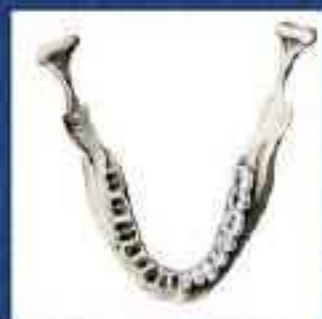
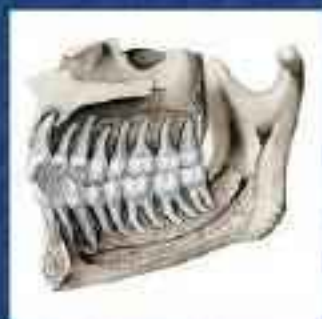
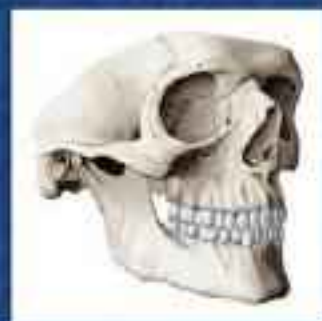М.Р. Сапин, Д.Б. Никитюк, Л.М. Литвиненко

АТЛАС

АНАТОМИИ ЧЕЛОВЕКА

ДЛЯ СТОМАТОЛОГОВ



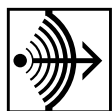ИЗДАТЕЛЬСКАЯ ГРУППА
«ГЭОТАР-Медиа»

М.Р. Сапин,
Д.Б. Никитюк,
Л.М. Литвиненко

АТЛАС

АНАТОМИИ ЧЕЛОВЕКА

ДЛЯ СТОМАТОЛОГОВ



Москва
ИЗДАТЕЛЬСКАЯ ГРУППА
«ГЭОТАР-Медиа»
2011

УДК 611(084.4)
ББК 28яб
С19

Издано при финансовой поддержке Федерального агентства по печати и массовым коммуникациям в рамках Федеральной целевой программы «Культура России»

Рецензенты:

Колесников Л.Л. — академик РАМН, профессор, доктор мед. наук, зав. кафедрой анатомии человека ИГМСУ;

Макеева И.М. — профессор, доктор мед. наук, зав. кафедрой терапевтической стоматологии Первого Московского государственного медицинского университета им. И.М. Сеченова.

Сапин М.Р., Никитюк Д.Б., Литвиненко Л.М.

С19 Атлас анатомии человека для стоматологов. — М. : ГЭОТАР-Медиа, 2011. — 600 с. : ил.

ISBN 978-5-9704-1799-7

Атлас содержит более 500 иллюстраций, на которых изображены кости черепа, связки, мышцы, мягкие ткани зубочелюстного аппарата человека, в том числе клеточные пространства в области головы и шеи. Более чем на 100 рисунках показаны индивидуальные и возрастные особенности строения зубов, их топография, развитие, варианты и аномалии, а также кровоснабжение и иннервация. Представлены изображения микроскопических картин зубов, костей, мышц и мягких тканей.

В издании использована терминология современной Международной анатомической номенклатуры.

Атлас представляет интерес как для студентов стоматологических факультетов и вузов, так и для практикующих врачей.

УДК 611(084.4)
ББК 28яб

Права на данное издание принадлежат ООО Издательская группа «ГЭОТАР-Медиа». Воспроизведение и распространение в каком бы то ни было виде части или целого издания не могут быть осуществлены без письменного разрешения ООО Издательская группа «ГЭОТАР-Медиа».

ISBN 978-5-9704-1799-7

© Коллектив авторов, 2009
© ООО Издательская группа «ГЭОТАР-Медиа», 2010
© ООО Издательская группа «ГЭОТАР-Медиа»,
оформление, 2010

Оглавление

ПРЕДИСЛОВИЕ	2
ВВЕДЕНИЕ	3
УЧЕНИЕ О КОСТЯХ - ОСТЕОЛОГИЯ (OSTEOLOGIA).....	4
СОЕДИНЕНИЯ КОСТЕЙ	99
МЫШЕЧНАЯ СИСТЕМА	133
УЧЕНИЕ О ВНУТРЕННОСТЯХ - СПЛАНХНОЛОГИЯ (SPLANCHNOLOGIA)	230
ПИЩЕВАРИТЕЛЬНАЯ СИСТЕМА	232
ДЫХАТЕЛЬНАЯ СИСТЕМА	369
МОЧЕПОЛОВОЙ АППАРАТ	393
ИММУННАЯ СИСТЕМА	418
ЛИМФАТИЧЕСКИЕ СОСУДЫ И РЕГИОНАРНЫЕ ЛИМФАТИЧЕСКИЕ УЗЛЫ ОБЛАСТЕЙ ТЕЛА	430
ЭНДОКРИННЫЕ ЖЕЛЕЗЫ, ИЛИ ЖЕЛЕЗЫ ВНУТРЕННЕЙ СЕКРЕЦИИ	438
УЧЕНИЕ О СОСУДАХ (АНГИОЛОГИЯ).....	446
НЕРВНАЯ СИСТЕМА.....	524
ОРГАНЫ ЧУВСТВ.....	639

ПРЕДИСЛОВИЕ

«Атлас анатомии человека для стоматологов» предназначен для студентов стоматологических факультетов и практических врачей-стоматологов. В атласе имеется 533 рисунка, большинство из них посвящены костям черепа, связкам, мышцам и другим мягким тканям зубо-челюстного аппарата человека, а также клеточным пространствам области головы и шеи. Более чем на 100 рисунках изображены строение и топография, кровоснабжение и иннервация постоянных и молочных зубов, их индивидуальные и возрастные особенности, этапы и варианты развития, аномалии.

В атласе уделено необходимое внимание и другим частям тела человека, анатомию которых должен знать врач любой специальности, в том числе и врач-стоматолог. На рисунках атласа достаточно подробно показана анатомия стенок туловища, а также органов, расположенных в грудной и брюшной полостях, в полостях таза, костей, суставов, мышц и других тканей верхних и нижних конечностей, строение которых важно знать врачу, в какой бы области он ни работал.

В атласе имеются рисунки и микрофотографии микроскопического строения не только зубов, десен и других органов зубо-челюстного аппарата, но и костей, мышц, различных мягких тканей тела человека.

Подписи к рисункам сделаны с использованием русских медицинских (анатомических) терминов в соответствии с Международной анатомической и гистологической номенклатурой.

Рядом с рисунками расположен текст, краткое описание зубов и всех органов зубо-челюстного аппарата, а также других органов и частей тела. Название всех органов и их частей в тексте атласа приведены и по-русски, и по-латыни, как это принято в медицинской (анатомической) учебной и научной литературе.

Настоящий Атлас будет интересным и полезным не только специалистам-стоматологам, но и врачам других специальностей, да и просто читателям, желающим узнать строение, анатомию и зубов, и любых других органов.

ВВЕДЕНИЕ

Организм человека состоит из клеток и межклеточного вещества.

Клетка (*cellula*) является элементарной единицей живого, она имеет оболочку (цитолемму) и цитоплазму, состоящую из гиалоплазмы и расположенных в ней органелл, включений и ядра.

Клетки и их производные объединяются в ткани: эпителиальную, соединительную, мышечную и нервную. Каждая ткань выполняет определенные функции.

Эпителиальная ткань (*textus epithelialis*) покрывает и защищает поверхность тела и слизистых оболочек (покровный эпителий), а также образует различные по величине и по строению железы (железистый эпителий).

Соединительная ткань (*textus connectivus*) выполняет опорную, разграничительную, защитную (механическую) и питательную (трофическую) функции. Различают волокнистые соединительные ткани (рыхлую и плотную) и соединительные ткани со специальными свойствами (ретикулярную, жировую, пигментную), а также твердые, опорные ткани (скелетные — костную и хрящевую) и жидкую (кровь).

Мышечная ткань (*textus muscularis*), обладающая сократительными функциями, подразделяется на исчерченную (скелетную) ткань, образующую скелетные мышцы, и неисчерченную (гладкую) мышечную ткань, участвующую в образовании стенок полых внутренних органов, кровеносных и лимфатических сосудов. Специальный вид мышечной ткани (сердечная) образует сердце.

Нервная ткань (*textus nervosus*) образует нервную систему, регулирующую все функции тела человека, устанавливающую взаимоотношения с внешней средой. Из нервной ткани построены головной и спинной мозг, черепные и спинномозговые нервы.

Из тканей и их сочетаний состоят органы. Органы образуют системы и аппараты органов, которые формируют целостный организм.

УЧЕНИЕ О КОСТЯХ – ОСТЕОЛОГИЯ (OSTEOLOGIA)

Кости образуют твердый скелет, который состоит из позвоночного столба (позвоночника), грудины и ребер (костей туловища), черепа, костей верхних и нижних конечностей (рис. 1). Скелет (*skeleton*) выполняет функции опоры, движения, защиты, а также является депо различных солей (минеральных веществ). Красный костный мозг, расположенный внутри костей, вырабатывает клетки крови (эритроциты, лейкоциты, и др.) и иммунной системы (лимфоциты).

Скелет человека состоит из 206 костей. Из них: 36 непарных и 85 парных.

Классификация костей

С учетом формы и строения различают длинные (трубчатые) кости, короткие (губчатые), плоские (широкие), смешанные и воздухоносные кости (рис. 2).

Длинные кости имеют удлиненное тело кости — диафиз, и утолщенные концы — эпифизы. На эпифизах находятся суставные поверхности для соединения с соседними костями. Часть длинной кости, находящуюся между диафизом и эпифизом, называют метафизом. Среди трубчатых костей выделяют длинные трубчатые кости (плечевая, бедренная и др.) и короткие трубчатые кости (пястные, плюсневые и др.).

Короткие кости, или губчатые, имеют кубическую или полигональную форму. Такие кости располагаются в тех частях тела, где большая подвижность сочетается с повышенной механической нагрузкой (кости запястья и предплюсны).

Плоские кости образуют стенки полостей, выполняют защитные функции (кости крыши черепа, таза, грудины, ребра, лопатка).

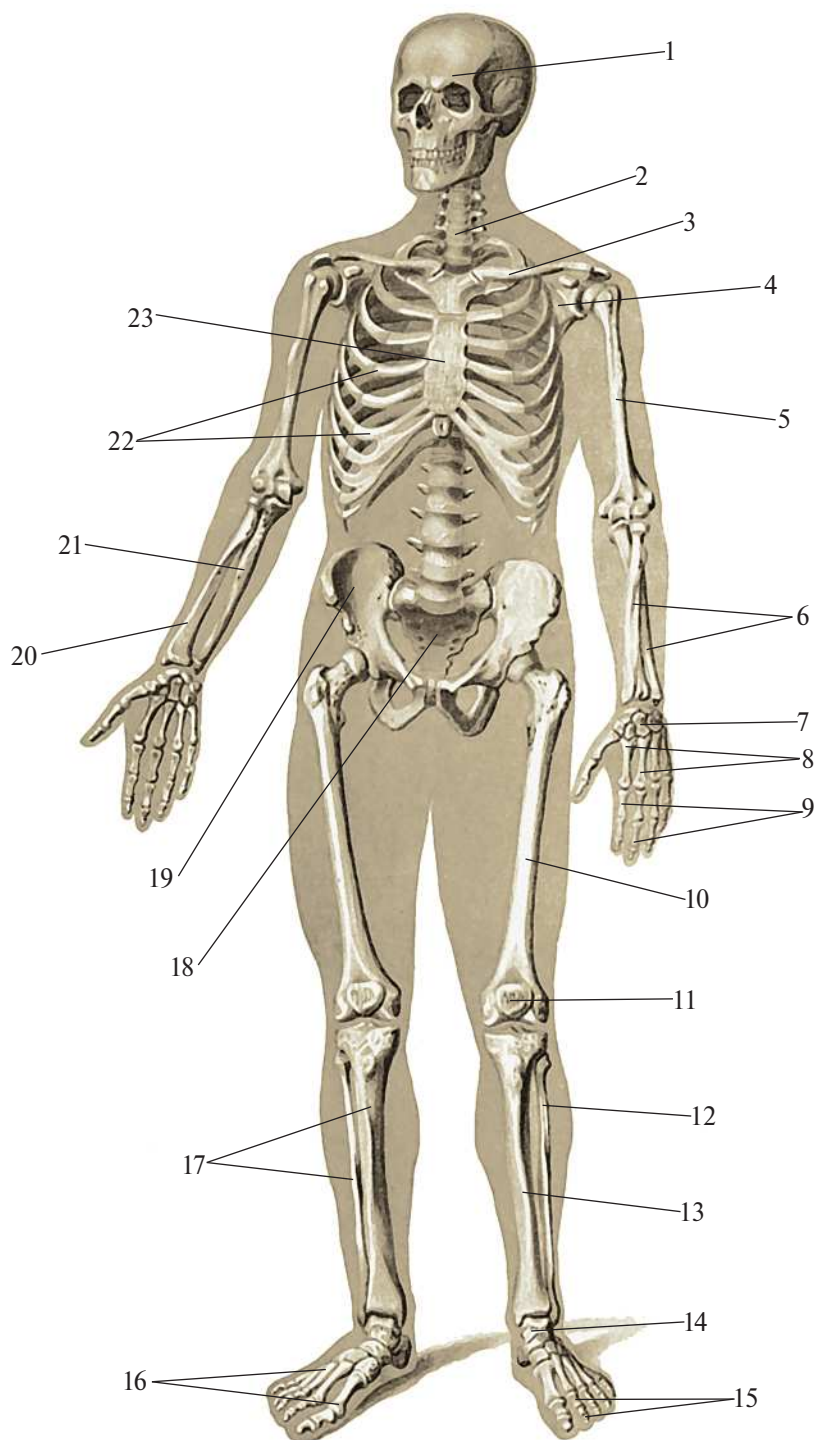


Рис. 1. Скелет человека. Вид спереди.

1 – череп, 2 – позвоночный столб, 3 – ключица, 4 – лопатка, 5 – плечевая кость, 6 – кости предплечья, 7 – кости запястья, 8 – пястные кости, 9 – фаланги пальцев кисти, 10 – бедренная кость, 11 – надколенник, 12 – малоберцовая кость, 13 – большеберцовая кость, 14 – кости предплюсны, 15 – фаланги пальцев стопы, 16 – плюсневые кости, 17 – кости голени, 18 – крестец, 19 – тазовая кость, 20 – лучевая кость, 21 – локтевая кость, 22 – ребра, 23 – грудина.

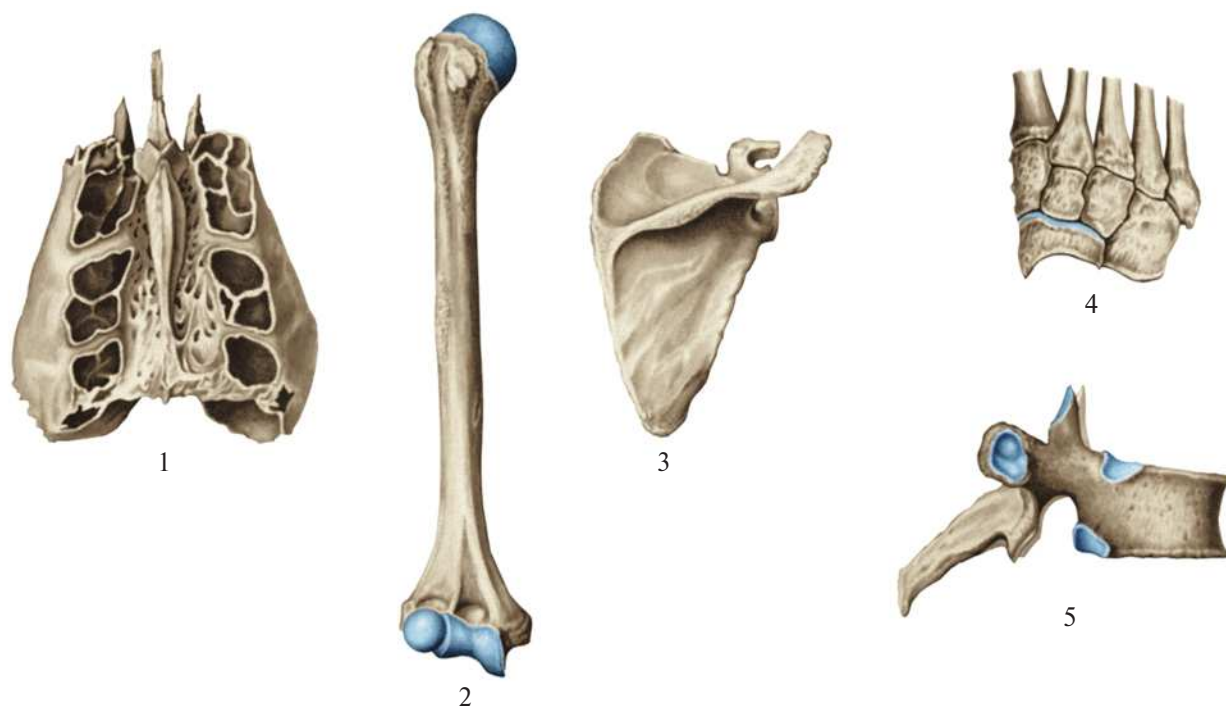


Рис. 2. Кости различной формы.

1 — воздухоносная кость, 2 — длинная (трубчатая) кость, 3 — плоская кость, 4 — губчатые (короткие) кости, 5 — смешанная кость.

Смешанные кости имеют сложную форму, их части имеют вид плоских, губчатых костей (например, позвонки, клиновидная кость черепа).

Воздухоносные кости содержат полости, выстланные слизистой оболочкой и заполненные воздухом. Такие полости имеют некоторые кости черепа (лобная, клиновидная, решетчатая, височные, верхнечелюстные кости). Наличие полостей в костях облегчает массу головы. Эти полости служат также резонаторами голоса.

На поверхности каждой кости имеются возвышения (отростки, бугры), которые называются *апофизами*. Эти места являются местами прикрепления мышц, фасций, связок. В местах прилегания сосудов и нервов на поверхности костей имеются борозды, вырезки. На поверхности каждой кости имеются мелкие *питательные отверстия* (foramina nutritia), через которые проходят кровеносные сосуды и нервные волокна.

Строение кости

В строении кости различают компактное и губчатое вещество (рис. 3).

Компактное вещество (*substantia compacta*) образует диафиз трубчатых костей, покрывает снаружи их эпифизы, а также короткие (губчатые) и плоские кости. Компактное вещество кости пронизано тонкими каналами, стенки которых образованы концентрическими пластинками (от 4 до 20). Каждый центральный канал вместе с окружающими его пластинками получил название *остеона*, или гаверсовой системы (рис. 4). Остеон является структурно-функциональной единицей кости. Между остеонами находятся вставочные, промежуточные пластинки. Наружный слой компактного вещества образован наружными окружающими пластинками (рис. 5). Внутренний слой, ограничивающий костно-мозговую полость, сформирован

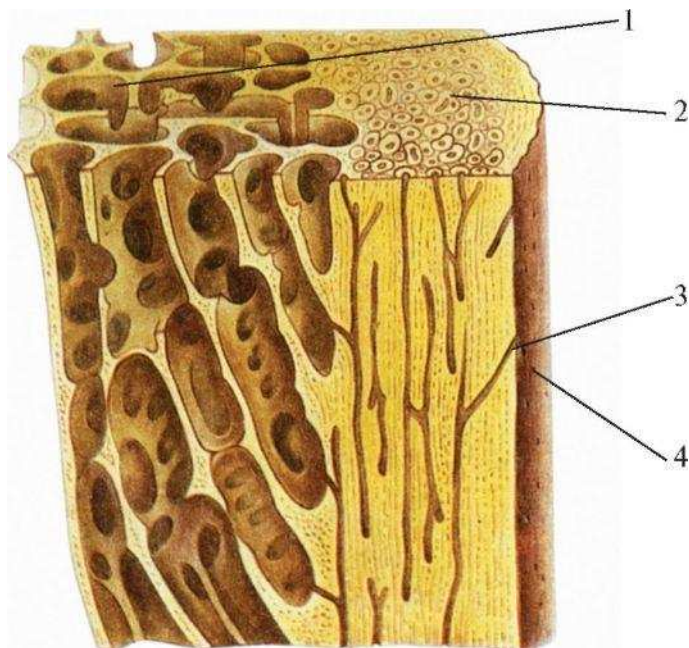


Рис. 3. Компактное и губчатое вещество кости. 1 - губчатое (трабекулярное) вещество, 2 - компактное вещество, 3 - питательный канал, 4 - питательное отверстие.

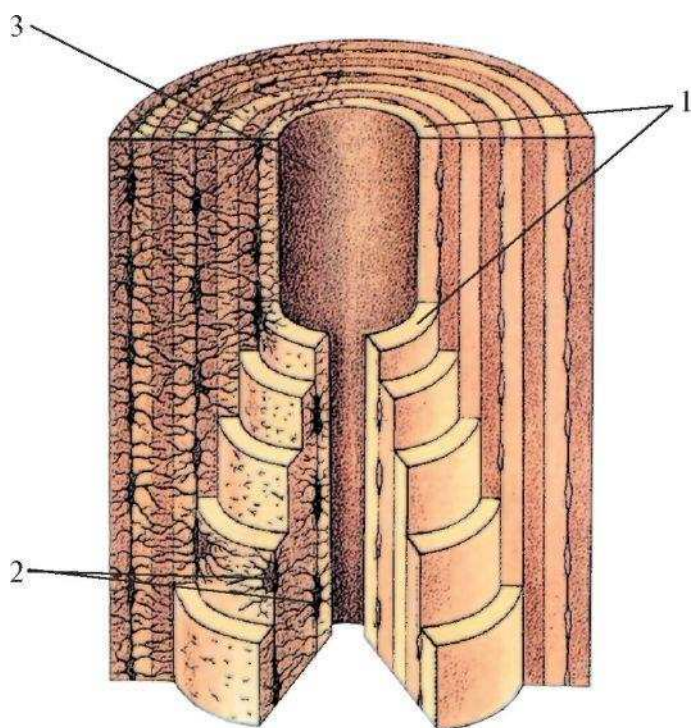


Рис. 4. Строение остеона.

1 - пластинки остеона, 2 - остециты (костные клетки), 3 - центральный канал.

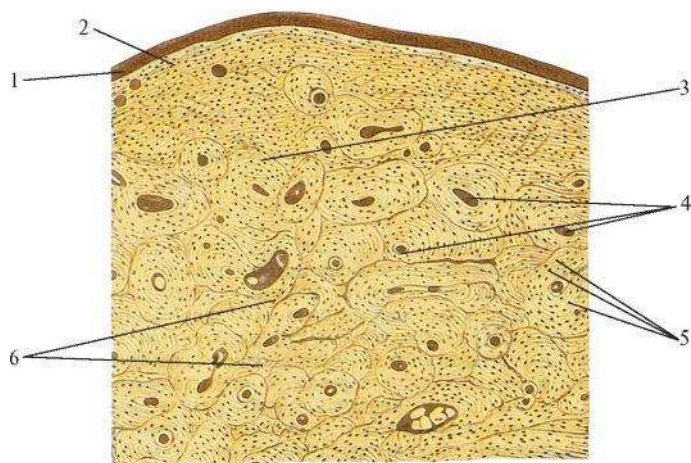


Рис. 5. Микроскопическое строение кости (малое увеличение).

1 - надкостница, 2 - наружные окружающие пластинки, 3 - пластинки остеона, 4 - центральные каналы (каналы остеона), 5 - костные клетки, 6 - вставочные пластинки.

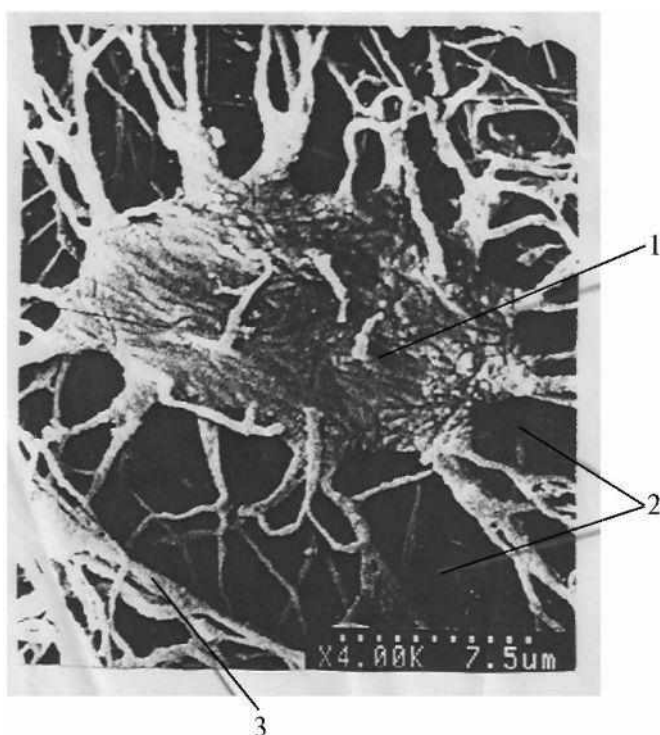


Рис. 6. Костная клетка (остеоцит) в костной лакуне.

1 - костная клетка, 2 - костная лакуна, 3 - стенка костной лакуны.

внутренними окружающими пластинками. Костные пластинки построены из костных клеток (остеоцитов) и межклеточного вещества, пропитанного солями кальция, фосфора, магния и других химических элементов. В кости присутствуют соединительнотканые волокна, имеющие в соседних пластинках различную ориентацию. Отростчатые костные клетки расположены в миниатюрных лакунах, содержащих костную (тканевую) жидкость (рис. 6).

Из-за наличия в костной ткани значительного количества солей различных химических элементов, задерживающих рентгеновские лучи, кость хорошо видна на рентгеновских снимках.

Губчатое вещество (substantia spongiosa) построено из костных пластинок (балок) с ячейками между ними (рис. 7). Костные балки направлены навстречу силам давления и силам растяжения (рис. 8). Такое расположение костных балок способствует равномерной передаче давления на кость, что придает кости большую прочность.

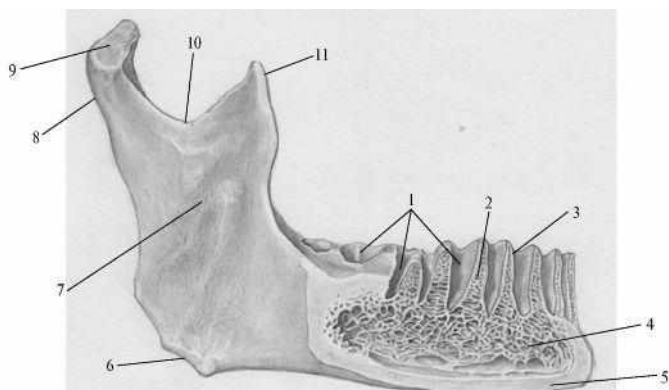


Рис. 7. Губчатое вещество тела и альвеолярной части нижней челюсти на продольном срезе. Вид справа. 1 - зубные альвеолы, 2 - губчатое вещество альвеолярной части нижней челюсти, 3 - компактное вещество зубной альвеолы, 4 - губчатое вещество тела нижней челюсти, 5 - компактное вещество тела нижней челюсти, 6 - угол нижней челюсти, 7 - ветвь нижней челюсти, 8 - мышечковый отросток, 9 - головка нижней челюсти, 10 - вырезка нижней челюсти, 11 - венечный отросток нижней челюсти.

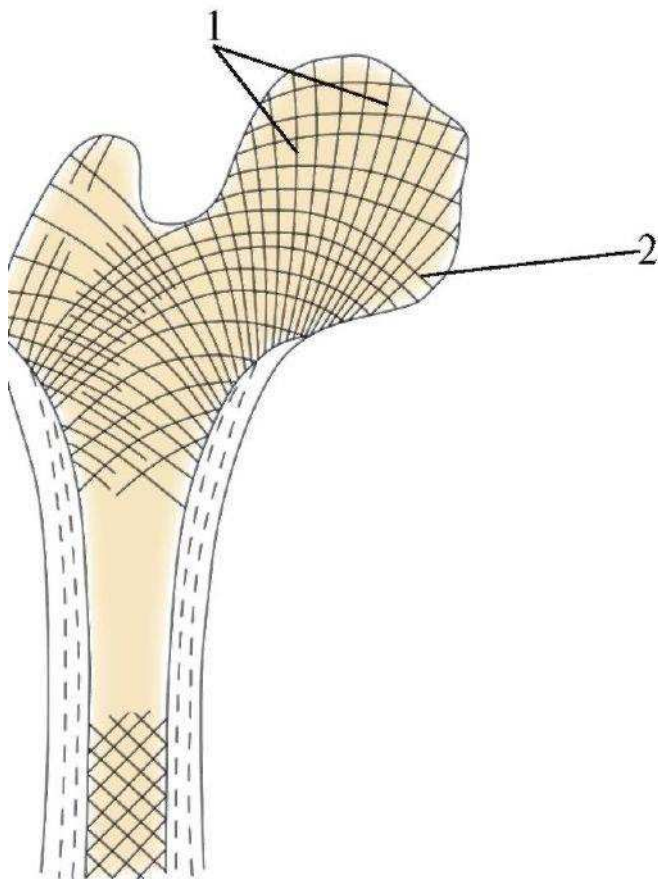


Рис. 8. Схема расположения костных перекладин в губчатом веществе трубчатой кости. 1 - линия сжатия (давления), 2 - линия растяжения.

Все кости, кроме их суставных поверхностей, покрыты соединительнотканной оболочкой - *надкостницей* (periosteum), которая прочно сращена с костью (рис. 9). Стенки костномозговых полостей, а также ячеек губчатого вещества выстланы тонкой соединительнотканной пластинкой - *эндостом*, который, как и надкостница, выполняет костеобразующую функцию. Из остеогенных клеток эндоста образуются внутренние окружающие пластинки компактного костного вещества.

Строение скелета

С учетом строения костей и их функций различают осевой скелет и добавочный скелет. В состав осевого скелета входят скелет туловища (позвоночный столб и кости грудной клетки) и скелет головы (череп). К добавочному скелету относят кости верхних и нижних конечностей.

Кости туловища

Позвоночный столб (*columna vertebralis*), состоит из 32-34 позвонков (рис. 10), в числе которых 7 шейных, 12 грудных, 5 поясничных, 5 крестцовых и 3-5 копчиковых поз-

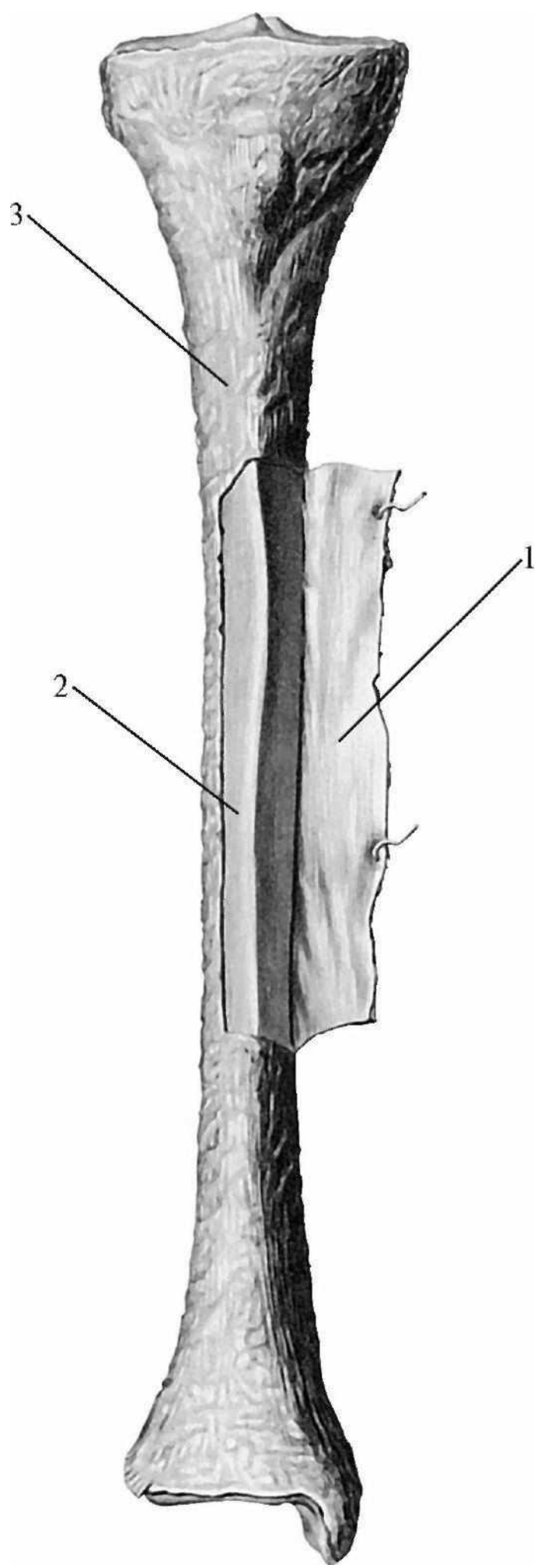


Рис. 9. Надкостница у трубчатой кости.

1 - внутренний слой надкостницы, 2 - кость,
3 - наружный слой надкостницы.

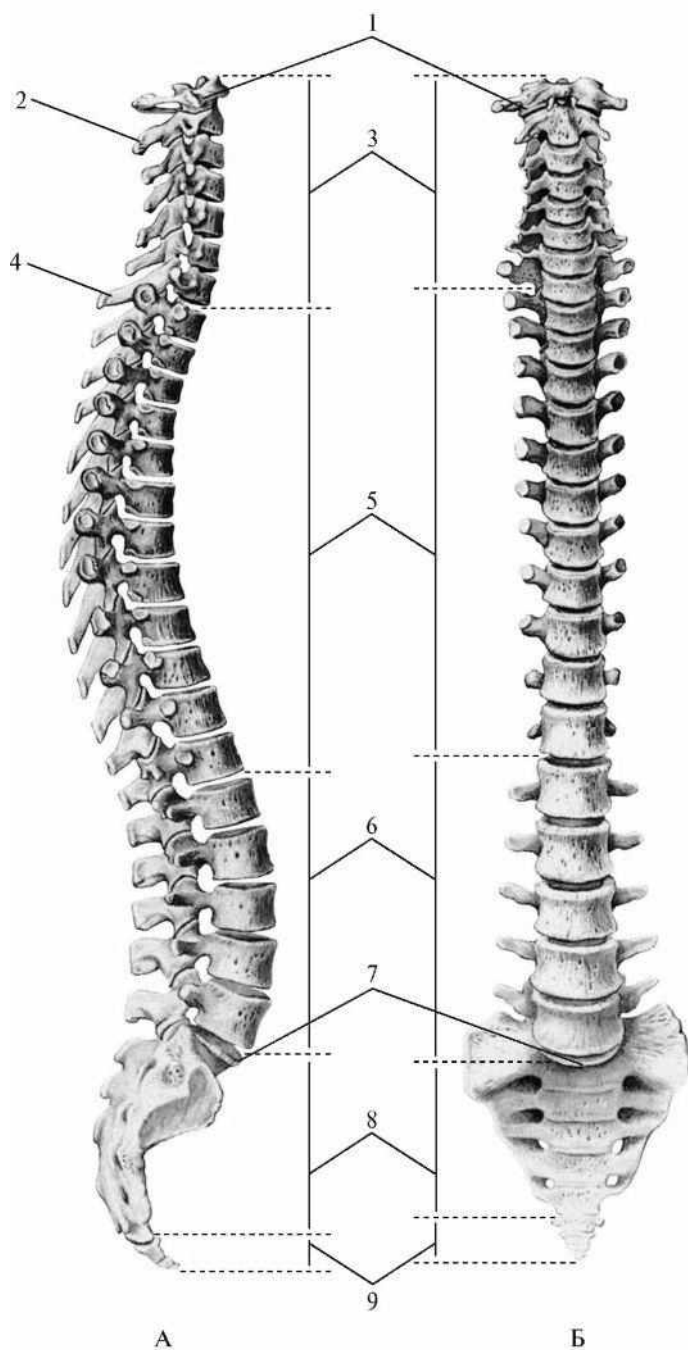


Рис. 10. Позвоночный столб. Вид сбоку (А) и вид спереди (Б).

1 - атлант, 2 - осевой позвонок, 3 - шейная часть позвоночного столба, 4 - выступающий позвонок, 5 - грудная часть позвоночного столба, 6 - поясничная часть позвоночного столба, 7 - мыс, 8 - крестцовая часть позвоночного столба, 9 - копчиковая часть позвоночного столба.

вонков. Крестцовые позвонки срастаются в единую кость - крестец (крестцовую кость). Все позвонки имеют общий план строения.

Позвонок (*vertebra*) состоит из тела, дуги и отростков (рис. 11). *Тело позвонка* (*corpus vertebrae*) обращено кпереди, *дуга позвонка* (*arcus vertebrae*) находится сзади. Между телом и дугой располагается крупное *позвоночное отверстие* (*foramen vertebrale*).

От дуги позвонка отходят отростки, к которым прикрепляются мышцы и фасции. Кзади, в срединной плоскости, отходит непарный остистый отросток (*processus spinosus*), направо и налево от дуги - *поперечный отросток* (*processus transversus*). Вверх и вниз от дуги позвонка идут парные *верхние и нижние суставные отростки* (*processus articulares superiores et inferiores*). Основания суставных отростков ограничивают верхнюю и нижнюю позвоночные вырезки, которые при соединении соседних позвонков друг с другом образуют межпозвоночное отверстие. Через эти отверстия проходят кровеносные сосуды и спинномозговые нервы. У позвонков разных отделов позвоночного столба имеются свои особенности строения.

У *шейных позвонков* (*vertebrae cervicales*) небольшое тело, в их поперечных отростках имеется отверстие (рис. 12). Поперечный отросток заканчивается передним и задним бугорками. Передний бугорок шестого (VI) шейного позвонка называют сонным бугорком. К нему, при необходимости, может быть прижата сонная артерия, проходящая кпереди от этого бугорка. Суставные отростки у шейных позвонков короткие. Остистые отростки у большинства шейных позвонков также короткие, раздвоены на конце. Остистый отросток VII шейного позвонка длиннее, чем у других позвонков, его называют *выступающим позвонком* (*vertebra prominens*).

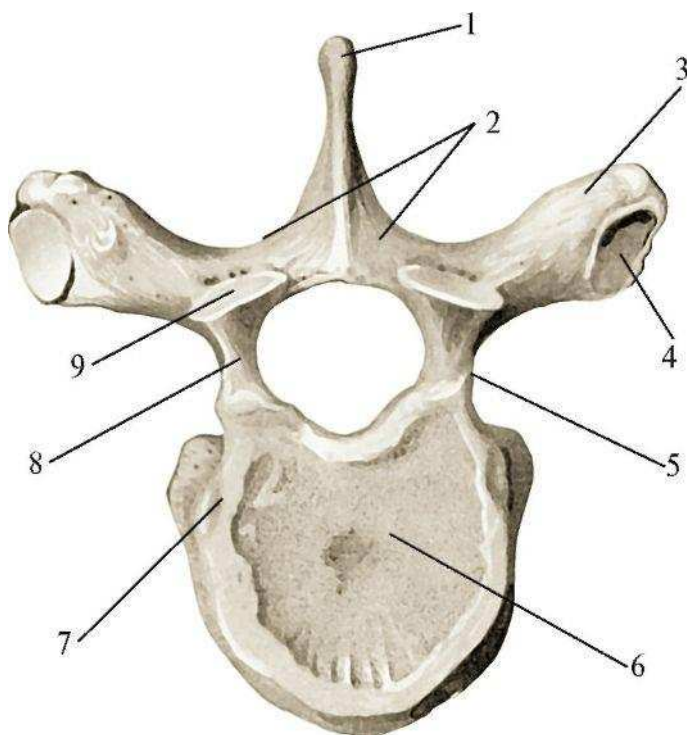


Рис. 11. Грудной позвонок. Вид сверху. 1 - остистый отросток, 2 - дуга позвонка, 3 - поперечный отросток, 4 - реберная ямка поперечного отростка, 5 - ножка дуги позвонка, 6

- тело позвонка, 7 - верхняя реберная ямка, 8 - верхняя позвоночная вырезка, 9 - верхний суставной отросток.

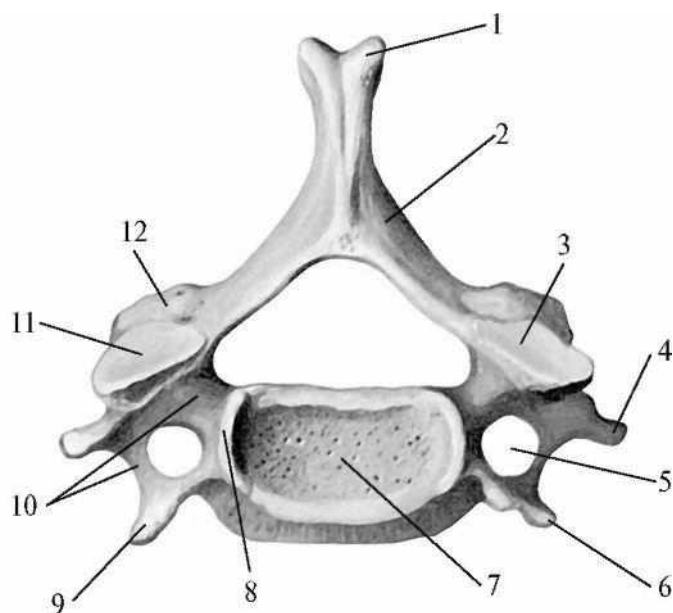


Рис. 12. Шейный позвонок, шестой. Вид сверху. 1 - остистый отросток, 2 - пластинка позвонка, 3 - верхняя суставная поверхность, 4 - задний бугорок, 5 - поперечное отверстие, 6 - передний (сонный) бугорок, 7 - тело позвонка, 8 - крючок тела, 9 - передний (сонный) бугорок, 10 - борозда спинномозгового нерва, 11 - верхний суставной отросток, 12 - нижний суставной отросток.

I шейный позвонок, атлант (*atlas*), не имеет тела (рис. 13, 14). У атланта выделяют переднюю и заднюю дуги (*arcus anterior et arcus posterior*), которые соединяются по бокам и образуют две *латеральные массы* (*massae laterales*). На передней дуге атланта спереди расположен *передний бугорок* (*tuberculum anterius*). На задней поверхности этой дуги имеется углубление - ямка зуба, для соединения с зубом II шейного позвонка. На задней дуге атланта находится *задний бугорок* (*tuberculum posterius*). Сверху и снизу на латеральных массах располагаются суставные поверхности. На верхней поверхности задней дуги атланта с двух сторон видна борозда позвоночной артерии.

II шейный позвонок, осевой (*axis*), имеет зуб - отросток, отходящий вверх от тела позвонка (рис. 15). Зуб (*dens*) имеет верхушку, переднюю и заднюю суставные поверхности. Передняя суставная поверхность сочленяется с ямкой на задней поверхности передней дуги первого шейного позвонка. Задняя суставная поверхность служит для соединения с поперечной связкой атланта. По бокам от зуба на теле осевого позвонка имеются верхние суставные поверхности для соединения с атлантом (рис. 16). Нижние суставные поверхности осевого позвонка служат для сочленения с третьим шейным позвонком.

Грудные позвонки (*vertebrae thoracicae*) крупнее шейных, на задне-боковых поверхностях тела со II по IX позвонок имеются верхняя и нижняя реберные полуямки (рис. 17). Верхняя полуямка нижележащего позвонка вместе с нижней полуямкой вышележащего позвонка образуют суставную ямку для головки соответствующего ребра. I, X, XI и XII грудные позвонки имеют особенности. На теле I грудного позвонка видны верхние полные реберные ямки для сочленения с головками первых ребер, а также нижние

На передней поверхности каждого поперечного отростка у грудных позвонков имеется реберная ямка поперечного отростка, с которой бугорок ребра образует реберно-поперечный сустав. XI и XII позвонки не имеют таких ямок. Остистые отростки грудных позвонков длинные, наклонены вниз.

Крестец, или *крестцовая кость* (*os sacrum*), имеющий треугольную форму, состоит из пяти сросшихся крестцовых позвонков (*vertebrae sacrales*) (рис. 19). Выделяют *основание крестца* (*basis ossis sacri*), *верхушку крестца* (*apex ossis sacri*), его переднюю, *тазовую поверхность* (*facies pelvica*), обращенную вперед, и дорсальную, *заднюю поверхность* (*facies dorsalis*). У основания крестца имеются суставные отростки для соединения с нижними суставными отростками V поясничного позвонка. Основание крестца выдается вперед, образует выступ - *мыс* (*promontorium*). На вогнутой тазовой поверхности видны четыре поперечные линии, следы сращения тел крестцовых позвонков. С каждой стороны на уровне этих линий имеются четыре тазовые крестцовые отверстия. На выпуклой дорсальной стороне крестца с каждой стороны имеются дорсальные крестцовые отверстия и пять продольных гребней (рис. 20), образованных в результате сращения остистых отростков (срединный крестцовый гребень), суставных отростков (парный промежуточный крестцовый гребень) и поперечных отростков крестцовых позвонков (парный латеральный крестцовый гребень).

На каждой боковой стороне основания крестца находится ушковидная поверхность для сочленения с одноименной поверхностью соответствующей подвздошной кости. Между ушковидной поверхностью и латеральным гребнем имеется крестцовая бугристость, к которой

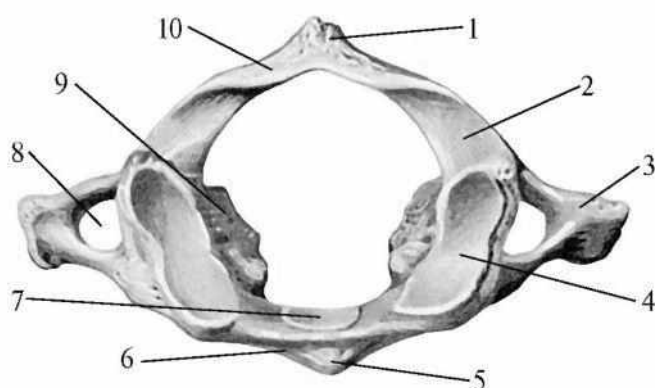


Рис. 13. Первый шейный позвонок (атлант). Вид сверху.

1 - задний бугорок, 2 - борозда позвоночной артерии, 3 - поперечный отросток, 4 - верхняя суставная поверхность, 5 - передний бугорок, 6 - передняя дуга атланта, 7 - ямка зуба, 8 - поперечное отверстие, 9 - латеральная масса, 10 - задняя дуга атланта.

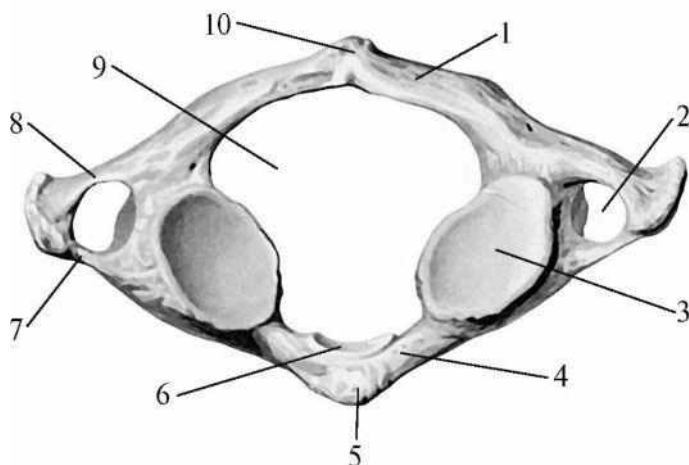


Рис. 14. Первый шейный позвонок (атлант). Вид снизу.

1 - задняя дуга атланта, 2 - поперечное отверстие, 3 - нижняя суставная поверхность, 4 - передняя дуга атланта, 5 - передний бугорок, 6 - ямка зуба, 7 - реберный отросток, 8 - поперечный отросток, 9 - позвоночное отверстие, 10 - задний бугорок.

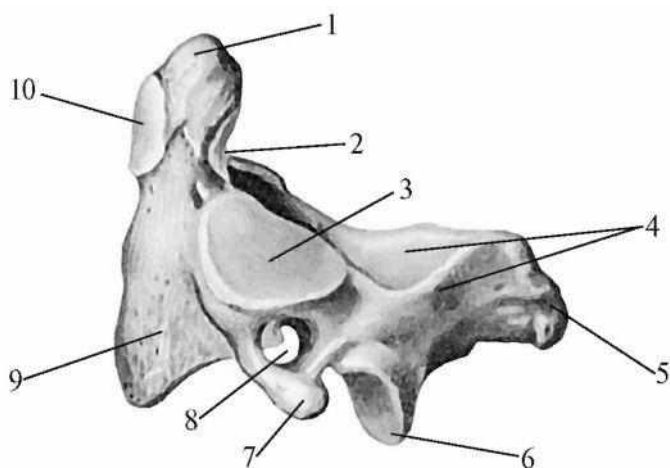


Рис. 15. Осевой позвонок. Вид слева. 1 - зуб, 2 - задняя суставная поверхность, 3 - верхняя суставная поверхность, 4 - дуга позвонка, 5 - остистый отросток, 6 - нижний суставной отросток, 7 - поперечный отросток, 8 - поперечное отверстие, 9 - тело позвонка, 10 - передняя суставная поверхность.

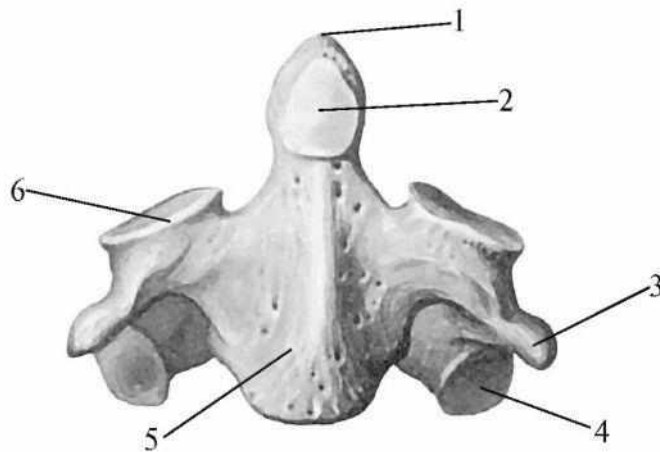


Рис. 16. Осевой позвонок. Вид спереди. 1 - вершушка зуба, 2 - передняя суставная поверхность, 3 - поперечный отросток, 4 - нижний суставной отросток, 5 - тело позвонка, 6 - верхняя суставная поверхность.

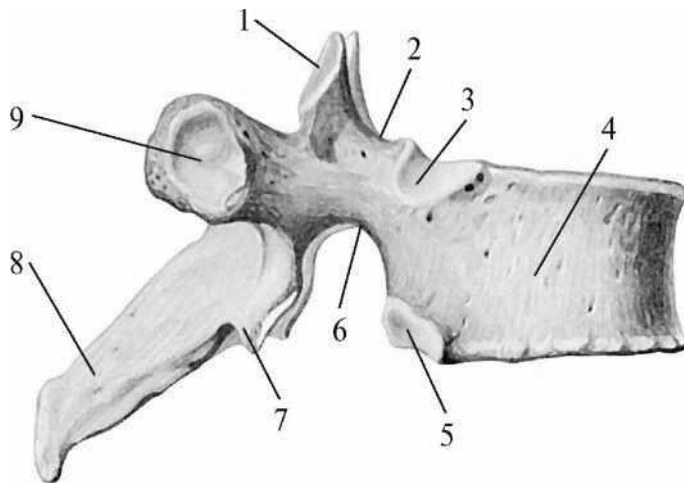


Рис. 17. Грудной позвонок. Вид справа. 1 - верхняя суставная поверхность, 2 - верхняя позвоночная вырезка, 3 - верхняя реберная ямка, 4 - тело позвонка, 5 - нижняя реберная ямка, 6 - нижняя позвоночная вырезка, 7 - нижний суставной отросток, 8 - остистый отросток, 9 - реберная ямка поперечного отростка.

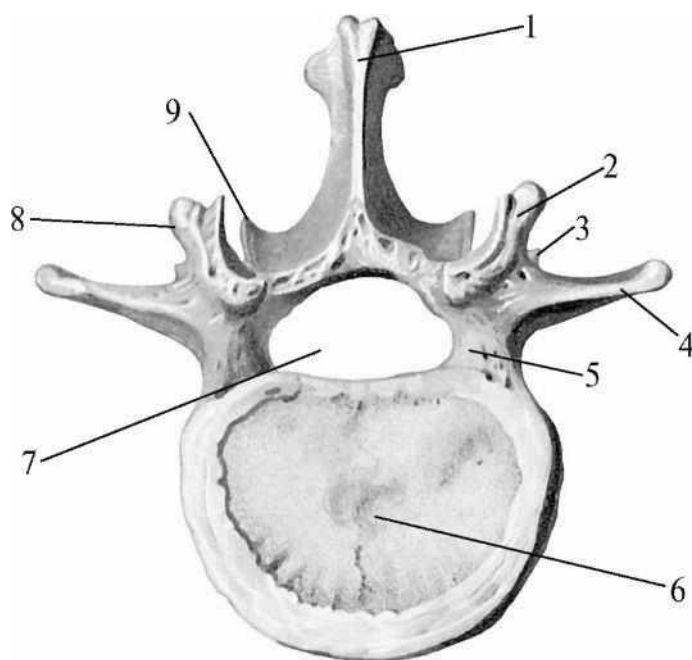


Рис. 18. Поясничный позвонок. Вид сверху. 1 - остистый отросток, 2 - верхний суставной отросток, 3 - добавочный отросток, 4 - реберный отросток, 5 - ножка дуги позвонка, 6 - тело позвонка, 7 - позвоночное отверстие, 8 - сосцевидный отросток, 9 - нижний суставной отросток.

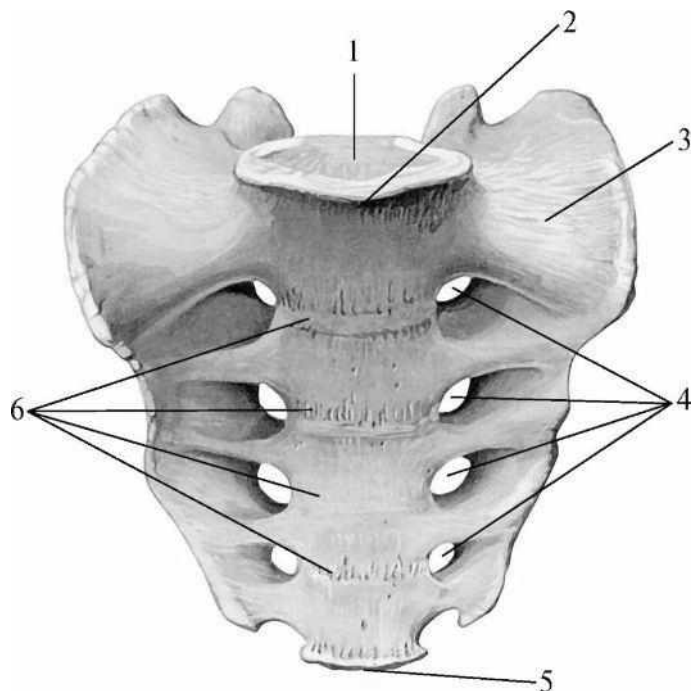


Рис. 19. Крестец. Вид спереди. 1 - основание крестца, 2 - мыс, 3 - латеральная часть, 4 - передние крестцовые отверстия, 5 - верхушка крестца, 6 - поперечные линии.

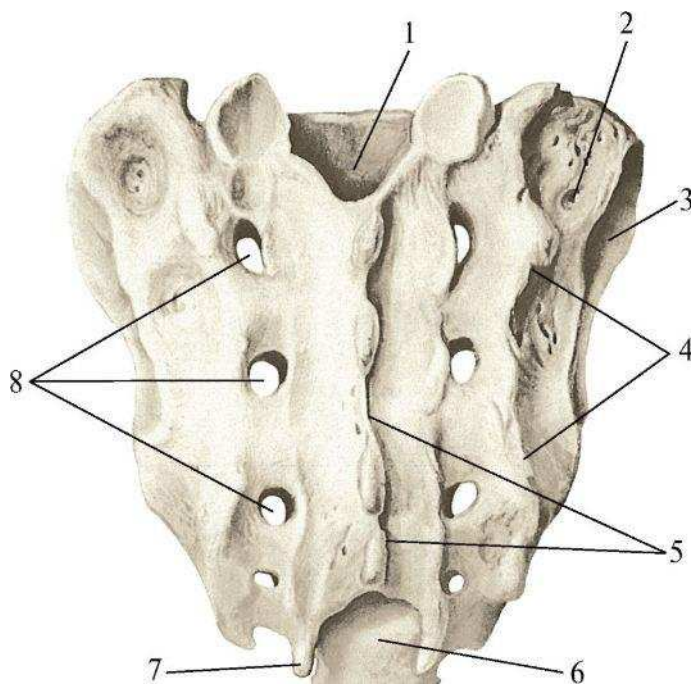


Рис. 20. Крестец. Вид сзади. 1 - крестцовый канал, 2 - крестцовая бугристость, 3 - ушковидная поверхность, 4 - латеральный крестцовый гребень, 5 - срединный крестцовый гребень, 6 - крестцовая щель, 7 - крестцовый рог, 8 - задние крестцовые отверстия.

прикрепляются связки и мышцы. Позвоночные отверстия сросшихся крестцовых позвонков образуют *крестцовый канал* (canalis sacralis), который оканчивается внизу крестцовой щелью. По бокам от этой щели имеется парный крестцовый рог.

Копчик, или *копчиковая кость* (os coccygis), треугольной формы, образовался в результате сращения 2-4 копчиковых позвонков. Для сочленения с крестцом у копчика имеется парный копчиковый рог.

Рёбра и грудина

Рёбра (*costae*), в количестве 12 пар, являются длинными, тонкими, изогнутыми плоскими костями (рис.21). У каждого ребра различают длинную костную часть и переднюю хрящевую часть (реберный хрящ). Семь верхних пар ребер, соединяющихся с грудиной (каждое - отдельно), называют истинными ребрами. 7, 8, 9 и 10-е ребра, соединяющиеся своими передними концами с вышележащими ребрами, называют ложными ребрами. 11-е и 12-е ребра, заканчивающиеся в толще мышц живота, называют колеблющимися ребрами. На заднем конце каждого ребра находится утолщение - головка ребра (caput costae) с суставной поверхностью для соединения с реберной ямкой на грудных позвонках. На головке ребер со 2-го по 10-е имеется гребень головки ребра, разделяющий суставную поверхность на две части соответственно двум реберным полуямкам на соседних грудных позвонках. Латеральнее головки ребра расположена тонкая шейка ребра (collum costae), переходящая в тело ребра (corpus costae). У ребер с 1-го по 10-е на границе шейки и тела имеется бугорок ребра (tuberculum costae) с суставной поверхностью бугорка для сочленения с поперечным отростком соответствующего позвонка. Недалеко от бугорка ребро делает изгиб, образующий угол ребра (angulus costae). На вогнутой внутренней поверхности ребра внизу проходит борозда ребра (sulcus costae), к которой прилегают межреберные сосуды и нерв. Первое ребро имеет отличия:

верхнюю и нижнюю поверхности, латеральный и медиальный края. На верхней стороне первого ребра находится бугорок передней лестничной мышцы (*tuberculum musculi scaleni anterioris*). Кпереди от этого бугорка имеется борозда подключичной вены (*sulcus venae subclaviae*), а позади бугорка - борозда подключичной артерии (*sulcus arteriae subclaviae*).

Грудина (*sternum*) - это плоская кость, к которой справа и слева прикрепляются ребра. У грудины выделяют широкую рукоятку (*manubrium sterni*), тело грудины (*corpus sterni*) и мечевидный отросток (*processus xiphoideus*) (рис. 22). Сверху на рукоятке грудины имеется яремная вырезка (*incisura*)

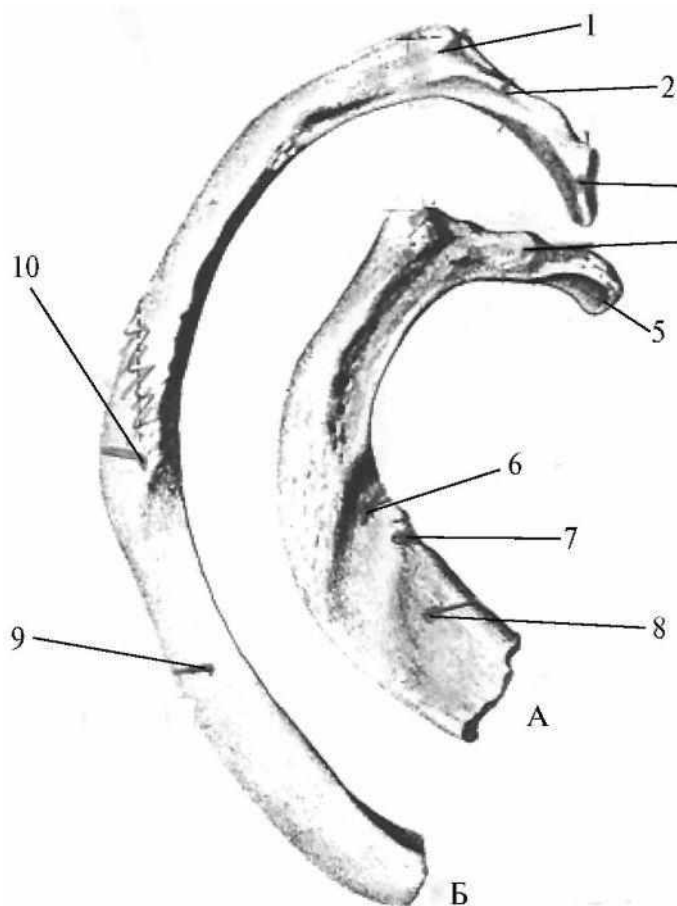


Рис. 21. Ребра. Вид сверху. А - первое ребро, Б - второе ребро. 1 - бугорок 2-го ребра, 2 - шейка 2-го ребра, 3 - головка 2-го ребра, 4 - бугорок 1-го ребра, 5 - головка 1-го ребра, 6 - шейка 1-го ребра, 7 - борозда подключичной артерии, 8 - бугорок передней лестничной мышцы, 9 - борозда под- ключичной вены, 10 - тело 1-го ребра, 11 - тело 2-го ребра.

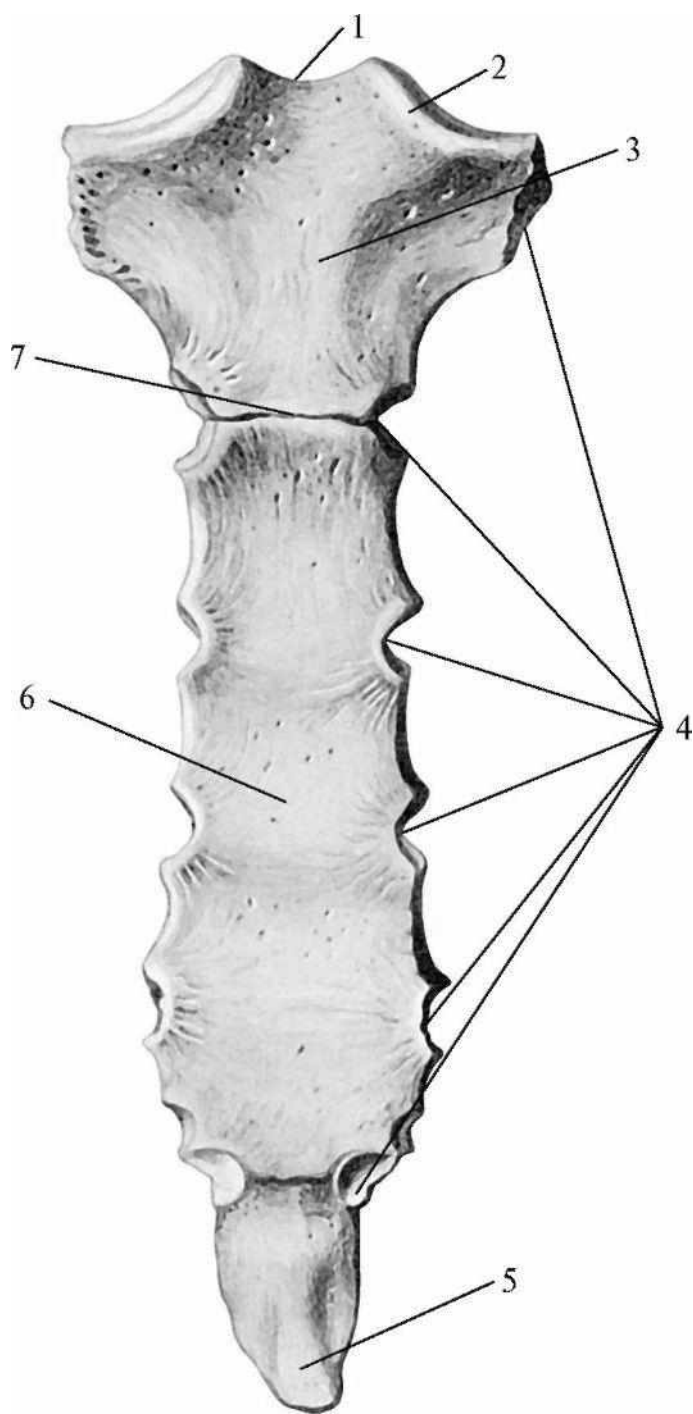


Рис. 22. Грудина. Вид спереди. 1 - яремная вырезка, 2 - ключичная вырезка, 3 - рукоятка грудины, 4 - реберные вырезки, 5 - мечевидный отросток, 6 - тело грудины, 7 - угол грудины.

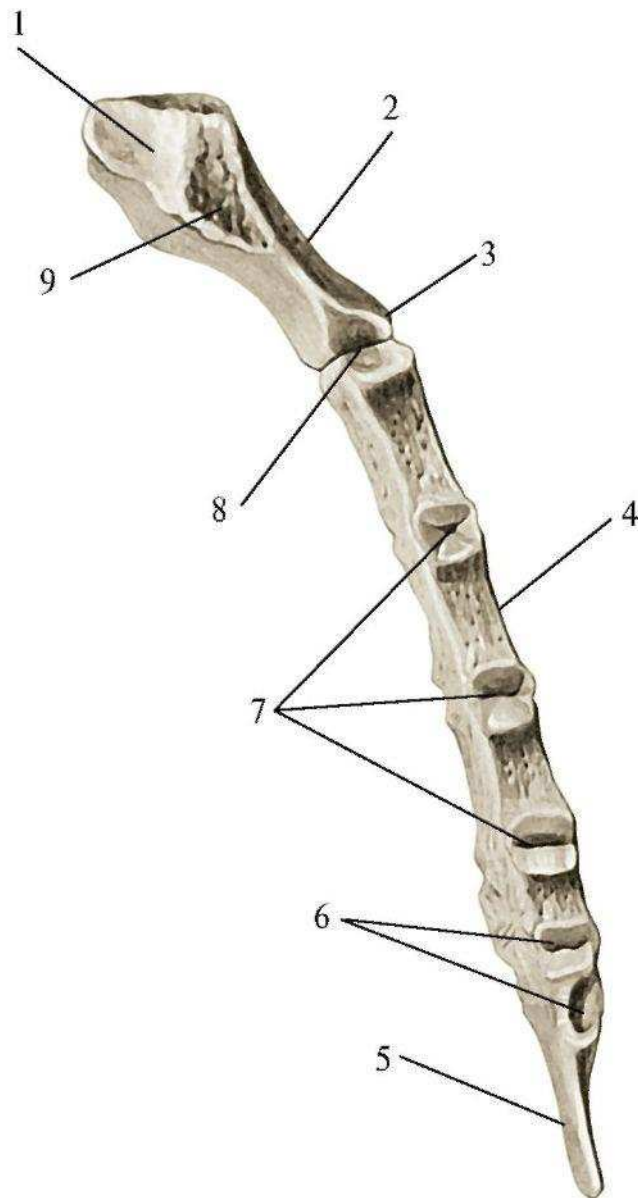


Рис. 23. Грудина. Вид сбоку (справа). 1 - ключичная вырезка, 2 - рукоятка грудины, 3 - угол грудины, 4 - тело грудины, 5 - мечевидный отросток, 6 - реберные вырезки 6-го и 7-го ребер, 7 - реберные вырезки 3-го, 4-го и 5-го ребер, 8 - реберная вырезка 2-го ребра, 9 - реберная вырезка 1-го ребра.

jugularis), а по бокам от нее - парная ключичная вырезка (*incisura claviculæ*) для соединения с ключицами. На правом и левом краях рукоятки грудины находится углубление для сочленения с хрящом 1-го ребра, а ниже его имеется половина вырезки, которая, соединяясь с аналогичной вырезкой на теле грудины, образует реберную ямку для 2-го ребра. Рукоятка, соединяясь с телом грудины, образует *угол грудины* (*angulus sterni*), обращенный кпереди. Тело грудины на краях имеет *реберные вырезки* (*incisurae costales*) для сочленения с хрящами истинных ребер (рис. 23).

Грудина, 12 пар ребер и грудной отдел позвоночного столба образуют грудную клетку.

Кости черепа

Череп (*cranium*) служитместилищем для головного мозга, органов зрения, слуха и равновесия, обоняния и вкуса, является опорой для начальных отделов пищеварительной и дыхательной систем, местом начала и прикрепления жевательных и мимических мышц. Череп человека образуют 23 кости (8 парных и 7 непарных) (рис. 24, 25). Форму черепа, отдельных его костей можно видеть на рентгеновских снимках (рис. 26, 27).

У черепа выделяют *мозговой отдел*, или *мозговой череп* (*cranium cerebrale*, s. *neurocranium*) и *лицевой* (висцеральный) *череп* (*cranium viscerale*, s. *viscerocranium*). Мозговой отдел черепа образован лобной, затылочной, клиновидной, теменными, височными и решетчатой костями. Лицевой отдел черепа представлен костями жевательного аппарата - парной верхнечелюстной костью и нижней челюстью, а также мелкими костями черепа, которые входят в состав стенок глазниц, носовой и ротовой полостей. Это непарная кость - сошник, а также парные: небная кость, нижняя носовая раковина, носовая, слезная и скуловая кости. Отдельно находится подъязычная кость, расположенная под нижней челюстью.

Кости мозгового отдела черепа

Лобная кость (*os frontale*) участвует в образовании передней части свода черепа, передней черепной ямки и глазниц. У лобной кости различают лобную чешую, глазничные и носовую части.

Лобная чешуя (*squama frontalis*) имеет выпуклую наружную поверхность, на которой виден парный *лобный бугор* (*tuber frontale*) (рис. 28), а также парный *надглазничный край* (*margo supraorbitalis*). На надглазничном крае, ближе к носовой части, имеется *надглазничная вырезка* (*incisura supraorbitalis*) или (вместо вырезки) - *надглазничное отверстие* (*foramen supraorbitale*) для прохождения здесь надглазничного нерва. В медиальной части надглазничного края видна *лобная вырезка* (*incisura frontalis*), или *лобное отверстие* (*foramen frontale*), через которое проходит надблоковая артерия. Латерально надглазничный край переходит в *толстый скуловой отросток* (*processus zygomaticus*), от которого назад и вверх идет *височная линия* (*linea temporalis*) - место прикрепления височной фасции. Над надглазничным краем с каждой стороны находится удлиненное возвышение - *надбровная дуга* (*arcus superciliaris*). Между двумя надбровными дугами находится площадка - *глабелла* (*glabella*), или надпереносье.

На вогнутой внутренней задней поверхности чешуи лобной кости по срединной линии спереди назад проходит *борозда верхнего сагиттального синуса* (*sulcus sinus sagittalis superioris*) (рис. 29). Кпереди и книзу эта борозда переходит в *лобный гребень* (*crista frontalis*), у основания которого находится *слепое отверстие* (*foramen caecum*), здесь же отходит отросток твердой оболочки головного мозга.

Глазничные части (*partes orbitales*) лобной кости в виде тонких горизонтальных пластинок участвуют в образовании верхней стенки глазниц. Между этими пластинками имеется *глубокая решетчатая вырезка* (*incisura ethmoidalis*) (рис. 30), в которой расположена решетчатая пластинка решетчатой кости. У латерального края глазничной поверхности имеется углубление - *ямка слезной железы* (*fossa glandulae lacrimalis*). В медиальном отделе глазничной части видны *блоковая ямка* (*fovea trochlearis*) и рядом с ней костный выступ - *блоковая ость* (*spina trochlearis*), через которую перекидывается сухожилие верхней косой мышцы глаза. Сверху на мозговой поверхности глазничной

части видны так называемые пальцевидные вдавления, мозговые выступы, сосудистые борозды - следы извилин, борозд лобной доли головного мозга и сосудов твердой мозговой оболочки.

Носовая часть (pars nasalis) находится между глазничными частями лобной кости, ограничивая спереди и по бокам решетчатую вырезку. На середине носовой части находятся отверстия - *апертуры лобной пазухи (aperturae sinus frontalis)*, ведущие в *лобную пазуху (sinus frontalis)*, справа и слева от которых видны *решетчатые ямки (foveolae ethmoidales)*, являющиеся верхней стенкой решетчатых лабиринтов.

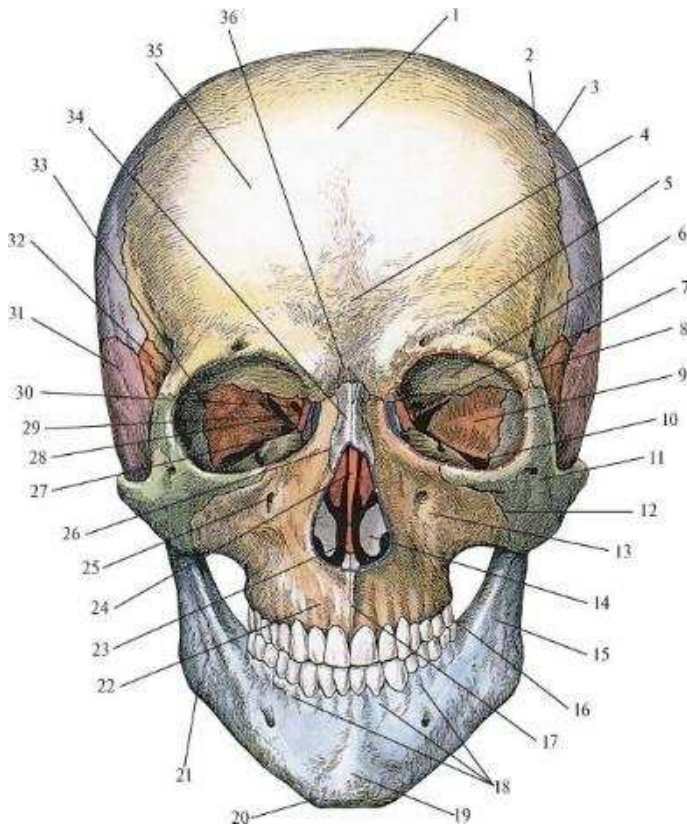


Рис. 24. Череп. Вид спереди.

1 - лобная чешуя, 2 - венечный шов, 3 - теменная кость, 4 - лобный шов, 5 - надбровная дуга, 6 - глазничная часть лобной кости, 7 - малое крыло клиновидной кости, 8 - скуловой отросток лобной кости, 9 - глазничная поверхность большого крыла клиновидной кости, 10 - нижняя глазничная щель,

11 - скуловая кость, 12 - скуло-верхнечелюстной шов, 13 - передняя поверхность верхнечелюстной кости, 14 - нижняя носовая раковина, 15 - косая линия нижней челюсти, 16 - позадиомолярная ямка, 17 - межверхнечелюстной шов, 18 - альвеолярные возвышения нижней челюсти, 19 - подбородочный выступ, 20 - подбородочный бугорок, 21 - угол нижней челюсти, 22 - альвеолярные возвышения верхнечелюстной кости, 23 - носовая перегородка (сошник), 24 - носовая перегородка (перпендикулярная пластинка решетчатой кости), 25 - подглазничное отверстие, 26 - носо-верхнечелюстной шов, 27 - слезная кость, 28 - верхняя глазничная щель, 29 - глазничная пластинка решетчатой кости, 30 - зрительный канал, 31 - чешуйчатая часть височной кости, 32 - височная поверхность

большого крыла клиновидной кости, 33 - ямка слезной железы, 34 - носовая кость, 35 - лобный бугор, 36 - глабелла.

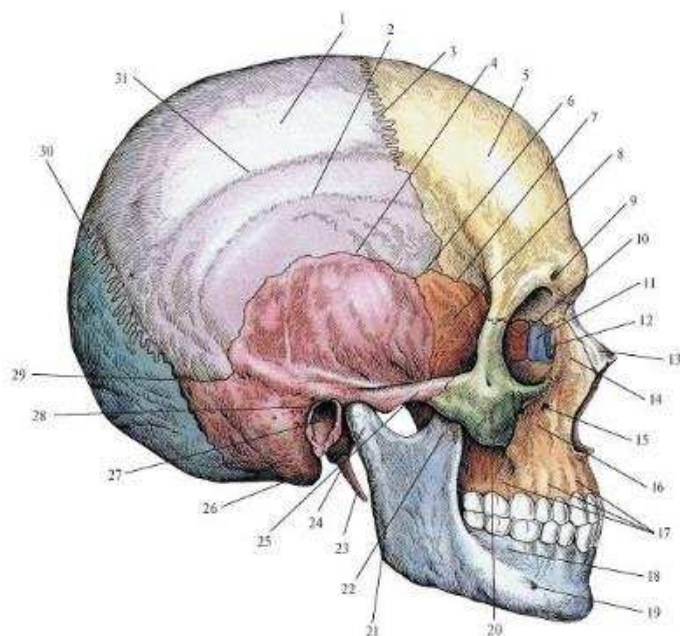


Рис 25. Череп. Вид справа.

1 - теменная кость, 2 - нижняя височная линия, 3 - венечный шов, 4 - чешуйчатый шов, 5 - лобный бугор, 6 - клиновидно-теменной шов, 7 - клиновидно-лобный шов, 8 - большое крыло клиновидной кости, 9 - надглазничное отверстие, 10 - глазничная пластинка решетчатой кости, 11 - слезная кость, 12 - носослезный канал, 13 - носовая кость, 14 - лобный отросток верхнечелюстной кости, 15 - подглазничное отверстие, 16 - клыковая ямка, 17 - альвеолярный отросток верхнечелюстной кости, 18 - альвеолярная дуга нижней челюсти, 19 - подбородочное отверстие, 20 - скуловая кость, 21 - угол нижней челюсти, 22 - венечный отросток нижней челюсти, 23 - шиловидный отросток височной кости, 24 - шейка нижней челюсти, 25 - скуловая дуга, 26 - сосцевидный отросток, 27 - наружный слуховой проход, 28 - барабанно-сосцевидная щель, 29 - теменно-сосцевидный шов, 30 - ламбдовидный шов, 31 - верхняя височная линия.

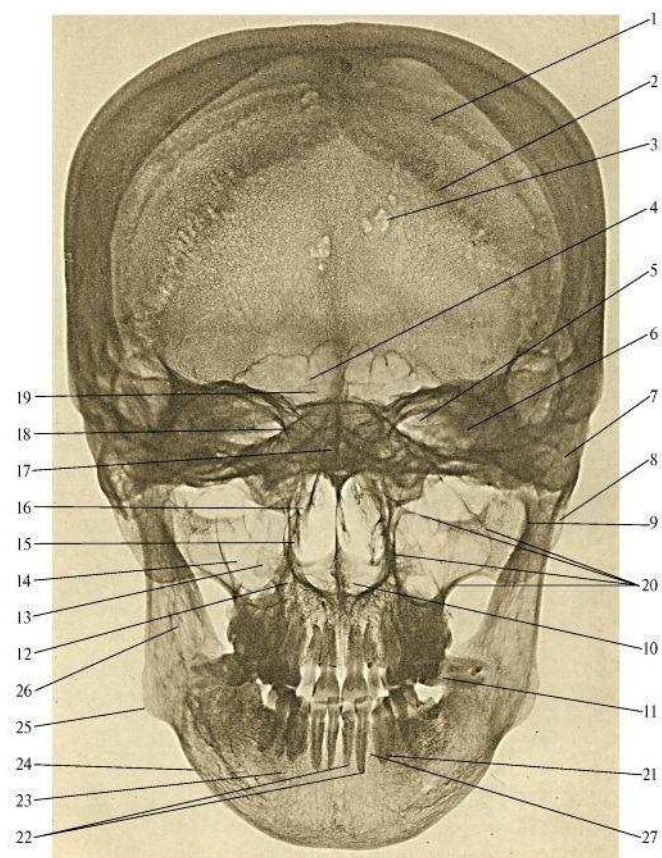


Рис. 26. Рентгеновский снимок черепа в передне-задней проекции.

1 - венечный шов, 2 - ламбдовидный шов, 3 - ямочки грануляций, 4 - лобная пазуха, 5 - внутренний слуховой проход, 6 - латеральный полукружный канал, 7 - ячейки сосцевидного отростка, 8 - скуловая дуга, 9 - венечный отросток нижней челюсти, 10 - твердое небо, 11 - моляр (аномальное положение), 12 - медиальная пластина крыловидного отростка, 13 - латеральная пластина крыловидного отростка, 14 - верхнечелюстная пазуха (правая), 15 - нижняя носовая раковина, 16 - средняя носовая раковина, 17 - клиновидная пазуха, 18 - решетчатые ячейки, 19 - спинка турецкого седла, 20 - стенки верхнечелюстной пазухи (левой), 21 - корень нижнего клыка, 22 - корни зубов (нижних резцов), 23 - тело нижней челюсти, 24 - основание нижней челюсти, 25 - угол нижней челюсти, 26 - ветвь нижней челюсти, 27 - альвеолярная часть нижней челюсти.

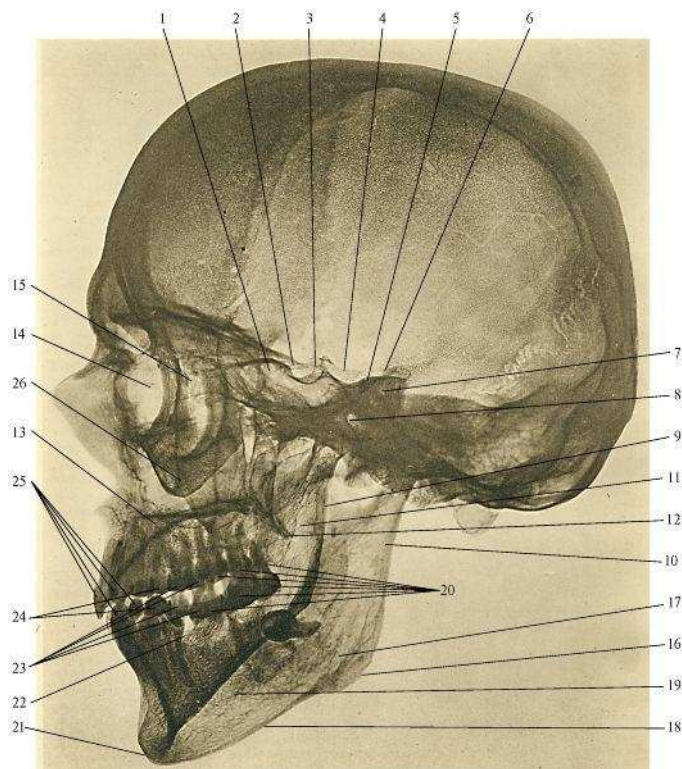


Рис. 27. Рентгеновский снимок черепа в боковой проекции.

1 - клиновидная пазуха, 2 - передний наклоненный отросток, 3 - спинка турецкого седла, 4 - верхний край пирамиды, справа, 5 - верхний край пирамиды, слева, 6 - сосцевидные ячейки, справа, 7 - наружное слуховое отверстие, слева, 8 - наружное слуховое отверстие, справа, 9 - ветвь нижней челюсти, справа, 10 - ветвь нижней челюсти, слева, 11 - крыловидный отросток клиновидной кости, слева, 12 - крыловидный отросток клиновидной кости, справа, 13 - твердое небо, 14 - правая глазница, 15 - левая глазница, 16 - угол нижней челюсти, 17 - жевательная бугристость, 18 - основание нижней челюсти, 19 - тело нижней челюсти, 20 - моляры, 21 - подбородочный выступ, 22 - альвеолярная часть нижней челюсти, 23 - премоляры, 24 - клыки, 25 - резцы, 26 - верхнечелюстная пазуха.

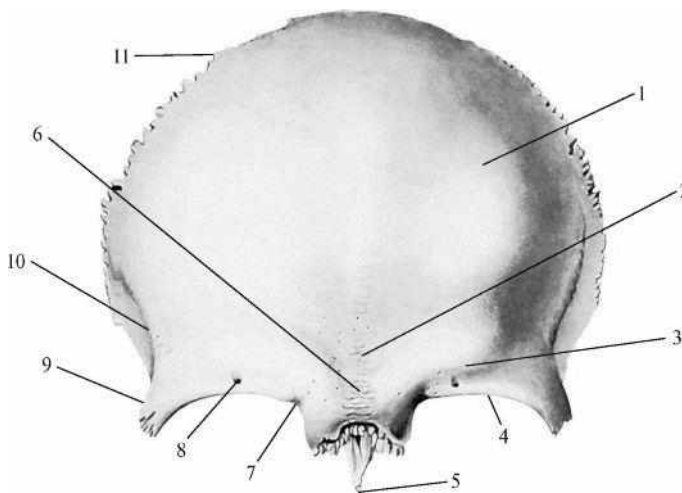


Рис. 28. Лобная кость. Вид спереди.

1 - лобный бугор, 2 - глабелла, 3 - надбровная дуга, 4 - надбровная дуга, 5 - носовая ость, 6 - метопический шов, 7 - лобная вырезка, 8 - надглазничное отверстие, 9 - скуловой отросток, 10 - височная линия, 11 - теменной край.

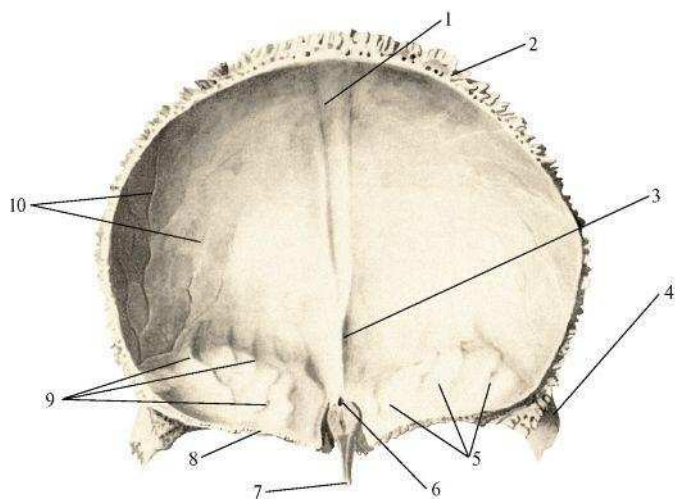


Рис. 29. Лобная кость. Вид сзади.

1 - борозда верхнего сагиттального синуса, 2 - теменной край,

3 - лобный гребень, 4 - скуловой отросток, 5 - пальцевые вдавления, 6 - слепое отверстие, 7 - носовая ость, 8 - глазничная часть, 9 - мозговые возвышения, 10 - артериальные борозды.

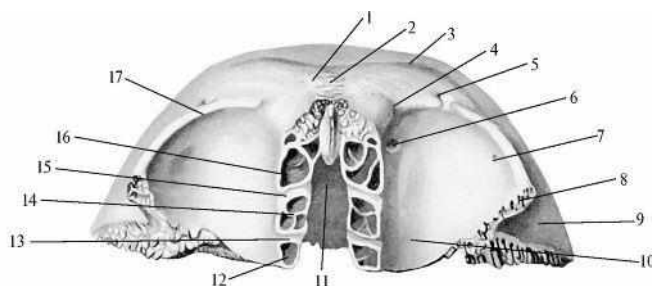


Рис. 30. Лобная кость. Вид снизу.

1 - глабелла, 2 - лобный (метопический) шов, 3 - надбровная дуга, 4 - лобная вырезка, 5 - надглазничное отверстие, 6 - блоковая ямка, 7 - ямка слезной железы, 8 - скуловой отросток, 9 - височная поверхность, 10 - глазничная поверхность, 11 - решетчатая вырезка, 12 - задняя решетчатая ямочка, 13 - задняя решетчатая борозда, 14 - средние решетчатые ямочки, 15 - передняя решетчатая борозда, 16 - передняя решетчатая ямочка, 17 - надглазничный край.

Клиновидная кость (*os sphenoidale*) занимает центральное положение в основании черепа. У клиновидной кости различают тело, крыловидные отростки, большие и малые крылья (рис. 31 и 32). Кубовидное тело *клиновидной кости* (*corpus sphenoidale*) имеет шесть поверхностей: верхнюю, нижнюю, заднюю, переднюю и две боковые поверхности. Задняя часть кости у взрослого человека сращена с базилярной частью затылочной кости (рис. 33). На верхней стороне тела клиновидной кости располагается *турецкое седло* (*sella*

turcica), с глубокой гипофизарной ямкой (fossa hypophysialis). Сзади турецкое седло ограничено спинкой седла (dorsum sellae), а спереди имеется бугорок седла (tuberculum sellae). По бокам от тела клиновидной кости видна сонная борозда (sulcus caroticus), к которой прилежит внутренняя сонная артерия. На передней стороне тела клиновидной кости имеется клиновидный гребень, по бокам от которого расположены отверстия-апертуры клиновидной пазухи (aperturae sinus sphenoidalis), ведущие в клиновидную воздухоносную пазуху (sinus sphenoidalis). Клинovidный гребень продолжается на нижнюю поверхность тела кости и образует заостренный клиновидный клюв (rostrum sphenoidale). Тело клиновидной кости по бокам переходит в парные малые и большие крылья.

Малое крыло (ala minor) представляет собой парную, отходящую латерально костную пластинку, в основании которой находится зрительный канал (canalis opticus), ведущий в глазницу и содержащий зрительный нерв и глазную артерию. Задний край малых крыльев разделяет переднюю и среднюю черепные ямки. Передний край малых крыльев соединяется с глазничной частью лобной кости и с решетчатой пластинкой решетчатой кости. Между малым крылом сверху и большим крылом снизу располагается верхняя глазничная щель (fissura orbitalis superior), сообщающая полость черепа с глазницей. Через эту щель проходят глазодвигательный, блоковый, отводящий и глазной нервы, а также верхняя глазная вена и менингеальная ветвь слезной артерии.

Большое крыло (ala major), также парное, отходит в сторону от боковой поверхности тела клиновидной кости. Большое крыло имеет мозговую, глазничную, височную и верхнечелюстную поверхности. Мозговая поверхность обращена в полость черепа. На мозговой поверхности видны три отверстия: круглое, овальное и остистое. Круглое отверстие (foramen rotundum) ведет

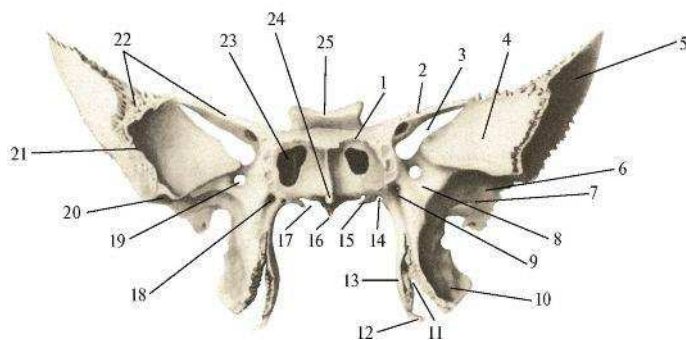


Рис. 31. Клиновидная кость. Вид спереди.

1 - тело клиновидной кости, 2 - малое крыло, 3 - верхняя глазничная щель, 4 - глазничная поверхность, 5 - височная поверхность, 6 - подвисочная поверхность, 7 - овальное отверстие, 8 - верхне-челюстная поверхность, 9 - крыловидно-небная борозда, 10 - латеральная пластинка крыловидного отростка, 11 - крыловидная вырезка, 12 - крыловидный крючок, 13 - медиальная пластинка крыловидного отростка, 14 - небо-влагалищная борозда, 15 - влагалищный отросток, 16 - клиновидный гребень, 17 - сошниково-влагалищная борозда, 18 - крыловидный канал, 19 - круглое отверстие, 20 - подвисочный гребень, 21 - скуловой край, 22 - лобный край, 23 - апертура клиновидной пазухи, 24 - клиновидный клюв, 25 - спинка седла.

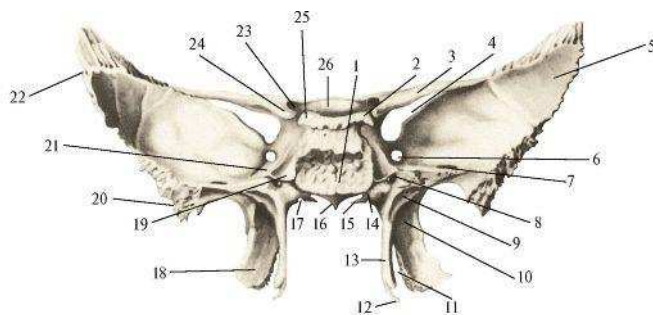


Рис. 32. Клиновидная кость. Вид сзади.

1 - тело клиновидной кости, 2 - спинка седла, 3 - малое крыло, 4 - верхняя глазничная щель, 5 - мозговая поверхность большого крыла, 6 - круглое отверстие, 7 - овальное отверстие, 8 - крыловидный канал, 9 - ладьевидная ямка, 10 - крыловидная ямка, 11 - крыловидная вырезка, 12 - борозда крыловидного крючка, 13 - медиальная пластинка, 14 - влагалищный отросток, 15 - сошниково-влагалищная борозда, 16 - клиновидный клюв, 17 - небно-влагалищная борозда, 18 - латеральная пластинка крыловидного отростка, 19 - сонная борозда, 20 - ость клиновидной кости, 21 - клиновидный язычок, 22 - теменной край, 23 - зрительный канал, 24 - передний наклоненный отросток, 25 - задний наклоненный отросток, 26 - бугорок седла.

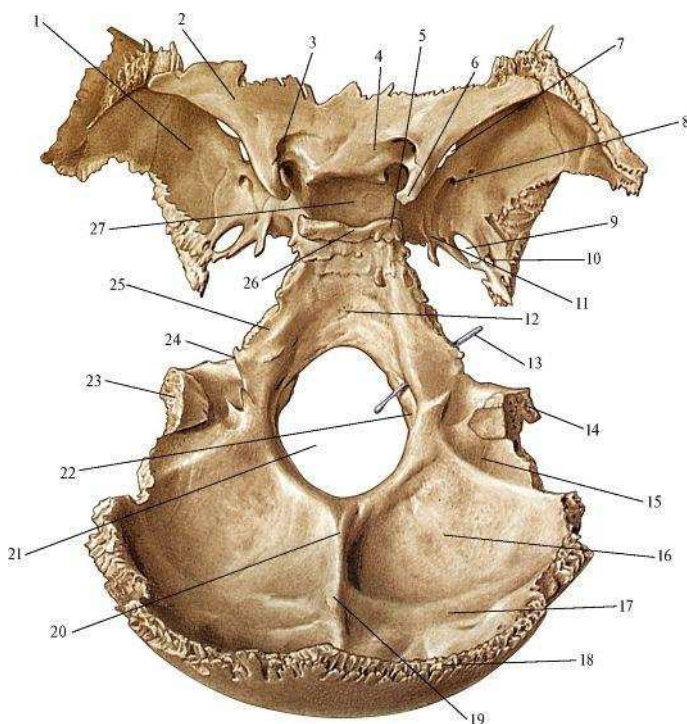


Рис. 33. Клиновидная и затылочная кости. Вид сверху.

1 - большое крыло клиновидной кости, 2 - малое крыло клиновидной кости, 3 - зрительный канал, 4 - перекрестная борозда, 5 - задний наклоненный отросток, 6 - передний наклоненный отросток, 7 - верхняя глазничная щель, 8 - круглое отверстие, 9 - овальное отверстие, 10 - остистое отверстие, 11 - сонная борозда, 12 - базилярная часть затылочной кости, 13 - зонд в канале подъязычного нерва, 14 - латеральная часть затылочной кости, 15 - борозда сигмовидного синуса, 16 - мозжечковая ямка, 17 - борозда

поперечного синуса, 18 - чешуя затылочной кости, 19 - внутреннее затылочное возвышение, 20 - внутренний затылочный гребень, 21 - большое отверстие, 22 - затылочный мыщелок, 23 - яремный отросток, 24 - яремная вырезка, 25 - борозда нижнего каменистого синуса, 26 - спинка турецкого седла, 27 - гипофизарная ямка.

в крыловидно-небную ямку, через него из полости черепа идет верхнечелюстной нерв (вторая ветвь тройничного нерва). На уровне середины крыла находится *овальное отверстие* (foramen ovale) для нижнечелюстного нерва (третья ветвь тройничного нерва). Кзади от овального отверстия имеется небольшое *остистое отверстие* (foramen spinosum), через которое в полость черепа идут средняя менингеальная артерия и остистый нерв. Глазничная поверхность большого крыла участвует в образовании латеральной стенки глазницы, на височной поверхности имеется подвисочный гребень (crista infratemporalis), разделяющий височную и подвисочную ямки. *Крыловидный отросток* (processus pterygoideus), парный, отходит вниз от тела клиновидной кости. Отросток состоит из медиальной и *латеральной пластинок* (lamina medialis et lamina lateralis), между которыми сзади находится *крыловидная ямка* (fossa pterygoidea) - место начала медиальной крыловидной мышцы. Медиальная пластинка внизу переходит в *крыловидный крючок* (hamulus pterygoideus). В основании крыловидного отростка в передне-заднем направлении идет *узкий крыловидный канал* (canalis pterygoideus), через который проходит нерв крыловидного канала.

Затылочная кость (*os occipitale*) расположена в задне-нижней части мозгового отдела черепа. У затылочной кости выделяют базиллярную, две латеральные части и затылочную чешую, которые окружают *большое (затылочное) отверстие* (foramen magnum) (рис. 34). В центре наружной поверхности чешуи имеется *наружный затылочный выступ* (protuberantia occipitalis externa),

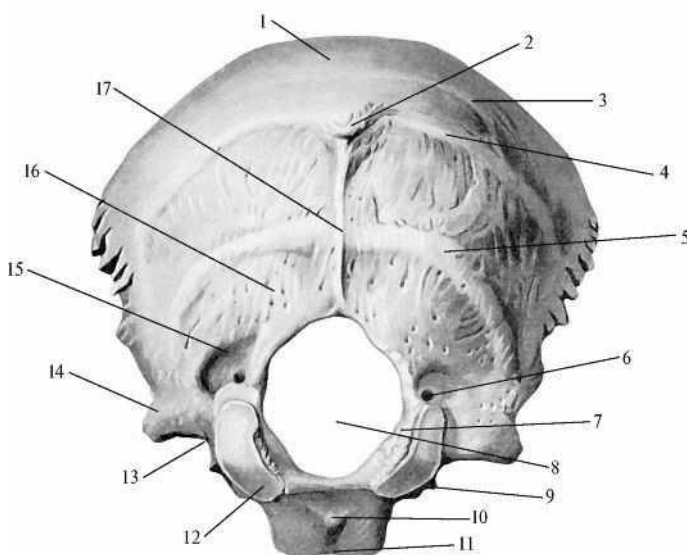


Рис. 34. Затылочная кость. Вид снизу и сзади.

1 - затылочная чешуя, 2 - наружный затылочный выступ, 3 - наивысшая выйная линия, 4 - верхняя выйная линия, 5 - нижняя выйная линия, 6 - мыщелковый канал, 7 - латеральная часть затылочной кости, 8 - большое отверстие, 9 - внутрияремный отросток, 10 - глоточный бугорок, 11 - базиллярная часть, 12 - затылочный мыщелок, 13 - яремная

вырезка, 14 - яремный отросток, 15 - мышелковая ямка, 16 - затылочная площадка, 17 - наружный затылочный гребень.

от которого вниз до большого затылочного отверстия спускается *наружный затылочный гребень* (crista occipitalis externa). От затылочного выступа вправо и влево идет изогнутая книзу *верхняя выйная линия* (linea nuchae superior). Параллельно этой линии от середины наружного затылочного гребня отходит в обе стороны *нижняя выйная линия* (linea nuchae inferior). Над наружным затылочным выступом находится *наивысшая выйная линия* (linea nuchae suprema). Эти линии служат местом начала мышц и фасций.

Затылочная чешуя (squama occipitalis), выпуклая кзади, имеет на внутренней вогнутой поверхности *крестообразное возвышение* (eminentia cruciformis). В центре возвышения имеется *внутренний затылочный выступ* (protuberantia occipitalis interna). От этого выступа вправо и влево отходит *борозда поперечного синуса* (sulcus sinus transversus), переходящая в борозду сигмовидного синуса (рис. 35). Внизу *внутренний затылочный гребень* (crista occipitalis interna) спускается к большому затылочному отверстию.

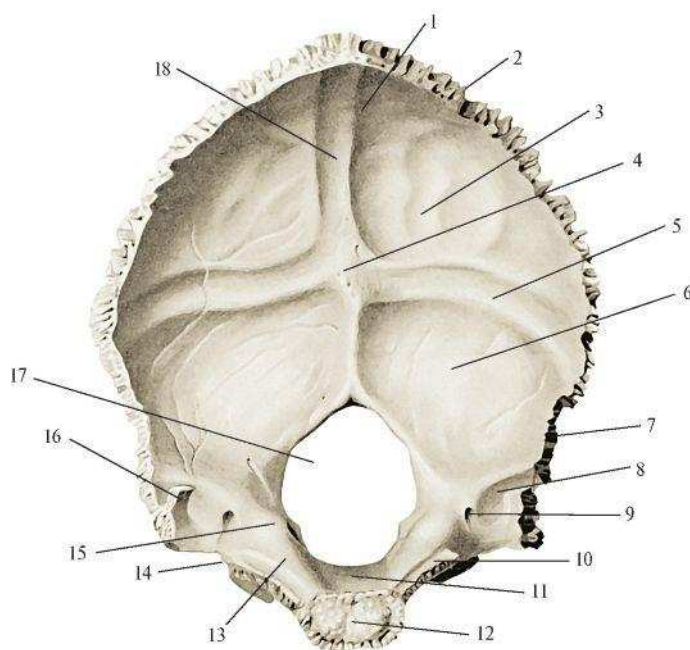


Рис. 35. Затылочная кость. Вид спереди.

1 - чешуйчатая часть, 2 - ламбдовидный край, 3 - мозговая ямка, 4 - внутренний затылочный выступ, 5 - борозда поперечного синуса, 6 - мозжечковая ямка, 7 - сосцевидный край, 8 - борозда сигмовидного синуса, 9 - мышелковый канал, 10 - борозда нижнего каменистого синуса, 11 - скат, 12 - базиллярная часть, 13 - латеральная часть, 14 - яремная вырезка, 15 - яремный бугорок, 16 - яремный отросток, 17 - большое отверстие, 18 - борозда верхнего сагиттального синуса.

Базиллярная часть (pars basilaris) расположена кпереди от большого затылочного отверстия. Она срастается с телом клиновидной кости, вместе с которым образует площадку (скат), на которой лежит ствол головного мозга. На латеральном крае, граничащем с каменистой частью височной кости, видна *борозда нижнего каменистого*

синуса (sulcus sinus petrosi inferioris), на нижней части находится *глочный бугорок* (tuberculum pharyngeum), к которому прикрепляется глотка. Между базилярной частью спереди и затылочной чешуей сзади, по бокам от большого затылочного отверстия, находятся правая и левая латеральные части.

Латеральная часть (pars lateralis), парная, сзади переходит в чешую затылочной кости. Снизу на латеральной части располагается эллипсовидное возвышение - *затылочный мыщелок* (condylus occipitalis), в основании которого находится *подъязычный канал* (canalis nervi hypoglossi) для подъязычного нерва. Позади мыщелка имеется *мышцелковая ямка* (fossa condylaris), на дне которой видно *отверстие мыщелкового канала* (canalis condylaris) для мыщелковой эмиссарной вены. Сбоку от затылочного мыщелка имеется *яремная вырезка* (incisura jugularis), рядом с которой расположена *борозда сигмовидного синуса* (sulcus sinus sigmoidei).

Теменная кость (os parietale), парная, выпуклая кнаружи, образует верхне-боковые отделы свода черепа. Теменная кость имеет лобный, затылочный, сагиттальный и чешуйчатый края (рис. 36). *Лобный край* (margo frontalis) граничит с задней частью лобной чешуи, затылочный край соединяется с затылочной чешуей. С помощью сагиттального края две теменные кости соединя-

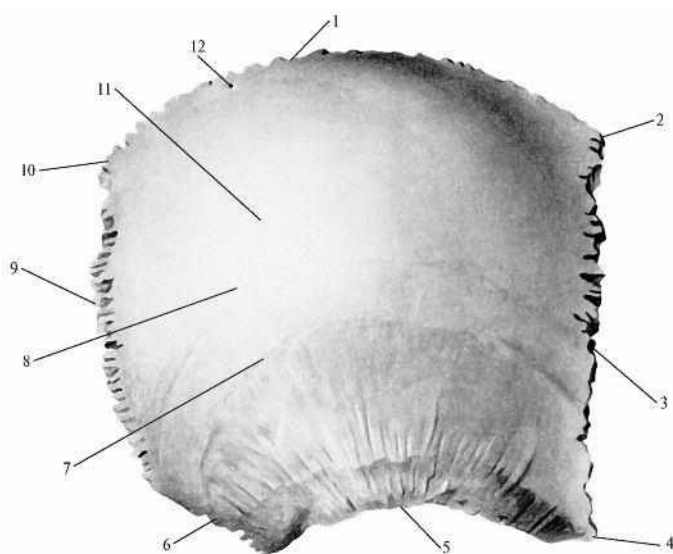


Рис. 36. Теменная кость, правая. Вид сверху и сбоку.

1 - сагиттальный край, 2 - лобный угол, 3 - лобный край, 4 - клиновидный угол, 5 - чешуйчатый край, 6 - сосцевидный угол, 7 - нижняя височная линия, 8 - верхняя височная линия, 9 - затылочный край, 10 - затылочный угол, 11 - теменной бугор, 12 - теменное отверстие.

ются друг с другом. Нижний чешуйчатый край соединяется с чешуей височной кости. Теменная кость имеет четыре угла: передне-верхний (лобный) угол, задне-верхний (затылочный) угол, передне-нижний (клиновидный) угол и задне-нижний (сосцевидный) угол. В центральной части выпуклой наружной поверхности кости виден теменной бугор. Ниже теменного бугра находятся верхняя и нижняя височные линии, являющиеся местами прикрепления височной мышцы и височной фасции. На вогнутой мозговой поверхности

кости вдоль ее сагиттального края идет борозда верхнего сагиттального синуса (рис. 37). Вдоль этой борозды расположены мелкие углубления - ямочки грануляций - отпечатки выростов паутинной оболочки головного мозга. В области сосцевидного угла находится *борозда сигмовидного синуса* (sulcus sinus sigmoidei). На внутренней поверхности кости имеются *артериальные борозды* (sulci arteriosi).

Височная кость (*os temporale*), парная, входит в состав основания и боковой стенки черепа. Внутри височной кости расположены органы слуха и равновесия. У височной кости различают пирамиду, барабанную и чешуйчатую части (рис. 38 и 39). *Чешуйчатая часть* (pars squamosa) представляет собой выпуклую кнаружи пластинку. Наружная поверхность чешуйчатой части гладкая, на внутренней поверхности имеются мозговые возвышения, пальцевидные вдавления и артериальные борозды. От чешуи, кпереди от наружного слухового прохода, начинается *скуловой отросток* (processus zygomaticus), который вместе с височным отростком скуловой кости образует *скуловую дугу* (arcus zygomaticus). На заднем конце скулового отростка, внизу

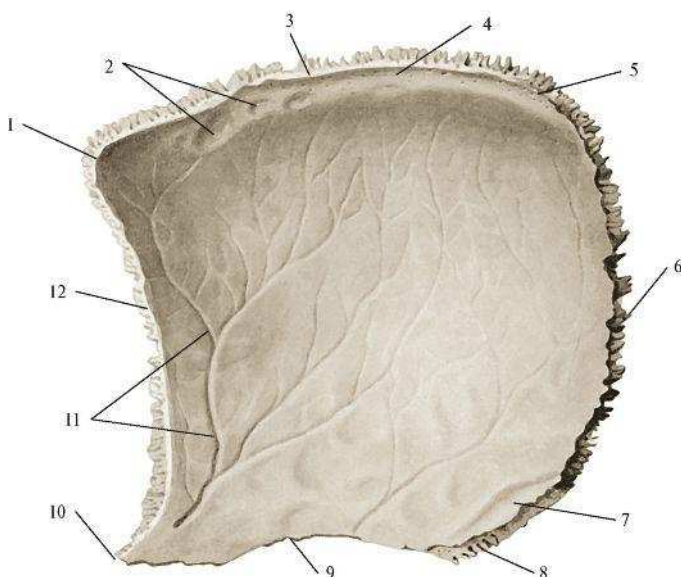


Рис. 37. Теменная кость. Вид снизу (изнутри).

1 - лобный угол, 2 - ямочки грануляций, 3 - сагиттальный край, 4 - борозда верхнего сагиттального синуса, 5 - затылочный угол, 6 - затылочный край, 7 - борозда сигмовидного синуса, 8 - сосцевидный угол, 9 - чешуйчатый край, 10 - клиновидный угол, 11 - борозда средней менингеальной артерии, 12 - лобный край.

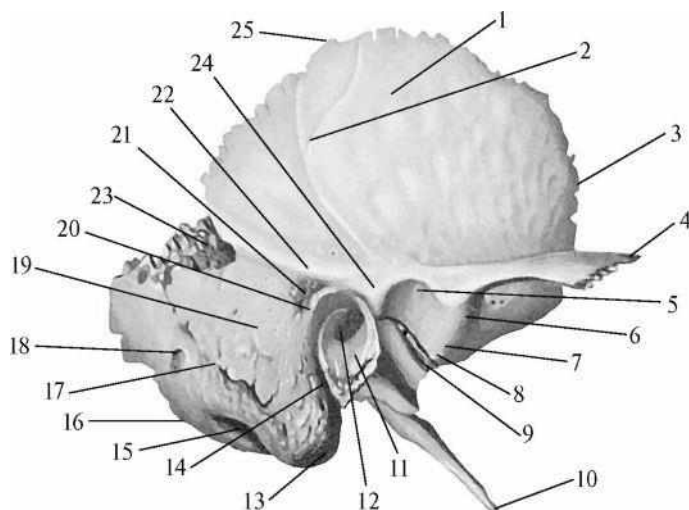


Рис. 38. Височная кость, правая. Вид снаружи.

1 - чешуйчатая часть, 2 - борозда средней височной артерии, 3 - клиновидный край, 4 - скуловой отросток, 5 - нижнечелюстная ямка, 6 - суставной бугорок, 7 - каменисто-чешуйчатая щель, 8 - каменистая часть, 9 - каменисто-барабанная щель, 10 - шиловидный отросток, 11 - барабанная часть, 12 - наружный слуховой проход, 13 - сосцевидный отросток, 14 - барабанно-сосцевидная щель, 15 - сосцевидная вырезка, 16 - затылочный край, 17 - сосцевидный гребень, 18 - сосцевидное отверстие, 19 - область трепанационного треугольника, 20 - надпроходная ость, 21 - надпроходная ямочка, 22 - височная линия, 23 - теменная вырезка, 24 - позадисуставной бугорок, 25 - теменной край.

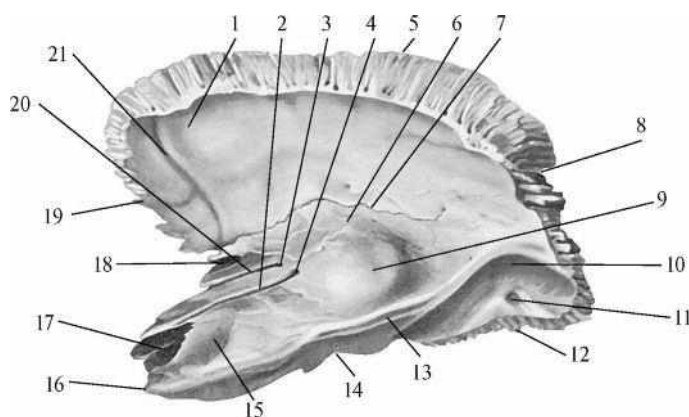


Рис. 39. Височная кость, правая. Вид изнутри и сверху.

1 - чешуйчатая часть, 2 - борозда большого каменистого нерва, 3 - расщелина канала малого каменистого нерва, 4 - расщелина канала большого каменистого нерва, 5 - теменной край, 6 - крыша барабанной полости, 7 - каменисто-чешуйчатая щель, 8 - теменная вырезка, 9 - дугообразное возвышение, 10 - борозда сигмовидного синуса, 11 - сосцевидное отверстие, 12 - затылочный край, 13 - борозда верхнего каменистого синуса, 14 - яремная вырезка, 15 - тройничное вдавление, 16 - верхушка пирамиды, 17 - внутренняя апертюра сонного канала, 18 - мышечно-трубный канал, 19 - клиновидный край, 20 - борозда малого каменистого нерва, 21 - борозда средней менингеальной артерии.

находится слабо выраженный *позадисуставной бугорок* (tuberculum retroarticulare). Позади скулового отростка, у его основания, расположена *нижнечелюстная ямка* (fossa mandibularis), которая вместе с мышелковым отростком нижней челюсти образует височно-нижнечелюстной сустав. Нижнечелюстную ямку спереди ограничивает *суставной бугорок* (tuberculum articulare).

Пирамида, или *каменистая часть* (pars petrosa), имеет трехгранную форму. Верхушка пирамиды (apex partis petrosae) направлена вперед и медиально, а *утолщенное основание пирамиды* (basis partis petrosae) - кзади и латерально. У пирамиды различают переднюю, заднюю и нижнюю поверхности. Передняя поверхность пирамиды обращена вверх и кпереди. На этой поверхности возле верхушки имеется *тройничное вдавление* (impressio trigeminalis) для узла тройничного нерва. Латеральнее этого вдавления видны два отверстия. Большее из них называется *расщелиной канала большого каменистого нерва* (hiatus canalis nervi petrosi majoris). От этого отверстия вперед и медиально идет *узкая борозда большого каменистого нерва* (sulcus nervi petrosi majoris). Латеральнее расположена *расщелина канала малого каменистого нерва* (hiatus canalis nervi petrosi minoris), переходящая в *борозду малого каменистого нерва* (sulcus nervi petrosi minoris). На передней поверхности пирамиды имеется уплощенная площадка - *крыша барабанной полости* (tegmen tympani). В средней части передней поверхности пирамиды имеется *небольшое дугообразное возвышение* (eminentia arcuata), которое соответствует находящемуся в толще пирамиды переднему (верхнему) полукружному каналу лабиринта внутреннего уха. На задней поверхности пирамиды находится *внутреннее слуховое отверстие* (porus acusticus internus) (рис. 40), которое ведет во *внутренний слуховой проход* (meatus acusticus internus). Латеральнее и выше этого отверстия

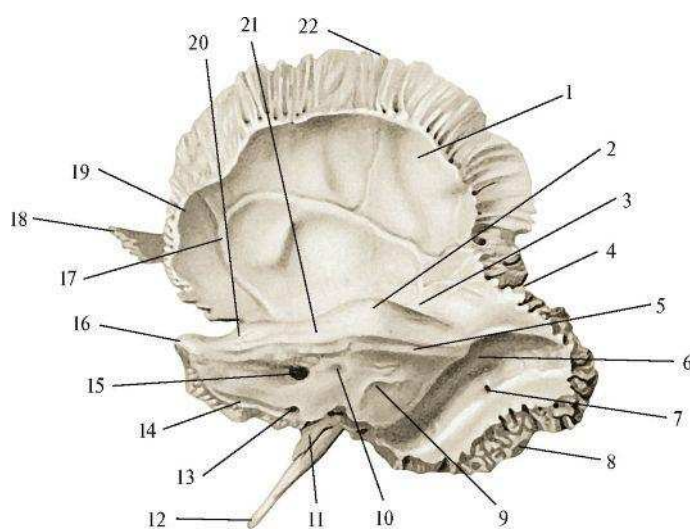


Рис. 40. Височная кость, правая. Вид изнутри и сзади.

1 - чешуйчатая часть, 2 - дугообразное возвышение, 3 - крыша барабанной полости, 4 - теменная вырезка, 5 - борозда верхнего каменистого синуса, 6 - борозда сигмовидного синуса, 7 - сосцевидное отверстие, 8 - затылочный край, 9 - апертюра канальца преддверия, 10 - поддуговая ямка,

11 - влагалище шиловидного отростка, 12 - шиловидный отросток, 13 - апертюра канальца улитки, 14 - борозда нижнего каменистого синуса, 15 - внутреннее слуховое отверстие, 16

- вершушка пира- миды, 17 - борозда средней менингеальной артерии, 18 - скуловой отросток, 19 - клиновидный край, 20 - тройничное вдавление, 21 - передняя поверхность пирамиды, 22 - теменной край.

расположена *поддуговая ямка* (fossa subarcuata). Ниже и латеральнее этой ямки находится *наружная апертура водопровода преддверия* (apertura externa aqueductus vestibulae). Вдоль заднего края пирамиды проходит *борозда нижнего каменистого синуса* (sulcus sinus petrosi inferioris). Рядом с яремной вырезкой имеется углубление, на дне которого находится отверстие - *наружная апертура канальца улитки* (apertura externa canaliculi cochleae).

На нижней поверхности пирамиды расположена *глубокая яремная ямка* (fossa jugularis) (рис. 41). На передней стенке этой ямки имеется *маленькое сосцевидное отверстие* (foramen mastoideum), ведущее в сосцевидный канал. Кпереди от яремной ямки находится наружное отверстие сонного канала. *Внутреннее отверстие сонного канала* (foramen caroticum internum) расположено на вершукке пирамиды. Между наружным отверстием сонного канала и яремной ямкой расположена *небольшая каменистая ямочка* (fossula petrosa), являющаяся нижним отверстием барабанного канальца. Латеральнее яремной ямки отходит *тонкий шиловидный отросток* (processus

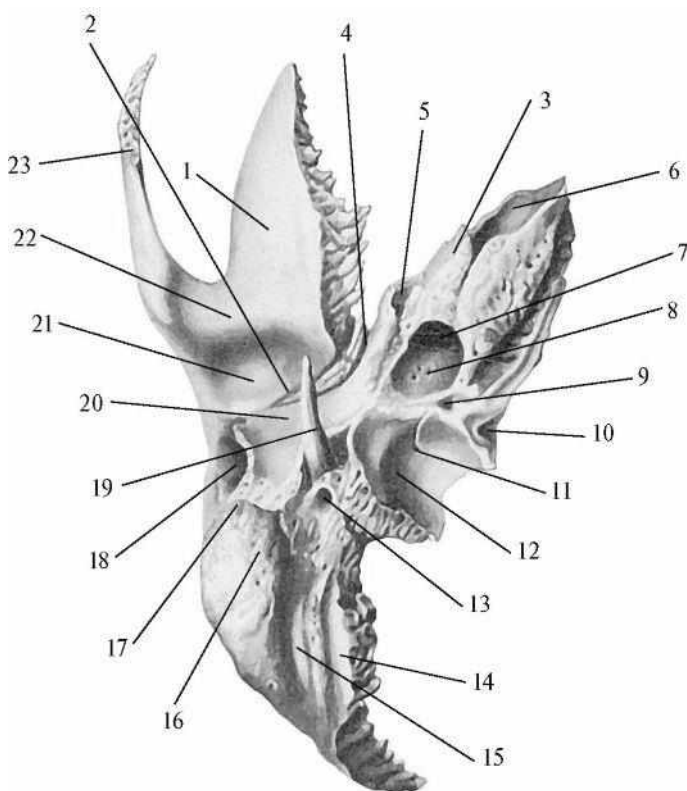
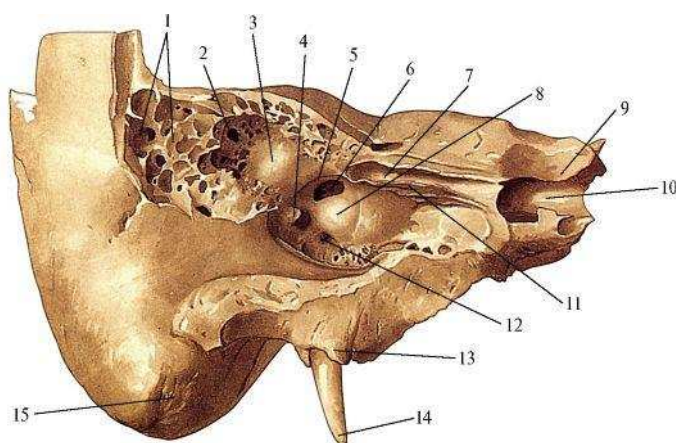


Рис. 41. Височная кость, правая. Вид снизу.

1 - чешуйчатая часть, 2 - каменисто-чешуйчатая щель, 3 - пирамида, 4 - каменисто-барабанная щель, 5 - мышечно-трубный канал, 6 - внутренняя апертура сонного канала, 7 - наружная апертура сонного канала, 8 - сонно-барабанные канальцы, 9 - каменистая ямочка, 10 - апертура канальца улитки, 11 - сосцевидный каналец, 12 - яремная ямка, 13 -

styloideus), позади которого находится *шило-сосцевидное отверстие* (foramen stylomastoideum) - место выхода из полости черепа лицевого нерва. Позади этого отверстия расположен *толстый сосцевидный отросток* (processus mastoideus). На внутренней поверхности сосцевидного отростка видна *глубокая борозда сигмовидного синуса* (sulcus sinus sigmoidei). Внутри отростка находятся разделенные костными перегородками *сосцевидные ячейки* (cellulae mastoideae). Медиально от сосцевидного отростка находится *глубокая сосцевидная вырезка* (incisura mastoidea), медиальнее которой видна *борозда затылочной артерии* (sulcus arteriae occipitalis). У основания сосцевидного отростка имеется *сосцевидное отверстие* (foramen mastoideum) для прохождения сосцевидной вены. Внутри пирамиды височной кости находится *барабанная полость* (cavum tympani), у которой различают шесть стенок: верхнюю и нижнюю, заднюю и переднюю, латеральную и медиальную. Медиальная стенка имеет сложный рельеф, за ней расположен «орган слуха и равновесия». На этой стенке видны: возвышение (мыс), два отверстия (овальное - окно преддверия и круглое - окно улитки), а также выступ лицевого нерва и выступ латерального полукружного канала (рис. 42). Верхняя стенка является «крышей» барабанной полости, нижняя стенка (яремная) образует нижнюю часть пирамиды височной кости. Задняя стенка отделяет барабанную полость от ячеек сосцевидного отростка, передняя стенка граничит с сонным каналом (каналом сонной артерии). Латеральная стенка закрыта барабанной перепонкой.



1 - сосцевидные ячейки, 2 - сосцевидная пещера, 3 - выступ латерального полукружного канала, 4 - пирамидальное возвышение, 5 - выступ канала лицевого нерва, 6 - окно преддверия, 7 - полука-
нал мышцы, напрягающей барабанную перепонку, 8 - мыс, 9 -
тройничное вдавление, 10 - сонный канал, 11 - полуканал слуховой трубы, 12 - окно улитки, 13 - влагалище шиловидного отростка, 14 - шиловидный отросток, 15 -
сосцевидный отросток.

Барабанная часть (pars tympanica) височной кости имеет вид изогнутой узкой костной пластинки, которая ограничивает спереди, снизу и сзади *наружное слуховое отверстие* (porus acusticus externus) (рис. 38). Между барабанной частью и сосцевидным отростком находится *узкая барабанно-сосцевидная щель* (fissura tympanomastoidea), через которую проходит ушная ветвь блуждающего нерва. Кпереди от наружного слухового отверстия расположена *барабанно-чешуйчатая щель* (fissura tympanosquamosa). В эту щель вдается узкая костная пластинка (часть крыши барабанной полости). Кпереди от этой костной пластинки (возле нижнечелюстной ямки) находится *каменисто-чешуйчатая щель* (fissura petrosquamosa), а позади пластинки видна *каменисто-барабанная щель* (fissura retrotympanica), через которую из барабанной полости выходит барабанная струна - ветвь лицевого нерва. Плоский отросток барабанной части, обращенный книзу, охватывает спереди основание шиловидного отростка, образуя *вагина шиловидного отростка* (vagina processus styloidei) (рис. 42).

Через пирамиду височной кости проходят несколько каналов для черепных нервов и кровеносных сосудов.

1. *Сонный канал (canalis caroticus)* начинается наружным сонным отверстием на нижней поверхности пирамиды височной кости, кпереди от яремной ямки. Этот канал идет вверх кпереди от барабанной полости, изгибается в медиальную сторону и заканчивается внутренним сонным отверстием на вершине пирамиды височной кости. Через этот канал в полость черепа проходят внутренняя сонная артерия и нервы внутреннего сонного сплетения.

2. От сонного канала в барабанную полость идут два-три *сонно-барабанных канальца (canaliculi caroticotympanici)*, через которые проходят одноименные тонкие артерии и нервы.

3. *Мышечно-трубный канал (canalis musculotubarius)* начинается на вершине пирамиды височной кости, идет кзади и латерально и открывается в барабанную полость. Горизонтальная перегородка делит этот канал на две части. Выше находится полуканал мышцы, напрягающей барабанную перепонку, ниже располагается полуканал слуховой трубы.

4. *Лицевой канал (canalis facialis)* начинается на дне внутреннего слухового прохода, идет вначале перпендикулярно длинной оси пирамиды, затем образует изгиб - *коленце лицевого канала* (geniculum canalis facialis) и направляется кзади вдоль медиальной стенки барабанной полости. На уровне задней стенки барабанной полости лицевой канал поворачивает вниз и заканчивается шило-сосцевидным отверстием. В этом канале проходит лицевой нерв.

5. *Каналец барабанной струны (canaliculus chordae tympani)* отходит от нисходящей части лицевого канала и идет вперед, открывается в барабанную полость на задней ее стенке. Заканчивается каналец в барабанно-каменистой щели. В этом канальце проходит барабанная струна.

6. *Сосцевидный каналец (canaliculus mastoideus)* начинается одноименным отверстием на передней стенке яремной ямки и идет назад и латерально, пересекает нисходящую часть

лицевого канала, заканчивается в барабанно-сосцевидной щели. В канальце проходит ушная ветвь блуждающего нерва.

7. *Барабанный каналец (canaliculus tympanicus)* начинается в яремной ямке и открывается в барабанную полость на нижней ее стенке. Каналец заканчивается на передней стенке пирамиды расщелиной канала малого каменистого нерва. В канальце проходит барабанный нерв.

Решетчатая кость (os ethmoidale) участвует в образовании передней части основания черепа, стенок носовой полости и глазниц. Верхняя часть кости - *решетчатая пластинка (lamina cribrosa)*, располагается в горизонтальной плоскости и имеет многочисленные отверстия для обонятельных нервов (рис. 43). Над решетчатой пластинкой по срединной линии вверх выступает *петушиный гребень (crista galli)*. Кпереди от этого гребня находится *слепое отверстие (foramen caecum)*. От решетчатой пластинки вниз, в носовую полость, отходит *перпендикулярная пластинка (lamina perpendicularis)*, участвующая в образовании верхнего отдела перегородки носа (рис. 44). Вверху к краям решетчатой пластинки справа и слева прикреплен *решетчатый лабиринт*

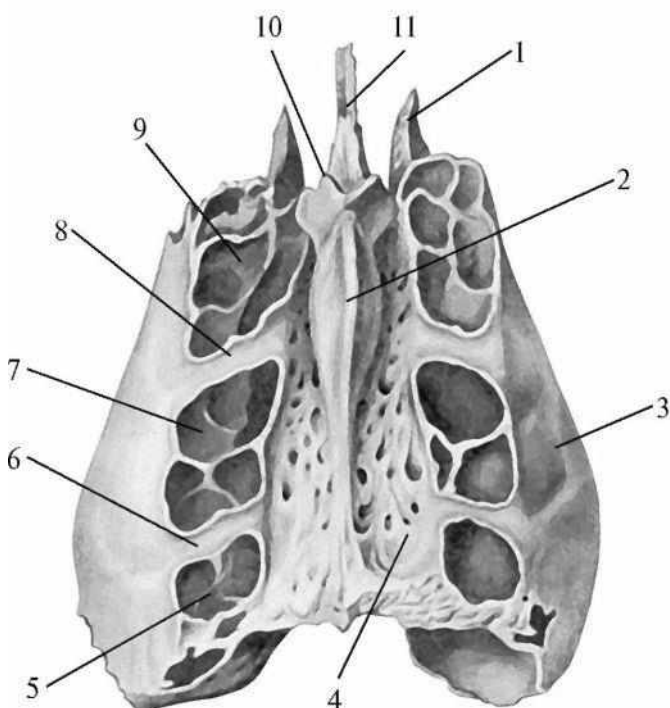


Рис. 43. Решетчатая кость. Вид сверху. 1 - средняя носовая раковина, 2 - петушиный гребень, 3 - глазничная пластинка, 4 - решетчатая пластинка, 5 - задние решетчатые ячейки, 6 - задняя решетчатая борозда, 7 - средние решетчатые ячейки, 8 - передняя решетчатая борозда, 9 - передние решетчатые ячейки, 10 - крыло петушиного гребня, 11 - перпендикулярная пластинка.

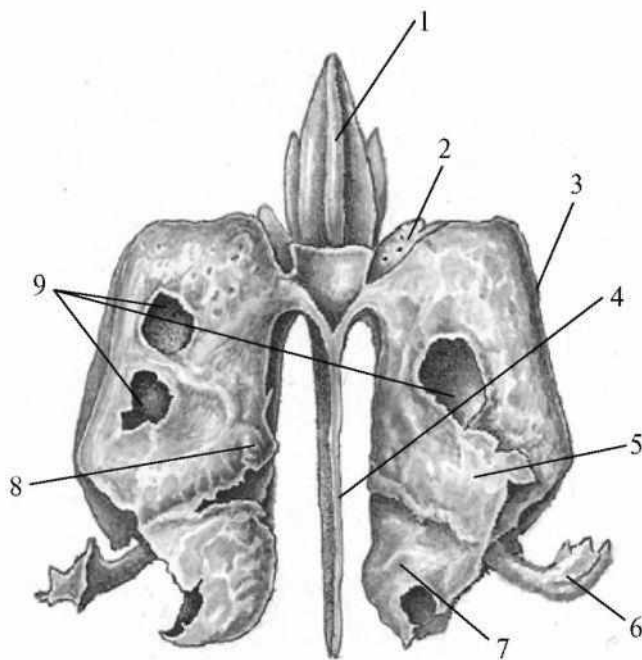


Рис. 44. Решетчатая кость. Вид сзади. 1 - петушинный гребень, 2 - решетчатая пластинка, 3 - глазничная пластинка, 4 - перпендикулярная пластинка, 5 - верхняя носовая раковина, 6 - крючковидный отросток, 7 - средняя носовая раковина, 8 - самая верхняя носовая раковина, 9 - решетчатые ячейки.

(labyrinthus ethmoidalis), образованный *костными решетчатыми ячейками* (cellulae ethmoidales), открывающимися в полость носа.

На медиальной стороне каждого решетчатого лабиринта видны костные выступы - *верхняя и средняя носовые раковины* (concha nasalis superior et concha nasalis media). Между этими раковинами имеется *узкий верхний носовой ход* (meatus nasi superior). Под средней носовой раковиной расположен *средний носовой ход* (meatus nasi medius). Средняя носовая раковина на своем заднем конце имеет изогнутый книзу крючковидный отросток, который на целом черепе соединяется с решетчатым отростком нижней носовой раковины. Кзади от крючковидного отростка в средний носовой ход выпячивается *большой решетчатый пузырек* (bulla ethmoidalis). Между большим решетчатым пузырьком сзади и сверху и крючковидным отростком внизу и спереди видна щель - *решетчатая воронка* (infundibulum ethmoidale), через которую лобная пазуха сообщается со средним носовым ходом (рис. 45). Латеральная поверхность решетчатого лабиринта гладкая, она участвует в образовании медиальной стенки глазницы и называется *глазничной пластинкой* (рис. 46).

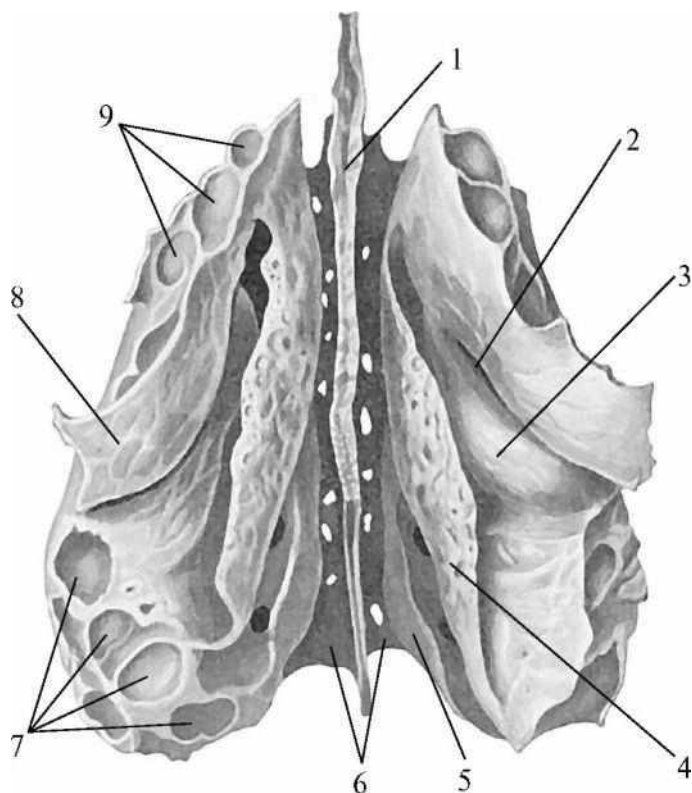


Рис. 45. Решетчатая кость. Вид снизу. 1 - перпендикулярная пластина решетчатой кости, 2 - решетчатая воронка, 3 - решетчатый пузырек, 4 - средняя носовая раковина, 5 - верхняя носовая раковина, 6 - решетчатая пластинка, 7 - задние решетчатые ячейки, 8 - крючковидный отросток, 9 - передние решетчатые ячейки.

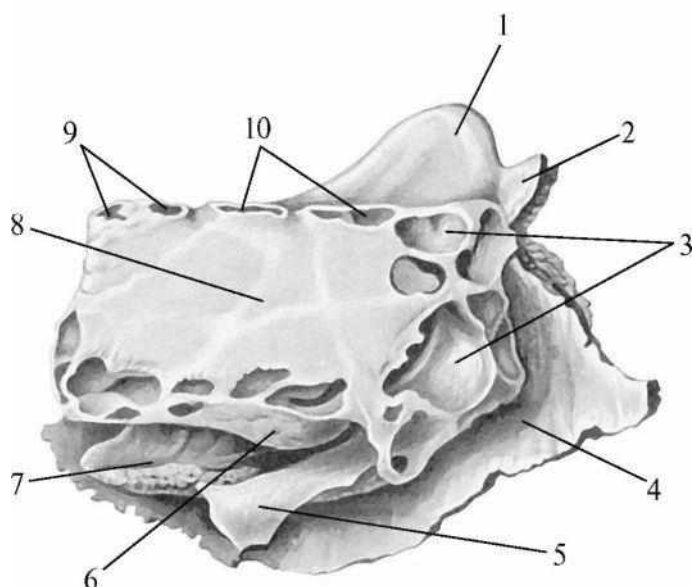


Рис. 46. Решетчатая кость. Вид сбоку, справа. 1 - петушинный гребень, 2 - крыло петушиного гребня, 3 - передние решетчатые ячейки, 4 - перпендикулярная пластинка решетчатой кости, 5 - крючковидный отросток, 6 - решетчатый пузырек, 7 - средняя носовая раковина,

8 - глазничная пластинка решетчатой кости,

9 - задние решетчатые ячейки, 10 - средние решетчатые ячейки.

Кости лицевого отдела черепа

Верхнечелюстная кость (maxilla) - парная, имеет тело и четыре отростка: лобный, альвеолярный, небный и скуловой (рис. 47). Тело *верхнечелюстной кости* (corpus maxillae) имеет неправильную форму и четыре поверхности: переднюю, глазничную, подвисочную и носовую. *Передняя поверхность* (facies anterior) слегка вогнутая, она отделена от *глазничной поверхности* (facies orbitalis) *подглазничным краем* (margo infraorbitalis), под которым располагается *подглазничное отверстие* (foramen infraorbitale). Под этим отверстием находится углубление - *клыковая ямка* (fossa canina). На медиальном крае передней поверхности имеется *глубокая носовая вырезка* (incisura nasalis). Нижний край носовой вырезки выступает кпереди, образуя *переднюю носовую ость* (spina nasalis anterior). Глазничная поверхность участвует в образовании нижней стенки глазницы. В задних отделах этой поверхности начинается идущая кпереди *подглазничная борозда* (sulcus infraorbitalis), переходящая кпереди в *подглазничный канал* (canalis infraorbitalis), заканчивающийся подглазничным отверстием (рис. 48). На дне канала имеются *альвеолярные отверстия* (foramina alveolaria), ведущие в *верхние передние альвеолярные каналы* (canales alveolares superiores anteriores) для сосудов и нервов, обеспечивающих сосудисто-нервное снабжение передних зубов верхней челюсти. *Подвисочная поверхность* (facies

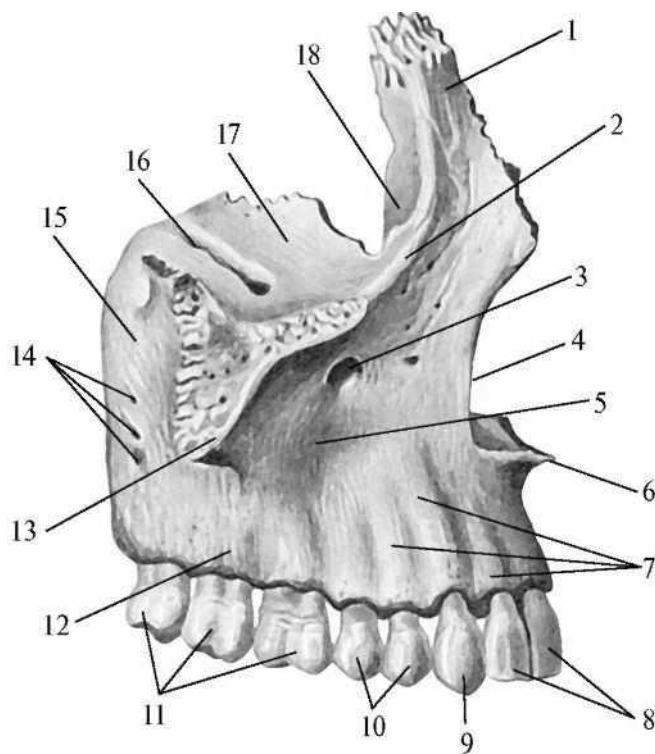


Рис. 47. Верхнечелюстная кость, правая. Вид снаружи, справа.

1 - лобный отросток, 2 - подглазничный край, 3 - подглазничное отверстие, 4 - носовая вырезка, 5 - клыковая ямка, 6 - передняя носовая ость, 7 - альвеолярные возвышения, 8 - резцы, 9 - клык, 10 - премоляры, 11 - моляры, 12 - альвеолярный отросток, 13 - скуловой отросток, 14 - альвеолярные отверстия, 15 - бугор верхнечелюстной кости, 16 -

подглазничная борозда, 17 - глазничная поверхность тела верхнечелюстной кости, 18 - слезная борозда.

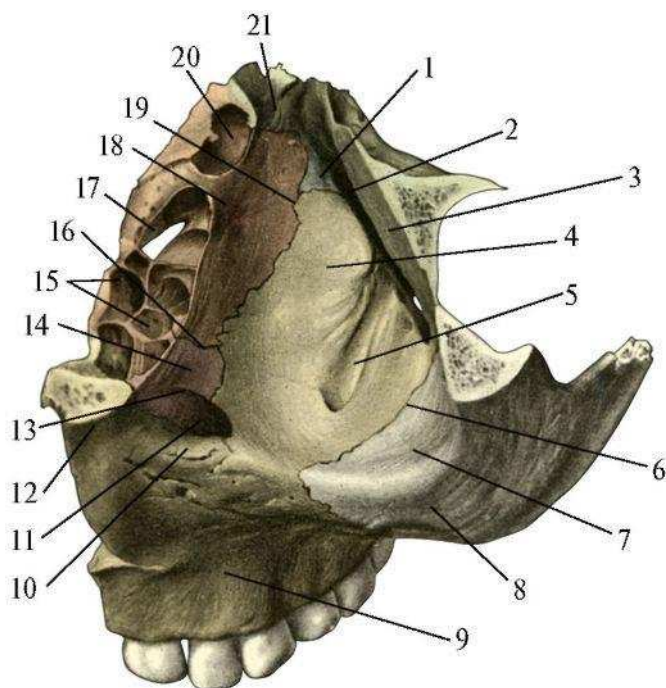


Рис. 48. Верхнечелюстная кость, левая. Вид сверху.

1 - глазничный отросток небной кости, 2 - нижняя глазничная щель, 3 - глазничная поверхность большого крыла клиновидной кости, 4 - глазничная поверхность верхнечелюстной кости, 5 - под- глазничная борозда, 6 - скуло-верхнечелюстной шов, 7 - глазничная поверхность скуловой кости,

8 - латеральная поверхность скуловой кости,

9 - передняя поверхность тела верхнечелюстной кости, 10 - передний слезный гребень,

11 - слезная борозда, 12 - лобный отросток верхнечелюстной кости, 13 - задний слезный гребень, 14 - слезная кость, 15 - передние решетчатые ячейки, 16 - решетчато-слезный шов, 17 - сред- ние решетчатые ячейки, 18 - глазничная пластинка решетчатой кости, 19 - решетчато-верхнечелюстной шов, 20 - задние решетчатые ячейки, 21 - тело клиновидной кости.

infratemporalis) отделена от передней повер- хности основанием скулового отростка. На подвисочной поверхности располагается *бугор верхнечелюстной кости* (tuber maxillae), на котором видны *мелкие альвеолярные отверстия* (foramina alveolaria), ведущие в *альвеолярные каналы* (canales alveolares) для кровеносных сосудов и нервов, питающих зубы верхней челюсти (рис. 49). Медиальнее бугра верхнечелюстной кости вертикально расположена *большая небная борозда* (sulcus palatinus major). *Носовая (медиальная) поверхность* (facies nasalis) тела верхнечелюстной кости участвует в образовании латеральной стенки носовой полости. На этой поверхности видна *верхнечелюстная расщелина* (hiatus maxillaris), ведущая в *верхнечелюст- ную (гайморову) пазуху* (sinus maxillaris), расположенную в толще тела верхнечелюстной кости

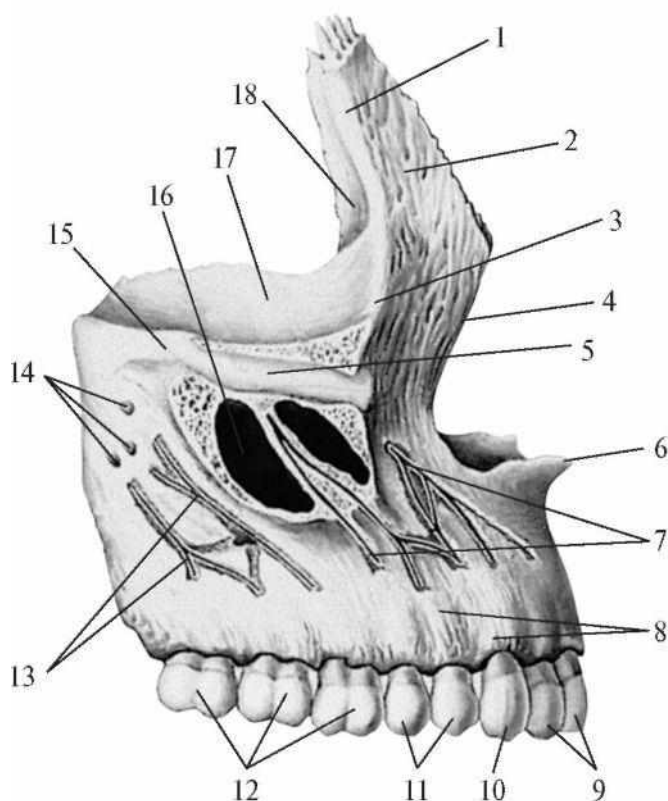


Рис. 49. Верхнечелюстная кость, правая. Вид сбоку. Альвеолярные отверстия и каналы вскрыты.

1 - передний слезный гребень верхнечелюстной кости, 2 - лобный отросток верхнечелюстной кости, 3 - подглазничный край верхнечелюстной кости, 4 - носовая вырезка, 5 - подглазничный канал (вскрыт), 6 - передняя носовая ость,

7 - передне-верхние альвеолярные каналы,

8 - альвеолярные возвышения, 9 - резцы, 10 - клык, 11 - премоляры, 12 - моляры,

13 - задне-верхние альвеолярные каналы,

14 - альвеолярные отверстия, 15 - подглазничная борозда, 16 - верхнечелюстная пазуха, 17 - глазничная поверхность верхнечелюстной кости, 18 - слезная борозда.

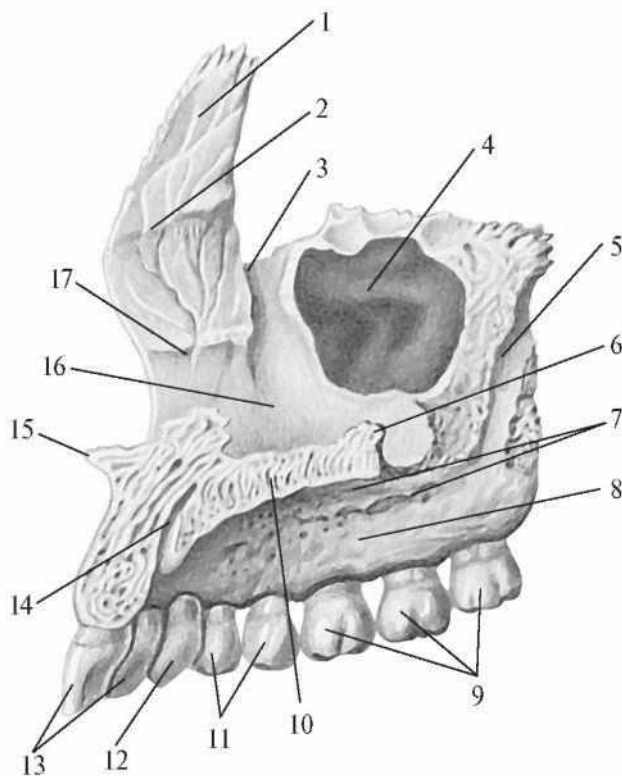


Рис. 50. Верхнечелюстная кость, правая. Вид с медиальной стороны.

1 - лобный отросток верхнечелюстной кости,

2 - решетчатый гребень, 3 - слезная борозда, 4 - верхнечелюстная пазуха. 5 - большая небная борозда, 6 - носовой гребень, 7 - небные борозды, 8 - альвеолярный отросток, 9 - моляры, 10 - небный отросток, 11 - премоляры, 12 - клык, 13 - резцы, 14 - резцовый канал, 15 - передняя носовая ость, 16 - носовая поверхность верхнечелюстной кости, 17 - раковинный гребень.

(рис. 50). Кпереди от верхнечелюстной расщелины вертикально расположена *слезная борозда* (sulcus lacrimalis).

Лобный отросток (processus frontalis) отходит от тела верхнечелюстной кости вверх, навстречу носовой части лобной кости. На латеральной стороне отростка отвесно проходит передний слезный гребень (crista lacrimalis anterior), продолжающийся вниз в подглазничный край верхнечелюстной кости. На медиальной стороне лобного отростка имеется *решетчатый гребень* (crista ethmoidalis), с которым срастается передняя часть средней носовой раковины решетчатой

кости. Поперек основания лобного отростка, на его носовой поверхности, проходит *раковинный гребень* (crista conchalis), к которому прикрепляется нижняя носовая раковина.

Альвеолярный отросток (processus alveolaris) имеет вид дугообразно изогнутого валика, участвующего в образовании *альвеолярной дуги* (arcus alveolaris). Кзади альвеолярный отросток без видимых границ переходит в бугор верхнечелюстной кости. Медиально отходит небный отросток (рис. 51). Наружная поверхность альвеолярного отростка

(вестибулярная поверхность) обращена к преддверию ротовой полости, небная поверхность альвеолярного отростка обращена в сторону твердого неба. На наружной поверхности альвеолярного отростка видны *альвеолярные возвышения* (*juga alveolaria*), которые наиболее выражены у альвеол клыка и медиального резца (см. рис. 24, 25, 47). Дуга альвеолярного отростка (альвеолярная дуга) имеет восемь углублений - *зубных альвеол* (*alveoli dentales*) для корней верхних зубов. Альвеолы отделены друг от друга *межалвеолярными перегородками* (*septa interalveolaria*). У зубов с двумя тремя корнями имеются *межкорневые перегородки* (*septa interradicularia*), отделяющие корни зуба друг от друга.

Небный отросток (*processus palatinus*) отходит от медиальной стороны тела верхнечелюстной кости навстречу такому же отростку другой кости, с которым он срастается по срединной линии твердого неба (рис. 51). В передней части твердого неба по его срединной линии снизу вверх проходит резцовый канал. Сзади небный отросток соединен с горизонтальной пластинкой небной кости. Нижняя поверхность небного отростка шероховатая, в заднем ее отделе заметны ориентированные продольно *небные борозды* (*sulci palatini*). Медиальный свободный край отростка приподнят кверху и образует *носовой гребень* (*crista nasalis*), который вместе с таким же гребнем другого небного отростка образует возвышение для соединения с нижним краем сошника в полости носа (рис. 52).

Скуловой отросток (*processus zygomaticus*) короткий, толстый, отходит от верхнелатеральной части тела верхнечелюстной кости навстречу скуловой кости (см. рис. 24, 25, 47).

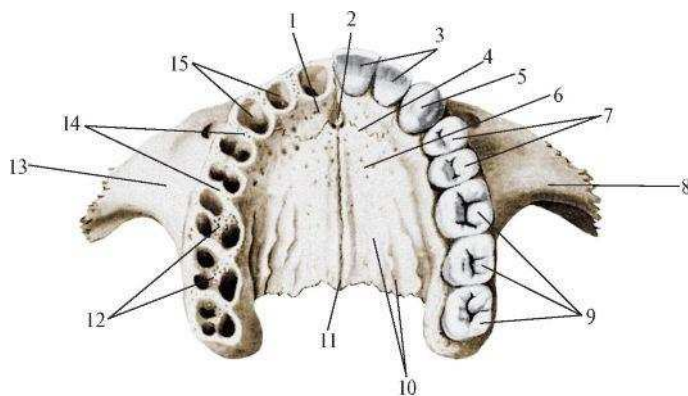


Рис. 51. Верхнечелюстные кости, правая и левая. Вид снизу, со стороны полости рта.

- 1 - резцовая кость, 2 - резцовый канал, 3 - резцы, 4 - резцовый шов, 5 - клык, 6 - небный отросток верхнечелюстной кости, 7 - премоляры, 8 - скуловой отросток верхнечелюстной кости,
- 9 - моляры, 10 - небные борозды, 11 - срединный небный шов, 12 - межкорневые перегородки,
- 13 - передняя поверхность верхнечелюстной кости, 14 - межалвеолярные перегородки, 15 - зубные

альвеолы.

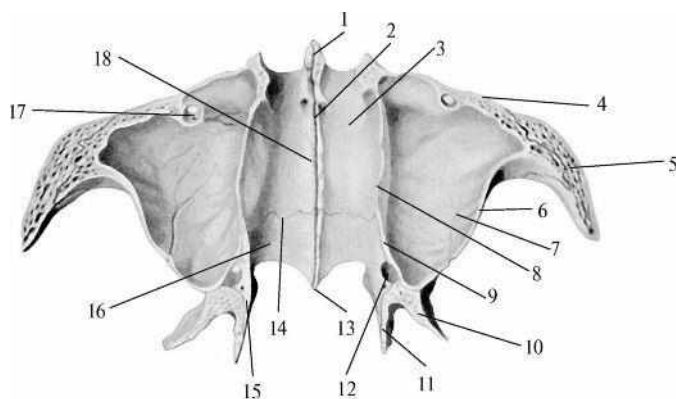


Рис. 52. Небный отросток верхнечелюстной кости и горизонтальная пластинка небной кости. Вид сверху. Горизонтальный распил на уровне верхнечелюстной пазухи.

1 - передняя носовая ость, 2 - резцовый канал, 3 - небный отросток верхнечелюстной кости, 4 - передняя поверхность тела верхнечелюстной кости, 5 - скуловой отросток, 6 - височная поверхность верхнечелюстной кости, 7 - верхнечелюстная пазуха, 8 - носовая поверхность верхнечелюстной кости, 9 - перпендикулярная пластинка небной кости, 10 - латеральная пластинка крыловидного отростка,

11 - медиальная пластинка крыловидного отростка, 12 - большой небный канал, 13 - задняя носовая ость, 14 - поперечный небный шов, 15 - пирамидальный отросток небной кости, 16 - горизонтальная пластинка небной кости, 17 - подглазничный канал, 18 - носовой гребень.

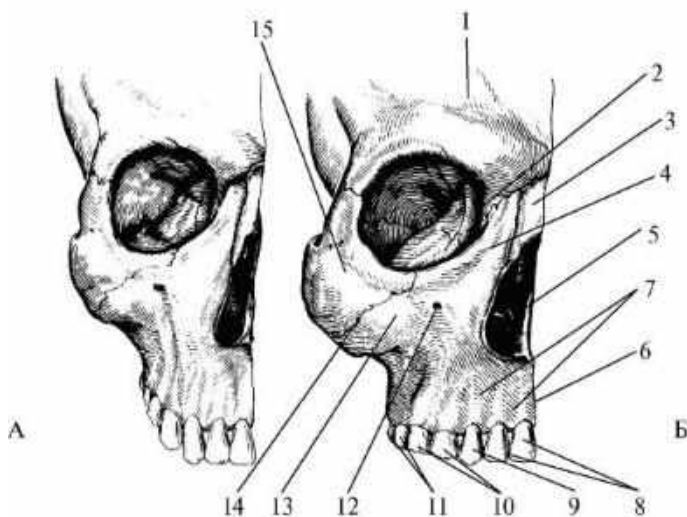


Рис. 53. Варианты формы верхнечелюстной кости, правой. Вид спереди. А - узкая и высокая, Б - широкая и низкая.

1 - лобная кость, 2 - слезная кость, 3 - носовая кость, 4 - лобный отросток верхнечелюстной кости, 5 - нижняя носовая раковина, 6 - альвеолярный отросток верхнечелюстной кости, 7 - альвеолярные возвышения, 8 - резцы, 9 - клык, 10 - премоляры, 11 - моляры, 12 - подглазничное отверстие, 13 - скуловой отросток

верхнечелюстной кости, 14 - скуло-верхнечелюстной шов, 15 - латеральная поверхность скуловой кости.

Различают две крайние формы верхнечелюстной кости, что зависит от формы черепа. У людей с узким черепом отмечается высокая и узкая верхнечелюстная кость. У людей с широким черепом верхнечелюстная кость широкая и низкая (рис. 53).

Небная кость (*os palatinum*), парная, участвует в образовании твердого неба, глазницы, крыловидно-небной ямки. Небная кость имеет две пластинки - горизонтальную и перпендикулярную, соединяющиеся почти под прямым углом (рис. 54). *Горизонтальная пластинка* (*lamina horizontalis*) передним краем соединена с задним краем небного отростка верхнечелюстной кости. Медиальным краем эта пластинка сращена с таким же краем одноименной пластинки небной кости противоположной стороны (см. рис. 52). *Нижняя небная поверхность* (*facies palatina*) горизонтальной пластинки шероховатая. *Верхняя носовая поверхность* (*facies nasalis*) пластинки гладкая. Вдоль медиального края пластинки, как и на небном отростке верхнечелюстной кости, имеется *носовой гребень* (*crista nasalis*), переходящий в *заднюю носовую ость* (*spina nasalis posterior*) (рис. 55). *Перпендикулярная пластинка* (*lamina perpendicularis*) небной кости участвует в образовании латеральной стенки полости носа. Эта пластинка имеет *носовую поверхность* (*facies*

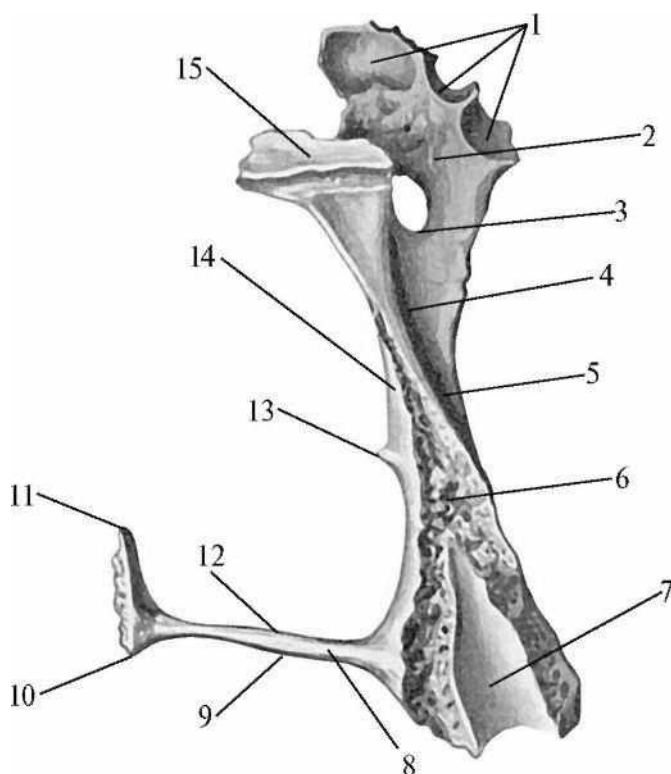


Рис. 54. Небная кость. Вид сзади. 1 - ямки задних решетчатых ячеек, 2 - глазничный отросток, 3 - клиновидно-небная вырезка, 4 - поверхность крыловидно-небной ямки, 5 - большая небная борозда, 6 - перпендикулярная пластинка небной кости, 7 - часть крыловидной ямки, 8 - горизонтальная пластинка небной кости, 9 - небная поверхность горизонтальной пластинки, 10 - небный гребень, 11 - носовой гребень, 12 - носовая

поверхность горизон- тальной пластинки, 13 - раковинный гребень, 14 - носовая поверхность перпендикулярной пластинки, 15 - клиновидный отросток.

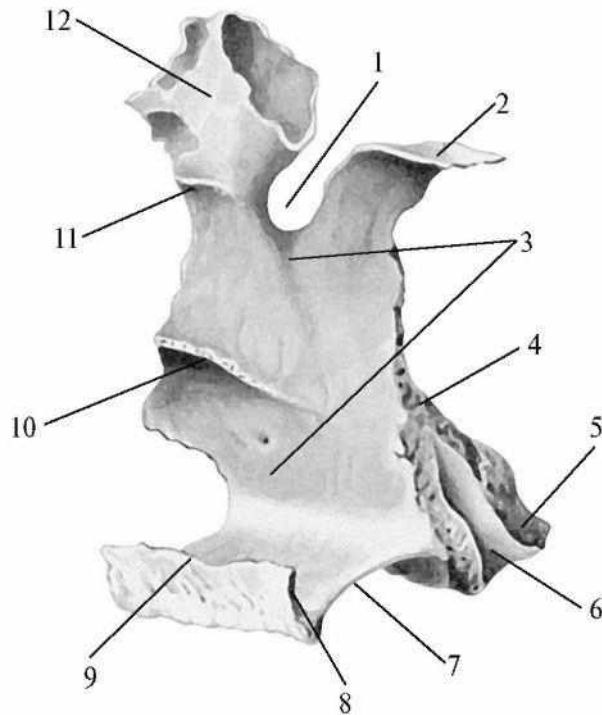


Рис. 55. Небная кость. Вид сзади и изнутри. 1 - клиновидно-небная вырезка, 2 - клиновидный отросток, 3 - носовая поверхность, 4 - перпендикулярная пластинка, 5 - пирамидальный отросток, 6 - большая небная борозда, 7 - горизонтальная пластинка, 8 - задняя носовая ость, 9 - носовой гребень, 10 - раковинный гребень, 11 - решетчатый гребень, 12 - глазничный отросток.

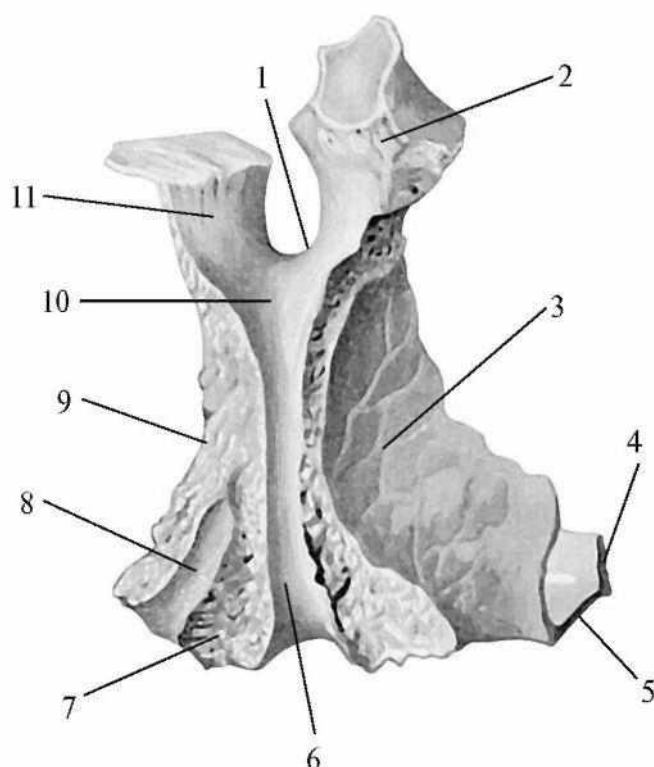


Рис. 56. Небная кость. Вид сзади и сбоку. 1 - клиновидно-небная вырезка, 2 - глазничный отросток, 3 - верхнечелюстная поверхность, 4 - носовой гребень, 5 - горизонтальная пластинка, 6 - большая небная борозда, 7 - пирамидальный отросток, 8 - крыловидная ямка (нижняя часть), 9 - перпендикулярная пластинка небной кости, 10 - медиальная стенка крыловидно-небной ямки, 11 - клиновидный отросток.

nasalis) и *верхнечелюстную поверхность* (facies maxillaris). На латеральной стороне перпендикулярной пластинки расположена *большая небная борозда* (sulcus palatinus major) (рис. 56), которая вместе с одноименной бороздой верхнечелюстной кости и крыловидного отростка клиновидной кости образует *большой небный канал* (canalis palatinus major) для нисходящей небной артерии. На медиальной поверхности небной пластинки имеются два горизонтальных гребня (рис. 55). *Верхний решетчатый гребень* (crista ethmoidalis) служит для прикрепления средней носовой раковины, а *нижний раковинный гребень* (crista conchalis) - для прикрепления нижней носовой раковины. Небная кость имеет три отростка: глазничный, клиновидный и пирамидальный (см. рис. 54, 55, 56). *Глазничный отросток* (processus orbitalis) направляется вперед и латерально, он участвует в образовании нижней стенки глазницы. *Клиновидный отросток* (processus sphenoidalis) идет кзади и медиально, где соединяется с нижней поверхностью тела клиновидной кости. Глазничный и клиновидный отростки ограничивают *клиновидно-небную вырезку* (incisura sphenopalatina), которая при соединении с телом клиновидной кости образует клиновидно-небное отверстие. *Пирамидальный отросток* (processus pyramidalis) идет от небной кости вниз, латерально и кзади. Через этот отросток проходят *узкие малые небные каналы* (canales palatinae minores), открывающиеся одноименными

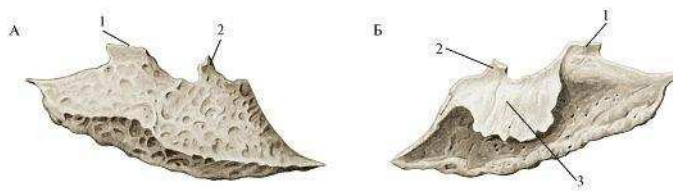


Рис. 57. Нижняя носовая раковина. Вид изнутри (А) и снаружи (Б). А - 1 - слезный отросток, 2 - решетчатый отросток.

Б - 1 - слезный отросток, 2 - решетчатый отросток, 3 - верхнечелюстной отросток.

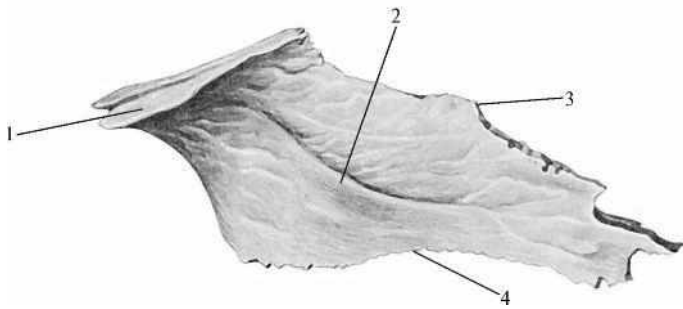


Рис. 58. Сошник. Вид справа.

1 - крыло сошника, 2- хоанный гребень сошника, 3 - передний край, 4 - нижний край.

отверстиями на небной поверхности пира- мидалного отростка.

Нижняя носовая раковина (*concha nasalis inferior*), парная, тонкая изогнутая пластинка, имеющая тело и три отростка: слезный, верхнечелюстной и решетчатый (рис. 57).

Слезный отросток (*processus lacrimalis*) направлен кверху к слезной кости.

Верхнечелюстной отросток (*processus maxillaris*) идет латерально и вниз, где он соединяется с раковинным гребнем верхнечелюстной кости. *Решетчатый отросток* (*processus ethmoidalis*) направлен кверху, где соединяется с крючковидным отростком решетчатой кости.

Сошник (*vomer*), непарная, удлиненная многоугольная пластинка, участвует в образовании костной перегородки полости носа (рис. 58). Верхне-задний край сошника раздвоен, образует два *крыла сошника* (*alae vomeris*) (рис. 59). Между этими крыльями видна *борозда сошника* (*sulcus vomeris*), в которую входят гребень и клюв тела клиновидной кости. Нижний край сошника срастается с носовым гребнем верхнечелюстной кости и с носовым гребнем небной кости. Передний край сошника вверху соединен с перпендикулярной пластинкой решетчатой кости, а внизу - с хрящевой перегородкой носа.

Носовая кость (*os nasale*), парная четырехугольная пластинка, которая участвует в

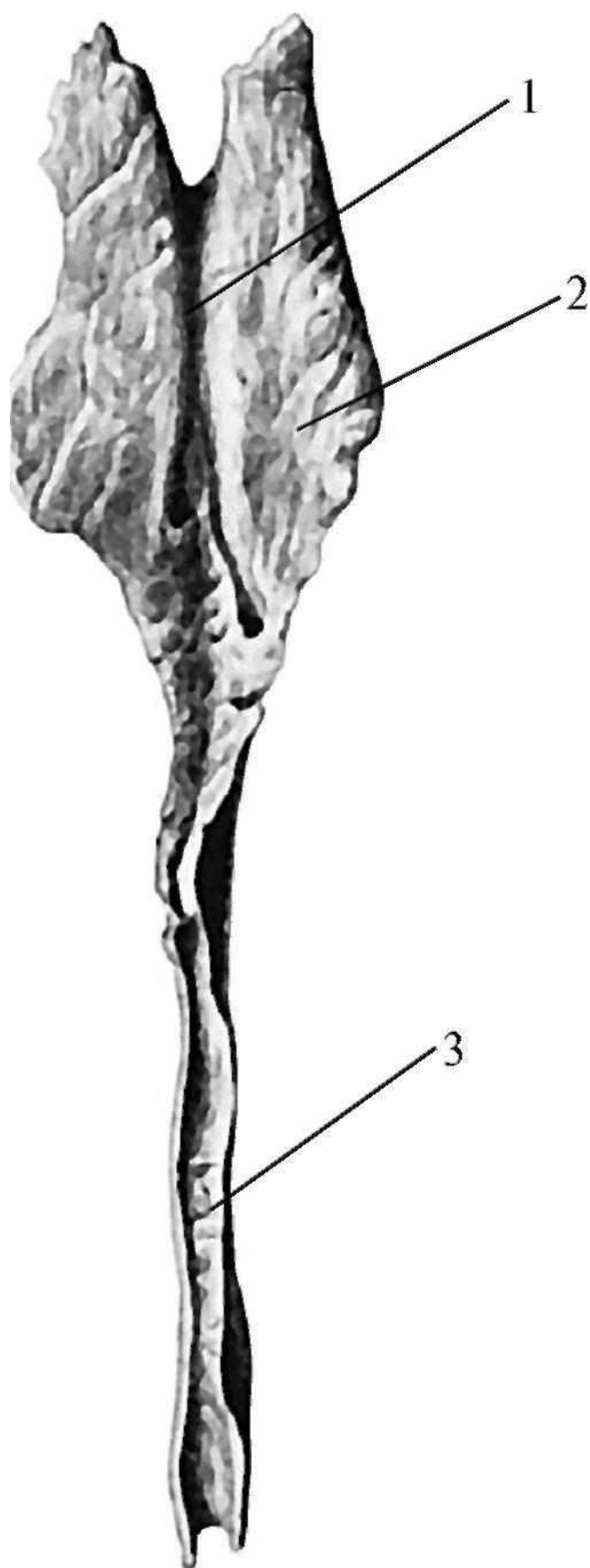

Рис. 59. Сошник. Вид сверху.

1 - борозда сошника, 2 - крыло сошника,
3 - передний край сошника.

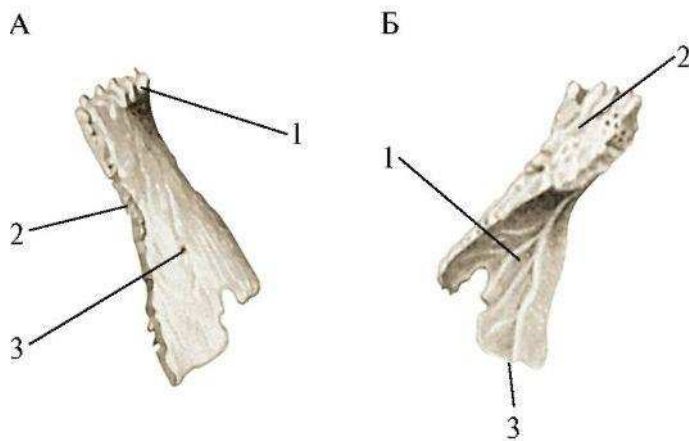


Рис. 60. Носовая кость, правая. Вид снаружи (А) и изнутри (Б).

А - 1 - верхний край, 2 - латеральный край, 3 - носовое отверстие.

Б - 1 - решетчатая борозда, 2 - медиальный край, 3 - нижний край.

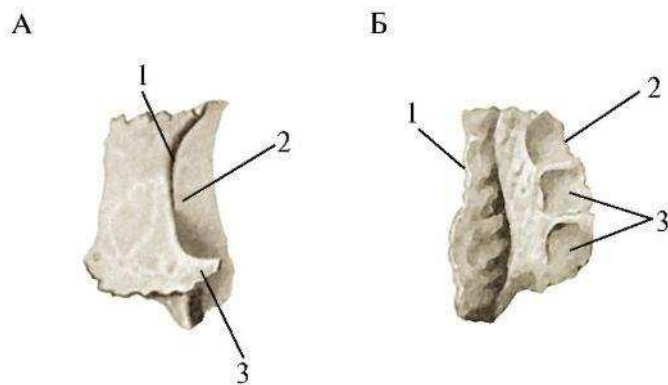


Рис. 61. Слезная кость, правая. Вид снаружи (А) и изнутри (Б).

А - 1 - задний слезный гребень, 2 - слезная борозда, 3 - слезный крючок. Б - 1 - передний край, 2 - задний край, 3 - решетчатые ямочки.

образовании костной спинки носа. Передняя поверхность носовой кости гладкая. На задней поверхности, обращенной в полость носа, имеется *решетчатая борозда* (*sulcus ethmoidalis*), к которой прилежит наружная носовая ветвь переднего решетчатого нерва (рис. 60). Верхний край носовой кости соединен с носовой частью лобной кости. Внизу носовая кость участвует в образовании грушевидной апертуры - переднего отверстия носовой полости.

Слезная кость (*os lacrimale*), парная, образует передний отдел медиальной стенки глазницы. На латеральной стороне кости расположен *задний слезный гребень* (*crista lacrimalis posterior*), заканчивающийся внизу *слезным крючком* (*hamulus lacrimalis*) (рис. 61). Кпереди от слезного крючка имеется *слезная борозда* (*sulcus lacrimalis*), которая совместно с одноименной бороздой верхнечелюстной кости образует *ямку слезного мешка* (*fossa sacci lacrimalis*). Внизу и спереди слезная кость соединена с лобным отростком верхнечелюстной кости, сзади - с глазничной пластинкой решетчатой кости. Вверху слезная кость соединяется с медиальным краем глазничной части лобной кости.

Скуловая кость (*os zygomaticum*), парная, толстая, соединяется с лобной, височной и верхнечелюстной костями. У скуловой кости, которая расположена в латеральной части черепа, различают латеральную, височную и глазничную поверхности и два отростка - височный и лобный (рис. 62, 63). *Латеральная поверхность* (*facies lateralis*) выпуклая, обращена вперед и латерально, на ней имеется *скуло-лицевое отверстие* (*foramen zygomaticofaciale*). *Височная поверхность* (*facies temporalis*) образует переднюю стенку подвисочной ямки, имеет небольшое *скуло-височное отверстие* (*foramen zygomaticotemporale*). На *глазничной поверхности* (*facies orbitalis*), образующей нижне-латеральную стенку глазницы, имеется также небольшое *скуло-глазничное отверстие* (*foramen zygomaticoorbitale*).

Височный отросток (*processus temporalis*) скуловой кости, направленный кзади, образует вместе со скуловым отростком височной кости скуловую дугу (см. рис. 25). *Лобный отросток* (*processus frontalis*) идет вверх и соединяется со скуловым отростком лобной кости и с большим крылом клиновидной кости.

Нижняя челюсть (*mandibula*) является единственной подвижной костью черепа. Непарная нижняя челюсть имеет тело и две ветви (рис. 64). Тело *нижней челюсти* (*corpus mandibulae*) изог-

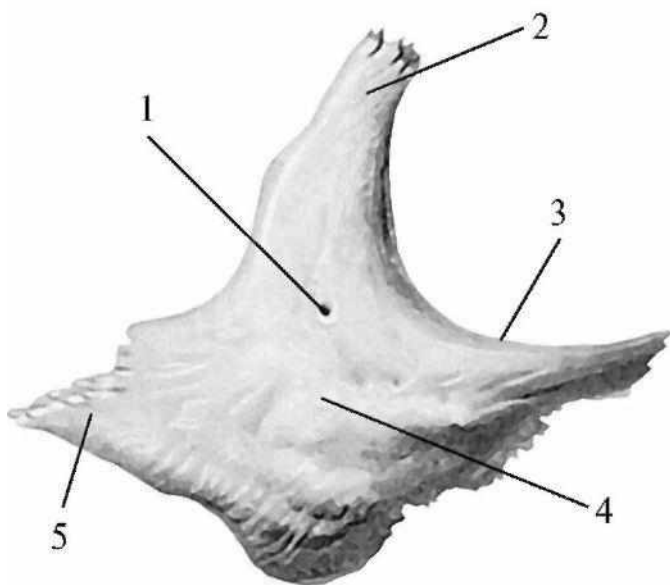


Рис. 62. Скуловая кость. Вид снаружи. 1 - скуло-лицевое отверстие, 2 - лобный отросток, 3 - подглазничный край, 4 - латеральная поверхность, 5 - височный отросток.

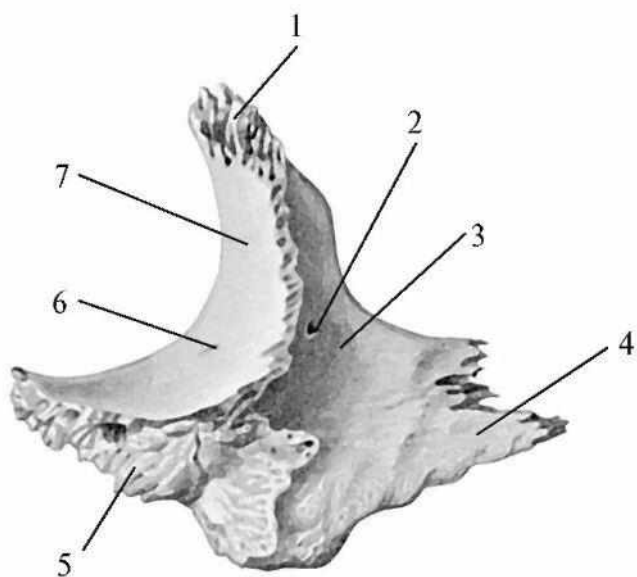


Рис. 63. Скуловая кость. Вид изнутри. 1 - лобный отросток, 2 - скуло-височное отверстие, 3 - височная поверхность, 4 - височный отросток, 5 - верхнечелюстной край, 6 - скулоглазничные отверстия, 7 - глазничная поверхность.

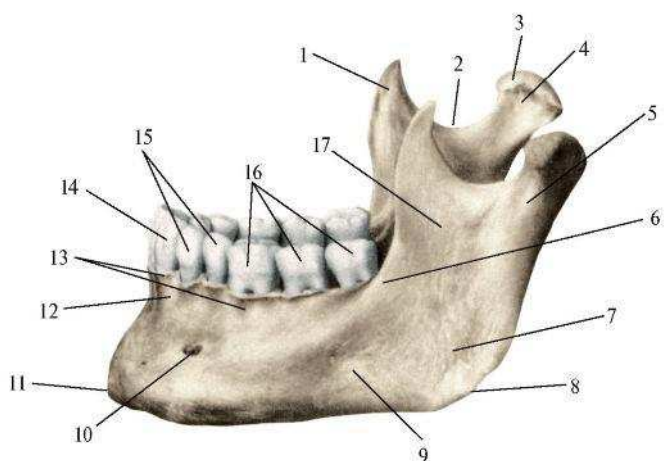


Рис. 64. Нижняя челюсть. Вид слева.

1 - венечный отросток, 2 - вырезка нижней челюсти, 3 - головка нижней челюсти, 4 - крыловидная ямка, 5 - шейка нижней челюсти, 6 - косая линия, 7 - жевательная бугристость, 8 - угол нижней челюсти, 9 - тело нижней челюсти, 10 - подбородочное отверстие, 11 - подбородочный выступ, 12 - альвеолярная часть, 13 - альвеолярная дуга, 14 - клык, 15 - премоляры, 16 - моляры, 17 - ветвь нижней челюсти.

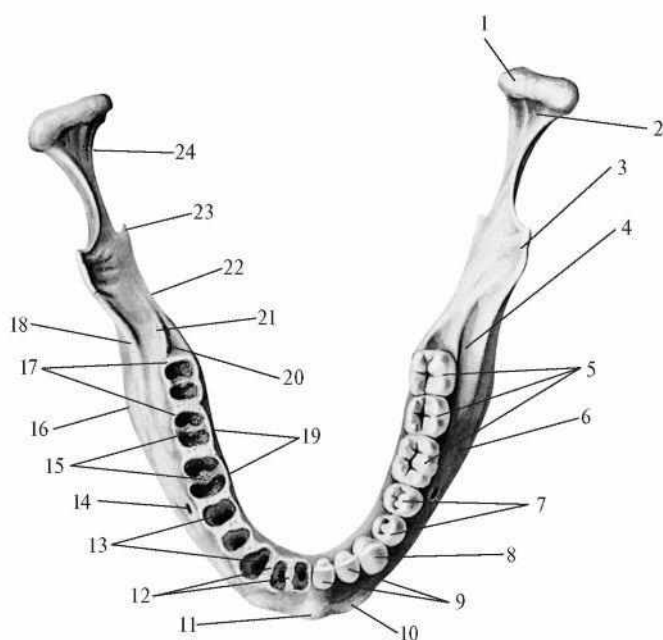


Рис. 65. Нижняя челюсть. Вид сверху.

1 - головка нижней челюсти, 2 - крыловидная ямка, 3 - венечный отросток, 4 - нижнечелюстной карман, 5 - моляры, 6 - тело нижней челюсти, 7 - премоляры, 8 - клык, 9 - резцы, 10 - подбородочный бугорок, 11 - подбородочное возвышение, 12 - межальвеолярные перегородки, 13 - зубные альвеолы, 14 - подбородочное отверстие, 15 - межкорневые перегородки, 16 - угол нижней челюсти, 17 - наружная стенка альвеол, 18 - косая линия, 19 - внутренняя стенка альвеол, 20 - позадиомолярная ямка, 21 - щечный гребень, 22 - околомолярная борозда, 23 - язычок нижней челюсти, 24 - шейка нижней челюсти.

нуто выпуклостью вперед. Нижний край тела челюсти, или *основание нижней челюсти* (*basis mandibulae*), утолщен и закруглен. Верхний край тела нижней челюсти - *альвеолярная часть* (*pars alveolaris*) - образует *альвеолярную дугу* (*arcus alveolaris*), на которой видны углубления - *зубные альвеолы* (*alveoli dentales*), разделенные *тонкими костными межальвеолярными перегородками* (*septa interalveolaria*) (рис 65). На наружной поверхности альвеолярной дуги имеются *выпуклые альвеолярные возвышения* (*juga alveolaria*) (рис. 66), соответствующие альвеолам. Участок, расположенный позади третьего большого коренного зуба, имеет треугольную форму и называется *позадимолярным треугольником* (*trigonum retromolare*). Возле этого треугольника находится *позадимолярная ямка* (*fossa retromolaris*). Латеральнее этой ямки на наружной поверхности альвеолярной части нижней челюсти на протяжении от второго-третьего больших коренных зубов до венечного отростка расположен так называемый *нижнечелюстной карман* (рис. 65). По срединной линии в передней части тела нижней челюсти имеется небольшой *подбородочный выступ* (*protuberantia mentalis*). Кзади и латерально от этого выступа на уровне второго малого коренного зуба расположено *подбородочное отверстие* (*foramen mentale*). Позади подбородочного отверстия начинается *косая линия* (*linea obliqua*), направляющаяся кзади и вверх и заканчивающаяся у основания венечного отростка (рис. 64).

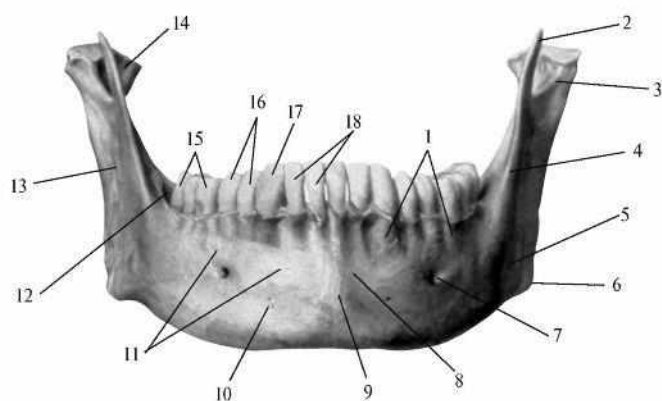


Рис. 66. Нижняя челюсть. Вид спереди.

1 - альвеолярные возвышения, 2 - венечный отросток, 3 - мыщелковый отросток, 4 - косая линия, 5 - жевательная бугристость, 6 - угол нижней челюсти, 7 - подбородочное отверстие, 8 - подрезцовое вдавление, 9 - подбородочный выступ, 10 - тело нижней челюсти, 11 - альвеолярная часть, 12 - позадиомолярный треугольник, 13 - ветвь нижней челюсти, 14 - крыловидная ямка, 15 - моляры, 16 - премоляры, 17 - клык, 18 - резцы.

На середине вогнутой внутренней поверхности нижней челюсти имеется небольшой выступ - *подбородочная ость* (spina mentalis) (рис. 67), по бокам от которой расположена *двубрюшная ямка* (fossa digastrica) - место прикрепления двубрюшной мышцы (рис. 68). Кверху от подбородочной ости, ближе к альвеолам, с каждой стороны находится *подъязычная ямка* (fossa sublingualis) - след прилегания подъязычной слюнной железы (рис. 69). На внутренней поверхности тела нижней челюсти косо вверх идет *челюстно-подъязычная линия* (linea mylohyoidea) - место прикрепления одноименной мышцы. Под этой линией на уровне коренных зубов расположена *поднижнечелюстная ямка* (fossa submandibularis), к которой прилежит одноименная слюнная железа. Над челюстно-подъязычной линией находится продольно ориентированное возвышение - *нижнечелюстной валик* (torus mandibulae) (рис. 69).

Ветвь нижней челюсти (ramus mandibulae), парная, идет кверху и кзади от тела нижней челюсти. В месте перехода тела нижней челюсти в ее ветвь имеется *угол нижней челюсти* (angulus mandibulae). На наружной стороне ветви нижней челюсти находится *жевательная бугристость* (tuberositas masseterica), а на внутренней поверхности - *крыловидная бугристость* (tuberositas pterygoidea) (см. рис. 64, 66, 67, 68, 69). На внутренней стороне ветви нижней челюсти находится также отверстие *нижней челюсти* (foramen mandibulae), ведущее в одноименный канал, заканчивающийся подбородочным отверстием (рис. 70). В этом канале проходят нижние альвеолярные артерия, вена и нерв. Отверстие нижней челюсти спереди и сверху закрыто непостоянным костным выступом - *язычком нижней челюсти* (lingula mandibulae). От канала кверху отходят тонкие каналы, открывающиеся на дне альвеол, служащие для прохождения сосудов и нервов к корням зубов.

Нижняя челюсть изменяется с возрастом. У новорожденного и в раннем детском возрасте, когда еще нет зубов, угол нижней челюсти тупой, ветвь ее короткая и как бы отогнута кзади.

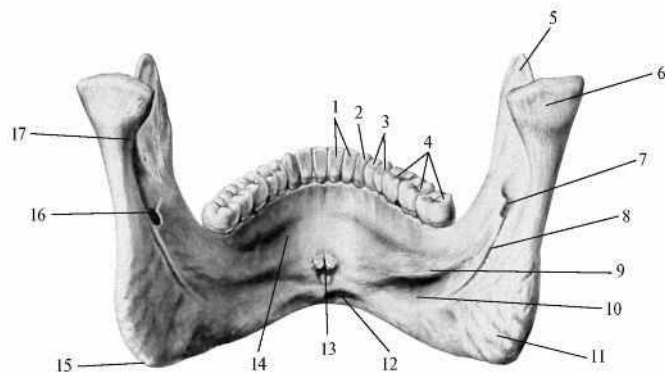


Рис. 67. Нижняя челюсть. Вид сзади.

1 - резцы, 2 - клык, 3 - премоляры, 4 - моляры, 5 - венечный отросток, 6 - мышечковый отросток, 7 - язычок нижней челюсти, 8 - челюстно-подъязычная борозда, 9 - челюстно-подъязычная линия, 10 - поднижнечелюстная ямка, 11 - крыловидная бугристость, 12 - двубрюшная ямка, 13 - подбородочная ость, 14 - подъязычная ямка, 15 - угол нижней челюсти, 16 - канал нижней челюсти, 17 - шейка нижней челюсти.

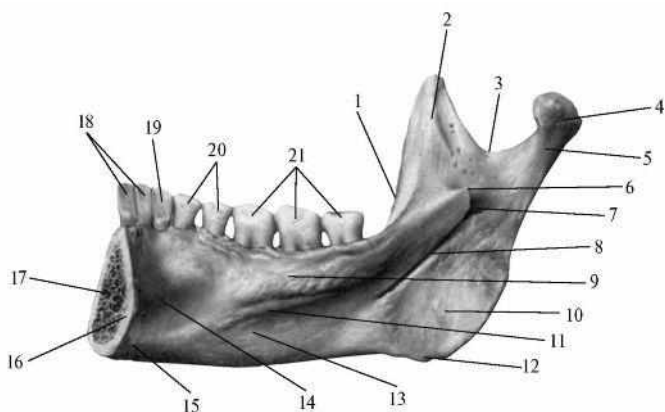


Рис. 68. Нижняя челюсть, правая половина. Вид изнутри. Левая половина нижней челюсти удалена. 1 - щечный гребень, 2 - височный гребень, 3 - вырезка нижней челюсти, 4 - головка нижней челюсти, 5 - шейка нижней челюсти, 6 - язычок нижней челюсти, 7 - отверстие нижней челюсти, 8 - челюстно-подъязычная борозда, 9 - нижнечелюстной валик, 10 - крыловидная бугристость, 11 - челюстноподъязычная линия, 12 - угол нижней челюсти, 13 - поднижнечелюстная ямка, 14 - подъязычная ямка, 15 - двубрюшная ямка, 16 - компактное вещество нижней челюсти, 17 - губчатое вещество нижней челюсти, 18 - резцы, 19 - клык, 20 - премоляры, 21 - моляры.

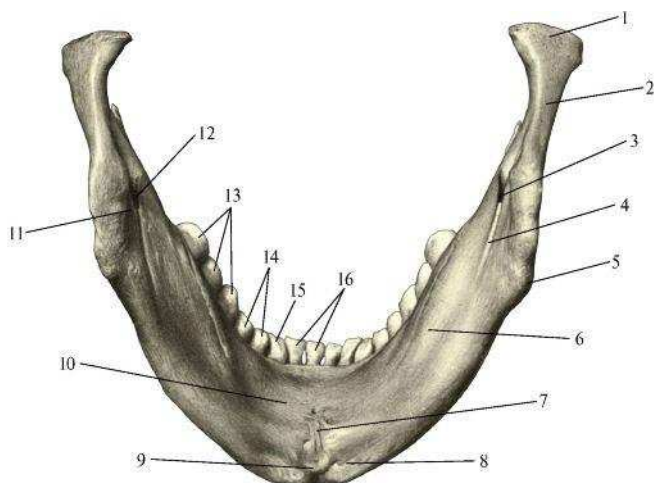


Рис. 69. Нижняя челюсть. Вид сзади и снизу.

1 - головка нижней челюсти, 2 - шейка нижней челюсти, 3 - отверстие нижней челюсти, 4 - челюстноподъязычная борозда, 5 - угол нижней челюсти, 6 - нижнечелюстной валик, 7 - верхняя подбородочная ость, 8 - двубрюшная ямка, 9 - нижняя подбородочная ость, 10 - подъязычная ямка, 11 - крыловидная бугристость, 12 - язычок нижней челюсти, 13 - моляры, 14 - премоляры, 15 - клык, 16 - резцы.

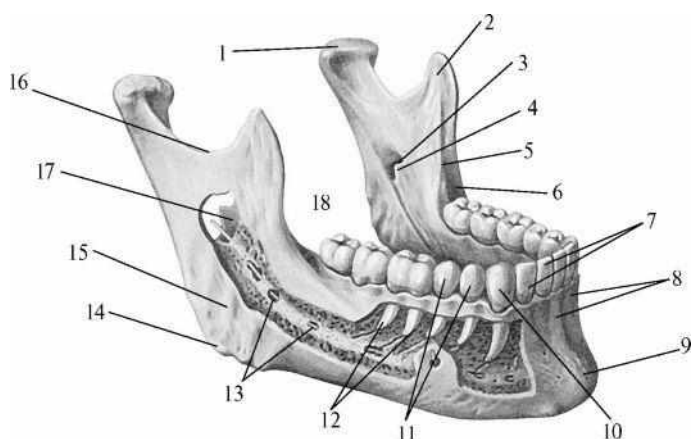


Рис. 70. Нижняя челюсть. Вид справа и спереди. Пластика компактного вещества удалена. Канал нижней челюсти частично вскрыт, в него введен зонд.

1 - мыщелковый отросток, 2 - венечный отросток, 3 - отверстие нижней челюсти, 4 - язычок нижней челюсти, 5 - щечный гребень, 6 - позадиомолярная ямка, 7 - резцы, 8 - альвеолярные возвышения, 9 - подбородочное возвышение, 10 - клык, 11 - премоляры, 12 - корни зубов, 13 - канал нижней челюсти, 14 - угол нижней челюсти, 15 - жевательная бугристость, 16 - вырезка нижней челюсти, 17 - язычок нижней челюсти (вид снаружи), 18 - моляры.

Постепенно к 20-40 годам угол становится близким к прямому, ветвь нижней челюсти расположена вертикально. У пожилых людей (при потере зубов) угол нижней челюсти становится тупым, длина ветви уменьшается, альвеолярная часть нижней челюсти атрофируется (рис. 71, 72). Существует также и индивидуальная изменчивость нижней

челюсти. Варианты раз- нообразны, но они помещаются между двумя крайними формами: 1 - нижняя челюсть узкая и длинная (у долихоцефалов) и 2 - нижняя челюсть широкая и короткая (у брахицефалов) (рис. 73).

Подъязычная кость (*os hyoideum*) расположена в области шеи, между нижней челюстью и гортанью. Она состоит из тела и двух пар отростков: малых и больших рогов (рис. 74). *Тело подъязычной кости* (*corpus ossis hyoidei*) имеет вид изогнутой пластинки; задняя ее поверхность вогнутая, передняя выпуклая. От тела справа и слева отходят утолщенные на концах *большие рога* (*cornua majora*), направленные кверху и кзади. *Малые рога* (*cornua minora*) отходят от тела кости кверху, кзади и латерально, они значительно короче больших рогов. Подъязычная кость при помощи мышц и связок подвешена к костям черепа и соединена с гортанью.

Череп в целом

При изучении черепа обращает на себя внимание сложный рельеф внутренней и наружной поверхностей, обусловленный расположением в его костных вместилищах головного мозга, органов чувств, нервных узлов и наличием многочисленных отверстий и каналов для прохождения кровеносных сосудов и нервов.

Все кости черепа, за исключением нижней челюсти, неподвижно и прочно соединены друг с другом посредством зубчатых, плоских, чешуйчатых швов в области свода черепа и в области лица, а также постоянных и временных хрящевых соединений (синхондрозов) в основании черепа. Названия швов и синхондрозов происходят от наименований соединяющихся костей (например, клиновидно-лобный шов, каменисто-затылочный синхондроз).

В названии некоторых швов отражено их расположение, форма или направление линии шва (сагиттальный шов, ламбдовидный шов).

При обзоре черепа в целом его изучают с различных позиций. При рассмотрении черепа сверху - *верхняя норма* (*norma superior*), виден свод, или крыша, черепа, снизу определяется *базилярная норма* (*norma basilaris*), кзади находится наружное основание черепа. Вид спереди - это *лицевая норма* (*norma facialis*), или лицевой отдел черепа. Сзади рассматривается *затылочная норма* (*norma occipitalis*) - затылочная часть мозгового отдела черепа и с боков *латеральная норма* (*norma lateralis*), где имеется ряд углублений (ямки), ограниченных различными костями.

Мозговой отдел черепа. Верхнюю часть черепа в связи с его формой называют *сводом*, или *крышей, черепа*. Нижняя часть служит *основанием черепа*. Границей между сводом и основанием на наружной поверхности черепа является условная линия, которая проходит через наружный затылочный выступ, затем по верхней выйной линии до основания сосцевидного отростка, над наружным слуховым отверстием, по основанию скулового отростка височной кости и по подвисочному гребню большого крыла клиновидной кости. Эта линия продолжается кверху до скулового отростка лобной кости и по надглазничному краю достигает носолобного шва.

Свод (крыша) черепа (*calvaria*) образован лобной чешуей, теменными костями, затылочной чешуей и чешуйчатой частью височных костей, латеральными отделами

больших крыльев клиновидной кости (рис. 24, 25, 26, 27, 75). На наружной поверхности свода черепа по срединной линии расположен *сагиттальный шов* (sutura sagittalis), образованный соединением медиальных (сагиттальных) краев теменных костей. Перпендикулярно к этому шву на границе лобной чешуи с теменными костями во фронтальной плоскости проходит *венечный шов* (sutura coronalis). Между теменными костями и затылочной чешуей находится *ламбдовидный шов* (sutura lambdoidea), по форме похожий на греческую букву «ламбда». На боковой поверх-

Рис. 71. Различные формы нижней челюсти у людей разного возраста. Вид сбоку и слева. А, Б - новорожденный, В - 3 года, Г - 6 лет, Д - зрелый, Е - старческий возраст. 1 - симфиз нижней челюсти, 2 - подбородочные косточки.

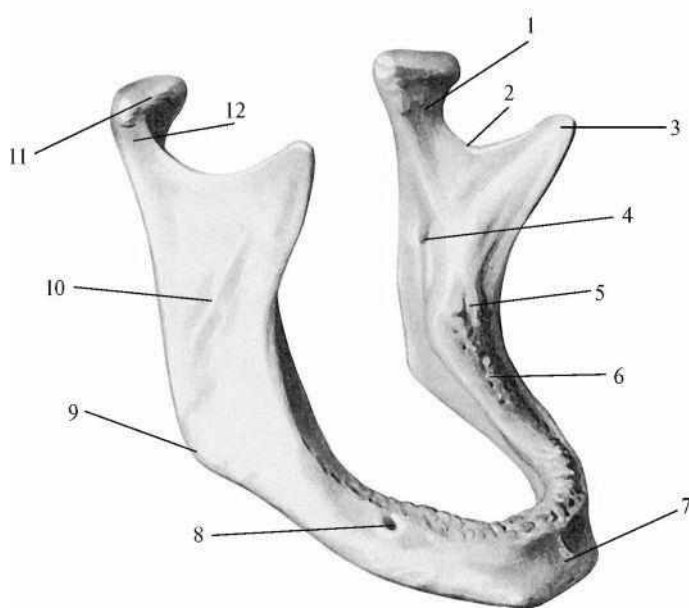


Рис. 72. Нижняя челюсть старого человека. Вид сверху, справа и спереди.

1 - крыловидная ямка, 2 - вырезка нижней челюсти, 3 - венечный отросток, 4 - отверстие нижней челюсти, 5 - позадимоларная ямка, 6 - альвеолярная часть нижней челюсти, 7 - подбородочное возвышение, 8 - подбородочное отверстие, 9 - угол нижней челюсти, 10 - ветвь нижней челюсти,

11 - головка нижней челюсти, 12 - шейка нижней челюсти.

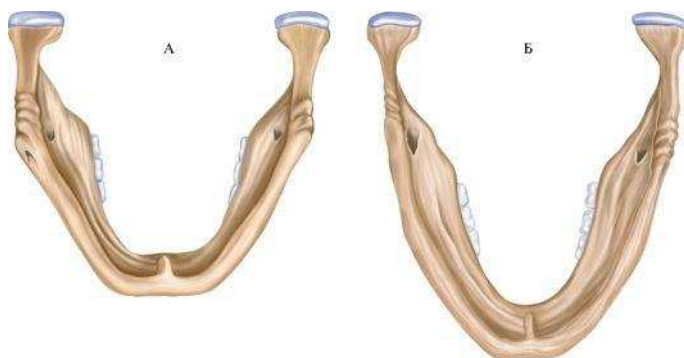


Рис. 73. Крайние формы нижней челюсти: А - широкая и короткая, Б - узкая и длинная.

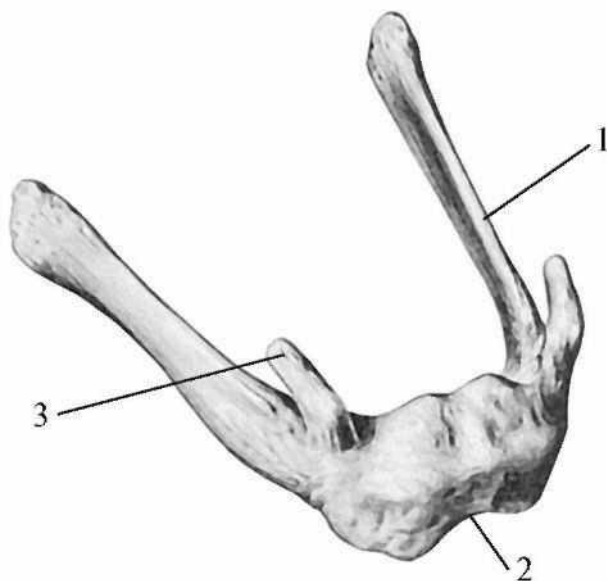


Рис. 74. Подъязычная кость. Вид сверху, справа и спереди.

1 - большой рог, 2 - тело, 3 - малый рог.

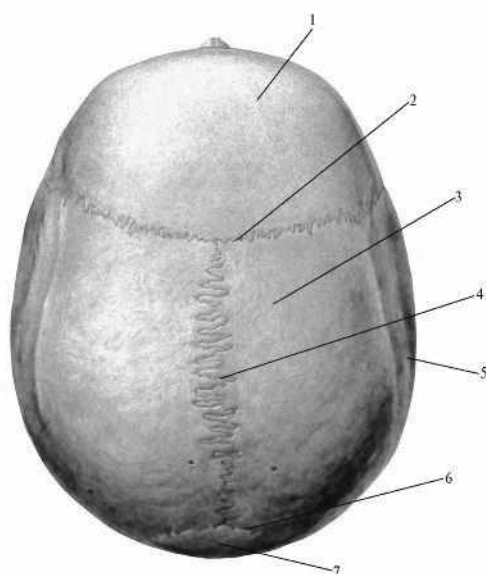


Рис. 75. Свод (крыша) черепа. Вид сверху.

1 - лобная кость, 2 - венечный шов, 3 - теменная кость, 4 - сагиттальный шов, 5 - нижняя височная линия, 6 - ламбдовидный шов, 7 - затылочная кость.

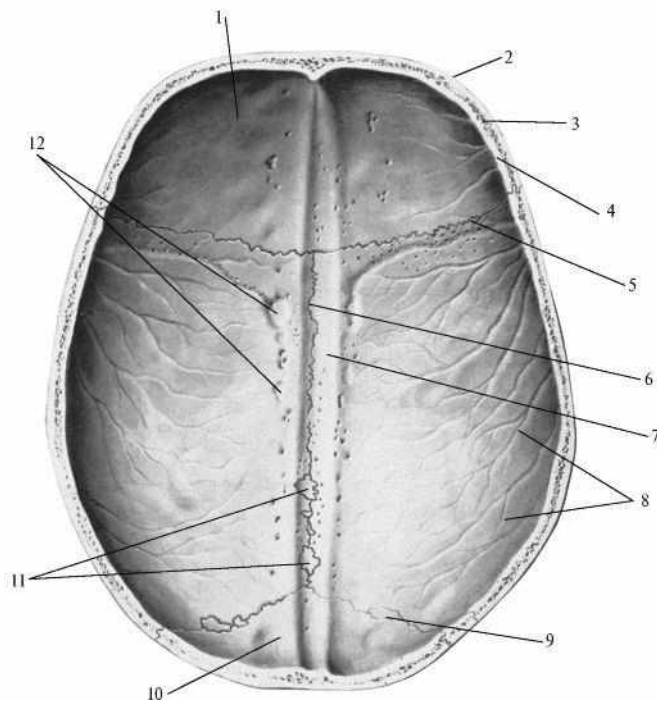


Рис. 76. Свод (крыша) черепа. Вид снизу, со стороны полости черепа.

1 - лобная кость, 2 - наружная пластинка кости, 3 - диплоическое вещество, 4 - внутренняя пластинка кости, 5 - венечный шов, 6 - сагиттальный шов, 7 - борозда верхнего сагиттального синуса, 8 - артериальные борозды, 9 - ламбдовидный шов, 10 - затылочная кость, 11 - внутришовные кости, 12 - ямочки грануляции.

ности свода черепа с каждой стороны чешуйчатая часть височной кости и теменная кость соединены *чешуйчатым швом* (*sutura squamosa*), а посредством *зубчатых швов* (*suturæ serratae*) соединяются латеральная часть большого крыла клиновидной кости с соседними костями (височной, теменной и лобной), а сосцевидный отросток височной кости - с теменной и затылочной костями.

В переднем отделе свода черепа находится выпуклая часть - *лоб* (*frons*), образованный лобной чешуей. По бокам видны лобные бугры, над глазами - надбровные дуги, а в середине - небольшая площадка - *глабелла* (*glabella*) (надпереносье). На верхне-боковых поверхностях свода черепа выступают теменные бугры. Ниже каждого теменного бугра проходит дугообраз-

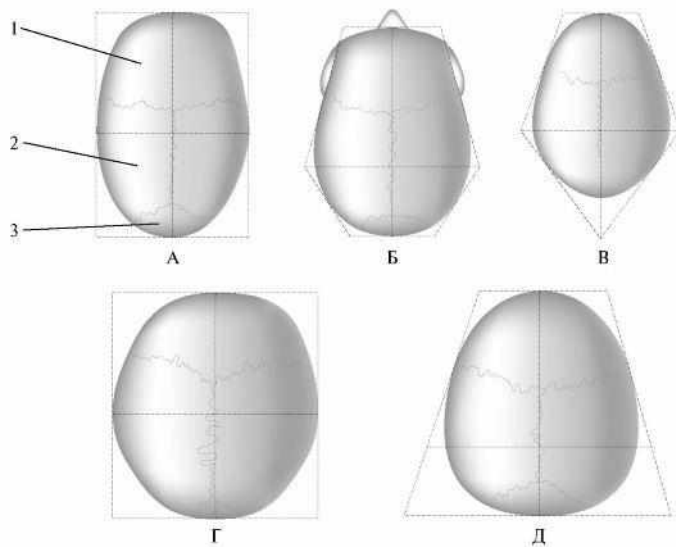


Рис. 77. Варианты формы свода (крыши) черепа. Вид сверху.

А - эллипсоидная, Б - овоидная, В - пентагоноидная, Г - сфероидная, Д - сфеноидная. 1 - лобная кость, 2 - теменная кость, 3 - затылочная кость.

ная верхняя височная линия (место прикрепления височной фасции), которая простирается от основания скулового отростка лобной кости до места соединения теменной кости с затылочной костью. Ниже этой линии более четко выражена нижняя височная линия - место начала височной мышцы.

Передне-боковой отдел свода черепа, ограниченный сверху нижней височной линией, снизу - подвисочным гребнем большого крыла клиновидной кости, называют *височной ямкой* (fossa temporalis). Подвисочный гребень отделяет височную ямку от *подвисочной ямки* (fossa infratemporalis). С латеральной стороны височная ямка ограничена *скуловой дугой* (arcus zygomaticus), а спереди - височной поверхностью скуловой кости.

На внутренней (мозговой) поверхности свода черепа (рис. 76) видны швы (сагиттальный, венечный, ламбдовидный, чешуйчатый), *пальцевидные вдавления* (impressiones digitatae) - отпечатки извилин большого мозга, узкие, иногда довольно глубокие *артериальные и венозные борозды* (sulci arteriosi et venosi) - места прилегания артерий и вен. Вблизи сагиттального шва располагаются *ямочки грануляций* (foveolae granulares), образованные выпячиваниями паутинной оболочки головного мозга. Различают варианты формы свода (крыши) черепа (рис. 77).

Основание черепа также может быть рассмотрено с двух позиций: снаружи (снизу) - наружное основание черепа и изнутри после горизонтального распила на уровне границы с его сводом. В этом случае рассматривается внутреннее основание черепа, или мозговая его поверхность.

Граница между сводом и внутренним основанием черепа на мозговой поверхности не определяется, лишь в задней части за нее можно принять борозду поперечного синуса, соответствующую верхней выйной линии на наружной поверхности затылочной кости.

Наружное основание черепа (basis cranii externa) спереди закрыто костями лицевого отдела черепа (рис. 78). Задний отдел основания черепа, свободный для осмотра, образован наружной поверхностью затылочной, височных и клиновидных костей. Здесь видны многочисленные отверстия, через которые проходят артерии, вены, нервы. Почти в центре указанной области имеется большое затылочное отверстие, а по бокам его - затылочные мыщелки. Позади каждого мыщелка находится мыщелковая ямка с непостоянным отверстием - мыщелковым каналом. Через основание каждого мыщелка проходит канал подъязычного нерва. Задний отдел основания черепа вверху заканчивается наружным затылочным выступом с отходящей от него вправо и влево верхней выйной линией. Кпереди от большого затылочного отверстия находится базилярная часть затылочной кости с хорошо выраженным глоточным бугорком. Базилярная часть кпереди переходит в тело клиновидной кости. По сторонам от затылочной кости с каждой стороны видна нижняя поверхность пирамиды височной кости, на которой видны следующие важнейшие образования: наружное отверстие сонного канала и мышечнотрубного канала, яремная ямка и яремная вырезка, которая с яремной вырезкой затылочной кости образует яремное отверстие, шиловидный отросток, сосцевидный отросток, а между ними шило-сосцевидное отверстие. К пирамиде височной кости с латеральной стороны примыкает барабанная часть височной кости, окружающая наружное слуховое отверстие. Сзади барабанная часть отделена от сосцевидного отростка при помощи барабанно-сосцевидной щели. На задне-медиальной стороне сосцевидного отростка находятся сосцевидная вырезка и борозда затылочной артерии.

На нижнем (горизонтальном) участке чешуйчатой части височной кости имеется нижнечелюстная ямка, служащая для сочленения с мыщелковым отростком нижней челюсти. Кпереди от этой ямки находится суставной бугорок. В щель между каменистой и чешуйчатой частями височной кости на целом черепе входит задняя часть большого крыла - ость клиновидной кости. Здесь хорошо видны остистое и овальное отверстия. Пирамида височной кости отделена от затылочной кости *каменисто-затылочной щелью* (fissura petrooccipitalis), а от большого крыла клиновидной кости - *клиновидно-каменистой щелью* (fissura sphenopetrosa). Кроме того, на нижней поверхности наружного основания черепа видно отверстие с неровными краями - *рваное отверстие* (foramen lacerum), ограниченное латерально и сзади верхушкой пирамиды височной кости, которая вклинивается между телом затылочной кости и большим крылом клиновидной кости.

Внутреннее основание черепа (basis cranii interna) имеет вогнутую неровную поверхность, отражающую сложный рельеф нижней поверхности головного мозга (рис. 79). У внутреннего основания черепа различают три черепные ямки: переднюю, среднюю и заднюю. Задний край малых крыльев и бугорок турецкого седла клиновидной кости отделяют переднюю черепную ямку от средней ямки. Граница между средней и задней черепными ямками проходит по верхнему краю пирамид височных костей и спинке турецкого седла клиновидной кости. На внутреннем основании черепа видны многочисленные отверстия для прохождения артерий, вен, нервов.

Передняя черепная ямка (fossa cranii anterior) образована глазничными частями лобной кости, на которых хорошо видны мозговые возвышения и пальцевидные вдавления. В центре ямка углублена, она образована решетчатой пластинкой решетчатой кости, через отверстия которой проходят обонятельные нервы. Посредине решетчатой пластинки возвышается петушинный гребень, кпереди от него находятся слепое отверстие и лобный гребень.

Средняя черепная ямка (fossa cranii media) значительно глубже передней ямки, ее стенки образованы телом и большими крыльями клиновидной кости, передней поверхностью

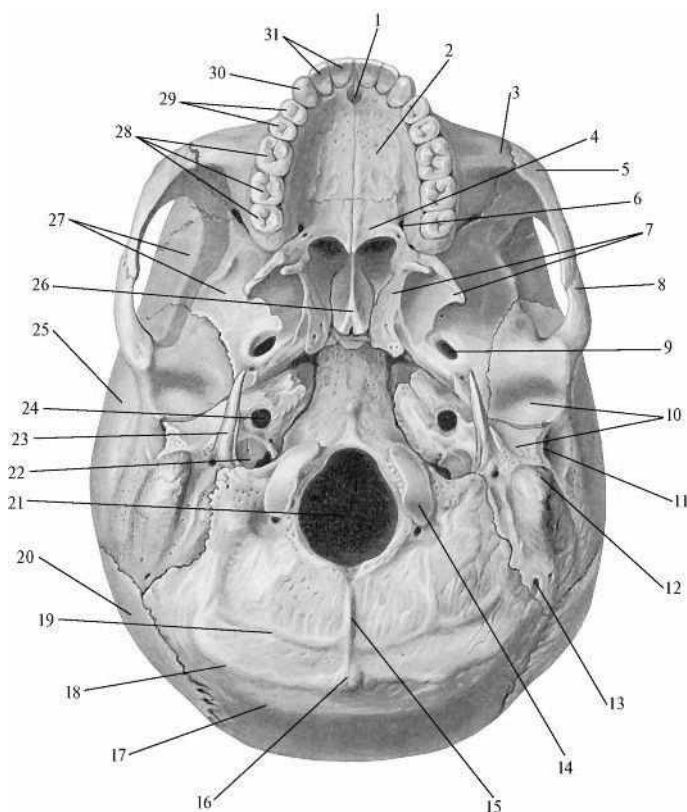


Рис. 78. Наружное основание черепа.

1 - резцовый канал, 2 - небный отросток верхнечелюстной кости, 3 - скуловой отросток верхнечелюстной кости, 4 - небная кость, 5 - скуловая кость, 6 - большой небный канал, 7 - крыловидный отросток клиновидной кости, 8 - скуловая дуга, 9 - овальное отверстие, 10 - нижнечелюстная ямка,

11 - наружный слуховой проход, 12 - сосцевидный отросток височной кости, 13 - сосцевидное отверстие, 14 - мыщелок затылочной кости, 15 - наружный гребень затылочной кости, 16 - наружный затылочный выступ, 17 - наивысшая выйная линия, 18 - верхняя выйная линия, 19 - нижняя выйная линия, 20 - теменная кость, 21 - большое (затылочное) отверстие, 22 - яремная ямка, 23 - шиловидный отросток, 24 - сонный канал, 25 - височная кость, 26 - сошник, 27 - большое крыло клиновидной кости, 28 - моляры, 29 - премоляры, 30 - клык, 31 - резцы.

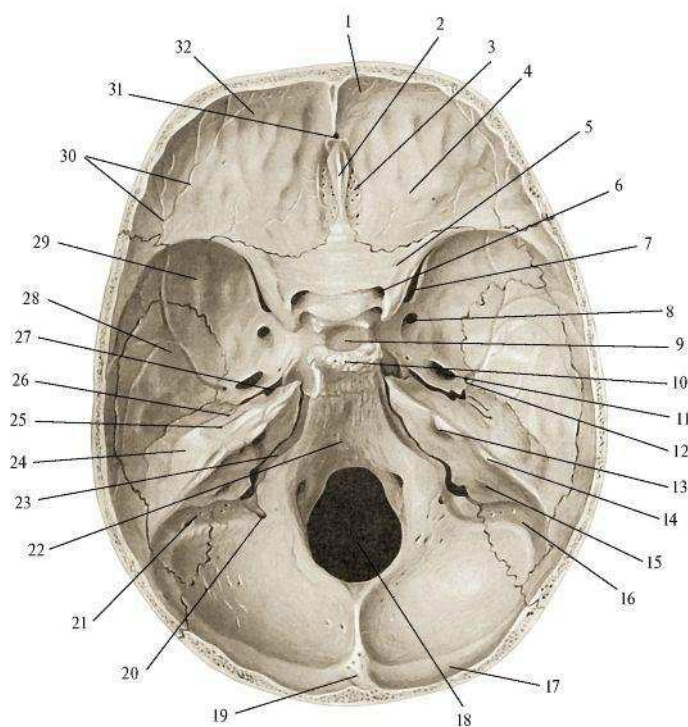


Рис. 79. Внутреннее основание черепа. Вид сверху, со стороны полости черепа.

1 - лобная кость (внутренняя поверхность), 2 - петушиный гребень, 3 - решетчатая пластинка решетчатой кости, 4 - глазничная часть лобной кости, 5 - малое крыло клиновидной кости, 6 - зрительный канал, 7 - верхняя глазничная щель, 8 - круглое отверстие, 9 - гипофизарная ямка, 10 - спинка турецкого седла, 11 - овальное отверстие, 12 - остистое отверстие, 13 - внутреннее слуховое отверстие, 14 - борозда верхнего каменистого синуса, 15 - наружная апертура водопровода преддверия, 16 - борозда сигмовидного синуса, 17 - борозда поперечного синуса, 18 - большое (затылочное) отверстие, 19 - внутренний затылочный выступ, 20 - мыщелковый канал, 21 - борозда сигмовидного синуса, 22 - скат, 23 - борозда нижнего каменистого синуса, 24 - дугообразное возвышение, 25 - расщелина канала большого каменистого нерва, 26 - расщелина канала малого каменистого нерва, 27 - рваное отверстие, 28 - чешуя височной кости, 29 - большое крыло клиновидной кости, 30 - артериальные борозды, 31 - слепое отверстие, 32 - пальцевое вдавление.

пирамид и чешуйчатой частью височных костей. В средней черепной ямке можно выделить центральную часть и боковые. Центральную часть занимает турецкое седло, в нем расположена гипофизарная ямка. Кпереди от этой ямки имеется *предперекрестная борозда* (*sulcus preiasmatis*), ведущая в правый и левый зрительные каналы, через которые проходят зрительные нервы. На каждой боковой поверхности тела клиновидной кости находится хорошо выраженная сонная борозда, а вблизи вершины пирамиды видно неправильной формы рваное отверстие. Здесь же между малым крылом, большим крылом и телом клиновидной кости имеется *верхняя глазничная щель* (*fissura orbitalls superior*), через которую в глазницу проходят глазодвигательный, блоковый, отводящий и глазной нервы, ветвь слезной артерии, а из глазницы - верхняя глазная вена. Кзади от верхней глазничной щели находится круглое отверстие, служащее для прохождения верхнечелюстного нерва, затем - овальное отверстие для нижнечелюстного нерва.

У заднего края большого крыла клиновидной кости находится остистое отверстие для прохождения в полость черепа средней менингеальной артерии и остистого нерва. На передней поверхности пирамиды височной кости, на сравнительно небольшой площадке, находятся тройничное вдавление, расщелина канала большого каменистого нерва, борозда большого каменистого нерва, расщелина канала малого каменистого нерва, борозда малого каменистого нерва, крыша барабанной полости и дугообразное возвышение.

Задняя черепная ямка (fossa cranii posterior) самая глубокая. В ее образовании принимают участие затылочная кость, задняя поверхность пирамид и внутренняя поверхность сосцевидных отростков правой и левой височных костей. Дополняют ямку небольшая часть тела клиновидной кости (спереди) и задне-нижний угол теменных костей (с боков) (рис. 79). В центре ямки имеется большое затылочное отверстие, спереди от него - *скат* (clivus), образованный сросшимися у взрослого человека телами клиновидной кости и базилярной части затылочной кости. Кзади от большого затылочного отверстия по срединной линии расположен внутренний затылочный гребень, вверх достигающий крестообразного возвышения. В заднюю черепную ямку с каждой стороны открывается внутреннее слуховое отверстие (правое и левое), ведущее во внутренний слуховой проход, в глубине которого берет начало лицевой канал для лицевого нерва. На границе между пирамидой височной кости и латеральной массой затылочной кости (справа и слева от нее) находится яремное отверстие, через которое проходят языкоглоточный, блуждающий, добавочный нервы, задняя менингеальная артерия а также начинается внутренняя яремная вена.

При обзоре черепа с латеральной стороны (латеральная норма) можно увидеть три ямки: височную, подвисочную и крылонебную (рис. 80).

Височная ямка (fossa temporalis) располагается над скуловой дугой. Сверху и сзади эта ямка ограничена *верхней височной линией* (linea temporalis superior). Медиальная стенка ямки образована нижним отделом теменной кости, височной поверхностью чешуи височной кости и наружной поверхностью большого крыла клиновидной кости. Передняя стенка височной ямки образована задней стороной тела скуловой кости и скулового отростка лобной кости. Снаружи височную ямку ограничивает скуловая дуга. Нижний край височной ямки ограничен подвисочным гребнем клиновидной кости. На передней стенке височной ямки имеется *скуло-височное отверстие* (foramen zygomaticotemporale), через которое проходит одноименный нерв. В височной ямке располагаются височная мышца, одноименная фасция, клетчаточные пространства, сосуды и нервы.

Книзу от височной ямки находится *подвисочная ямка* (fossa infratemporalis), которая сверху отграничена подвисочным гребнем большого крыла клиновидной кости (рис. 80). Верхнюю стенку подвисочной ямки образуют нижняя часть большого крыла клиновидной кости (подвисочный гребень) и чешуя височной кости. Медиальной стенкой ямки служит латеральная пластинка крыловидного отростка клиновидной кости. Передней стенкой этой ямки служат

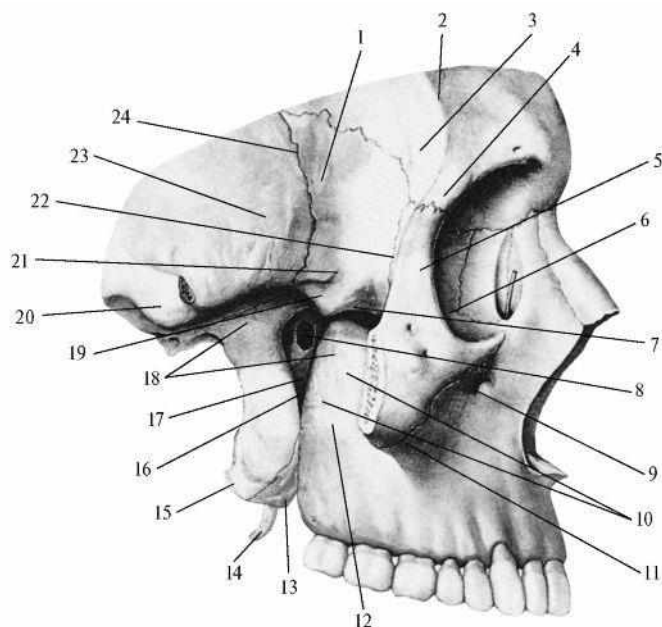


Рис. 80. Височная и подвисочная ямки. Вид сбоку (справа). Скуловая дуга удалена. 1 - большое крыло клиновидной кости, 2 - височная линия, 3 - височная поверхность лобной кости, 4 - скуловой отросток лобной кости, 5 - лобный отросток скуловой кости, 6 - нижняя глазничная щель, 7 - верхнечелюстная поверхность большого крыла клиновидной кости, 8 - клино-небное отверстие, 9 - подглазничное отверстие, 10 - альвеолярные отверстия, 11 - скуловой отросток верхнечелюстной кости, 12 - бугор верхнечелюстной кости, 13 - пирамидальный отросток небной кости, 14 - крыловидный крючок, 15 - латеральная пластинка крыловидного отростка, 16 - крыловидноверхнечелюстная щель, 17 - перпендикулярная пластинка небной кости, 18 - подвисочная ямка, 19 - подвисочная поверхность большого крыла клиновидной кости, 20 - скуловая дуга (отпилена), 21 - подвисочный гребень, 22 - клиновидно-скуловой шов, 23 - чешуйчатая часть височной кости, 24 - клиновидно-чешуйчатый шов.

бугор верхнечелюстной кости и нижняя часть тела скуловой кости. С латеральной стороны располагаются скуловая дуга и ветвь нижней челюсти. Спереди подвисочная ямка сообщается с глазницей посредством *нижней глазничной щели* (fissura orbitalis inferior), сверху - через овальное и остистое отверстия - со средней черепной ямкой, медиально - через *крыловидно-верхне-челюстную щель* (fissura pterygomaxillaris) - с крыловидно-небной ямкой, которая расположена медиальнее подвисочной ямки (рис. 80, 81).

Крыловидно-небная (крылонебная) ямка (fossa pterygopalatina) имеет четыре стенки: переднюю, верхнюю, заднюю и медиальную. Передней стенкой крыловидно-небной ямки является бугор верхнечелюстной кости, верхней стенкой - нижне-боковая поверхность тела и основание большого крыла клиновидной кости, задней - основание крыловидного отростка клиновидной

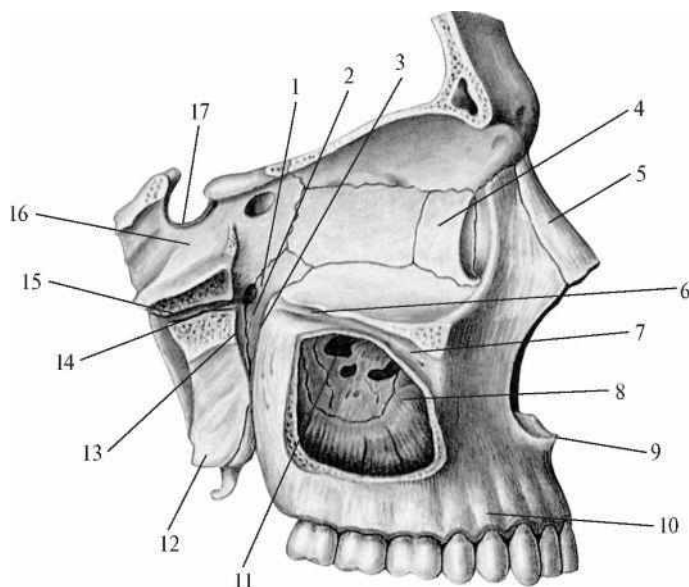


Рис. 81. Крыловидно-небная (крылонебная) ямка. Вид сбоку (справа). Латеральная стенка глазницы и скуловой отросток верхнечелюстной кости удалены. Вскрыты крыловидный канал и верхнечелюстная пазуха.

1 - крыловидно-небная ямка, 2 - медиальная стенка крыловидно-небной ямки (перпендикулярная пластинка небной кости), 3 - передняя стенка крыловидно-небной ямки (бугор верхнечелюстной кости), 4 - слезная кость, 5 - носовая кость, 6 - подглазничная борозда, 7 - подглазничный канал, 8 - верхнечелюстная пазуха, 9 - передняя носовая ость, 10 - альвеолярный отросток верхнечелюстной кости, 11 - апертура верхнечелюстной пазухи, 12 - латеральная пластинка крыловидного отростка, 13 - задняя стенка крыловидно-небной ямки (крыловидный отросток), 14 - клиновидно-небное отверстие, 15 - крыловидный канал (вскрыт), 16 - тело клиновидной кости, 17 - гипофизарная ямка.

кости, медиальной стенкой - перпендикулярная пластинка небной кости. С латеральной стороны крыловидно-небная ямка костной стенки не имеет и сообщается с подвисочной ямкой. Крыловидно-небная ямка книзу постепенно суживается и переходит в *большой небный канал* (canalis palatinus major), который вверху имеет те же стенки, что и ямка, а внизу его ограничивают верхнечелюстная кость (латерально) и небная кость (медиально). Крыловидно-небная ямка имеет шесть сообщений с различными полостями и ямками черепа. С медиальной стороны эта ямка сообщается с полостью носа через клиновидно-небное отверстие, сверху и кзади - со средней черепной ямкой посредством круглого отверстия, кзади - с областью рваного отверстия при помощи крыловидного канала, книзу - с полостью рта через большой и малые небные каналы и латерально - с подвисочной ямкой посредством крыловидно-верхнечелюстной щели, спереди и сверху - с глазницей посредством нижней глазничной щели.

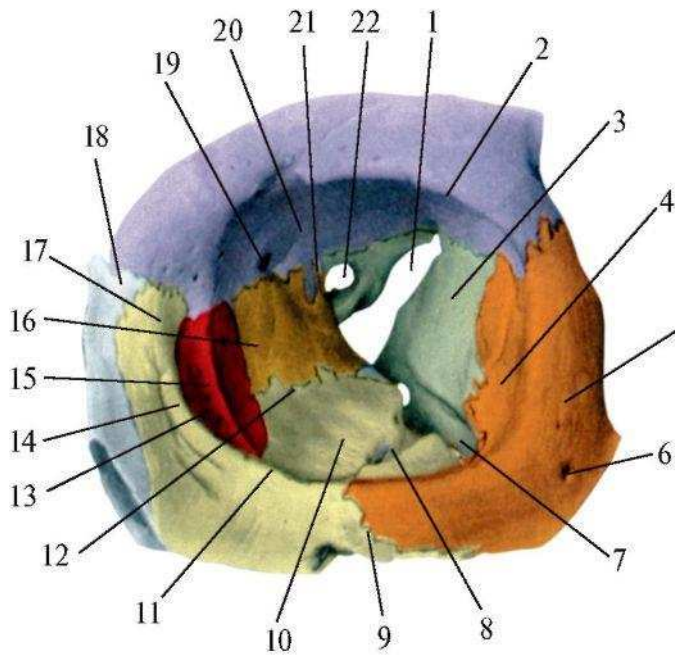


Рис. 82. Глазница, левая. Вид спереди. 1 - верхняя глазничная щель, 2 - надглазничный край, 3 - глазничная поверхность большого крыла клиновидной кости, 4 - глазничная поверхность скуловой кости, 5 - латеральная поверхность скуловой кости, 6 - скуло-лицевое отверстие, 7 - нижняя глазничная щель, 8 - подглазничная борозда, 9 - скуло-верхнечелюстной шов, 10 - глазничная поверхность тела верхнечелюстной кости, 11 - подглазничный край, 12 - решетчато-верхнечелюстной шов, 13 - слезная борозда, 14 - передний слезный гребень, 15 - задний слезный гребень, 16 - глазничная пластинка решетчатой кости, 17 - лобный отросток верхнечелюстной кости, 18 - носовая кость, 19 - переднее решетчатое отверстие, 20 - глазничная поверхность лобной кости, 21 - заднее решетчатое отверстие, 22 - зрительный канал.

Лицевой отдел черепа. При общем обзоре лицевого отдела черепа спереди - *лицевая норма* (norma facialis) - на его передней поверхности видны глазницы, полость носа, полость рта (рис. 24).

Глазница (*orbita*) представляет собой парную полость, напоминающую четырехстороннюю пирамиду с закругленными гранями (рис. 82). Основание пирамиды обращено вперед и образует *вход в глазницу* (aditus orbitae). Верхушка глазницы направлена кзади и медиально, где от нее отходит *зрительный канал* (canalis opticus). В полости глазницы расположены глазное яблоко, его мышцы, слезная железа и другие образования.

Полость глазницы имеет четыре стенки: верхнюю, медиальную, нижнюю и латеральную. *Верхняя стенка* (paries superior) гладкая, слегка вогнутая, расположена почти горизонтально (рис. 83). Эта стенка образована глазничной частью лобной кости, а сзади дополняется малым крылом клиновидной кости. На границе верхней стенки с латеральной стенкой глазницы имеется углубление - ямка слезной железы. У медиального края верхней стенки, возле лобной вырезки, находится маленькая ямка - *блоковая ямка*, рядом с которой иногда имеется *блоковая ость*. *Медиальная стенка* (paries medialis) расположена сагиттально (рис. 83). Ее образуют лобный отросток верхнечелюстной кости, слезная кость, глазничная пластинка решетчатой кости, тело клиновидной кости (сзади) и глазничная

часть лобной кости (вверху) (рис. 83). В переднем отделе медиальной стенки находится ямка слезного мешка (*fossa sacci lacrimalis*), которая книзу переходит в *носослезный канал* (*canalis nasolacrimalis*), открывающийся в нижний носовой ход полости носа. Несколько кзади и кверху от ямки слезного мешка в верхней части медиальной стенки, в шве между лобной костью и глазничной пластинкой решетчатой кости, видны два отверстия: *переднее решетчатое отверстие* (*foramen ethmoidale anterius*) и *заднее решетчатое отверстие* (*foramen ethmoidale posterius*) для одноименных нервов и сосудов, ведущие в глазнично-решетчатые каналы.

Нижняя стенка (*paries inferior*), или дно глазницы, образована глазничными поверхностями верхнечелюстной кости и скуловой кости (рис. 84). Сзади эту стенку дополняет глазничный отросток небной кости. На нижней стенке глазницы расположена подглазничная борозда, которая впереди переходит в одноименный канал, открывающийся на передней поверхности тела верхнечелюстной кости подглазничным отверстием. *Латеральная стенка* (*paries lateralis*)

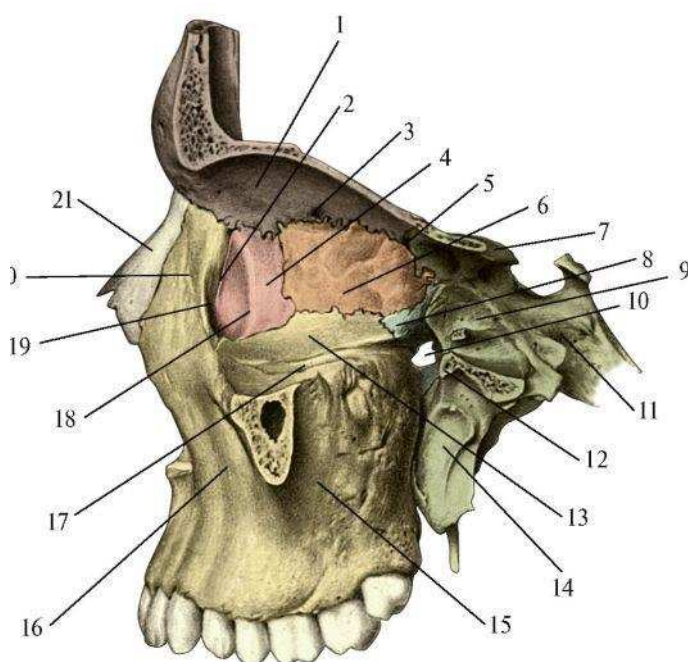


Рис. 83. Верхняя и медиальная стенки глазницы. Вид сбоку. Латеральная стенка глазницы удалена. 1 - глазничная часть (лобной кости), 2 - ямка слезного мешка, 3 - переднее решетчатое отверстие, 4 - слезная кость, 5 - заднее решетчатое отверстие, 6 - глазничная пластинка решетчатой кости, 7 - малое крыло клиновидной кости, 8 - глазничный отросток небной кости, 9 - тело клиновидной кости, 10 - клино-небное отверстие, 11 - сонная борозда, 12 - крыловидный отросток клиновидной кости, 13 - глазничная поверхность верхнечелюстной кости, 14 - латеральная пластинка крыловидного отростка клиновидной кости, 15 - височная поверхность верхнечелюстной кости, 16 - передняя поверхность верхнечелюстной кости, 17 - подглазничная борозда, 18 - задний слезный гребень, 19 - передний слезный гребень, 20 - лобный отросток верхнечелюстной кости, 21 - носовая кость.

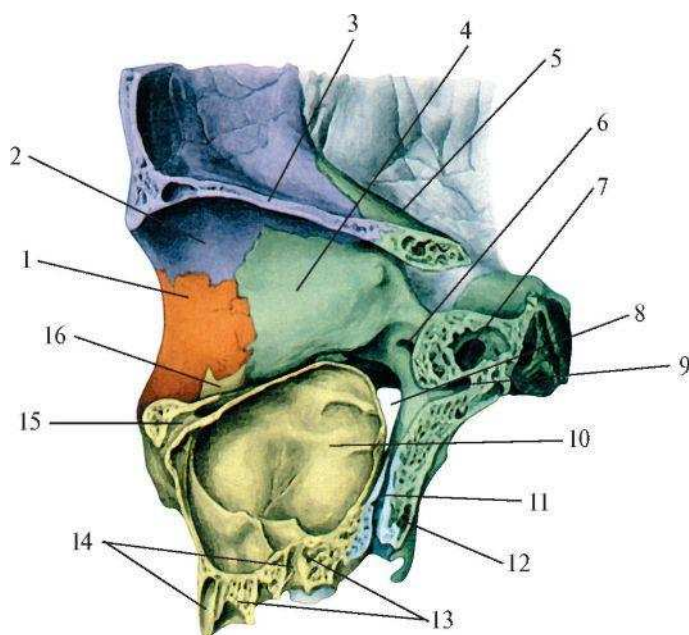


Рис. 85. Латеральная стенка глазницы, верхнечелюстная пазуха и крылонебная ямка. Сагиттальный распил проведен через подглазничный и большой небный каналы.

1 - глазничная поверхность скуловой кости, 2 - глазничная поверхность лобной кости, 3 - глазничная часть лобной кости, 4 - глазничная поверхность большого крыла клиновидной кости, 5 - малое крыло клиновидной кости, 6 - круглое отверстие, 7 - клиновидная пазуха, 8 - крыловидно-небная ямка, 9 - крыловидный канал, 10 - верхнечелюстная пазуха (задне-латеральная стенка), 11 - крыловидный канал, 12 - крыловидный отросток крыловидной кости, 13 - альвеолярный отросток верхнечелюстной кости, 14 - зубные альвеолы, 15 - подглазничный канал, 16 - глазничный отросток верхнечелюстной кости.

образована глазничными поверхностями большого крыла клиновидной кости и лобного отростка скуловой кости, а также небольшим участком скулового отростка лобной кости (рис. 85). Между латеральной и верхней стенками в глубине глазницы находится *верхняя глазничная щель* (fissura orbitalis superior), ведущая из глазницы в среднюю черепную ямку. Между латеральной и нижней стенками имеется обширная *нижняя глазничная щель* (fissura orbitalis inferior), ограниченная снизу задним краем глазничной поверхности тела верхнечелюстной кости и глазничным отростком небной кости, а сверху нижним краем глазничной поверхности большого крыла клиновидной кости. Эта щель сообщает глазницу с крыловиднонебной и подвисочной ямками. На латеральной стенке глазницы имеется скуло-глазничное отверстие (для скулового нерва), ведущее в канал, который в глубине кости делится на два канальца. Один каналец открывается на латеральной поверхности скуловой кости скулолицевым отверстием, другой - на височной поверхности скуловой кости скуло-височным отверстием.

Костная носовая полость (cavitas nasalis ossea), или *полость носа* (cavum nasi), занимает цент- ральное положение в лицевом отделе черепа и состоит из двух половин, разделенных *кост-*

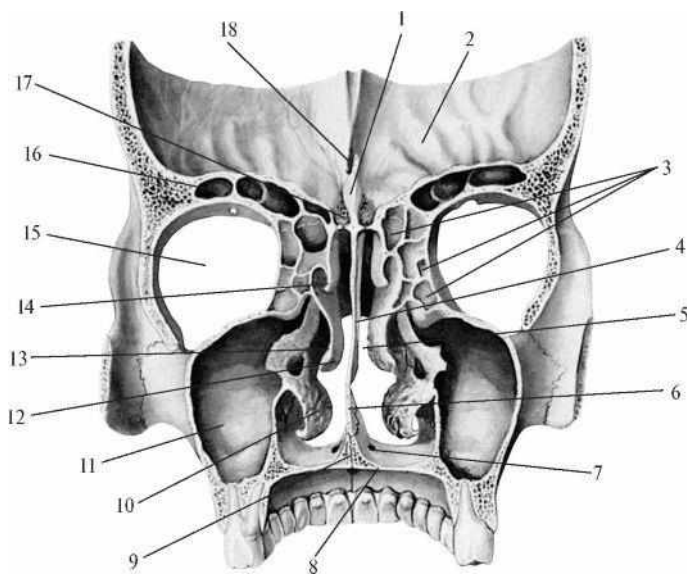


Рис. 86. Полость носа. Вид сзади. Фронтальный распил на уровне основания височных отростков скуловых костей.

1 - петушинный гребень, 2 - лобная чешуя, 3 - решетчатые ячейки, 4 - перпендикулярная пластинка решетчатой кости, 5 - полость носа, 6 - сошник, 7 - резцовое отверстие, 8 - небный отросток верхнечелюстной кости, 9 - носовой гребень, 10 - нижняя носовая раковина, 11 - верхнечелюстная пазуха, 12 - средняя носовая раковина, 13 - средний носовой ход, 14 - верхняя носовая раковина, 15 - глазница, 16 - лобная пазуха, 17 - решетчатая пластинка решетчатой кости, 18 - слепое отверстие.

ной перегородкой носа (*septum nasi osseum*) (рис. 86). Спереди у полости носа видна *грушевидная апертура* (*apertura piriformis*), боковыми стенками которой служат носовые вырезки правой и левой верхнечелюстных костей и нижними краями носовых костей (сверху). Книзу от грушевидной апертуры выступает вперед *передняя носовая ость* (*spina nasalis anterior*). Сзади через *хоаны* (*choanae*), задние отверстия, полость носа сообщается с полостью глотки. С латеральной стороны каждая хоана ограничена медиальной пластинкой крыловидного отростка, сверху - телом клиновидной кости, снизу - горизонтальной пластинкой небной кости. Правую и левую хоаны разделяет задняя часть сошник.

У каждой половины полости носа можно выделить медиальную стенку - это перегородка носа, латеральную стенку, нижнюю, верхнюю и заднюю.

Перегородка носа образована перпендикулярной пластинкой решетчатой кости и сошником, который внизу соединяется с носовым гребнем, образованным верхнечелюстными и небными костями (рис. 87).

Верхняя стенка полости носа образована носовыми костями и решетчатой пластинкой решетчатой кости (рис. 87, 88).

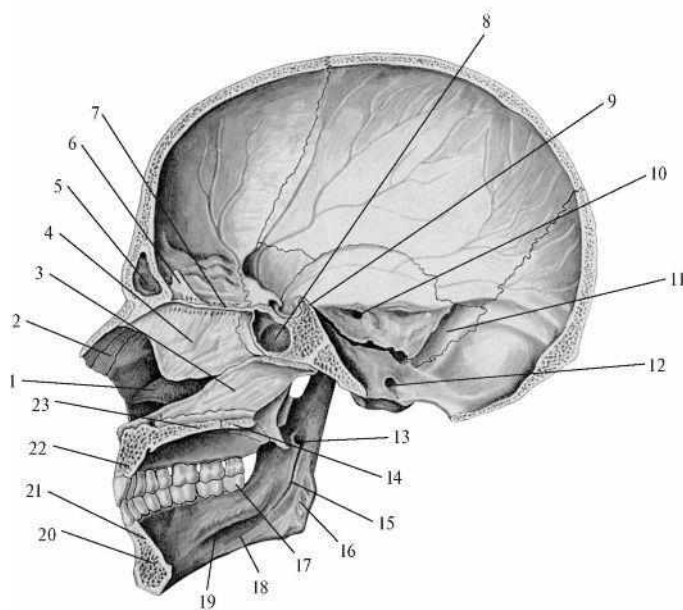


Рис. 87. Костная перегородка носа. Вид слева. Сагиттальный распил черепа выполнен слева от перегородки носа.

1 - нижняя носовая раковина, 2 - носовая кость, 3 - сошник, 4 - перпендикулярная пластинка решетчатой кости, 5 - лобная пазуха, 6 - петушинный гребень, 7 - решетчатая пластинка решетчатой кости, 8 - клиновидная пазуха, 9 - спинка седла, 10 - внутреннее слуховое отверстие, 11 - борозда сигмовидного синуса, 12 - канал подъязычного нерва, 13 - отверстие нижней челюсти, 14 - горизонтальная пластинка небной кости, 15 - челюстно-подъязычная борозда, 16 - крыловидная бугристость, 17 - третий моляр, 18 - поднижнечелюстная ямка, 19 - челюстно-подъязычная линия, 20 - губчатое вещество, 21 - компактное вещество, 22 - альвеолярный отросток верхнечелюстной кости, 23 - небный отросток верхнечелюстной кости.

Задняя стенка полости носа имеется только в верхней ее части. Она образована передней стороной тела клиновидной кости. На этой стенке видна апертюра клиновидной кости.

Нижняя стенка полости носа образована небными отростками верхнечелюстных костей и горизонтальными пластинками небных костей (рис. 52). По срединной линии указанные кости образуют носовой гребень, к которому присоединяется костная перегородка носа.

Латеральная стенка полости носа имеет сложное строение (рис. 89). Ее образуют носовая поверхность тела и лобный отросток верхнечелюстной кости, решетчатый лабиринт решетчатой кости, носовая кость, слезная кость, перпендикулярная пластинка небной кости и медиальная пластинка крыловидного отростка клиновидной кости (в заднем отделе). На латеральной стенке видны три носовые раковины, расположенные одна над другой. Верхняя

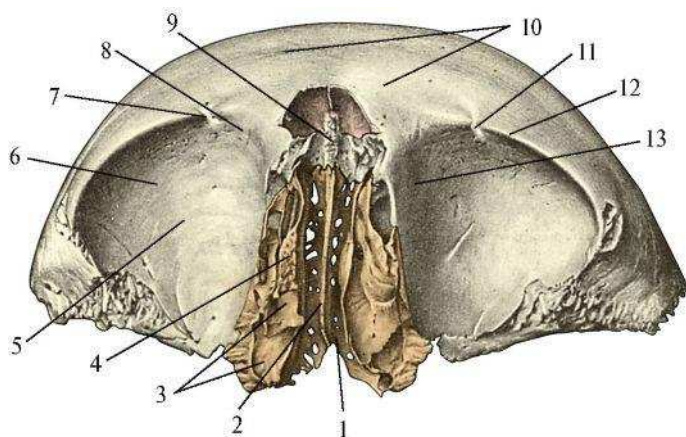


Рис. 88. Верхняя стенка полости носа и глазниц. Вид снизу. 1 - решетчатая пластинка решетчатой кости (верхняя стенка полости носа), 2 - перпендикулярная пластинка решетчатой кости, 3 - носовые раковины, 4 - решетчатая кость, 5 - глазничная часть лобной кости, 6 - ямка слезной железы, 7 - надглазничное отверстие, 8 - лобная вырезка, 9 - носовая ость, 10 - лобная чешуя, 11 - надглазничная вырезка, 12 - надглазничный край, 13 - блоковая ямка.

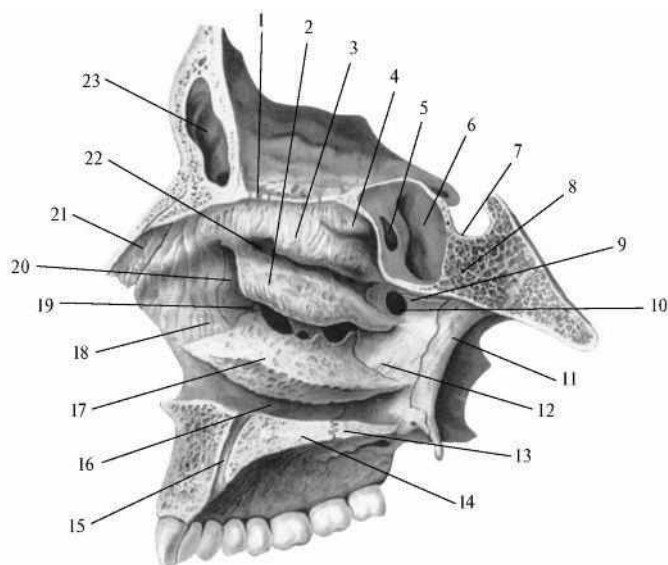


Рис. 89. Латеральная стенка полости носа, правая. Сагиттальный распил проведен справа от перегородки носа.

1 - решетчатая пластинка решетчатой кости, 2 - средняя носовая раковина, 3 - верхняя носовая раковина, 4 - наивысшая носовая раковина, 5 - апертюра клиновидной пазухи, 6 - клиновидная пазуха, 7 - гипофизарная ямка, 8 - тело клиновидной кости, 9 - клиновидный отросток небной кости, 10 - клиновидно-небное отверстие, 11 - медиальная пластинка крыловидного отростка, 12 - перпендикулярная пластинка небной кости, 13 - горизонтальная пластинка небной кости, 14 - небный отросток верхнечелюстной кости, 15 - резцовый канал, 16 - нижний носовой ход, 17 - нижняя носовая раковина, 18 - носовая поверхность верхнечелюстной кости, 19 - средний носовой ход, 20 - слезная кость, 21 - носовая кость, 22 - верхний носовой ход, 23 - лобная пазуха.

и средняя носовые раковины являются частями решетчатого лабиринта, а нижняя носовая раковина представляет собой самостоятельную кость. Носовые раковины разделяют боковой отдел полости носа на три носовых хода: верхний, средний и нижний, в которые открываются отверстия, ведущие в придаточные пазухи носа (рис. 90).

Верхний носовой ход (meatus nasalis superior) расположен между верхней носовой раковиной вверху и средней носовой раковиной внизу. В этот носовой ход открываются задние ячейки решетчатой кости. Позади верхней носовой раковины расположено *клиновидно-решетчатое углубление* (recessus sphenothmoidalis), в которое открывается *апертура клиновидной пазухи* (apertura sinus sphenoidalis). *Средний носовой ход* (meatus nasalis medius) находится между средней и нижней носовыми раковинами. Он значительно длиннее, выше и шире верхнего. В средний носовой ход открываются передние и средние ячейки решетчатой кости, апертура лобной пазухи посредством *решетчатой воронки* (infundibulum ethmoidale) и *полулунная расщелина* (hia-

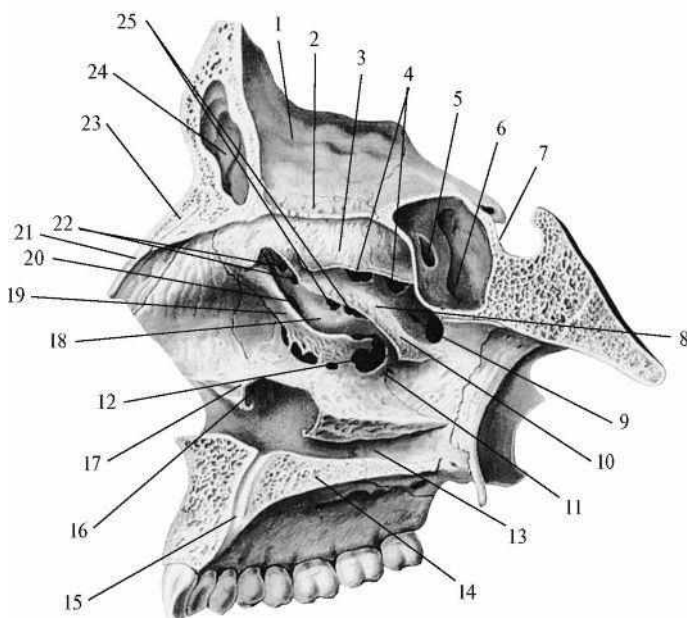


Рис. 90. Латеральная стенка полости носа и отверстия в ней, ведущие в придаточные пазухи носа. Вид со стороны полости носа. Сагиттальный распил через правую половину полости носа. Верхняя и средняя носовые раковины частично удалены.

1 - глазничная часть лобной кости, 2 - решетчатая пластинка, 3 - верхняя носовая раковина, 4 -отверстия задних ячеек решетчатой кости, 5 - апертура клиновидной пазухи, 6 - клиновидная пазуха, 7 - гипофизарная ямка, 8 - верхний носовой ход, 9 - клиновидно-небное отверстие, 10 - средняя носовая раковина, 11 - средний носовой ход, 12 - верхнечелюстная расщелина, 13- нижний носовой ход, 14 - твердое небо, 15 - резцовый канал, 16 - выходное отверстие носо-слезного канала, 17 - нижняя носовая раковина, 18 - решетчатый пузырек, 19 - крючковидный отросток, 20 - решетчатая воронка, 21 - носовая кость, 22 - отверстия передних ячеек решетчатой кости, 23 - носовая ость лобной кости, 24 - лобная пазуха, 25 - отверстия средних ячеек решетчатой кости.

tus semilunaris), ведущая в верхнечелюстную пазуху. Находящееся позади средней носовой раковины *клиновидно-небное отверстие* (foramen sphenopalatinum) соединяет

носовую полость с крыловидно-небной ямкой. *Нижний носовой ход* (meatus nasalis inferior) самый длинный и самый широкий, ограничен сверху нижней носовой раковиной, а снизу - носовыми поверхностями небного отростка верхнечелюстной кости и горизонтальной пластинки небной кости. В передний отдел нижнего носового хода открывается носо-слезный канал, начинающийся в глазнице.

Пространство в виде узкой сагиттально расположенной щели, ограниченное перегородкой полости носа с медиальной стороны и носовыми раковинами - с латеральной, составляет *общий носовой ход* (meatus nasalis communis).

Околоносовые пазухи

К околоносовым пазухам (sinus paranasales) относят верхнечелюстную, клиновидную, лобную пазухи и решетчатый лабиринт (рис. 81, 85, 86, 91).

Верхнечелюстная пазуха (sinus maxillaris), парная, находится в толще тела верхнечелюстной кости и является самой крупной околоносовой пазухой. В редких случаях может встречаться очень маленькая пазуха шириной 1 - 2 см. Она может иметь форму трехгранной пирамиды, основание которой обращено к латеральной стенке полости носа, или неправильную форму.

У верхнечелюстной пазухи различают стенки: медиальную (носовую), верхнюю, обращенную к глазнице, передне-латеральную (лицевую), задне-латеральную, прилежащую к крыловидно-небной и подвисочной ямкам, и нижнюю, обращенную к корням верхних зубов (рис. 92).

Медиальная стенка в нижних отделах толще, чем в передних, где кость может отсутствовать и слизистая оболочка пазухи непосредственно прилежит к слизистой оболочке полости носа. В передней части стенки, соответственно среднему носовому ходу, находится отверстие верхнечелюстной пазухи - *верхнечелюстная расщелина* (hiatus maxillaris).

Передне-латеральная стенка чаще треугольная, образована передней частью верхнечелюстной кости. Протяженность стенки обусловлена степенью развития пазухи. У узколиких людей эта стенка расположена косо, у широколицых - фронтально.

Задне-латеральная стенка пазухи тонкая, соединяясь с переднелатеральной и верхней стенками, образует вершину пазухи, обращенную кзади (рис. 85).

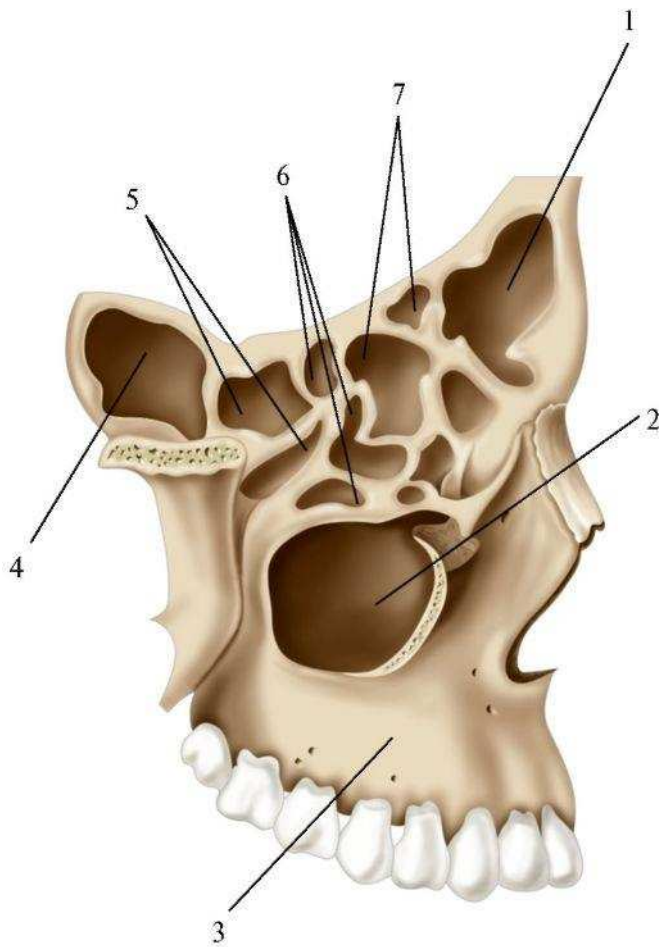


Рис. 91. Схема расположения придаточных пазух носа.

1 - лобная пазуха, 2 - верхнечелюстная пазуха, 3 - верхнечелюстная кость, 4 - клиновидная пазуха, 5 - задние решетчатые ячейки, 6 - средние решетчатые ячейки, 7 - передние решетчатые ячейки.

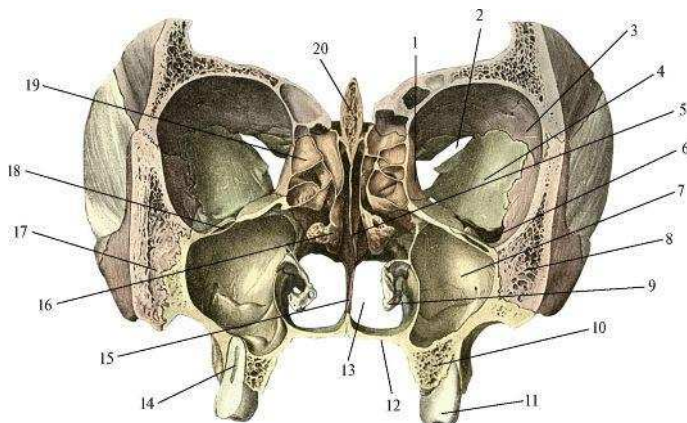


Рис. 92. Отношение нижней стенки верхнечелюстных пазух к альвеолярному отростку верхнечелюстных костей.

1 - глазничная пластинка решетчатой кости, 2 - верхняя глазничная щель, 3 - глазничная часть лобной кости, 4 - глазничная поверхность клиновидной кости, 5 - перпендикулярная

пластинка решетчатой кости, 6 - нижняя глазничная щель, 7 - верхнечелюстная пазуха, 8 - скуловая кость, 9 - нижняя носовая раковина, 10 - альвеолярный отросток верхнечелюстной кости, 11 - верхний моляр, 12 - небный отросток верхнечелюстной кости, 13 - полость носа, 14 - корень зуба, 15 - сошник, 16 - средняя носовая раковина, 17 - скуловая кость, 18 - подглазничный канал, 19 - передняя ячейка решетчатой кости, 20 - петушиный гребень.

Верхняя стенка треугольная, содержит подглазничный канал и составляет дно глазницы.

Нижняя стенка обращена к альвеолярному отростку верхнечелюстной кости. При большой пазухе верхушки верхних премоляров и моляров иногда и клыка очень близко прилежат к нижней стенке пазухи или даже вклиниваются в пазуху (рис. 92).

Клиновидная пазуха (sinus sphenoidalis) находится в теле клиновидной кости (рис. 31, 85, 87, 89, 90). У пазухи различают переднюю, верхнюю, нижнюю, медиальную и латеральную стенки.

Верхняя стенка тонкая, является дном турецкого седла.

Нижняя стенка более толстая, образует заднюю часть верхней стенки полости носа.

Передняя стенка прилежит к верхне-задней части полости носа и к задним ячейкам решетчатой пазухи.

Задняя стенка пазухи обращена к скату основания черепа.

Медиальной стенкой является перегородка между двумя клиновидными пазухами.

Латеральной стенкой служит боковая стенка тела клиновидной кости.

Отверстие пазухи - апертура клиновидной пазухи - находится в передней ее стенке и открывается в полость носа в верхней части ее задней стенки. Нередко пазуха сообщается с задними ячейками решетчатой кости.

Лобная пазуха (sinus frontalis) парная, расположена в толще лобной кости и имеет форму уплощенной трехгранной пирамиды, обращенной основанием вниз, а верхушкой - вверх (рис. 87, 90). Степень развития и размеры пазух колеблются в широких пределах. У брахицефалов лобная пазуха обычно больше, чем у долихоцефалов. Перегородка, разделяющая пазуху, только в 50 % случаев располагается посередине. Стенками пазухи являются наружная и внутренняя пластинки компактного слоя лобной кости, покрытые слизистой оболочкой. Отверстие пазухи - ее апертура, открывается в средний носовой ход.

Решетчатый лабиринт (labyrinthus ethmoidalis) представлен многочисленными ячейками, которые подразделяют на три группы: передние, средние и задние ячейки решетчатой кости. Передние ячейки открываются в средний носовой ход, средние - в средний или верхний, задние ячейки решетчатой кости открываются в верхний носовой ход (рис. 43, 86, 90).

Костное (твердое) небо (palatum osseum), являющееся нижней стенкой полости носа и верхней стенкой полости рта, образовано соединенными швами по срединной линии небными отростками правой и левой верхнечелюстных костей, а также горизонтальными пластинками небных костей (рис. 93). Спереди и с боков костное небо ограничено альвеолярными отростками верхнечелюстных костей, образующими вместе верхнюю альвеолярную дугу. Нижняя

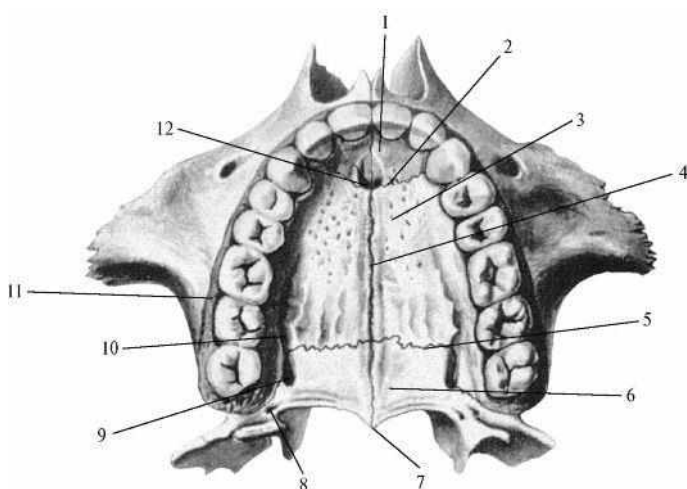


Рис. 93. Твердое небо. Вид снизу.

I - резцовая кость, 2 - резцовый шов, 3 - небный отросток верхнечелюстной кости, 4 - срединный небный шов, 5 - поперечный небный шов, 6 - горизонтальная пластинка небной кости, 7 - задняя носовая ость, 8 - малый небный канал, 9 - большой небный канал, 10 - большая небная борозда,

II - альвеолярный отросток верхнечелюстной кости, 12 - резцовое отверстие.

поверхность костного неба вогнутая. По срединной линии проходит *срединный небный шов* (sutura palatina mediana), у переднего конца которого находится *резцовый канал* (canalis incisivus) для прохождения сосудов и нервов из полости носа в полость рта. На месте соединения заднего края небных отростков верхнечелюстных костей с горизонтальными пластинками небных костей имеется *поперечный небный шов* (sutura palatina transversa). В основании каждой горизонтальной пластинки позади поперечного небного шва находятся отверстия большого небного канала и два (иногда - три) малых небных отверстия, через которые проходят небные сосуды и нервы из крыловидно-небной ямки к стенкам рта.

Передней и боковыми костными стенками полости рта являются верхняя и нижняя альвеолярные дуги вместе с зубами, а также тело и ветви нижней челюсти.

Контрфорсы черепа

В отдельных местах черепа имеются костные утолщения, или контрфорсы, по которым передается сила жевательного давления на кости лицевого и мозгового отделов черепа. Между этими контрфорсами располагаются более тонкие костные образования,

называемые «слабыми местами». Костные утолщения имеются как у верхней, так и у нижней челюстей. У верхнечелюстной кости можно выделить 4 контрфорса (рис. 94).

Лобно-носовой контрфорс опирается внизу на альвеолярные возвышения в области клыка, сверху - продолжается в виде пластинки лобного отростка верхнечелюстной кости, достигая носовой части лобной кости. Правый и левый контрфорсы в области носовой части лобной кости укрепляются поперечно расположенными костными валиками в виде надбровных дуг. Данный контрфорс уравнивает (распределяет) силу давления, направленную снизу вверх, развиваемую клыками.

Альвеолярно-скуловой контрфорс идет от альвеолярного возвышения первого и второго моляров, направляется вверх к скуловой кости, которая перераспределяет давление по нескольким направлениям: кзади - на скуловой отросток височной кости, кверху - на скуловой отросток лобной кости, медиально - на скуловой отросток и нижнеглазничный край верхнечелюстной кости, в сторону лобно-носового контрфорса. Альвеолярно-скуловой контрфорс уравнивает (распределяет) силу, развиваемую коренными зубами в направлении снизу вверх, спереди назад и кнутри.

Крыловидно-небный контрфорс начинается от альвеолярного возвышения больших коренных зубов и бугра верхнечелюстной кости, направляется вверх, в сторону крыловидного отростка клиновидной кости и перпендикулярной пластинки небной кости. Этот контрфорс уравнивает (распределяет) силу, развиваемую большими коренными зубами в направлении снизу вверх и кзади наперед.

Небный контрфорс ориентирован поперечно в толще небных отростков верхнечелюстных костей и горизонтальных пластинок небных костей, соединяющих правую и левую альвеолярные дуги. Этот контрфорс уравнивает (распределяет) силу в поперечном направлении, развиваемую во время жевания.

У нижней челюсти различают **альвеолярный контрфорс**, направленный вверх к альвеолярным ячейкам этой кости, и **восходящий контрфорс**, идущий вверх вдоль ветви нижней челюсти к ее шейке и головке. Эти контрфорсы передают давление зубов на нижнечелюстную ямку височной кости (рис. 95).

Варианты строения черепа

Форма головы соответствует форме черепа, которая определяется выраженным в процентах отношением поперечного размера (между теменными буграми) к продольному - от глабеллы до наружного затылочного выступа. Полученное число называется *черепным показателем* (черепным индексом). Различают три формы черепа: долихоцефалическую (долихокрания -

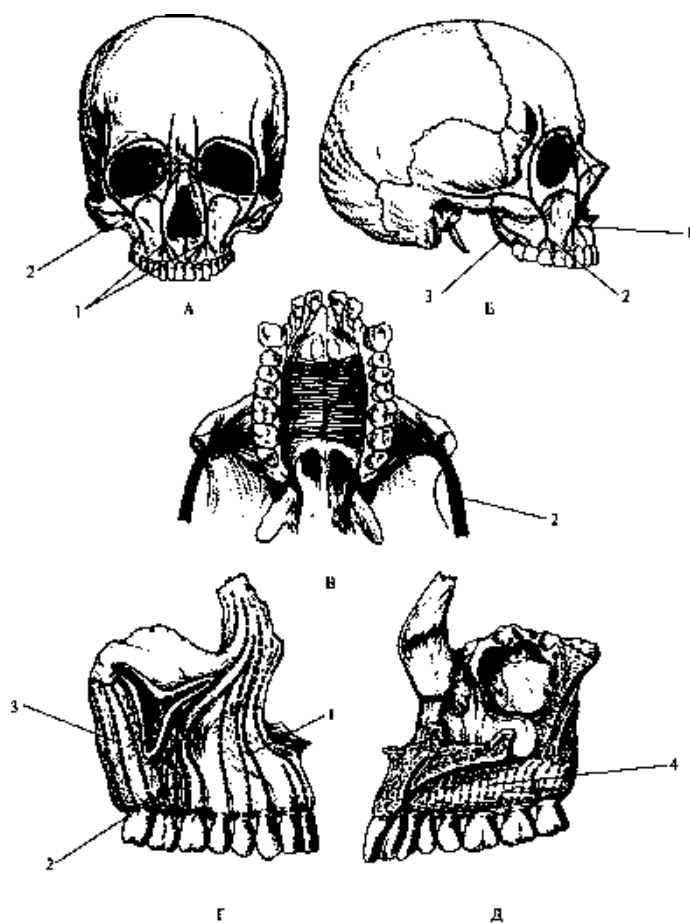
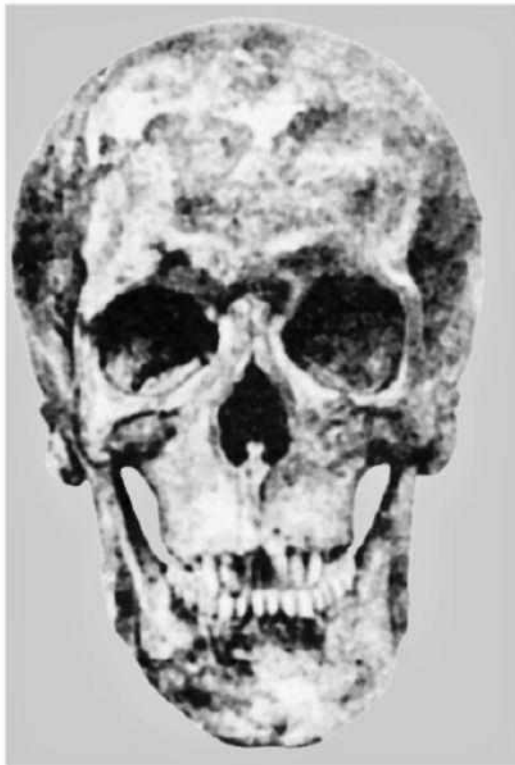


Рис. 94. Контрфорсы верхнечелюстной кости. А - вид спереди, Б - вид сбоку, В - вид снизу (твёрдое небо), Г - вид сбоку (верхнечелюстная кость), Д - вид изнутри (верхнечелюстная кость). 1 - лобно-носовой контрфорс, 2 - альвеолярно-скуловой контрфорс, 3 - крыловидно-небный контрфорс, 4 - небный контрфорс.

Рис. 95. Контрфорсы нижней челюсти.

1 - альвеолярный контрфорс, 2 - восходящий контрфорс.

1



2

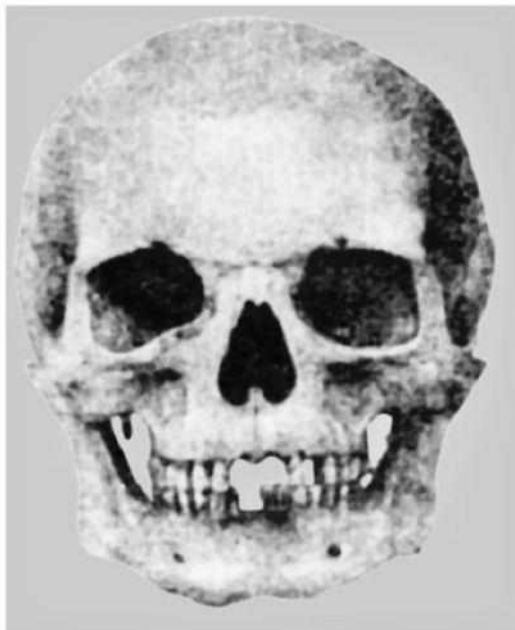

Рис. 96. Крайние формы индивидуальной изменчивости черепа взрослого человека. 1 - долихоцефалический череп, 2 - брахицефалический череп.

длинный череп) с индексом меньше 75; мезоце- фалическую (мезокrania - средние размеры черепа) с индексом от 75 до 80; брахицефалическую (брахикrania - широкий и короткий череп) с индексом больше 80 (рис. 96).

Рассматривая череп сверху (верхняя норма), различают эллипсоидной формы череп (при долихокрании), овоидной (при мезокрании), сфероидной (при брахикрании) (рис. 77).

Для характеристики лицевого отдела черепа применяется *лицевой показатель* в виде отношения высоты лица (от середины лобноносового шва до середины основания тела нижней челюсти) к ширине лица (расстояние между скуловыми дугами), вычисляемый в процентах. На основании лицевого показателя различают широкое и низкое лицо - хамепрозопическая форма (индекс от 78 до 83,9); узкое и длинное лицо - лептопрозопическая форма (индекс от 89 до 92,9).

Половые различия черепа у человека незначительны, поэтому иногда трудно отличить мужской череп от женского. В то же время у мужского черепа бугристости (места прикрепления мышц) выражены, как правило, лучше, сильнее выступают затылочный бугор, надбровные дуги. Глазницы имеют относительно большую величину, околоносовые пазухи выражены сильнее, кости несколько толще,

чем у женского черепа. Разницу в размере и объеме черепа (у женщин они меньше, в среднем) можно объяснить меньшими размерами тела у женщин.

Череп новорожденного

Череп новорожденного имеет ряд существенных особенностей (рис. 97, 98). Мозговой отдел черепа в 8 раз больше лицевого отдела, глазницы широкие, бугры лобной и теменных костей хорошо выражены. Лобная кость состоит из двух половин, надбровные дуги отсутствуют, лобной пазухи еще нет. Челюсти недоразвиты, нижняя челюсть состоит из двух частей (двух половин). На костях черепа не выражены мышечные бугры и линии.

У черепа новорожденного имеются *роднички* (fonticuli), которые представляют собой неокостеневшие соединительнотканые (перепончатые) участки свода черепа. Всего родничков шесть: *передний (лобный) родничок* (fonticulus anterior) расположен между чешуей лобной кости и обеими теменными костями; *задний (затылочный) родничок* (fonticulus posterior) находится между двумя теменными костями спереди и затылочной чешуей сзади; *клиновидный родничок* (fonticulus sphenoidalis), парный, находится в месте соединения большого крыла клиновидной кости с лобной, теменной костями и чешуей височной кости; *сосцевидный родничок* (fonticulus mastoideus), парный, расположен между височной костью, теменной и затылочной чешуей. Швы между костями свода черепа еще не сформированы, края костей ровные.

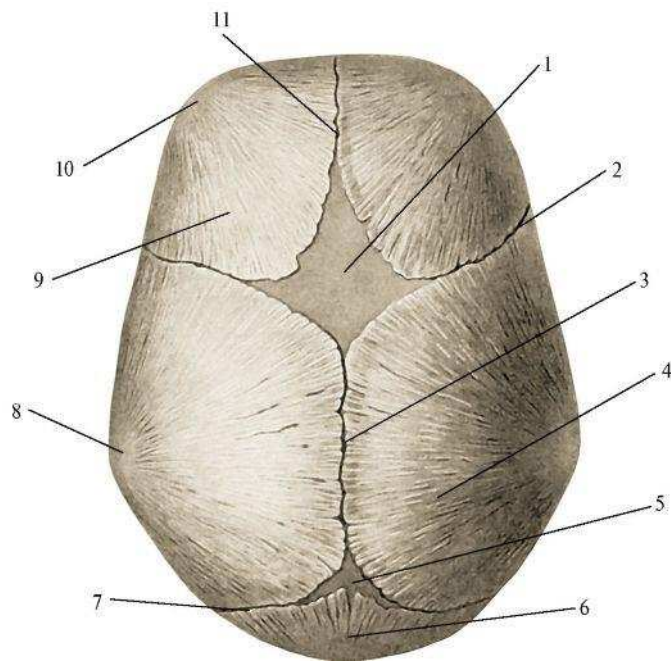


Рис. 97. Череп новорожденного ребенка. Вид сверху.

1 - лобный родничок, 2 - венечный шов, 3 - сагиттальный шов, 4 - теменная кость, 5 - затылочный родничок, 6 - затылочная чешуя, 7 - ламбдовидный шов, 8 - теменной бугор, 9 - лобная чешуя, 10 - лобный бугор, 11 - метопический шов.

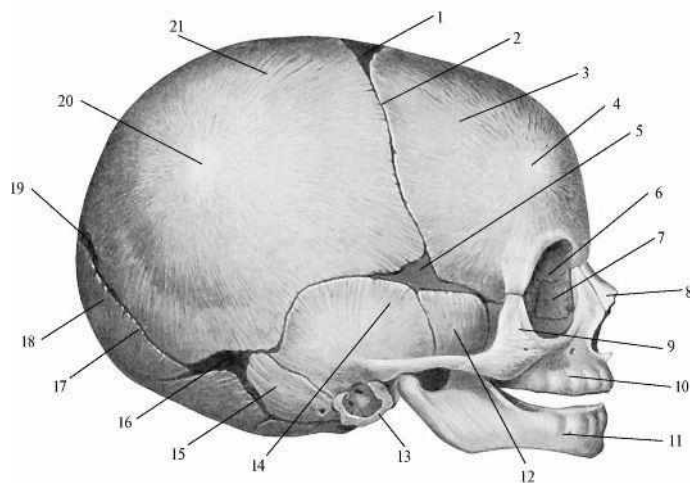


Рис. 98. Череп новорожденного ребенка. Вид сбоку.

1 - лобный родничок, 2 - венечный шов, 3 - лобная чешуя, 4 - лобный бугорок, 5 - клиновидный родничок, 6 - глазница, 7 - слезная кость, 8 - носовая кость, 9 - скуловая кость, 10 - верхнечелюстная кость, 11 - нижняя челюсть, 12 - большое крыло клиновидной кости, 13 - барабанная часть височной кости, 14 - чешуйчатая часть височной кости, 15 - сосцевидная часть, 16 - сосцевидный родничок, 17 - ламбдовидный шов, 18 - затылочная чешуя, 19 - затылочный родничок, 20 - теменной бугор, 21 - наружная поверхность теменной кости.

Кости верхней конечности

Различают кости пояса верхних конечностей и свободной части верхней конечности (рис. 99). К костям **пояса верхних конечностей** (cingulum membri superioris) относят ключицу и лопатку. Кости **свободной части верхней конечности** (pars libera membri superioris) представлены костями плеча, предплечья и кисти. В области плеча имеется плечевая кость, у предплечья - лучевая и локтевая кости. Костную основу кисти образуют кости запястья, пястные кости и фаланги пальцев.

Кости пояса верхних конечностей (плечевого пояса)

Лопатка (*scapula*) представляет собой уплощенную кость, которая прилежит к задне-латеральной стороне грудной клетки. У лопатки имеются верхний, нижний и латеральный углы, а также медиальный, латеральный и верхний края, реберная и дорсальная поверхности. Реберная поверхность лопатки (*facies costalis*) гладкая, обращена к ребрам. *Дорсальная (задняя) поверхность* (*facies dorsalis*) имеет выступ, который называется *остью лопатки* (*spina scapulae*) (рис. 100). Над остью лопатки находится *надостная ямка* (*fossa supraspinata*), а под остью этой

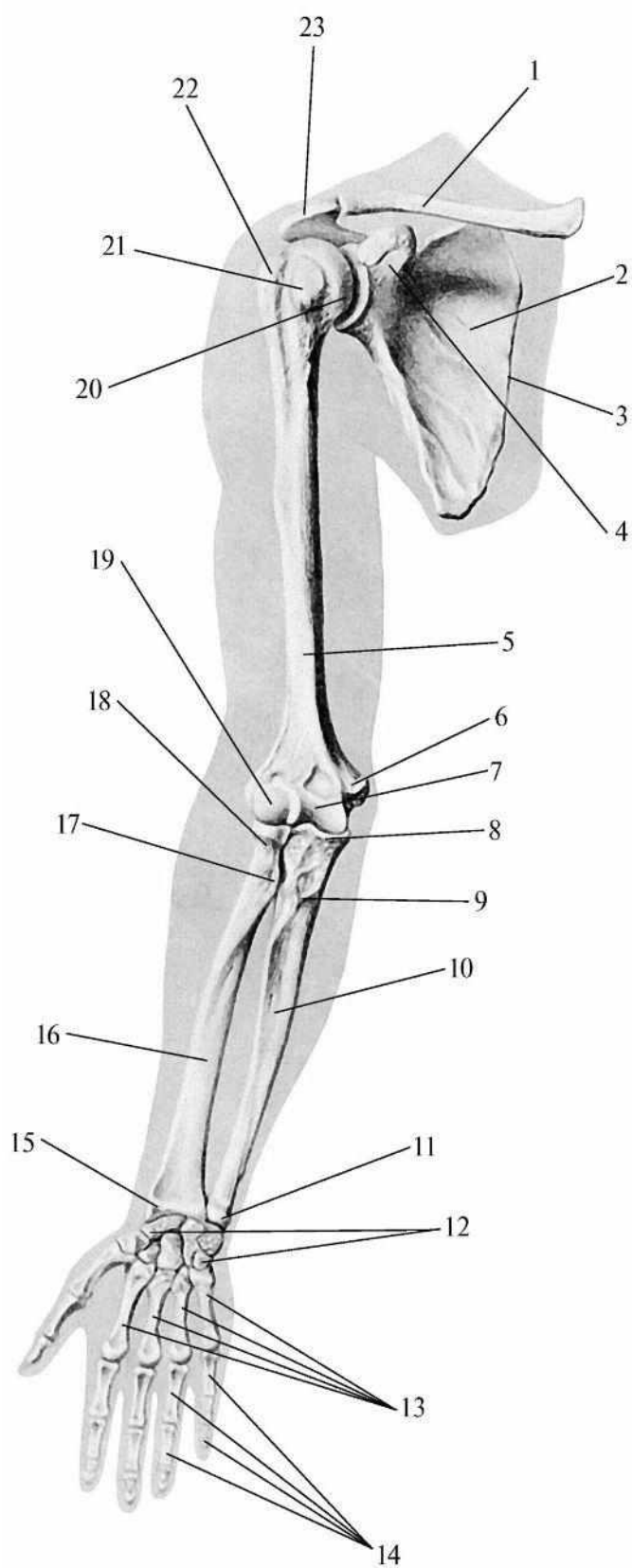


Рис. 99. Кости верхней конечности, правой. Вид спереди.

1 - ключица, 2 - лопатка, 3 - медиальный край лопатки, 4 - клювовидный отросток лопатки, 5 - плечевая кость, 6 - медиальный надмыщелок плечевой кости, 7 - блок

плечевой кости, 8 - венечный отросток локтевой кости, 9 - бугристость локтевой кости, 10 - диафиз локтевой кости, 11 - головка локтевой кости, 12 - кости запястья, 13 - пястные кости, 14 - фаланги,

15 - дистальный эпифиз лучевой кости,

16 - диафиз лучевой кости, 17 - бугристость лучевой кости, 18 - шейка лучевой кости, 19 - головка мыщелка плечевой кости, 20 - головка плечевой кости, 21 - малый бугорок плечевой кости, 22 - большой бугорок плечевой кости, 23 - акромиальный отросток лопатки.

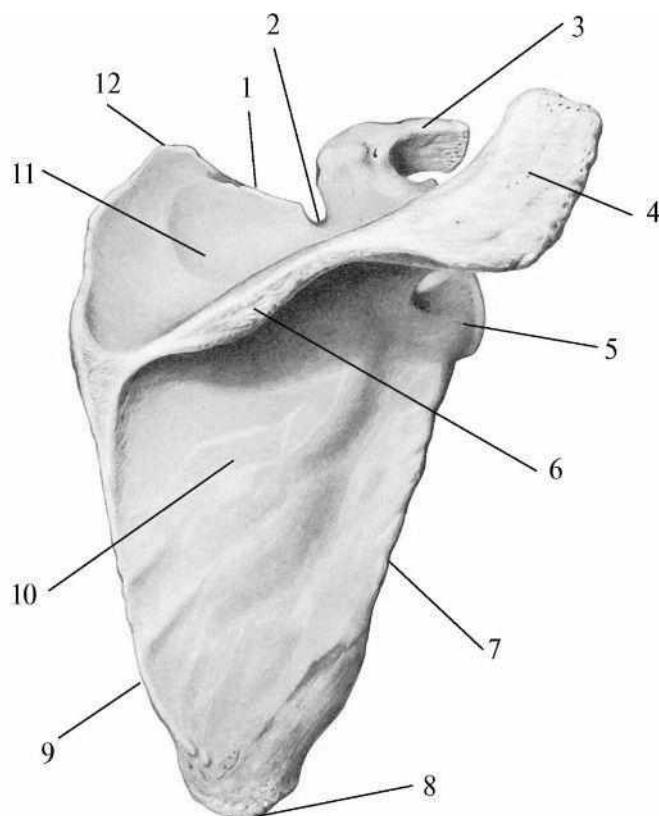


Рис. 100. Лопатка, правая. Вид сзади. 1 - верхний край, 2 - вырезка лопатки, 3 - клювовидный отросток, 4 - акромион, 5 - латеральный угол, 6 - ость лопатки, 7 - латеральный край, 8 - нижний угол, 9 - медиальный край, 10 - подостная ямка, 11 - надостная ямка, 12 - верхний угол.

кости - *подостная ямка* (fossa infraspinata). Ость лопатки латерально заканчивается отростком - *акромионом* (acromion). От верхнего края лопатки вперед идет отросток изогнутой формы - *клювовидный отросток лопатки* (processus coracoideus). Латеральный угол лопатки имеет утолщение и на нем *суставную впадину* (cavitas glenoidalis) для соединения с головкой плечевой кости. Над этой впадиной имеется надсуставной бугорок, под ней - подсуставной бугорок.

Ключица (clavicula) - это изогнутая кость трубчатой формы. У ключицы различают тело, грудинный и акромиальный концы. Акромиальный конец (extremitas acromialis) ключицы обращен к акромиону лопатки, а *грудинный конец* (extremitas sternalis) - к грудины.

Кости свободной части верхней конечности

Плечевая кость (*humerus*) является длинной трубчатой костью. У нее выделяют проксимальный эпифиз (головку), диафиз (тело) и дистальный эпифиз (мыщелок). *Головку плечевой кости* (*caput humeri*) снизу ограничивает анатомическая шейка, возле которой расположены большой и малый бугорки. От большого бугорка вниз направляется гребень большого бугорка. Латеральнее него находится *малый бугорок* (*tuberculum minus*) и отходящий от него вниз гребень. Между обоими гребнями располагается *межбугорковая борозда* (*sulcus intertubercularis*).

На латеральной поверхности тела плечевой кости имеется *дельтовидная бугристость* (*tuberositas deltoidea*) для прикрепления одноименной мышцы. Под этой бугристостью на задней поверхности тела плечевой кости проходит *борозда лучевого нерва* (*sulcus nervi radialis*). *Мыщелок* (*condylus humeri*) на дистальном эпифизе плечевой кости имеет *блок* (*trochlea*) и *головку мыщелка плечевой кости* (*capitulum humeri*), с которыми соединяются кости предплечья. Над головкой мыщелка плечевой кости спереди находится *лучевая ямка* (*fossa radialis*), над блоком - *венечная ямка* (*fossa coronoidea*). На задней стороне кости над блоком располагается *ямка локтевого отростка* (*fossa olecrani*). С медиальной и латеральной сторон над мыщелком находятся в виде возвышений *медиальный и латеральный надмыщелки* (*epicondylus medialis et epicondylus lateralis*) плечевой кости, где начинаются многие мышцы предплечья.

Кости предплечья

Лучевая кость (*radius*) располагается латеральнее, по сравнению с локтевой костью. Проксимальный конец лучевой кости имеет *головку* (*caput radii*), которая соединяется с головкой мыщелка плечевой кости. На передней поверхности лучевой кости находится *бугристость лучевой кости* (*tuberositas radii*), к которой прикрепляется сухожилие двуглавой мышцы плеча. Дистальный конец локтевой кости имеет *локтевую вырезку* (*incisura ulnaris*) для сочленения с локтевой костью, с латеральной стороны выступает *шиловидный отросток* (*processus styloideus*), а снизу - *вогнутая запястная суставная поверхность* (*facies articularis carpi*), участвующая в образовании лучезапястного сустава.

Локтевая кость (*ulna*) расположена медиальнее лучевой кости. Ее проксимальный конец имеет *блоковидную вырезку* (*incisura trochlearis*) для соединения с блоком плечевой кости. Блоковидную вырезку спереди ограничивает *венечный отросток* (*processus coronoideus*), а сзади - *локтевой отросток* (*olecranon*). На латеральной поверхности венечного отростка имеется *лучевая вырезка* (*incisura radialis*) для сочленения с лучевой костью. Под венечным отростком спереди находится *бугристость локтевой кости* (*tuberositas ulnae*), к которой прикрепляется плечевая мышца. На дистальном конце локтевой кости, на ее головке имеется *шиловидный отросток* (*processus styloideus*). Головка также имеет *суставную окружность* (*circumferentia articularis*) для сочленения с лучевой костью.

Скелет запястья (*ossa carpi*) образован восемью губчатыми (короткими) костями, которые располагаются в два ряда (рис. 101). В проксимальном ряду запястья в направлении от большого пальца к мизинцу располагаются *ладьевидная, полулунная, трехгранная и гороховидная кости* (*ossa scaphoideum, lunatum, triquetrum et pisiforme*). Дистальный ряд запястья образуют

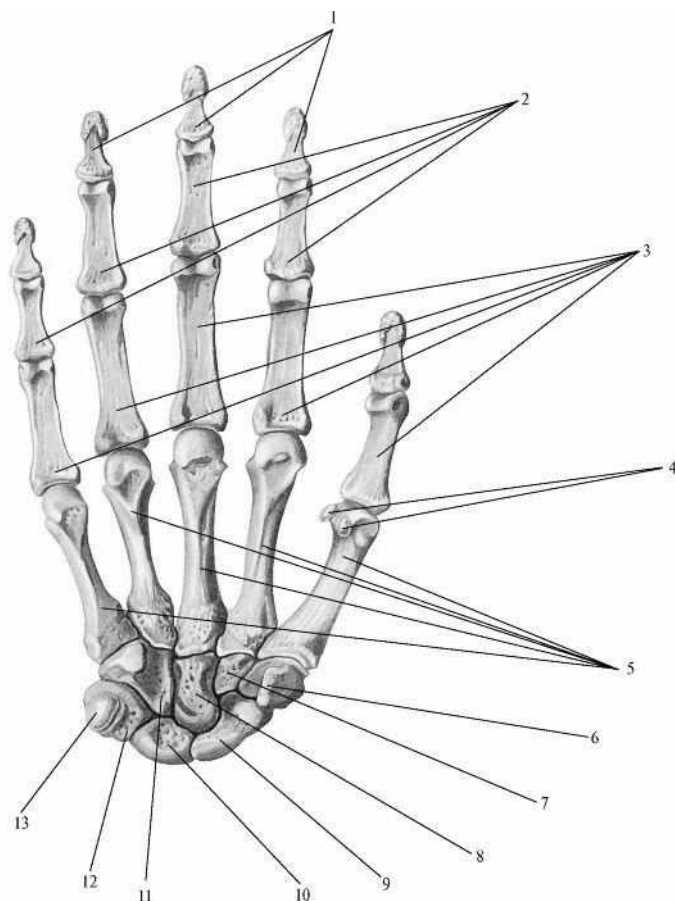


Рис. 101. Кости кисти, правой. Ладонная поверхность.

1 - дистальные фаланги пальцев, 2 - средние фаланги пальцев, 3 - проксимальные фаланги, 4 - сесамовидные кости, 5 - пястные кости, 6 - кость-трапеция, 7 - трапецевидная кость, 8 - головчатая кость, 9 - ладьевидная кость, 10 - полулунная кость, 11 - крючковидная кость, 12 - трехгранная кость, 13 - гороховидная кость.

кость-трапеция (большая многоугольная), *трапецевидная* (малая многоугольная), *головчатая* и *крючковидная кости* (*ossa trapezium, trapezoideum, capitatum et hamatum*). На поверхности каждой кости запястья имеются суставные поверхности для сочленения с соседними костями.

Пястные кости (*ossa metacarpalia*) образуют костную основу пальца. Каждая пястная кость имеет основание, тело и головку. Основание пястных костей сочленяется с костями запястья, головки - с основанием проксимальной фаланги пальцев.

Кости (фаланги) пальцев (*phalanges digitorum manus*) образуют костную основу пальцев. Различают большой палец, указательный палец, средний палец, безымянный палец и мизинец. У четырех пальцев (кроме большого) имеются проксимальная, средняя и дистальная фаланги. Большой палец имеет только проксимальную и дистальную фаланги. У каждой фаланги различают основание, тело и головку.

Кости нижней конечности

Кости нижней конечности у человека выполняют функции опоры и перемещения тела в пространстве, поэтому они массивнее и крупнее, чем кости верхней конечности. У нижней конечности различают кости **пояса нижних конечностей** (тазового пояса) и **кости свободной части нижней конечности** (рис. 102).

Пояс нижних конечностей (*тазовый пояс*) (*cingulum membri inferioris*) образуют правая и левая тазовые кости, которые соединяются с крестцом. **Кости свободной части нижней конечности** (*ossa liberi membri inferioris*) - это бедренная кость, кости голени (большеберцовая и малоберцовая кости) и кости стопы. У стопы выделяют кости предплюсны, плюсны и фаланги пальцев.

Кости пояса нижних конечностей

Тазовая кость (*os coxae*) образуется при срастании подвздошной, седалищной и лобковой кости в единую кость. В месте сращения этих трех костей формируется *вертлужная впадина* (acetabulum), которая участвует в образовании тазобедренного сустава. Подвздошная кость находится над вертлужной впадиной, лобковая кость - впереди и книзу, а седалищная кость - книзу и кзади от этой впадины (рис. 103).

Подвздошная кость (*os ilium*) имеет *тело* (corpus ossis ilii) и *крыло* (ala ossis ilii), которое расширено кверху и заканчивается подвздошным гребнем. Спереди и сзади *подвздошный гребень* (crista iliaca) заканчивается подвздошными остями. Различают верхнюю переднюю подвздошную ость и находящуюся под ней нижнюю переднюю подвздошную ость. Сзади находятся верхняя и нижняя задние подвздошные ости. Внутренняя сторона подвздошной кости вогнутая, в результате чего образуется *пологая подвздошная ямка* (fossa iliaca). Внизу эта ямка ограничена *дугообразной линией* (linea arcuata), которая сзади доходит до ушковидной поверхности, участвующей в образовании крестцово-подвздошного сустава. Примерно на середине дугообразной линии находится подвздошно-лобковое возвышение. На задне-латеральной поверхности подвздошного гребня имеются ягодичные линии - места прикрепления ягодичных мышц.

Лобковая кость (*os pubis*) имеет *тело* (corpus ossis pubis), от которого кверху идет *верхняя ветвь* (ramus superior ossis pubis), а вниз - *нижняя ветвь лобковой кости* (ramus inferior ossis pubis).

Седалищная кость (*os ischii*) также имеет тело, которое образует нижнюю часть вертлужной впадины. От тела назад отходит *седалищная ость* (spina ischiadica), разделяющая на целой тазовой кости большую и малую седалищные вырезки. *Ветвь седалищной кости* (ramus ossis ischii) идет книзу и соединяется с нижней ветвью лобковой кости. Вместе обе эти ветви ограничивают *запирательное отверстие* (foramen obturatum). Утолщенная часть ветви седалищной кости образует *седалищный бугор* (tuber ischiadicum).

Кости свободной части нижней конечности

Бедренная кость (*femur*) длинная, массивная, ее проксимальный конец образует *округлую головку бедренной кости* (caput femoris) и *длинную шейку* (collum femoris). Между телом бедренной

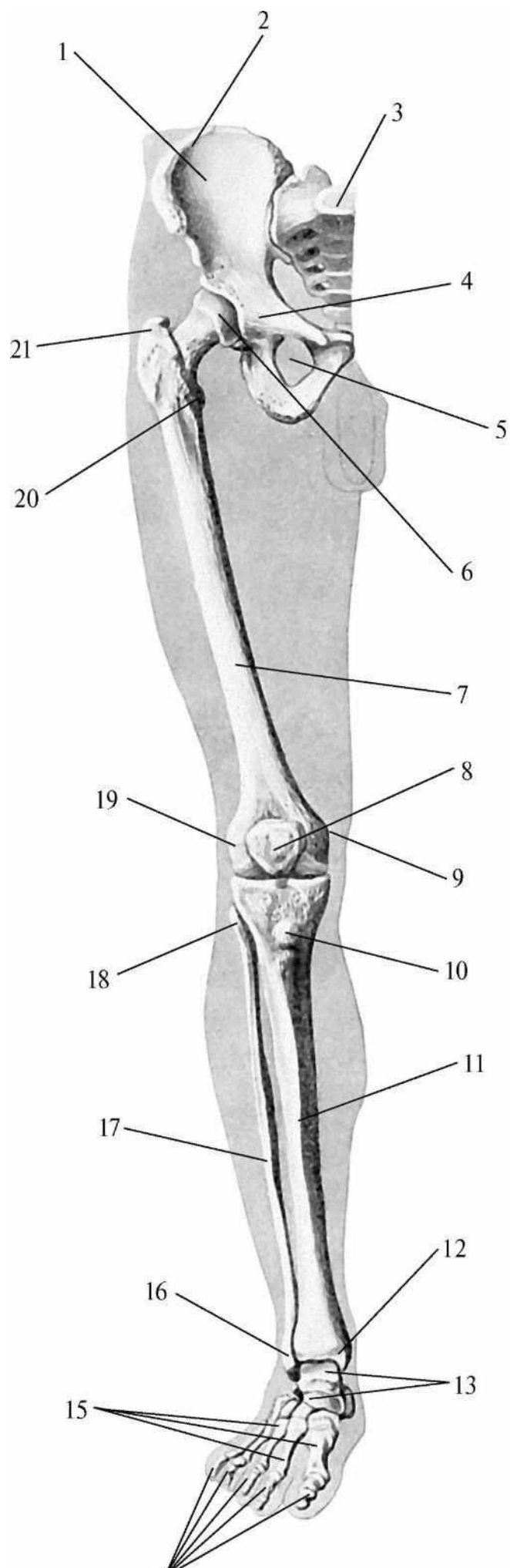


Рис. 102. Кости нижней конечности. Вид спереди. 1 - подвздошная кость (крыло), 2 - подвздошный гребень, 3 - крестец, 4 - тело лобковой кости, 5 - запирающее отверстие, 6 - головка бедренной кости, 7 - бедренная кость, 8 - надколенник,

9 - медиальный надмыщелок бедренной кости,

10 - большеберцовая бугристость, 11 - передний край большеберцовой кости, 12 - медиальная лодыжка, 13 - кости предплюсны, 14 - фаланги (кости пальцев стопы), 15 - плюсневые кости, 16 - латеральная лодыжка, 17 - тело малоберцовой кости, 18 - головка малоберцовой кости,

19 - латеральный надмыщелок бедренной кости,

20 - малый вертел бедренной кости, 21 - большой вертел бедренной кости.

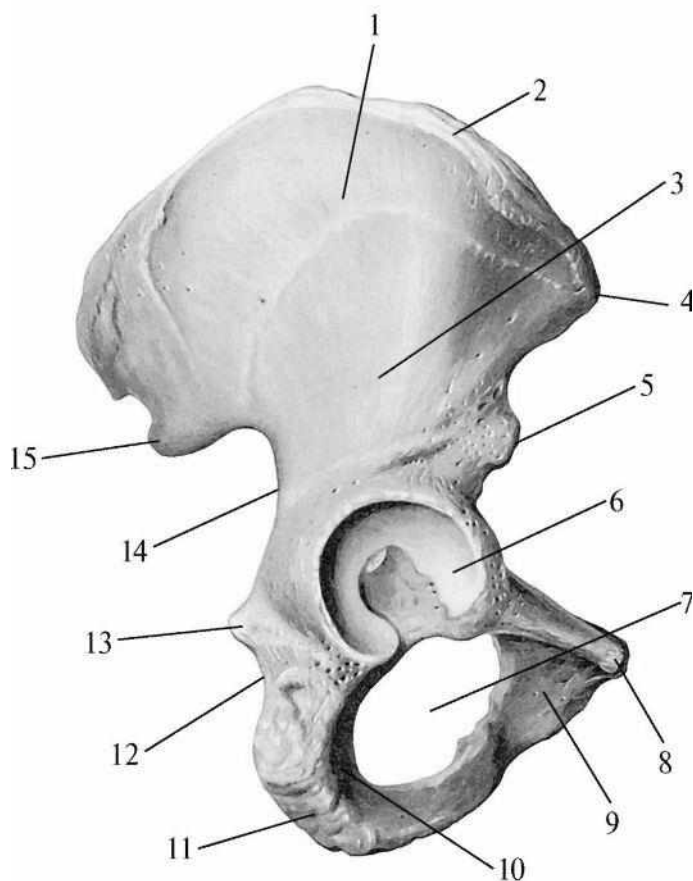


Рис. 103. Тазовая кость, правая. Вид снаружи. 1 - крыло подвздошной кости, 2 - подвздошный гребень, 3 - ягодичная поверхность, 4 - верхняя передняя подвздошная ость, 5 - нижняя передняя подвздошная ость, 6 - вертлужная впадина, 7 - запирающее отверстие, 8 - лобковый бугорок, 9 - лобковая кость, 10 - седалищная кость, 11 - седалищный бугор, 12 - малая седалищная вырезка, 13 - седалищная ость, 14 - большая седалищная вырезка, 15 - нижняя задняя подвздошная ость.

кости и шейкой располагаются два бугра - вертелы. *Большой вертел* (trochanter major) находится вверху, а *малый вертел* (trochanter minor) - внизу. Спереди оба вертела соединяет межвертельная линия, сзади - *межвертельный гребень* (crista intertrochanterica).

Тело бедренной кости на задней поверхности имеет шероховатую линию, к которой прикрепляются мышцы бедра. *Шероховатая линия* (linea aspera) сверху и латерально расширяется и образует *ягодичную бугристость* (tuberositas glutea). Дистальный конец бедренной кости (дистальный эпифиз) расширен и образует два мыщелка. Между мыщелками сзади находится *межмыщелковая ямка* (fossa intercondylaris), а спереди находится *надколенниковая поверхность* (facies patellaris). По краям дистального эпифиза, кверху от мыщелков, имеются возвышения - надмыщелки, где берут начало многие мышцы голени.

Надколенник (patella) - самая крупная сесамовидная кость, он имеет основание (обращено вверх) и верхушку вниз. На задней поверхности надколенника находится суставная поверхность для соединения с бедренной костью.

Кости голени. Костями голени являются *большеберцовая кость* (tibia), которая располагается медиальнее, и *малоберцовая кость* (fibula), находящаяся латеральнее. Проксимальный конец большеберцовой кости утолщен, у него различают медиальный и латеральный мыщелки. Между этими мыщелками на суставной (верхней) поверхности большеберцовой кости находится *межмыщелковое возвышение* (eminentia intercondylaris). Тело большеберцовой кости имеет треугольную форму, на ее переднем крае вверху имеется бугристость большеберцовой кости - место прикрепления сухожилия четырехглавой мышцы бедра. На латеральной стороне латерального мыщелка внизу видна суставная поверхность (площадка) для соединения с головкой малоберцовой кости. Дистальный эпифиз большеберцовой кости также утолщен. На латеральной стороне эпифиза находится *малоберцовая вырезка* (incisura fibularis), к которой прилежит малоберцовая кость. От медиальной части дистального эпифиза большеберцовой кости вниз отходит *медиальная лодыжка* (malleolus medialis). Нижняя поверхность дистального эпифиза большеберцовой кости и медиальная лодыжка, вместе с латеральной лодыжкой малоберцовой кости, участвуют в образовании голеностопного сустава.

Малоберцовая кость более тонкая, чем большеберцовая. Головка малоберцовой кости располагается на ее проксимальном конце, удлиненное тело кости внизу продолжается в *утолщенную латеральную лодыжку* (malleolus lateralis).

Кости стопы подразделяют на кости предплюсны, плюсны и фаланги пальцев (рис. 104).

Кости предплюсны (ossa tarsi) - это семь костей: пяточная, таранная, кубовидная, ладьевидная, а также медиальная, промежуточная и латеральная клиновидные кости.

Пяточная кость (calcaneus) является самой крупной костью предплюсны, она имеет тело, которое сзади переходит в *пяточный бугор* (tuber calcanei). На верхней стороне тела видны передняя и задняя таранные суставные поверхности (для соединения с таранной костью). Медиально от тела пяточной кости отходит отросток - *опора таранной кости* (sustentaculum tali).

Таранная кость (talus), имеющая головку и тело, находится над пяточной костью. На нижней поверхности тела таранной кости находятся передняя, средняя и задняя пяточные суставные поверхности для сочленения с пяточной костью. По бокам у таранной кости видны медиальная и латеральная лодыжковые поверхности, сверху - верхняя суставная поверхность, которые соединяются с костями голени.

Ладьевидная кость (*os naviculare*) - уплощенная, находится между таранной костью сзади и клиновидными костями спереди.

Медиальная, промежуточная и латеральная клиновидные кости (*ossa cuneiformia mediale, intermedium et laterale*) находятся в медиальной части предплюсны.

Кубовидная кость (*os cuboideum*) располагается в латеральной части предплюсны, кпереди от пяточной кости.

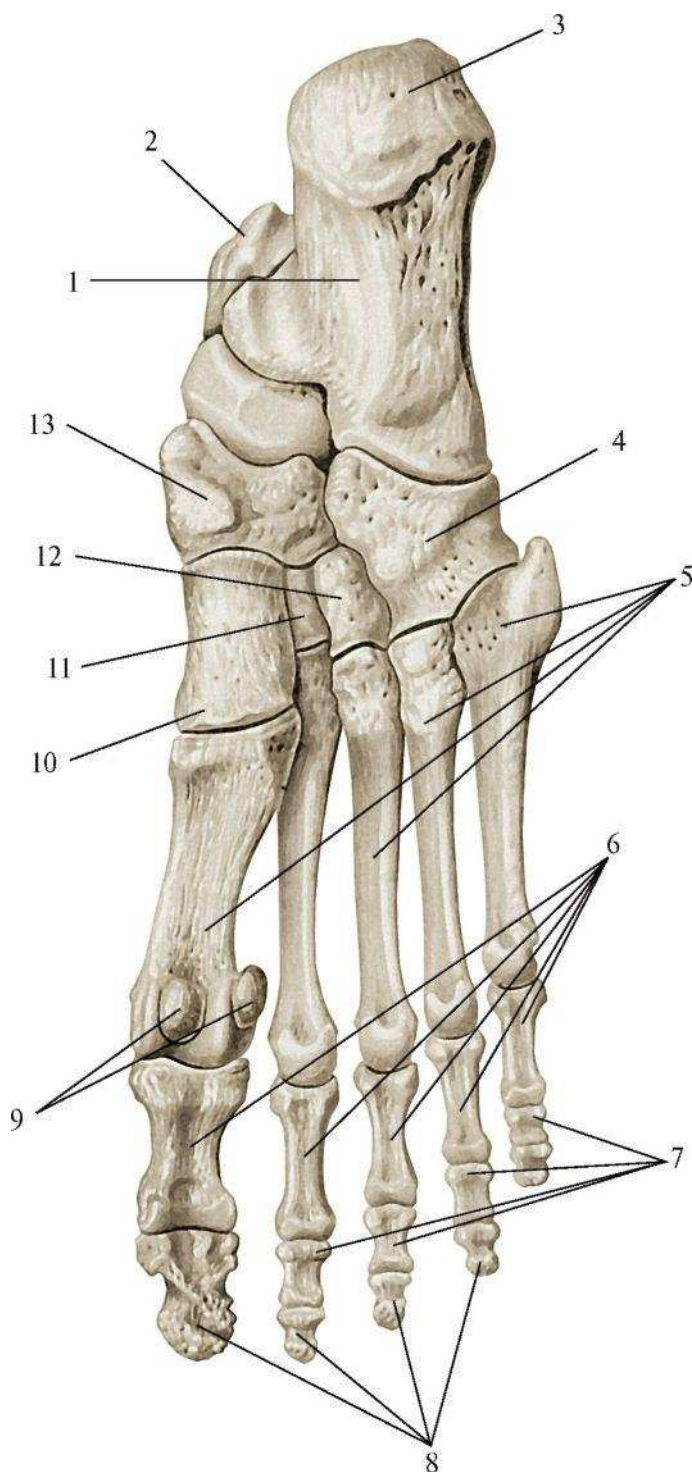


Рис. 104. Кости стопы. Вид снизу.

1 - пяточная кость, 2 - таранная кость, 3 - бугор пяточной кости, 4 - кубовидная кость, 5 - плюсневые кости, 6 - проксимальные фаланги пальцев, 7 - средние фаланги пальцев, 8 - дистальные фаланги пальцев, 9 - сесамовидные кости, 10 - медиальная клиновидная кость, 11 - промежуточная клиновидная кость, 12 - латеральная клиновидная кость, 13 - ладьевидная кость.

Плюсневые кости (*ossa metatarsalia*) - это пять коротких трубчатых костей. У каждой плюсневой кости выделяют основание, тело и головку. Основания плюсневых костей обращены к костям предплюсны, головки - к основанию проксимальных фаланг.

Кости пальцев (фаланги) (*ossa digitorum pedis*), или фаланги пальцев, также являются короткими трубчатыми костями. Четыре пальца (кроме I-го пальца) имеют проксимальную, среднюю и дистальную фаланги. У большого пальца стопы две фаланги - проксимальная и дистальная. У каждой фаланги различают основание, тело и головку.

СОЕДИНЕНИЯ КОСТЕЙ

Все соединения костей подразделяют на непрерывные, прерывные и полусуставы (симфизы), (рис. 105).

Непрерывными соединениями костей, образованными с участием соединительной ткани, являются фиброзные, хрящевые и костные соединения.

К **фиброзным соединениям** (*junctura fibrosa*), или синдесмозам (*syndesmoses*), относят связки, мембраны, швы, роднички и «вколачивания». *Связки* (*ligamenta*) в виде пучков плотной волокнистой соединительной ткани соединяют соседние кости. *Межкостные перепонки* (*membranae interossei*) натянуты, как правило, между диафизами трубчатых костей. *Швы* (*suturae*) - это соединения в виде тонкой соединительнотканной прослойки между костями. Различают *плоские швы* (*sutura plana*), которые располагаются между костями лицевого отдела черепа, где

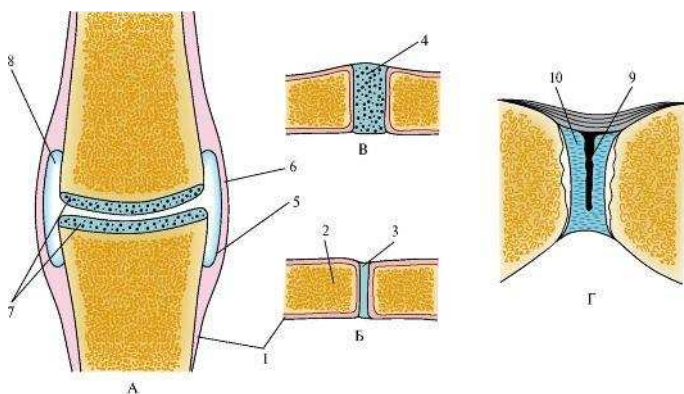


Рис. 105. Виды соединений костей (схема).

А - сустав, Б - синдесмоз, В - синхондроз, Г - симфиз.

1 - надкостница, 2 - кость, 3 - волокнистая соединительная ткань, 4 - хрящ, 5 - синовиальная мембрана, 6 - фиброзная мембрана, 7 - суставной хрящ, 8 - суставная полость, 9 - щель в межлобковом диске, 10 - межлобковый диск.

соединяются ровные края костей. *Зубчатые швы* (*suturae serratae*) характеризуются изрезанностью соединяющихся костных краев (между костями мозгового отдела черепа). Примером *чешуйчатых швов* (*suturae squamosae*) является соединения чешуи височной кости с теменной костью. *Вколачиванием* (*gomphosis*), или *зубо-альвеолярным соединением* (*articulatio dentoalveolaris*) называется соединение корня зуба со стенками зубной альвеолы, между которыми имеются соединительнотканные волокна.

Соединения костей с помощью хрящевой ткани называются **хрящевыми соединениями**, или **синхондрозами** (*juncturae cartilagineae*, s. *synchondroses*). Различают синхондрозы постоянные, существующие на протяжении всей жизни, например, межпозвоночные диски, и временные. Временные синхондрозы, которые в определенном возрасте замещаются костной тканью, например, эпифизарные хрящи трубчатых костей. *Симфизы* (*полусуставы*) (*symphyses*), у которых в хрящевой прослойке между костями имеется

узкая щелевидная полость, занимают промежуточное положение между непрерывными и прерывными соединениями (суставами). Примером полусустава является лобковый симфиз

Костные сращения (*синостозы, synostoses*) образуются в результате замещения синхондрозов костной тканью.

Прерывными соединениями костей являются **суставы**, или **синовиальные соединения** (*articulatio, s. articulationes synoviales*). Для суставов характерно наличие покрытых хрящом суставных поверхностей, суставной полости с синовиальной жидкостью и суставной капсулы. У некоторых суставов имеются дополнительные образования в виде суставных дисков, менисков или суставной губы. Суставные поверхности (*facies articulares*) могут соответствовать друг другу по конфигурации (быть конгруэнтными) или отличаться по форме и размерам (быть инконгруэнтными). *Суставной хрящ* (*cartilago articularis*) (толщиной от 0,2 до 6 мм) имеет поверхностную, промежуточную и глубокую зоны.

Суставная капсула (*capsula articularis*) прикрепляется к краям суставного хряща или на некотором отдалении от него. У капсулы выделяют фиброзную мембрану снаружи и синовиальную мембрану изнутри. *Фиброзная мембрана* (*membrana fibrosa*) прочная и толстая, образована волокнистой соединительной тканью. В некоторых местах фиброзная мембрана утолщается, образуя связки, укрепляющие капсулу. Некоторые суставы в суставной полости имеют внутрисуставные связки, покрытые синовиальной оболочкой. *Синовиальная мембрана* (*membrana synovialis*) тонкая, она выстилает фиброзную мембрану изнутри, образует микровыросты - синовиальные ворсинки. *Суставная полость* (*cavum articulare*) представляет собой замкнутое щелевидное пространство, ограниченное суставными поверхностями костей и суставной капсулой. В суставной полости находится синовиальная жидкость, слизеподобная, которая смачивает суставные поверхности. *Суставные диски и мениски* (*disci et menisci articulares*) являются внутрисуставными хрящевыми пластинками различной формы, устраняющими или уменьшающими несоответствия (инконгруэнтность) суставных поверхностей. (Например, у коленного сустава). *Суставная губа* (*labrum articulare*) имеется у некоторых суставов (плечевого и тазобедренного). Она прикрепляется по краю суставной поверхности, увеличивая глубину суставной ямки.

Классификация суставов. Выделяют анатомическую и биомеханическую классификацию суставов. Согласно анатомической классификации, суставы подразделяют на простые, сложные, комплексные и комбинированные суставы. *Простой сустав* (*articulatio simplex*) образован двумя сочленяющимися поверхностями. *Сложный сустав* (*articulatio composita*) образован тремя и более суставными поверхностями костей. Комплексный сустав имеет внутрисуставной диск или мениск. Комбинированные суставы анатомически изолированы, однако, функционируют совместно (например, височно-нижнечелюстные суставы), (рис. 106).

Суставы классифицируются по числу осей вращения. Выделяют одноосные, двуосные и многоосные суставы. Одноосные суставы имеют одну ось, вокруг которой происходят сги-

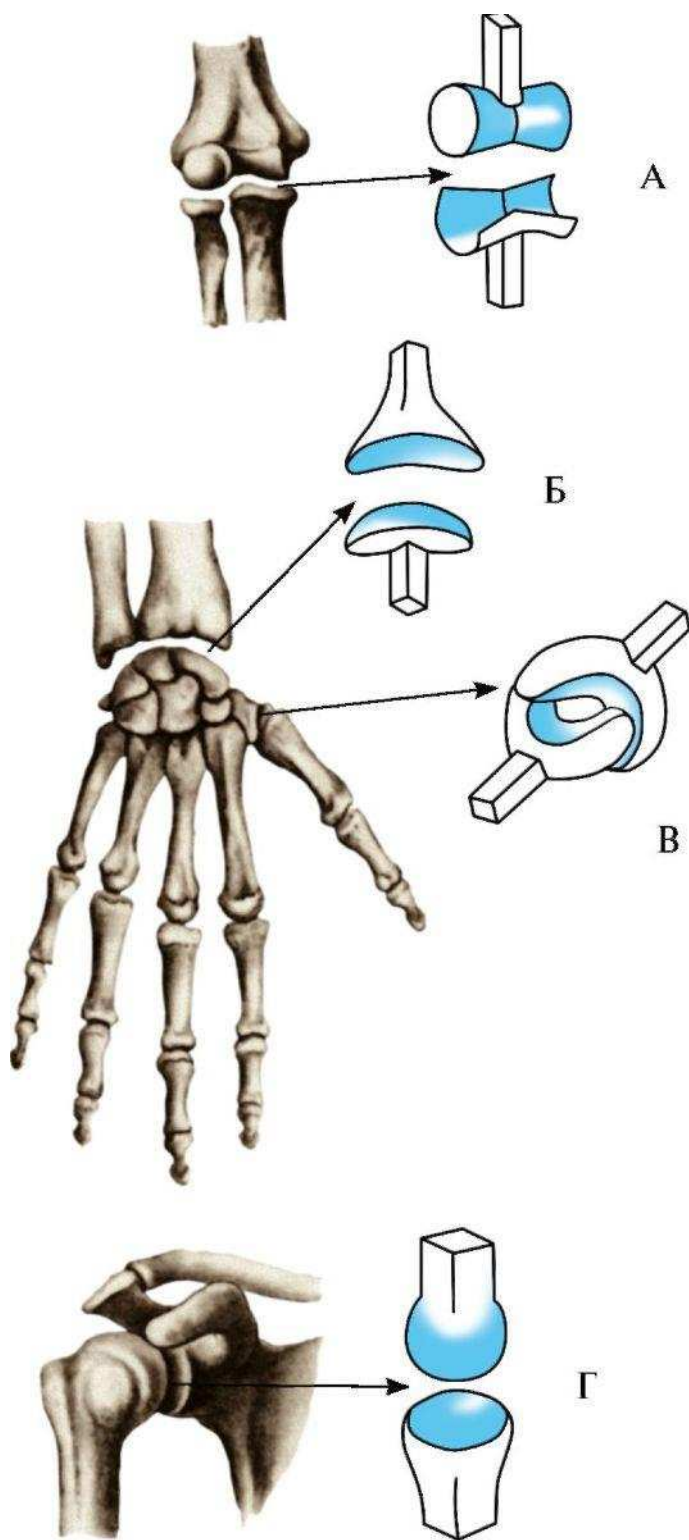


Рис. 106. Виды суставов (схема). А - блоковидный, Б - эллипсоидный, В - седловидный, Г - шаровидный.

бание-разгибание или отведение-приведение, либо поворот кнаружи (супинация) и вовнутрь (пронация). К одноосным суставам по форме суставных поверхностей относятся блоковидные и цилиндрические суставы. Двухосные суставы имеют две оси вращения. Например, сгибание и разгибание, отведение и приведение. К таким суставам относят

эллипсоидные, седловидные суставы. Примерами многоосных суставов являются шаровидные, плоские суставы, в которых возможны различные виды движений.

Соединения костей черепа

Кости черепа соединяются между собой преимущественно при помощи непрерывных соединений - швов. Исключением является височно-нижнечелюстной сустав.

Соседние кости черепа соединены при помощи швов. Медиальные края двух теменных костей соединяются зубчатым *сагиттальным швом* (*sutura sagittalis*), лобная и теменные кости - зубчатым *венечным швом* (*sutura coronalis*), теменные и затылочная кости - при помощи зубчатого *ламбдовидного шва* (*sutura lambdoidea*). Чешуя височной кости с большим крылом клиновидной кости и с теменной костью соединена *чешуйчатым швом* (*sutura squamosa*). Кости лицевого отдела черепа соединены *плоскими (гармоничными) швами* (*sutura plana*). К плоским швам относят межносовой, слезно-раковинный, межверхнечелюстной, небно-решетчатый и другие швы. Названия швов обычно даются по наименованию двух соединяющихся костей.

В области основания черепа имеются хрящевые соединения - *синхондрозы*. Между телом клиновидной кости и базилярной частью затылочной кости имеется *клиновидно-затылочный синхондроз* (*synchondrosis sphenopetrosa*), который с возрастом замещается костной тканью.

Височно-нижнечелюстной сустав (art. temporomandibularis), парный, комплексный (имеет суставной диск), эллипсоидной формы, образован суставной головкой нижней челюсти, нижнечелюстной ямкой и суставным бугорком височной кости, покрытыми волокнистым хрящом (рис. 107). *Головка нижней челюсти* (caput mandibulae) имеет форму валика. *Нижнечелюстная ямка* (fossa mandibularis) височной кости не полостью входит в полость височно-нижнечелюстного сустава, поэтому выделяют внекапсульную и внутрикапсульную ее части. Внекапсульная часть нижнечелюстной ямки располагается позади каменисто-чешуйчатой щели, внутрикапсульная часть - впереди от этой щели. Эта часть ямки заключена в суставную капсулу, которая распространяется и на суставной бугорок (tuberculum articulae) височной кости. Суставная капсула

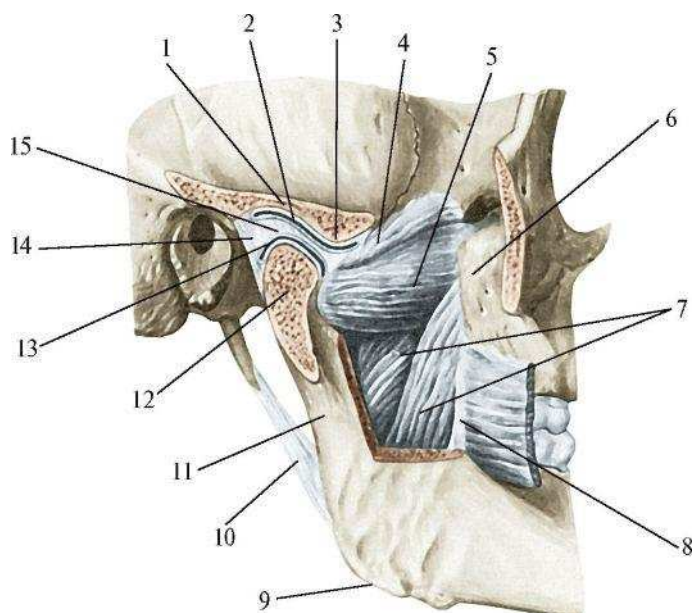


Рис. 107. Височно-нижнечелюстной сустав, правый. Вид снаружи. Сустав вскрыт сагиттальным распилом. Скуловая дуга удалена.

1 - нижнечелюстная ямка, 2 - верхний этаж суставной полости, 3 - суставной бугорок, 4 - верхняя головка латеральной крыловидной мышцы, 5 - нижняя головка латеральной крыловидной мышцы, 6 - бугор верхнечелюстной кости, 7 - медиальная крыловидная мышца, 8 - крыловидно-нижнечелюстной шов, 9 - угол нижней челюсти, 10 - шилонижнечелюстная связка, 11 - ветвь нижней челюсти, 12 - головка нижней челюсти, 13 - нижний этаж суставной полости височно-нижнечелюстного сустава, 14 - суставная капсула, 15 - суставной диск.

широкая, свободная, на нижней челюсти она охватывает ее шейку. Суставные поверхности покрыты волокнистым хрящом. Внутри сустава имеется *суставной диск* (discus articularis), двояковогнутый, который разделяет суставную полость на два отдела (этажа), верхний и нижний. Края этого диска сращены с суставной капсулой. Полость верхнего этажа выстлана *верхней синовиальной мембраной* (membrana synovialis superior), нижнего этажа височно-нижнечелюстного сустава - *нижней синовиальной мембраной* (membrana synovialis inferior). К медиальному краю суставного диска прикрепляется часть сухожильных пучков латеральной крыловидной мышцы.

Височно-нижнечелюстной сустав укреплен внутрикапсульными (внутрисуставными) и капсульными связками, а также внекапсульными связками. В полости височно-нижнечелюстного сустава располагаются передняя и задняя диско-височные связки, идущие от верхнего края диска кверху, кпереди и кзади и к скуловой дуге. Внутрисуставные (внутрикапсульные) латеральная и медиальная диско-нижнечелюстные связки идут от нижнего края диска вниз к шейке нижней челюсти. *Латеральная связка* (lig. laterale) является латеральным утолщением капсулы, она имеет форму треугольника, основанием обращенным к скуловой дуге (рис. 108). Эта связка начинается на основании скулового отростка височной кости и на скуловой дуге, идет вниз к шейке нижней челюсти.

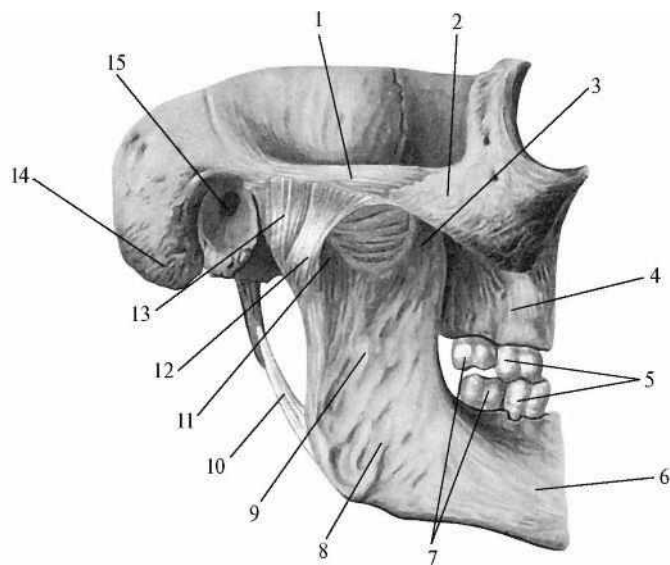


Рис. 108. Латеральная связка височно-нижнечелюстного сустава, правого. Вид снаружи. 1 - скуловая дуга, 2 - скуловая кость, 3 - венечный отросток нижней челюсти, 4 - верхнечелюстная кость, 5 - второй моляр, 6 - нижняя челюсть, 7 - третий моляр, 8 - жевательная бугристая поверхность, 9 - ветвь нижней челюсти, 10 - шило-нижнечелюстная связка, 11 - мышечковый отросток нижней челюсти, 12 - передняя (наружная) часть латеральной связки височно-нижнечелюстного сустава, 13 - задняя (внутренняя) часть латеральной связки височно-нижнечелюстного сустава, 14 - сосцевидный отросток височной кости, 15 - наружный слуховой проход.

Медиальная связка (lig. mediale) идет вдоль вентральной стороны капсулы височно-нижнечелюстного сустава. Эта связка начинается на внутреннем крае суставной поверхности нижнечелюстной ямки и основании ости клиновидной кости и прикрепляется к шейке нижней челюсти.

За пределами суставной сумки сустава располагаются две связки (рис. 109). *Клиновидно-нижнечелюстная связка (lig. sphenomandibulare)* начинается на ости клиновидной кости и прикрепляется к язычку нижней челюсти. *Шиловидно-нижнечелюстная связка (lig. stylomandibulare)* идет от шиловидного отростка височной кости к внутренней поверхности нижней челюсти, вблизи ее угла.

В правом и левом височно-нижнечелюстных суставах совершаются следующие движения: опускание и поднятие нижней челюсти, соответствующие открыванию и закрыванию рта, выдвижение нижней челюсти вперед и возвращение в исходное положение; движение нижней челюсти вправо и влево (боковые движения). Опускание нижней челюсти происходит при вращении головок нижней челюсти вокруг горизонтальной оси в нижнем этаже сустава. Движение нижней челюсти в стороны совершается при участии суставного диска. В правом височно-нижнечелюстном суставе при движении вправо (а в левом суставе - при движении влево) происходит поворот головки нижней челюсти под суставным диском (вокруг вертикальной оси), а в противоположном суставе - выдвижение (скольжение) головки с диском на суставной бугорок.

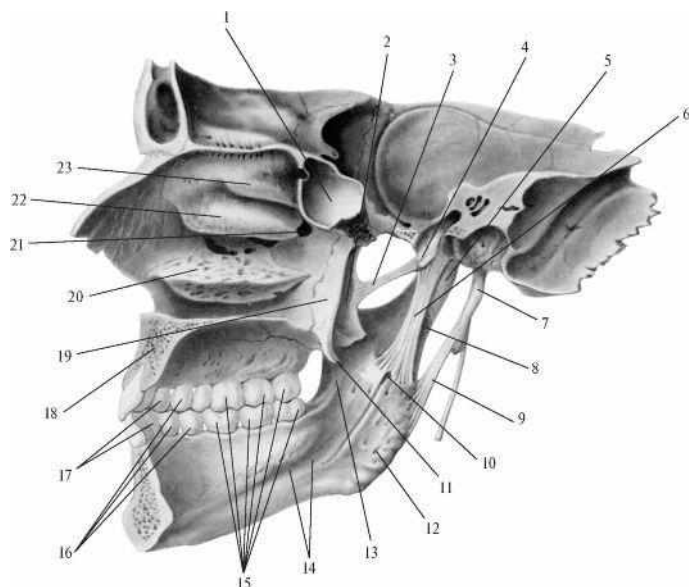


Рис. 109. Внесуставные связки височно-нижнечелюстного сустава. Вид изнутри. Сагиттальный распил. 1 - клиновидная пазуха, 2 - латеральная пластинка крыловидного отростка клиновидной кости, 3 - крыловидно-остистая связка, 4 - ость клиновидной кости, 5 - шейка нижней челюсти, 6 - клиновидно-нижнечелюстная связка, 7 - шиловидный отросток височной кости, 8 - мышцелковый отросток нижней челюсти, 9 - шило-нижнечелюстная связка, 10 - отверстие нижней челюсти, 11 - крыловидный крючок, 12 - крыловидная бугристость, 13 - угол нижней челюсти, 14 - челюстно-подъязычная линия, 15 - моляры, 16 - премоляры, 17 - клыки, 18 - твердое небо, 19 - медиальная пластинка крыловидного отростка, 20 - нижняя носовая раковина, 21 - клинонебное отверстие, 22 - средняя носовая раковина, 23 - верхняя носовая раковина, 24 - лобная пазуха.

Соединения костей туловища

Соединения позвонков

Между позвонками имеются различные типы соединений. Тела соседних позвонков соединяются с помощью **межпозвоночных дисков** (disci intervertebrales), отростки - при помощи суставов и связок, а дуги - при помощи связок. У межпозвоночного диска центральную часть

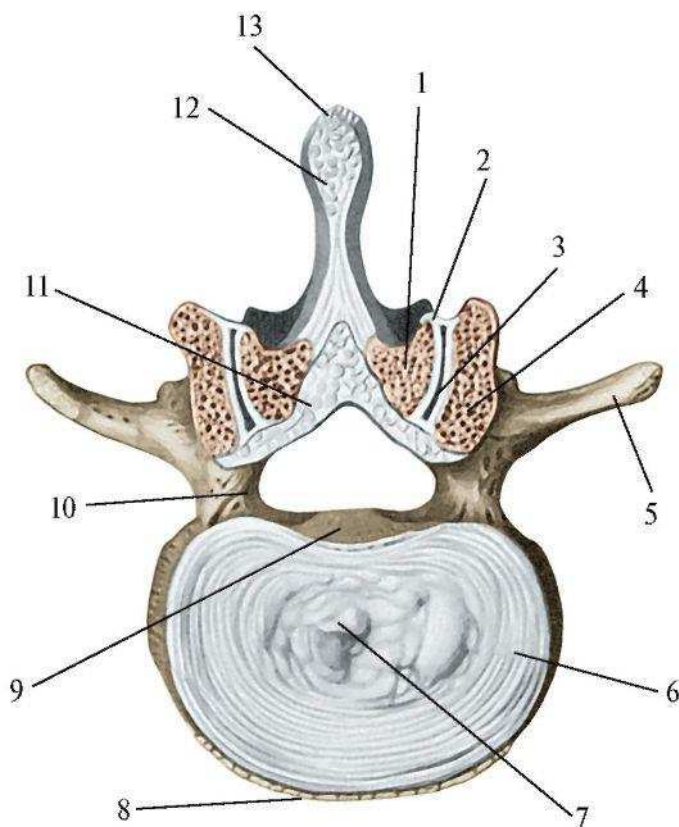


Рис. 110. Межпозвоночный диск и дугоотростчатые суставы. Вид сверху.

1 - нижний суставной отросток, 2 - суставная капсула, 3 - суставная полость, 4 - верхний суставной отросток, 5 - реберный отросток поясничного позвонка, 6 - фиброзное кольцо, 7 - студенистое ядро, 8 - передняя продольная связка, 9 - задняя продольная связка, 10 - нижняя позвоночная вырезка, 11 - желтая связка, 12 - остистый отросток, 13 - надостистая связка.

занимает *студенистое ядро* (nucleus pulposus), а периферическую часть - *фиброзное кольцо* (annulus fibrosus), (рис.110). Студенистое ядро упругое, при наклонах позвоночника смещается в сторону разгибания. Фиброзное кольцо построено из волокнистого хряща. Между атлантом и осевым позвонком межпозвоночного диска нет.

Соединения тел позвонков подкрепляются передней и задней продольными связками (рис. 111). *Передняя продольная связка* (lig. longitudinale anterius) идет по передней поверхности тел позвонков и межпозвоночных дисков. *Задняя продольная связка* (lig. longitudinale posterius) идет внутри позвоночного канала по задней поверхности тел позвонков от осевого позвонка до уровня первого копчикового позвонка.

Между дугами соседних позвонков расположены *желтые связки* (ligg. flava), образованные эластической соединительной тканью.

Суставные отростки соседних позвонков образуют **дугоотростчатые**, или **межпозвоночные суставы** (art. zygapophysiales, s. intervertebrales). Суставная полость располагается соответственно положению и направлению суставных поверхностей. В

шейном отделе суставная полость ориентирована почти в горизонтальной плоскости, в грудном - во фронтальной и в поясничном - в сагиттальной плоскости.

Остистые отростки позвонков соединяются между собой с помощью межостистых и надостистой связок. *Межостистые связки* (ligg. interspinalia) расположены между соседними остистыми отростками. *Надостистая связка* (lig. supraspinale) прикрепляется к верхушкам остистых отростков всех позвонков. В шейном отделе эта связка получила название *выйной связки* (lig. nuchae). Между поперечными отростками располагаются *межпоперечные связки* (ligg. intertransversaria).

Пояснично-крестцовое соединение, или **пояснично-крестцовый сустав** (articulatio lumbosacralis), расположенное между V-м поясничным позвонком и основанием крестца, укрепляется подвздошно-поясничной связкой. Эта связка идет от задне-верхнего края подвздошной кости к поперечным отросткам IV-го и V-го поясничных позвонков.

Крестцово-копчиковый сустав (art. sacrococcygea) представляет соединение верхушки крестца с I-м копчиковым позвонком. Соединение крестца с копчиком укрепляется парной латеральной крестцово-копчиковой связкой, которая идет от латерального крестцового гребня к поперечному отростку I-го копчикового позвонка. Крестцовые и копчиковые рожки соединены между собой с помощью соединительной ткани (синдемоз).

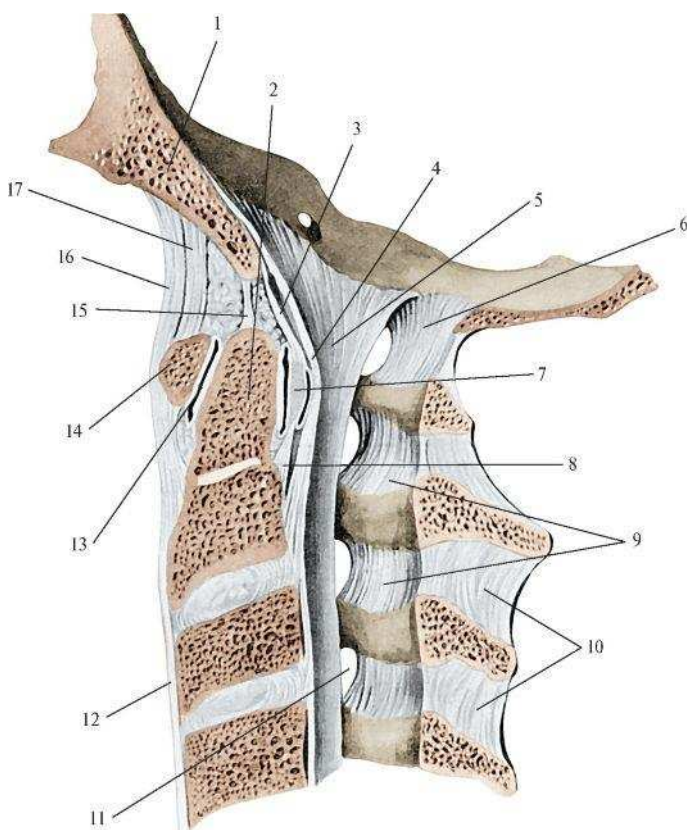


Рис. 111. Соединения шейных позвонков и затылочной кости. Вид с медиальной стороны. Позвоночный столб и затылочная кость распилены в срединной сагиттальной плоскости.

1 - базилярная часть затылочной кости, 2 - зуб осевого позвонка, 3 - верхний продольный пучок крестообразной связки атланта, 4 - покровная мембрана, 5 - задняя продольная

связка, 6 - задняя атлanto-затылочная мембрана, 7 - поперечная связка атланта, 8 - нижний продольный пучок крестообразной связки атланта, 9 - желтые связки, 10 - межкостистая связка, 11 - межпозвоночное отверстие, 12 - передняя продольная связка, 13 - суставная полость срединного атлanto-осевого сустава, 14 - передняя дуга атланта, 15 - связка верхушки зуба, 16 - передняя атлanto-затылочная мембрана, 17 - передняя атлanto-затылочная связка.

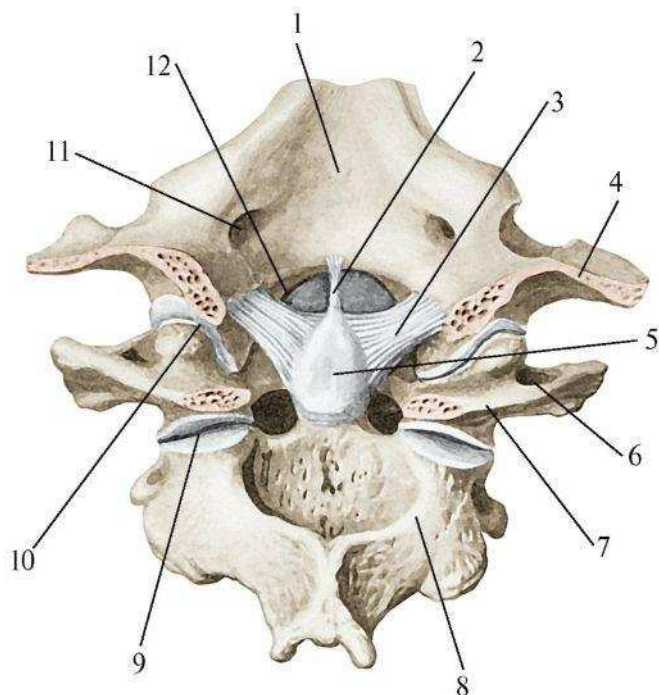


Рис. 112. Атлanto-затылочный и атлanto-осевой суставы. Вид сзади. Задние отделы затылочной кости и задняя дуга атланта удалены. 1 - скат, 2 - связка верхушки зуба, 3 - крыловидная связка, 4 - латеральная часть затылочной кости, 5 - зуб осевого позвонка, 6 - поперечное отверстие атланта, 7 - атлант, 8 - осевой позвонок, 9 - латеральный атлanto-осевой сустав, 10 - атлanto-затылочный сустав, 11 - канал подъязычного нерва, 12 - передний край большого затылочного отверстия.

Соединения позвоночного столба с черепом

Между затылочной костью черепа и первым шейным позвонком имеется **атлantoзатылочный сустав** (art. atlanto-occipitalis), комбинированный (парный), мышечковый (эллипсоидный или мышечковый). Этот сустав образован двумя мыщелками затылочной кости, соединяющимися с соответствующими верхними суставными ямками атланта (рис. 112). Суставная капсула прикреплена по краю суставных хрящей. Этот сустав укрепляют две атлanto-затылочные мембраны. *Передняя атлanto-затылочная мембрана* (membrana atlanto-occipitalis anterior) натянута между передним краем затылочного отверстия затылочной кости и передней дугой атланта. *Задняя атлantoзатылочная мембрана* (membrana atlantooccipitalis posterior) более тонкая и широкая, расположена между задней полуокружностью затылочного отверстия и верхним краем задней дуги атланта. Латеральные отделы задней атлantoзатылочной мембраны называются *латеральными атлanto-затылочными связками* (lig. atlantooccipitale laterale).

У правого и левого атлanto-затылочных соединений вокруг фронтальной оси осуществляются наклоны головы вперед и назад (кивательные движения), вокруг сагиттальной оси - отведение (наклон головы в сторону) и приведение (обратное движение головы к середине).

Между атлантом и осевым позвонками имеются непарный срединный атлanto-осевой сустав и парный латеральный атлanto-осевой сустав.

Срединный атлanto-осевой сустав (*art. atlantoaxialis mediana*) образован передней и задней суставными поверхностями зуба осевого позвонка. Зуб спереди соединяется с ямкой зуба, имеющейся на задней стороне передней дуги атланта (рис. 113). Сзади зуб сочленяется с *поперечной связкой атланта* (*lig. transversum atlantis*), натянутой между внутренними поверхностями латеральных масс атланта. Переднее и заднее сочленения зуба имеют отдельные суставные полости и суставные капсулы, но рассматриваются как единый срединный атлanto-осевой сустав, в котором возможны повороты головы относительно вертикальной оси: поворот головы кнаружи - супинация, и поворот головы кнутри - пронация.

Латеральный атлanto-осевой сустав (*art. atlantoaxialis lateralis*), парный (комбинированный со срединным атлanto-осевым суставом), образован суставной ямкой на латеральной массе атланта и верхней суставной поверхностью на теле осевого позвонка. Правый и левый атлanto-осевые суставы имеют отдельные суставные капсулы. Суставы по форме плоские. В этих суставах происходит скольжение в горизонтальной плоскости при вращении в срединном атлanto-осевом суставе.

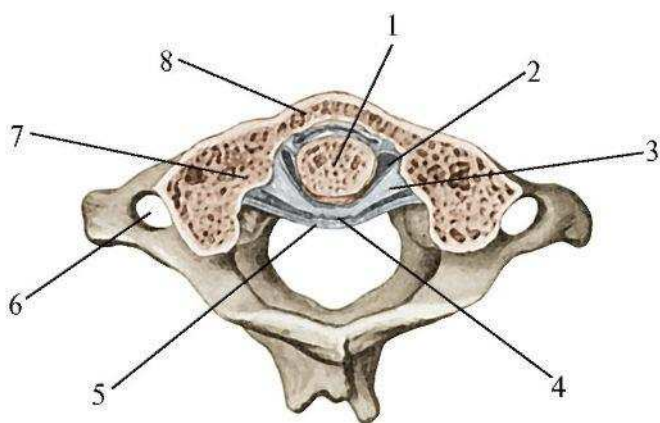


Рис. 113. Соединение атланта с зубом осевого позвонка. Вид сверху. Горизонтальный распил на уровне зуба осевого позвонка. 1 - зуб осевого позвонка, 2 - суставная полость срединного атлanto-осевого сустава, 3 - поперечная связка атланта, 4 - задняя продольная связка, 5 - покровная мембрана, 6 - поперечное отверстие осевого позвонка, 7 - латеральная масса атланта, 8 - передняя дуга атланта.

Срединный и латеральные атлanto-осевые суставы укреплены несколькими связками. *Связка вершушки зуба* (*lig. apicis dentis*), непарная, натянутая между серединой заднего края передней окружности большого затылочного отверстия и вершушкой зуба осевого позвонка. *Крыловидные связки* (*ligg. alaria*), парные. Каждая связка начинается на боковой поверхности зуба, направляется косо вверх и латерально, и прикрепляется к внутренней стороне мыщелка затылочной кости.

Кзади от связки верхушки зуба и крыловидных связок находится *крестообразная связка атланта* (lig. cruciforme atlantis). Она образована поперечной связкой атланта и *продольными пучками* (fasciculi longitudinales) фиброзной ткани, идущими вверх и вниз от поперечной связки атланта. Верхний пучок оканчивается на передней полуокружности затылочного отверстия, нижний - на задней поверхности тела осевого позвонка. Сзади, со стороны позвоночного канала, атланто-осевые суставы и их связки покрыты широкой и прочной *соединительнотканной покровной мембраной* (membrana tectoria). Покровную мембрану рассматривают как часть задней продольной связки позвоночного столба. Вверху покровная мембрана заканчивается на внутренней поверхности переднего края большого затылочного отверстия.

Позвоночный столб (*columna vertebralis*) образован позвонками, соединенными между собой с помощью межпозвоночных дисков (симфизов), суставов, связок и мембран. Позвоночник образует изгибы в сагиттальной и фронтальной плоскостях (кифозы и лордозы), он обладает большой подвижностью. Возможны следующие виды движений позвоночного столба: сгибание и разгибание, отведение и приведение (наклоны в бок), скручивание (вращение) и круговое движение.

Соединения ребер с позвоночным столбом и с грудиной.

Ребра соединяются с позвонками при помощи *реберно-позвоночных суставов* (artt. costovertebrales), которые включают суставы головки ребра и реберно-поперечные суставы (рис. 114).

Сустав головки ребра (art. capitis costae) образован суставными поверхностями верхней и нижней реберных ямок (полуямок) двух соседних грудных позвонков и головки ребра. От гребешка головки ребра к межпозвоночному диску в полости сустава идет внутрисуставная связка головки ребра, которая отсутствует у 1-го ребра, а также у 11-го и 12-го ребер. Снаружи капсула головки ребра укреплена лучистой связкой головки ребра (lig. capitis costae radiatum), которая начинается на передней стороне головки ребра и прикрепляется к телам соседних позвонков и к межпозвоночному диску (рис. 115).

Реберно-поперечный сустав (art. costotransversaria) образован бугорком ребра и реберной ямкой поперечного отростка. Этот сустав отсутствует у 11-го и 12-го ребер. Капсулу укрепляет *реберно-поперечная связка* (lig. costotransversarium), которая соединяет шейку нижележащего ребра с основаниями остистого и поперечного отростков вышележащего позвонка. *Пояснично-*

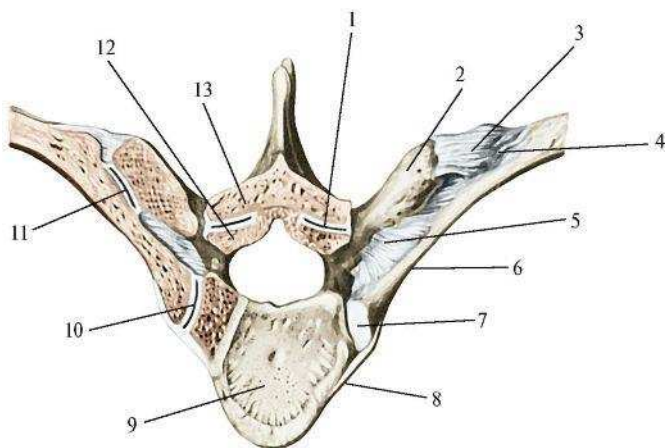


Рис. 114. Связки и суставы, соединяющие ребра с позвонком. Вид сверху. Горизонтальный распил через реберно-позвоночные суставы.

1 - суставная полость дугоотростчатого сустава, 2 - поперечный отросток, 3 - латеральная ребернопоперечная связка, 4 - бугорок ребра, 5 - реберно-поперечная связка, 6 - шейка ребра, 7 - головка ребра, 8 - лучистая связка головки ребра, 9 - тело позвонка, 10 - суставная полость сустава головки ребра, 11 - суставная полость реберно-поперечного сустава, 12 - верхний суставной отросток VIII грудного позвонка, 13 - нижний суставной отросток VII грудного позвонка.

реберная связка (lig. lumbocostale) натянута между реберными отростками -го поясничных позвонков и нижним краем 12-го ребра.

В комбинированных реберно-поперечном суставе и суставе головки ребра осуществляются вращательные движения вокруг шейки ребра, при этом передние концы ребер, соединенных с грудиной, поднимаются и опускаются.

Соединения ребер с грудиной. Ребра соединяются с грудиной с помощью суставов и синхондрозов. Хрящ 1-го ребра образует с грудиной синхондроз (рис. 116). Хрящи ребер со 2-го по 7-е, соединяясь с грудиной, образуют *грудино-реберные суставы* (artt. sternocostales). Суставными поверхностями служат передние концы реберных хрящей и реберные вырезки грудины. Суставные капсулы укреплены *лучистыми грудино-реберными связками* (ligg. sternocostalia), которые срастаются с надкостницей грудины, образуют *мембрану грудины* (membrana sterni). Сустав 2-го ребра имеет также *внутрисуставную грудино-реберную связку* (lig. sternocostale intraarticulare).

Хрящ 6-го ребра срастается с лежащим выше хрящом 7-го ребра. Передние концы ребер с 7-го по 9-е своими хрящами соединяются друг с другом. Иногда между хрящами этих ребер образуются *межхрящевые суставы* (art. interchondrales).

Грудная клетка (cavitas thoracis) представляет собой костно-хрящевое образование, состоящее из 12 грудных позвонков, 12 пар ребер и грудины, соединенных между собой суставами и связками (рис. 23). Грудная клетка имеет вид неправильной формы конуса, у которого различают переднюю, заднюю и две боковые стенки, а также верхнее и нижнее отверстия (апертуры). Передняя стенка образована грудиной, реберными хрящами, задняя

стенка - грудными позвонками и задними концами ребер, а боковые - ребрами. Ребра отделены друг от друга

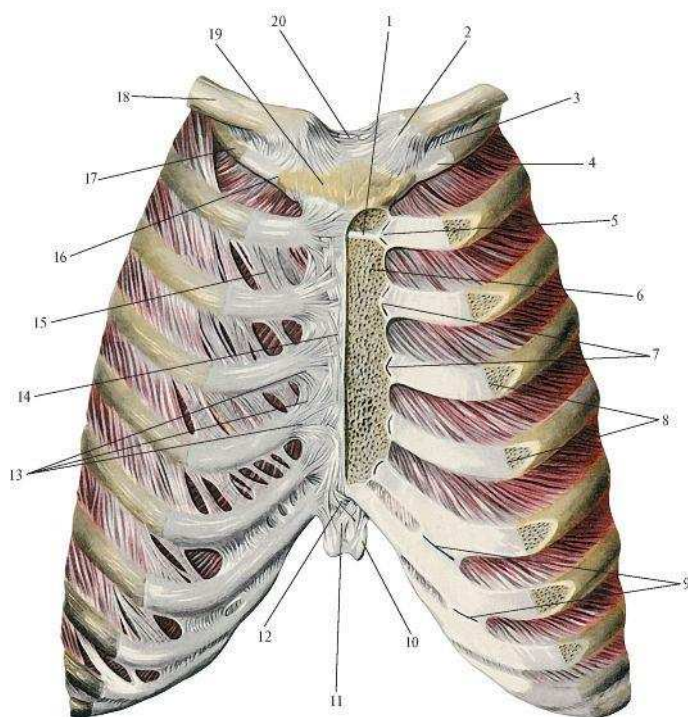


Рис. 115. Соединения ребер с грудиной. Вид спереди. Слева передняя часть грудины и ребер удалены фронтальным распилом.

1 - симфиз рукоятки грудины, 2 - передняя грудино-ключичная связка, 3 - реберно-ключичная связка, 4 - первое ребро (хрящевая часть), 5 - внутрисуставная грудино-реберная связка, 6 - тело грудины (губчатое вещество), 7 - грудино-реберный сустав, 8 - реберно-хрящевой сустав, 9 - межхрящевые суставы, 10 - мечевидный отросток грудины, 11 - реберно-мечевидные связки, 12 - симфиз мечевидного отростка, 13 - лучистая грудино-реберная связка, 14 - мембрана грудины, 15 - наружная межреберная мембрана, 16 - реберно-грудинный синхондроз, 17 - первое ребро (костная часть), 18 - ключица, 19 - рукоятка грудины, 20 - межключичная связка.

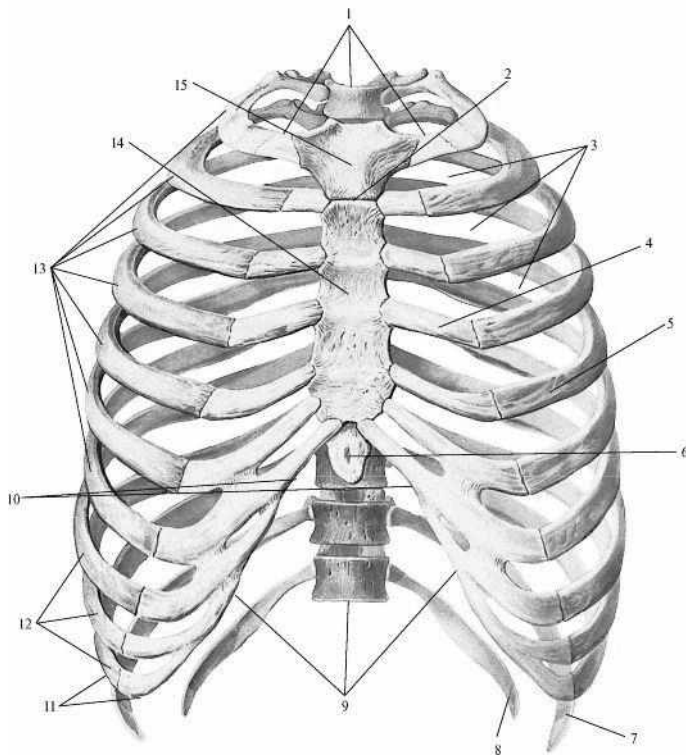


Рис. 116. Грудная клетка. Вид спереди.

1 - верхняя апертура грудной клетки, 2 - угол грудины, 3 - межреберные промежутки, 4 - реберный хрящ, 5 - тело ребра, 6 - мечевидный отросток, 7 - XI ребро, 8 - XII ребро, 9 - нижняя апертура грудной клетки, 10 - подгрудинный угол, 11 - реберная дуга, 12 - ложные ребра, 13 - истинные ребра, 14 - тело грудины, 15 - рукоятка грудины.

межреберными промежутками (spatium intercostale). Верхнее отверстие (апертура) *грудной клетки* (apertura thoracis superior) ограничено I-м грудным позвонком, внутренним краем первых ребер и верхним краем рукоятки грудины. *Нижняя апертура грудной клетки* (apertura thoracis inferior) сзади ограничена телом XII грудного позвонка, спереди - мечевидным отростком грудины, а по бокам - нижними ребрами. Передне-боковой край нижней апертуры называется *реберной дугой* (arcus costalis). Правая и левая реберные дуги спереди ограничивают *подгрудинный угол* (angulus infrasternalis), открытый книзу.

Соединения костей верхней конечности

Соединения костей верхней конечности (juncturae membri superioris) подразделяют на соединения пояса верхних конечностей (грудино-ключичный и акромиально-ключичный суставы) и соединения свободной части верхней конечности.

Грудино-ключичный сустав (art. sterno-clavicularis) образован грудинным концом ключицы и ключичной вырезкой грудины, между которыми имеется суставной диск, срастающийся с капсулой сустава (рис. 117). Суставная капсула укреплена передней и задней *грудино-ключичными связками* (ligg. sternoclavicularia anterior et posterior). Между грудинными концами ключиц натянута *межключичная связка* (lig. interclaviculare). Сустав укрепляет также внекапсульная *реберно-ключичная связка*, которая соединяет грудинный конец ключицы и верхнюю поверхность 1-го ребра. В этом суставе возможны

поднятие и опускание ключицы (вокруг сагиттальной оси), перемещение ключицы (акромиального конца) вперед и назад (вокруг вертикальной оси), повороты ключицы вокруг фронтальной оси и круговое движение.

Акромиально-ключичный сустав (art. acromioclavicularis) образован акромиальным концом ключицы и суставной поверхностью акромиона. Капсула укреплена *акромиально-ключичной*

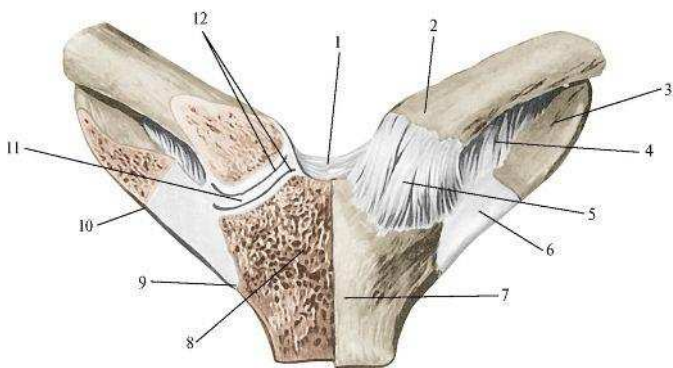


Рис.117. Грудно-ключичный сустав. Вид спереди. Справа сустав вскрыт фронтальным разрезом. 1 - межключичная связка, 2 - грудинный конец ключицы, 3 - первое ребро, 4 - реберно-ключичная связка, 5 - передняя грудно-ключичная связка, 6 - реберный хрящ первого ребра, 7 - рукоятка грудины, 8 - губчатое вещество грудины, 9 - реберно-грудинный синхондроз, 10 - синхондроз первого ребра, 11 - суставной диск, 12 - суставные полости грудно-ключичного сустава.

связкой (lig. acromioclavicularis), натянутой между акромиальным концом ключицы и акромионом. Возле сустава располагается мощная *клювовидно-ключичная связка* (lig. coracoclavicularis), соединяющая поверхность акромиального конца ключицы и клювовидный отросток лопатки. В акромиально-ключичном суставе возможны движения относительно трех осей.

Между отдельными частями лопатки имеются связки, не имеющие непосредственного отношения к суставам. Клювовидно-акромиальная связка натянута между вершиной акромиона и клювовидным отростком лопатки, верхняя поперечная связка лопатки соединяет края вырезки лопатки, превращая ее в отверстие, и нижняя поперечная связка лопатки соединяет основание акромиона и задний край суставной впадины лопатки.

Суставы свободной части верхней конечности соединяют кости верхней конечности друг с другом - лопатку, плечевую кость, кости предплечья и кисти, образуют суставы различной величины и формы.

Плечевой сустав (art. humeri) образован суставной впадиной лопатки, которая дополняется по краям суставной губой, и шаровидной головкой плечевой кости (рис. 118). Суставная капсула тонкая, свободная, прикрепляется на наружной поверхности суставной губы и к анатомической шейке плечевой кости.

Сверху суставная капсула укреплена *клювовидно-плечевой связкой* (lig. coracohumerale), которая начинается на основании клювовидного отростка лопатки и прикрепляется к верхней

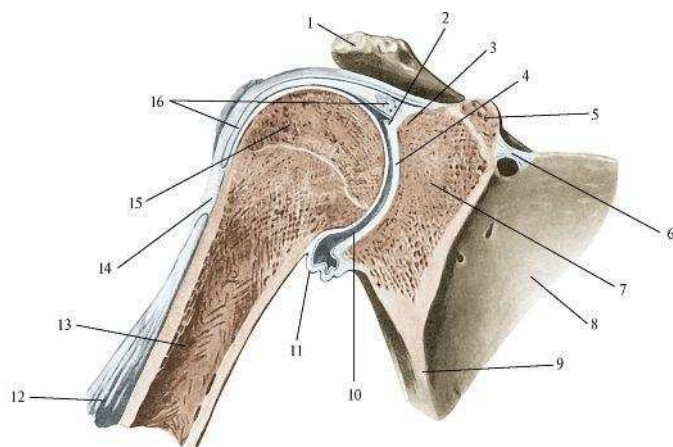


Рис. 118. Плечевой сустав, правый. Фронтальный распил.

1 - акромион, 2 - суставная губа, 3 - надсуставной бугорок, 4 - суставная впадина лопатки, 5 - клювовидный отросток лопатки, 6 - верхняя поперечная связка лопатки, 7 - латеральный угол лопатки, 8 - подлопаточная ямка лопатки, 9 - латеральный край лопатки, 10 - суставная полость плечевого сустава, 11 - суставная капсула, 12 - длинная головка двуглавой мышцы плеча, 13 - плечевая кость, 14 - межбугорковое синовиальное влагалище, 15 - головка плечевой кости, 16 - сухожилие длинной головки двуглавой мышцы плеча.

части анатомической шейки и к большому бугорку плечевой кости. Синовиальная мембрана плечевого сустава образует выпячивания. Межбугорковое синовиальное влагалище окружает сухожилие длинной головки двуглавой мышцы плеча, проходящее через суставную полость. Второе выпячивание синовиальной мембраны - подсухожильная сумка подлопаточной мышцы, находится у основания клювовидного отростка.

В плечевом суставе, шаровидном по форме, осуществляются сгибание и разгибание, отведение и приведение руки, повороты плеча наружу (супинация) и кнутри (пронация), круговые движения.

Локтевой сустав (*art. cubiti*) образован плечевой, лучевой и локтевой костями (сложный сустав) с общей суставной капсулой, которая окружает три сустава: плече-локтевой, плечелучевой и проксимальный луче-локтевой (рис. 119). **Плече-локтевой сустав** (*art. humeroulnaris*), блоковидный, образован соединением блока плечевой кости с блоковидной вырезкой локтевой кости. **Плече-лучевой сустав** (*art. humeroradialis*), шаровидный, представляет собой соединение головки мыщелка плечевой кости и суставной впадины лучевой кости. **Проксимальный луче-локтевой сустав** (*art. radioulnaris*), цилиндрический, образован суставной окружностью лучевой кости и лучевой вырезкой локтевой кости.

Суставная капсула локтевого сустава укреплена несколькими связками. **Локтевая коллатеральная связка** (lig. collaterale ulnare) начинается на медиальном надмыщелке

плечевой кости, прикрепляется к медиальному краю блоковидной вырезки локтевой кости. *Лучевая коллатеральная связка* (lig. collaterale radiale) начинается на латеральном надмыщелке плечевой кости, прикрепляется у передне-наружного края блоковидной вырезки локтевой кости. *Кольцевая связка лучевой кости* (lig. annulare radii) начинается у переднего края лучевой вырезки и прикрепляется у заднего края лучевой вырезки, охватывая (окружая) шейку лучевой кости.

В локтевом суставе возможны движения вокруг фронтальной оси - сгибание и разгибание предплечья. Вокруг продольной оси в проксимальном и в дистальном луче-лок-

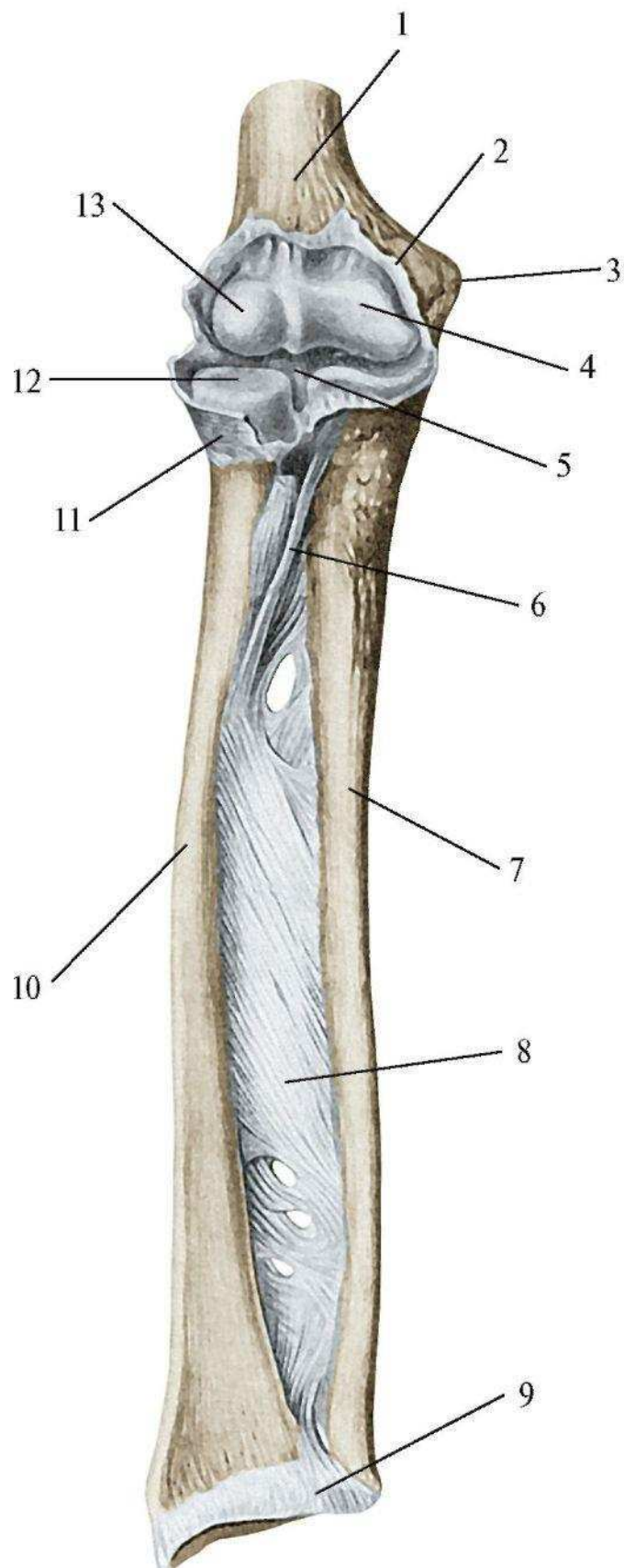


Рис. 119. Локтевой сустав (правый) и соединения костей предплечья. Вид спереди. 1 - плечевая кость, 2 - суставная капсула,

3 - медиальный надмыщелок плечевой кости,

4 - блок плечевой кости, 5 - суставная полость локтевого сустава, 6 - косая хорда, 7 - локтевая кость, 8 - межкостная перепонка предплечья, 9 - дистальный лучелоктевой сустав, 10 - лучевая кость, 11 - кольцевая связка лучевой кости, 12 - головка лучевой кости, 13 - головка мыщелка плечевой кости.

твых суставах осуществляется поворот лучевой кости вместе с кистью (кнутри - пронация, наружу - супинация).

Соединения костей предплечья и кисти. Кости предплечья соединены друг с другом с помощью прерывных и непрерывных соединений (рис. 119). Непрерывным соединением является *межкостная перепонка предплечья* (membrana interossea antebrachii). Она представляет собой прочную соединительнотканную мембрану, натянутую между межкостными краями лучевой и локтевой костей. Книзу от проксимального лучелоктевого сустава между обеими костями предплечья натянут фиброзный тяж - косая хорда.

Прерывными соединениями костей являются проксимальный (выше) и дистальный лучелоктевые суставы, а также суставы кисти. *Дистальный луче-локтевой сустав* (art. radioulnaris distalis) образован соединением суставной окружности локтевой кости и локтевой вырезки лучевой кости (рис. 119). Суставная капсула свободная, прикрепляется по краю суставных поверхностей. Проксимальный и дистальный луче-локтевые суставы образуют комбинированный сустав цилиндрической формы. В этих суставах лучевая кость вместе с кистью поворачивается вокруг локтевой кости (продольной оси).

Лучезапястный сустав (art. radiocarpa), сложный по строению, эллипсоидный по форме, представляет собой соединение костей предплечья с кистью (рис. 120). Сустав образован запястной суставной поверхностью лучевой кости, суставным диском (с медиальной стороны), а также ладьевидной, полулунной и трехгранной костями кисти. Суставная капсула прикрепляется по краям сочленяющихся поверхностей, укреплена связками. *Лучевая коллатеральная связка запястья* (lig. collaterale carpi radiale) начинается на шиловидном отростке лучевой кости и прикрепляется на ладьевидной кости. *Локтевая коллатеральная связка запястья* (lig. collaterale carpi ulnare) идет от шиловидного отростка локтевой кости к трехгранной кости и к гороховидной кости запястья. *Ладонная луче-запястная связка* (lig. radiocarpale palmare) идет от заднего края суставной поверхности лучевой кости до первого ряда костей запястья (рис. 121). В лучезапястном суставе выполняются движения вокруг фронтальной оси (сгибание и разгибание) и вокруг сагиттальной оси (отведение и приведение), круговое движение.

Кости кисти соединяются между собой многочисленными суставами, имеющими разные по форме суставные поверхности.

Среднезапястный сустав (art. mediocarpalis) образован сочленяющимися костями первого и второго рядов запястья (рис. 120). Этот сустав сложный, суставная щель имеет S-образную форму, продолжается в суставные щели между отдельными костями запястья и сообщается с запястно-пястными суставами. Суставная капсула тонкая, прикрепляется по краям суставных поверхностей.

Межзапястные суставы (art. intercarpales) образованы соседними костями запястья. Суставные капсулы прикрепляются по краям сочленяющихся поверхностей.

Среднезапястный и межзапястные суставы малоподвижные, укреплены многими связками. *Лучистая связка запястья* (lig. carpi radiatum) идет на ладонной поверхности головчатой кости к соседним костям. Рядом расположенные кости запястья соединяют также ладонные межза-пястные связки и тыльные межзапястные связки.

Запястно-пястные суставы (artt. carpometacarpales) (2-5 пястных костей), плоские по форме, имеют общую суставную щель, малоподвижные. Суставная капсула укреплена тыльными запястно-пястными и ладонными запястно-пястными связками, которые натянуты между костями запястья и кисти (рис. 121). **Запястно-пястный сустав большого пальца кисти** (art. carpometacarpalis pollicis) образован седловидными суставными поверхностями кости-трапеции и основания 1-ой пястной кости.

Межпястные суставы (artt. intermetacarpales) образованы прилежащими друг к другу боковыми поверхностями оснований 2-5 пястных костей. Суставная капсула у межпястных и запяс-

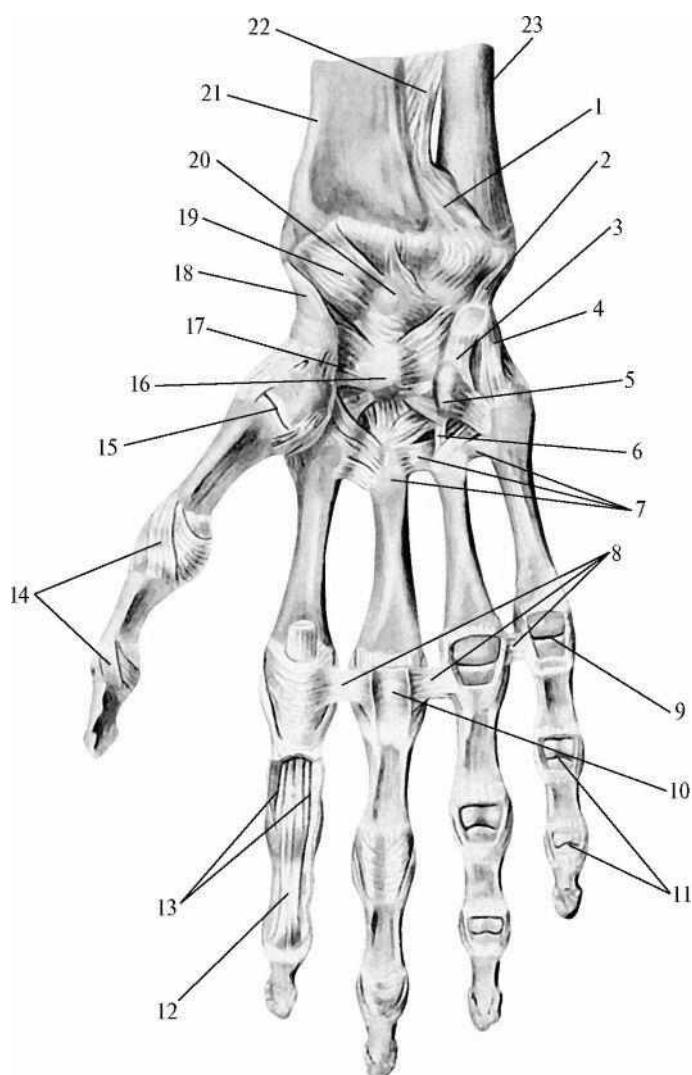


Рис. 120. Суставы и связки кисти. Вид с ладонной стороны.

1 - дистальный лучелоктевой сустав, 2 - локтевая коллатеральная связка запястья, 3 - гороховиднокрючковидная связка, 4 - гороховидно-пястная связка, 5 - крючок крючковидной кости, 6 - ладонная запястно-пястная связка, 7 - ладонные пястные связки, 8 - глубокие поперечные пястные связки, 9 - пястно-фаланговый сустав (вскрыт), 10 - фиброзное влагалище сухожилий пальцев кисти (вскрыто), 11 - межфаланговые суставы (вскрыты), 12 - сухожилие мышцы глубокого сгибателя пальцев, 13 - сухожилие мышцы - поверхностного сгибателя пальцев, 14 - коллатеральные связки, 15 - запястно-пястный сустав большого пальца кисти, 16 - головчатая кость, 17 - лучистая связка запястья, 18 - лучевая коллатеральная связка запястья, 19 - ладонная лучезапястная связка, 20 - полулунная кость, 21 - лучевая кость, 22 - межкостная перепонка предплечья, 23 - локтевая кость.

тно-пястных суставов общая. Межпястные суставы укреплены поперечно расположенными тыльными и ладонными пястными связками.

Пястно-фаланговые суставы (artt. metacarpophalangeae), со 2-го по 5-ый - шаровидные по форме, а 1-ый - блоковидный, образованы основаниями проксимальных фаланг пальцев и суставными поверхностями головок пястных костей (рис. 121). Суставные капсулы прикрепляются по краям суставных поверхностей, укреплены связками. На ладонной стороне капсулы утолщены за счет ладонных связок, по бокам - коллатеральными связками. Между головками 2-5-ой пястных костей натянуты глубокие поперечные пястные связки. Поэтому движения в них возможны вокруг фронтальной оси (сгибание и разгибание) и вокруг сагиттальной оси (отведение и приведение), небольшие круговые движения. В пястно-фаланговом суставе большого пальца кисти - только сгибание и разгибание

Межфаланговые суставы кисти (artt. interphalangeae manus) образованы головками и основаниями соседних фаланг пальцев кисти, блоковидные по форме. Суставная капсула укреп-

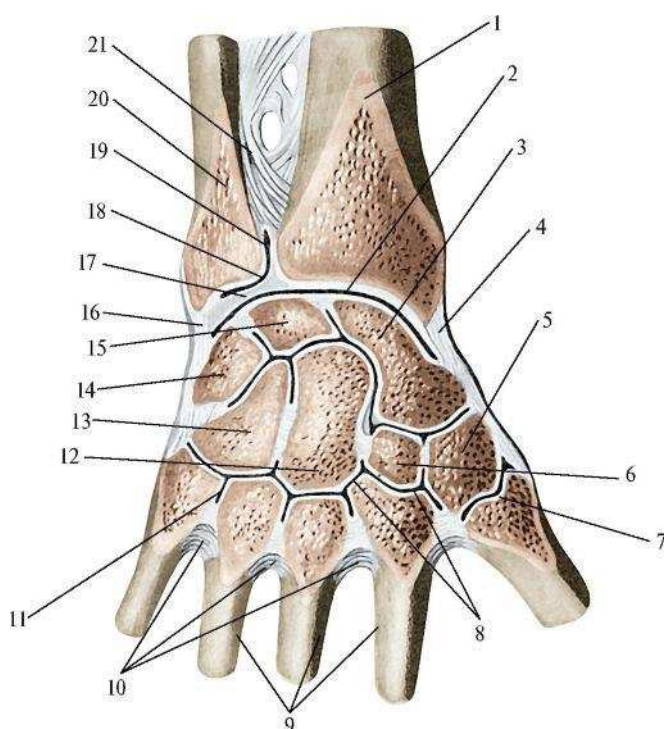


Рис. 121. Суставы и связки кисти, правой. Продольный распил.

1 - лучевая кость, 2 - лучезапястный сустав, 3 - ладьевидная кость, 4 - лучевая коллатеральная связка запястья, 5 - кость-трапеция, 6 - трапецевидная кость, 7 - запястно-пястный сустав большого пальца кисти, 8 - запястно-пястный сустав, 9 - пястные кости. 10 - межкостные пястные связки, 11 - межпястные суставы, 12 - головчатая кость, 13 - крючковидная кость, 14 - трехгранная кость, 15 - полулунная кость, 16 - локтевая коллатеральная связка запястья, 17 - суставной диск лучезапястного сустава, 18 - дистальный лучелоктевой сустав, 19 - мешкообразное углубление, 20 - локтевая кость, 21 - межкостная перепонка предплечья.

лена ладонными и коллатеральными связками. В суставах возможны движения только вокруг фронтальной оси (сгибание и разгибание)

Соединения костей нижней конечности

Соединения костей нижних конечностей подразделяют на соединения костей пояса нижних конечностей и свободной части нижней конечности. К соединениям пояса нижних конечностей относят крестцово-подвздошный сустав и лобковый симфиз (рис. 122 А).

Крестцово-подвздошный сустав (*articulatio sacroiliaca*) образован ушковидными поверхностями тазовой кости и крестца. Суставные поверхности уплощенные, покрыты толстым волокнистым хрящом. По форме суставных поверхностей крестцово-подвздошный сустав плоский, суставная капсула толстая, туго натянутая, прикрепляется по краям суставных поверхностей. Сустав укреплен прочными связками. *Передняя крестцово-подвздошная связка* (*lig. sacroiliacum anterius*) соединяет передние края сочленяющихся поверхностей. Задняя сторона капсулы укреплена *задней крестцово-подвздошной связкой* (*lig. sacroiliacum posterius*). *Межкостная крестцово-подвздошная связка* (*lig. sacroiliacum interosseum*) соединяют обе сочленяющиеся кости. Движения в крестцово-подвздошном суставе максимально ограничены. Сустав тугоподвижный. Поясничная часть позвоночного столба соединена с подвздошной костью *подвздошно-поясничной связкой* (*lig. iliolumbale*), которая начинается на передней стороне поперечных отростков IV и V поясничных позвонков и прикрепляется к задним отделам подвздошного гребня и к медиальной поверхности крыла подвздошной кости. Тазовые кости соединяются также с крестцом с помощью двух

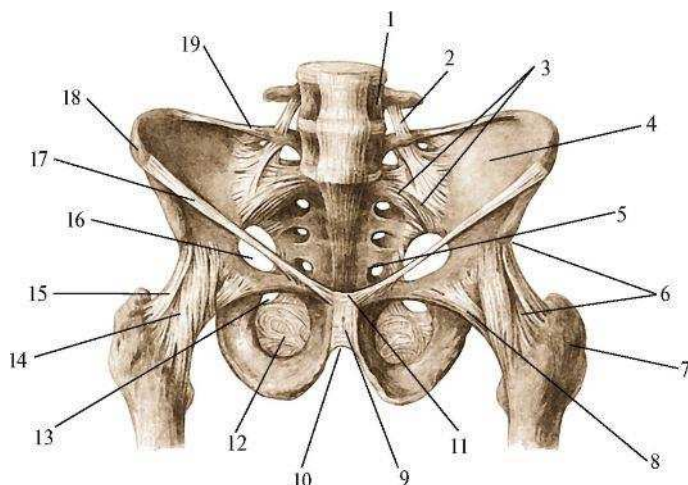


Рис. 122А. Суставы и связки таза. Вид спереди.

1 - IV поясничный позвонок, 2 - межпоперечная связка, 3 - передняя крестцово-подвздошная связка, 4 - подвздошная кость, 5 - крестец, 6 - тазобедренный сустав, 7 - большой вертел бедренной кости, 8 - лобково-бедренная связка, 9 - лобковый симфиз, 10 - нижняя лобковая связка, 11 - верхняя лобковая связка, 12 - запирательная мембрана, 13 - запирательный канал, 14 - нисходящая часть подвздошно-бедренной связки, 15 - поперечная часть подвздошно-бедренной связки, 16 - большое седалищное отверстие, 17 - паховая связка, 18 - верхняя передняя подвздошная ость, 19 - поясничноподвздошная связка.

мощных внесуставных связок. *Крестцово-бугорная связка* (lig. sacrotuberale) идет от седалищного бугра к латеральным краям крестца и копчика. *Крестцово-остистая связка* (lig. sacrospinale) соединяет седалищную ость с крестцом и копчиком.

Лобковый симфиз (*symphysis pubica*) образован симфизиальными поверхностями двух лобковых костей, между которыми расположен *межлобковый диск* (discus interpubicus), который имеет расположенную сагиттально узкую щелевидную полость. Лобковый симфиз укреплен связками. *Верхняя лобковая связка* (lig. pubicum superius) расположена поперечно кверху от симфиза, между обоими лобковыми бугорками. *Дугообразная связка лобка* (lig. arcuatum pubis) прилежит к симфизу снизу, переходит с одной лобковой кости на другую.

Таз (*pelvis*) образован соединяющимися тазовыми костями и крестцом. Он представляет собой костное кольцо, являющееся вместилищем для многих внутренних органов (рис. 122 Б). У таза выделяют два отдела - большой и малый таз. *Большой таз* (*pelvis major*) ограничен от расположенного ниже малого таза пограничной линией, которая проходит через мыс крестца, затем по дугообразной линии подвздошных костей, гребню лобковых костей и верхнему краю лобкового симфиза. Большой таз сзади ограничен телом V поясничного позвонка, с боков - крыльями подвздошных костей. Спереди большой таз костной стенки не имеет. *Малый таз* (*pelvis minor*) сзади образован тазовой поверхностью крестца и вентральной поверхностью копчика. Сбоку стенками таза являются внутренняя поверхность тазовых костей (ниже пограничной линии), крестцово-остистые и крестцово-бугорные связки. Передней стенкой малого таза являются верхние и нижние ветви лобковых костей, а спереди - лобковый симфиз. Малый таз

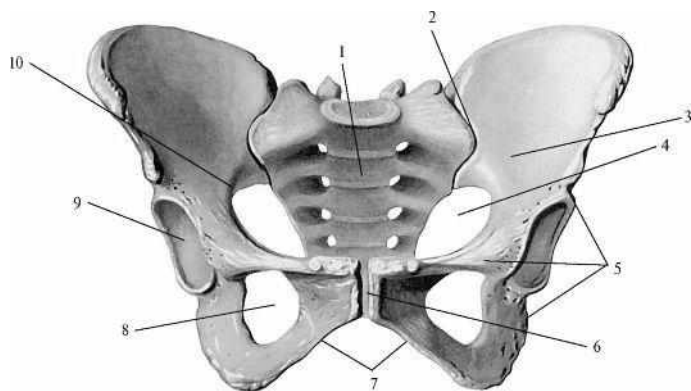


Рис. 122Б. Таз женский. Вид спереди.

1 - крестец, 2 - крестцово-подвздошный сустав, 3 - большой таз, 4 - малый таз, 5 - тазовая кость, 6 - лобковый симфиз, 7 - подлобковый угол, 8 - запирающее отверстие, 9 - вертлужная впадина, 10 - пограничная линия.

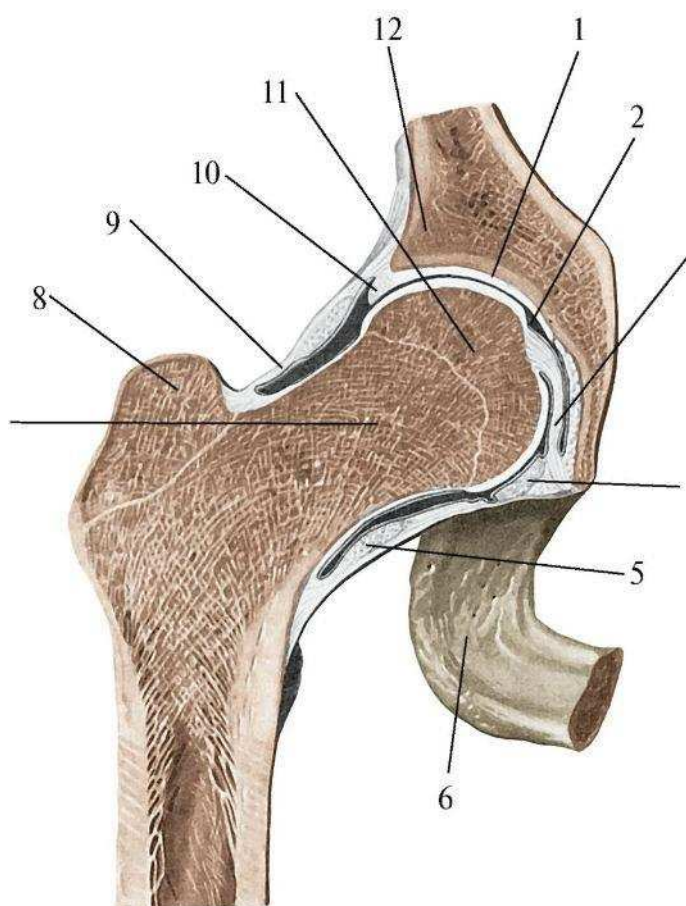


Рис. 123. Тазобедренный сустав, правый. Фронтальный распил.

1 - вертлужная впадина, 2 - суставная полость, 3 - связка головки бедренной кости, 4 - поперечная связка вертлужной впадины, 5 - круговая зона, 6 - седалищная кость, 7 - шейка бедренной кости, 8 - большой вертел, 9 - суставная капсула, 10 - вертлужная губа, 11 - головка бедренной кости, 12 - подвздошная кость.

имеет входное и выходное отверстия. Верхняя апертура (отверстие) малого таза находится на уровне пограничной линии. Выход из малого таза (нижняя апертура) сзади ограничивается копчиком, по бокам - крестцовобугорными связками, ветвями седалищных костей, седалищными буграми, нижними ветвями лобковых костей, а спереди - лобковым симфизом. Расположенное в боковых стенках малого таза запирающее отверстие закрыто запирающей мембраной. На боковых стенках малого таза имеются большое и малое седалищные отверстия. Большое седалищное отверстие расположено между большой седалищной вырезкой и крестцовоостистой связкой. Малое седалищное отверстие образовано малой седалищной вырезкой, крестцово-бугорной и крестцово-остистой связками.

Тазобедренный сустав (*art. coxae*), шаровидный по форме, образован полулунной поверхностью вертлужной впадины тазовой кости, увеличенный за счет вертлужной губы и головкой бедренной кости (рис. 123). Над вырезкой вертлужной впадины перекидывается поперечная связка вертлужной впадины. Суставная капсула прикрепляется по краям вертлужной впадины, на бедренной кости спереди - на межвертельной линии, а сзади - на межвертельном гребне. Суставная капсула прочная, укреплена толстыми связками. В толще капсулы располагается связка - *круговая зона* (*zona orbicularis*), охватывающая шейку бедренной кости в виде петли. *Подвздошно-бедренная связка* (*lig. iliofemorale*)

находится на передней стороне тазобедренного сустава, она начинается на нижней передней подвздошной ости и прикрепляется к межвертельной линии. *Лобково-бедренная связка* (*lig. pubofemorale*) идет от верхней ветви лобковой кости к межвертельной линии на бедренной кости. Седалищно-бедренная связка (*lig. ischiofemorale*) начинается на теле седалищной кости и заканчивается у вертельной ямки большого вертела. В полости сустава имеется связка головки бедренной кости (*lig. capitis femoris*), соединяющая ямку головки и дно вертлужной впадины.

В тазобедренном суставе возможны сгибание и разгибание - вокруг фронтальной оси, отведение и приведение конечности - вокруг сагиттальной оси, повороты кнаружи (супинация) и вовнутрь (пронация) - относительно вертикальной оси.

Коленный сустав (*art. genus*), крупный и сложный по строению сустав, образован бедренной, большеберцовой костями и надколенником (рис. 124).

Внутри сустава имеются полулунной формы внутрисуставные хрящи - латеральный и медиальный мениски (*meniscus lateralis et meniscus medialis*), наружный край которых сращен

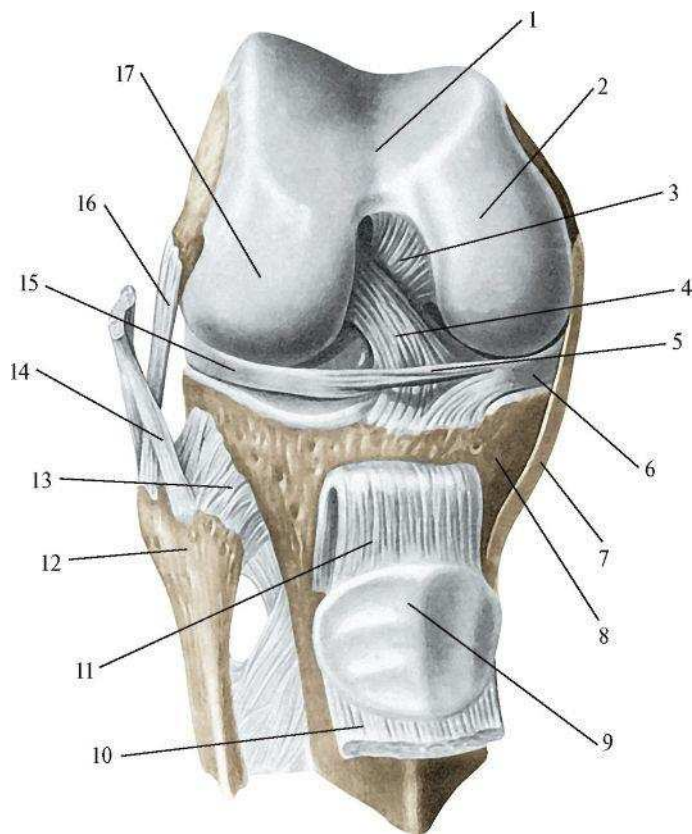


Рис. 124. Коленный сустав, правый. Вид спереди. Суставная капсула удалена. Надколенник опущен вниз. 1 - надколенниковая поверхность бедренной кости, 2 - медиальный мыщелок бедренной кости, 3 - задняя крестообразная связка, 4 - передняя крестообразная связка, 5 - поперечная связка колена, 6 - медиальный мениск, 7 - большеберцовая коллатеральная связка, 8 - большеберцовая кость, 9 - надколенник, 10 - сухожилие четырехглавой мышцы бедра, 11 - связка надколенника, 12 - головка малоберцовой кости, 13 - межберцовый сустав, 14 - сухожилие двуглавой мышцы бедра, 15 - латеральный мениск, 16 - малоберцовая коллатеральная связка, 17 - латеральный мыщелок бедренной кости.

с капсулой сустава. Внутренний истонченный край менисков прикреплен к мыщелковому возвышению большеберцовой кости. Передние концы менисков соединены *поперечной связкой колена* (lig. transversum genus). Суставная капсула коленного сустава прикрепляется по краям суставных поверхностей костей. Синовиальная мембрана образует несколько внутрисуставных складок и синовиальных сумок.

Коленный сустав укреплен несколькими прочными связками. *Малоберцовая коллатеральная связка* (lig. collaterale fibulare) идет от латерального надмыщелка бедренной кости к латеральной поверхности головки малоберцовой кости. *Большеберцовая коллатеральная связка* (lig. collaterale tibiale) начинается на медиальном надмыщелке бедренной кости и прикрепляется к верхней части медиального края большеберцовой кости. На задней стороне сустава располагается *косая подколенная связка* (lig. popliteum obliquum), которая начинается на медиальном

крае медиального мыщелка большеберцовой кости и прикрепляется на задней поверхности бедренной кости, над ее латеральным мыщелком. *Дугообразная подколенная*

связка (lig. popliteum arcuatum) начинается на задней поверхности головки малоберцовой кости, изгибается медиально и прикрепляется к задней поверхности большеберцовой кости. Спереди суставная капсула укреплена сухожилием четырехглавой мышцы бедра, которое получило название *связки надколенника* (lig. patellae). В полости коленного сустава имеются крестообразные связки. *Передняя крестообразная связка* (lig. cruciatum anterius) начинается на медиальной поверхности латерального мыщелка бедренной кости и прикрепляется к переднему межмыщелковому полю большеберцовой кости. *Задняя крестообразная связка* (lig. cruciatum posterius) натянута между латеральной поверхностью медиального мыщелка бедренной кости и задним межмыщелковым полем большеберцовой кости.

Коленный сустав является комплексным (содержит мениски), мыщелковым. Вокруг фронтальной оси в нем происходят сгибание и разгибание. При согнутой голени возможны повороты голени наружу (супинация) и внутрь (пронация) вокруг продольной оси.

Соединения костей голени. Кости голени соединены с помощью межберцового сустава, а также непрерывных фиброзных соединений - межберцового синдесмоза и межкостной перепонки голени (рис. 125).

Межберцовый сустав (art. tibiofibularis) образован сочленением суставной малоберцовой поверхности большеберцовой кости и суставной поверхности головки малоберцовой кости. Суставная капсула прикрепляется по краю суставных поверхностей, укреплена передней и задней связками головки малоберцовой кости.

Межберцовый синдесмоз (syndesmosis tibiofibularis) образован малоберцовой вырезкой большеберцовой кости и шероховатой поверхностью основания латеральной лодыжки малоберцовой кости. Спереди и сзади межберцовый синдесмоз укреплен передней и задней межберцовыми связками.

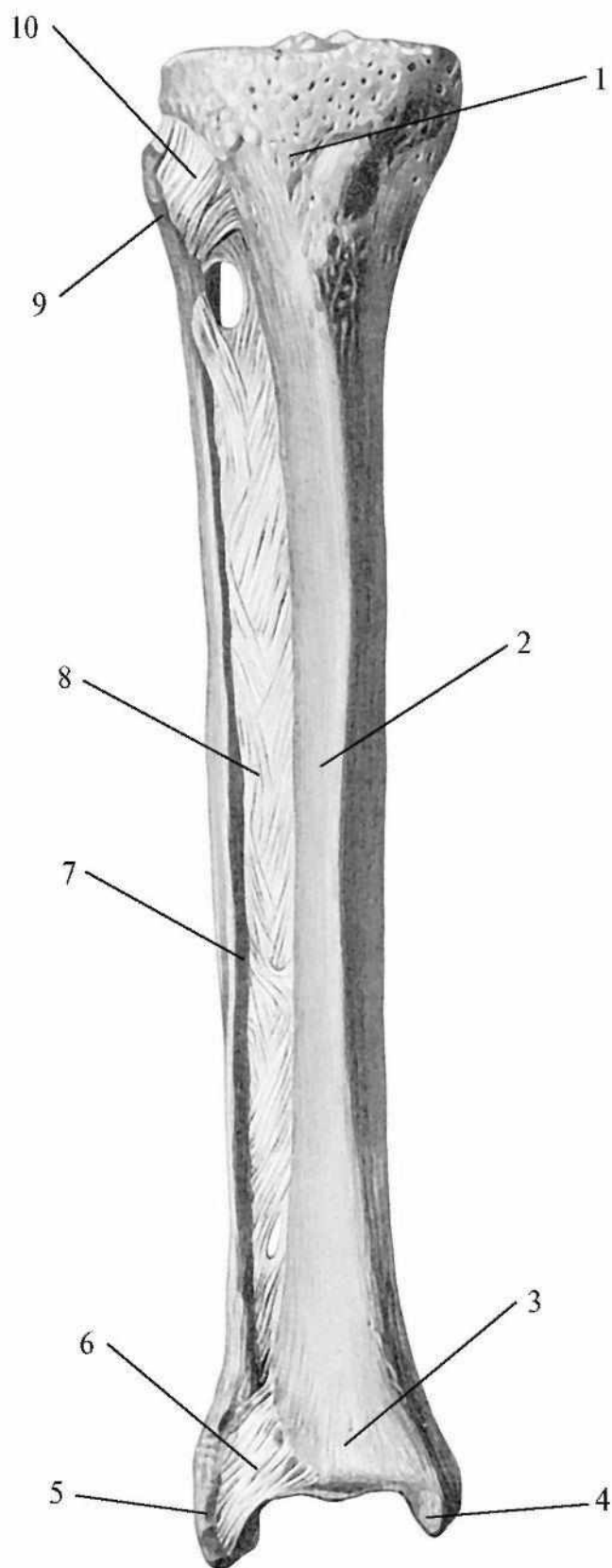


Рис. 125. Соединения костей голени. Вид спереди. 1 - проксимальный эпифиз большеберцовой кости, 2 - диафиз (тело) большеберцовой кости, 3 - дистальный эпифиз большеберцовой кости,

4 - медиальная лодыжка, 5 - латеральная лодыжка, 6 - передняя межберцовая связка, 7 - малоберцовая кость, 8 - межкостная перепонка голени, 9 - головка малоберцовой кости, 10 - передняя связка головки малоберцовой кости.

Межкостная перепонка голени (*membrana interossea cruris*) - прочная соединительнотканная мембрана, натянутая между межкостными краями большеберцовой и малоберцовой костей.

Соединения костей стопы. Кости стопы соединяются с костями голени (голеностопный сустав) и между собой, образуют соединения костей предплюсны, костей плюсны, а также суставы пальцев стопы (рис. 126).

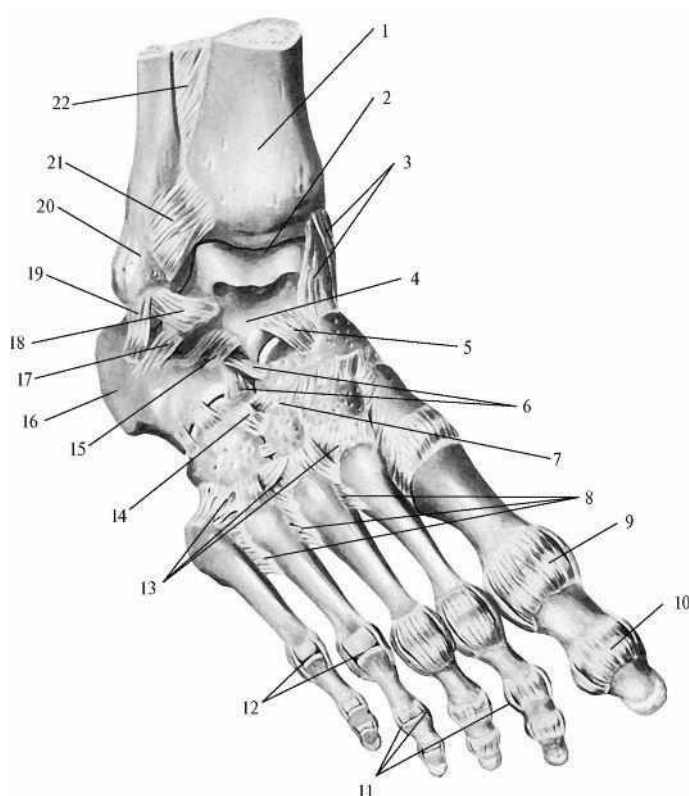


Рис. 126. Голеностопный сустав и суставы стопы. Вид справа, сверху и спереди.

1 - большеберцовая кость, 2 - голеностопный сустав, 3 - дельтовидная связка, 4 - таранная кость, 5 - таранно-ладьевидная связка, 6 - раздвоенная связка, 7 - тыльная клино-ладьевидная связка, 8 - тыльные плюсневые связки, 9 - суставная капсула I плюснефалангового сустава, 10 - суставная капсула межфалангового сустава, 11 - коллатеральные связки, 12 - плюснефаланговые суставы, 13 - тыльные предплюсне-плюсневые связки, 14 - тыльная клино-кубовидная связка, 15 - межкостная таранно-пяточная связка, 16 - пяточная кость, 17 - латеральная таранно-пяточная связка, 18 - передняя таранно-малоберцовая связка, 19 - пяточно-малоберцовая связка, 20 - латеральная лодыжка, 21 - передняя межберцовая связка, 22 - межкостная перепонка голени.

Голеностопный сустав (*art. talocruralis*), сложный по строению, блоковидный по форме, образован большеберцовой костью и суставными поверхностями блока таранной кости, суставными поверхностями медиальной и латеральной лодыжек. Связки располагаются на боковых поверхностях сустава (рис. 127). С латеральной стороны сустава находятся *передняя* и *задняя таранно-малоберцовые связки* (ligg. talofibulare anterius et posterius) и *пяточно-малоберцовая связка* (lig. calcaneofibulare). Все они начинаются на латеральной лодыжке. Передняя таранно-малоберцовая связка направляется к шейке таранной кости, задняя таранно-малоберцовая связка - к заднему отростку таранной кости, пяточно-малоберцовая связка идет к наружной поверхности пяточной кости. На медиальной стороне голеностопного сустава расположена *медиальная (дельтовидная) связка* (lig. mediale, seu deltoideum), начинающаяся на медиальной лодыжке. Эта связка прикрепляется на тыльной поверхности ладьевидной кости, на опоре и на задне-медиальной поверхности таранной кости. В голеностопном суставе возможны сгибание и разгибание (относительно фронтальной оси).

Кости предплюсны образуют подтаранный, таранно-пяточно-ладьевидный и пяточно-кубовидный, а также клиновидно-ладьевидный и предплюсне-плюсневый суставы.

Подтаранный сустав (*art. subtalaris*) образован соединением таранной суставной поверхности пяточной кости и задней пяточной суставной поверхностью таранной кости. Суставная капсула прикрепляется по краям суставных хрящей. Сустав укрепляют *латеральная и медиальная таранно-пяточные связки* (ligg. talocalcaneae laterale et mediale).

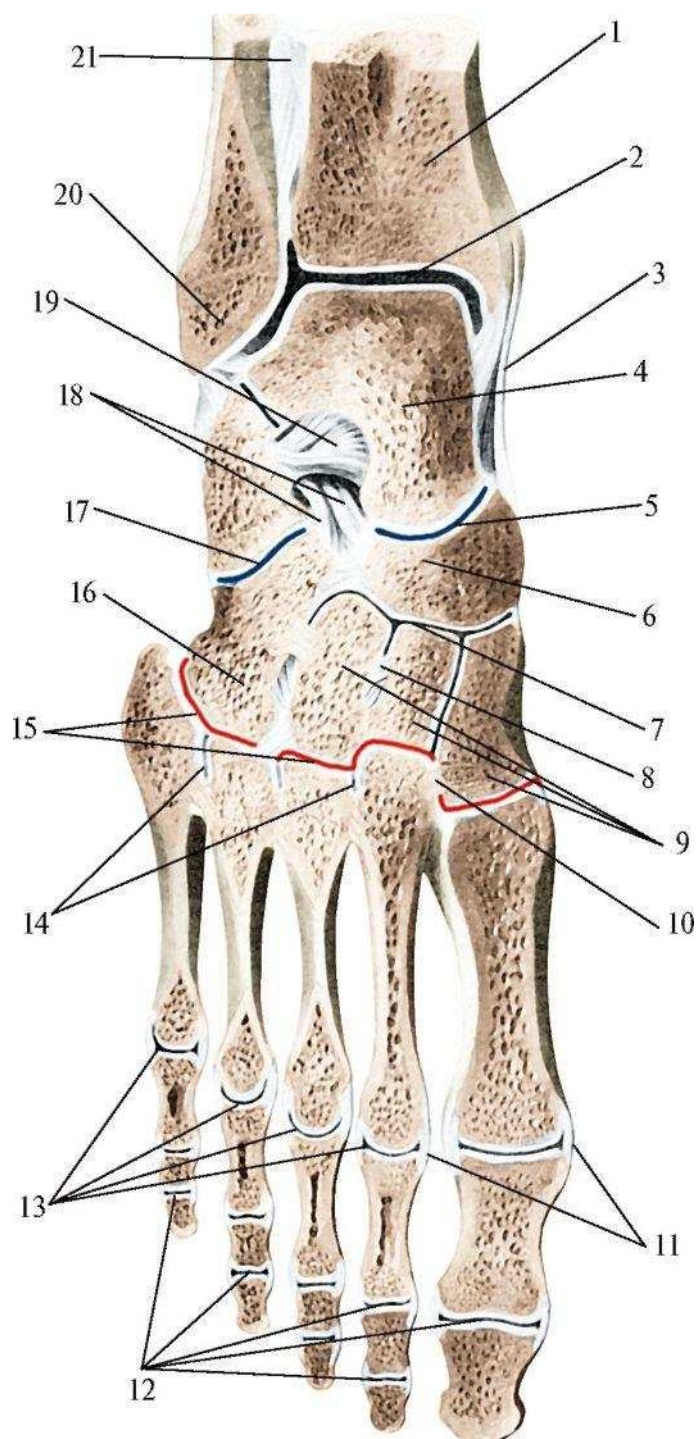


Рис. 127. Суставы и связки стопы на продольном разрезе. Вид сверху.

1 - большеберцовая кость, 2 - голеностопный сустав, 3 - дельтовидная связка, 4 - таранная кость, 5 - таранно-пяточно-ладьевидный сустав, 6 - ладьевидная кость, 7 - клино-ладьевидный сустав, 8 - межкостная межклиновидная связка, 9 - клиновидные кости, 10 - межкостная клино-плюсневая связка, 11 - коллатеральные связки, 12 - межфаланговые суставы, 13 - плюснефаланговые суставы, 14 - межкостные плюсневые связки, 15 - предплюсне-плюсневые суставы, 16 - кубовидная кость, 17 - пяточно-кубовидный сустав, 18 - раздвоенная связка, 19 - межкостная таранно-пяточная связка, 20 - латеральная лодыжка, 21 - межкостная перепонка голени.

Таранно-пяточно-ладьевидный сустав (*art. talocalcaneonavicularis*) образован суставной поверхностью головки таранной кости, сочленяющейся с ладьевидной костью спереди и пяточной костью - снизу. Сустав по форме суставных поверхностей относится к шаровидным. Сустав укрепляют *межкостная таранно-пяточная связка* (*lig. talocalcaneum interosseum*), которая находится в пазухе предплюсны, где соединяет поверхности борозд таранной и пяточной костей, *подошвенная пяточно-ладьевидная связка* (*lig. calcaneonaviculare plantare*), соединяющая опору таранной кости и нижнюю поверхность ладьевидной кости.

Пяточно-кубовидный сустав (*art. calcaneocuboidea*) образован суставными поверхностями пяточной и кубовидной костей, седловидный по форме. Суставная капсула прикрепляется по краю суставных хрящей, туго натянута. Сустав укрепляет *длинная подошвенная связка* (*lig. plantare longum*), которая начинается на нижней поверхности пяточной кости, веерообразно расходится кпереди и прикрепляется к основаниям 2-5-ой плюсневых костей. *Подошвенная пяточно-кубовидная связка* (*lig. calcaneocuboidea*) соединяет подошвенные поверхности пяточной и кубовидной костей.

Пяточно-кубовидный сустав и таранно-ладьевидный сустав (часть таранно-пяточно-ладьевидного сустава) образуют комбинированный **поперечный сустав предплюсны** (*art. tarsi transversa*), или Шопаров сустав, который имеет *общую раздвоенную связку* (*lig. bifurcatum*), состоящую из пяточно-ладьевидной и пяточно-кубовидной связок, которые начинаются на верхне-латеральном крае пяточной кости. Пяточно-ладьевидная связка прикрепляется к задне-латеральному краю ладьевидной кости, пяточно-кубовидная связка - к тылу кубовидной кости. В этом суставе возможны движения: сгибание - пронация, разгибание-супинация стопы.

Клиноладьевидный сустав (*art. cuneonavicularis*) образован плоскими суставными поверхностями ладьевидной кости и трех клиновидных костей. Суставная капсула прикреплена по краям суставных поверхностей. Эти соединения укреплены тыльными, подошвенными и межкостными связками предплюсны. Движения в клиноладьевидном суставе ограничены.

Предплюсно-плюсневые суставы (*artt. tarsometatarsales*) образованы кубовидной, клиновидными костями и костями плюсны. Суставные капсулы натянуты по краям сочленяющихся поверхностей. Суставы укреплены тыльными и подошвенными предплюсне-плюсневыми связками. Межкостные клино-плюсневые связки соединяют клиновидные кости с костями плюсны. Межкостные плюсневые связки соединяют основания плюсневых костей. Движения в предплюсне-плюсневых суставах ограничены.

Межплюсневые суставы (*artt. intermetatarsales*) образованы обращенными друг к другу основаниями плюсневых костей. Суставные капсулы укреплены поперечно расположенными тыльными и подошвенными плюсневыми связками. Между обращенными друг к другу суставными поверхностями в суставных полостях имеются межкостные плюсневые связки. Движения в межплюсневых суставах ограничены.

Плюсне-фаланговые суставы (*artt. metatarsophalangeae*), шаровидные, образованы головками плюсневых костей и основаниями проксимальных фаланг пальцев. Суставные поверхности фаланг почти шаровидные, суставные ямки - овальные. Суставная капсула по

бокам укреплена коллатеральными связками, снизу - подошвенными связками. Головки плюсневых костей соединены глубокой поперечной плюсневой связкой. В плюсне-фаланговых суставах возможно сгибание и разгибание пальцев относительно фронтальной оси. Вокруг сагиттальной оси возможно отведение и приведение в небольших пределах.

Межфаланговые суставы стопы (*artt. interphalangeae pedis*), блоковидные, образованы основанием и головкой соседних фаланг пальцев стопы. Суставная капсула каждого межфалангового сустава укреплена подошвенной и коллатеральными связками. В межфаланговых суставах выполняются сгибание и разгибание вокруг фронтальной оси.

МЫШЕЧНАЯ СИСТЕМА

Скелетные мышцы прикрепляются к костям, при своем сокращении приводят кости в движение, они способствуют удержанию равновесия, обеспечивают опору телу, его перемещение в пространстве. Мышцы участвуют в образовании стенок полостей тела, осуществляют дыхательные, глотательные движения, формируют мимику, оказывают влияние на деятельность органа зрения, органа слуха и равновесия (рис.128, 129).

Строение мышц. Мышечные волокна образуют мясистую часть мышцы - ее брюшко, которое переходит в сухожилие, состоящие из плотной соединительной ткани (рис. 130 А, Б). У мышц конечностей сухожилия длинные, в стенках брюшной полости - широкие и плоские, их называют апоневрозами. Некоторые мышцы имеют промежуточное сухожилие, расположенное между двумя брюшками. Ход мышечных волокон некоторых мышц (прямая мышца живота) прерываются промежуточными сухожильными перемышками (короткими сухожилиями). Сухожилия значительно тоньше мышц, но обладают большой прочностью.

Вспомогательный аппарат мышц включает фасции, фиброзные каналы, влагалища сухожилий, синовиальные сумки и блоки мышц.

Фасции представляют собой соединительнотканые футляры для мышц (рис. 131), которые отделяют мышцы друг от друга, создают опору для мышц при их сокращении, служат местом начала для некоторых мышц. Поверхностные фасции находятся под кожей. Глубокие фасции - между соседними слоями мышц, мышечными группами. В местах соединений фасций образуются утолщенные сухожильные дуги, которые перекидываются над проходящими сосудисто-нервными пучками или сухожилиями. В области некоторых суставов фасция уплотняется, образуя *удерживатели сухожилий*.

Под удерживателями мышц имеются *костно-фиброзные* или *фиброзные каналы*, разделенные соединительноткаными перемышками.

В сухожилиях некоторых мышц в области суставов имеются сесамовидные кости, увеличивающие угол подхода сухожилия к кости. Синовиальные сумки, расположенные между костями и мышцами, сухожилиями или кожей, уменьшают трение и облегчают скольжение мышц.

Мышцы и фасции спины

Мышцы спины парные, располагаются послойно, подразделяются на поверхностные и глубокие.

Поверхностные мышцы спины

Поверхностные мышцы спины прикрепляются к костям плечевого пояса и плечевой кости (рис. 132). Они располагаются в два слоя. Первый слой образуют трапецевидная мышца и широчайшая мышца спины. Второй слой представлен большой и малой ромбовидными мышцами, а также мышцей, поднимающей лопатку, задней верхней и задней нижней зубчатыми мышцами.

Трапецевидная мышца (m. trapezius), плоская, начинается на выступе медиальной части верхней выйной линии затылочной кости, на выйной связке, остистых отростках VII шейного и всех грудных позвонках. Трапецевидная мышца прикрепляется к латеральной трети ключицы, к акромиону и к лопаточной ости.

Функция: трапецевидная мышца приближает лопатку к позвоночнику. Верхние ее пучки поднимают лопатку. При укрепленных лопатках при двухстороннем сокращении трапецевидные мышцы разгибают шейный отдел позвоночника. При одностороннем сокращении мышцы лицо поворачивается в противоположную сторону.

Иннервация: добавочный нерв, шейное сплетение.

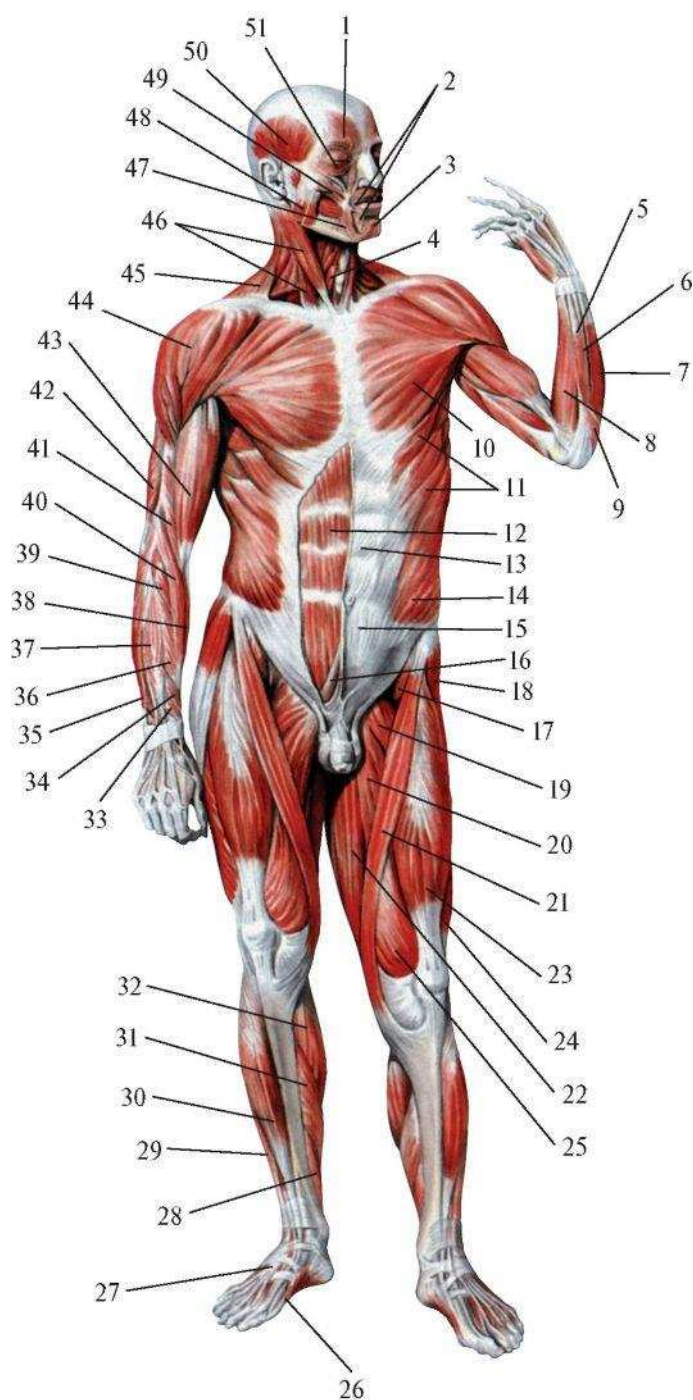


Рис. 128. Мышцы тела человека. Вид спереди.

1 - лобное брюшко затылочно-лобной мышцы, 2 - круговая мышца рта, 3 - подбородочная мышца, 4 - грудино-подъязычная мышца, 5 - локтевой разгибатель запястья, 6 - разгибатель мизинца, 7 - разгибатель пальцев,

8 - локтевой сгибатель запястья,

9 - локтевая мышца, 10 - большая грудная мышца, 11 - передняя зубчатая мышца, 12 - прямая мышца живота, 13 - передняя пластинка влагалища прямой мышцы живота,

14 - наружная косая мышца живота,
15 - апоневроз наружной косой мышцы живота, 16 - пирамидальная мышца,
17 - подвздошно-поясничная мышца,
18 - напрягатель широкой фасции бедра, 19 - гребенчатая мышца,
20 - длинная приводящая мышца,
21 - портняжная мышца, 22 - тонкая мышца, 23 - прямая мышца бедра,
24 - латеральная широкая мышца,
25 - медиальная широкая мышца,
26 - мышца, приводящая большой палец стопы, 27 - сухожилие длинного разгибателя пальцев, 28 - длинный сгибатель пальцев, 29 - длинный разгибатель пальцев, 30 - передняя большеберцовая мышца, 31 - камбаловидная мышца, 32 - икроножная мышца, 33 - короткий разгибатель большого пальца, 34 - длинная мышца, отводящая большой палец, 35 - локтевой разгибатель запястья, 36 - короткий лучевой разгибатель запястья, 37 - разгибатель пальцев, 38 - лучевой сгибатель запястья, 39 - длинный лучевой разгибатель запястья, 40 - плечелучевая мышца, 41 - плечевая мышца, 42 - трехглавая мышца плеча, 43 - двуглавая мышца плеча, 44 - дельтовидная мышца, 45 - трапециевидная мышца, 46 - грудино-ключично-сосцевидная мышца, 47 - мышца, опускающая угол рта, 48 - жевательная мышца, 49 - большая скуловая мышца, 50 - височная мышца, 51 - круговая мышца глаза.

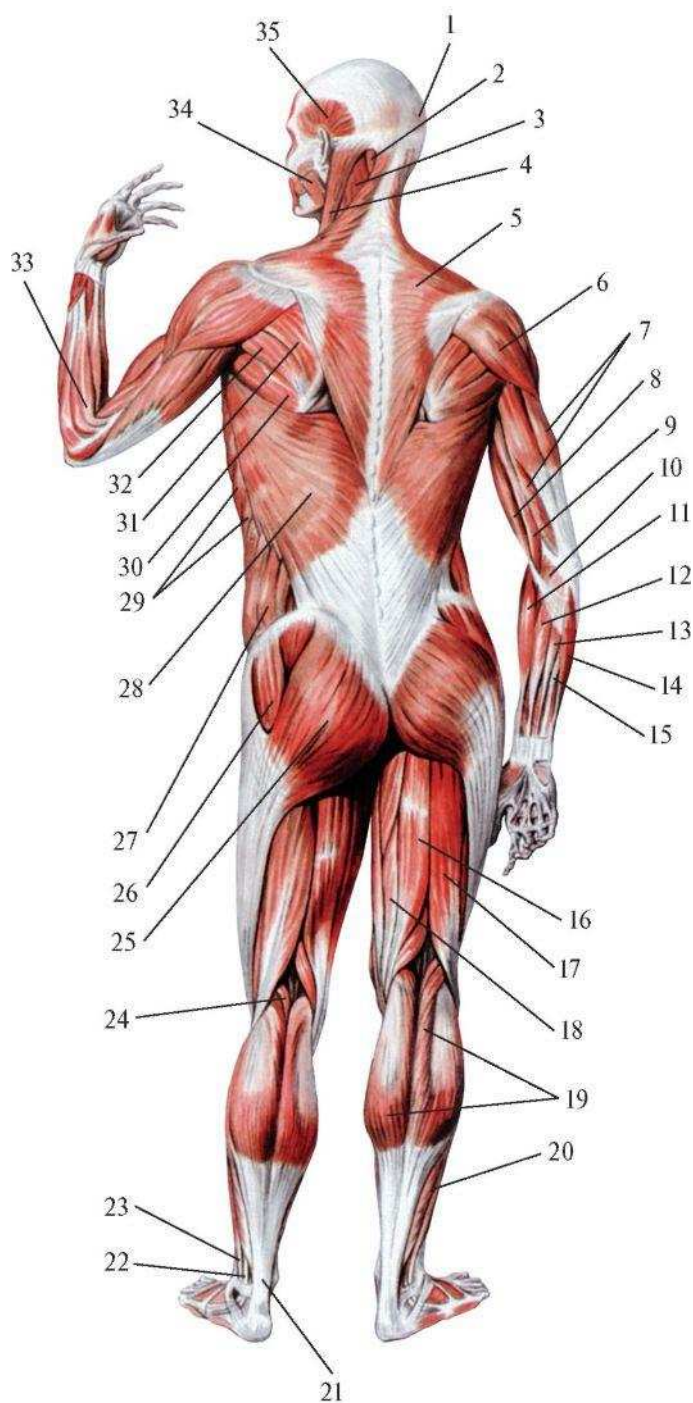


Рис. 129. Мышцы тела человека. Вид сзади.

1 - затылочное брюшко затылочнолобной мышцы, 2 - полуостистая мышца головы, 3 - ременная мышца головы, 4 - грудино-ключично-сосцевидная мышца, 5 - трапецевидная мышца, 6 - дельтовидная мышца, 7 - трехглавая мышца плеча, 8 - двуглавая мышца плеча, 9 - плечевая мышца, 10 - круглый пронатор, 11 - плечелучевая мышца, 12 - лучевой сгибатель запястья, 13 - длинная ладонная мышца, 14 - локтевой сгибатель запястья, 15 - поверхностный сгибатель пальцев, 16 - полусухожильная мышца, 17 - двуглавая мышца бедра, 18 - двуглавая мышца бедра, 19 - двуглавая мышца бедра, 20 - двуглавая мышца бедра, 21 - задняя большеберцовая мышца, 22 - задняя большеберцовая мышца, 23 - задняя большеберцовая мышца, 24 - задняя большеберцовая мышца, 25 - задняя большеберцовая мышца, 26 - задняя большеберцовая мышца, 27 - задняя большеберцовая мышца, 28 - задняя большеберцовая мышца, 29 - задняя большеберцовая мышца, 30 - задняя большеберцовая мышца, 31 - задняя большеберцовая мышца, 32 - задняя большеберцовая мышца, 33 - задняя большеберцовая мышца, 34 - задняя большеберцовая мышца, 35 - задняя большеберцовая мышца.

18 - полуперепончатая мышца,

19 - икроножная мышца, 20 - камбаловидная мышца, 21 - пяточное сухожилие, 22 - короткая малоберцовая мышца,

23 - длинная малоберцовая мышца,

24 - подошвенная мышца, 25 - большая ягодичная мышца, 26 - средняя ягодичная мышца, 27 - наружная косая мышца живота, 28 - широчайшая мышца спины, 29 - передняя зубчатая мышца, 30 - большая круглая мышца, 31 - подостная мышца, 32 - малая круглая мышца, 33 - плечелучевая мышца, 34 - жевательная мышца, 35 - височная мышца.

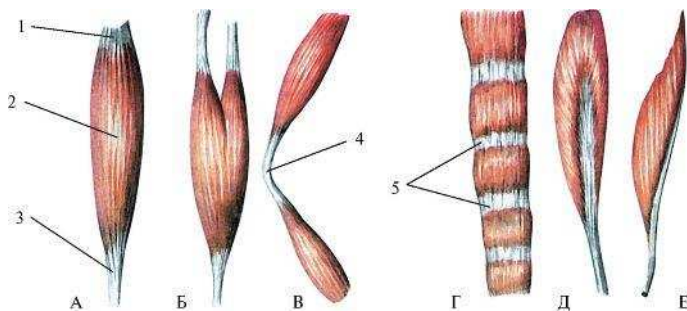


Рис. 130 А. Мышцы различной формы.

А - веретенообразная, Б - двуглавая, В - двубрюшная, Г - лентовидная, Д - двуперистая, Е - одноперистая.

1 - головка, 2 - брюшко, 3 - хвост, 4 - промежуточное сухожилие, 5 - сухожильная перемычка.




Рис. 130 Б. Мышечные волокна поперечно-полосатой (скелетной) мышечной ткани. 1 - мышечное волокно, 2 - миофибриллы.

Кровоснабжение: поперечная артерия шеи, надлопаточная, затылочная артерия, задние межреберные артерии.

Широчайшая мышца спины (m. latissimus dorsi), плоская, начинается на остистых отростках нижних шести грудных, всех поясничных позвонков, на подвздошном гребне, срединном крестцовом гребне и нижних трех-четырех ребрах. Мышца следует вверх и латерально и прикрепляется к гребню малого бугорка плечевой кости.

Функции: приводит руку к туловищу, поворачивает ее внутрь, разгибает плечо, опускает поднятую руку. Если руки фиксированы, подтягивает к ним туловище.

Иннервация: грудно-спинной нерв.

Кровоснабжение: грудно-спинная артерия, задняя артерия, огибающая плечевую кость, задние межреберные артерии.

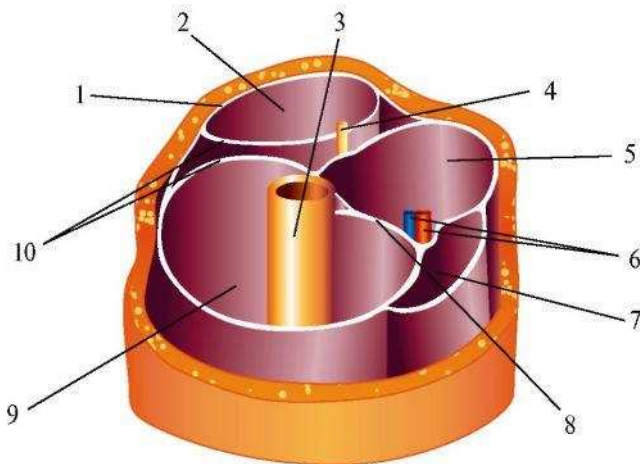


Рис.131. Костно-фасциальные и фасциальные влагалища (нижняя треть бедра, правого). 1 - широкая фасция, 2 - костно-фасциальное влагалище задней группы мышц бедра, 3 - бедренная кость, 4 - седалищный нерв, 5 - костно-фасциальные влагалища приводящих мышц, 6 - бедренные артерия и вена, 7 - фасциальное влагалище портняжной мышцы, 8 - медиальная межмышечная перегородка бедра, 9 - костно-фасциальное влагалище передней группы мышц бедра, 10 - латеральная межмышечная перегородка бедра.

Мышца, поднимающая лопатку (*m. levator scapule*) начинается на поперечных отростках трех-четырех верхних шейных позвонков, прикрепляется к верхнему отделу медиального края лопатки.

Функция: поднимает лопатку, приближая ее к позвоночнику. При укрепленной лопатке наклоняет в свою сторону шейный отдел позвоночника и голову. *Иннервация:* дорсальный нерв лопатки.

Кровоснабжение: восходящая шейная артерия, поперечная артерия шеи.

Малая и большая ромбовидные мышцы (*mm. rhomboidei minor et major*). Малая ромбовидная мышца начинается на остистых отростках VII шейного и I грудного позвонков. Прикрепляется к медиальному краю лопатки, над остью лопатки. Большая ромбовидная мышца начинается на остистых отростках II-V грудных позвонков, прикрепляется на медиальном крае лопатки, под лопаточной остью.

Функция: приближают лопатку к позвоночнику.

Иннервация: дорсальный нерв лопатки.

Кровоснабжение: поперечная артерия шеи, надлопаточная артерия.

Задняя верхняя зубчатая мышца (m. serratus posterior superior) начинается плоским сухожилием на остистых отростках VI-VII шейных и I-II грудных позвонков, прикрепляется к задней поверхности II-V ребер, кнаружи от их углов.

Функция: поднимает ребра.

Иннервация: межреберные нервы.

Кровоснабжение: задние межреберные артерии, глубокая шейная артерия.

Задняя нижняя зубчатая мышца (m. serratus posterior inferior) начинается на остистых отростках XI-XII грудных и поясничных позвонков, прикрепляется к наружной поверхности четырех нижних ребер.

Функция: опускает ребра.

Иннервация: межреберные нервы.

Кровоснабжение: задние межреберные артерии.

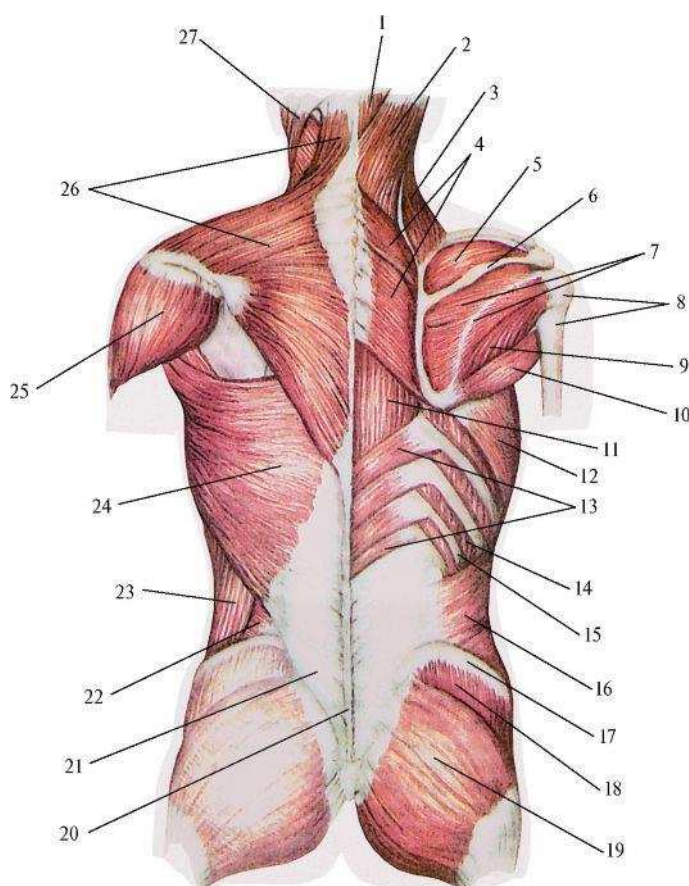


Рис. 132. Поверхностные мышцы спины. Вид сзади. Трапециевидная и широчайшая мышцы спины справа удалены.

1 - полуостистая мышца головы, 2 - ременная мышца головы, 3 - мышца, поднимающая лопатку, 4 - ромбовидные мышцы, 5 - надостная мышца, 6 - ость лопатки, 7 - подостная

мышца, 8 - плечевая кость, 9 - малая круглая мышца, 10 - большая круглая мышца, 11 - мышца, выпрямляющая позвоночник, 12 - передняя зубчатая мышца, 13 - нижняя задняя зубчатая мышца, 14 - наружная межреберная мышца, 15 - XII ребро, 16 - внутренняя косая мышца живота, 17 - подвздошный гребень, 18 - средняя ягодичная мышца, 19 - большая ягодичная мышца, 20 - остистый отросток, 21 - пояснично-грудная фасция, 22 - поясничный треугольник, 23 - наружная косая мышца живота, 24 - широчайшая мышца спины, 25 - дельтовидная мышца, 26 - трапецевидная мышца, 27 - груди-но-ключично-сосцевидная мышца.

Глубокие мышцы спины

Глубокие мышцы спины образуют три слоя. Поверхностный слой представлен ременной мышцей головы, ременной мышцей шеи и мышцей, выпрямляющей позвоночник (рис. 133). В среднем слое глубоких мышц спины располагаются поперечно-остистая мышца; глубокий слой образован межостистыми и подзатылочными (субокципитальными) мышцами.

Ременная мышца головы (m. splenius capitis) начинается на остистых отростках VII шейного и верхних трех-четырех грудных позвонков, прикрепляется к сосцевидному отростку височной кости.

Функция: при одностороннем сокращении поворачивает голову в свою сторону, при двустороннем - разгибает шейную часть позвоночника.

Иннервация: задние ветви шейных спинномозговых нервов. **Кровоснабжение:** глубокая шейная артерия, затылочная артерия.

Ременная мышца шеи (m. splenius cervicis) начинается на остистых отростках III - IV грудных позвонков, прикрепляется к задним бугоркам поперечных отростков двух-трех верхних шейных позвонков.

Функция: при одностороннем сокращении поворачивает шейный отдел позвоночника в свою сторону; при двустороннем - разгибает шейный отдел позвоночника. **Иннервация:** задние ветви спинномозговых нервов. **Кровоснабжение:** глубокая шейная артерия, затылочная артерия.

Мышца, выпрямляющая позвоночник (m. erector spinae) простирается вдоль позвоночника, делится на: латеральный (подвздошно-реберная мышца), промежуточный (длиннейшая мышца) и медиальный (остистая мышца) тракты.

Подвздошно-реберная мышца (m. iliocostalis) является наиболее латеральной частью мышцы, выпрямляющей позвоночник. У этой мышцы выделяют подвздошно-реберную мышцу поясницы, груди и шеи. Подвздошно-реберная мышца поясницы начинается на подвздошном гребне тазовой кости, поверхностной пластине пояснично-грудной фасции и прикрепляется к углам шести нижних ребер. Подвздошно-реберная мышца груди начинается на шести нижних ребрах, кнутри от мест прикрепления подвздошно-реберной мышцы поясницы. Прикрепляется к углам шести верхних ребер и к задней поверхности поперечного отростка VII шейного позвонка. Подвздошно-реберная мышца шеи начинается на углах III-VI ребер, кнутри от мест прикрепления подвздошно-реберной

мышцы груди. Прикрепляется к задним бугоркам поперечных отростков III-V шейных позвонков.

Функция: разгибает позвоночник при двухстороннем сокращении; при одностороннем - наклоняет позвоночник в свою сторону, опускает ребра.

Длиннейшая мышца (m. longissimus) располагается медиальнее подвздошно-реберной мышцы. Различают длиннейшую мышцу груди, шеи и головы. Длиннейшая мышца груди начинается на дорсальной поверхности крестца, поперечных отростках поясничных и нижних грудных позвонков, заканчивается на задней поверхности девяти нижних ребер, между их бугорками и углами. Длиннейшая мышца шеи начинается на верхушках поперечных отростков верхних пяти грудных позвонков, прикрепляется на задних бугорках поперечных отростков II-VI шейных позвонков. Длиннейшая мышца головы начинается на поперечных отростках I-III грудных и III-VII шейных позвонков, прикрепляется на задней поверхности сосцевидного отростка височной кости.

Функция: длиннейшая мышцы груди и шеи при двустороннем сокращении разгибают позвоночник; при одностороннем сокращении способствуют наклону позвоночника в свою сторону. Длиннейшая мышца головы наклоняет голову кзади.

Остистая мышца (m. spinalis) расположена медиальнее длиннейшей мышцы, непосредственно прилежит к остистым отросткам грудных и шейных позвонков. У этой мышцы выделяют остистые мышцы груди, шеи и головы. Остистая мышца груди начинается на остистых отростках

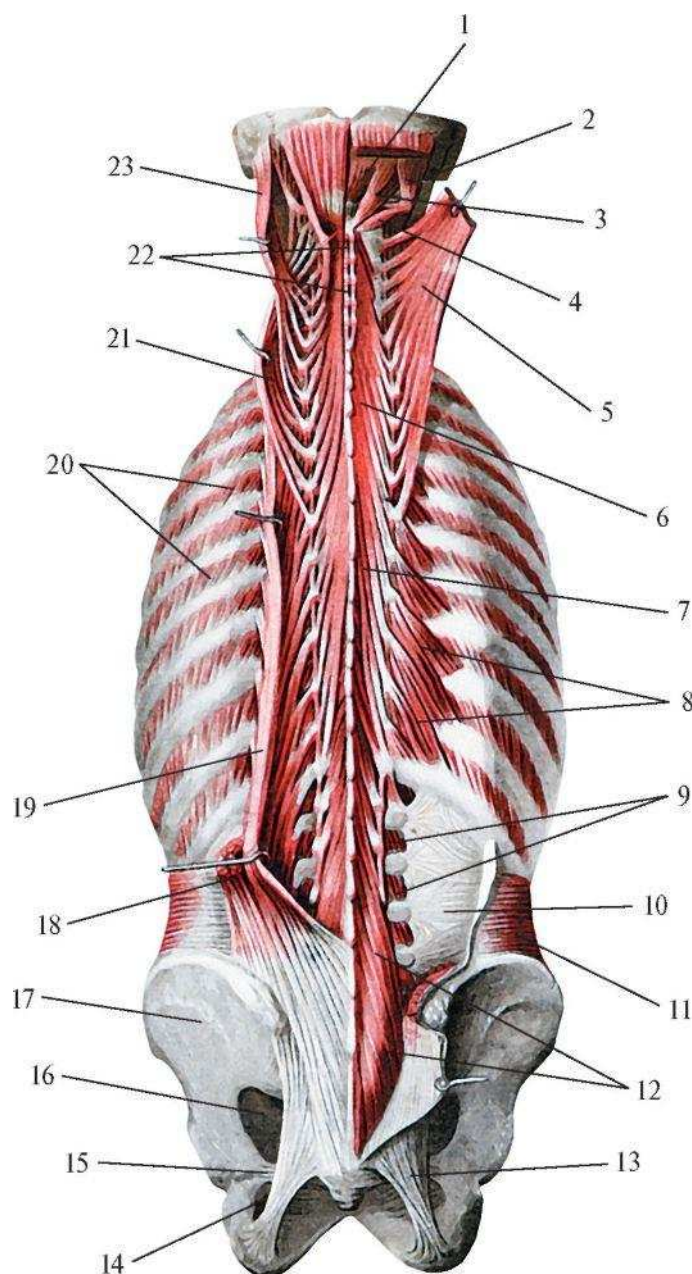


Рис. 133. Глубокие мышцы спины и подзатылочной области.

1 - малая задняя прямая мышца головы, 2 - верхняя косая мышца головы, 3 - большая задняя прямая мышца головы, 4 - нижняя косая мышца головы, 5 - полуостистая мышца головы, 6 - полуостистая мышца шеи, 7 - полуостистая мышца груди, 8 - мышцы, поднимающие ребра, 9 - межпоперечные мышцы, 10 - глубокий листок пояснично-грудной фасции, 11 - поперечная мышца живота, 12 - многораздельные мышцы поясницы, 13 - крестцово-бугорная связка, 14 - малое седалищное отверстие, 15 - крестцово-остистая связка, 16 - большое седалищное отверстие, 17 - тазовая кость, 18 - подвздошно-реберная мышца, 19 - длиннейшая мышца груди, 20 - наружные межреберные мышцы, 21 - длиннейшая мышца шеи, 22 - межостистые мышцы, 23 - длиннейшая мышца головы.

тках I-II поясничных позвонков, XI-XII грудных. Прикрепляется мышца к остистым отросткам I-VIII грудных позвонков. Остистая мышца шеи идет от остистых отростков I-II

грудных позвонков к остистому отростку II (иногда III-IV) шейного позвонка. Остистая мышца головы начинается на остистых отростках верхних грудных и нижних шейных позвонков, прикрепляется к наружному затылочному выступу.

Функция: остистые мышцы разгибают позвоночник.

Иннервация мышцы, выпрямляющей позвоночник, - задние ветви шейных, грудных и поясничных спинномозговых нервов.

Кровоснабжение: глубокая шейная артерия, позвоночная, задние межреберные и поясничные артерии.

Поперечно-остистая мышца (m. transversospinalis) образована послойно расположенными мышечными пучками, идущими косо вверх и медиально от поперечных отростков к остистым отросткам вышележащих позвонков. В составе поперечно-остистой мышцы выделяют полуостистую мышцу, многораздельные мышцы и мышцы-вращатели.

Полуостистая мышца (m. semispinalis) образована мышечными пучками, перекидывающимися через 4-6 позвонков. Различают полуостистые мышцы груди, шеи и головы.

Функция: при двустороннем сокращении полуостистые мышцы разгибают грудной и шейный отделы позвоночника (и голову). При одностороннем сокращении поворачивают шею и голову в противоположную сторону.

Многораздельные мышцы (mm. multifidi) перекидываются через два-четыре позвонка.

Функция: поворачивают позвоночник вокруг его вертикальной оси в противоположную сторону.

Мышцы-вращатели (mm. rotatores), образующие наиболее глубокий слой мышц спины, начинаются на поперечных отростках, идут наверх и медиально. Прикрепляются к основанию вышележащего или следующего позвонка.

Функция: поворачивают позвоночник в противоположную сторону вокруг его вертикальной оси.

Иннервация поперечно-остистой мышцы: задние ветви спинномозговых нервов.

Кровоснабжение: глубокая шейная артерия, позвоночная, задние межреберные и поясничные артерии.

Межпоперечные мышцы (mm. intertransversarii) соединяют поперечные отростки соседних позвонков.

Функция: наклоняют соответствующий отдел позвоночника в свою сторону.

Межостистые мышцы (mm. interspinales) соединяют остистые отростки смежных позвонков. *Функция:* участвуют в разгибании позвоночника.

Иннервация межпоперечных и межкостистых мышц: задние ветви спинномозговых нервов.
Кровоснабжение: глубокая шейная артерия, позвоночная, задние межреберные и поясничные артерии.

Подзатылочные мышцы (mm. suboccipitales) расположены в затылочной области между черепом и шейными позвонками. Это парные большая и малая задние прямые мышцы головы, верхняя и нижняя косые мышцы головы.

Большая задняя прямая мышца головы (m. rectus capitis posterior major) начинается на остистом отростке II шейного позвонка, прикрепляется к затылочной кости под нижней выйной линией.

Функция: при двустороннем сокращении запрокидывает голову, при одностороннем - поворачивает голову в свою сторону.

Малая задняя прямая мышца головы (m. rectus capitis posterior minor) начинается на заднем бугорке атланта, прикрепляется к затылочной кости на нижней выйной линии, глубже и медиальнее большой задней прямой мышцы головы.

Функция: разгибает голову.

Верхняя косая мышца головы (m. obliquus capitis superior) идет от поперечного отростка атланта вверх и медиально и прикрепляется к затылочной кости над нижней выйной линией.

Функция: при двустороннем сокращении разгибает голову, при одностороннем - поворачивает голову в свою сторону.

Нижняя косая мышца головы (m. obliquus capitis inferior) начинается на остистом отростке II шейного позвонка, идет вверх и латерально до поперечного отростка атланта.

Функция: поворачивает голову в противоположную сторону.

Иннервация подзатылочных мышц: подзатылочный нерв.

Кровоснабжение: позвоночная, затылочная артерии.

Фасции спины. Поверхностная фасция спины выражена слабо. Развита **пояснично-грудная**

фасция (fascia thoracolumbalis), поверхностная пластинка которой медиально прикрепляется к верхушкам остистых отростков всех грудных и поясничных позвонков, срединному крестцовому гребню, латерально - к углам ребер. Глубокая пластинка этой фасции медиально прикреплена к поперечным отросткам поясничных позвонков,верху - к XII ребру, внизу - к подвздошному гребню.

В задней области шеи между поверхностными и глубокими мышцами находится **выйная фасция** (fascia nuchae). Медиально она соединяется с выйной связкой,верху

прикрепляется к верхней выйной линии, а латерально переходит в поверхностную пластинку фасции шеи (рис. 129, 131).

Мышцы и фасции груди

Мышцы и фасции груди располагаются в пределах грудной клетки в несколько слоев.

К мышцам груди относят большую и малую грудные мышцы, подключичную и переднюю зубчатую мышцы, наружные и внутренние межреберные мышцы, подреберные и поперечную мышцу груди (рис. 128, 134) Вместе с мышцами груди рассматривается диафрагма, тесно связанная с ними анатомически и функционально.

Большая грудная мышца (m. pectoralis major) начинается на передней поверхности грудины и хрящей шести верхних ребер (грудино-реберная часть), на медиальной части ключицы (ключичная часть), на передней стенке влагалища прямой мышцы живота (брюшная часть). Мышечные пучки большой грудной мышцы идут латерально и прикрепляются к гребню большого бугорка плечевой кости.

Функция: поднятую руку опускает, пронирует и приводит к туловищу. При укрепленной верхней конечности (поднятом положении руки) поднимает ребра и грудину, участвуя в расширении грудной клетки (акте вдоха).

Иннервация: медиальные грудные нервы.

Кровоснабжение: грудо-акромиальная артерия, задние межреберные артерии, передние межреберные ветви внутренней грудной артерии, грудные ветви подмышечной артерии.

Малая грудная мышца (m. pectoralis minor) начинается на передних концах III -V ребер, идет латерально и кверху, прикрепляется к клювовидному отростку лопатки.

Функция: наклоняет лопатку кпереди; при укрепленном плечевом поясе поднимает ребра.

Иннервация: латеральные грудные нервы.

Кровоснабжение: грудо-акромиальная артерия, передние межреберные ветви внутренней грудной артерии, грудные ветви подмышечной артерии.

Подключичная мышца (m. subclavius) - узкая, продолговатая мышца, начинается на хряще I ребра, идет латерально и прикрепляется к нижней поверхности акромиального конца ключицы.

Функция: тянет ключицу вперед и вниз. *Иннервация:* подключичный нерв.

Кровоснабжение: поперечная артерия шеи, грудо-акромиальная артерия.

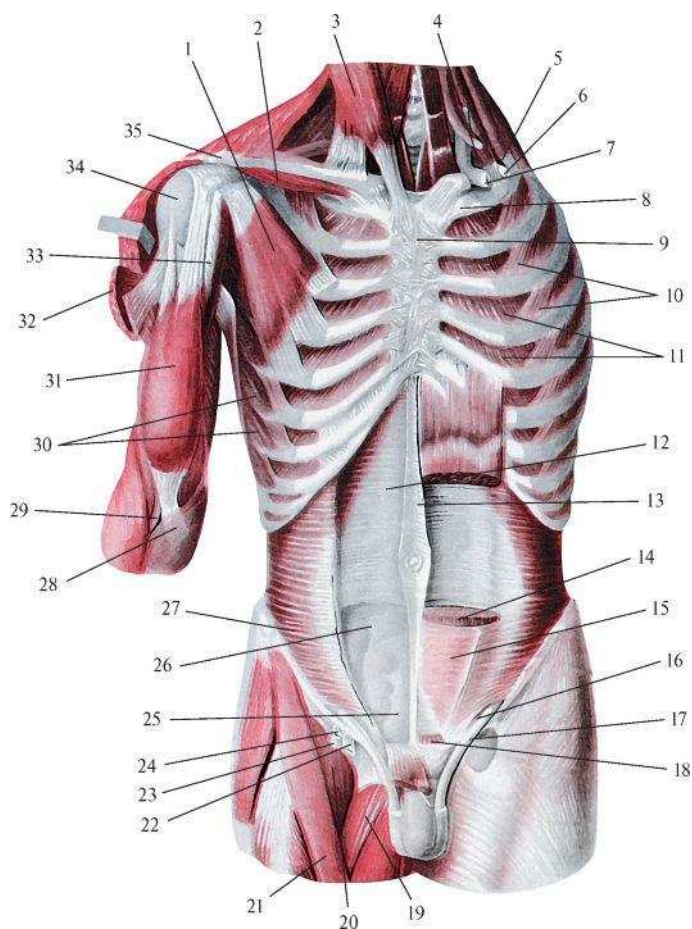


Рис. 134. Малая грудная мышца, глубокие мышцы груди и живота.

1 - малая грудная мышца, 2 - подключичная мышца, 3 - грудино-ключично-сосцевидная мышца, 4 - предлестничное пространство, 5 - межлестничное пространство, 6 - подключичная артерия, 7 - подключичная вена, 8 - I ребро, 9 - грудина, 10 - наружные межреберные мышцы, 11 - внутренние межреберные мышцы, 12 - задняя пластинка влагалища прямой мышцы живота, 13 - белая линия живота, 14 - прямая мышца живота, 15 - передняя пластинка влагалища прямой мышцы живота, 16 - паховый канал, 17 - семенной канатик, 18 - пирамидальная мышца, 19 - гребенчатая мышца, 20 - подвздошно-поясничная мышца, 21 - портняжная мышца, 22 - бедренная вена, 23 - бедренный нерв, 24 - бедренная артерия, 25 - поперечная фасция, 26 - дугообразная линия, 27 - поперечная мышца живота, 28 - апоневроз двуглавой мышцы плеча, 29 - сухожилие двуглавой мышцы плеча, 30 - передняя зубчатая мышца, 31 - двуглавая мышца плеча, 32 - большая грудная мышца (отрезана), 33 - клювовидно-плечевая мышца, 34 - головка плечевой кости, 35 - ключица.

Передняя зубчатая мышца (m. serratus anterior) располагается на передне-боковой стороне грудной клетки. Начинается на восьми-девяти верхних ребрах, прикрепляется к медиальному краю и нижнему углу лопатки.

Функция: тянет лопатку вперед и латерально; нижние пучки поворачивают латеральный угол лопатки медиально и кверху, при укрепленной лопатке поднимает ребра, расширяя грудную клетку.

Иннервация: длинный грудной нерв.

Кровоснабжение: грудоспинная артерия, латеральная грудная артерия, задние межреберные артерии.

Наружные межреберные мышцы (mm. intercostales externi) располагаются в межреберьях. Мышечные пучки начинаются на нижнем крае вышележащего ребра, снаружи от борозды ребра, идут вперед и вниз и прикрепляются к верхнему краю нижележащего ребра.

Функция: поднимают ребра, задние части мышц укрепляют реберно-позвоночные суставы.

Иннервация: межреберные нервы.

Кровоснабжение: задние межреберные артерии, мышечно-диафрагмальная артерия, внутренняя грудная артерия.

Внутренние межреберные мышцы (mm. intercostales interni) располагаются кнутри от наружных межреберных мышц, идут от верхнего края нижележащего ребра к нижнему краю вышележащего ребра.

Функция: опускают ребра.

Иннервация: межреберные нервы.

Кровоснабжение: задние межреберные артерии, мышечно-диафрагмальная артерия, внутренняя грудная артерия.

Подреберные мышцы (mm. subcostales) располагаются на внутренней поверхности нижних ребер в области их углов, имеют такое же направление мышечных волокон, как и у внутренних межреберных мышц, но только они перебрасываются через одно или два ребра.

Функция: опускают ребра.

Иннервация: межреберные нервы.

Кровоснабжение: задние межреберные артерии.

Поперечная мышца груди (m. transversus thoracis) начинается на внутренней поверхности мечевидного отростка и нижней половине внутренней поверхности тела грудины. Мышечные пучки веерообразно расходятся и прикрепляются к хрящам II-VI ребер.

Функция: тянет реберные хрящи вниз, опускает ребра.

Иннервация: межреберные нервы.

Кровоснабжение: внутренняя грудная артерия.

Диафрагма (diaphragma, m. phrenicus), являющаяся основной дыхательной мышцей, тонкая, широкая мышечно-сухожильная перегородка, разделяющая грудную и брюшную полости. Выпуклой своей стороной диафрагма обращена вверх, в грудную полость, вогнутой - в брюшную (рис. 135).

Мышечные пучки диафрагмы располагаются по периферии, сходятся к центру, образуя *сухожильный центр* (centrum tendineum). Различают поясничную, реберную и грудинную части диафрагмы. Поясничная часть начинается правой и левой ножками от медиальной и латеральной дугообразных связок и на передней поверхности позвонков. *Медиальная дугообразная связка* (lig. arcuatum mediale) начинается на латеральной поверхности I-го поясничного позвонка и прикрепляется к верхушке поперечного отростка II поясничного позвонка. *Латеральная дугообразная связка* (lig. arcuatum laterale) расположена между верхушкой II-го поясничного позвонка и XII ребром. Мышечные и сухожильные пучки обеих ножек поясничной части диафрагмы на уровне тела I-го поясничного позвонка перекрещиваются, образуя аортальное отверстие, которое ограничено *срединной дугообразной связкой* (lig. arcuatum media-

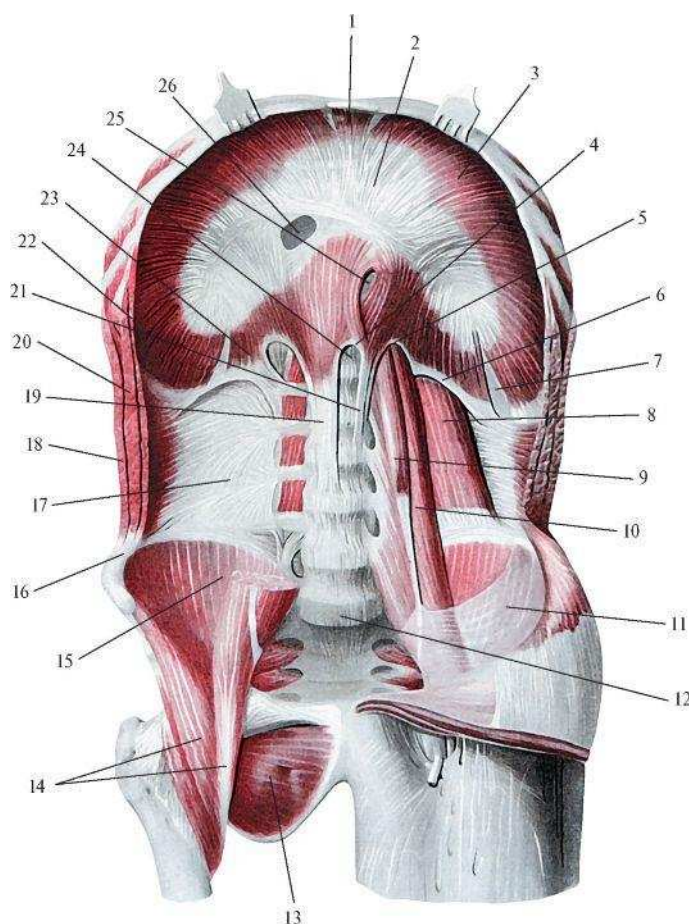


Рис. 135. Диафрагма и мышцы задней стенки живота. Вид спереди и снизу.

1 - грудинная часть диафрагмы, 2 - сухожильный центр, 3 - реберная часть диафрагмы, 4 - срединная дугообразная связка, 5 - медиальная дугообразная связка, 6 - латеральная дугообразная связка, 7 - пояснично-реберный треугольник, 8 - квадратная мышца поясницы, 9 - малая поясничная мышца, 10 - большая поясничная мышца, 11 - подвздошная фасция, 12 - мыс, 13 - наружная запирающая мышца, 14 - подвздошно-

поясничная мышца, 15 - подвздошная мышца, 16 - подвздошный гребень, 17 - глубокий листок пояснично-грудной фасции, 18 - наружная косая мышца живота, 19 - правая ножка диафрагмы, 20 - внутренняя косая мышца живота, 21 - левая ножка диафрагмы, 22 - поперечная мышца живота, 23 - поясничная часть диафрагмы, 24 - аортальное отверстие, 25 - пищеводное отверстие, 26 - отверстие нижней полой вены.

пим). Левее и несколько выше аортального отверстия в поясничной части диафрагмы находится *пищеводное отверстие*, через которое проходят пищевод и блуждающие нервы. Сквозь мышечные пучки ножек диафрагмы проходят парная и полунепарная вены, большие и малые внутренностные нервы. *Реберная часть* диафрагмы представлена мышечными пучками, идущими от внутренней поверхности шести-семи нижних ребер и переходящими вверх в сухожильный центр. *Грудинная часть* диафрагмы наиболее узкая, начинается на задней поверхности грудины и также переходит в сухожильный центр. В сухожильном центре имеется отверстие нижней полой вены. Сверху диафрагма покрыта внутригрудной фасцией, снизу - внутрибрюшной фасцией.

Функции: при сокращении диафрагма опускается, уплощается, объем грудной полости увеличивается. При одновременном сокращении с мышцами брюшного пресса диафрагма способствует повышению внутрибрюшного давления.

Иннервация: диафрагмальный нерв, нижние межреберные нервы и диафрагмальное симпатическое сплетение.

Кровоснабжение: перикардо-диафрагмальная артерия, верхняя и нижняя диафрагмальные артерии, мышечно-диафрагмальная артерия, задние межреберные артерии (6 нижних).

Фасции груди. *Поверхностная фасция груди* развита слабо. *Грудная фасция* имеет поверхностную и глубокую пластинки. Поверхностная пластинка покрывает спереди большую грудную мышцу, медиально прикрепляется к краю грудины, латерально и кверху переходит в дельтовидную фасцию, снизу - в подмышечную фасцию, вверху прикрепляется к ключице. Глубокая пластинка отделяет большую грудную от малой грудной мышцы, для которой она образует фасциальный футляр. Латерально и снизу глубокая пластинка грудной фасции соединяется с ее поверхностной пластинкой. Между ключицей и верхним краем малой грудной мышцы глубокая пластинка утолщается и называется *ключично-грудной фасцией*. *Собственная фасция груди* покрывает снаружи ребра и наружные межреберные мышцы. Изнутри грудная полость выстлана *внутригрудной фасцией*. Она покрывает внутренние межреберные мышцы, поперечные мышцы груди, внутреннюю поверхность ребер и диафрагму.

Поверхностная фасция груди участвует в образовании капсулы молочной железы, отдавая вглубь ее соединительнотканые перегородки, разделяющие железу на доли. Пучки фасции, простирающиеся от соединительнотканной капсулы молочной железы к ключице, получили название связок, поддерживающих молочную железу.

Мышцы и фасции живота

Мышцы живота, согласно их топографии, подразделяют на передние, задние и боковые. К мышцам, которые образуют переднюю и боковые стенки живота, относятся парные

наружная и внутренняя косые, поперечная, прямая мышца живота, а также пирамидальная мышца (см.

рис. 128, 136, 137).

Наружная косая мышца живота (m. obliquus externus abdominis) начинается мышечными зубцами на боковой поверхности VIII -IX нижних ребер. Верхние пять зубцов в местах своего начала входят между зубцами передней зубчатой мышцы, нижние три зубца - между зубцами широчайшей мышцы спины. Мышечные пучки направляются вниз и медиально, переходят в широкий плоский апоневроз, который достигает передней срединной линии, где срастаются с таким же апоневрозом наружной косой мышцы противоположной стороны, участвуют в образовании белой линии живота, а также прикрепляется к наружной губе подвздошного гребня и к лобковому бугорку, между которыми апоневроз образует утолщенный сухожильный тяж - паховую связку.

Функция: при двустороннем сокращении и укрепленном тазовом поясе опускает ребра и сгибает позвоночник. При одностороннем сокращении поворачивает туловище в противоположную сторону. При лишенных опоры нижних конечностях поднимает таз, входит в состав мышц брюшного пресса.

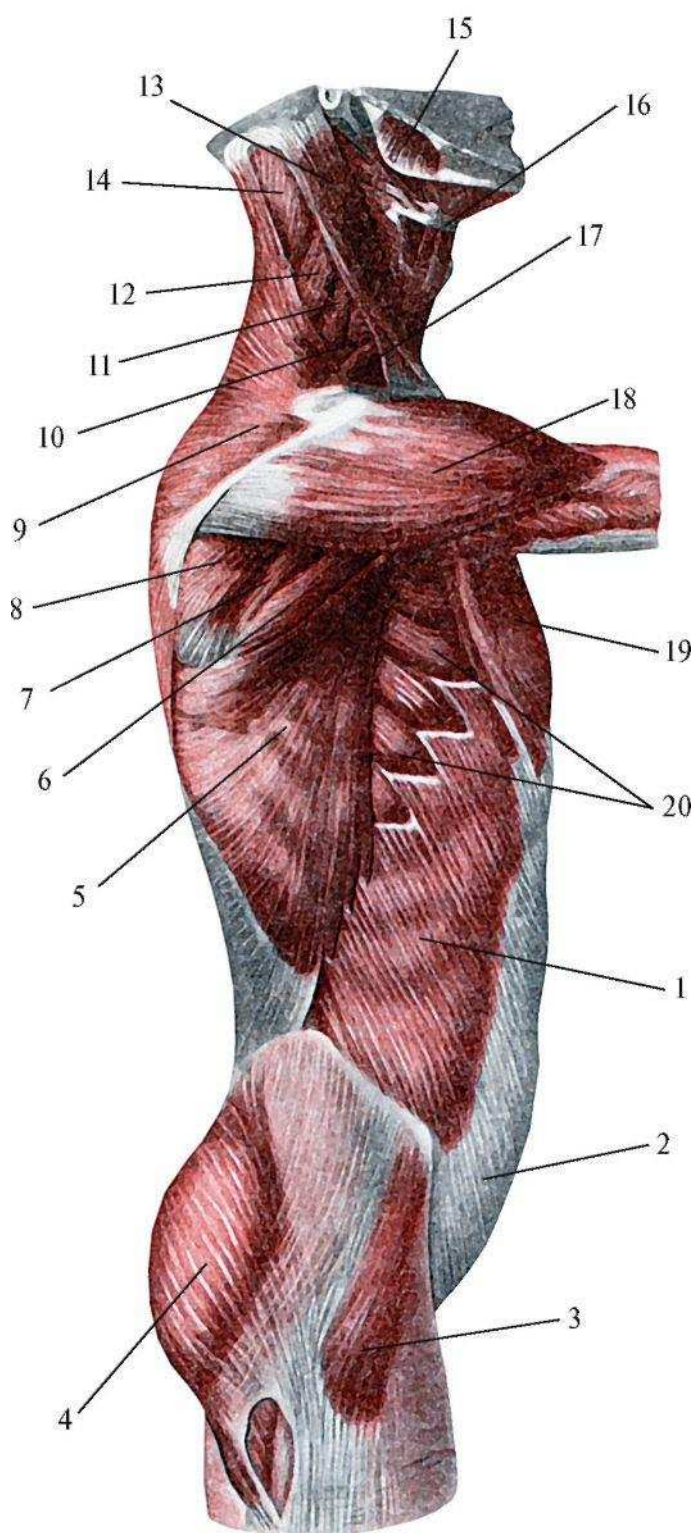


Рис. 136. Наружная косая мышца живота и другие мышцы тела человека. Вид справа. 1 - наружная косая мышца живота, 2 - апоневроз наружной косой мышцы живота, 3 - мышца, напрягающая широкую фасцию бедра, 4 - большая ягодичная мышца, 5 - широчайшая мышца спины, 6 - большая круглая мышца, 7 - малая круглая мышца, 8 - подостная мышца, 9 - трапециевидная мышца, 10 - средняя лестничная мышца, 11 - задняя лестничная мышца, 12 - мышца, поднимающая лопатку, 13 - грудино-ключично-сосцевидная мышца, 14 - ременная мышца головы, 15 - жевательная мышца, 16 -

подъязычная кость, 17 - лопаточно-подъязычная мышца, 18 - дельтовидная мышца, 19 - большая грудная мышца, 20 - передняя зубчатая мышца.

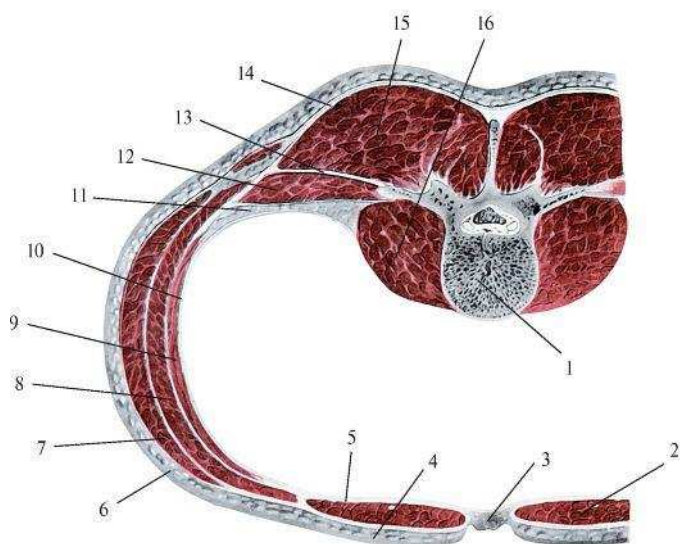


Рис 137. Мышцы, образующие стенки живота. Поперечный разрез на уровне второго поясничного позвонка. Вид сверху.

1 - тело поясничного позвонка, 2 - прямая мышца живота, 3 - белая линия живота, 4 - передняя пластинка влагалища прямой мышцы живота, 5 - задняя пластинка влагалища прямой мышцы живота, 6 - кожа, 7 - наружная косая мышца живота, 8 - внутренняя косая мышца живота, 9 - поперечная мышца живота, 10 - внутрибрюшная фасция, 11 - глубокая (передняя) пластинка пояснично - грудной фасции, 12 - квадратная мышца поясницы, 13 - передняя пластинка пояснично - грудной фасции, 14 - поверхностная (задняя) пластинка пояснично - грудной фасции, 15 - мышца, выпрямляющая позвоночник, 16 - большая поясничная мышца.

Иннервация: межреберные нервы (V-XII), подвздошно-подчревный и подвздошно-паховый нервы.

Кровоснабжение: задние межреберные и поясничные артерии, латеральная грудная артерия, поверхностная артерия, огибающая подвздошную кость.

Внутренняя косая мышца живота (m. obliquus internus abdominis) располагается кнутри от наружной косой мышцы живота. Начинается на латеральных двух третях паховой связки, подвздошном гребне, на пояснично-грудной фасции. Пучки этой мышцы веерообразно переходят в апоневроз, который сверху прикрепляется к хрящам нижних ребер (вместе с мышечными пучками), средние пучки направляются медиально, нижние - идут косо вперед и вниз к белой линии живота спереди и внизу.

Функция: при двустороннем сокращении обе внутренние косые мышцы живота тянут ребра вниз, сгибают позвоночник. При одностороннем сокращении мышца поворачивает туловище в свою сторону; при укрепленной грудной клетке поднимает.

Иннервация: межреберные нервы, подвздошно-подчревный и подвздошно-паховый нервы.

Кровоснабжение: задние межреберные и поясничные артерии, верхние и нижние надчревные артерии, мышечно-диафрагмальная артерия.

Поперечная мышца живота (m. transversus abdominis) начинается на внутренней стороне шести нижних ребер, на глубокой пластинке пояснично-грудной фасции, передней половине внутренней губы подвздошного гребня и на латеральной части паховой связки. Мышечные пучки идут поперечно и медиально, переходят в широкий апоневроз, вплетающийся в белую линию живота.

Функция: тянет нижние ребра вниз, входит в состав мышц брюшного пресса.

Иннервация: межреберные нервы, подвздошно-подчревный и подвздошно-паховый нервы.

Кровоснабжение: задние межреберные и поясничные артерии, верхняя и нижняя надчревные артерии, мышечно-диафрагмальная артерия.

Прямая мышца живота (m. rectus abdominis), лентовидная, расположена по бокам от передней срединной линии, отделена от одноименной мышцы противоположной стороны белой линией живота. Начинается прямая мышца живота на лобковом гребне и лобковом симфизе, направляется вверх и прикрепляется к передней поверхности мечевидного отростка и хрящей 5-7 ребер. Мышечные пучки прямой мышцы живота прерываются тремя-четырьмя горизонтальными сухожильными перемычками. Располагается прямая мышца живота в ее фиброзном влагалище, которое имеет переднюю и заднюю стенки, образованные апоневрозами (широкими сухожилиями) косых и поперечной мышц живота (см. рис. 134).

Влагалище прямой мышцы живота (vagina m. recti abdominis) парное, находится по обе стороны белой линии живота. Белая линия живота, проходящая по передней срединной линии от мечевидного отростка грудины до лобкового симфиза, образована сросшимися волокнами апоневрозов широких мышц живота правой и левой сторон. На середине белой линии находится *пупочное кольцо* (annulus umbilicalis). Строение стенок у влагалища прямой мышцы живота в пределах его нижней трети и верхних двух третей не одинаковое. У верхней части влагалища переднюю его стенку образует апоневроз наружной косой мышцы живота и передняя пластинка апоневроза внутренней косой мышцы живота. Задняя стенка влагалища состоит из апоневроза поперечной мышцы и задней пластинки апоневроза внутренней косой мышцы живота. У нижней трети все три апоневроза (косых мышц и поперечной мышцы) образует переднюю стенку влагалища прямой мышцы живота, а сзади к этой мышце прилежит поперечная фасция.

Функция: прямая мышца живота тянет ребра вниз, опускает грудную клетку, сгибает позвоночник (туловище); при фиксированной грудной клетке поднимает таз.

Иннервация: межреберные нервы, подвздошно-подчревный нерв.

Кровоснабжение: верхняя и нижняя надчревные артерии, задние межреберные и поясничные артерии.

Пирамидальная мышца (m. pyramidalis), непостоянная, треугольная, находится спереди от нижнего отдела прямой мышцы живота. Начинается на лобковом гребне, вплетается в белую линию живота.

Функция: натягивает белую линию живота.

Иннервация: подвздошно-подчревный нерв.

Кровоснабжение: нижняя надчревная артерия.

Паховый канал

В нижней части передней стенки живота, над медиальной частью паховой связки, находится *паховый канал* (canalis inguinalis), через который у мужчин проходит семенной канатик, у женщин - круглая связка матки (рис. 138). Паховый канал представляет собой узкую щель длиной до 4-6 см, проходящую через переднюю брюшную стенку косо сверху вниз и медиально от внутреннего (глубокого) пахового кольца к поверхностному (подкожному) паховому кольцу. Глубокое паховое кольцо находится в виде воронкообразного углубления в поперечной фасции живота над серединой паховой связки, на внутренней стороне передней брюшной стенки. Поверхностное паховое кольцо находится под кожей в виде щели в апоневрозе наружной косой мышцы живота, над верхней ветвью лобковой кости. У пахового канала выделяют переднюю,

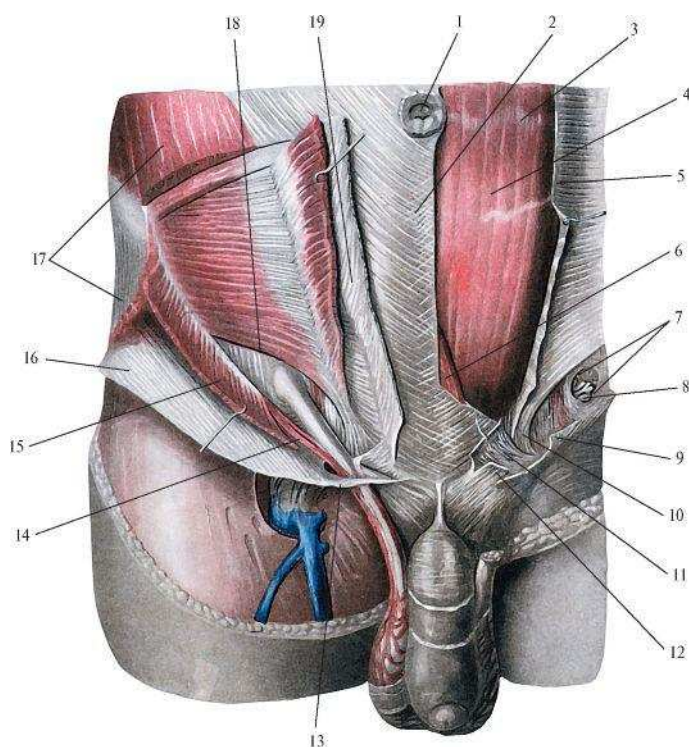


Рис. 138. Паховый канал, вскрыт. Вид спереди. Наружная и внутренняя косые мышцы живота на правой стороне разрезаны и отвернуты в сторону. На левой стороне передняя пластинка влагалища прямой мышцы живота удалена.

1 - пупочное кольцо, 2 - белая линия живота, 3 - межсухожильная перемычка, 4 - прямая мышца живота, 5 - передняя пластинка влагалища прямой мышцы живота, 6 -

пирамидальная мышца, 7 - глубокое кольцо пахового канала, 8 - семенной канатик, 9 - латеральная ножка поверхностного пахового кольца, 10 - паховый серп (соединительное сухожилие), 11 - загнутая связка, 12 и 3 - медиальная ножка поверхностного пахового кольца, 14 - мышца, поднимающая яичко, 15 - внутренняя косая мышца живота, 16 - апоневроз наружной косой мышцы живота, 17 - наружная косая мышца живота, 18 - свободный край поперечной мышцы живота (верхняя стенка пахового канала), 19 - апоневроз внутренней косой мышцы живота.

заднюю, верхнюю и нижнюю стенки. Передняя стенка образована апоневрозом наружной косой мышцы живота, задняя - поперечной фасцией, верхняя - нижними краями внутренней косой и поперечной мышц живота, нижняя - паховой связкой.

Мышцы задней стенки живота.

В образовании задней стенки живота участвуют парная квадратная мышца поясницы, большая и малая поясничные мышцы.

Квадратная мышца поясницы (m. quadratus lumborum) начинается на подвздошном гребне, подвздошно-поясничной связке, поперечных отростках нижних поясничных позвонков, идет вверх к нижнему краю последнего ребра и к поперечным отросткам верхних поясничных позвонков (рис. 135, 136).

Функция: при двустороннем сокращении удерживает туловище в вертикальном положении, при одностороннем - наклоняет позвоночник в свою сторону, тянет 12 ребро вниз.

Иннервация: мышечные ветви поясничного сплетения.

Кровоснабжение: поясничные артерии, подвздошно-поясничная артерия.

Большая поясничная мышца (m. psoas major) начинается на боковой поверхности тел и поперечных отростках XII грудного, I-IV поясничных позвонков. Суживаясь книзу, эта мышца соединяется с пучками подвздошной мышцы (рис. 135, 137). В результате образуется *подвздошно-поясничная мышца* (m. iliopsoas), которая прикрепляется к малому вертелу бедренной кости.

Функция: сгибает бедро в тазобедренном суставе.

Иннервация: мышечные ветви поясничного сплетения.

Кровоснабжение: поясничные артерии.

Малая поясничная мышца (m. psoas minor) начинается на боковой поверхности тел XII грудного и I поясничного позвонков, прикрепляется к подвздошной фасции. **Функция:** натягивает подвздошную фасцию. **Иннервация:** мышечные ветви поясничного сплетения. **Кровоснабжение:** поясничные артерии.

Фасции живота

Поверхностная фасция живота является продолжением поверхностной фасции груди. Собственная фасция, покрывающая наружные косые мышцы живота, в области поверхностного кольца пахового канала образует межжировые волокна, которые у мужчин переходят на семенной канатик в виде фасции мышцы, поднимающей яичко.

Поперечная фасция (fascia transversalis) покрывает изнутри поперечную мышцу живота, участвует в образовании задней стенки влагалища прямой мышцы живота. В паховой области эта фасция прикрепляется к паховой связке, к внутренней губе подвздошного гребня. Над серединой паховой связки поперечная фасция образует овальное углубление, которое является глубоким кольцом пахового канала. Кзади поперечная фасция продолжается в фасцию, покрывающую мышцы задней брюшной стенки, а кверху - в нижнюю диафрагмальную фасцию. Все фасции покрывающие изнутри (со стороны брюшной полости) мышцы живота объединяют под общим названием - **внутрибрюшная фасция** (fascia endoabdominalis) (рис. 135, 137, 138). Со стороны брюшной полости поперечная фасция покрыта брюшиной.

Мышцы и фасции головы

У головы выделяют ряд областей (рис. 139), на которые проецируются мышцы головы, имеющие сложное строение и топографию. Различают мимические мышцы и жевательные мышцы, располагающиеся в различных областях лица.

Мимические мышцы

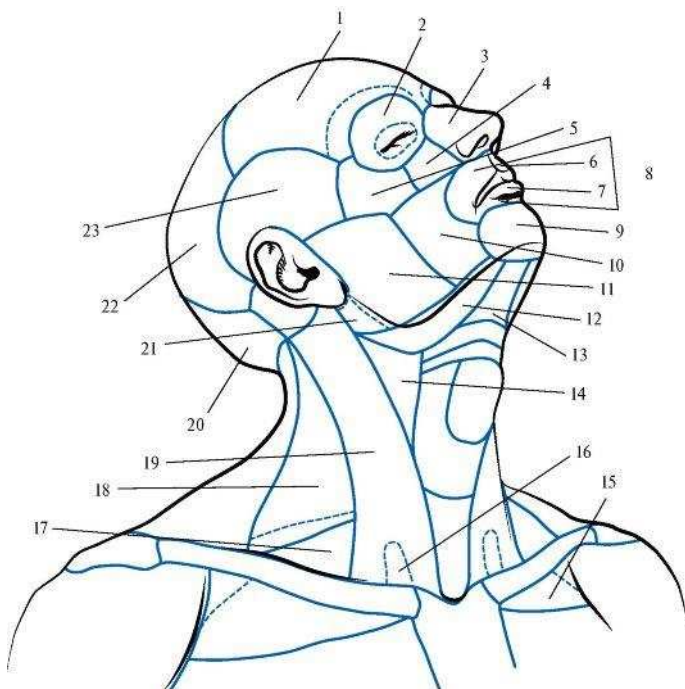


Рис. 139. Области головы (лица) и шеи. Вид справа и спереди.

1 - лобная область, 2 - глазничная область, 3 - носовая область, 4 - подглазничная область, 5 - скуловая область, 6 - верхняя губная область, 7 - нижняя губная область, 8 - ротовая область, 9 - подбородочная область, 10 - щечная область, 11 - околоушно-жевательная

область, 12 - поднижнечелюстной треугольник, 13 - подбородочная область шеи, 14 - сонный треугольник, 15 - подключичная область, 16 - малая надключичная ямка, 17 - лопаточно - ключичный треугольник (большая надключичная ямка), 18 - латеральная область шеи, 19 - грудино-ключично-сосцевидная область, 20 - затылочная область, 21 - занижнечелюстная область, 22 - теменная область, 23 - височная область.

Мимические мышцы или мышцы лица (mm. faciei) лежат непосредственно под кожей в области лица и волосистой части головы. Эти мышцы начинаются на костях черепа и заканчиваются в коже лица, поэтому мимические мышцы фасции не имеют (рис. 140, 141). При сокращении мимических мышц на лице формируется мимика, отражающая состояние человека (улыбку, смех, печаль, страх и др.). Мимические мышцы расположены возле естественных отверстий головы (лица), они имеют циркулярное или радиальное направление (рис. 142). Круговые пучки мышц суживают отверстия, являются сфинктерами. Радиальные мышечные пучки рас-

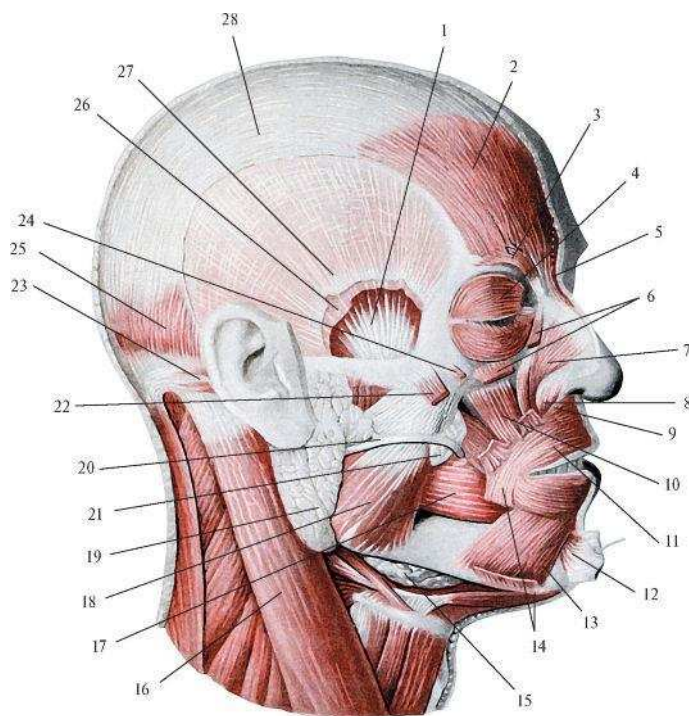


Рис. 140. Расположение мимических и жевательных мышц. Вид справа. Некоторые мимические мышцы удалены.

1 - височная мышца, 2 - лобное брюшко затылочно-лобной мышцы, 3 - мышца, сморщивающая бровь, 4 - круговая мышца глаза, 5 - мышца гордецов, 6 - мышца, поднимающая верхнюю губу и крыло носа, 7 - поперечная часть носовой мышцы, 8 - крыльная часть носовой мышцы, 9 - мышца, опускающая перегородку носа, 10 - мышца поднимающая угол рта, 11 - круговая мышца рта, 12 - подбородочная мышца, 13 - мышца, опускающая нижнюю губу, 14 - мышца, опускающая угол рта, 15 - поднижнечелюстная железа, 16 - грудино-ключично-сосцевидная мышца, 17 - щечная мышца, 18 - жевательная мышца, 19 - околоушная железа, 20 - околоушной проток, 21 - жировое тело щеки, 22 - большая скуловая мышца, 23 - задняя ушная мышца, 24 - малая скуловая мышца, 25 - затылочное брюшко затылочно-лобной мышцы, 26 - глубокий листок височной фасции, 27 - поверхностный листок височной фасции, 28 - апоневротический шлем.

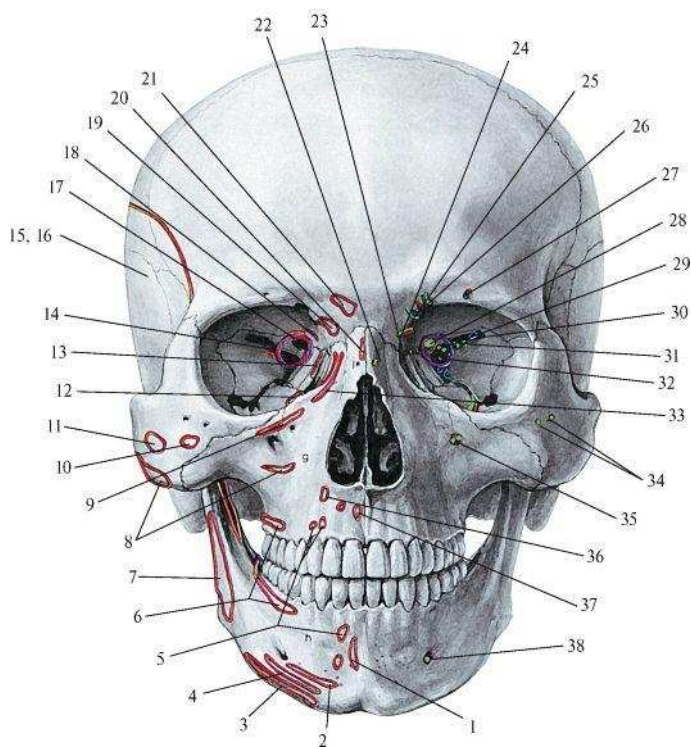


Рис. 141. Места начала мимических, жевательных и наружных мышц глазного яблока на костях черепа и места выхода сосудов и нервов.

1 - подбородочная мышца 2 - мышца, опускающая нижнюю губу, 3 - мышца, опускающая угол рта, 4 - подкожная мышца шеи, 5 - круговая мышца рта, 6 - щечная мышца, 7 - жевательная мышца, 8 - мышца, поднимающая угол рта, 9 - мышца, поднимающая верхнюю губу, 10 - малая скуловая мышца,

11 - большая скуловая мышца, 12 - нижняя косая мышца (глаза), 13 - слезная часть круговой мышцы глаза, 14 - латеральная прямая мышца (глаза), 15, 16 - височная мышца, 17 - мышца, поднимающая верхнее веко, 18 - верхняя косая мышца (глаза), 19 - вековая часть круговой мышцы глаза, 20 - мышца горцев, 21 - мышца, сморщивающая бровь, 22 - наружная носовая ветвь (артерия), 23 - передний и задний решетчатые нервы, 24 - подблоковые нерв и артерия, 25 - надблоковые нерв и вена, 26 - медиальные ветви надглазничных артерии, нерва и приток вены, 27 - латеральные ветви надглазничной артерии, нерва и приток вены, 28 - зрительный нерв и глазная артерия, 29 - носоресничный, глазодвигательный и отводящий нервы, 30 - слезный нерв и верхняя глазная вена, 31 - лобный и блоковый нервы, 32 - общее сухожилие мышц глазного яблока и глазная вена, 33 - мышца, поднимающая верхнюю губу и крыло носа, 34 - скулолицевые ветви скулового нерва, 35 - подглазничные артерия и нерв, 36 - поперечная и крыльчатая часть носовой мышцы, 37 - мышца, опускающая перегородку носа, 38 - подбородочные артерия, вена и нерв.

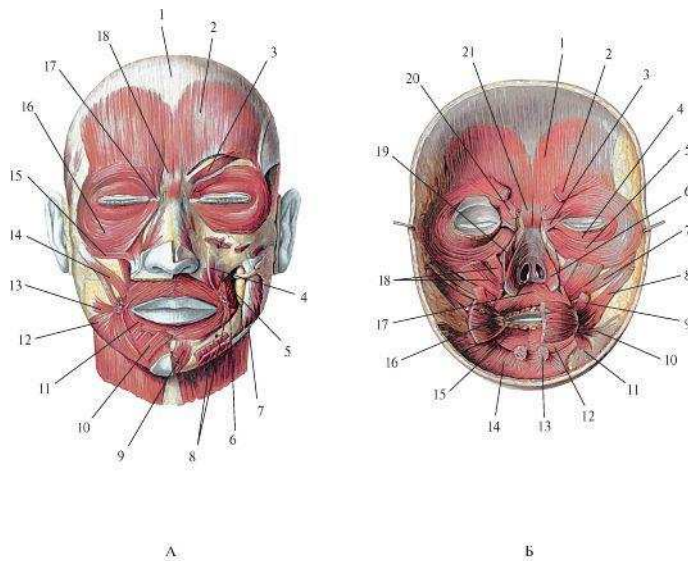


Рис. 142. Мимические мышцы. Вид снаружи (А). Вид изнутри (Б).

А. 1 - сухожильный шлем, 2 - лобное брюшко затылочно-лобной мышцы, 3 - мышца, сморщивающая бровь, 4 - мышца, поднимающая верхнюю губу, 5 - мышца, поднимающая угол рта, 6 - щечная мышца, 7 - жевательная мышца, 8 - мышца, опускающая угол рта, 9 - подбородочная мышца, 10 - мышца, опускающая нижнюю губу, 11 - круговая мышца рта, 12 - подкожная мышца шеи, 13 - мышца смеха, 14 - большая скуловая мышца, 15 - малая скуловая мышца, 16 - круговая мышца глаза, 17 - медиальная вековая связка, 18 - мышца гордецов.

Б. 1 - лобное брюшко затылочно-лобной мышцы, 2 - мышца, сморщивающая бровь, 3 - слезная часть круговой мышцы глаза, 4 - вековая часть круговой мышцы глаза, 5 - глазничная часть круговой мышцы глаза, 6 - поперечная и крыльная части носовой мышцы, 7 - малая скуловая мышца, 8 - большая скуловая мышца, 9 - мышца, поднимающая угол рта, 10 - мышца смеха, 11 - мышца, опускающая угол рта, 12 - краевая часть круговой мышцы рта, 13 - подбородочная мышца, 14 - мышца, опускающая нижнюю губу, 15 - губная часть круговой мышцы рта, 16 - щечная мышца, 17 - мышца, опускающая перегородку носа, 18 - мышца, поднимающая верхнюю губу, 19 - мышца, поднимающая верхнюю губу и крыло носа, 20 - мышца, опускающая бровь, 21 - мышца гордецов.

ширяют отверстия и являются дилататорами. Мимические мышцы подразделяют на мышцы свода черепа, мышцы, окружающие глазную щель, мышцы, окружающие отверстия носа, мышцы, окружающие ротовую щель и мышцы ушной раковины. Все мимические мышцы иннервируются лицевым нервом.

Мышцы свода черепа

Затылочно-лобная мышца (m. occipitofrontalis), или *надчерепная мышца* (m. epicranius), покрывает свод (крышу), черепа, имеет затылочное брюшко и лобное брюшко (рис. 140). Затылочное брюшко начинается на наивысшей выйной линии затылочной кости и основании сосцевидного отростка височной кости, идет вверх и переходит в апоневроз - *сухожильный шлем* (galea aponeurotica), или *надчерепной апоневроз* (aponeurosis).

epicranii). Этот апоневроз прочно сращен с кожей волосистой части головы и рыхло с надкостницей костей крыши черепа. Лобное брюшко начинается на апоневрозе и заканчивается в коже бровей.

Функция: затылочное брюшко тянет кожу головы кзади, разглаживает складки в области лба. При сокращении лобного брюшка кожа лба образует поперечные складки, брови поднимаются, придавая лицу выражение удивления.

Кровоснабжение: затылочная, задняя ушная, поверхностная височная и надглазничная артерии.

Мышца гордецов (m. processus) начинается на наружной поверхности носовой кости, идет кверху, заканчивается в коже лба.

Функция: образует поперечные складки у корня носа, способствует расправлению поперечных складок на лбу.

Кровоснабжение: угловая и лобная артерии.

Мышца, сморщивающая бровь (m. corrugator supercilii) начинается на медиальной части надбровной дуги лобной кости, идет латерально и кверху, заканчивается в коже брови.

Функция: сморщивает брови, образует вертикальные складки над корнем носа.

Кровоснабжение: лобная, надглазничная, поверхностная височная артерии.

Мышцы, окружающие глазную щель

Круговая мышца глаза (m. orbicularis oculi) располагается по окружности глазницы и в толще века. У мышцы выделяют вековую, глазничную и слезную части (рис. 140, 142). *Вековая часть* (pars palpebralis) состоит из мышечных пучков, идущих от медиальной связки века по передней поверхности хрящей верхнего и нижнего века к латеральному углу глаза. Мышечные пучки образуют латеральный шов века и вплетаются в надкостницу латеральной стенки глазницы. *Глазничная часть* (pars orbitalis) начинается на лобном отростке верхнечелюстной кости, носовой части лобной кости, медиальной связке века. Мышечные пучки идут вдоль верхнего нижнего края глазницы до латеральной ее стенки, где верхние и нижние пучки переходят друга в друга. *Слезная часть* (pars lacrimalis) берет начало на слезном гребне и латеральной поверхности слезной кости и вплетается в стенки слезного мешка.

Функция: вековая часть смыкает веки. При сокращении глазничной части глаз зажмуривается, на коже в области наружного угла глаза образуются веерообразно расходящиеся складки. Слезная часть мышцы расширяет слезный мешок, способствуя оттоку из него слезы в носослезный проток

Кровоснабжение: лицевая, поверхностная височная, подглазничная и надглазничная артерии

Мышцы, окружающие носовые отверстия

Носовая мышца (m. nasalis) имеет поперечную и крыльную части. *Поперечная часть* (pars transversa) начинается выше и латеральнее резцов верхнечелюстной кости, мышечные пучки идут медиально и вверх, переходят в тонкий апоневроз. Этот апоневроз, перекидываясь через

спинку носа, продолжается в поперечную часть носовой мышцы противоположной стороны. *Крыльная часть* (pars alaris) начинается на верхнечелюстной кости медиальнее и ниже поперечной части, заканчивается в коже крыла носа.

Функция: поперечная часть при сокращении сжимает нос в средней трети, сужая просвет обонятельной части носа; крыльная часть расширяет ноздри, тянет крыло носа вниз и латерально.

Кровоснабжение: верхняя губная и угловая артерии.

Мышца, опускающая перегородку носа (m. depressor septi nasi), начинается на альвеолярном возвышении медиального резца верхнечелюстной кости, прикрепляется к хрящевой перегородке носа.

Функция: тянет перегородку носа вниз **Кровоснабжение:** верхняя губная артерия.

Мышцы, окружающие ротовое отверстие

Круговая мышца рта (m. orbicularis oris) образует мышечную основу губ, состоит из краевой и губной частей (рис. 143). *Краевая (периферическая) часть* (pars marginalis) образована пучками, которые подходят от соседних мимических мышц. Это щечные мышцы, мышцы, поднимающие верхнюю губу и угол рта, мышцы, опускающие нижнюю губу и угол рта, подбор-

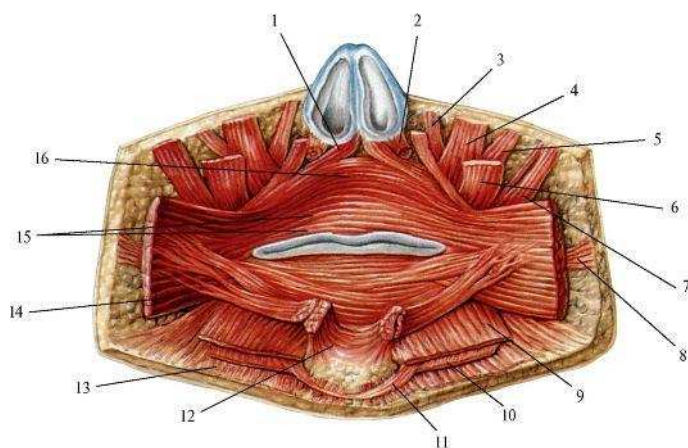


Рис. 143. Круговая мышца рта. Вид изнутри (сзади).

1 - мышца, опускающая перегородку носа, 2 - крыльная часть носовой мышцы, 3 - мышца, поднимающая верхнюю губу и крыло носа, 4 - мышца, поднимающая верхнюю губу, 5 - малая скуловая мышца, 6 - мышца, поднимающая угол рта, 7 - большая скуловая мышца, 8 - мышца смеха, 9 - мышца, опускающая нижнюю губу, 10 - мышца, опускающая угол рта, 11 - поперечная мышца подбородка, 12 - подбородочная мышца, 13 - подкожная мышца

шеи, 14 - щечная мышца, 15 - губная часть круговой мышцы рта, 16 - краевая часть круговой мышцы рта.

родочная и другие мышцы. *Губная часть* (pars labialis) представляет собой внутренний отдел круговой мышцы рта, состоящий из мышечных пучков, идущих от одного угла рта к другому. Мышечные пучки краевой и губной частей соединяются друг с другом в области углов рта, переходят с верхней губы в нижнюю и с нижней губы в верхнюю, вплетаются в кожу и слизистую оболочку губ.

Функция: закрывает, суживает ротовую щель, участвует в актах сосания и жевания.

Кровоснабжение: верхняя и нижние губные артерии, подбородочная артерия.

Мышца, опускающая угол рта (m. depressor anguli oris) начинается на теле нижней челюсти между подбородочным выступом и уровнем первого малого коренного зуба, идет кверху, суживается и прикрепляется к коже угла рта.

Функция: тянет угол рта латерально и вниз (мимика печали, скорби).

Кровоснабжение: нижняя губная и подбородочная артерии.

Мышца, опускающая нижнюю губу (m. depressor labii inferioris) начинается на передней стороне основания нижней челюсти, ниже подбородочного отверстия. Мышечные пучки идут вверх и медиально, вплетаются в слизистую оболочку нижней губы. Латеральная часть мышцы, опускающей нижнюю губу, покрыта мышцей, опускающей угол рта.

Функция: тянет нижнюю губу вниз и латерально; при двустороннем сокращении выворачивает губу вперед (выражение безгловости, отвращения).

Кровоснабжение: нижняя губная и подбородочная артерии.

Подбородочная мышца (m. mentalis) начинается на альвеолярных возвышениях резцов нижней челюсти, идет вниз и медиально, соединяются с мышечными волокнами одноименной мышцы противоположной стороны и вплетается в кожу подбородка (см. рис. 140, 141, 142, 143). Обе подбородочные мышцы соединены поперечно расположенными под кожей мышечными пучками, получившими название *поперечная мышца подбородка* (m. transversus menti).

Функция: подбородочная мышца тянет кожу подбородка вверх и латерально, образует ямочку на подбородке; содействует выпячиванию нижней губы кпереди.

Кровоснабжение: нижняя губная артерия, подбородочная артерия

Мышца, поднимающая верхнюю губу (m. levator labii superioris), начинается на подглазничном крае верхнечелюстной кости, чуть выше подглазничного отверстия, и частично на скуловой кости. Мышечные пучки направляются вниз и вплетаются в кожу верхней губы и крыла носа.

Функция: поднимает верхнюю губу (образует носогубную борозду), тянет крыло носа вверх.

Кровоснабжение: подглазничная и верхняя губная артерии.

Большая скуловая мышца (m. zygomaticus major) начинается на латеральной поверхности скуловой кости и скуловой дуги, вплетается в угол рта. *Функция:* тянет угол рта латерально и вверх. *Кровоснабжение:* подглазничная, щечная артерии.

Малая скуловая мышца (m. zygomaticus minor) начинается на скуловой кости возле латерального края мышцы, поднимающей верхнюю губу. Мышечные пучки идут вниз и медиально, вплетаются в кожу угла рта.

Функция: поднимает угол рта.

Кровоснабжение: подглазничная, щечная артерии.

Мышца, поднимающая угол рта (m. levator anguli oris), или клыковая мышца, начинается на передней поверхности верхнечелюстной кости, в области клыковой ямки, под подглазничным отверстием. Мышца идет вниз под мышцей, поднимающей верхнюю губу, и прикрепляется к коже в области угла рта.

Функция: тянет угол рта вверх и латерально.

Кровоснабжение: подглазничная артерия

Мышца смеха (m. risorius) начинается на жевательной фасции, идет вперед и вплетается в кожу угла рта

Функция: тянет угол рта латерально и кзади, образует ямочку на щеке. *Кровоснабжение:* лицевая артерия и поперечная артерия лица.

Щечная мышца (m. buccinator) расположена в толще щеки. Начинается щечная мышца на косой линии нижней челюсти на наружной стороне альвеолярной дуги верхнечелюстной кости на уровне больших коренных зубов, на передней части крылонижнечелюстного шва, соединяющего крыловидный крючок клиновидной кости и нижнюю челюсть. Мышечные пучки направляются вперед к углу рта, частично перекрещиваются и продолжают в круговую мышцу рта, расположенную в толще верхней и нижней губ (см. рис. 140-143). На уровне второго верхнего коренного зуба щечную мышцу прободает выводной проток околоушной слюнной железы.

Функция: тянет угол рта кзади. При двустороннем сокращении мышцы растягивают ротовую щель, прижимают щеки к зубам. *Кровоснабжение:* щечная артерия. **Мышцы ушной раковины** (см. рис. 140).

У человека эти мышцы обычно слабо развиты, часто отсутствуют. Различают переднюю, верхнюю и заднюю ушные мышцы

Передняя ушная мышца (m. auricularis superior) начинается на сухожильном шлеме и височной фасции. Идет над скуловой дугой вниз и кзади, прикрепляется к переднему краю ушной раковины.

Функция: тянет ушную раковину вперед.

Верхняя ушная мышца (m. auricularis superior) начинается на сухожильном шлеме над ушной раковиной, прикрепляется к верхней части хряща ушной раковины. В тех случаях, когда волокна этой мышцы достигают теменной области, ее называют *височно-теменной мышцей* (m. temporoparietalis).

Задняя ушная мышца (m. auricularis posterior) начинается на верхней выйной линии затылочной кости и на сосцевидном отростке височной кости, идет вперед и вплетается в заднюю поверхность ушной раковины.

Функция: тянет ушную раковину назад.

Кровоснабжение: поверхностная височная артерия кровоснабжает переднюю и верхнюю ушные мышцы, задняя ушная артерия - заднюю ушную мышцу.

Жевательные мышцы

Эти мышцы прикрепляются к нижней челюсти, приводят ее в движение, участвуют в акте жевания, в формировании членораздельной речи, в актах сосания, глотания. Различают собственно жевательную мышцу, височную мышцу, латеральную и медиальную крыловидные мышцы. Все жевательные мышцы иннервирует нижнечелюстной нерв - третья ветвь тройничного нерва.

Жевательная мышца (m. masseter) имеет поверхностную и глубокую части (рис. 144, 145). Большая по размерам *поверхностная часть* (pars superficialis) начинается на скуловом отростке верхнечелюстной кости и передней части скуловой дуги. Идет вниз и кзади, прикрепляется к жевательной бугристости нижней челюсти. *Глубокая часть* (pars profunda) жевательной мышцы прикрыта поверхностной частью, начинается на нижнем крае и внутренней поверхности задней части скуловой дуги. Мышечные пучки этой части мышцы идут сверху вниз, почти вертикально. Обе части прикрепляются к наружной поверхности ветви и угла нижней челюсти (к жевательной бугристости).

Функция: поднимает нижнюю челюсть, прижимает коренные зубы нижней челюсти к верхним коренным зубам («раздавливающая мышца»). Поверхностная часть мышцы участвует в выдвижении нижней челюсти вперед.

Кровоснабжение: жевательная артерия, поперечная артерия лица.

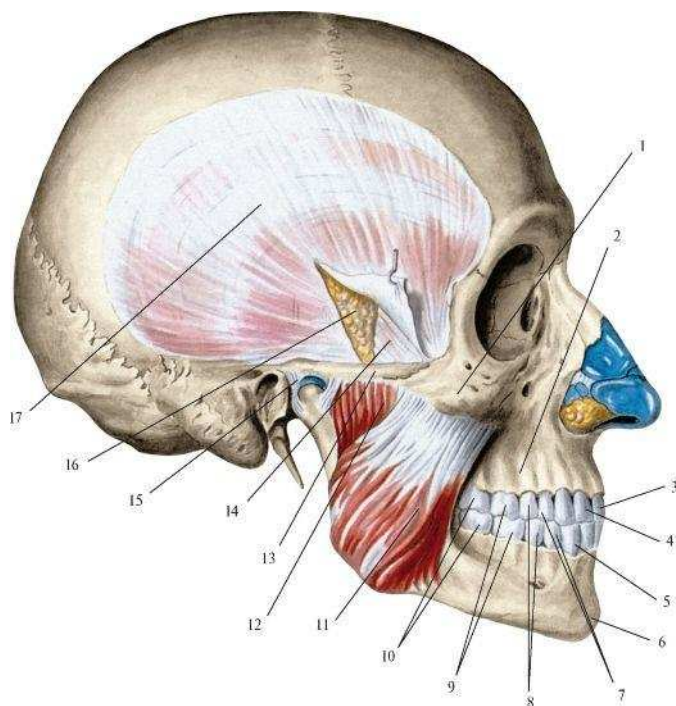


Рис. 144. Жевательная мышца. Вид справа.

1 - скуловая кость, 2 - верхнечелюстная кость, 3 - медиальный резец, 4 - латеральный резец, 5 - клык, 6 - нижняя челюсть, 7 - первые премоляры, 8 - вторые премоляры, 9 - первые моляры, 10 - вторые моляры, 11 - поверхностная часть жевательной мышцы, 12 - глубокая часть жевательной мышцы, 13 - скуловая дуга, 14 - глубокая пластинка височной фасции, 15 - височно-нижнечелюстной сустав, 16 - межапоневротическое клетчаточное пространство, 17 - поверхностная пластинка височной фасции.

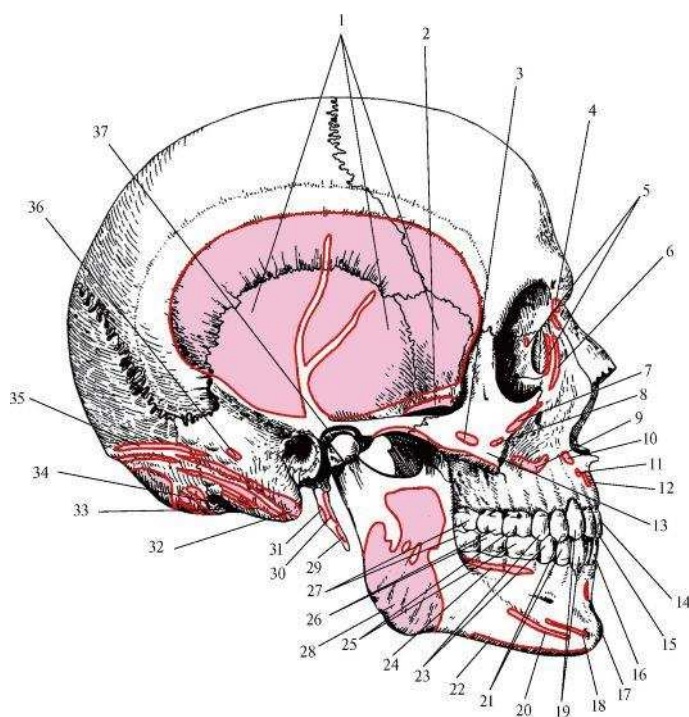


Рис. 145. Места начала жевательных и мимических мышц на костях черепа. Вид справа. 1 - височная мышца, 2 - латеральная крыловидная мышца, 3 - большая скуловая мышца, 4 - мышца, сморщивающая бровь, 5 - круговая мышца глаза, 6 - мышца, поднимающая верхнюю губу и крыло носа, 7 - мышца, поднимающая верхнюю губу, 8 - малая скуловая мышца, 9 - мышца, поднимающая угол рта, 10 - поперечная часть носовой мышцы, 11 - крыльная часть носовой мышцы, 12 - мышца, опускающая перегородку носа, 13 - скуловая кость, 14 - медиальный резец (верхний), 15 - латеральный резец (верхний), 16 - латеральный резец (нижний), 17 - подбородочная мышца, 18 - мышца, опускающая нижнюю губу, 19 - клыки, 20 - мышца, опускающая угол рта, 21 - первые премоляры, 22 - подкожная мышца шеи, 23 - вторые премоляры, 24 - щечная мышца, 25 - первые моляры, 26 - вторые моляры, 27 - третьи большие коренные зубы, 28 - жевательная мышца, 29 - шилоязычная мышца, 30 - шилоподъязычная мышца, 31 - шилоглоточная мышца, 32 - грудино-ключично-сосцевидная мышца, 33 - длинная мышца головы, 34 - заднее брюшко двубрюшной мышцы, 35 - затылочное брюшко затылочно-лобной мышцы, 36 - задняя ушная мышца, 37 - височно-нижнечелюстной сустав.

Височная мышца (m. temporalis) начинается на поверхности височной ямки, на внутренней стороне височной фасции. Мышечные пучки суживаются книзу, переходят в сухожилие, которое прикрепляется к венечному отростку нижней челюсти (рис.146).

Функция: поднимает нижнюю челюсть, особенно переднюю ее часть, прижимает резцы и клыки нижней челюсти к зубам верхней челюсти («кусаящая мышца»). Задние пучки мышцы тянут нижнюю челюсть кзади.

Кровоснабжение: глубокая и поверхностная височные артерии.

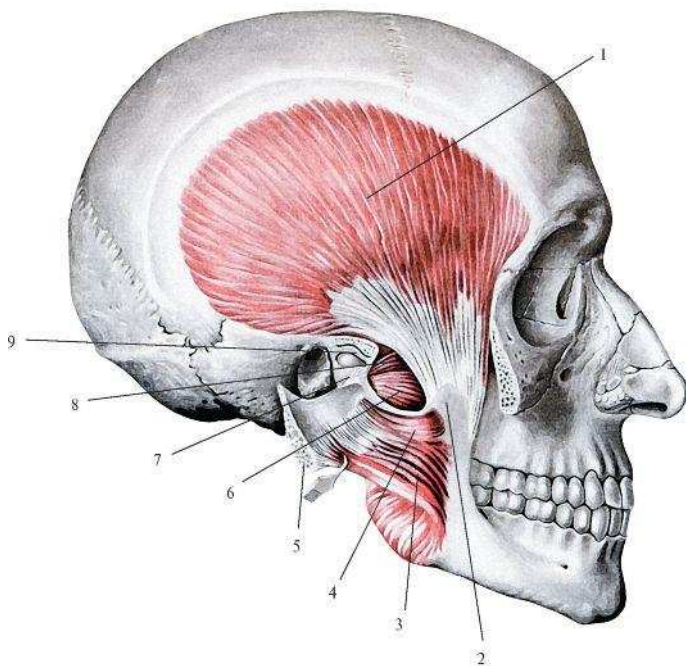


Рис. 146. Височная мышца, правая. Вид сбоку. Скуловая дуга отпилена и вместе с жевательной мышцей отвернута кзади. Височно-нижнечелюстной сустав вскрыт.

1 - височная мышца, 2 - венечный отросток нижней челюсти, 3 - жевательная мышца (поверхностная часть), 4 - жевательная мышца (глубокая часть), 5 - скуловая дуга (отпилена), 6 - нижняя головка латеральной крыловидной мышцы, 7 - шейка нижней челюсти, 8 - верхняя головка латеральной крыловидной мышцы, 9 - височно-нижнечелюстной сустав (суставной диск).

Медиальная крыловидная мышца (m. pterygoideus medialis) начинается в крыловидной ямке крыловидного отростка клиновидной кости. Мышечные пучки идут вниз, кзади и латерально. Прикрепляется мышца к крыловидной бугристости на внутренней поверхности нижней челюсти (рис 147, 148, 149).

Функция: поднимает нижнюю челюсть и выдвигает ее вперед.

Кровоснабжение: крыловидные ветви верхнечелюстной и восходящей небной артерий.

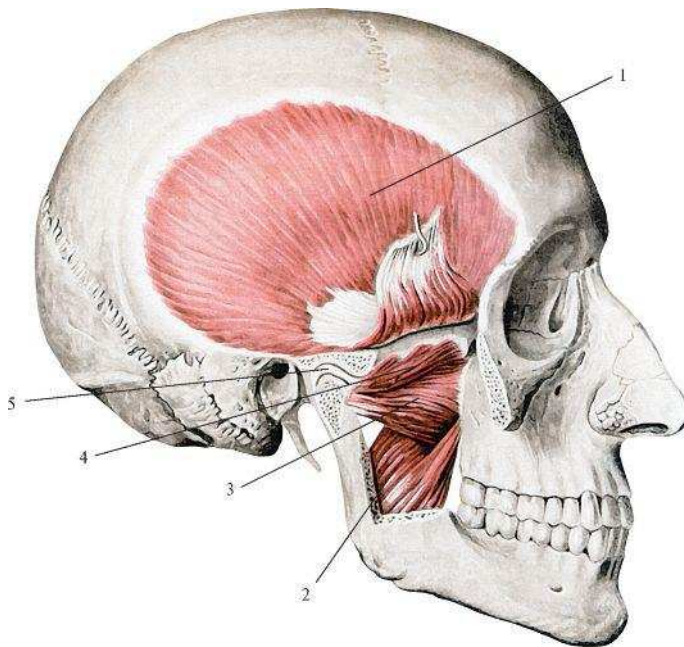


Рис. 147. Медиальная и латеральная крыловидные мышцы. Вид справа. Скуловая дуга и венечный отросток нижней челюсти удалены. Сухожилие височной мышцы поднято кверху. 1 - височная мышца, 2 - медиальная крыловидная мышца, 3 - нижняя головка латеральной крыловидной мышцы, 4 - верхняя головка латеральной крыловидной мышцы, 5 - суставной диск височнонижнечелюстного сустава.

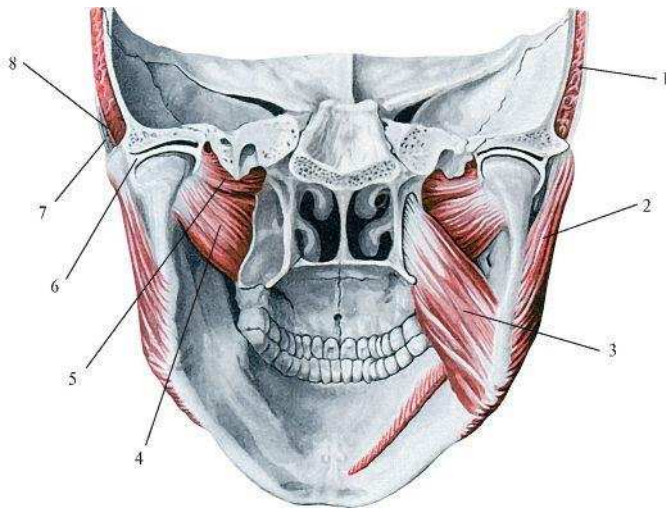


Рис. 148 А. Медиальная и латеральная крыловидные мышцы. Вид сзади. Медиальная крыловидная мышца на левой стороне удалена. Височно-нижнечелюстной сустав справа и слева вскрыт фронтальным разрезом.

1 - височная мышца, 2 - жевательная мышца, 3 - медиальная крыловидная мышца, 4 - нижняя головка латеральной крыловидной мышцы, 5 - верхняя головка латеральной крыловидной мышцы, 6 - суставной диск височно-нижнечелюстного сустава, 7 - поверхностный листок височной фасции, 8 - глубокий листок височной фасции.

Латеральная крыловидная мышца (m. pterygoideus lateralis) имеет две головки, верхнюю и нижнюю (см. рис. 147, 148А, 149). *Верхняя головка* начинается на верхнечелюстной поверхности и подвисочном гребне клиновидной кости, часть мышечных волокон отходит от глубокого слоя височной мышцы. *Нижняя головка* начинается на наружной поверхности латеральной пластинки крыловидного отростка этой же кости. Обе головки соединяются вместе, не доходя 8-12 мм до шейки нижней челюсти, идут кзади и латерально и прикрепляются к крыловидной ямке на шейке суставного отростка нижней челюсти, к суставной капсуле и к суставному диску височно-нижнечелюстного сустава.

Функция: при двустороннем сокращении выдвигает нижнюю челюсть вперед, при одностороннем сокращении смещает нижнюю челюсть в противоположную сторону.

Кровоснабжение: крыловидные ветви верхнечелюстной и восходящей небной артерий.

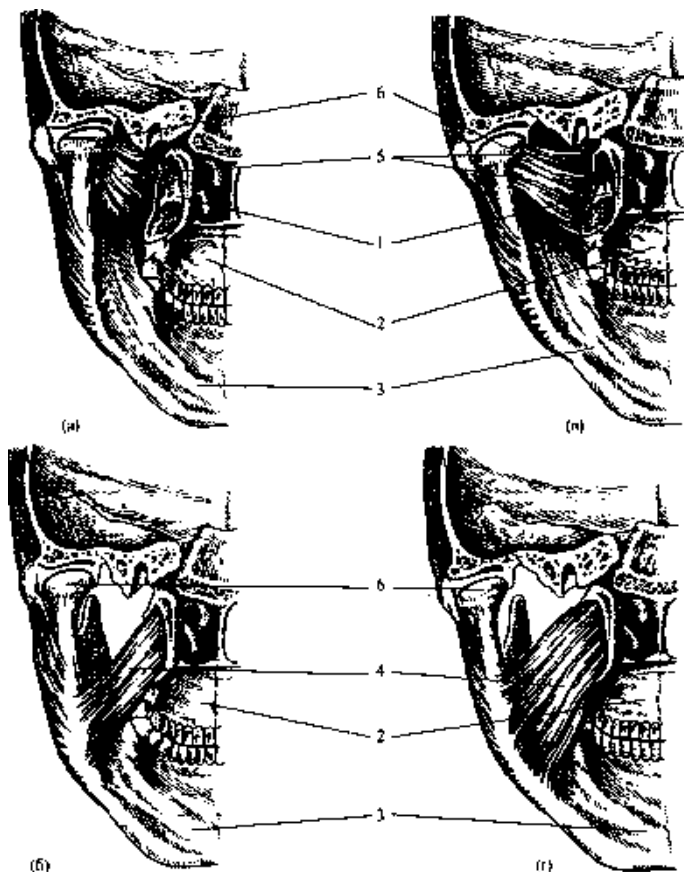


Рис. 148 Б. Варианты строения крыловидных мышц в связи с формой черепа (по Н. Н. Мосолову).

(а) - долихоцефал (значительное преобладание продольных размеров черепа над поперечными),

(б) - лептопрозоп (узкая и длинная форма лица), (в) - брахицефал (значительное преобладание поперечных размеров черепа над продольными), (г) - хамепрозоп (широкая и низкая форма лица).

1 - латеральная пластинка крыловидного отростка, 2 - верхнечелюстная кость, 3 - нижняя челюсть, 4 - медиальная крыловидная мышца, 5 - латеральная крыловидная мышца, 6 - мышечковый отросток.

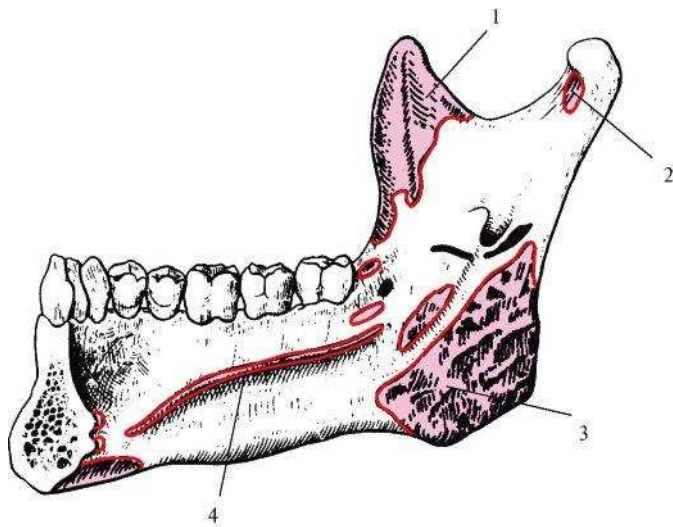


Рис. 149. Места прикрепления медиальной, латеральной крыловидных и височной мышц на нижней челюсти. Вид с внутренней (медиальной) стороны.

1 - височная мышца, 2 - латеральная крыловидная мышца, 3 - медиальная крыловидная мышца, 4 - челюстно-подъязычная мышца.

Топографическая анатомия и клетчаточные пространства головы

Лобно-теменно-затылочная область

Кожа в лобно-теменно-затылочной области (волосистой части головы) прочно сращена с сухожильным шлемом. Подкожная клетчатка содержит многочисленные вертикальные соединительные пучки, между которыми проходят артерии (рис. 150). С надкостницей свода черепа сухожильный шлем (надчерепная апоневроз) сращен слабо, кожа вместе с сухожильным шлемом подвижная. Поэтому под сухожильным шлемом надчерепной мышцы имеется *подапоневротическое пространство*, ограниченное местами начала и прикрепления этой мышцы и содержащее рыхлую волокнистую соединительную ткань. Под надкостницей костей свода черепа лежит тонкий слой рыхлой клетчатки, образующий *поднадкостничное клетчаточное пространство*. По линиям швов надкостница срастается с костями свода черепа.

Височная область

Толщина мягких тканей в этой области, соответствующей височной ямке значительная благодаря наличию височной мышцы, плотной апоневротической височной фасции и клетчаточным пространствам этой области.

Височная фасция начинается вверху на верхней височной линии черепа и прикрепляется внизу к скуловой дуге. Над скуловой дугой эта фасция делится на две пластинки: поверхностную и глубокую, которые прикрепляются к скуловой дуге по-разному (рис. 151). **Поверхностная**

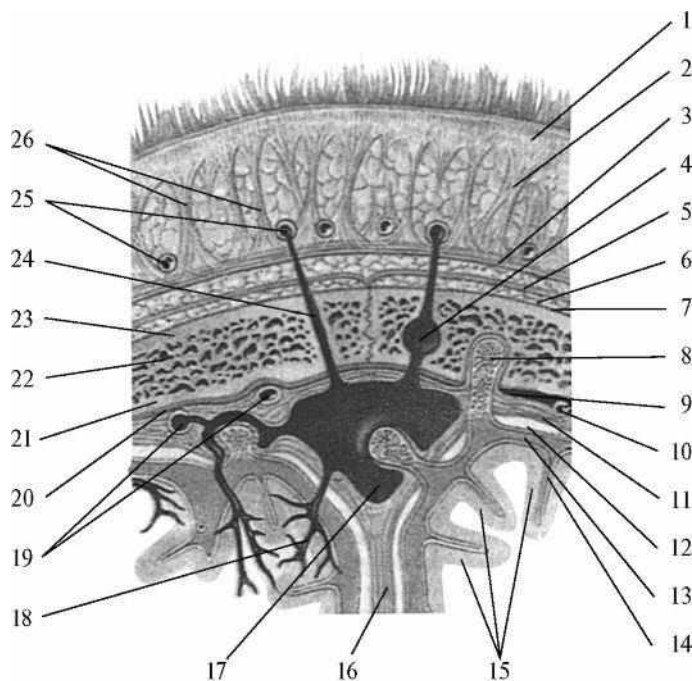


Рис. 150. Клетчаточные пространства свода черепа (схема, по С.Н. Делицину).

1 - кожа, 2 - подкожная клетчатка, 3 - сухожильный шлем, 4 - диплоическая вена, 5 - подапоневротическая клетчатка, 6 - надкостница, 7 - поднадкостничная клетчатка, 8 - грануляции паутинной оболочки, 9 - кровь, скопившаяся в эпидуральном пространстве вследствие повреждения средней менингеальной артерии, 10 - средняя менингеальная артерия, 11 - твердая оболочка головного мозга, 12 - паутинная оболочка, 13 - спинномозговая жидкость в подпаутинном пространстве, 14 - мягкая оболочка головного мозга, 15 - кора полушария большого мозга, 16 - серповидный отросток твердой мозговой оболочки, 17 - верхний сагиттальный синус, 18 - вены мозга, 19 - артерия и вена твердой оболочки головного мозга, 20 - нажкостница черепа, 21 - внутренняя («стеклянная») пластинка теменной кости, 22 - губчатое вещество, 23 - наружная пластинка теменной кости, 24 - эмиссарная вена, 25 - подкожные сосуды, 26 - соединительнотканые перемычки, связывающие кожу с сухожильным шлемом (апоневротическим шлемом).

пластинка прикрепляется к наружному краю скуловой дуги, а **глубокая пластинка** - к ее внутреннему краю. В результате между поверхностной и глубокой пластинками височной фасции образуется пространство, заполненное клетчаткой - **межапоневротическое пространство**, которое не имеет сообщений. В височной области между глубокой пластинкой височной фасции и височной ямкой черепа образуется костно-фиброзное пространство, в котором залегает височная мышца, ограниченное внизу с латеральной стороны скуловой дугой, а с медиальной стороны - подвисочным гребнем большого крыла клиновидной кости.

Кроме мышцы в этом костно-фиброзном пространстве располагается еще два клетчаточных пространства: **подапоневротическое пространство и глубокое клетчаточное пространство** височной области. **Подапоневротическое пространство** располагается между височной мышцей и глубокой пластинкой височной фасции и сообщается с клетчаточными пространствами лица,

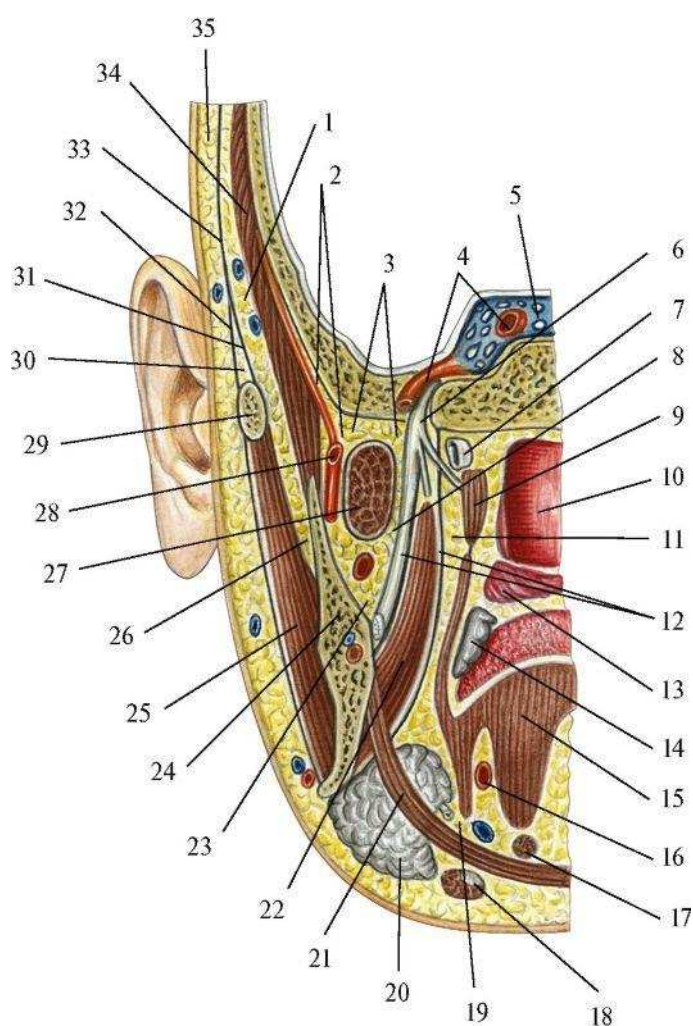


Рис. 151. Схема клетчаточных пространств лицевого отдела головы на фронтальном ее разрезе на уровне спинки турецкого седла.

1 - подапоневротическое пространство височной области, 2 - глубокое пространство височной области, 3 - надкрыловидное пространство, 4 - внутренняя сонная артерия, 5 - пещеристый синус, 6 - нижнечелюстной нерв, 7 - слуховая труба, 8 - межкрыловидное пространство, 9 - мышца, напрягающая небную занавеску, 10 - полость глотки, 11 - окологлоточное пространство, 12 - фасция медиальной крыловидной мышцы, 13 - мягкое небо, 14 - небная миндалина, 15 - язык, 16 - язычная артерия, 17 - подбородочно-подъязычная мышца, 18 - двубрюшная мышца, 19 - клетчатка дна полости рта, 20 - поднижнечелюстная железа, 21 - челюстно-подъязычная мышца, 22 - медиальная крыловидная мышца, 23 - крыловидно-челюстное пространство, 24 - нижняя челюсть, 25 - жевательная мышца, 26 - поджевательное пространство, 27 - латеральная крыловидная мышца, 28 - височнокрыловидное пространство и верхнечелюстная артерия, 29 - скуловая дуга, 30 - межапоневротическое пространство височной области, 31 - глубокая пластинка височной фасции, 32 - поверхностная пластинка височной фасции, 33 - височная фасция, 34 - височная мышца, 35 - подкожная клетчатка височной области.

залегающими, кнаружи от нижней челюсти. **Глубокое клетчаточное пространство височной области** располагается между височной мышцей и надкостницей черепа.

Содержит глубокие височные сосуды и нервы, обеспечивающие сосудисто-нервное снабжение височной мышцы. Сообщается глубокое височное пространство с клетчаточными пространствами лица, расположенными кнутри от височной мышцы и нижней челюсти, а через них - с другими пространствами лица.

Мимические мышцы покрыты только перемизием, поверхностной фасции в области лица нет. Жевательные мышцы имеют фасции. *Жевательная фасция* (fascia masseterica), прочно срастающаяся с жевательной мышцей, вверху прикрепляется к латеральной стороне скуловой кости и скуловой дуги, спереди переходит в щечно-глоточную фасцию, сзади срастается с капсулой околоушной слюнной железы, расположенной в занижнечелюстной ямке. По латеральной стороне жевательной фасции в поперечном (заднее-переднем) направлении проходит выводной проток околоушной слюнной железы, устье которого открывается на слизистой оболочке щеки на уровне второго верхнего большого коренного зуба. Фасцию жевательной мышцы вместе с капсулой околоушной слюнной железы называют *околоушно-жевательной фасцией* (fascia parotideomasseterica). Щечно-глоточную фасцию, покрывающую задние отделы щечной мышцы и верхний констриктор глотки, называют *щечно-глоточной фасцией* (fascia buccopharyngea). Уплотненный участок этой фасции, расположенной между крючком клиновидной кости вверху и нижней челюстью внизу, образует *крыловидно-нижнечелюстной шов* (raphe pterygomandibularis), (рис 151).

Клетчаточные пространства боковой области лица

В боковой (латеральной) области лица располагаются пространства околоушной железы, пространства, расположенные кнаружи от ветви нижней челюсти; пространства, расположенные кнутри от ветви нижней челюсти; пространства в области подвисочной ямки, пространства между верхней и нижней челюстями (рис. 152).

Пространство околоушной железы расположено в занижнечелюстной ямке (fossa retromandibularis). В нем залегают околоушная слюнная железа, лицевой и ушно-височный нервы, занижнечелюстная вена, наружная сонная артерия с начальными отделами ее конечных ветвей, глубокие околоушные лимфатические узлы.

Поджевательное клетчаточное пространство (жевательное-нижнечелюстное пространство) располагается между жевательной мышцей и наружной поверхностью ветви нижней челюсти. В нем располагаются жевательные сосуды и нервы, которые проходят над вырезкой нижней челюсти позади височной мышцы из межчелюстного клетчаточного пространства.

Височно-крыловидное клетчаточное пространство располагается между внутренней поверхностью конечного отдела височной мышцы и венечного отростка нижней челюсти с одной стороны и наружной поверхностью латеральной крыловидной мышцы с другой. В нем проходит верхнечелюстная артерия, окруженная симпатическим сплетением и крыловидным венозным сплетением, щечный нерв. Вверху это пространство сообщается с глубоким височным пространством.

Межкрыловидное клетчаточное пространство располагается между латеральной и медиальной крыловидными мышцами. В нем проходят язычный и нижний альвеолярный нервы, которые пересекают на своем пути верхнечелюстную артерию с симпатическим и

крыловидным венозным сплетениями, здесь же располагаются глубокие щечные лимфатические сосуды и лимфатические узлы.

Надкрыловидное пространство находится между верхней головкой латеральной крыловидной мышцы и подвисочной поверхностью большого крыла клиновидной кости. Оно сообщается с глубоким пространством височной области и височно-крыловидным пространством.

Крыловидно-нижнечелюстное пространство расположено между медиальной крыловидной мышцей и внутренней поверхностью ветви нижней челюсти. В этом пространстве прохо-

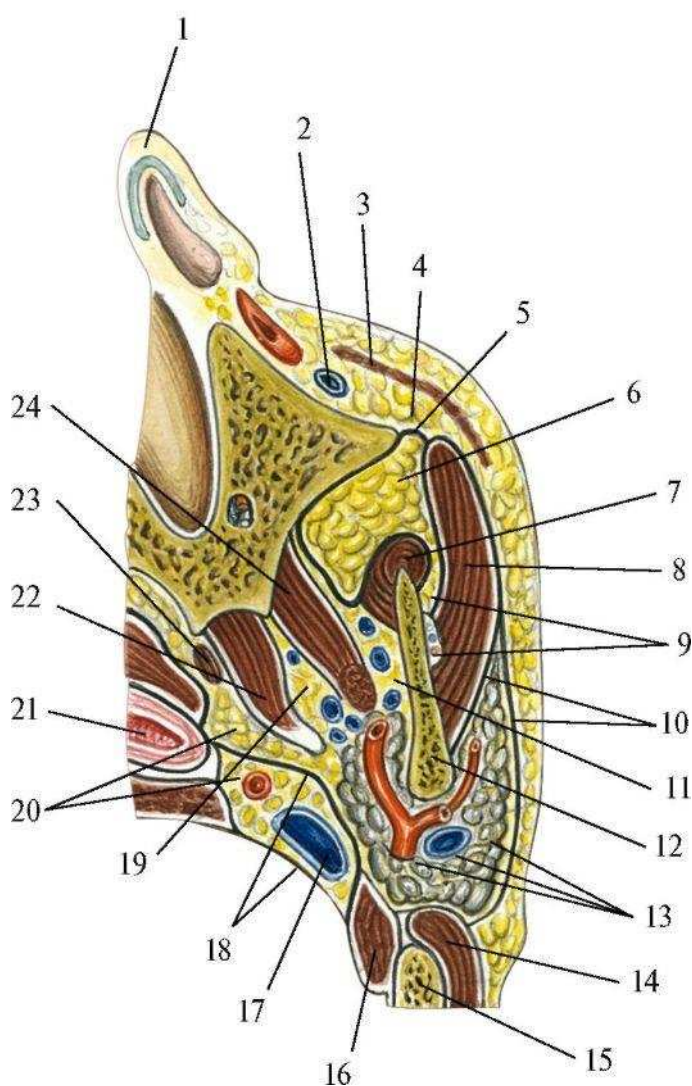


Рис.152. Схема клетчаточных пространств лицевого отдела головы на горизонтальном ее разрезе на уровне верхней трети ветви нижней челюсти. 1 - нос, 2 - лицевая вена, 3 - мимические мышцы, 4 - межмышечная клетчатка, 5 - капсула жирового тела щеки, 6 - жировое тело щеки, 7 - височная мышца, 8 - жевательная мышца, 9 - поджевательное пространство, 10 - околоушно-жевательная фасция, 11 - крыловидно-челюстное пространство, 12 - нижняя челюсть, 13 - околоушная железа, наружная сонная артерия и нижнечелюстная вена, 14

- грудино-ключично-сосцевидная мышца, 15

- сосцевидный отросток, 16 - заднее брюшко двубрюшной мышцы, 17 - внутренняя яремная вена, 18 - влагалище сосудисто-нервного пучка, 19 - межкрыловидное пространство, 20 - окологлоточное пространство, 21 - полость глотки, 22 - медиальная крыловидная мышца,

23 - мышца, напрягающая небную занавеску,

24 - латеральная крыловидная мышца.

дентальный нерв (медиальнее) и нижний альвеолярный сосудисто-нервный пучок (латеральнее). Это пространство сообщается с межкрыловидным, височно-крыловидным пространствами, с боковым клетчаточным пространством полости рта.

Жировой комок щеки (Биша), имеющий форму дольчатой плотной жировой массы, окруженной собственной фасцией, располагается между жевательной и щечной мышцами. От жирового комка Биша отходят отростки, проникающие в подмастиничное пространство височной области, в крыловидно-челюстное пространство, в крыловиднонебную ямку, откуда глазничный отросток может достигать глазницы через нижнюю глазничную щель и проникает в полость черепа через медиальную часть верхней глазничной щели. Жировому комку щеки принадлежит большая роль в актах сосания, пережевывания пищи, плеваньи, а также механическая защитная и амортизирующая роль для многих структур лица. На внутренней поверхности комка располагается щечный сосудисто-нервный пучок, который обеспечивает сосудисто-нервное снабжение щеки, протока околоушной железы и десны.

В **пространстве крылонебной ямки**, заполненной клетчаткой, располагается конечный отдел верхнечелюстной артерии, окруженной симпатическим и венозным сплетениями, верхнечелюстной нерв, тесно связанный с крылонебным узлом. Пространство крылонебной ямки сообщается с подвисочной ямкой, через крыловидно-верхнечелюстную щель с полостью черепа, с полостью носа, с ротовой полостью, с полостью глазницы, с рваным отверстием.

В глубокой области лица находится также **окологлоточное клетчаточное пространство**, которое снаружи ограничено медиальной крыловидной мышцей, а с внутренней стороны боковой стенкой глотки (рис. 152). Позади этого пространства находятся предпозвоночные фасция и мышцы, а также поперечные отростки верхних шейных позвонков. Покрываемые собственными фасциями мышцы шеи, берущие начало на шиловидном отростке (шило-глоточная, шило-язычная, шило-

подъязычная) разделяют окологлоточное клетчаточное пространство на переднюю и заднюю части. В задней части окологлоточного пространства проходят внутренняя сонная артерия, внутренняя яремная вена, а также языкоглоточный, блуждающий, добавочный и подъязычный нервы. Здесь же находятся расположенные возле внутренней яремной вены лимфатические узлы. Передняя часть окологлоточного пространства занята жировой тканью и мелкими кровеносными сосудами.

Мышцы и фасции шеи

Топографически выделяют парные поверхностные и глубокие мышцы шеи. К поверхностным мышцам относят подкожную мышцу шеи, грудино-ключично-сосцевидную мышцу, а также две группы мышц, прикрепляющихся к подъязычной кости: надподъязычную и подподъязычную. Глубокие мышцы шеи делят на медиальную (предпозвоночные мышцы) и латеральную (лестничные мышцы) группы.

Поверхностные мышцы шеи. Подкожная мышца шеи (m. platysma), широкая и плоская, находится непосредственно под кожей в передне-боковой области шеи (рис. 153). Начинается эта мышца на грудной фасции, идет вверх и медиально по передне-боковой стороне, переходит на лицо и вплетается в жевательную фасцию, а также в мышцу, опускающую нижнюю губу, и мышцу, опускающую угол рта.

Функция: приподнимает кожу шеи, предохраняет поверхностные вены от сдавления, тянет книзу угол рта.

Иннервация: лицевой нерв и поперечный нерв шеи.

Кровоснабжение: поверхностная артерия шеи, лицевая артерия.

Грудино-ключично-сосцевидная мышца (m. sternocleidomastoideus) начинается двумя частями (ножками) на передней поверхности рукоятки грудины и медиальном конце ключицы. Идет мышца вверх и латерально, прикрепляется к сосцевидному отростку височной кости (рис. 154). Между ножками грудино-ключично-сосцевидной мышцы над грудинным концом ключицы находится *малая надключичная ямка* (fossa supraclavicularis minor.)

Функция: при двустороннем сокращении запрокидывает голову кзади, при одностороннем - наклоняет голову в свою сторону и поворачивает лицо в противоположную сторону. Тянет грудную клетку вверх, способствуя вдоху.

Иннервация: добавочный нерв и ветви шейного сплетения.

Кровоснабжение: грудино-ключично-сосцевидная артерия, затылочная артерия, верхняя щитовидная артерия.

Надподъязычные мышцы шеи. Двубрюшная мышца (m. digastricus) имеет два брюшка, переднее и заднее (рис. 155). *Заднее брюшко* (venter posterior) начинается на сосцевидном отростке височной кости (возле сосцевидной вырезки), идет вперед и вниз, переходит в промежуточное сухожилие, которое прободает шило-подъязычную мышцу и прикрепляется при помощи сухожильной петли к телу и большому рогу подъязычной кости. Промежуточное сухожилие продолжается в *переднее брюшко* (venter anterior), идущее вперед и вверх до двубрюшной ямки нижней челюсти.

Функция: при двустороннем сокращении заднее брюшко обеих мышц тянет подподъязычную кость кзади и вверх. Переднее брюшко правой и левой мышц смещает подъязычную кость вверх и вперед. При фиксированной подъязычной кости (сокращены подподъязычные мышцы) опускают нижнюю челюсть.

Иннервация: заднее брюшко - лицевой нерв, переднее брюшко - челюстно-подъязычный нерв (ветвь нижнего альвеолярного нерва).

Кровоснабжение: подподбородочная, язычная, затылочная, задняя ушная артерии.

Шилоподъязычная мышца (m. stylohyoideus) начинается на шиловидном отростке височной кости, идет вперед и вниз, прикрепляется к телу подъязычной кости (рис. 155). Вблизи места

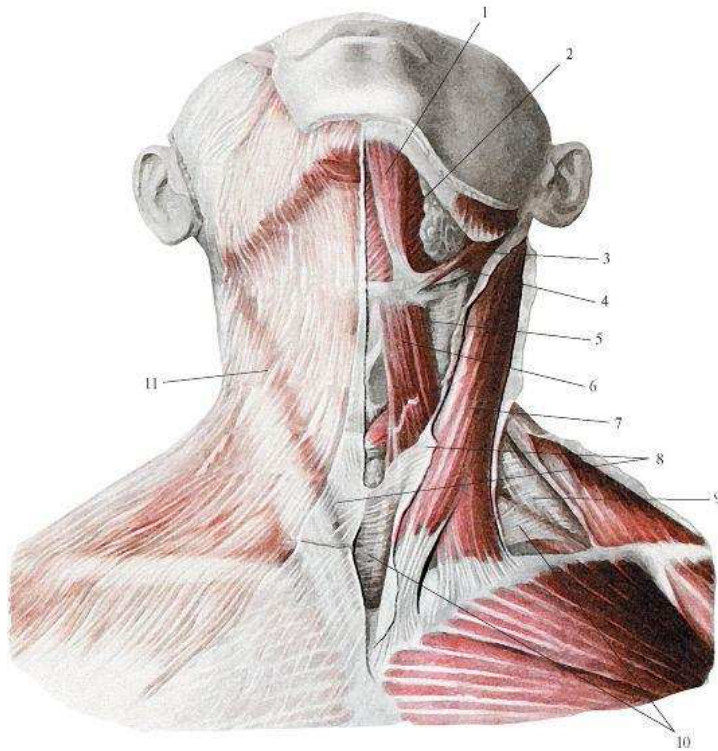


Рис. 153. Поверхностные мышцы шеи и листки шейной фасции. Вид спереди.

1 - переднее брюшко двубрюшной мышцы, 2 - челюстно-подъязычная мышца, 3 - шило-подъязычная мышца, 4 - заднее брюшко двубрюшной мышцы, 5 - лопаточно-подъязычная мышца (верхнее брюшко), 6 - грудино-подъязычная мышца, 7 - грудино-ключично-сосцевидная мышца, 8 - поверхностная пластинка шейной фасции, 9 - предпозвоночная пластинка шейной фасции, 10 - предтрахеальная пластинка шейной фасции, 11 - подкожная мышца шеи.

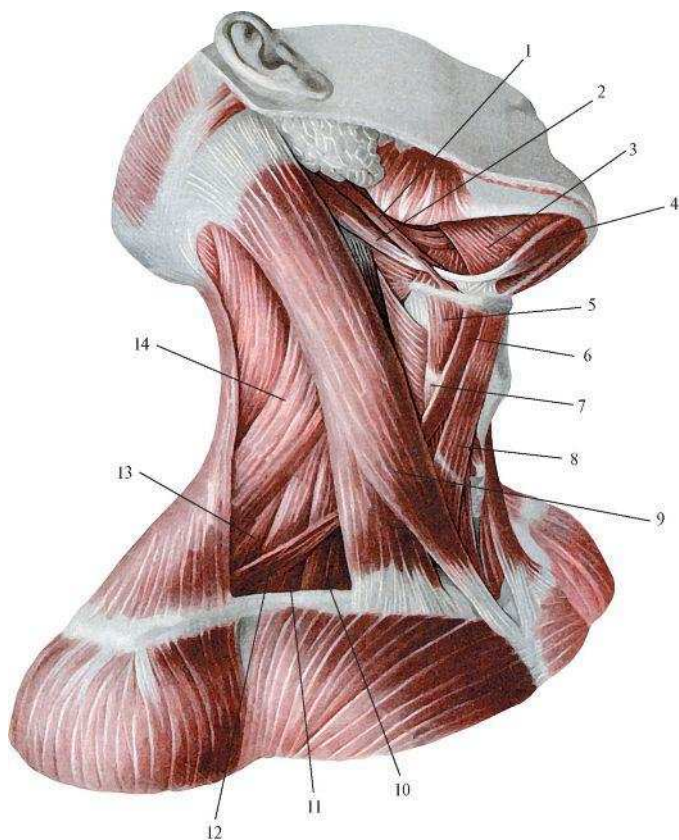


Рис. 154. Грудно-ключично-сосцевидная и другие мышцы шеи. Вид справа.

1 - шило-подъязычная мышца, 2 - заднее брюшко двубрюшной мышцы, 3 - челюстно-подъязычная мышца, 4 - переднее брюшко двубрюшной мышцы, 5 - щито-подъязычная мышца, 6 - верхнее брюшко лопаточно-подъязычной мышцы, 7 - грудно-щитовидная мышца, 8 - грудно-подъязычная мышца, 9 - грудно-ключично-сосцевидная мышца, 10 - передняя лестничная мышца, 11 - средняя лестничная мышца, 12 - нижнее брюшко лопаточно-подъязычной мышцы, 13 - задняя лестничная мышца, 14 - мышца, поднимающая лопатку.

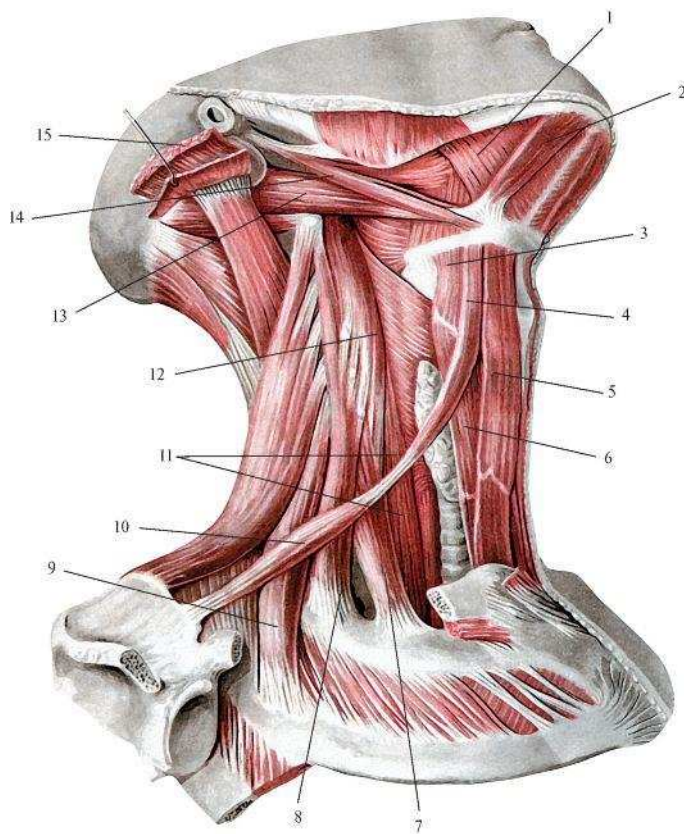


Рис. 155. Надподъязычные, подподъязычные и другие мышцы шеи. Вид справа. Подкожная мышца шеи и грудино-ключично-сосцевидная мышцы вместе со средней частью ключицы удалены. 1 - челюстно-подъязычная мышца, 2 - переднее брюшко двубрюшной мышцы, 3 - щито-подъязычная мышца, 4 - верхнее брюшко лопаточно-подъязычной мышцы, 5 - грудино - подъязычная мышца, 6 - грудино-щитовидная мышца, 7 - передняя лестничная мышца, 8 - средняя лестничная мышца, 9 - задняя лестничная мышца, 10 - нижнее брюшко лопаточно-подъязычной мышцы, 11 - длинная мышца шеи, 12 - длинная мышца головы, 13 - заднее брюшко двубрюшной мышцы, 14 - шило-подъязычная мышца, 15 - грудино-ключично-сосцевидная мышца.

прикрепления к подъязычной кости шилоподъязычная мышца раздваивается и охватывает промежуточное сухожилие двубрюшной мышцы.

Функция: тянет подъязычную кость кзади и кверху, в свою сторону.

Иннервация: лицевой нерв.

Кровоснабжение: затылочная, лицевая артерии, подъязычная ветвь язычной артерии.

Челюстно-подъязычная мышца (m.mylohyoideus), широкая, плоская, начинается на челюстно-подъязычной линии нижней челюсти. Передние две трети мышцы срастаются с такой же мышцей противоположной стороны, образуя в месте соединения сухожильный шов (см. рис. 154, 155). Пучки задней трети этой мышцы, начинающиеся на челюстно-подъязычной линии нижней челюсти между 1-3-м нижними молярами, прикрепляются к телу подъязычной кости на его передней стороне. При узкой и длинной нижней челюсти

длина мышцы большая, а ширина меньшая, при широкой и короткой челюсти - наоборот. Толщина мышцы увеличивается по направлению кзади (рис. 156А, Б). Обе челюстно-подъязычные мышцы участвуют в образовании дна полости рта и носят название *диафрагмы рта* (diaphragma oris)

Между пучками мышц встречаются небольшие щели, через которые из полости рта могут распространяться гнойные скопления, а также ретенционные кисты подъязычных слюнных желез. Наиболее часто такие щели находятся в центре мышцы на уровне 2-го нижнего моляра, и в передних участках мышцы на уровне клыков, вблизи нижней челюсти. Кроме того, имеется щель между задним краем челюстно-подъязычной и подъязычно-язычной мышц.

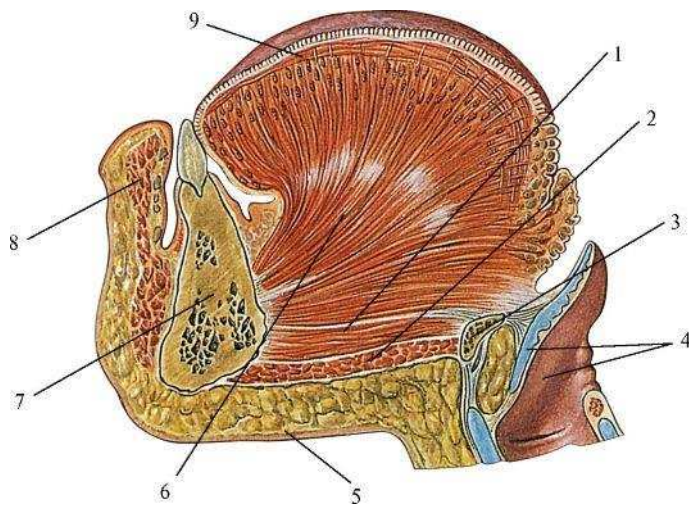


Рис. 156 А. Подбородочно-подъязычная и челюстно-подъязычная мышцы. Вид с медиальной стороны. Сагиттальный распил.

1 - подбородочно-подъязычная мышца, 2 - челюстно-подъязычная мышца, 3 - подъязычная кость, 4 - надгортанник, 5 - кожа, 6 - подбородочно-язычная мышца, 7 - нижняя челюсть (тело), 8 - нижняя губа, 9 - язык.

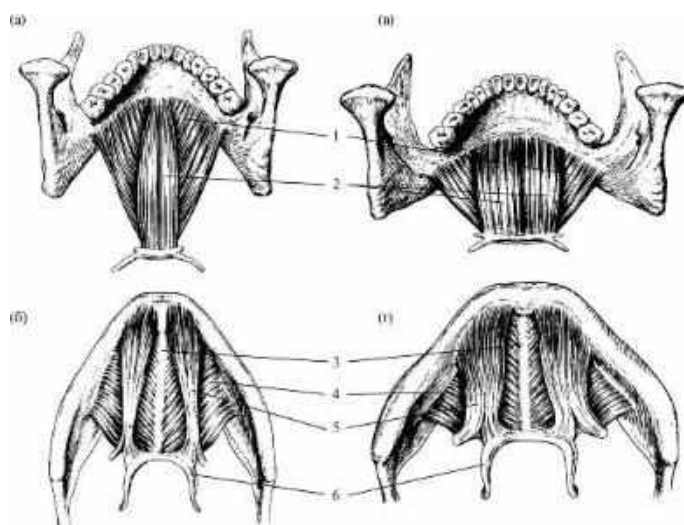


Рис. 156 Б. Варианты мышц дна полости рта в зависимости от крайних форм нижней челюсти (по В.Г.Смирнову).

Узкая и длинная нижняя челюсть, вид сверху (а), вид снизу (б). Широкая и короткая нижняя челюсть, вид сверху (в), вид снизу (г). 1 - челюстно-подъязычная мышца, 2 - подбородочно-подъязычная мышца, 3 - сухожильный шов челюстно-подъязычной мышцы, 4 - челюстно-подъязычная мышца, 5 - переднее брюшко двубрюшной мышцы, 6 - подъязычная кость.

Функция: при верхней опоре (когда челюсти сомкнуты) поднимает подъязычную кость, а при фиксированной подъязычной кости опускают нижнюю челюсть (акт жевания, глотания, речи).

Иннервация: челюстно-подъязычный нерв (ветвь нижнего альвеолярного нерва)

Кровоснабжение: подъязычная (ветвь язычной) и подподбородочная (ветвь лицевой) артерии.

Подбородочно-подъязычная мышца (m. geniohyoideus). Начинается коротким, узким сухожилием на подбородочной ости нижней челюсти, идет вниз и кзади; расширяется и прикрепляется к телу подъязычной кости. При узкой и длинной челюсти мышца длинная и узкая, при широкой и короткой челюсти - короткая и широкая (рис. 156).

Функция: при верхней опоре (когда челюсти сомкнуты) поднимает подъязычную кость вместе с гортанью, а при фиксированной подъязычной кости опускает челюсть (акт жевания, глотания, речи).

Иннервация: подъязычный нерв.

Кровоснабжение: подъязычная артерия (ветвь лицевой артерии).

Подподъязычные мышцы

Лопаточно-подъязычная мышца (m. omohyoideus), имеет 2 брюшка - нижнее и верхнее, которые разделены промежуточным сухожилием (рис. 157). Нижнее брюшко начинается на верхнем крае лопатки кнутри от вырезки лопатки, и на верхней поперечной связке лопатки, поднимается косо вверх и вперед, пересекает с латеральной стороны и спереди лестничные мышцы и переходит (под задним краем грудино-ключично-сосцевидной мышцы) в промежуточное сухожилие. Это сухожилие переходит в верхнее брюшко, прикрепляющиеся к подъязычной кости.

Функция: лопаточно-подъязычные мышцы обеих сторон натягивают предтрахеальную пластинку шейной фасции, препятствуя тем самым сдавлению глубоких вен шеи. Тянут подъязычную кость вниз и кзади.

Иннервация: шейная петля (C_I-C_{II}).

Кровоснабжение: верхняя и нижняя щитовидные артерии, поверхностная артерия шеи.

Грудино-подъязычная мышца (m. sternohyoideus) начинается на задней стороне рукоятки грудины, на задней грудино-ключичной связке и на грудинном конце ключицы. Прикрепляется мышца к нижнему краю тела подъязычной кости (рис. 157).

Функция: тянет подъязычную кость книзу.

Иннервация: шейная петля (C_I-C_{II}).

Кровоснабжение: верхняя и нижняя щитовидные артерии.

Грудино-щитовидная мышца (m. sternothyroideus) начинается на задней стороне рукоятки грудины и хряща I-го ребра, прикрепляется к косой линии щитовидного хряща гортани. Мышца лежит впереди трахеи и щитовидной железы, будучи прикрыта нижней частью грудино-ключично-сосцевидной мышцы, верхним брюшком лопаточно-подъязычной мышцы и грудиноподъязычной мышцей (рис. 157).

Функция: тянет гортань вниз.

Иннервация: шейная петля (C_I-C_{II}).

Кровоснабжение: верхняя и нижняя щитовидные артерии.

Щитоподъязычная мышца (m. thyrohyoideus) является как бы продолжением грудино-щитовидной мышцы в направлении к подъязычной кости. Начинается на косой линии щитовидного хряща, поднимается кверху и прикрепляется к телу и большому рогу подъязычной кости

(рис. 157).

Функция: приближает подъязычную кость к гортани. При фиксированной подъязычной кости тянет гортань вверх.

Иннервация: шейная петля (C_I-C_{II}).

Кровоснабжение: язычная артерия, верхняя щитовидная артерия.

Подподъязычные мышцы, действуя всей группой, тянут подъязычную кость, а вместе с ней гортань книзу. При сокращении щито-подъязычной мышцы подъязычная кость и щитовидный хрящ приближаются друг к другу. Подподъязычные мышцы, сокращаясь, укрепляют подъязычную кость, к которой прикрепляются челюстно-подъязычная и подбородочно-подъязычная мышцы, опускающие нижнюю челюсть.

Глубокие мышцы шеи

Глубокие мышцы шеи разделяют на латеральную и медиальную (предпозвоночную) группы.

К латеральной группе относят переднюю, среднюю и заднюю лестничные мышцы (рис. 158).

Передняя лестничная мышца (m. scalenus anterior) начинается на передних бугорках поперечных отростков III-VI шейных позвонков; прикрепляется к бугорку передней лестничной мышцы на I-м ребре.

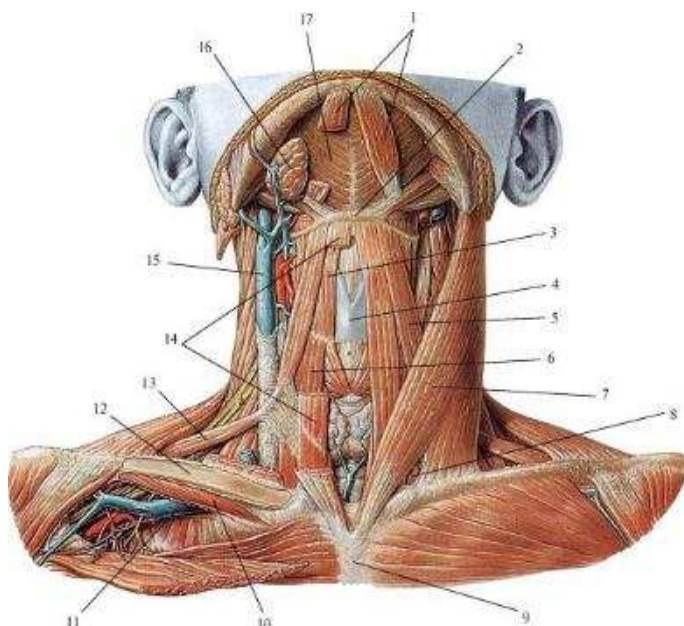


Рис. 157. Лопаточно-подъязычная, грудино-щитовидная, щито-подъязычная и другие мышцы шеи. Вид спереди. На правой стороне удалены грудино-ключично-сосцевидная мышца и грудино-подъязычная мышца (средняя часть).

1 - переднее брюшко двубрюшной мышцы, 2 - подъязычная кость, 3 - щитоподъязычная мышца, 4 - щитовидный хрящ гортани, 5 - верхнее брюшко лопаточно-подъязычной мышцы, 6 - грудинощитовидная мышца, 7 - грудино-ключично-сосцевидная мышца, 8 - малая надключичная ямка, 9 - грудина, 10 - подключичная мышца, 11 - подключичная вена, 12 - ключица, 13 - нижнее брюшко лопаточно-подъязычной мышцы, 14 - грудино-подъязычная мышца, 15 - внутренняя яремная вена, 16 - поднижнечелюстная железа, 17 - челюстно-подъязычная мышца.

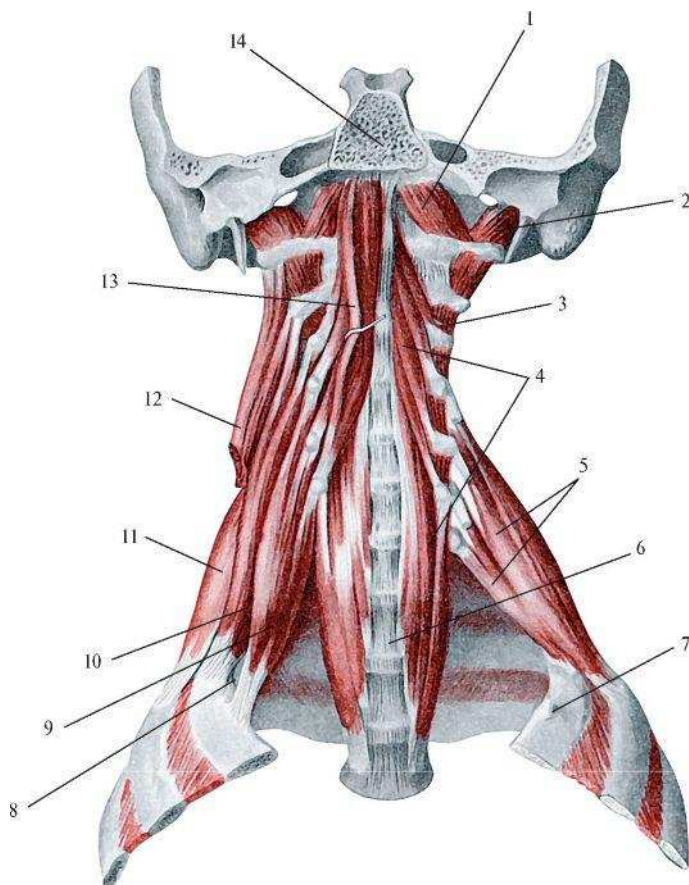


Рис. 158. Глубокие мышцы шеи. Вид спереди.

1 - передняя прямая мышца головы, 2 - латеральная прямая мышца головы, 3 - передняя межпоперечная мышца, 4 - длинная мышца шеи, 5 - лестничные мышцы, 6 - позвоночный столб (шейный отдел), 7 - бугорок передней лестничной мышцы, 8 - межлестничное пространство, 9 - передняя лестничная мышца, 10 - средняя лестничная мышца, 11 - задняя лестничная мышца, 12 - мышца, поднимающая лопатку, 13 - длинная мышца головы, 14 - затылочная кость (базилярная часть).

Иннервация: шейное сплетение (мышечные ветви C_V - C_{VIII})

Кровоснабжение: поверхностная артерия шеи, восходящая шейная и нижняя щитовидная артерии.

Средняя лестничная мышца (m. scalenus medius) начинается на поперечных отростках II-VII шейных позвонков, проходит сверху вниз и кнаружи, прикрепляется к I-му ребру, кзади от борозды подключичной артерии.

Иннервация: шейное сплетение (мышечные ветви C_V - C_{VIII})

Кровоснабжение: позвоночная артерия, поверхностная артерия шеи, реберно-шейный ствол. **Задняя лестничная мышца** (m. scalenus posterior) начинается на задних бугорках IV-VI шейных позвонков, прикрепляется к верхнему краю и наружной поверхности 2-го ребра. *Иннервация:* шейное сплетение (мышечные ветви C_{VII} - C_{VIII}).

Кровоснабжение: позвоночная артерия, реберно-шейный ствол, поверхностная и поперечная артерии шеи, 1-ая задняя межреберная артерия.

Функции лестничных мышц: поднимают 1-е и 2-е ребра, способствуя расширению грудной полости, сгибают шейную часть позвоночника вперед. При одностороннем сокращении сгибают и наклоняют шейную часть позвоночника в свою сторону.

Медиальная (предпозвоночная) группа мышц располагается на передней поверхности позвоночного столба по сторонам от срединной линии и представлена длинными мышцами шеи и головы, прямыми мышцами головы.

Длинная мышца шеи (m. longus colli) прилежит к передне-боковой стороне позвоночника на протяжении от III грудного до I шейного позвонка. У этой мышцы выделяют вертикальную, нижнюю косую и верхнюю косую части. Вертикальная часть начинается на передней стороне тел трех верхних грудных и трех нижних шейных позвонков, прикрепляется к телам II-IV шейных позвонков. Нижняя косая часть начинается на передней стороне тел первых трех грудных позвонков и прикрепляется к передним бугоркам IV-V шейных позвонков. Верхняя косая часть начинается на передних бугорках поперечных отростков III, IV, V шейных позвонков, прикрепляется к переднему бугорку I шейного позвонка.

Функция: сгибает шейную часть позвоночника. При одностороннем сокращении наклоняет шею в свою сторону.

Иннервация: шейное сплетение (мышечные ветви C_I-C_{IV}).

Кровоснабжение: позвоночная артерия, восходящая шейная артерия, глубокая шейная артерия.

Длинная мышца головы (m. longus capitis) начинается на передних бугорках поперечных отростков VI-III шейных позвонков, идет вверх и медиально, прикрепляется к нижней поверхности базилярной части затылочной кости.

Функция: наклоняет голову и шейную часть позвоночника вперед.

Иннервация: шейное сплетение (мышечные ветви C_I-C_{IV}).

Кровоснабжение: позвоночная артерия, восходящая и глубокая шейные артерии.

Передняя прямая мышца головы (m. rectus capitis anterior) располагается под длинной мышцей головы. Начинается на передней дуге атланта и прикрепляется к базилярной части затылочной кости, кзади от места прикрепления длинной мышцы головы.

Функция: наклоняет голову вперед.

Иннервация: шейное сплетение (мышечные ветви C_I-C_{II}). *Кровоснабжение:* позвоночная артерия, восходящая глоточная артерия.

Латеральная прямая мышца головы (*m. rectus capitis lateralis*) располагается латеральнее передней прямой мышцы головы, начинается на поперечном отростке атланта, идет вверх и прикрепляется к латеральной части затылочной кости.

Функция: наклоняет голову в свою сторону.

Иннервация: шейное сплетение (мышечные ветви C₁).

Кровоснабжение: затылочная и позвоночная артерии.

Фасции шеи

Различают три пластинки *шейной фасции* (*fascia cervicalis*) поверхностную, предтрахеальную, предпозвоночную (рис. 159).

Поверхностная пластинка (*lamina superficialis*) располагается позади подкожной мышцы шеи, она охватывает шею со всех сторон и образует фасциальные влагалища для грудино-ключично-сосцевидных и трапециевидных мышц. Внизу поверхностная пластинка прикрепляется к ключице и рукоятке грудины, вверх - к подъязычной кости, затем покрывает надподъязычные мышцы и продолжается в жевательную фасцию.

Предтрахеальная пластинка (*lamina pretrachealis*) внизу прикрепляется к рукоятке грудины и к ключице, вверх - к подъязычной кости. Эта пластинка образует фасциальные влагалища для лопаточно-подъязычных, грудино-подъязычных, грудино-щитовидных и щитоподъязычных мышц.

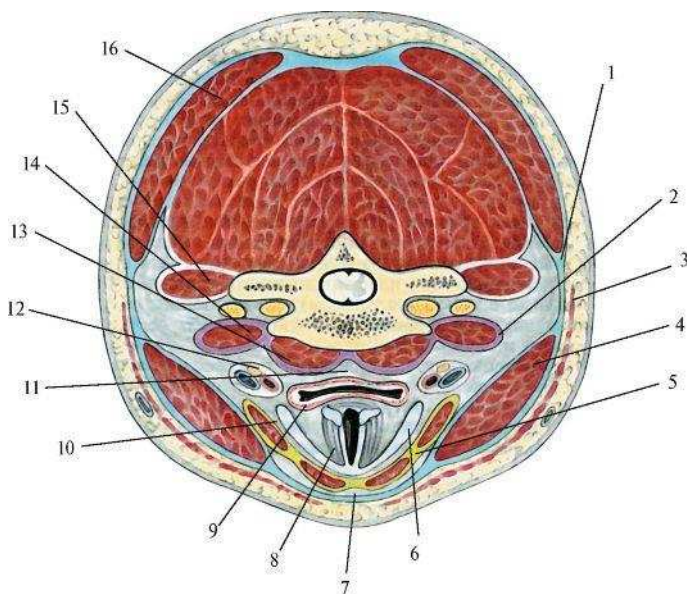


Рис. 159. Расположение пластинок шейной фасции по отношению к мышцам и органам шеи. Вид сверху. Поперечный разрез на уровне голосовых мышц.

1 - поверхностная пластинка шейной фасции, 2 - предпозвоночная пластинка шейной фасции, 3 - подкожная мышца шеи, 4 - грудино-ключично-сосцевидная мышца, 5 - предтрахеальная пластинка шейной фасции, 6 - щитовидный хрящ гортани, 7 -

надгрудное пространство, 8 - голосовая мышца, 9 - глотка, 10 - предвисцеральное пространство, 11 - позадивисцеральное пространство, 12 - сонное влагалище, 13 - длинная мышца шеи, 14 - передняя лестничная мышца, 15 - задняя лестничная мышца, 16 - трапецевидная мышца.

Предпозвоночная пластинка (lamina prevertebralis) покрывает предпозвоночные и лестничные мышцы, образует для них фасциальные влагалища.

Между пластинками шейной фасции, а также между ними и органами шеи имеются пространства, заполненные небольшим количеством рыхлой соединительной ткани. Различают надгрудное пространство, предвисцеральное и позадивисцеральное пространства.

Надгрудное пространство находится над яремной вырезкой грудины, между поверхностной и предтрахеальной пластинками шейной фасции. В нем располагается венозный анастомоз, соединяющий передние яремные вены - *яремная венозная дуга*.

Предвисцеральное пространство расположено между предтрахеальной пластинкой шейной фасции спереди и трахеей сзади.

Позадивисцеральное пространство находится между задней стенкой глотки спереди и предпозвоночной пластинкой шейной фасции сзади.

Области шеи

Верхняя граница шеи проходит по основанию и заднему краю ветви нижней челюсти до височно-нижнечелюстного сустава, через вершину сосцевидного отростка височной кости, затем по верхней выйной линии к наружному.

Нижняя граница шеи проходит от яремной вырезки грудины по верхнему краю ключицы до акромиального отростка и далее к остистому отростку VII шейного позвонка.

Различают следующие области шеи: переднюю, грудино-ключично-сосцевидные - (правую и левую), латеральные (правую и левую) и заднюю.

В передней и боковых областях выделяют треугольники шеи, границами которых служат мышцы и другие образования шеи и головы.

В **передней области шеи** различают *передний треугольник шеи*, основание которого обращено кверху (рис. 160). Границами этого треугольника являются основание нижней челюсти вверху, яремная вырезка грудины внизу. Боковыми стенками служат передние края правой и левой грудино-ключично-сосцевидных мышц. Передняя срединная линия делит эту область шеи на *правый и левый медиальные треугольники шеи*.

Грудино-ключично-сосцевидная область, парная, соответствует расположению одноименной мышцы и простирается от сосцевидного отростка вверху и сзади до грудинного конца ключицы внизу и спереди.

Латеральная область шеи (*латеральный треугольник шеи*) парная, имеет вид треугольника, вершина которого обращена кверху. Боковыми стенками этого треугольника являются задний край грудино-ключично-сосцевидной мышцы спереди и латеральный край трапецевидной мышцы сзади. Внизу находится ключица.

Задняя область шеи (*выйная область*) по бокам (справа и слева) отграничена латеральными краями соответствующих трапецевидных мышц, сверху - верхней выйной линией, снизу - поперечной линией, проведенной через остистый отросток VII шейного позвонка. Задняя срединная линия делит эту область шеи на правую и левую части.

В пределах передней и латеральной областей шеи выделяют ряд более мелких треугольников. В передней области шеи с каждой стороны различают сонный, мышечный (лопаточнотрахеальный) и поднижнечелюстной треугольники.

Сонный треугольник (*trigonum caroticum*) находится между передним краем грудино-ключично-сосцевидной мышцы сзади, верхним брюшком лопаточно-подъязычной мышцы спереди, задним брюшком двубрюшной мышцы сверху.

Лопаточно-трахеальный треугольник (*trigonum omotracheale*) располагается между передним краем грудино-ключично-сосцевидной мышцы сзади и снизу, верхним брюшком лопаточноподъязычной мышцы вверху и латерально, и передней срединной линией медиально.

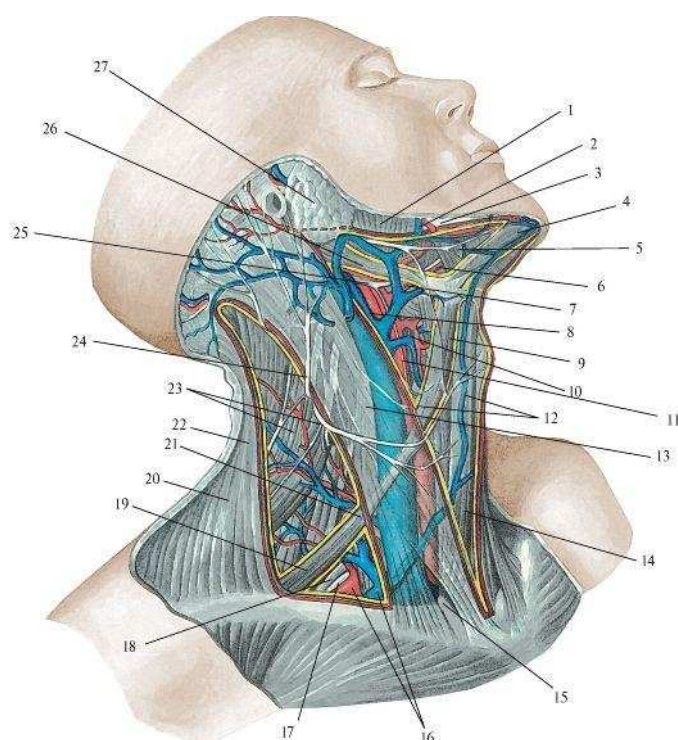


Рис. 160. Треугольники шеи и проекция на них сосудов и нервов шеи. Вид справа. 1 - жевательная мышца, 2 - лицевая артерия, 3 - нижняя челюсть, 4 - переднее брюшко двубрюшной мышцы, 5 - нижнечелюстной треугольник, 6 - язычный треугольник, 7 - язычная артерия, 8 - внутренняя яремная вена, 9 - лопаточно-подъязычная артерия, 10 - сонный треугольник, 11 - общая сонная артерия, 12 - передняя область шеи, 13 - грудино-

ключично-сосцевидная область, 14 - лопаточно-трахеальный треугольник, 15 - малая надключичная ямка, 16 - подключичные артерия и вена, 17 - лопаточно-ключичный треугольник, 18 - плечевое сплетение, 19 - заднее брюшко лопаточноподъязычной мышцы, 20 - трапецевидная мышца, 21 - латеральная область шеи, 22 - лопаточно-трапецевидный треугольник, 23 - шейное сплетение, 24 - подъязычный нерв, 25 - заднее брюшко двубрюшной мышцы, 26 - околоушная железа.

Мышцы и фасции верхней конечности

В соответствии с местом и прикрепления мышц и действиями их на те или иные суставы мышцы верхней конечности подразделяются на мышцы пояса верхних конечностей (плечевого) пояса) и мышцы свободной части верхней конечности. Мышцы плечевого пояса начинаются на ключице и лопатке, прикрепляются к плечевой кости и действуют на плечевой сустав.

Мышцы плечевого пояса

Дельтовидная мышца (m. deltoideus) располагается непосредственно под кожей, покрывает плечевой сустав спереди, сзади, сверху и с латеральной стороны, образует характерную округлость плеча (рис. 161). Мышца начинается на переднем крае латеральной трети ключицы, наружном крае акромиона, на ости лопатки и прилежащей части подостной фасции. Мышечные пучки конвергируют на наружной поверхности плечевой кости и прикрепляются к ее дельтовидной бугристости.

Функция: при сокращении всей мышцы рука отводится примерно до 70°. При сокращении передней (ключичной) ее части происходит сгибание плеча, его пронация, поднятая рука опускается вниз. Задняя часть (лопаточная) дельтовидной мышцы, сокращаясь, разгибает и супинирует плечо поднятую руку опускает. Средняя часть (акромиальная) мышцы отводит руку.

Иннервация: подмышечный нерв.

Кровоснабжение: задняя артерия, огибающая плечевую кость, грудокромоиальная артерия.

Надостная мышца (m. supraspinatus) начинается на задней поверхности лопатки, над ее остью и на надостной фасции. Мышечные

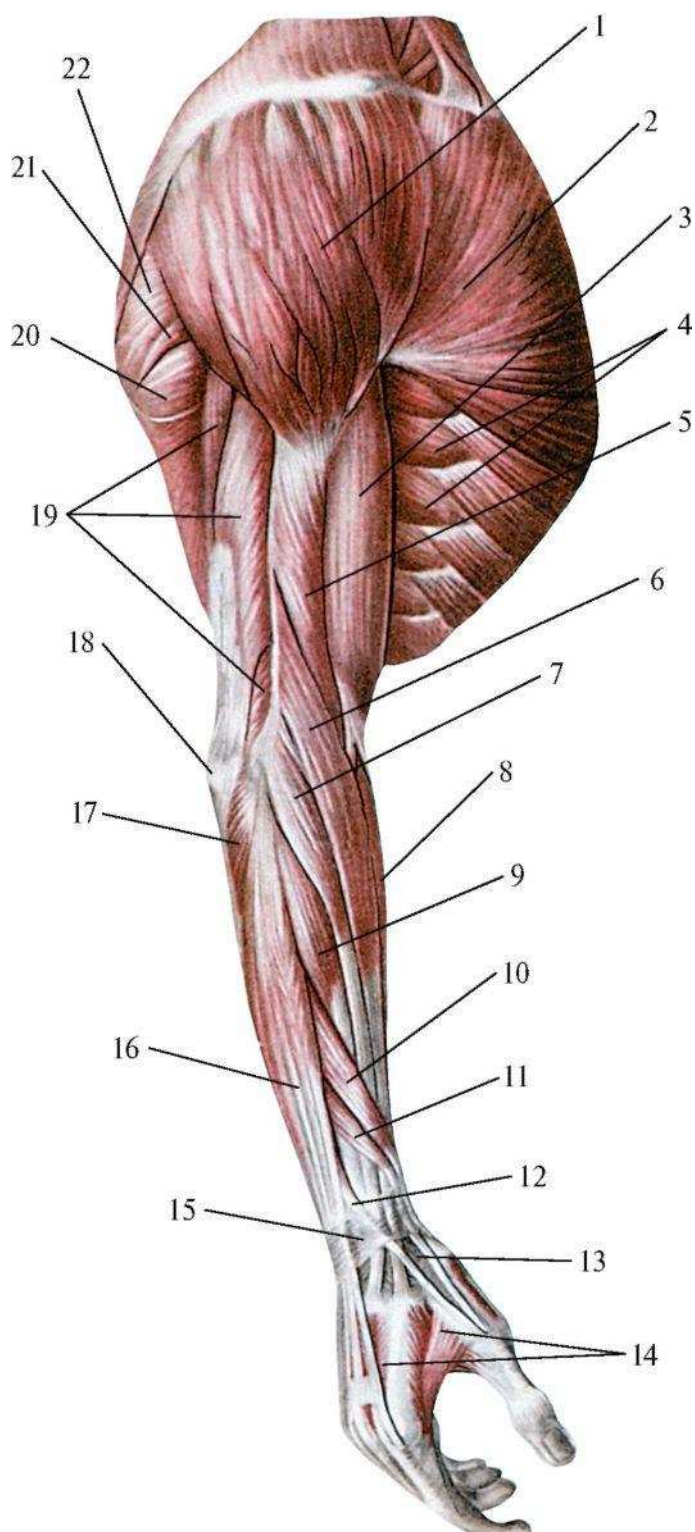


Рис. 161. Мышцы верхней конечности, правой. Вид сбоку.

1 - дельтовидная мышца, 2 - большая грудная мышца, 3 - двуглавая мышца плеча, 4 - передняя зубчатая мышца, 5 - плечевая мышца, 6 - плечелучевая мышца, 7 - длинный лучевой разгибатель запястья, 8 - лучевой сгибатель запястья, 9 - короткий лучевой разгибатель запястья, 10 - длинная мышца, отводящая большой палец кисти, 11 - короткий разгибатель большого пальца кисти, 12 - длинный разгибатель большого пальца кисти, 13

- «анатомическая табакерка», 14 - тыльные межкостные мышцы, 15 - удерживатель мышц - разгибателей, 16 - разгибатель пальцев, 17 - локтевая мышца, 18 - локтевой отросток локтевой кости, 19 - трехглавая мышца плеча, 20 - большая круглая мышца, 21 - малая круглая мышца, 22 - подостная мышца.

пучки идут в латеральном направлении и прикрепляются к большому бугорку плечевой кости.

Функция: отводит плечо, оттягивает капсулу плечевого сустава, предохраняя ее от ущемления.

Иннервация: надлопаточный нерв.

Кровоснабжение: надлопаточная артерия, артерия, огибающая лопатку.

Подостная мышца (m. infraspinatus) начинается на задней поверхности лопатки (ниже ости лопатки) и на подостной фасции. Идет латерально позади плечевого сустава, прикрепляется к большому бугорку плечевой кости. Часть сухожильных пучков вплетается в капсулу плечевого сустава.

Функция: супинирует плечо, оттягивает капсулу сустава. *Иннервация:* надлопаточный нерв.

Кровоснабжение: артерия, огибающая лопатку, надлопаточная артерия.

Малая круглая мышца (m. teres minor) начинается на латеральном крае лопатки и подостной фасции (см. рис. 161). Прикрепляется к большому бугорку плечевой кости.

Функция: супинирует плечо, оттягивает капсулу плечевого сустава. *Иннервация:* подмышечный нерв. *Кровоснабжение:* артерия, огибающая лопатку.

Большая круглая мышца (m. teres major) начинается на нижней части латерального края лопатки и на подостной фасции. Идет вдоль латерального края лопатки и прикрепляется мышца к гребню малого бугорка плечевой кости.

Функция: при фиксированной лопатке разгибает плечо, пронирует его; поднятую руку приводит к туловищу. При укрепленной плечевой кости тянет нижний угол лопатки кнаружи и кпереди.

Иннервация: подлопаточный нерв.

Кровоснабжение: подлопаточная артерия.

Подлопаточная мышца (m. subscapularis) начинается на подлопаточной ямке и на латеральном крае лопатки. Прикрепляется к малому бугорку и гребню малого бугорка плечевой кости. *Функция:* пронирует плечо, приводит его к туловищу. *Иннервация:* подлопаточный нерв. *Кровоснабжение:* подлопаточная артерия.

Поднижнечелюстной треугольник (trigonum submandibulare) находится между передним и задним брюшками двубрюшной мышцы снизу, телом нижней челюсти сверху. В области этого треугольника расположена одноименная слюнная железа. В пределах поднижнечелюстного треугольника выделяют **язычный треугольник** (*треугольник Пирогова*), который спереди ограничен задним краем челюстно-подъязычной мышцы, снизу - задним брюшком двубрюшной мышцы, сверху - подъязычным нервом.

В латеральной области шеи выделяют лопаточно-ключичный треугольник и большую надключичную ямку.

Лопаточно-ключичный треугольник (trigonum omoclaviculare) ограничен снизу ключицей, сверху - нижним брюшком лопаточно-подъязычной мышцы, спереди - задним краем грудиноключично-сосцевидной мышцы.

Мышцы свободной части верхней конечности

Мышцы плеча

Мышцы плеча подразделяют на переднюю (сгибатели) и заднюю (разгибатели) группы. Переднюю группу образуют клювовидно - плечевая, двуглавая мышца плеча и плечевая мышцы; заднюю - трехглавая мышца плеча и локтевая мышца (см. рис. 161).

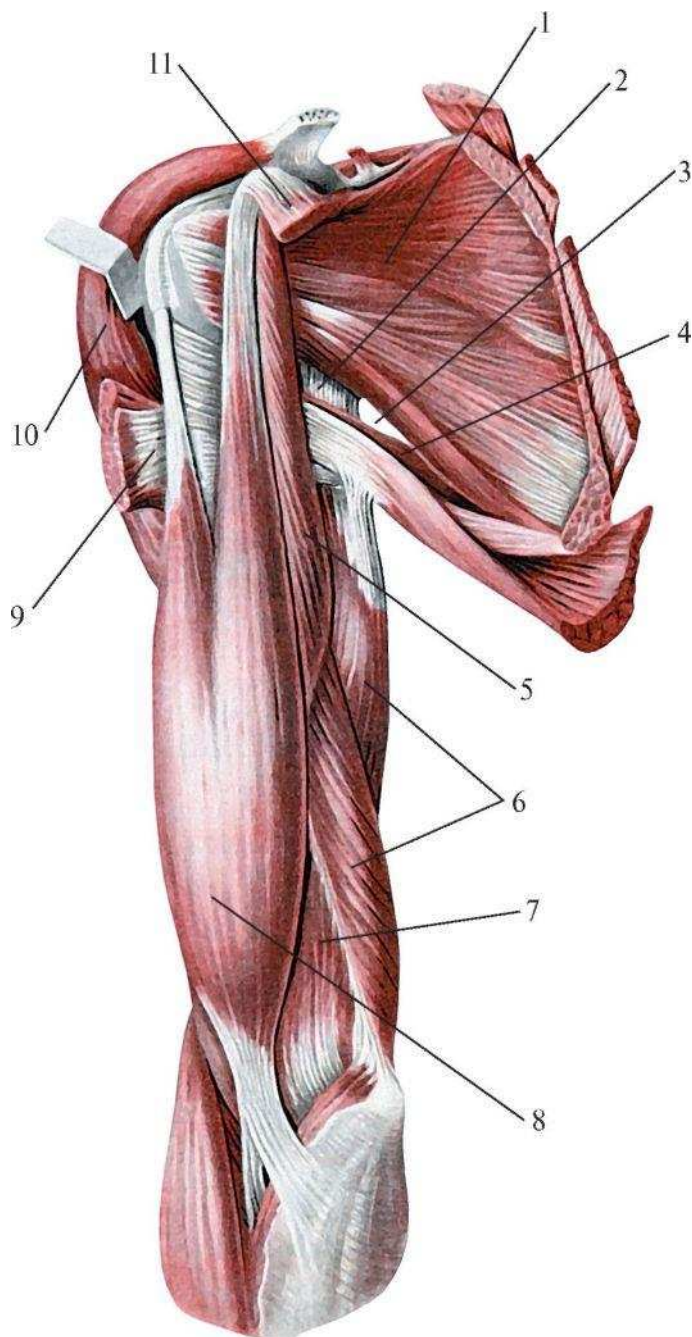


Рис. 162. Двуглавая мышца плеча и другие мышцы верхней конечности. Вид спереди. 1 - подлопаточная мышца, 2 - длинная головка трехглавой мышцы плеча, 3 - трехстороннее отверстие, 4 - большая круглая мышца, 5 - клювовидно-плечевая мышца, 6 - трехглавая мышца плеча, 7 - плечевая мышца, 8 - двуглавая мышца плеча, 9 - большая грудная мышца, 10 - дельтовидная мышца, 11 - малая грудная мышца.

Передняя группа мышц плеча

Двуглавая мышца плеча (*m. biceps brachii*) имеет короткую и длинную головки (рис. 162). Короткая головка начинается на вершуске клювовидного отростка лопатки, а длинная головка - на надсуставном бугорке лопатки. Общее брюшко переходит в сухожилие, которое прикрепляется к бугристости лучевой кости. От передне-медиальной поверхности

сухожилия отделяется тонкая фиброзная пластинка - апоневроз двуглавой мышцы плеча, который вплетается в фасцию предплечья.

Функция: сгибает плечо в плечевом суставе, сгибает предплечье в локтевом суставе, повернутое внутрь предплечье поворачивает наружу (супинирует).

Иннервация: мышечно-кожный нерв.

Кровоснабжение: плечевая артерия, возвратная лучевая артерия.

Клювовидно-плечевая мышца (m. coracobrachialis) начинается на верхушке клювовидного отростка лопатки, прикрепляется ниже гребня малого бугорка плечевой кости.

Функция: сгибает плечо в плечевом суставе и приводит его к туловищу.

Иннервация: мышечно-кожный нерв.

Кровоснабжение: плечевая артерия, передняя артерия, огибающая плечевую кость.

Плечевая мышца (m. brachialis) начинается на нижней половине тела плечевой кости, на медиальной и латеральной межмышечных перегородках плеча. Прикрепляется к бугристости локтевой кости.

Функция: сгибает предплечье в локтевом суставе.

Иннервация: мышечно-кожный нерв.

Кровоснабжение: плечевая артерия, верхняя и нижняя коллатеральные локтевые артерии, возвратная лучевая артерия, глубокая артерия плеча.

Задняя группа мышц плеча

Трехглавая мышца плеча (m. triceps brachii) имеет латеральную, медиальную и длинную головки (рис. 163). *Латеральная головка* начинается на наружной поверхности плечевой кости и на задней стороне латеральной

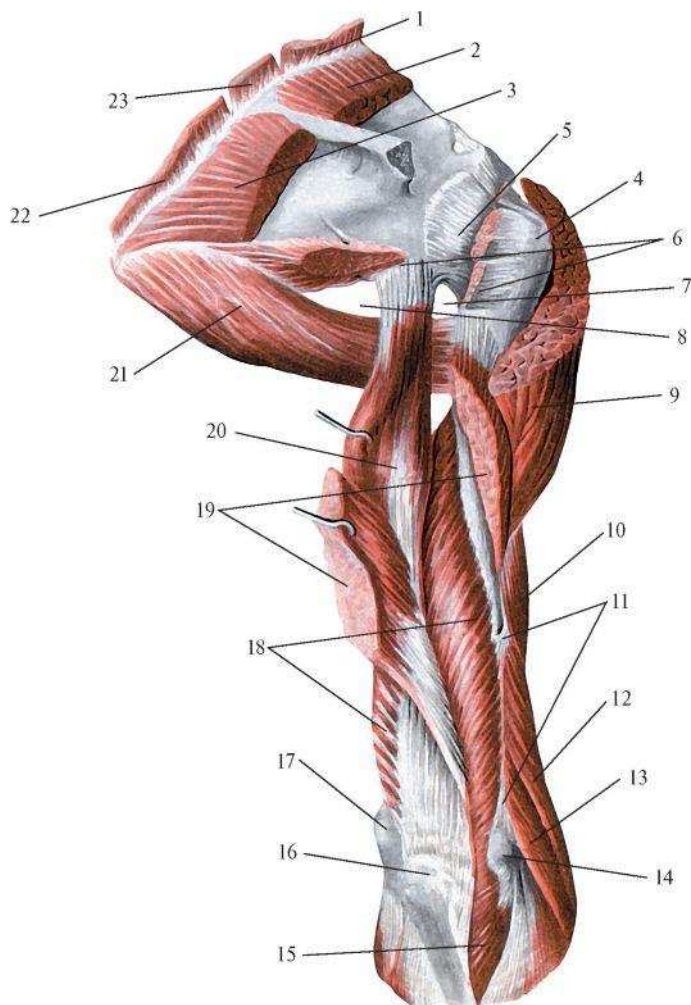


Рис. 163. Трехглавая мышца плеча (правого) и мышцы плечевого пояса. Вид сзади. Латеральная головка трехглавой мышцы разрезана и отвернута. Средние части дельтовидной, над- и подостной мышц удалены.

1 - мышца, поднимающая лопатку (отрезана), 2 - надостная мышца (частично удалена), 3 - подостная мышца, 4 - большой бугорок плечевой кости, 5 - суставная капсула, 6 - малая круглая мышца, 7 - четырехстороннее отверстие, 8 - трехстороннее отверстие, 9 - дельтовидная мышца, 10 - плечевая мышца, 11 - латеральная межмышечная перегородка плеча, 12 - плечелучевая мышца, 13 - длинный лучевой разгибатель запястья, 14 - латеральный надмыщелок плечевой кости, 15 - локтевая мышца, 16 - локтевой отросток, 17 - медиальный надмыщелок плечевой кости, 18 - медиальная головка трехглавой мышцы плеча, 19 - латеральная головка трехглавой мышцы плеча, 20 - длинная головка трехглавой мышцы плеча, 21 - большая круглая мышца, 22 - большая ромбовидная мышца, 23 - малая ромбовидная мышца.

межмышечной перегородки плеча. *Медиальная головка* начинается на медиальной и латеральной межмышечных перегородках плеча ниже борозды лучевого нерва. *Длинная головка* начинается длинным сухожилием на подсуставном бугорке лопатки. Общее брюшко мышцы переходит в сухожилие, которое прикрепляется к локтевому отростку локтевой кости.

Функция: разгибает предплечье в локтевом суставе, длинная головка разгибает плечо в плечевом суставе и приводит его к туловищу.

Иннервация: лучевой нерв.

Кровоснабжение: задняя артерия, огибающая плечевую кость, артерия огибающая лопатку, глубокая артерия плеча, верхняя и нижняя коллатеральные локтевые артерии.

Локтевая мышца (m. anconeus) начинается на задней поверхности латерального надмыщелка плеча, прикрепляется к латеральной стороне локтевого отростка.

Функция: участвует в разгибании предплечья.

Иннервация: лучевой нерв.

Кровоснабжение: межкостная возвратная артерия, средняя коллатеральная артерия (глубокая артерия плеча)

Мышцы предплечья

Мышцы предплечья подразделяются на переднюю (сгибатели) и заднюю (разгибатели) группы, образующие несколько слоев (рис. 161, 164).

Передняя группа мышц предплечья

Передние мышцы предплечья (сгибатели) располагаются в четыре слоя. *Поверхностный слой* образуют плечевая мышца, круглый пронатор, лучевой сгибатель запястья, длинная ладонная мышца, локтевой сгибатель запяс-

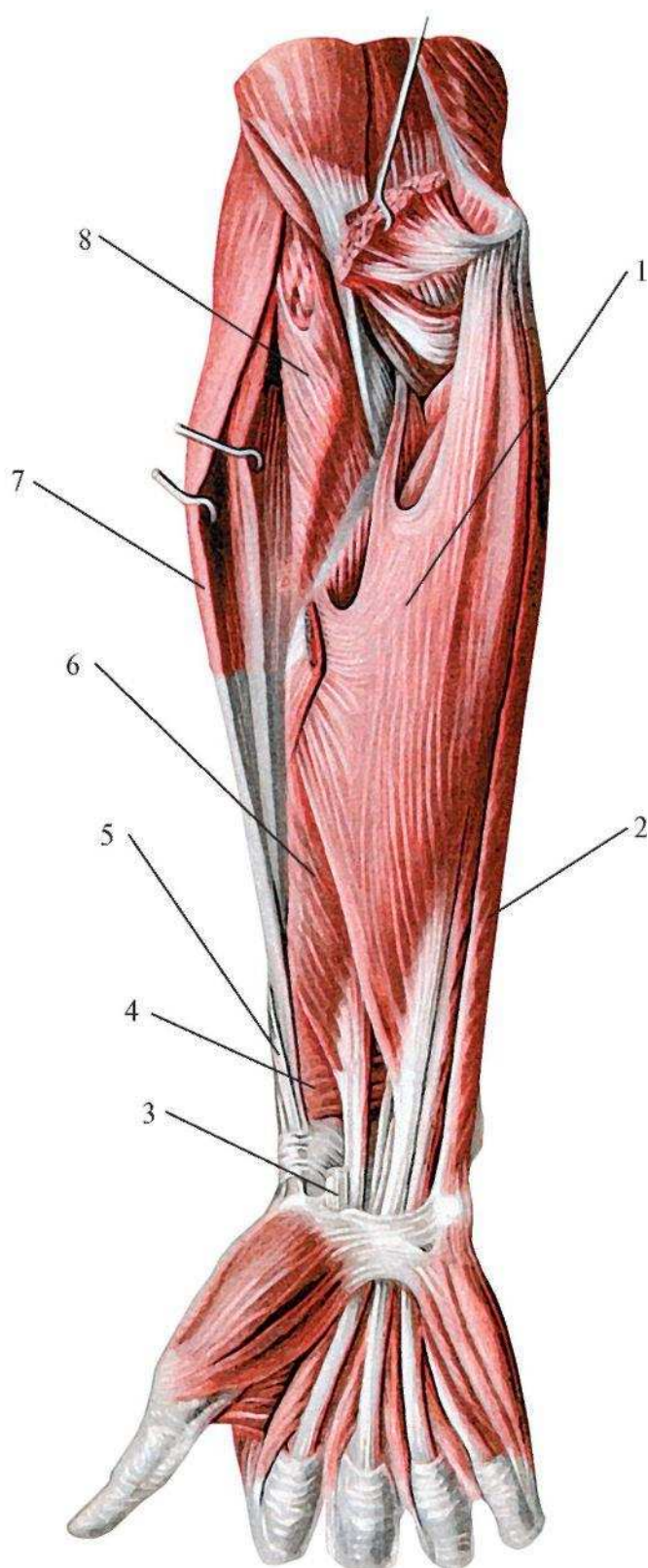


Рис. 164. Мышцы предплечья (второй слой), правого. Вид спереди.

1 - поверхностный сгибатель пальцев, 2 - локтевой сгибатель запястья, 3 - сухожилие лучевого сгибателя запястья, 4 - квадратный пронатор, 5 - сухожилие длинной мышцы,

отводящей большой палец кисти, 6 - длинный сгибатель большого пальца кисти, 7 - плечелучевая мышца, 8 - супинатор.

тля. *Второй слой* занимает поверхностный сгибатель пальцев. *Третий слой* образуют глубокий сгибатель пальцев (на локтевой стороне) и длинный сгибатель большого пальца (со стороны лучевой кости). В *четвертом слое* находится квадратный пронатор.

Первый (поверхностный) слой мышц предплечья

Плечелучевая мышца (m.brachioradialis) начинается на латеральном надмыщелковом гребне плечевой кости и латеральной межмышечной перегородке плеча, прикрепляется к латеральной поверхности дистального конца лучевой кости.

Функция: сгибает и пронирует (поворачивает во внутрь) предплечье.

Иннервация: лучевой нерв (поверхностная ветвь).

Кровоснабжение: лучевая артерия, коллатеральная лучевая артерия, возвратная лучевая артерия.

Круглый пронатор (m.pronator teres) начинается на медиальном надмыщелке плечевой кости, на фасции предплечья и на медиальной межмышечной перегородке плеча, а также на венечном отростке локтевой кости. Прикрепляется мышца на середине латеральной поверхности лучевой кости.

Функция: сгибает и пронирует (поворачивает во внутрь) предплечье. *Иннервация:* срединный нерв.

Кровоснабжение: плечевая, локтевая, лучевая артерии.

Лучевой сгибатель запястья (m.flexor carpi radialis) начинается на медиальном надмыщелке плечевой кости, на фасции и медиальной межмышечной перегородке плеча, прикрепляется к основанию 2-ой пястной кости.

Функция: сгибает запястье, отводит кисть в латеральную сторону.

Иннервация: срединный нерв.

Кровоснабжение: плечевая, локтевая, лучевая артерии.

Длинная ладонная мышца (m.palmaris longus) начинается на медиальном надмыщелке плечевой кости, на фасции и мышечных перегородках предплечья. Плоское длинное сухожилие вплетается в ладонный апоневроз.

Функция: натягивает ладонный апоневроз, участвует в сгибании кисти.

Иннервация: срединный нерв.

Кровоснабжение: лучевая артерия.

Локтевой сгибатель запястья (m. flexor carpi ulnaris) имеет две головки: плечевую и локтевую. *Плечевая головка* начинается на медиальном надмыщелке плечевой кости и на медиальной межмышечной перегородке плеча. *Локтевая головка* начинается на фасции предплечья, на медиальном крае локтевого отростка. Обе головки соединяются в мышцу с длинным сухожилием, которое прикрепляется к основанию 5-ой пястной и крючковидной кости. Внутри сухожилия располагается гороховидная кость.

Функция: сгибает запястье, вместе с локтевым разгибателем запястья приводит кисть.

Иннервация: локтевой нерв.

Кровоснабжение: локтевая артерия, верхняя и нижняя коллатеральные локтевые артерии.

Второй слой мышц предплечья

Поверхностный сгибатель пальцев (m. flexor digitorum superficialis) имеет плече-локтевую и лучевую головки. *Плече-локтевая головка* начинается на медиальном надмыщелке плечевой кости, на фасции предплечья, на локтевой коллатеральной связке и на медиальном крае венечного отростка локтевой кости. *Лучевая головка* начинается на проксимальной части лучевой кости. Общее брюшко мышцы в середине предплечья разделяется на четыре сухожилия, кото-

рые прикрепляются к основанию средних фаланг 2-го - 5-го пальцев. На уровне середины проксимальной фаланги каждое сухожилие расщепляется на две ножки, между которыми проходит соответствующее сухожилие глубокого сгибателя пальцев.

Функция: сгибает пальцы, участвует в сгибании кисти.

Иннервация: срединный нерв.

Кровоснабжение: лучевая, локтевая артерии.

Третий слой мышц

Глубокий сгибатель пальцев (m. flexor digitorum profundus) начинается на проксимальных двух третях передней поверхности локтевой кости и на межкостной перепонке предплечья. Четыре сухожилия мышцы прикрепляются к основанию дистальных фаланг 2-5-го пальцев.

Функция: сгибает 2-5-й пальцы, участвует в сгибании кисти.

Иннервация: локтевой и срединный нервы.

Кровоснабжение: локтевая, лучевая артерии.

Длинный сгибатель большого пальца кисти (m. flexor pollicis longus) начинается на передней поверхности лучевой кости и межкостной перепонке предплечья. Сухожилие мышцы прикрепляется к основанию дистальной фаланги большого пальца.

Функция: сгибает большой палец кисти и саму кисть.

Иннервация: срединный нерв.

Кровоснабжение: передняя межкостная артерия, лучевая артерия, собственная артерия большого пальца.

Четвертый (глубокий) слой мышц

Квадратный пронатор (m. pronator quadratus) начинается на переднем крае и передней поверхности нижней трети тела локтевой кости, прикрепляется к передней поверхности дистальной части тела лучевой кости.

Функция: поворачивает кнаружи (пронирует) предплечье и кисть.

Иннервация: срединный нерв.

Кровоснабжение: передняя межкостная артерия, локтевая и лучевая артерии.

Задняя группа мышц предплечья

Мышцы задней группы предплечья образуют два слоя - поверхностный и глубокий (рис. 161), которые иннервируются лучевым нервом из плечевого сплетения..

Поверхностный слой мышц

Длинный лучевой разгибатель запястья (m. extensor carpi radialis longus) начинается на латеральном надмыщелке плечевой кости и на латеральной межмышечной перегородке плеча. Плоское сухожилие прикрепляется к основанию 2-й пястной кости.

Функция: разгибает кисть, при одновременном сокращении с лучевым сгибателем запястья отводит кисть.

Кровоснабжение: лучевая артерия, коллатеральная лучевая артерия, возвратная лучевая артерия.

Короткий лучевой разгибатель запястья (m. extensor carpi radialis brevis) начинается на латеральном надмыщелке плечевой кости, на лучевой коллатеральной связке и на фасции предплечья. Прикрепляется к тыльной стороне основания 3-й пястной кости.

Функция: разгибает кисть, при одновременном сокращении вместе с лучевым сгибателем запястья отводит кисть.

Кровоснабжение: мышечные ветви лучевой артерии, коллатеральная лучевая артерия, возвратная лучевая артерия.

Разгибатель пальцев (m. extensor digitorum) начинается на латеральном надмыщелке плечевой кости и на фасции предплечья, разделяется на четыре сухожилия, которые прикрепляются к тыльной стороне 2-5-го пальцев. На тыле кисти сухожилия разгибателя

пальцев соединены друг с другом фиброзными пучками - межсухожильными соединениями.

Функция: разгибает 2-5-й пальцы, участвует в разгибании кисти.

Кровоснабжение: задняя межкостная артерия, глубокая артерия плеча.

Разгибатель мизинца (m. extensor digiti minimi) начинается на латеральном надмыщелке плечевой кости и на фасции предплечья. Сухожилие этой мышцы прикрепляется на тыльной стороне мизинца к основанию его средней и дистальной фаланг.

Функция: разгибает мизинец.

Кровоснабжение: задняя межкостная артерия, глубокая артерия плеча.

Локтевой разгибатель запястья (m. extensor carpi ulnaris) начинается на латеральном надмыщелке плечевой кости, на задней поверхности локтевой кости, на фасции предплечья. Прикрепляется к задней поверхности основания 5-й пястной кости.

Функция: разгибает кисть, действуя совместно с локтевым сгибателем запястья, приводит кисть.

Кровоснабжение: задняя межкостная артерия, глубокая артерия плеча. **Глубокий слой мышц**

Супинатор (m. supinator) начинается на латеральном надмыщелке плечевой кости и на гребне супинатора локтевой кости. Мышца идет косо в латеральном направлении и прикрепляется к латеральной стороне проксимальной трети лучевой кости.

Функция: поворачивает кнаружи (супинирует) предплечье и кисть.

Кровоснабжение: лучевая артерия, возвратная лучевая артерия, возвратная межкостная артерия.

Длинная мышца, отводящая большой палец кисти (m. abductor pollicis longus), начинается на задней поверхности локтевой кости, задней поверхности лучевой кости и на межкостной перепонке предплечья. Сухожилие ее прикрепляется к тыльной стороне основания 1-й пястной кости (рис. 161).

Функция: отводит большой палец кисти, участвует в отведении кисти. *Кровоснабжение:* лучевая артерия, задняя межкостная артерия.

Короткий разгибатель большого пальца кисти (m. extensor pollicis brevis) начинается на задней стороне лучевой кости и на межкостной перепонке предплечья. Сухожилие прикрепляется к основанию проксимальной фаланги большого пальца кисти.

Функция: разгибает большой палец.

Кровоснабжение: лучевая и задняя межкостная артерия.

Длинный разгибатель большого пальца кисти (m. extensor pollicis longus) начинается на задней стороне локтевой кости и на межкостной перепонке предплечья. Сухожилие прикрепляется к основанию дистальной фаланги большого пальца.

Функция: разгибает большой палец кисти.

Кровоснабжение: лучевая артерия, задняя межкостная артерия.

Разгибатель указательного пальца (m. extensor indicis) начинается на задней стороне локтевой кости и на межкостной перепонке предплечья. Сухожилие прикрепляется к задней стороне проксимальной фаланги указательного пальца.

Функция: разгибает указательный палец.

Кровоснабжение: задняя межкостная артерия.

Мышцы кисти

Мышцы кисти разделяют на мышцы большого пальца (латеральная группа), образующие возвышение большого пальца (тенар), мышцы мизинца (медиальная группа), образующие возвышение мизинца (гипотенар), среднюю группу мышц кисти.

Мышцы возвышения большого пальца (рис. 164)

Короткая мышца, отводящая большой палец кисти (m. abductor pollicis brevis), начинается на латеральной части удерживателя сгибателей, на бугорке ладьевидной кости и на кости - трапеции. Прикрепляется к лучевой стороне проксимальной фаланги большого пальца кисти.

Функция: отводит большой палец кисти.

Иннервация: срединный нерв.

Кровоснабжение: поверхностная ладонная ветвь лучевой артерии.

Мышца, противопоставляющая большой палец кисти (m. opponens pollicis), начинается на удерживателе сгибателей и на кости-трапеции, прикрепляется к лучевому краю и передней стороне 1-й пястной кости.

Функция: противопоставляет большой палец всем остальным пальцам кисти. *Иннервация:* срединный нерв.

Кровоснабжение: поверхностная ладонная ветвь лучевой артерии.

Короткий сгибатель большого пальца кисти (m. flexor pollicis brevis), имеет поверхностную и глубокую головки. *Поверхностная головка* начинается на удерживателе

сгибателей, *глубокая головка* - на кости-трапеции, трапецевидной кости и 2-й пястной кости. Прикрепляется мышца к проксимальной фаланге большого пальца кисти.

Функция: сгибает большой палец кисти.

Иннервация: срединный нерв (поверхностную головку), локтевой нерв (глубокую головку).

Кровоснабжение: поверхностная ветвь лучевой артерии, глубокая ладонная дуга.

Мышца, приводящая большой палец кисти (*m. adductor pollicis*), имеет косую и поперечную головки. *Косая головка* начинается на головчатой кости и основании 2 и 3-й пястных костей. *Поперечная головка* начинается на ладонной поверхности 3-й пястной кости. Мышца прикрепляется к проксимальной фаланге большого пальца кисти.

Функция: приводит большой палец кисти к указательному.

Иннервация: локтевой нерв.

Кровоснабжение: поверхностная и глубокая ладонные дуги.

Мышцы возвышения мизинца (см. рис. 164). Располагаются в области гипотенара, все иннервируются локтевым нервом.

Короткая ладонная мышца (*m. palmaris brevis*) начинается на удерживателе сгибателей, прикрепляется к коже медиального края кисти.

Функция: на коже возвышения мизинца образует ямочки.

Кровоснабжение: локтевая артерия.

Мышца, противопоставляющая мизинец (*m. opponens digiti minimi*), начинается на удерживателе сгибателей и крючке крючковидной кости. Прикрепляется к медиальному краю передней стороне 5-й пястной кости.

Функция: противопоставляет мизинец большому пальцу кисти.

Кровоснабжение: глубокая ладонная ветвь локтевой артерии.

Короткий сгибатель мизинца (*m. flexor digiti minimi brevis*) начинается на удерживателе сгибателей и крючке крючковидной кости, прикрепляется к проксимальной фаланге мизинца. *Функция:* сгибает мизинец.

Кровоснабжение: глубокая ладонная ветвь локтевой артерии, ладонная пальцевая артерия мизинца.

Мышца, отводящая мизинец (*m. abductor digiti minimi*) берет начало от гороховидной кости, сухожилия локтевого сгибателя запястья, удерживателя сгибателей, прикрепляется к локтево-му краю основания проксимальной фаланги мизинца.

Функция: отводит мизинец.

Кровоснабжение: глубокая ладонная ветвь локтевой артерии, ладонная пальцевая артерия мизинца.

Средняя группа мышц кисти

Червеобразные мышцы (mm. lumbricales) в количестве четырех начинаются на сухожилиях глубокого сгибателя пальцев, прикрепляются к сухожилиям разгибателя пальцев.

Функция: сгибает проксимальные фаланги и разгибает средние и дистальные фаланги 2-5-го пальцев.

Иннервация: первая и вторая мышцы - срединный нерв, третья и четвертая - локтевой нерв.

Кровоснабжение: поверхностная ладонная дуга, глубокая ладонная дуга.

Межкостные мышцы (mm. interossei) расположены между пястными костями, разделяются на ладонные и тыльные межкостные мышцы. Все иннервируются глубокой ладонной ветвью локтевого нерва.

Ладонные межкостные мышцы (mm. interossei palmares) в количестве трех располагаются во втором, третьем и четвертом межкостных промежутках. Начинаются на боковых поверхностях 2, 4 и 5-й пястных костей, прикрепляются к тыльной стороне проксимальных фаланг 2, 4 и 5-го пальцев.

Функция: приводит 2, 4 и 5-й пальцы к среднему. *Кровоснабжение:* глубокая ладонная дуга.

Тыльные межкостные мышцы (mm. interossei dorsales), в количестве четырех, занимают все четыре межпястных промежутка. Каждая мышца начинается двумя головками от обращенных друг к другу поверхностей 1-5-й пястных костей, прикрепляются к основанию проксимальных фаланг 1-4-го пальцев.

Функция: отводит 2-й и 4-й пальцы от среднего пальца.

Кровоснабжение: глубокая ладонная дуга, тыльные пястные артерии.

Фасции и синовиальные влагалища сухожилий верхней конечности

Фасции окружают группы мышц или отдельные мышцы, образуют для них фасциальные или костно-фасциальные вместилища. Между отдельными группами мышц плеча (сгибателями и разгибателями) имеются межмышечные перегородки. Фасции образуют также утолщения - *удерживатели сухожилий* (retinacula). Выделяют дельтовидную, подостную, надостную фасции, фасции плеча, предплечья и кисти (рис. 165).

Дельтовидная фасция (*fascia deltoidea*) покрывает дельтовидную мышцу, продолжается в фасцию груди. **Надостная и подлопаточная фасции** покрывают одноименные мышцы, прикрепляясь к краям одноименных ямок. Подмышечную ямку выстилает **подмышечная фасция** (*fascia axillaris*).

Фасция плеча (*fascia brachii*) окружает мышцы плеча, проксимально продолжается в дельтовидную и подмышечную фасции, дистально переходит в фасцию предплечья. Фасции плеча образуют межмышечные перегородки, прикрепляющиеся к медиальному и латеральному краям плечевой кости и отделяющие переднюю группу мышц плеча от задней группы.

Фасция предплечья (*fascia antebrachii*) окружает мышцы предплечья, образует межмышечные перегородки, которые служат также местом начала для мышц предплечья. В области запястья фасция предплечья утолщается, формируя на ладонной и тыльной сторонах удерживатели сгибателей и разгибателей.

Удерживатель сгибателей (*retinaculum flexorum*) перекидывается над бороздой запястья, прикрепляется к гороховидной и крючковидной костям с медиальной стороны, а с латеральной - к ладьевидной и к кости-трапеции. В результате этого борозда превращается в **канал запястья** (*canalis carpi*).

В канале запястья для сухожилий мышц - сгибателей имеются *общее синовиальное влагалище сгибателей* (*vagina synovialis communis musculorum flexorum*), в котором заключены сухожилия поверхностного и глубокого сгибателей пальцев, и *синовиальное влагалище сухожилия длинного сгибателя большого пальца кисти* (*vagina synovialis tendinis musculi flexoris pollicis longi*), (рис.166). Проксимально оба влагалища выступают над верхним краем удерживателя сгибателей на 1-2 см. Дистально влагалище сухожилия длинного сгибателя большого пальца кисти продолжается до его дистальной фаланги. Общее влагалище сгибателей слепо заканчивается на середине ладони, а с локтевой стороны оно продолжается по ходу сухожилий, идущих к мизинцу. Три средних пальца имеют изолированные влагалища - влагалища сухожилий пальцев кисти.

Удерживатель разгибателей (*retinaculum extensorum*) находится на дорсальной стороне запястья, перекидывается от дистального конца лучевой кости к шиловидному отростку локтевой кости и к локтевой коллатеральной связке запястья (рис. 167). Пространство под удерживателем разгибателей подразделяется на шесть каналов, в которых проходят окруженные синовиальными влагалищами сухожилия разгибателей кисти и пальцев. Дистально синовиальные влагалища на тыле кисти продолжают до середины пястных костей.

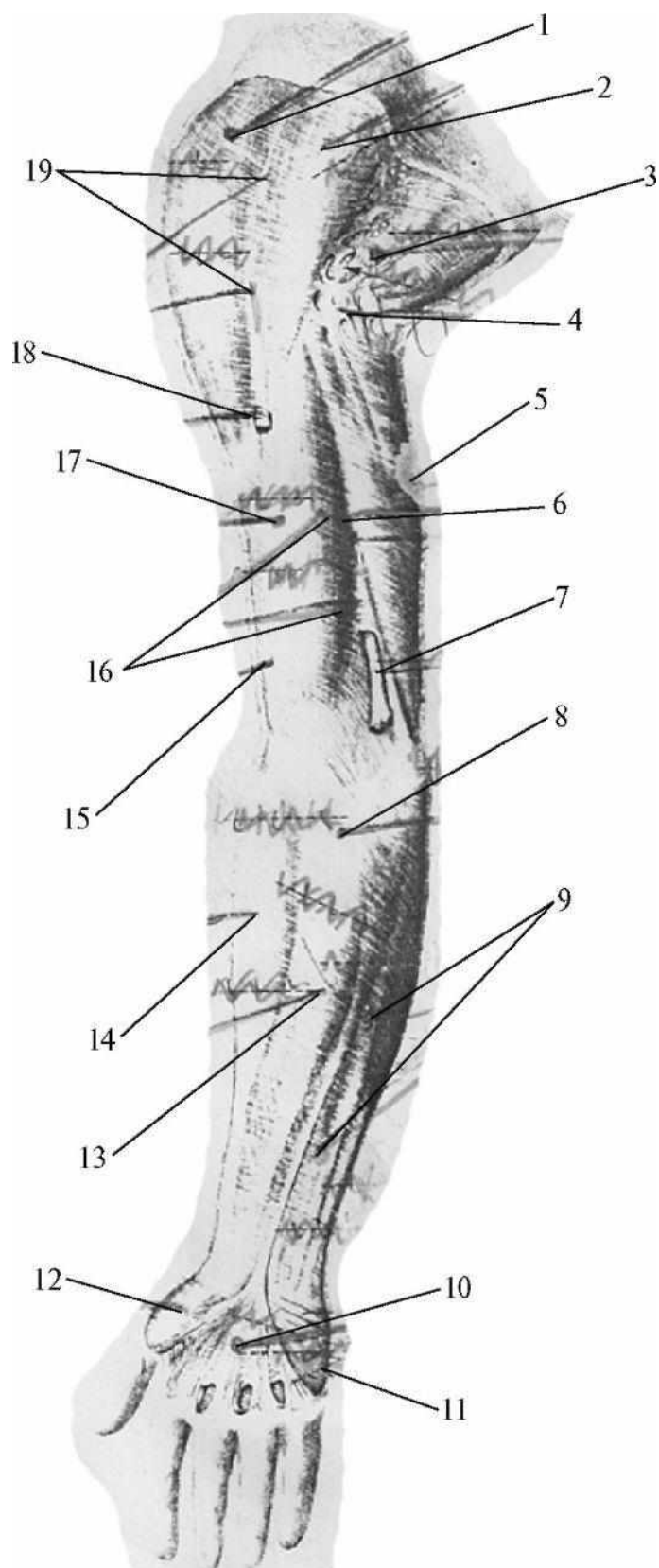


Рис. 165. Мышцы и фасции верхней конечности, правой. Вид спереди.

1 - дельтовидная мышца, 2 - большая грудная мышца, 3 - подмышечная фасция, 4 - подмышечная ямка, 5 - трехглавая мышца плеча, 6 - медиальная межмышечная борозда

плеча, 7 - медиальная подкожная вена руки, 8 - апоневроз двуглавой мышцы плеча, 9 - фасция предплечья, 10 - ладонный апоневроз, 11 - возвышение мизинца, 12 - возвышение большого пальца, 13 - лучевой сгибатель запястья, 14 - плечелучевая мышца, 15 - латеральная межмышечная борозда плеча, 16 - фасция плеча, 17 - двуглавая мышца плеча, 18 - латеральная подкожная вена руки, 19 - дельтовидно-грудная борозда.

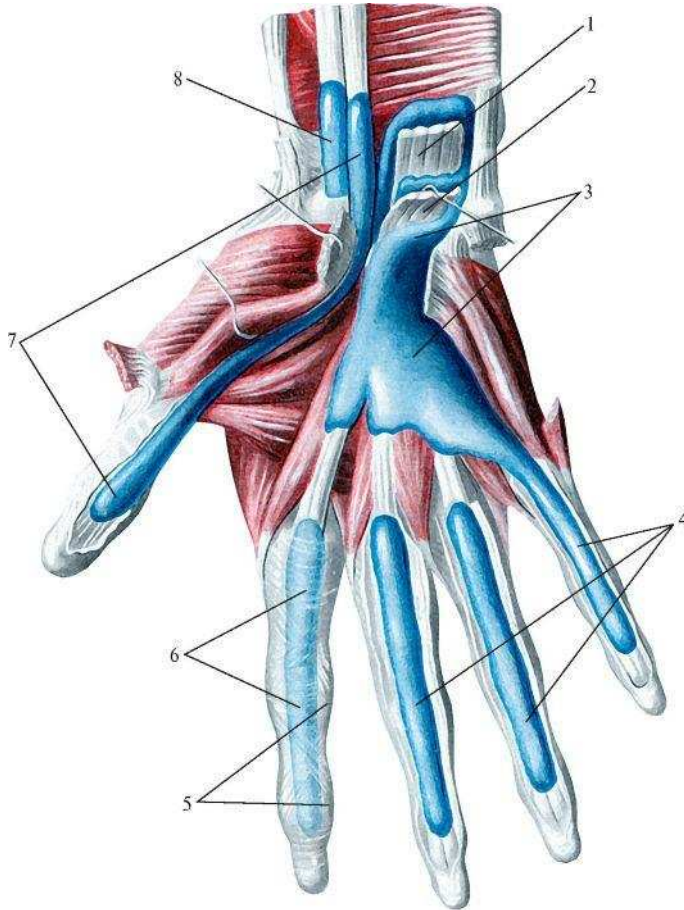


Рис. 166. Синовиальные влагалища сухожилий мышц сгибателей кисти и пальцев. Ладонная сторона. 1 - сухожилие глубокого сгибателя пальцев, 2 - сухожилие поверхностного сгибателя пальцев, 3 - общее влагалище сухожилий сгибателей, 4 - синовиальные влагалища сгибателей пальцев кисти, 5 - крестообразная часть фиброзного влагалища, 6 - кольцевая часть фиброзного влагалища, 7 - влагалище сухожилия длинного сгибателя большого пальца, 8 - влагалище сухожилия лучевого сгибателя запястья.

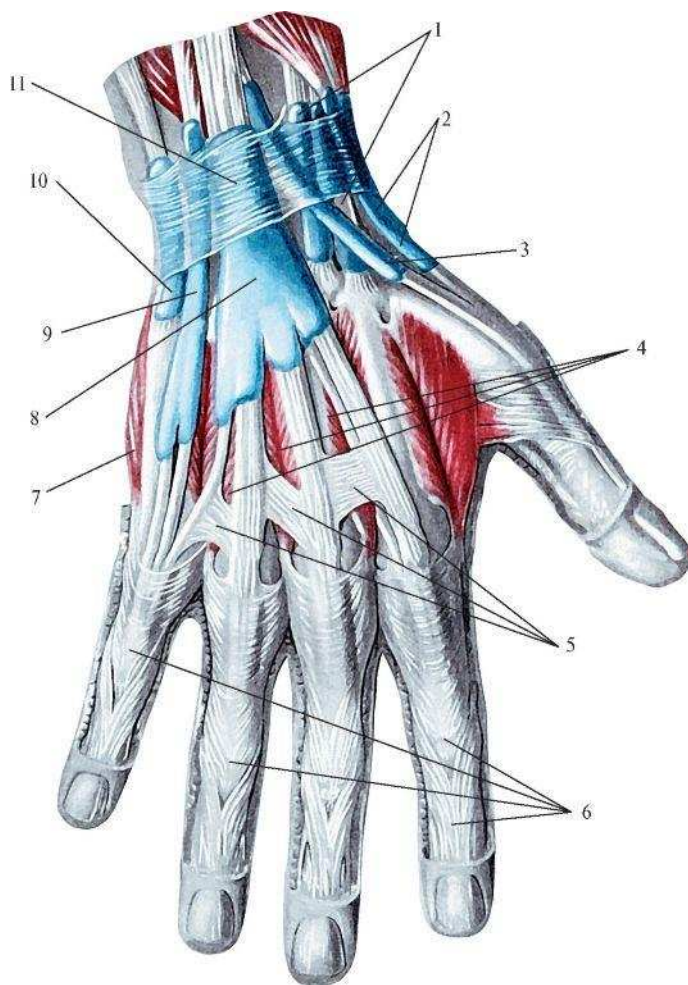


Рис. 167. Тыльные межкостные мышцы и синовиальные влагалища сухожилий кисти, правой. Тыльная сторона.

1 - влагалище сухожилий лучевых разгибателей запястья, 2 - влагалище сухожилий длинной мышцы, отводящей большой палец кисти, и короткого разгибателя большого пальца кисти, 3 - влагалище сухожилия длинного разгибателя большого пальца кисти, 4 - тыльные межкостные мышцы, 5 - межсухожильные соединения, 6 - межфаланговые суставы, 7 - мышца, отводящая мизинец, 8 - влагалище сухожилий разгибателя пальцев и разгибателя указательного пальца, 9 - влагалище сухожилия короткого разгибателя мизинца, 10 - влагалище сухожилия локтевого разгибателя запястья, 11 - удерживатель мышц - разгибателей.

На ладонной стороне кисти фасция в области тенара и гипотенара тонкая, а на уровне червеобразных мышц и сухожилий сгибателей пальцев фасции образует толстый **ладонный апоневроз** (aponeurosis palmaris).

Мышцы и фасции нижней конечности

Мышцы нижней конечности подразделяют на мышцы таза и мышцы свободной части нижней конечности (рис. 168).

Внутренние мышцы таза

Подвздошно-поясничная мышца (m. iliopsoas) состоит из большой поясничной и подвздошной мышц. Большая поясничная мышца идет вниз из поясничной области. Подвздошная мышца начинается в подвздошной ямке, на подвздошно-поясничной и передней крестцово-подвздошной связках. Подвздошнопоясничная мышца через мышечную лауну выходит на бедро и прикрепляется к малому вертелу бедренной кости.

Функция: сгибает бедро в тазобедренном суставе. При фиксированной нижней конечности наклоняет вперед таз вместе с туловищем.

Иннервация: мышечные ветви поясничного сплетения.

Кровоснабжение: поясничные артерии, подвздошно-поясничная артерия, глубокая артерия, огибающая подвздошную кость.

Внутренняя запирающая мышца (m. obturator internus) начинается на внутренней поверхности запирающей мембраны и на краях запирающего отверстия, выходит из

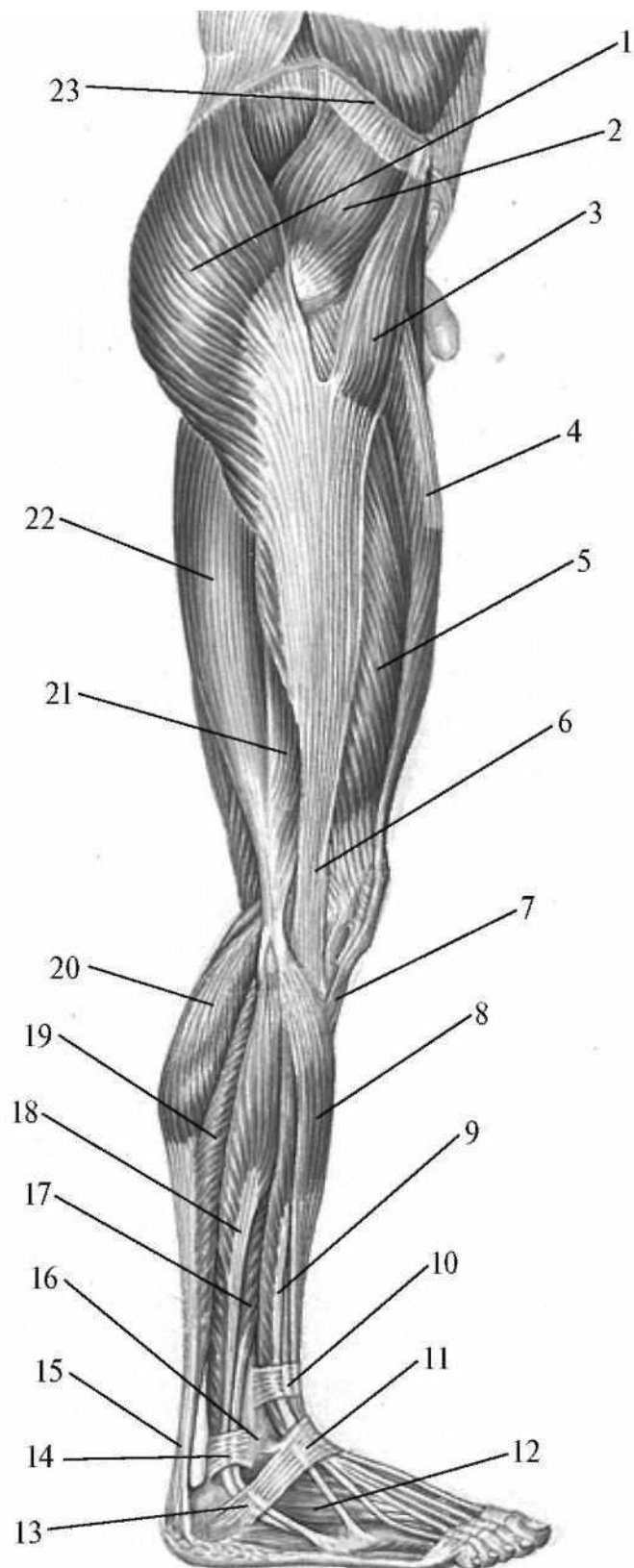


Рис. 168. Мышцы нижней конечности, правой. Вид сбоку.

1 - большая ягодичная мышца, 2 - средняя ягодичная мышца, 3 - напрягатель широкой фасции бедра, 4 - прямая мышца бедра, 5 - латеральная широкая мышца бедра, 6 - подвздошно-большеберцовый тракт, 7 - связка надколенника, 8 - передняя

большеберцовая мышца, 9 - длинный разгибатель пальцев, 10 - верхний удерживатель сухожилий разгибателей, 11 - нижний удерживатель сухожилий разгибателей, 12 - короткий разгибатель пальцев, 13 - нижний удерживатель сухожилий малоберцовых мышц, 14 - верхний удерживатель сухожилий малоберцовых мышц, 15 - пяточное сухожилие, 16 - латеральная лодыжка, 17 - короткая малоберцовая мышца, 18 - длинная малоберцовая мышца, 19 - камбаловидная мышца, 20 - икроножная мышца, 21 - короткая головка двуглавой мышцы бедра, 22 - длинная головка двуглавой мышцы бедра, 23 - подвздошный гребень.

полости таза через малое седалищное отверстие и прикрепляется к медиальной стороне большого вертела бедренной кости (рис. 169).

Функция: поворачивает бедро кнаружи.

Иннервация: мышечные ветви крестцового сплетения.

Кровоснабжение: нижняя ягодичная, запирательная, внутренняя половая артерии.

Верхняя близнецовая мышца (m. gemellus superior) и **нижняя близнецовая мышца** (m. gemellus inferior) начинаются на седалищной кости, присоединяются к внутренней запирательной мышце по выходе ее из полости малого таза, вместе с ней прикрепляются к большому вертелу бедренной кости (рис. 169).

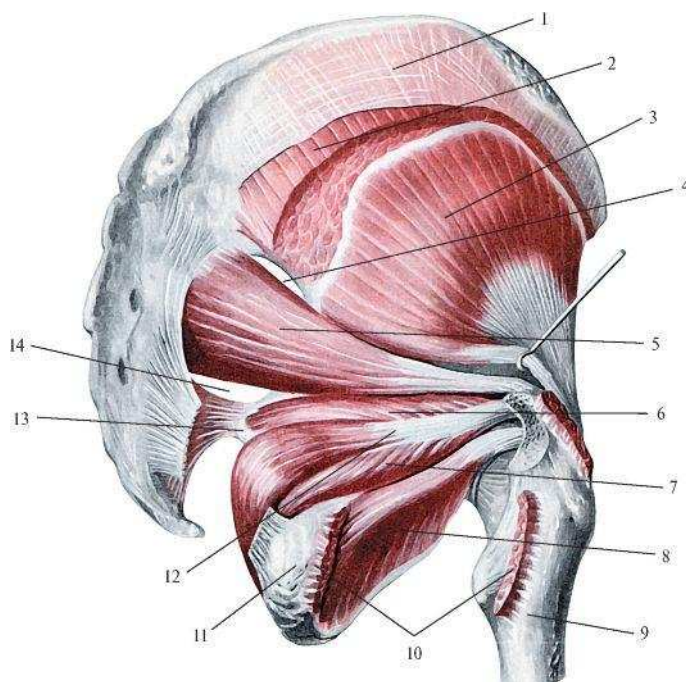


Рис. 169. Внутренняя запирательная, грушевидная и другие мышцы таза. Вид сзади. Большая и средняя ягодичные мышцы удалены.

1 - ягодичная фасция, 2 - средняя ягодичная мышца (отрезана), 3 - малая ягодичная мышца, 4 - надгрушевидное отверстие, 5 - грушевидная мышца, 6 - верхняя близнецовая мышца, 7 - нижняя близнецовая мышца, 8 - наружная запирательная мышца, 9 - бедренная кость, 10

- квадратная мышца бедра (отрезана), 11 - седалищный бугор, 12 - внутренняя запирательная мышца, 13 - седалищная ость, 14 - подгрушевидное отверстие.

Функция: супинируют бедро.

Иннервация: мышечные ветви крестцового сплетения.

Кровоснабжение: нижняя ягодичная, запирательная и внутренняя половая артерии.

Грушевидная мышца (m. piriformis) начинается на тазовой поверхности крестца, выходит из полости малого таза через большое седалищное отверстие и прикрепляется к большому вертелу бедренной кости.

Функция: супинирует и незначительно отводит бедро.

Иннервация: мышечные ветви крестцового сплетения.

Кровоснабжение: верхняя и нижняя ягодичные артерии.

Наружные мышцы таза. Наружные мышцы таза образуют поверхностный, средний и глубокий слои. *Поверхностный слой* представлен большой ягодичной мышцей и напрягателем широкой фасции бедра (рис. 168 и 169). В *среднем слое* располагаются средняя ягодичная мышца и квадратная мышца бедра. *Глубокий слой* образован малой ягодичной мышцей и наружной запирательной мышцами.

Большая ягодичная мышца (m. gluteus maximus), образующая рельеф ягодиц, начинается на дорсальной стороне подвздошной кости, крестца и копчика, на крестцово-бугорной связке. Прикрепляется к ягодичной бугристости бедренной кости.

Функция: разгибает бедро, супинирует его, при укреплённой ноге разгибает туловище, поддерживает равновесие таза и туловища.

Иннервация: нижний ягодичный нерв.

Кровоснабжение: верхняя и нижняя ягодичные артерии, медиальная артерия, огибающая бедренную кость.

Средняя ягодичная мышца (m. gluteus medius) начинается на наружной поверхности подвздошной кости, прикрепляется к вершине и наружной поверхности большого вертела бедренной кости. *Функция:* отводит бедро. Передние пучки мышцы пронируют бедро, задние - супинируют. *Иннервация:* верхний ягодичный нерв.

Кровоснабжение: верхняя ягодичная артерия, латеральная артерия, огибающая бедренную кость.

Малая ягодичная мышца (m. gluteus minimus) начинается на наружной поверхности подвздошной кости, прикрепляется к большому вертелу бедренной кости. *Функция:* отводит бедро. *Иннервация:* верхний ягодичный нерв.

Кровоснабжение: верхняя ягодичная артерия, латеральная артерия, огибающая бедренную кость.

Напрягатель широкой фасции (m. tensor fasciae latae) начинается на верхней передней подвздошной ости и подвздошном гребне, переходит в подвздошно-большеберцовый тракт, прикрепляющейся на латеральном мыщелке большеберцовой кости (рис. 168).

Функция: напрягает широкую фасцию бедра.

Иннервация: верхний ягодичный нерв.

Кровоснабжение: верхняя ягодичная артерия, латеральная артерия, огибающая бедренную кость.

Квадратная мышца бедра (m. quadratus femoris) начинается на наружной поверхности седалищного бугра, прикрепляется к верхней части межвертельного гребня (рис. 169).

Функция: супинирует бедро. *Иннервация:* седалищный нерв.

Кровоснабжение: нижняя ягодичная и запирательная артерии, медиальная артерия, огибающая бедренную кость.

Наружная запирательная мышца (m. obturator externus) начинается на наружной стороне запирательной мембраны, лобковой кости и ветви седалищной кости, прикрепляется к большому вертелу бедренной кости.

Функция: супинирует бедро.

Иннервация: запирательный нерв.

Кровоснабжение: запирательная артерия, латеральная артерия, огибающая бедренную кость.

Мышцы свободной части нижней конечности

Мышцы бедра подразделяют на переднюю, заднюю и медиальную группы.

Передняя группа мышц бедра

Портняжная мышца (m. sartorius) начинается на верхней передней подвздошной ости, прикрепляется к бугристости большеберцовой кости, вплетается в фасцию голени.

Функция: сгибает бедро и голень, отводит и супинирует бедро.

Иннервация: бедренный нерв.

Кровоснабжение: мышечные ветви бедренной артерии, латеральная артерия, огибающая бедренную кость.

Четырехглавая мышца бедра (m. quadriceps femoris) состоит из прямой мышцы бедра, латеральной, медиальной и промежуточной широких мышц (рис. 170). *Прямая мышца бедра* (m. rectus femoris) начинается на нижней передней подвздошной ости, идет вниз кпереди от тазобедренного сустава. *Латеральная широкая мышца* (m. vastus lateralis) начинается на межвертельной линии, нижней части большого вертела и на ягодичной бугристости. *Медиальная широкая мышца* (m. vastus medialis) начинается на нижней половине межвертельной линии, медиальной губе шероховатой линии бедренной кости, медиальной межмышечной перегородке бедра. *Промежуточная широкая мышца* (m. vastus intermedius) начинается на передней и латеральной поверхностях тела бедренной кости, на латеральной межмышечной перегородке бедра. Общее

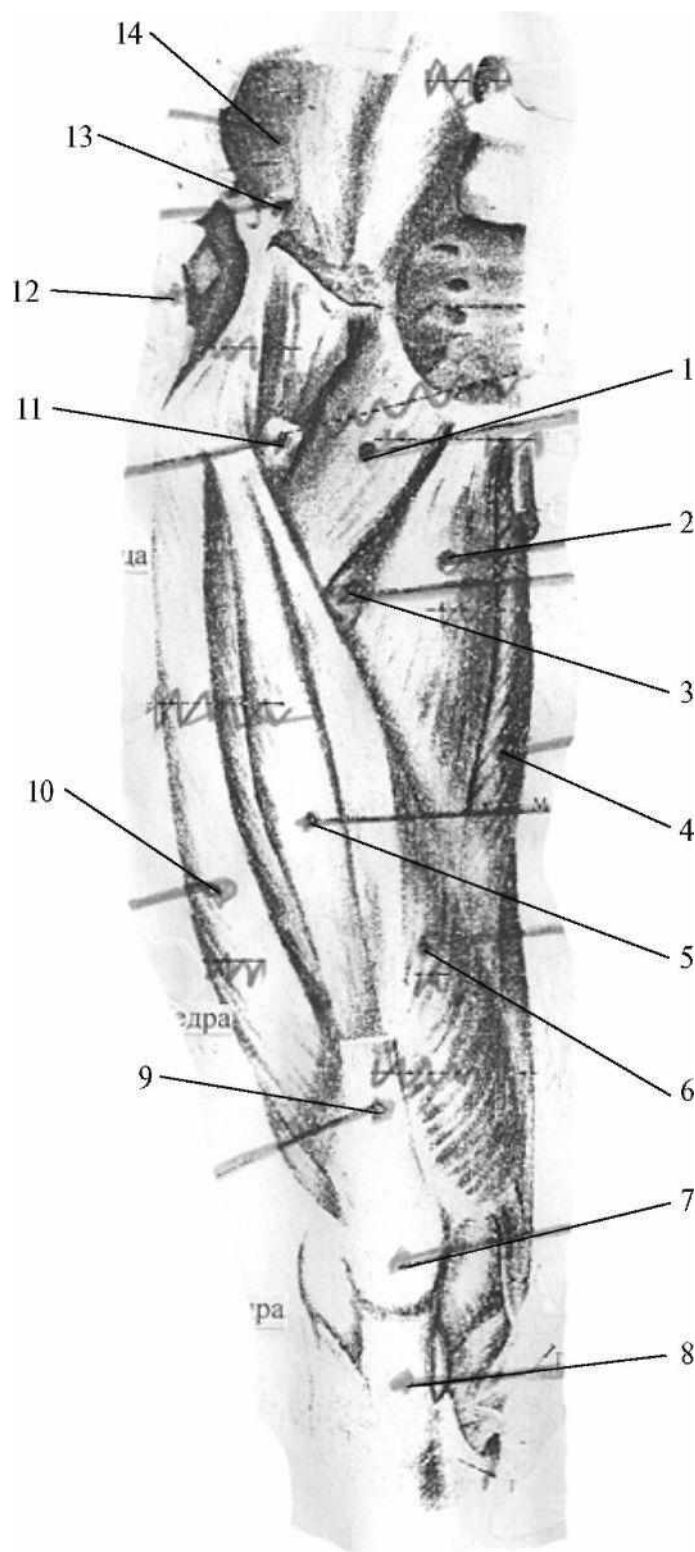


Рис. 170. Мышцы бедра, правого. Вид спереди. Прямая мышца бедра удалена.

1 - гребенчатая мышца, 2 - длинная приводящая мышца, 3 - короткая приводящая мышца, 4 - большая приводящая мышца, 5 - промежуточная широкая мышца бедра, 6 - медиальная широкая мышца бедра, 7 - надколенник, 8 - связка надколенника, 9 - сухожилие прямой мышцы бедра, 10 - латеральная широкая мышца бедра, 11 - подвздошно-поясничная

мышца, 12 - средняя ягодичная мышца, 13 - прямая мышца бедра (отрезана), 14 - верхняя передняя подвздошная ость.

сухожилие четырехглавой мышцы бедра при- крепляется к боковым краям надколенника и к бугристости большеберцовой кости.

Функция: разгибает голень в коленном суставе, прямая мышца бедра участвует в сгибании бедра.

Иннервация: бедренный нерв.

Кровоснабжение: бедренная артерия, глубокая артерия бедра.

Задняя группа мышц бедра (рис.171)

Двуглавая мышца бедра (m. biceps femoris) имеет длинную и короткую головки. *Длинная головка* начинается на верхне-медиальной стороне седалищного бугра и на крестцовобугорной связке; *короткая головка* - на латеральной губе шероховатой линии и на латеральной межмышечной перегородке бедра. Плоское сухожилие прикрепляется к головке малоберцовой кости и к наружной стороне латерального мыщелка большеберцовой кости.

Функция: разгибает бедро, сгибает голень.

Иннервация: длинная головка - седалищный (большеберцовый) нерв, короткая головка - общий малоберцовый нерв

Кровоснабжение: прободающие артерии.

Полуперепончатая мышца (m. semimembranosus) начинается на седалищном бугре, прикрепляется к медиальному мыщелку большеберцовой кости.

Функция: разгибает бедро, сгибает голень.

Иннервация: седалищный (большеберцовый) нерв.

Кровоснабжение: медиальная артерия, огибающая бедренную кость, прободающие артерии.

Полусухозильная мышца (m. semitendinosus) начинается на седалищном бугре прикрепляется к медиальной стороне верхней части большеберцовой кости.

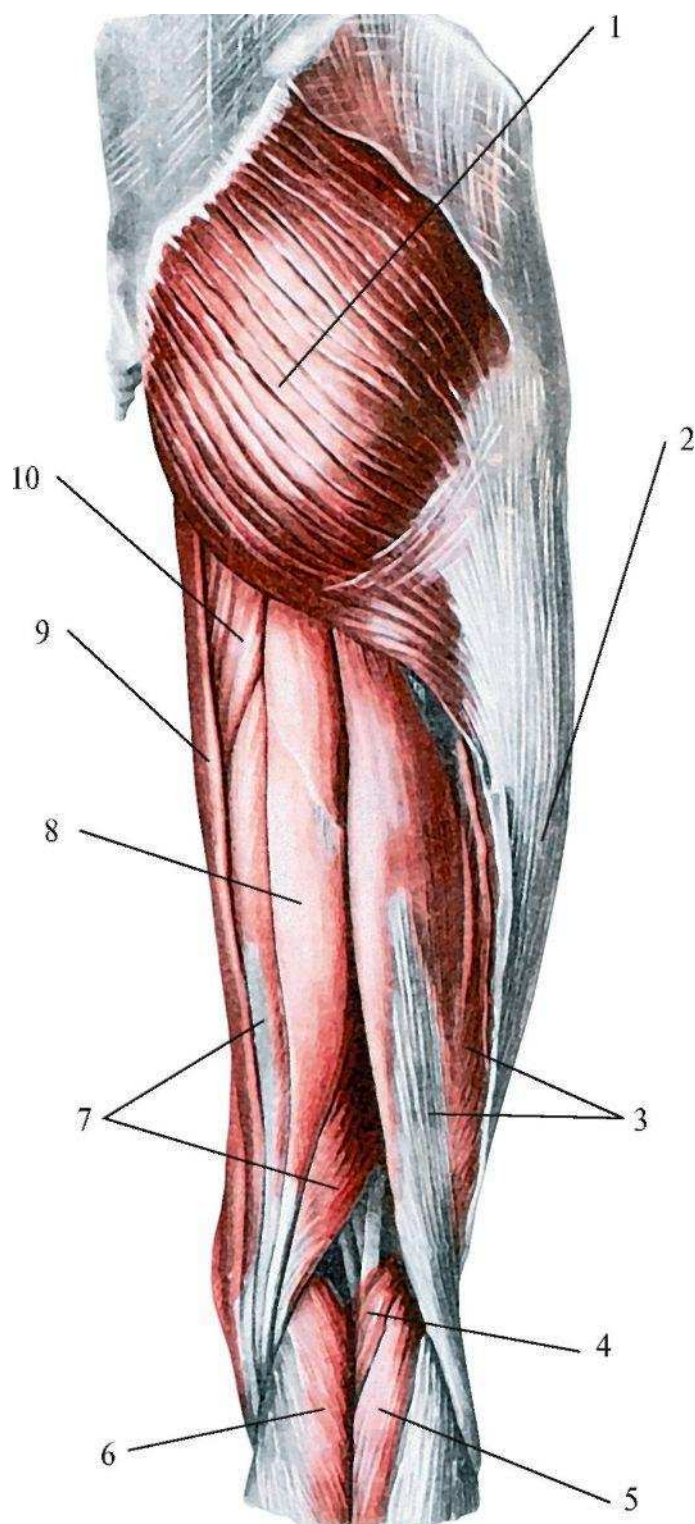


Рис. 171. Задняя группа мышц бедра, правого. Вид сзади.

1 - большая ягодичная мышца, 2 - подвздошно-большеберцовый тракт, 3 - двуглавая мышца бедра, 4 - подошвенная мышца, 5 - латеральная головка икроножной мышцы, 6 - медиальная головка икроножной мышцы, 7 - полуперепончатая мышца, 8 - полусухозильная мышца, 9 - тонкая мышца, 10 - большая приводящая мышца.

Функция: разгибает бедро, сгибает голень. *Иннервация:* большеберцовый нерв.

Кровоснабжение: прободающие артерии (ветви глубокой артерии бедра).

Медиальная группа мышц бедра (рис. 170)

Тонкая мышца (m. gracilis) начинается на лобковом симфизе и нижней ветви лобковой кости, прикрепляется к медиальной стороне верхней части большеберцовой кости,

Функция: приводит бедро, сгибает и пронирует голень.

Иннервация: запирающий нерв.

Кровоснабжение: запирающий, наружная половая артерии, глубокая артерия бедра.

Гребенчатая мышца (m. pectineus) начинается на гребне и верхней ветви лобковой кости, прикрепляется к проксимальной части бедренной кости. *Функция:* приводит бедро, участвует в сгибании бедра. *Иннервация:* запирающий нерв.

Кровоснабжение: запирающий, наружная половая артерии, глубокая артерия бедра.

Длинная приводящая мышца (m. adductor longus) начинается на наружной стороне лобковой кости, прикрепляется к шероховатой линии бедренной кости.

Функция: приводит бедро, участвует в сгибании и супинации бедра. *Иннервация:* запирающий нерв.

Кровоснабжение: запирающий, наружная половая артерии, глубокая артерия бедра.

Короткая приводящая мышца (m. adductor brevis) начинается на наружной стороне лобковой кости, прикрепляется к шероховатой линии бедренной кости. *Функция:* приводит бедро, участвует в сгибании бедра. *Иннервация:* запирающий нерв.

Кровоснабжение: запирающий и прободающие артерии.

Большая приводящая мышца (m. adductor magnus) начинается на седалищной кости и нижней ветви лобковой кости, прикрепляется к медиальной губе шероховатой линии.

Функция: приводит бедро, участвует в разгибании бедра. *Иннервация:* запирающий нерв, седалищный нерв. *Кровоснабжение:* запирающий и прободающие артерии.

Мышцы голени

Различают переднюю, латеральную и заднюю группы мышц голени (рис. 172, 173).

Передняя группа мышц голени

Передняя большеберцовая мышца (m. tibialis anterior) начинается на верхней половине латеральной поверхности большеберцовой кости, верхней части межкостной перепонки голени и на фасции голени. Прикрепляется к подошвенной стороне медиальной клиновидной кости, к основанию 1-й плюсневой кости.

Функция: разгибает и супинирует стопу.

Иннервация: глубокий малоберцовый нерв.

Кровоснабжение: передняя большеберцовая артерия.

Длинный разгибатель пальцев (m. extensor digitorum longus) начинается на латеральном мыщелке большеберцовой кости, на теле малоберцовой кости, на межкостной перепонке голени, на фасции и передней межмышечной перегородке голени (рис. 172). Четыре сухожилия, мышцы прикрепляются к основанию средней и дистальной фаланг 2-5-го пальцев стопы.

Функция: разгибает 2-5-й пальцы в плюсне-фаланговых суставах и стопу в голеностопном суставе. При укрепленной стопе удерживает голень в вертикальном положении.

Иннервация: глубокий малоберцовый нерв.

Кровоснабжение: передняя большеберцовая артерия.

Длинный разгибатель большого пальца (m.

extensor hallucis longus) начинается на передней поверхности большеберцовой кости и межкостной перепонке голени, прикрепляется к дистальной фаланге большого пальца.

Функция: разгибает большой палец стопы, участвует в разгибании стопы.

Иннервация: глубокий малоберцовый нерв.

Кровоснабжение: передняя большеберцовая артерия.

Латеральная группа мышц голени (рис. 172, 173)

Длинная малоберцовая мышца (m. peroneus longus) начинается на латеральной стороне малоберцовой кости, латеральном мыщелке большеберцовой кости и фасции голени, прикрепляется на подошвенной поверхности медиальной клиновидной кости и на основании 1-2-й плюсневых костей.

Функции: сгибает и пронирует стопу, поднимает ее латеральный край.

Иннервация: поверхностный малоберцовый нерв.

Кровоснабжение: малоберцовая артерия, нижняя латеральная артерия колена.

Короткая малоберцовая мышца (m. peroneus brevis) начинается на латеральной стороне малоберцовой кости, прикрепляется к основанию 5-й плюсневой кости.

Функция: поднимает латеральный край стопы, сгибает стопу.

Иннервация: поверхностный малоберцовый нерв.

Кровоснабжение: малоберцовая артерия.

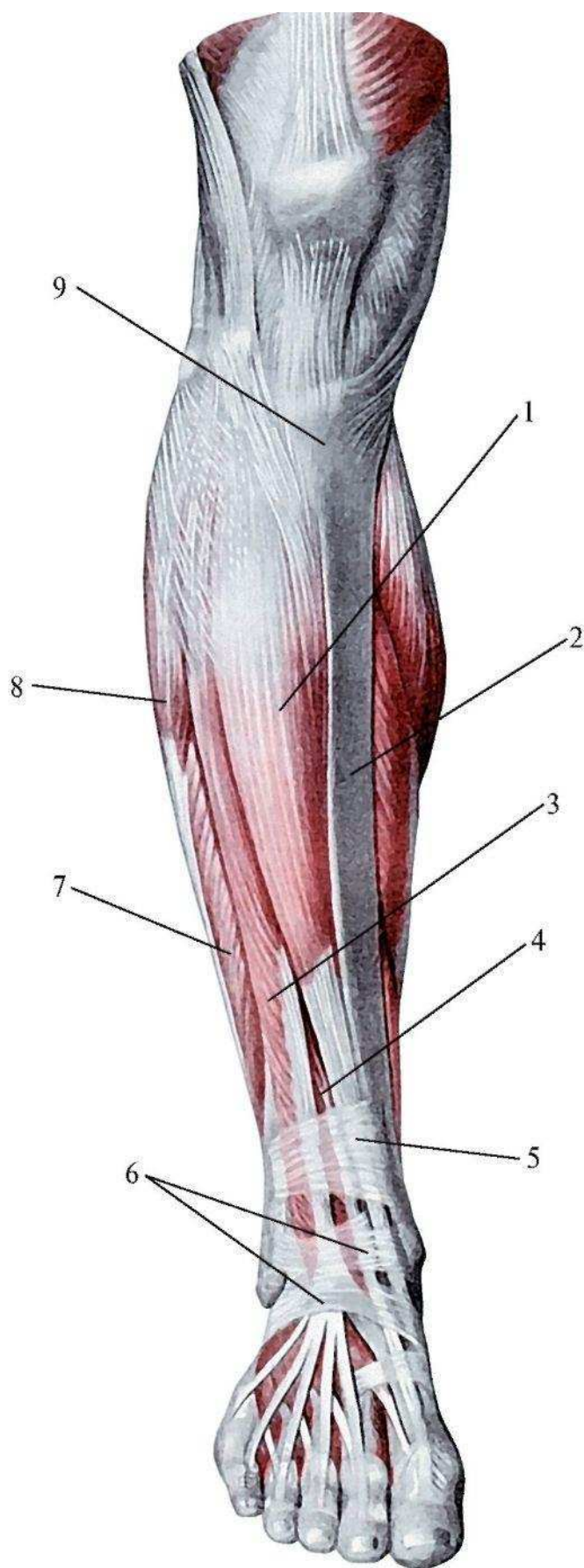


Рис. 172. Передняя и боковая группы мышц голени. Вид спереди.

1 - передняя большеберцовая мышца, 2 - большеберцовая кость, 3 - длинный разгибатель пальцев, 4 - длинный разгибатель большого пальца стопы, 5 - верхний удерживатель сухожилий разгибателей, 6 - нижний удерживатель сухожилий разгибателей, 7 - короткая малоберцовая мышца, 8 - длинная малоберцовая мышца, 9 - бугристость большеберцовой кости.

Задняя группа мышц голени образуют два слоя

(рис. 173).

Поверхностный слой мышц голени

Трехглавая мышца голени (m. triceps surae) состоит из икроножной и камбаловидной мышц.

Икроножная мышца (m. gastrocnemius) имеет две головки - латеральную и медиальную. *Латеральная головка* начинается на дистальном эпифизе бедренной кости, над латеральным мыщелком, *медиальная головка* начинается на ее медиальном мыщелке.

Камбаловидная мышца (m. soleus) начинается на большеберцовой кости и на сухожильной дуге, перекинутой между костями голени. Общее сухожилие икроножной и камбаловидной мышц прикрепляется к бугру пяточной кости.

Функция: трехглавая мышца голени сгибает голень и стопу; при фиксированной стопе удерживает голень в вертикальном положении.

Иннервация: большеберцовый нерв.

Кровоснабжение: задняя большеберцовая артерия.

Подопшвенная мышца (m. plantaris) начинается на латеральном надмыщелке бедренной кости и косой подколенной связке (рис. 170). Длинное и тонкое сухожилие прикрепляется к медиальному краю пяточного сухожилия.

Функция: участвует в сгибании голени и стопы.

Иннервация: большеберцовый нерв. *Кровоснабжение:* подколенная артерия.

Глубокий слой мышц голени

Подколенная мышца (m. popliteus) располагается в подколенной ямке, начинается на наружной стороне латерального мыщелка бедра. Прикрепляется на задней поверхности большеберцовой кости над линией камбаловидной мышцы (рис. 173).

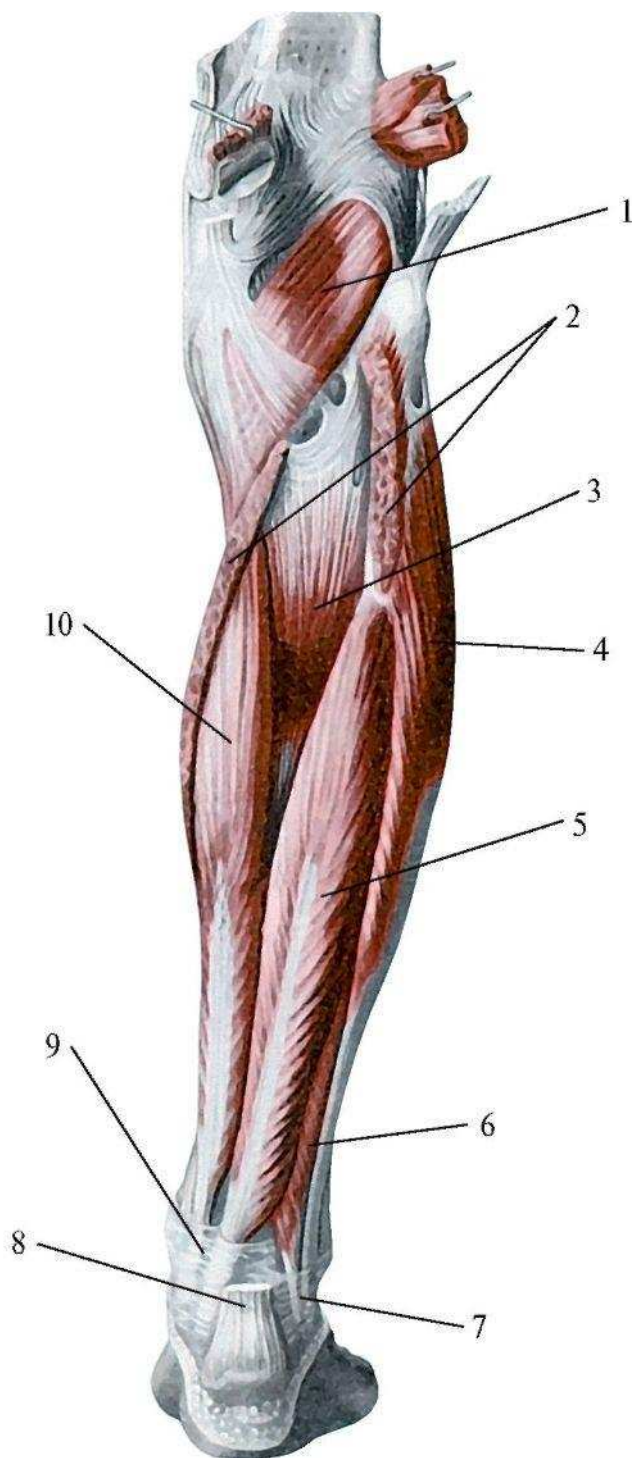


Рис. 173. Задняя группа мышц голени. Вид сзади. Камбаловидная мышца удалена. 1 - подколенная мышца, 2 - камбаловидная мышца (отрезана), 3 - задняя большеберцовая мышца, 4 - длинная малоберцовая мышца, 5 - длинный сгибатель большого пальца стопы, 6 - короткая малоберцовая мышца, 7 - удерживатель сухожилий малоберцовых мышц, 8 - пяточное сухожилие, 9 - удерживатель сухожилий сгибателей, 10 - длинный сгибатель пальцев.

Функция: сгибает и пронирует голень. *Иннервация:* большеберцовый нерв.
Кровоснабжение: подколенная артерия.

Длинный сгибатель пальцев (m. flexor digitorum longus) начинается на задней поверхности большеберцовой кости и на задней межмышечной перегородке голени. Четыре сухожилия прикрепляются к дистальным фалангам 2-5-го пальцев стопы.

Функция: сгибает дистальные фаланги 2-5-го пальцев; сгибает и супинирует стопу.

Иннервация: большеберцовый нерв.

Кровоснабжение: задняя большеберцовая артерия.

Длинный сгибатель большого пальца (m. flexor hallucis longus) начинается на нижней части тела малоберцовой кости, на межкостной перепонке и задней межмышечной перегородке голени, прикрепляется к основанию дистальной фаланги большого пальца.

Функция: сгибает большой палец, участвует в сгибании, приведении и супинации стопы.

Иннервация: межкостный нерв голени.

Кровоснабжение: задняя большеберцовая и малоберцовая артерия.

Задняя большеберцовая мышца (m. tibialis posterior) начинается на задней поверхности тела малоберцовой и большеберцовой костей, на межкостной перепонке голени. Прикрепляется к бугристости ладьевидной кости, ко всем трем клиновидным костям, к основанию 4-й плюсневой кости.

Функция: сгибает, приводит и супинирует стопу. *Иннервация:* большеберцовый нерв.

Кровоснабжение: задняя большеберцовая артерия.

Мышцы стопы

Мышцы стопы разделяют на мышцы тыла и подошвы стопы.

Мышцы тыла стопы (рис. 172)

Короткий разгибатель пальцев стопы (m. extensor digitorum brevis) начинается на верхней поверхности передней части пяточной кости, разделяется на четыре сухожилия, которые вместе с сухожилиями длинного разгибателя пальцев стопы прикрепляются к основаниям средних и дистальных фаланг 2-5-го пальцев (рис. 174).

Функция: разгибает пальцы стопы.

Иннервация: глубокий малоберцовый нерв.

Кровоснабжение: тыльная артерия стопы и прободающая ветвь малоберцовой артерии.

Короткий разгибатель большого пальца стопы (m. extensor hallucis brevis) начинается на верхней поверхности передней части пяточной кости и прикрепляется к основанию проксимальной фаланги большого пальца.

Функция: разгибает большой палец.

Иннервация: глубокий малоберцовый нерв.

Кровоснабжение: тыльная артерия стопы, прободающая ветвь малоберцовой артерии.

Мышцы подошвы стопы разделяются на медиальную, среднюю и латеральную группы (рис. 175).

Медиальная группа мышц подошвы

Мышца, отводящая большой палец стопы (m. abductor hallucis), начинается на медиальной стороне бугра пяточной кости и прикрепляется к основанию проксимальной фаланги большого пальца.

Функция: отводит большой палец стопы. *Иннервация:* медиальный подошвенный нерв.

Кровоснабжение: медиальная подошвенная артерия.

Короткий сгибатель большого пальца стопы

(m. flexor hallucis brevis) имеет медиальную и латеральную головки, начинается на подошвенной стороне кубовидной кости и клиновидных костей, прикрепляется к проксимальной фаланге большого пальца.

Функция: сгибает большой палец стопы.

Иннервация: латеральный и медиальный подошвенные нервы к соответствующим головкам.

Кровоснабжение: медиальная подошвенная артерия, подошвенная дуга.

Мышца, приводящая большой палец стопы (m. adductor hallucis), имеет поперечную и косую головки, которые начинаются на основании плюсневых и на предплюневых костях, прикрепляются к основанию проксимальной фаланги большого пальца.

Функция: приводит большой палец.

Иннервация: латеральный подошвенный нерв.

Кровоснабжение: подошвенная дуга, подошвенные плюсневые артерии.

Латеральная группа мышц подошвы стопы

Мышца, отводящая мизинец стопы (m. abductor digiti minimi), тянется от отростков бугра пяточной кости и пятой плюсневой кости к проксимальной фаланге мизинца.

Функция: сгибает проксимальную фалангу мизинца, отводит мизинец.

Иннервация: латеральный подошвенный нерв.

Кровоснабжение: латеральная подошвенная артерия.

Короткий сгибатель мизинца стопы (*m. flexor digiti minimi brevis*) начинается на подошвенной стороне пятой плюсневой кости, прикрепляется к основанию проксимальной фаланги мизинца.

Функция: сгибает мизинец.

Иннервация: латеральный подошвенный нерв.

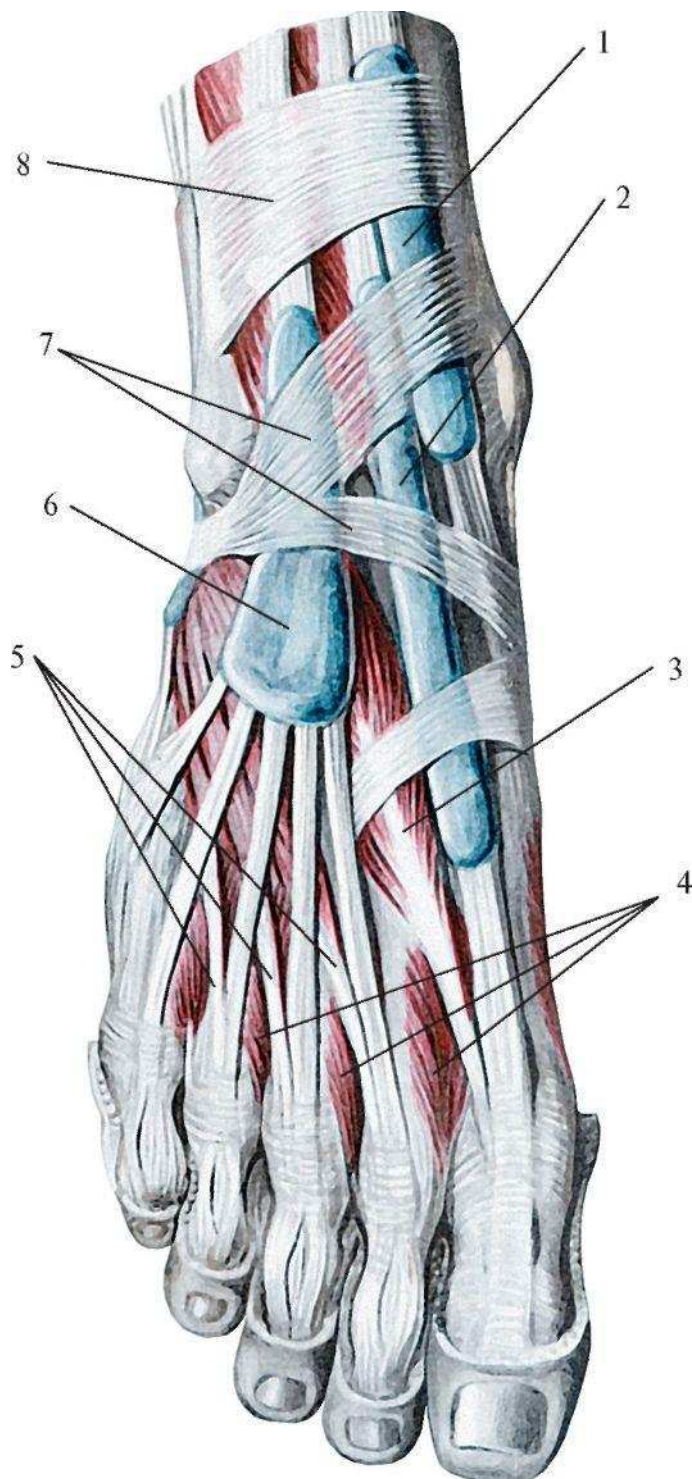


Рис. 174. Мышцы тыла стопы и синовиальные влагалища сухожилий разгибателей пальцев. 1 - влагалище сухожилия передней большеберцовой мышцы, 2 - влагалище длинного разгибателя большого пальца стопы, 3 - короткий разгибатель большого пальца стопы, 4 - тыльные межкостные мышцы, 5 - сухожилие короткого разгибателя пальцев, 6 - влагалище сухожилия длинного разгибателя пальцев, 7 - нижний удерживатель сухожилий разгибателей, 8 - верхний удерживатель сухожилий разгибателей.

Кровоснабжение: латеральная подошвенная артерия.

Средняя группа мышц подошвы стопы

Короткий сгибатель пальцев (m. flexor digitorum brevis) начинается на подошвенной стороне пяточной кости и на подошвенном апоневрозе. Четыре сухожилия мышцы прикрепляются двумя пучками к средней фаланге 2-5-го пальцев стопы.

Функция: сгибает 2-5-й пальцы стопы. *Иннервация:* медиальный подошвенный нерв.

Кровоснабжение: латеральная и медиальная подошвенные артерии.

Квадратная мышца подошвы (m. quadratus plantae) начинается на нижней и медиальной поверхности пяточной кости, прикрепляется к сухожилию длинного сгибателя пальцев стопы.

Функция: сгибает стопу и 2-5-ый пальцы стопы.

Иннервация: латеральный подошвенный нерв.

Кровоснабжение: латеральная подошвенная артерия.

Червеобразные мышцы (mm. lumbricales) в количестве четырех начинаются от сухожилий длинного сгибателя пальцев, прикрепляются к тыльному апоневрозу 2-5-го пальцев.

Функция: сгибает проксимальную и разгибает среднюю и дистальную фаланги 2-5-го пальцев стопы.

Иннервация: медиальный и латеральный подошвенные нервы.

Кровоснабжение: медиальная и латеральная подошвенная артерии.

Межкостные подошвенные (3) и тыльные (4) мышцы (mm. interossei plantares et dorsales) рас-

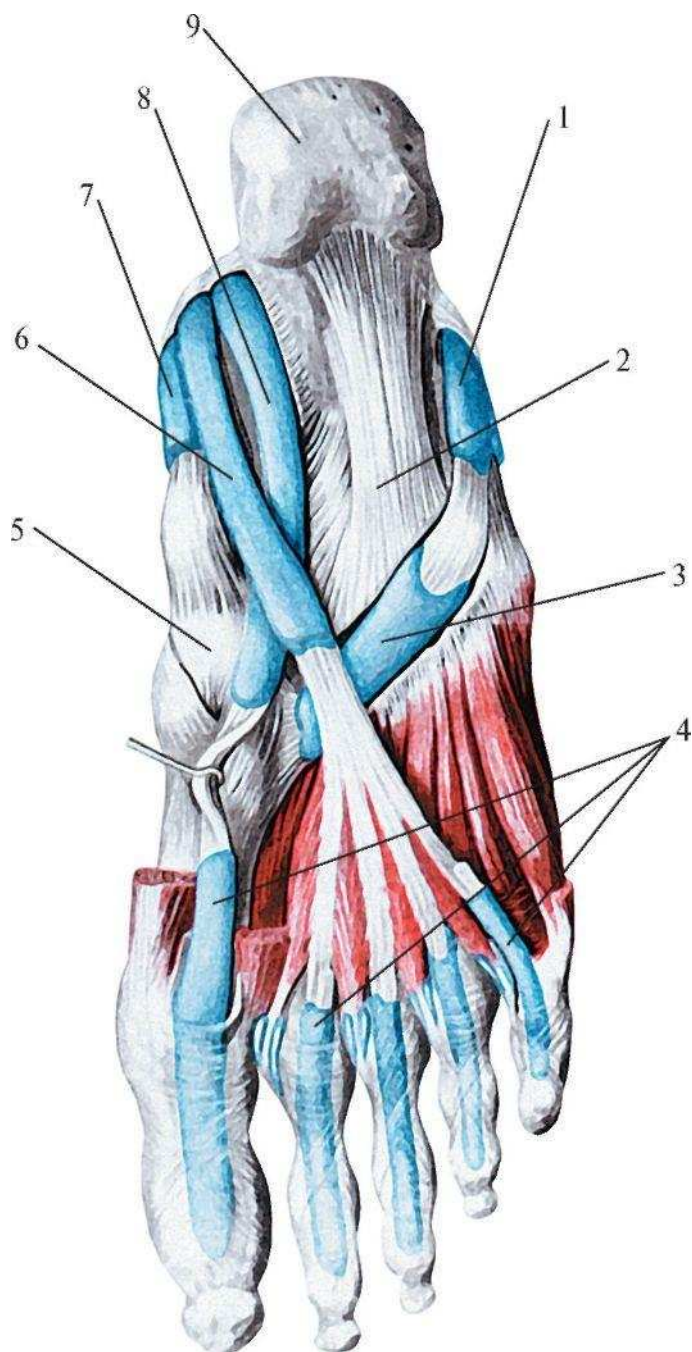


Рис. 175. Мышцы подошвы стопы и синовиальные влагалища сухожилий мышц сгибателей пальцев. Короткий сгибатель пальцев и квадратная мышца подошвы удалены.

1 - общее влагалище сухожилий малоберцовых мышц, 2 - длинная подошвенная связка, 3 - влагалище сухожилия длинной малоберцовой мышцы, 4 - влагалища сухожилий пальцев стопы, 5 - ладьевидная кость, 6 - влагалище сухожилия длинного сгибателя пальцев, 7 - влагалище сухожилия задней большеберцовой мышцы, 8 - влагалище сухожилия длинного сгибателя большого пальца стопы, 9 - пяточный бугор.

полагаются в промежутках между плюсневыми костями со сторон подошвы (подошвенные) и тыла стопы (тыльные) начинаются на плюсневых костях и прикрепляются к основанию проксимальных фаланг.

Функция: подошвенные мышцы приводят пальцы ко второму и сгибают проксимальные фаланги. Тыльные мышцы отводят пальцы от среднего пальца. *Иннервация:* латеральный подошвенный нерв.

Кровоснабжение: подошвенная дуга, подошвенные плюсневые артерии.

Фасции и синовиальные влагалища сухожилий нижней конечности

Поясничная фасция (fascia lumbalis) покрывает большую поясничную мышцу, на латеральной стороне прикрепляется к межпозвоночным дискам, краям тел поясничных позвонков и верхней части крестца. Латерально эта фасция соединяется с фасцией, покрывающей квадратную мышцу поясницы, внизу продолжается в подвздошную фасцию. *Подвздошная фасция* (fascia iliaca), покрывая подвздошную мышцу, прикрепляется к внутренней губе подвздошного гребня, к дугообразной линии подвздошной кости, к лобковому бугорку. *Ягодичная фасция* (fascia glutea), покрывающая большую ягодичную мышцу, начинается на дорсальной поверхности крестца и на наружной губе подвздошного гребня. *Широкая фасция бедра* (fascia lata) в виде плотного футляра покрывает мышцы бедра. Вверху фасция прикрепляется к подвздошному гребню, паховой связке, лобковому симфизу и седалищной кости, внизу переходит в фасцию голени. От широкой фасции к бедренной кости отходят межмышечные перегородки бедра, участвующие в образовании костно-фасциальных влагалищ для мышц этой области.

Фасция голени (fascia cruraris) охватывает в виде футляра мышцы голени и отдает вглубь к малоберцовой кости две межмышечные перегородки.

На уровне основания лодыжек фасция голени усиливается поперечными фиброзными волокнами, образуя удерживатели сухожилий. *Верхний удерживатель сухожилий мышц-разгибателей* располагается между медиальной и латеральной лодыжками. В области перехода фасции голени на тыл стопы находится *нижний удерживатель сухожилий мышц-разгибателей* (рис. 174). Позади медиальной лодыжки фасция голени образует утолщение - *удерживатель сухожилий мышц сгибателей*, позади латеральной лодыжки - *удерживатель сухожилий малоберцовых мышц*

(рис. 173).

На тыле, подошве стопы и позади лодыжек располагаются синовиальные влагалища сухожилий мышц, находящиеся в фиброзных и костно-фиброзных каналах, образованных соединительнотканными структурами (рис. 174, 175)

УЧЕНИЕ О ВНУТРЕННОСТЯХ - СПЛАНХНОЛОГИЯ (SPLANCHNOLOGIA)

Внутренние органы, или внутренности (viscera, splanchna), располагаются в области головы и шеи, в грудной, брюшной и тазовой полостях.

Различают пищеварительную и дыхательную системы, а также мочевую и половую, которые имеют вид трубок различного диаметра. В стенках трубчатых органов различают слизистую оболочку, подслизистую основу, мышечную оболочку и наружную оболочку - адвентицию (или серозную оболочку) (рис. 176А, Б). Некоторые трубчатые органы (трахея, бронхи) имеют в своих стенках хрящи.

У *слизистой оболочки* (tunica mucosa) различают эпителиальный покров и собственную пластинку слизистой оболочки, образованную рыхлой волокнистой соединительной тканью. На границе слизистой оболочки и подслизистой основы находится мышечная пластинка слизистой-

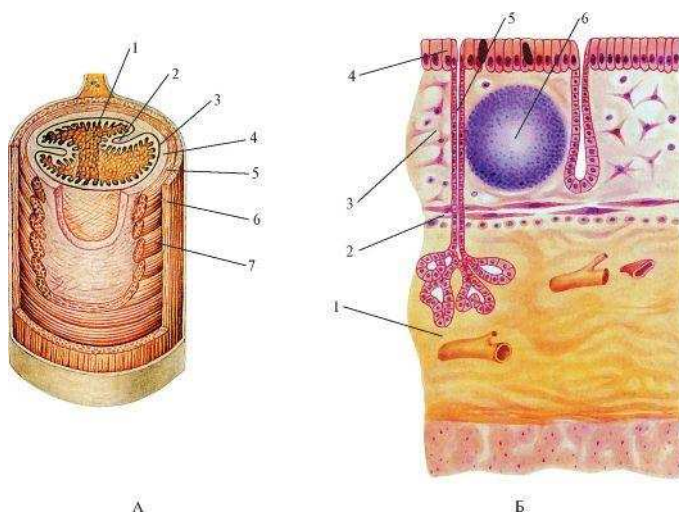


Рис. 176. Строение трубчатого (полого) органа на продольно-поперечном разрезе (А) и микроскопическом препарате (Б).

А: 1 - слизистая оболочка, 2 - складка слизистой оболочки, 3 - мышечная пластинка слизистой оболочки, 4 - подслизистая основа, 5 - круговой слой мышечной оболочки, 6 - продольный слой мышечной оболочки, 7 - наружная (серозная) оболочка.

Б: 1 - подслизистая основа, 2 - мышечная пластинка слизистой оболочки, 3 - собственная пластинка слизистой оболочки, 4 - эпителиальный покров (однослойный эпителий), 5 - железа, 6 - лимфоидный узелок.

той оболочки, образованная тонким слоем гладкомышечных клеток. *Подслизистая основа* (tela submucosa) состоит из рыхлой волокнистой соединительной ткани, в которой много кровеносных и лимфатических сосудов, нервных волокон, многоклеточных желез.

Мышечная оболочка (tunica muscularis) трубчатых органов построена из гладкомышечных клеток, образующих внутренний круговой и наружный продольный слои.

Наружная оболочка трубчатых органов, *адвентиция* (adventitia), покрывает и защищает трубчатые органы, прикрепляет их к стенкам туловища, к соседним органам. Некоторые внутренние органы, расположенные в брюшной или в грудной полостях, покрыты снаружи *серозной оболочкой* (tunica serosa).

ПИЩЕВАРИТЕЛЬНАЯ СИСТЕМА

К **пищеварительной системе** (*systema digestorium*), функция которой заключается в механической и химической обработке пищи, во всасывании переработанных пищевых веществ и удалении непереваренных остатков, относят полость рта с находящимися в ней органами, глотку, пищевод, желудок, тонкую и толстую кишки, печень и поджелудочную железу (рис. 177).

Полость рта, глотка и начало пищевода расположены в нижней части лица и в области шеи (рис. 178). В грудной полости находится большая часть пищевода, в брюшной - конечный отдел пищевода, желудок, тонкая и толстая кишки, печень, поджелудочная железа, в полости таза - прямая кишка.

Полость рта и ее стенки

Полость рта (*cavitas oris*) является началом пищеварительной системы. Стенками полости рта служат внизу челюстно-подъязычные мышцы, которые образуют *диафрагму (дно) рта* (*diaphragma oris*), сверху находится небо, которое отделяет ротовую полость от полости носа (рис. 179). С боков полость рта ограничивают щеки, спереди - губы, а сзади она сообщается с глоткой через широкое отверстие - *зев* (*fauces*). В полости рта располагаются зубы, язык, в нее открываются протоки малых и больших слюнных желез (рис. 180).

У полости рта выделяют *преддверие рта* (*vestibulum oris*) и собственно *полость рта* (*cavitas oris propria*). Преддверие рта ограничено снаружи губами (рис. 181А) и щеками, а изнутри - зубами и деснами, которые представляют собой покрытые слизистой оболочкой альвеолярные отростки верхнечелюстных костей и альвеолярную часть нижней челюсти. Вход в *преддверие рта* (ротовая щель, *rima oris*) ограничен губами. Кзади от преддверия рта находится собственно полость рта.

Верхняя губа и нижняя губа (*labium superius et labium inferius*) представляют собой кожномышечные складки (рис. 181Б). Наружная поверхность губ покрыта кожей, которая переходит в слизистую оболочку внутренней поверхности губ, где она образует по срединной линии хорошо выраженные складки - уздечку верхней губы и уздечку нижней губы (рис. 180).

Щеки (*buccae*), правая и левая, ограничивают полость рта по бокам. В толще щеки расположена щечная мышца. Снаружи щека покрыта кожей, изнутри - слизистой оболочкой. На слизистой оболочке щеки на уровне второго верхнего большого коренного зуба находится *сосочек околоушной слюнной железы* (*papilla parotidea*), на котором видно устье ее протока.

Небо

Небо (*palatum*), у которого выделяют твердое небо и мягкое небо, образует верхнюю стенку полости рта (рис. 182). *Твердое небо* (*palatum durum*), которое занимает передние две трети неба, образовано небными отростками верхнечелюстных костей и горизонтальными пластинками небных костей, покрытыми снизу слизистой оболочкой. По срединной линии расположен *шов неба* (*raphe palati*), от которого отходят в стороны 1-

6 поперечных небных складок. Твердое небо может быть плоским или выгнутым, может иметь различную ширину и длину. Выделяют крайние формы неба (рис. 183). Небо с высоким и плоским сводом, а также широкое и короткое или длинное и узкое небо, что зависит от особенностей строения лицевого отдела черепа. Между этими крайними формами имеются различные промежуточные формы неба.

Мягкое небо (palatum molle), образована соединительнотканной пластинкой (небным апоневрозом) и мышцами, покрытыми слизистой оболочкой сверху и снизу. *Задний отдел мягкого неба или небная занавеска* (velum palatinum), заканчивается свисающим вниз небольшим закругленным отростком - *небным язычком* (uvula palatina). От латеральных краев мягкого неба в стороны и вниз отходят две складки (дужки). *Передняя небно-язычная дужка* (arcus palatoglossus) спускается к боковой поверхности языка, *задняя - небно-глоточная дужка* (arcus palatopharyngeus) идет

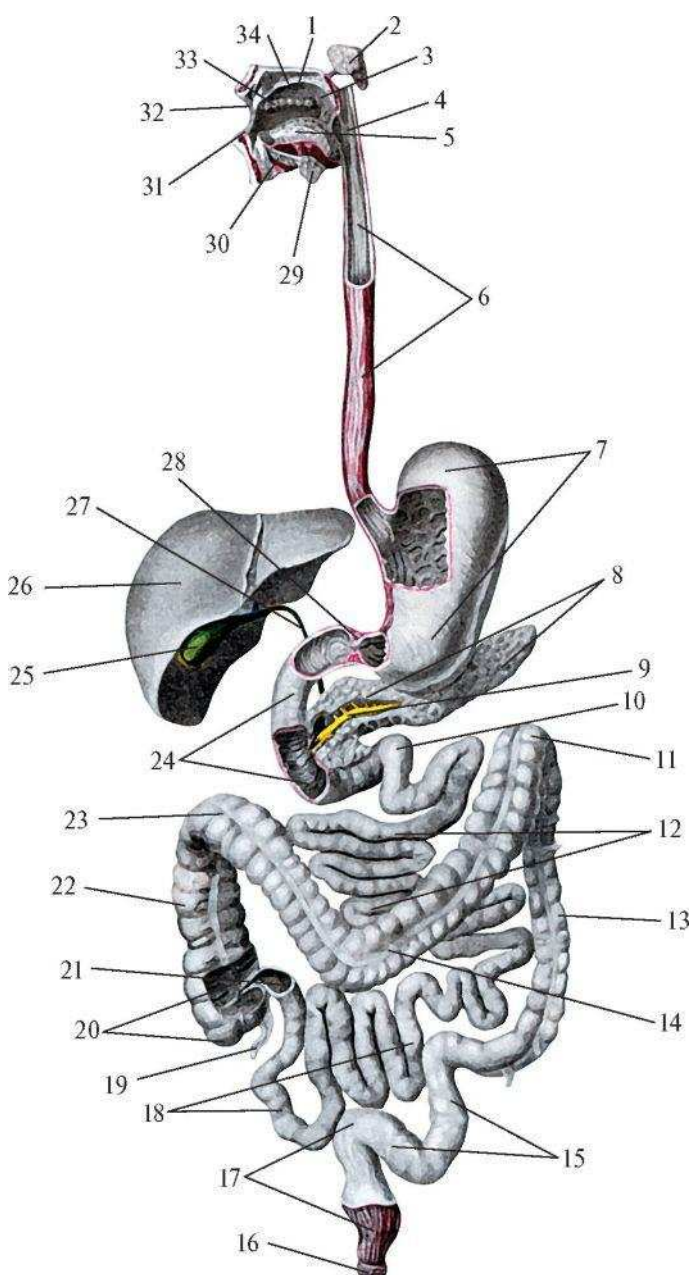


Рис. 177. Схема строения пищеварительной системы.

1 - собственно полость рта, 2 - околоушная железа, 3 - мягкое небо, 4 - глотка, 5 - язык, 6 - пищевод, 7 - желудок, 8 - поджелудочная железа, 9 - выводной проток поджелудочной железы, 10 - двенадцатиперстно-тощекишечный изгиб, 11 - левый изгиб ободочной кишки, 12 - тощая кишка, 13 - нисходящая ободочная кишка, 14 - поперечная ободочная кишка, 15 - сигмовидная ободочная кишка, 16 - наружный сфинктер заднего прохода, 17 - прямая кишка, 18 - подвздошная кишка, 19 - червеобразный отросток (аппендикс), 20 - слепая кишка, 21 - подвздошно-слепокишечная заслонка, 22 - восходящая ободочная кишка, 23 - правый изгиб ободочной кишки, 24 - двенадцатиперстная кишка, 25 - желчный пузырь, 26 - печень, 27 - общий желчный проток, 28 - сфинктер привратника, 29 - поднижнечелюстная железа, 30 - подъязычная железа, 31 - нижняя губа, 32 - верхняя губа, 33 - зубы, 34 - твердое небо.

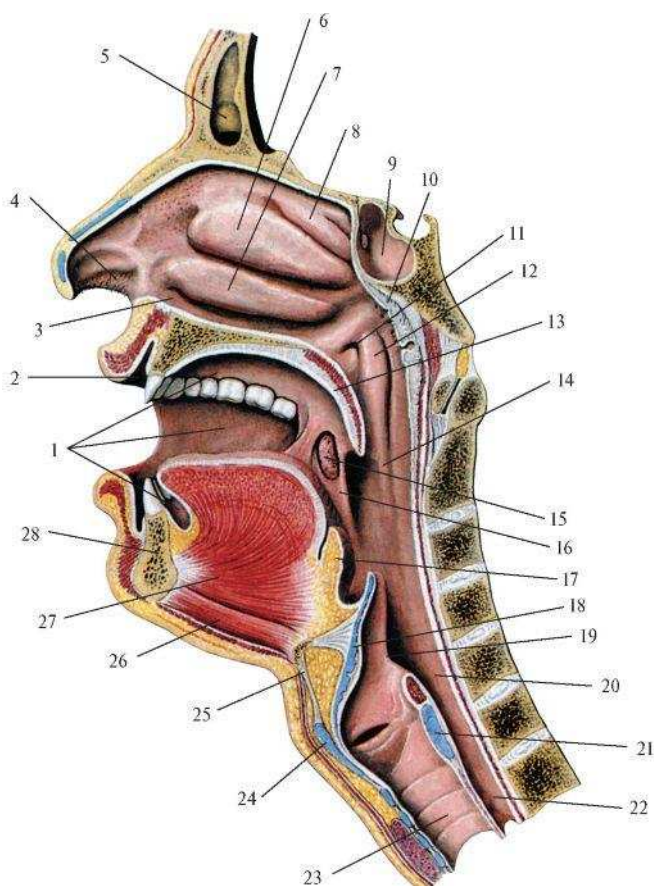


Рис. 178. Полости рта и глотки. Сагиттальный распил головы.

1 - собственно полость рта, 2 - преддверие рта, 3 - нижний носовой ход, 4 - преддверие носа, 5 - лобная пазуха, 6 - средняя носовая раковина, 7 - нижняя носовая раковина, 8 - верхняя носовая раковина, 9 - клиновидная пазуха, 10 - глоточная миндалина, 11 - глоточное отверстие слуховой трубы, 12 - трубный валик, 13 - мягкое небо (небная занавеска), 14 - ротовая часть глотки, 15 - небная миндалина, 16 - зев, 17 - корень языка, 18 - надгортанник, 19 - черпалонадгортанная складка, 20 - гортанная часть глотки, 21 - перстневидный хрящ гортани, 22 - пищевод, 23 - трахея, 24 - щитовидный хрящ гортани, 25 - подъязычная кость, 26 - подбородочно-подъязычная мышца, 27 - подбородочно-язычная мышца, 28 - нижняя челюсть.

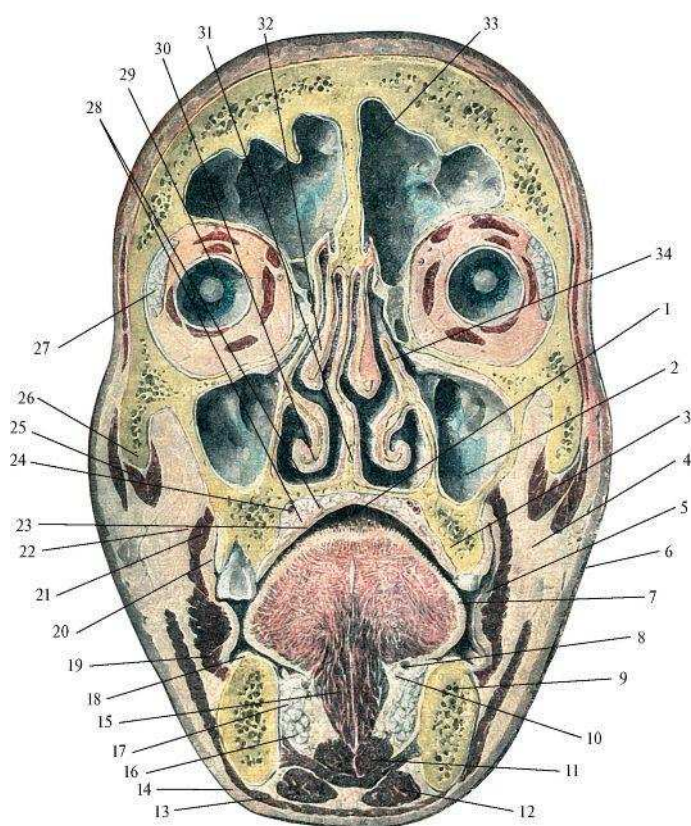


Рис. 179. Стенки полости рта на разрезе во фронтальной плоскости, проведенном между первым и вторым молярами.

1 - собственно полость рта, 2 - верхнечелюстная пазуха, 3 - альвеолярный отросток верхнечелюстной кости, 4 - жировое тело щеки, 5 - слизистая оболочка щеки, 6 - кожа, 7 - слизистая оболочка языка, 8 - поднижнечелюстной проток (однижнечелюстной слюнной железы), 9 - тело нижней челюсти (губчатое вещество), 10 - язычный нерв, 11 - подбородочно-подъязычная мышца, 12 - переднее брюшко двубрюшной мышцы, 13 - подкожная мышца шеи, 14 - подкожная жировая клетчатка, 15 - подбородочно-язычная мышца, 16 - подъязычная слюнная железа, 17 - нижняя челюсть (компактное вещество), 18 - десна (нижняя челюсть), 19 - щечная мышца, 20 - десна (верхняя челюсть), 21 - зубная альвеола, 22 - щечно-глоточная фасция, 23 - слизистая оболочка твердого неба, 24 - большая небная артерия, 25 - жевательная мышца, 26 - скуловая кость, 27 - слезная железа, 28 - небные железы, 29 - глазное яблоко, 30 - нижняя носовая раковина, 31 - перегородка носа, 32 - средняя носовая раковина, 33 - лобная пазуха, 34 - крючковидный отросток решетчатой кости.

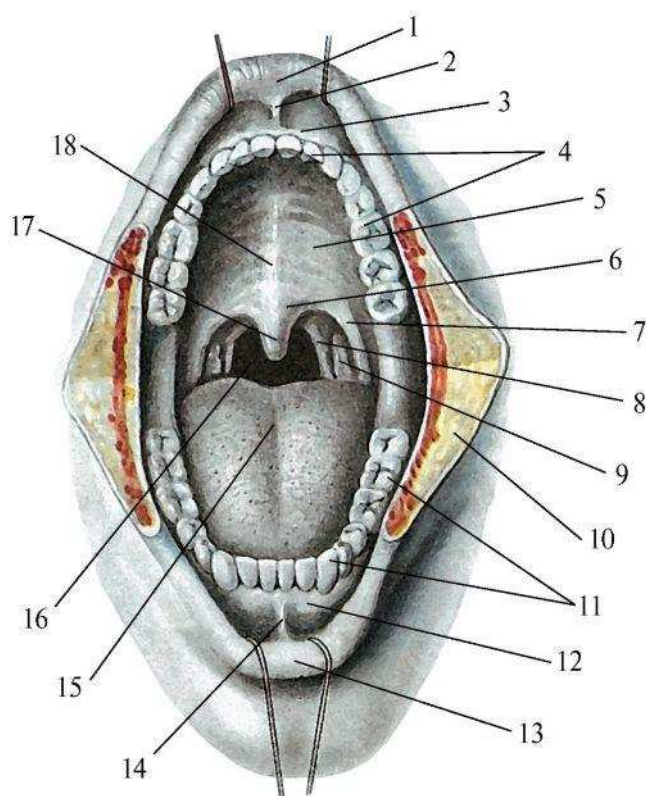


Рис. 180. Полость рта. Вид спереди. 1 - верхняя губа, 2 - уздечка верхней губы, 3 - десна, 4 - верхняя зубная дуга, 5 - твердое небо, 6 - мягкое небо (небная занавеска), 7 - небно-язычная дужка, 8 - небно-глоточная дужка, 9 - небная миндалины, 10 - жировая ткань щеки (на разрезе), 11 - нижняя зубная дуга, 12 - десна, 13 - нижняя губа, 14 - уздечка нижней губы, 15 - спинка языка, 16 - зев, 17 - небный язычок, 18 - шов неба.

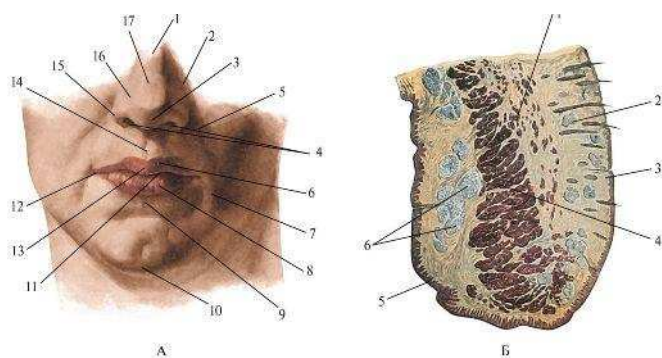


Рис. 181. Губы и кожные покровы лица (А) и верхняя губа на разрезе (Б).

А: 1 - корень носа, 2 - основание носа, 3 - верхушка носа, 4 - ноздри, 5 - носогубная складка, 6 - верхняя губа, 7 - щека, 8 - нижняя губа, 9 - подбородочно-губная борозда, 10 - подбородок, 11 - ротовая щель, 12 - угол рта, 13 - бугорок верхней губы, 14 - губной желобок, 15 - край носа, 16 - крыло носа, 17 - спинка носа.

Б: 1 - мышца, опускающая перегородку носа, 2 - слюнная железа, 3 - кожа, 4 - круговая мышца рта, 5 - слизистая оболочка, 6 - губные железы.

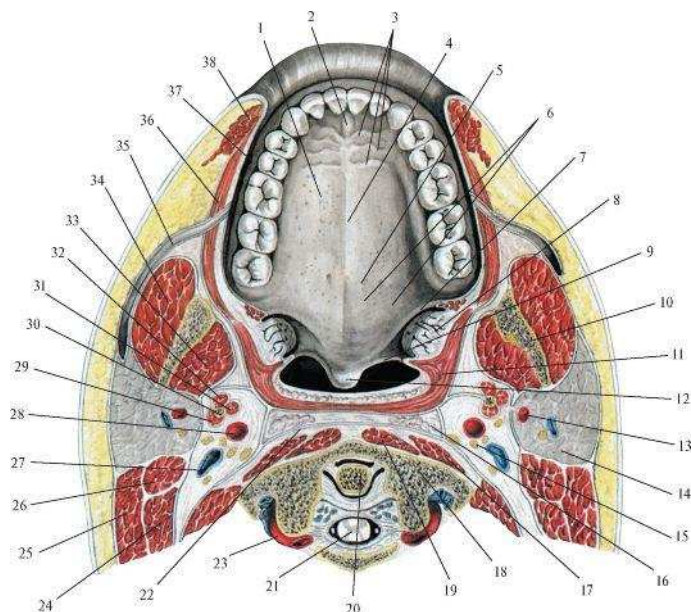


Рис. 182. Твердое и мягкое небо. Горизонтальный разрез головы на уровне первого шейного позвонка. 1 - твердое небо, 2 - резцовый сосочек, 3 - поперечные небные складки, 4 - шов неба, 5 - ямочка неба, 6 - небные железы, 7 - небно-язычная дужка, 8 - небная миндалина, 9 - небно-глоточная дужка, 10 - нижняя челюсть, 11 - верхний констриктор глотки, 12 - небный язычок, 13 - наружная сонная артерия, 14 - околоушная железа, 15 - блуждающий нерв, 16 - глоточная миндалина, 17 - длинная мышца головы, 18 - атлант, 19 - длинная мышца шеи, 20 - зуб осевого позвонка, 21 - спинной мозг, 22 - предпозвоночная пластинка шейной фасции, 23 - позвоночная артерия, 24 - длиннейшая мышца головы, 25 - грудино-ключично-сосцевидная мышца, 26 - двубрюшная мышца (заднее брюшко), 27 - внутренняя яремная вена, 28 - внутренняя сонная артерия, 29 - шилоподъязычная мышца, 30 - шиловидный отросток, 31 - шилогlossальная мышца, 32 - шилоглоточная мышца, 33 - медиальная крыловидная мышца, 34 - жевательная мышца, 35 - околоушной проток, 36 - щечная мышца, 37 - преддверие рта, 38 - круговая мышца рта.

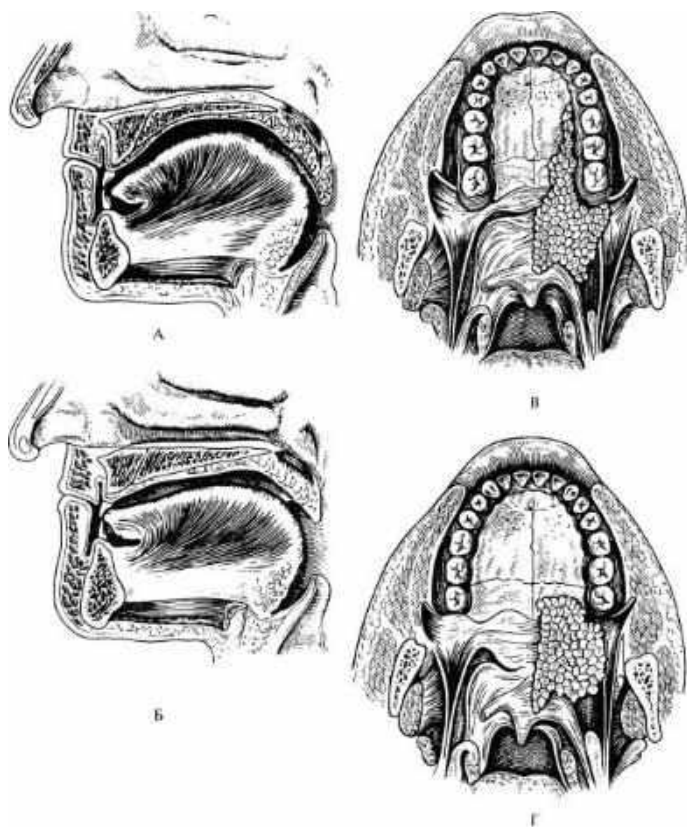


Рис. 183. Крайние формы индивидуальной изменчивости неба (по Э.К. Семенову).

А - высокий свод неба, Б - плоский свод неба, В - узкое и длинное небо, Г - широкое и короткое

небо.

к боковой стенке глотки. Между обеими дужками с каждой стороны находится *миндаликовая ямка (fossa tonsillaris)*, в которой располагается *небная миндалина (tonsilla palatina)*, являющаяся одним из органов иммунной системы.

Мягкое небо принимает участие в образовании отверстия, которое сообщает полость рта с глоткой, - *зева (fauces)*, ограничено с боков небно-язычными дужками, сверху - мягким небом, а снизу - спинкой языка.

В образовании мягкого неба участвует ряд поперечно-полосатых мышц (рис. 184).

Небно-язычная мышца (m. palatoglossus) парная, начинается в латеральной части корня языка, поднимается вверх в толще небно-язычной дужки, вплетается в небный апоневроз.

Небно-глоточная мышца (m. palatopharyngeus) парная, начинается в задней и в боковой стенках глотки и на заднем крае пластинки щитовидного хряща, идет в небно-глоточной дужке. Волокна мышцы поднимаются вверх и распадаются на две части. Первая часть - внутренние мышечные пучки, входят в заднюю часть мягкого неба, по средней линии переплетаются с волокнами одноименной мышцы противоположной стороны, образуя в

мягком небе петлю. Вторая часть - наружные мышечные пучки, направляются горизонтально вверх и прикрепляются к медиальной пластинке крыловидного отростка. Небно-язычная и небно-глоточная мышцы опускают небную занавеску и уменьшают отверстие зева.

Мышца, напрягающая небную занавеску (m. tensor veli palatini), парная, тянется от хрящевой и перепончатой частей слуховой трубы, ости и ладьевидной ямки клиновидной кости, идет сверху вниз, переходит в сухожилие, которое огибает крючок крыловидного отростка, и которое расходится горизонтально в медиальном направлении, заканчиваясь в небном апоневрозе. Эта мышца натягивает небную занавеску в поперечном направлении, поднимает мягкое небо и расширяет просвет слуховой трубы.

Мышца, поднимающая небную занавеску (m. levator veli palatini), парная, начинается на нижней поверхности пирамиды височной кости, спереди от наружного отверстия сонного канала, идет вниз и медиально, вплетается в апоневроз мягкого неба. Мышца поднимает мягкое небо при продвижении пищевого комка, принимает участие в голосообразовании.

Мышца язычка (m. uvulae) начинается на задней носовой ости, на небном апоневрозе, идет кзади и вплетается в слизистую оболочку небного язычка. Мышца поднимает и укорачивает язычок.

Иннервация мягкого неба: чувствительная - небными ветвями из верхнечелюстного нерва; вегетативная парасимпатическая - из крылонебного узла; двигательная: нижнечелюстным нервом - мышцу, напрягающую мягкое небо, глоточными ветвями блуждающего нерва - все остальные мышцы мягкого неба.

Кровоснабжение мягкого неба: восходящая небная артерия (от лицевой артерии), нисходящая небная артерия (от верхнечелюстной артерии), восходящая глоточная артерия (от наружной сонной артерии).

Венозный отток от мягкого неба: в глоточные притоки внутренней яремной вены, лицевой вены, в крыловидное сплетение, далее в нижнечелюстную вену.

Лимфатический отток от мягкого неба: в подчелюстные, заглоточные, глубокие околоушные лимфатические узлы, глубокие латеральные шейные лимфатические узлы (яремные).

Язык

Язык (*lingua, glossa*) является мышечным органом, принимающим участие в перемешивании пищи в полости рта, а также в актах глотания, артикуляции речи, содержит вкусовые рецепторы. Расположен язык на нижней стенке (на дне) полости рта, при сомкнутых зубах он почти полностью заполняет ее, соприкасаясь при этом с твердым небом, деснами, зубами (рис. 185).

Язык представляет собой уплощенное тело овально-вытянутой формы (рис. 186). Его передняя часть образует верхушку языка (apex linguae). Задняя часть, широкая и толстая, является

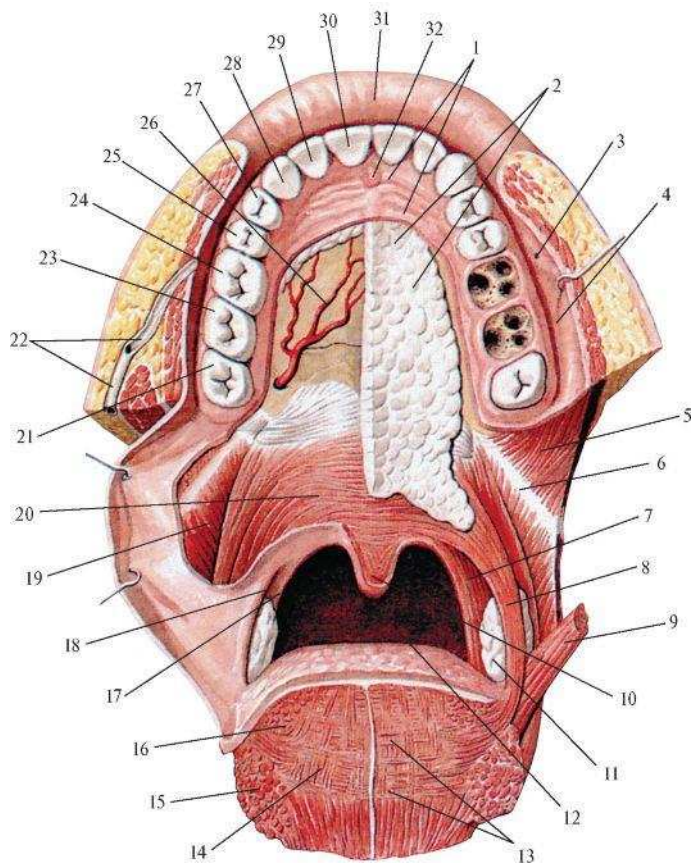


Рис. 184. Мышцы и железы мягкого неба. Слизистая оболочка и небные железы справа удалены. 1 - поперечные небные складки, 2 - небные железы, 3 - сосочек околоушной железы, 4 - слизистая оболочка, 5 - щечная мышца, 6 - крылонижнечелюстной шов, 7 - небно-глоточная мышца, 8 - небноязычная мышца, 9 - шило-язычная мышца, 10 - мышца язычка, 11 - небная миндалина, 12 - зев, 13 - поперечная мышца языка, 14 - вертикальная мышца языка, 15 - нижняя продольная мышца языка, 16 - верхняя продольная мышца языка, 17 - небно-глоточная дужка, 18 - небно-язычная дужка, 19 - верхний констриктор глотки, 20 - мышца, напрягающая небную занавеску, 21 - зуб мудрости, 22 - околоушной проток, 23 - второй моляр, 24 - первый моляр, 25 - второй премоляр, 26 - большая небная артерия, 27 - первый премоляр, 28 - клык, 29 - латеральный резец, 30 - медиальный резец, 31 - верхняя губа, 32 - резцовый сосочек.

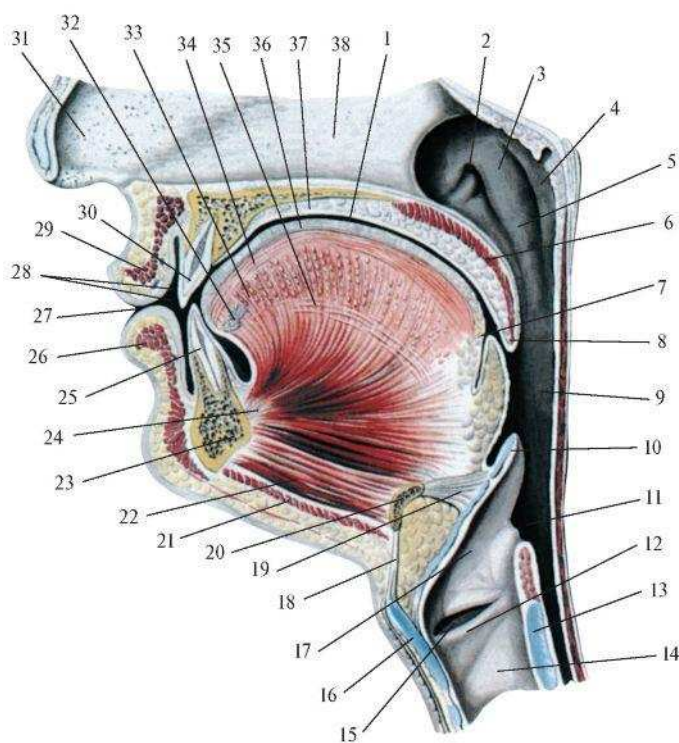


Рис. 185. Язык и мягкое небо на срединном сагиттальном разрезе головы.

1 - собственно полость рта, 2 - глоточное отверстие слуховой трубы, 3 - трубный валик, 4 - глоточная миндалина, 5 - носовая часть глотки, 6 - мягкое небо, 7 - слепое отверстие языка, 8 - небный язычок, 9 - ротовая часть глотки, 10 - надгортанник, 11 - гортанная часть глотки, 12- голосовая складка, 13 - перстневидный хрящ гортани, 14 - подголосовая полость гортани, 15 - желудочек гортани, 16 - щитовидный хрящ гортани, 17 - преддверие гортани, 18 - срединная щитоподъязычная связка, 19 - подъязычно-надгортанная связка, 20 - тело подъязычной кости, 21 - челюстно-подъязычная мышца, 22 - подбородочно-подъязычная мышца, 23 - нижняя челюсть, 24 - подбородочно-язычная мышца, 25 - нижний медиальный резец, 26 - нижняя губа, 27 - ротовая щель, 28 - преддверие рта, 29 - верхняя губа, 30 - верхний медиальный резец, 31 - преддверие носа, 32 - передние железы языка, 33 - поперечная мышца языка, 34 - верхняя продольная мышца языка, 35 - нижняя продольная мышца языка, 36 - слизистая оболочка языка, 37 - твердое небо, 38 - перегородка носа.

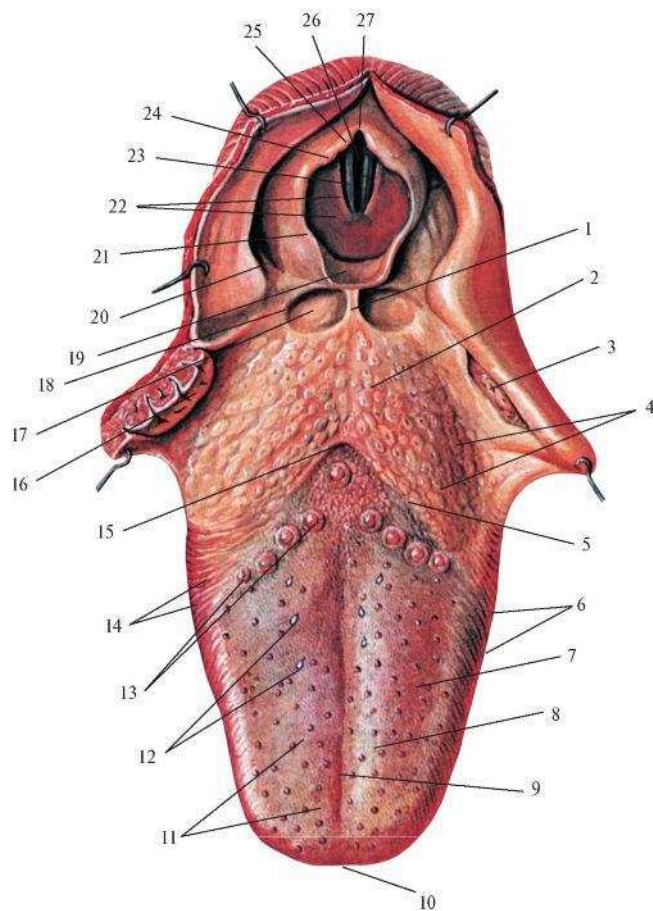


Рис. 186. Язык. Вид сверху.

1 - срединная язычно-надгортанная складка, 2 - корень языка (язычная миндалина), 3 - небная миндалина, 4 - бугорки над лимфоидными узелками язычной миндалины, 5 - пограничная борозда языка, 6 - край языка, 7 - тело языка, 8 - спинка языка, 9 - срединная борозда языка, 10 - кончик языка, 11 - нитевидные сосочки, 12 - грибовидные сосочки, 13 - желобовидные сосочки, 14 - листовидные сосочки, 15 - слепое отверстие языка, 16 - небная миндалина, 17 - ямка надгортанника, 18 - латеральная язычно-надгортанная складка, 19 - надгортанник, 20 - грушевидный карман, 21 - черпалонадгортанная складка, 22 - складка преддверия гортани, 23 - голосовая складка, 24 - клиновидный бугорок, 25 - рожковидный бугорок, 26 - голосовая щель, 27 - межчерпаловидная вырезка.

корнем языка (radix linguae). Между верхушкой и корнем располагается *тело языка (corpus linguae).* *Спинка языка (dorsum linguae)* выпуклая, обращена вверх и кзади (к небу и глотке). *Нижняя поверхность языка (facies inferior linguae)* лежит на челюстно-подъязычных мышцах, образующих дно ротовой полости. По бокам находится *парный край языка (margo linguae).* Вдоль спинки проходит *срединная борозда языка (sulcus medianus linguae),* которая заканчивается ямкой - слепым отверстием языка (*foramen caecum linguae*), которое находится на границе корня и тела языка. В стороны от слепого отверстия к краям языка идет неглубокая *пограничная борозда (sulcus terminalis),* разделяющая корень и тело языка. Основную массу языка составляют мышцы, покрытые слизистой оболочкой.

Слизистая оболочка языка образует многочисленные возвышения - *сосочки языка* (papillae linguae), различных размеров и формы (рис. 187, 188, 189, рис. 186), расположенные в определенном порядке и содержащие вкусовые луковицы. *Нитевидные и конические сосочки* (papillae filiformes et papillae conicae) расположены по всей поверхности спинки языка кпереди от пограничной борозды. *Грибовидные сосочки* (papillae fungiformes) имеются в основном на верхушке

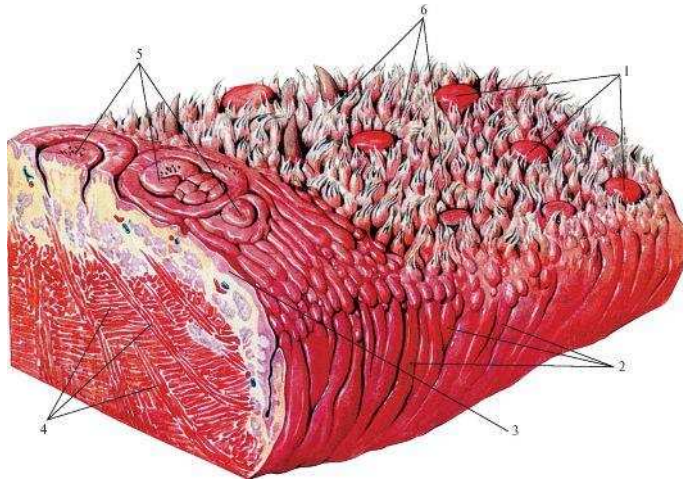


Рис. 187. Сосочки языка, образованные его слизистой оболочкой.

1 - грибовидные сосочки, 2 - листовидные сосочки, 3 - слизистая оболочка языка, 4 - мышцы языка, 5 - желобовидные сосочки, 6 - нитевидные и конические сосочки.

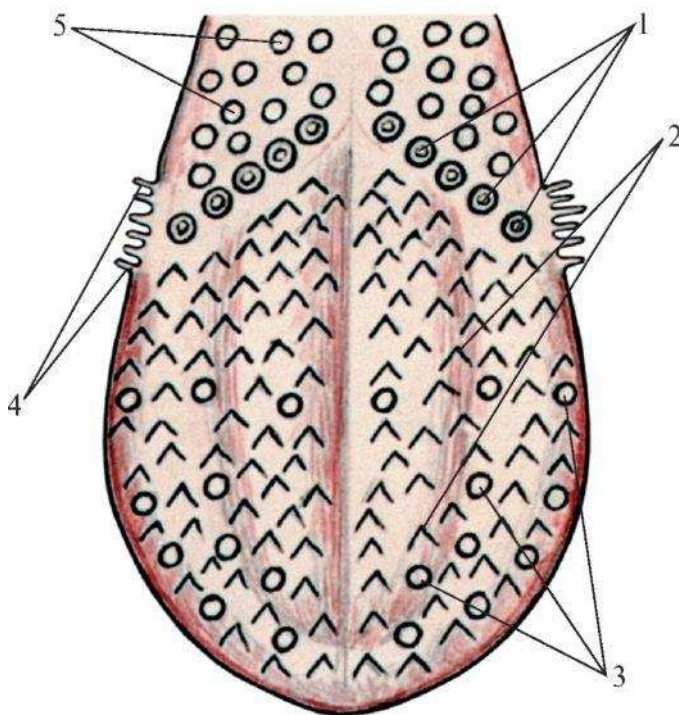


Рис. 188. Схема расположения сосочков на поверхности языка.

1 - желобовидные сосочки, 2 - нитевидные сосочки, 3 - грибовидные сосочки, 4 - листовидные сосочки, 5 - язычная миндалина.

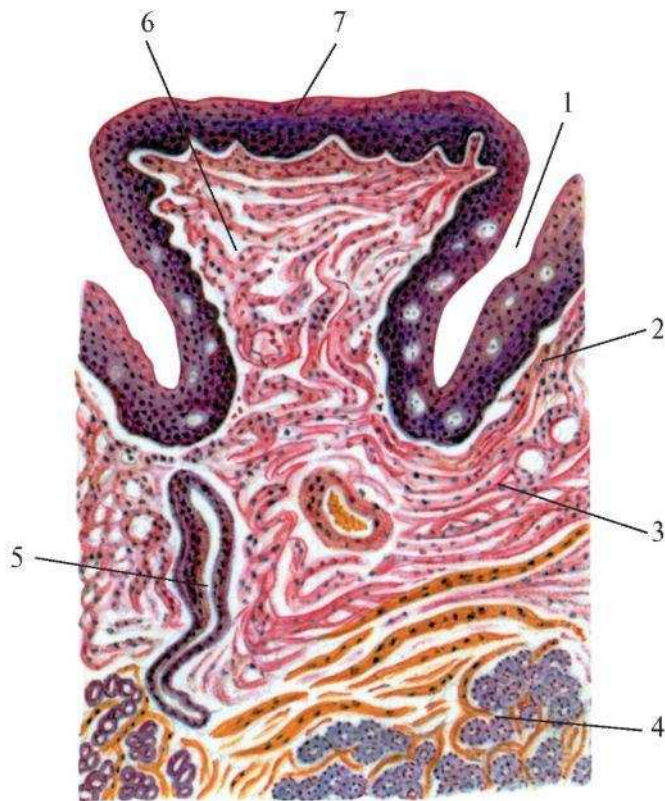


Рис. 189. Микроскопическое строение желобовидного сосочка.

1 - желобок (борозда) сосочка, 2 - валик, 3 - слизистая оболочка, 4 - язычная железа, 5 - выводной проток язычной железы, 6 - желобовидный сосочек, 7 - покровный эпителий.

и по краям языка. Они имеют узкое основание и расширенную верхушку. *Желобовидные сосочки* (окруженные валом, *papillae vallatae*) расположены на границе корня и тела языка. В центре сосочков находится возвышение, содержащее вкусовые почки (луковицы), а вокруг него располагается валик, отделенный от центральной части узкой бороздкой. *Листовидные сосочки* (*papillae foliatae*) в виде плоских удлиненных пластинок располагаются на краях языка.

Слизистая оболочка корня языка сосочков не имеет. Под слизистой оболочкой корня языка расположена *язычная миндалина* (*tonsilla lingualis*).

На нижней поверхности языка имеются две *бахромчатые складки* (*plicae fimbriatae*), сходящиеся у кончика языка, и лежащая по срединной линии складочка - *уздечка языка* (*frenulum linguae*), (рис. 190). По сторонам от уздечки языка располагается парное возвышение - *подъязычный сосочек* (*caruncula sublingualis*), на котором открываются выводные протоки поднижнечелюстной и подъязычной слюнных желез. Кзади от подъязычного сосочка находится *продольная подъязычная складка* (*plica sublingualis*), соответствующая лежащей здесь одноименной слюнной железе.

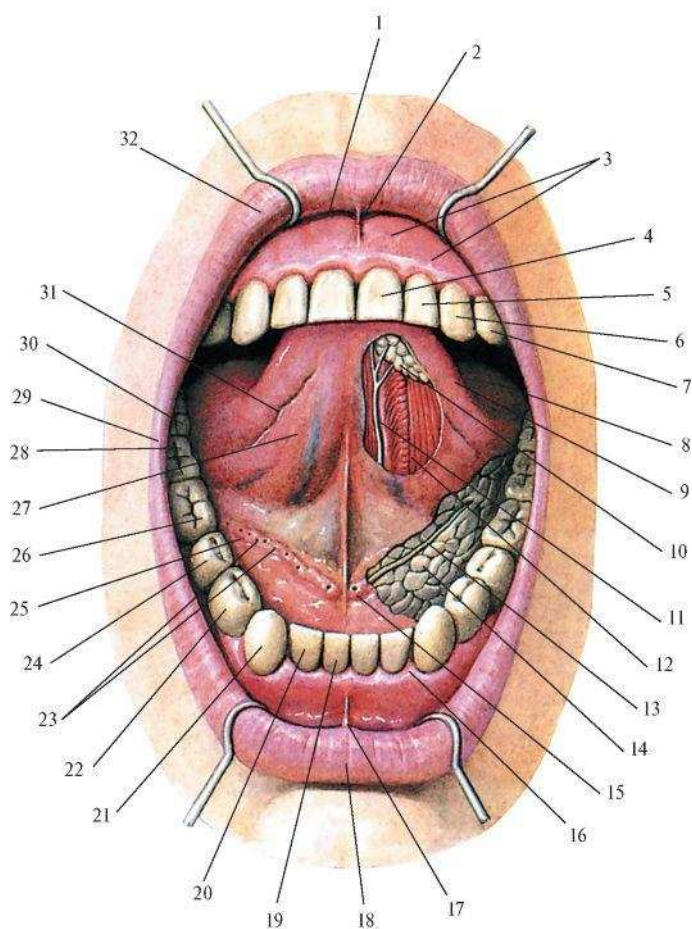


Рис. 190. Нижняя поверхность языка и его уздечка. Вид спереди. Язык поднят.

1 - преддверие рта, 2 - уздечка верхней губы, 3 - десна, 4 - верхний медиальный резец, 5 - верхний латеральный резец, 6 - верхний клык, 7 - верхний первый премоляр, 8 - собственно полость рта, 9 - край языка, 10 - передние язычные железы, 11 - язычный нерв, 12 - нижняя продольная мышца языка, 13 - проток поднижнечелюстной железы, 14 - подъязычная железа, 15 - подъязычный сосочек, 16 - межзубной (десневой) сосочек, 17 - уздечка нижней губы, 18 - нижняя губа, 19 - нижний медиальный резец, 20 - нижний латеральный резец, 21 - нижний клык, 22 - нижний первый премоляр, 23 - протоки подъязычной железы, 24 - нижний второй премоляр, 25 - подъязычная складка, 26 - нижний первый моляр, 27 - нижняя поверхность языка, 28 - нижний второй моляр, 29 - спайка губ, 30 - нижний третий моляр, 31 - бахромчатая складка, 32 - верхняя губа.

Мышцы языка

Мышцы языка парные, образованы поперечно-полосатыми (исчерченными) мышечными волокнами. *Продольная фиброзная перегородка языка (septum linguae)* делит язык на две половины, отделяя мышцы одной стороны от мышц другой стороны (рис. 191).

У языка выделяют собственные мышцы, начинающиеся и заканчивающиеся в толще языка (верхняя и нижняя продольные, поперечная и вертикальная) (рис. 192), и скелетные мышцы, начинающиеся на костях головы (подбородочно-язычная, подъязычно-язычная и шило-язычная) (рис. 185, 193).

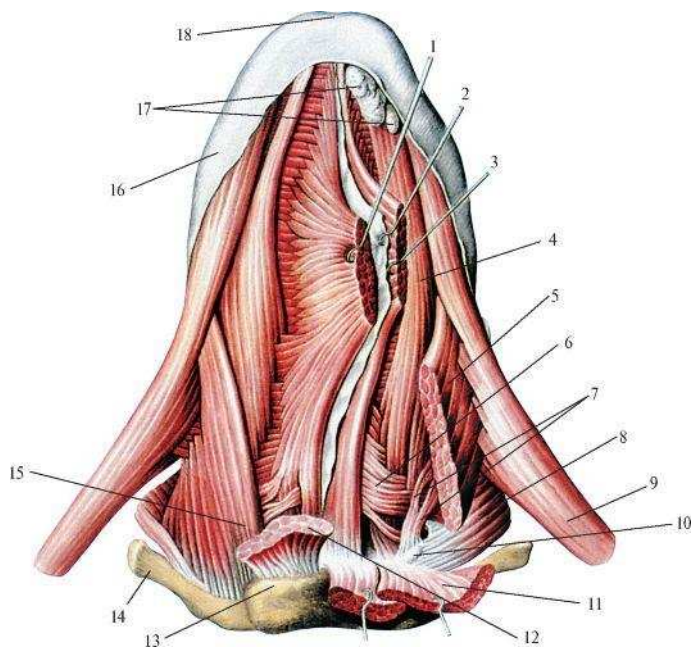


Рис. 191. Мышцы языка. Вид снизу.

1 - подбородочно-язычная мышца (правая), 2 - перегородка языка, 3 - подбородочно-язычная мышца (левая), 4 - нижняя продольная мышца языка, 5 - подъязычно-язычная мышца (левая), 6 - поперечная мышца языка, 7 - хряще-язычная мышца, 8 - средний констриктор глотки, 9 - шило-глоточная мышца, 10 - малый рог подъязычной кости, 11 - челюстно-подъязычная мышца, 12 - подбородочно-подъязычная мышца, 13 - тело подъязычной кости, 14 - большой рог подъязычной кости, 15 - подъязычно-язычная мышца (правая), 16 - слизистая оболочка языка, 17 - язычные железы, 18 - верхушка языка.

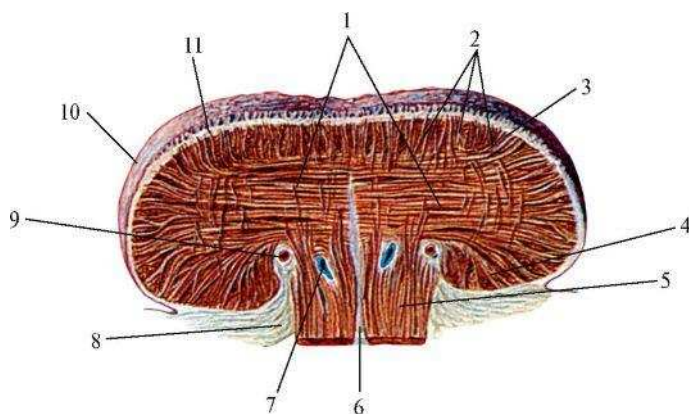


Рис. 192. Мышцы языка на фронтальном разрезе языка (на уровне его тела).

1 - поперечная мышца языка, 2 - вертикальная мышца языка, 3 - верхняя продольная мышца языка, 4 - нижняя продольная мышца языка, 5 - подбородочно-язычная мышца, 6 - перегородка языка, 7 - глубокая вена языка, 8 - подъязычный нерв, 9 - глубокая артерия языка, 10 - латеральный край языка, 11 - слизистая оболочка языка.

Верхняя продольная мышца (m. longitudinalis superior) располагается в верхних отделах языка, под слизистой оболочкой. Эта мышца укорачивает язык, поднимает его верхушку.

Нижняя продольная мышца (m. longitudinalis inferior) находится в нижних отделах языка между подъязычноязычной (снаружи) и подбородочно-язычной (кнутри) мышцами, она укорачивает язык, приподнимает его спинку. **Вертикальная мышца языка** (m. verticalis linguae) располагается в боковых отделах языка, латеральнее вертикальных волокон подбородочно-язычной мышцы, между слизистой оболочкой спинки и нижней поверхностью языка, уплощает язык. **Подбородочноязычная мышца** (m. genioglossus) начинается на подбородочной ости нижней челюсти и заканчивается в толще языка, она тянет язык вперед и вниз. **Подъязычно-язычная мышца** (m. hyoglossus) начинается на большом роге и теле подъязычной кости, заканчивается в боковых отделах языка, она тянет язык кзади и вниз. **Шило-язычная мышца** (m. styloglossus) начинается на шиловидном отростке височной кости, входит в толщу языка сбоку, тянет язык кзади и вверх.

Мышцы языка образуют в его толще сложно переплетенную систему мышечных волокон, что обеспечивает большую подвижность языка и изменчивость его формы.

Нервы языка: мышцы языка иннервирует подъязычный нерв. Чувствительная (неспецифическая и специфическая вкусовая), а также парасимпатическая иннервация слизистой оболочки: передние две трети языка - язычный нерв (тройничный нерв) и барабанная струна (лицевой нерв), задняя треть - языкоглоточный нерв, корень языка - блуждающий нерв.

Кровоснабжение языка: язычная артерия (из наружной сонной артерии).

Венозный отток: через язычную вену во внутреннюю яремную.

Лимфатические сосуды впадают: в язычные, поднижнечелюстные, подподбородочные и глубокие латеральные шейные лимфатические узлы, расположенные вдоль внутренней яремной вены.

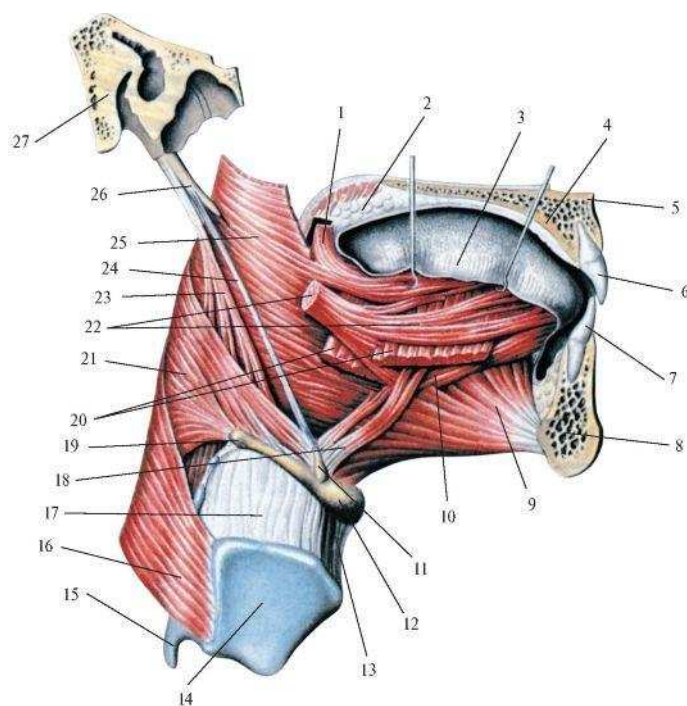


Рис. 193. Скелетные мышцы языка. Вид справа. Правая половина нижней челюсти удалена. 1 - небно-язычная мышца, 2 - небная занавеска, 3 - язык, 4 - твердое небо, 5 - передняя носовая ость, 6 - верхний медиальный резец, 7 - нижний медиальный резец, 8 - тело нижней челюсти, 9 - подбородочно-язычная мышца, 10 - нижняя продольная мышца языка, 11 - малый рог подъязычной кости, 12 - тело подъязычной кости, 13 - срединная щито-подъязычная связка, 14 - правая пластинка щитовидного хряща, 15 - нижний рог щитовидного хряща, 16 - нижний констриктор глотки, 17 - щитоподъязычная мембрана, 18 - хряще-язычная мышца, 19 - большой рог подъязычной кости, 20 - подъязычно-язычная мышца, 21 - средний констриктор глотки, 22 - шило-язычная мышца, 23 - шило-глоточная мышца, 24 - шило-подъязычная мышца, 25 - верхний констриктор глотки, 26 - шиловидный отросток, 27 - височная кость.

Десна

Десна (gingiva) - это слизистая оболочка, покрывающая альвеолярные отростки верхней челюсти и альвеолярную часть нижней челюсти от шеек зубов до переходной складки преддверия полости рта и до подвижной слизистой оболочки дна полости рта (рис. 194). На твердом небе десна переходит в слизистую оболочку неба без четкой границы. Позади зубов мудрости (больших коренных зубов) десна переходит в слизистую оболочку крыловидно-нижнечелюстной складки.

Десна делится на *пришеечную*, прилежащую к шейке зуба, и *альвеолярную*, покрывающую альвеолярные отростки верхнечелюстных костей и альвеолярную часть нижней челюсти (рис. 194, 195). В альвеолярной части десны можно выделить следующие поверхности: преддверную (вестибулярную), щечную, или губную и язычную, или небную на верхней челюсти. Десна со стороны преддверия полости рта повторяет костные альвеолярные возвышения. Десна с язычной и небной стороны более ровная. Край пришеечной части десны называется *десневым краем* (*margo gingivalis*). Десневой край образует *десневые или межзубные сосочки* (*papillae gingivales, interdentes*), которые распространяются на межзубные пространства, образованные контактными поверхностями коронок зубов и межальвеолярными перегородками. Между десневым краем и зубом образуется щелевидное пространство глубиной 1-1,5 мм, которое называется *десневым карманом*. Нижней границей десневого кармана является место соединения эпителия десны с кутикулой эмали выше анатомической шейки зуба. С возрастом эпителий дна десневого кармана отделяется от кутикулы эмали и дно кармана углубляется до анатомической шейки. Десна соединена неподвижно с надкостницей. Десна является частью пародонта, выполняет фиксирующую функцию для зубов, а также барьерную функцию.

Слизистая оболочка десны состоит из многослойного плоского эпителия и соединительнотканной основы (рис. 196). Эпителий десны ороговеет, подвергаясь при жевании значительному давлению. При потере зубов происходит утолщение эпителиального пласта, роговой слой эпителия при этом определяется более четко. Соединительнотканная основа десны образована преимущественно коллагеновыми волокнами, часть пучков прикрепляются к шейке зуба и участвует в образовании круговых волокон возле зуба. Формирование десневых сосочков, десневых карманов, десневого края происходит в период прорезывания зубов (рис. 197А, Б). С возрастом в десне отмечаются склонность к гиперкератозу поверхностных слоев эпителия, истончение базального слоя за счет атрофии клеток. После удаления или выпадения зубов десна на беззубых участках челюстей становится более плотной, десневые сосочки исчезают (рис.

198). Вследствие атрофии десны обнажается цемент корня зуба, толщина цемента увеличивается

Иннервация десны: ветви верхнечелюстного (большие небные, носонебный, верхние передние, средние и задние альвеолярные, подглазничный нервы) и нижнечелюстного (язычный, щечный, нижний альвеолярный, подбородочный, нервы) нервов.

Кровоснабжение десны осуществляется за счет десневых ветвей, отходящих от ветвей наружной сонной артерии: лицевой, язычной, верхнечелюстной (нижняя альвеолярная артерия, подбородочная, щечная, задние верхние альвеолярные артерии) и подглазничной артерии (передние и средние верхние альвеолярные артерии, малая гусиная лапка), клинонебной артерии (большая небная, носонебная артерии).

Венозный отток осуществляется в систему внутренней яремной вены по венам, аналогичным артериям, через лицевую вену и крыловидное венозное сплетение (далее в нижнечелюстную вену и внутреннюю яремную вену).

Лимфатические сосуды впадают: в язычные, поднижнечелюстные, подподбородочные, поверхностные и глубокие щечные, глубокие околоушные и глубокие латеральные шейные лимфатические узлы.

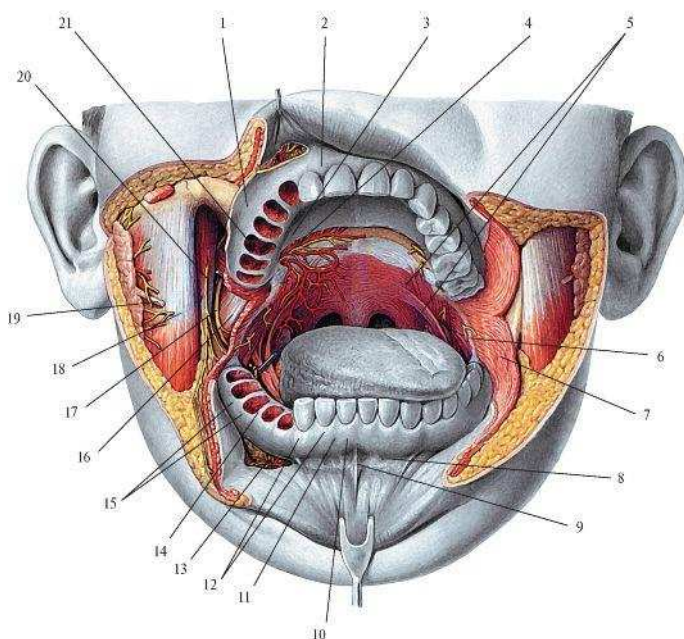


Рис. 194. Десна верхней и нижней челюстей.

1 - щечная поверхность десны верхней челюсти, 2 - губная поверхность десны верхней челюсти, 3 - язычная (небная) поверхность десны верхней челюсти, 4 - большие небные артерия, нерв, 5 - небный апоневроз, небноглоточная мышца, 6 - крылонижнечелюстной шов, 7 - щечная мышца, 8 - переходная складка, 9 - уздечка нижней губы, 10 - альвеолярная часть десны, 11 - десневая борозда, 12 - пришеечная часть десны, 13 - подбородочный сосудисто-нервный пучок, 14 - десневой (межзубной) сосочек, 15 -

десневой край, 16 - медиальная крыловидная мышца, 17 - нижний альвеолярный нерв, 18 - жевательная мышца, 19 - околоушной проток, 20 - щечный нерв, 21 - луночка.

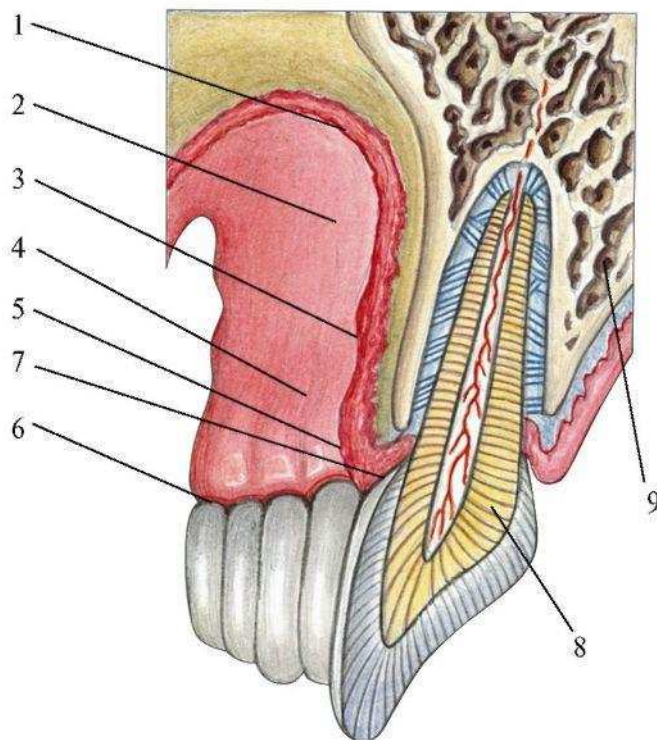


Рис. 195. Строение десны на разрезе. 1 - дно преддверия рта, 2 - подвижная десна, 3 - десневая борозда, 4 - прикрепленная часть десны, 5 - свободная часть десны, 6 - десневой край, 7 - десневой карман, 8 - зуб, 9 - альвеолярный отросток верхнечелюстной кости.

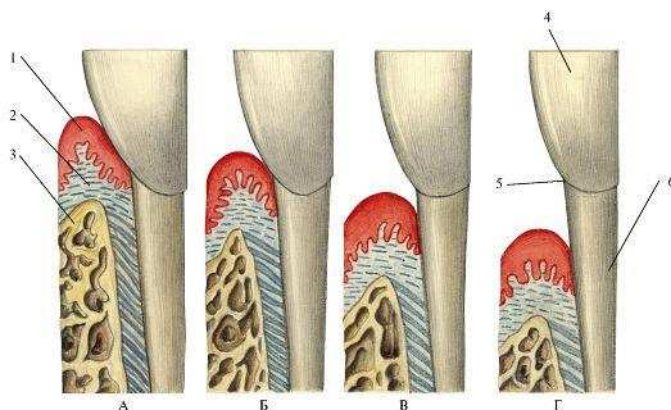


Рис. 196. Особенности строения эпителия десны в детском (А, Б), зрелом (В) и старческом (Г) возрастах.

А, Б - детский возраст, В - зрелый возраст, Г - старческий возраст.

1 - эпителий десны, 2 - собственная пластинка слизистой оболочки, 3 - кость, 4-коронка зуба, 5 - шейка зуба, 6 - корень зуба.

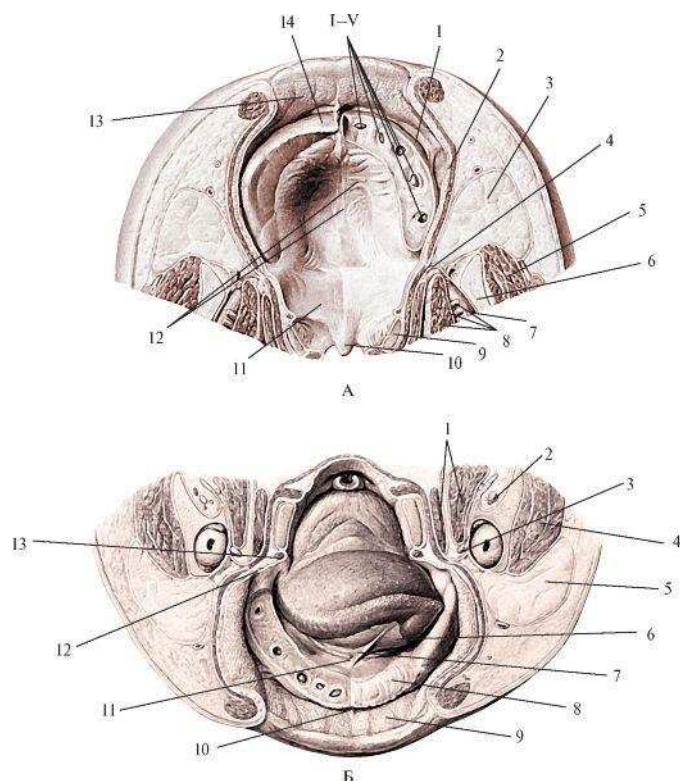


Рис. 197. Поверхность слизистой оболочки десны и неба у новорожденного ребенка: А - десен и верхней стенки полости рта. Язык удален. Вид снизу. Б - десен и нижней стенки полости рта. Язык смещен в сторону. Вид сверху и спереди.

А. 1 - губо-десневая борозда, 2 - щечная мышца, 3 - жировое тело щеки, 4 - крыло-нижнечелюстной шов, 5 - жевательная мышца, 6 - ветвь нижней челюсти, 7 - латеральная крыловидная мышца, 8 - медиальная крыловидная мышца, язычный нерв, нижний альвеолярный нерв, 9 - небная миндалина, 10 - язычок, 11 - небная занавеска, 12 - шов неба, поперечные складки, 13 - ворсинчатая часть верхней губы, 14 - десна, I-V - молочные зубы.

Б. 1 - шило-язычная мышца, медиальная крыловидная мышца, 2 - нижний альвеолярный нерв, 3 - язычный нерв, 4 - жевательная мышца, 5 - жировое тело щеки, 6 - подъязычная область, бахромчатая складка, 7 - уздечка языка, 8 - гребень, мембрана десны, 9 - ворсинчатая часть нижней губы, 10 - уздечка нижней губы, 11 - подъязычный сосочек, 12 - крыло-нижнечелюстная складка, 13 - дужка и небно-язычная мышца, 14 - десна.

Железы рта

К **железам рта** (glandula oris) относят *малые и большие слюнные железы*, протоки которых открываются в полость рта.

Малые слюнные железы (glandulae salivaria minores) расположены в толще слизистой оболочки или в подслизистой основе стенок полости рта (рис. 199, 200). Величина малых желез колеблется от 1 до 5 мм. С учетом расположения желез выделяют *губные железы* (glandulae labiales), *щечные железы* (glandulae buccales), *молярные железы* (glandulae molares), лежащие напротив больших коренных зубов, *небные железы* (glandulae palatinae) и *язычные железы* (glandulae lingualis), (рис. 201). Передние язычные железы

(железы Нуха, Бландини) в виде скопления находятся в области вершушки языка. Задние язычные железы находятся по краям языка и около его корня. *Резцовые железы* (glandulae incisivi) располагаются позади резцов. Железы всегда отсутствуют в области десен, кроме их основания. Наиболее многочисленные губные и небные железы. В области твердого неба железы образуют сплошной железистый слой, в основном, в боковых отделах неба. В области срединного небного шва железы обычно отсутствуют. Выводные протоки малых слюнных желез часто по ходу образуют изгибы (наподобие буквы S), имеют суженные и расширенные участки. Малые слюнные железы рта подразделяют на серозные, слизистые и смешанные, в зависимости от характера выделяемого секрета. Серозные железы (язычные) выделяют жидкость, богатую белком, слизистые железы (небные, язычные) - слизь, смешанные (молярные, губные, язычные) - смешанный секрет.

Большие слюнные железы (glandulae salivarys majores) парные, располагаются за пределами полости рта. К ним относятся околоушная, поднижнечелюстная и подъязычная, которые имеют общий с малыми слюнными железами план строения (рис. 202).

Околоушная слюнная железа (glandula parotidea) является сложной альвеолярной железой серозного типа, масса ее 20-30 г. Эта железа имеет неправильную форму, она расположена под кожей спереди и книзу от ушной раковины, на латеральной стороне ветви нижней челюсти в зачелюстной ямке (рис. 203). Вверху железа почти доходит до скуловой дуги и наружного слухового прохода, внизу - до угла нижней челюсти, а сзади - до сосцевидного отростка височной кости и переднего края грудино-ключично-сосцевидной мышцы. С медиальной стороны околоушная железа прилежит к жевательной мышце (впереди), а сзади, позади нижней челюсти (в занижнечелюстной ямке), железа прилежит к стенке глотки, шиловидному отростку и начинающимся от него шило-подъязычной, шило-язычной и шило-глоточной мышцам. У железы обычно различают *глубокую часть (или занижнечелюстной отросток, processus retromandibularis)* и поверхностную часть. Околоушная слюнная железа покрыта тонкой соединительнотканной капсулой, которая сращена с поверхностным листком шейной фасции, жевательной и височной фасциями. От капсулы вглубь железы отходят многочисленные отростки (stroma железы). Эти отростки разделяют дольки железы (ее паренхима). Паренхима (эпителиальный компонент железы) представлена начальными частями (секреторными отделами), из которых начинается протоковый аппарат железы. *Главный околоушной выводной проток* (ductus parotideus), или стенонов проток, идет вперед по наружной поверхности жевательной мышцы (на границе верхней и средней ее трети) и жирового тела щеки, затем прободает щечную мышцу и открывается в преддверие рта напротив верхнего второго большого коренного зуба. Длина этого протока 3-5 см, диаметр 2-3 мм. Ход его может варьировать: быть прямым, дугообразным, изгибающимся.

На поверхности жевательной мышцы, рядом с околоушным протоком часто имеется *добавочная околоушная железа* (glandula parotidea accesoria). Ее выводной проток впадает в главный проток железы.

Иннервация околоушной железы: чувствительная - из ушно-височного нерва, парасимпатическая - из языкоглоточного нерва (из ушного узла), симпатическая - из сплетения вокруг наружной сонной артерии.

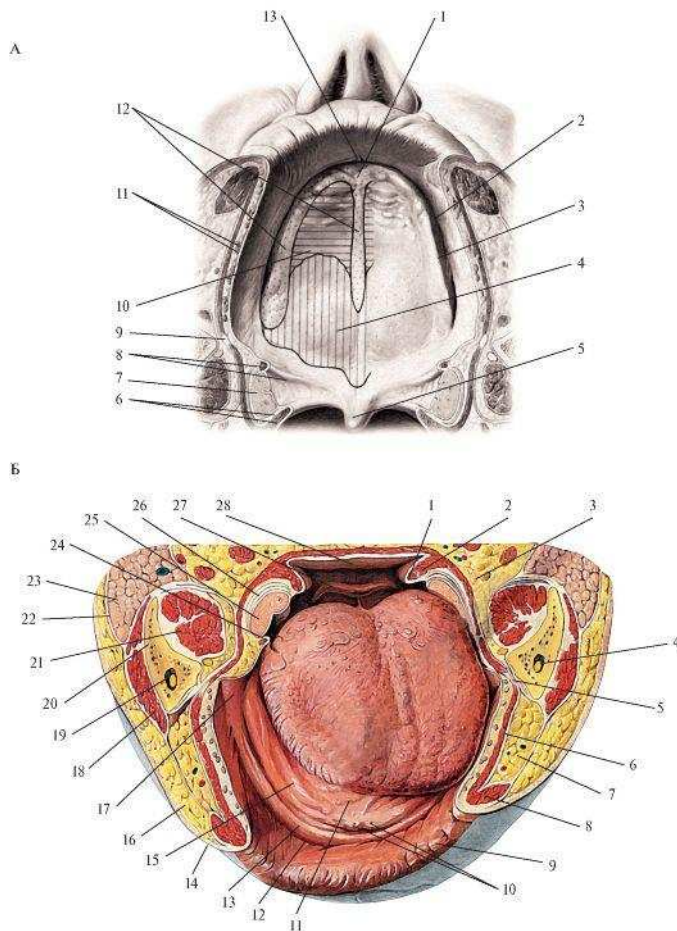


Рис. 198. Поверхность слизистой оболочки десен верхней челюсти (А) и нижней челюсти (Б) у старого человека (после потери зубов).

А. 1 - резцовый сосочек, 2 - преддверие рта, 3 - альвеолярный отросток (десна) верхней челюсти, 4 - «железистая» зона неба (обозначено продольными линиями), 5 - небный язычок, 6 - небно-глоточные дужка и мышца, 7 - небная миндалина, 8 - небно-язычная дужка и мышца, 9 - крылонижнечелюстной шов, 10 - «жировая» зона (обозначено поперечными линиями), 11 - щечные железы, 12 - «фиброзная зона» (обозначено точками), 13 - уздечка верхней губы.

Б. 1 - небно-глоточная дужка, 2 - небно-глоточная мышца, 3 - окологлоточное клетчаточное пространство, 4 - нижнечелюстной канал, 5 - крыло-нижнечелюстной шов, 6 - щечная мышца, 7 - жировое тело щеки, 8 - круговая мышца рта, 9 - нижняя губа, 10 - подъязычный сосочек, 11 - собственно полость рта, 12 - преддверие рта, 13 - альвеолярная часть (десна) нижней челюсти, 14 - кожа, 15 - подъязычная складка, 16 - подкожная клетчатка, 17 - крыло-нижнечелюстная складка, 18 - жевательная мышца, 19 - канал нижней челюсти (с нижними альвеолярными нервом, артерией, веной), 20 - ветвь нижней челюсти, 21 - медиальная крыловидная мышца, 22 - фасция околоушной железы, 23 - околоушная железа, 24 - небно-язычная дужка, 25 - небная миндалина, 26 - миндаликовая ямка, 27 - надгортанник, 28 - задняя стенка глотки.

Кровоснабжение: из поверхностной височной артерии. *Венозный отток:* в занижнечелюстную и в лицевую вену.

Лимфатические сосуды впадают: в поверхностные и глубокие околоушные лимфатические узлы, глубокие латеральные шейные лимфатические узлы.

Поднижнечелюстная железа (glandula submandibularis) массой 10-15 г является сложной альвеоларно-трубчатой железой, выделяет секрет смешанного характера. Располагается железа в поднижнечелюстном треугольнике, под поверхностной пластинкой шейной фасции (рис. 204), имеет тонкую капсулу. Медиальная поверхность железы прилежит к подъязычно-язычной и шило-язычной мышцам, спереди железа прилегает к переднему брюшку двубрюшной мышцы. Вверху железа соприкасается с внутренней поверхностью тела нижней челюсти (в области ямки поднижнечелюстной железы), сзади доходит до угла нижней челюсти, внизу железа прилежит к заднему брюшку двубрюшной мышцы, к шило-подъязычной, грудино-ключично-сосцевидной и медиальной крыловидной мышцам. *Поднижнечелюстной (вартонов) проток железы* (ductus submandibularis) направляется вперед, прилежит сбоку к подъязычной слюнной железе и открывается в полости рта небольшим отверстием на подъязычном сосочке, рядом с уздечкой языка. Общая длина протока 4-5 см.

Иннервация: чувствительная - из язычного нерва, парасимпатическая - из лицевого нерва (от поднижнечелюстного узла), симпатическая - из сплетения вокруг наружной сонной артерии.

Кровоснабжение: ветви лицевой артерии (задняя половина железы), подподбородочной артерии (верхне-передняя часть железы) и язычной артерии (нижне-передняя часть железы).

Венозный отток: по притокам лицевой, подподбородочной и язычной вен.

Лимфатические сосуды впадают: в поднижнечелюстные лимфатические узлы, глубокие латеральные шейные лимфатические узлы.

Подъязычная железа (glandula sublingualis) массой около 5 г выделяет секрет слизистого типа. Железа имеет тонкую соединительнотканную капсулу. Железа располагается на челюстно-подъязычной мышце, непосредственно под слизистой оболочкой дна полости рта, которая образует здесь подъязычную складку (рис. 205). Латеральной своей стороной железа прилежит к внутренней поверхности тела нижней челюсти (к ямке подъязычной железы). Медиальной стороной железа соприкасается с подбородочно-подъязычной, подъязычно-язычной и подбородочно-язычной мышцами. *Большой подъязычный проток*, (ductus sublingualis major), или

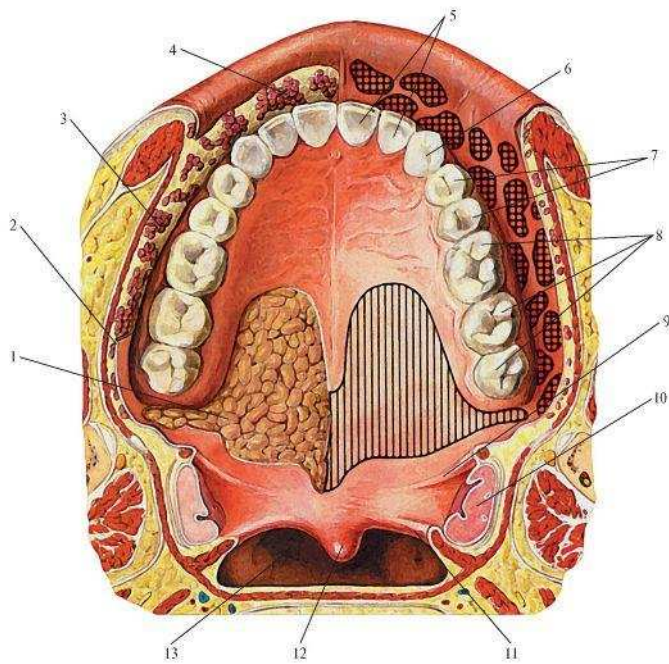


Рис. 199. Малые железы в верхней стенке полости рта (выше ротовой щели). Продольные линии обозначают область расположения слизистых желез, квадратное сечение - смешанных желез, поперечные линии - серозных желез.

1 - небные железы, 2 - молярные железы, 3 - щечные железы, 4 - губные железы, 5 - резцы, 6 - клык, 7 - премоляры, 8 - моляры, 9 - небно-язычная дужка, 10 - небная миндалина, 11 - небно-глоточная дужка, 12 - небный язычок, 13 - полость глотки.

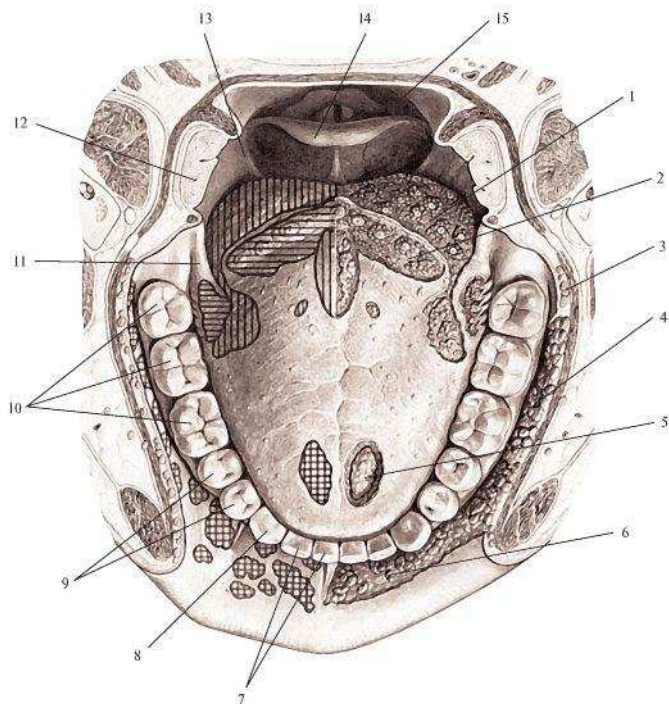


Рис. 200. Малые железы в нижней стенке полости рта (ниже ротовой щели). Продольные линии обозначают область расположения слизистых желез, квадратное сечение - смешанных желез, поперечные линии - серозных желез.

1 - задние язычные железы, 2 - средние язычные железы, 3 - молярные железы, 4 - щечные железы, 5 - передние язычные железы, 6 - губные железы, 7 - резцы, 8 - клык, 9 - премоляры, 10 - моляры,

11 - небно-язычная дужка, 12 - небная миндалина, 13 - небно-глоточная дужка, 14 - надгортанник, 15 - полость глотки.

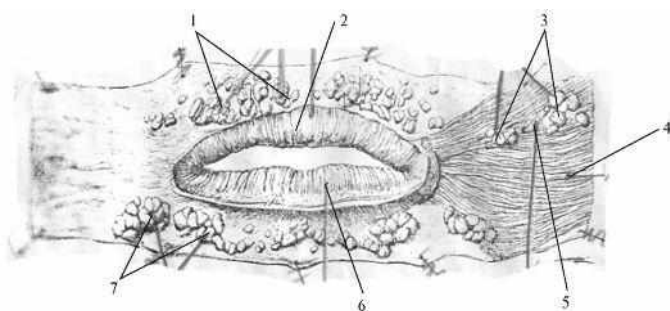


Рис. 201. Губные и щечные железы. Вид спереди. Кожный покров вокруг ротовой щели удален.

1 - губные железы, 2 - верхняя губа, 3 - щечные железы, 4 - щечная мышца, 5 - околоушной проток,

6 - нижняя губа, 7 - губные железы.

бртолинов проток, идет вдоль железы и открывается вместе с выводным протоком поднижнечелюстной железы (или самостоятельно) на подъязычном сосочке (рис. 206). 18-20 *малых подъязычных протоков* (ductus sublinguales minores) открываются в полость рта самостоятельно на поверхности слизистой оболочки вдоль всей подъязычной складки.

Иннервация: чувствительная - из язычного нерва, парасимпатическая - из лицевого нерва (от поднижнечелюстного узла), симпатическая - из сплетения вокруг наружной сонной артерии.

Кровоснабжение: подъязычная артерия - ветвь язычной артерии.

Венозный отток: через подъязычную вену в язычную.

Лимфатические сосуды впадают: в язычные, поднижнечелюстные, подподбородочные лимфатические узлы, глубокие латеральные шейные лимфатические узлы.

Клетчаточные пространства дна ротовой полости

Клетчаточные пространства дна ротовой полости располагаются между слизистой оболочкой полости рта, которая имеет хорошо развитую подслизистую основу, и поверхностным листком шейной фасции, который образует капсулу для

поднижнечелюстной железы (рис. 207). В этом промежутке между нижней челюстью, мышцами языка, надподъязычными мышцами шеи располагаются несколько небольших клетчаточных пространств, расположенных над челюстно-подъязычной мышцей и под челюстно-подъязычной мышцей.

Над челюстно-подъязычной мышцей находятся *подъязычное клетчаточное пространство* и *язычный межмышечный промежуток*.

Подъязычное клетчаточное пространство сверху ограничено слизистой оболочкой полости рта, переходящей с языка на десну, снизу - челюстно-подъязычной мышцей, латерально - внутренней поверхностью тела нижней челюсти и медиально - подъязычно-язычной и под- бородочно-язычной мышцами языка (рис. 208). В этом пространстве располагается окруженные клетчаткой подъязычная слюнная железа, проток поднижнечелюстной железы, язычный сосудисто-нервный пучок, включающий язычный нерв, подъязычные артерию, вену, лимфатические сосуды. Это пространство сообщается с поднижнечелюстным пространством по ходу протока поднижнечелюстной железы.

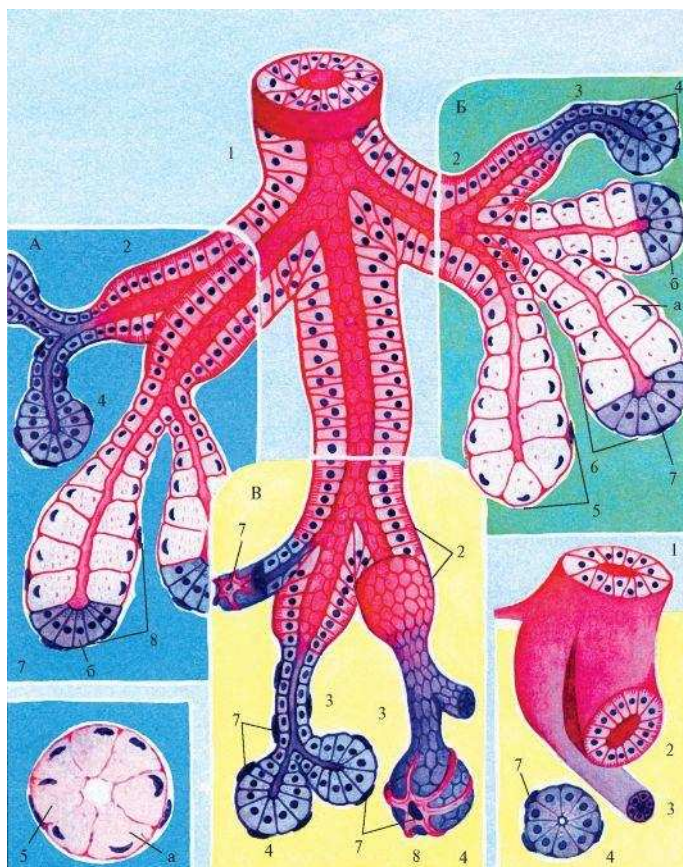


Рис. 202 . Схема строения больших слюнных желез.

А-долька поднижнечелюстной железы (синего цвета), Б - долька подъязычной железы (зеленого цвета), В - долька околоушной железы (желтого цвета).

1 - междольковый проток, 2 - истерченные протоки (слюнные трубки), 3 - вставочные протоки, 4 - серозные концевые отделы, 5 - слизистый концевой отдел, 6 - серозно-слизистые (смешанные) концевые отделы: а - слизистые клетки (мукоциты), б - серозные

клетки (сероциты в серозном полулунии), 7 - миоэпителиальные клетки, 8 - поперечный разрез слизистого, или смешанного концевой отдела (через слизистые клетки).

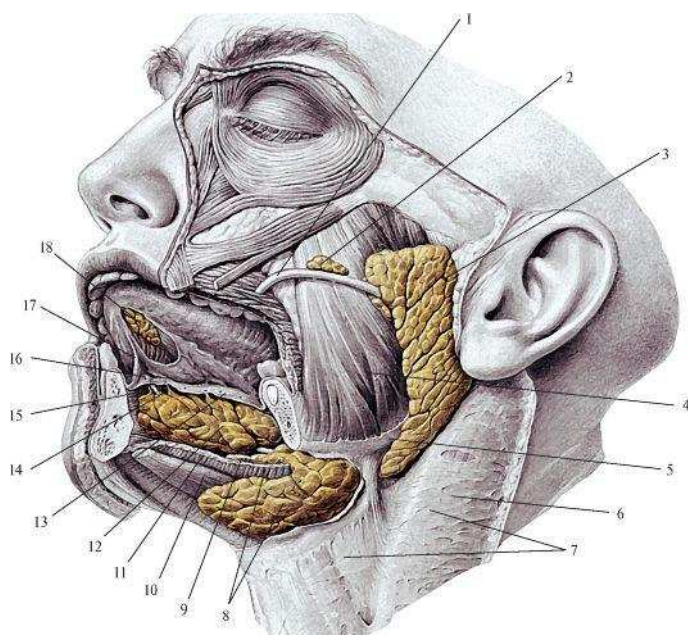


Рис. 203. Большие слюнные железы (околоушная, поднижнечелюстная и подъязычная). Вид слева. Кожа и левая половина нижней челюсти удалены.

1 - околоушной проток, 2 - добавочная околоушная железа, 3 - околоушная железа, 4 - жевательная мышца, 5 - жевательная фасция, 6 - грудино-ключично-сосцевидная мышца, 7 - поверхностная пластинка шейной фасции, 8 - поднижнечелюстная железа и ее проток, 9 - крючковидный отросток поднижнечелюстной железы, 10 - переднее брюшко двубрюшной мышцы, 11 - челюстно-подъязычная мышца, 12 - подъязычная железа, 13 - подъязычная складка, 14 - поднижнечелюстной проток, 15 - большой подъязычный проток, 16 - подъязычный сосочек, 17 - уздечка языка, 18 - передние язычные железы.

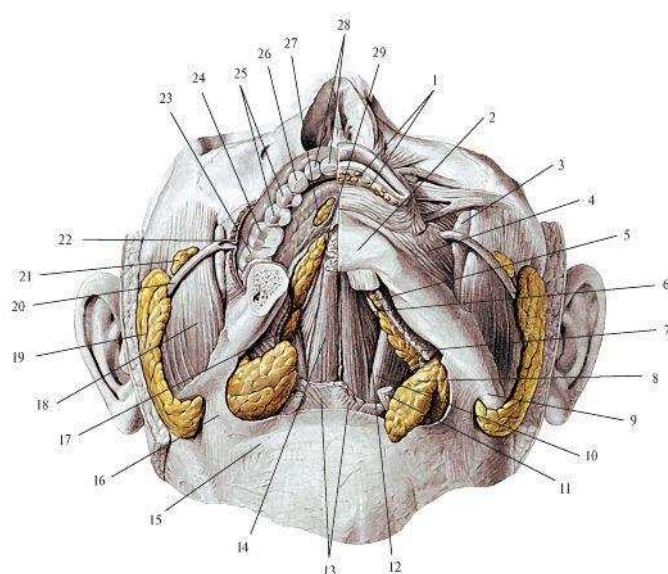


Рис. 204. Поднижнечелюстная и подъязычная слюнные железы. Вид снизу и спереди. Передняя часть тела нижней челюсти (слева), челюстно-подъязычная мышца удалены.

1 - губные железы, 2 - подбородочный бугорок, 3 - жировое тело щеки, 4 - щечная мышца, 5 - подъязычная железа, 6 - проток поднижнечелюстной железы, 7 - челюстно-подъязычная мышца, 8 - поднижнечелюстная железа, 9 - угол нижней челюсти, 10 - подъязычно-язычная мышца,

11 - двубрюшная мышца (переднее брюшко), 12 - подбородочно-язычная мышца, 13 - челюстноподъязычная мышца (удалена), 14 - подбородочно-подъязычная мышца, 15 - подъязычная кость, 16 - поверхностная пластинка шейной фасции, 17 - крючковидный отросток поднижнечелюстной железы, 18 - жевательная мышца, 19 - околоушная железа, 20 - околоушной проток, 21 - добавочная околоушная железа, 22 - сосочек протока околоушной железы, 23 - второй верхний моляр, 24 - первый верхний моляр, 25 - верхние премоляры, 26 - верхний клык, 27 - передние язычные железы, 28 - верхние резцы, 29 - подъязычный сосочек.

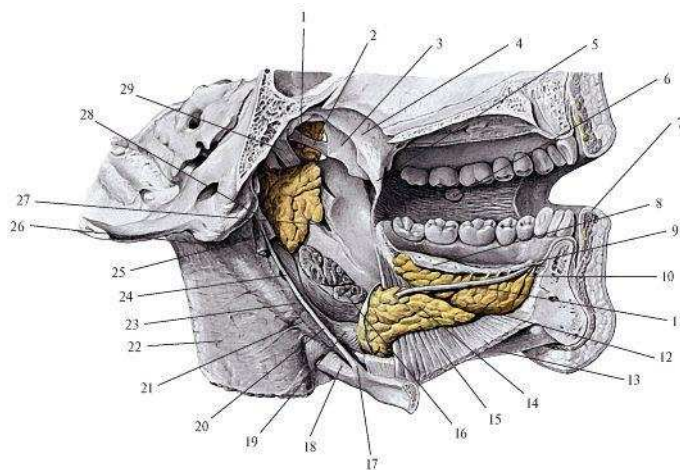


Рис. 205. Подъязычная и поднижнечелюстная слюнные железы (левые). Вид с медиальной стороны. Сагиттальный распил головы. Рот полуоткрыт.

1 - околоушная железа, 2 - крыловидно-остистая связка, 3 - латеральная пластинка крыловидного отростка, 4 - медиальная пластинка крыловидного отростка, 5 - крыловидный крючок, 6 - сосочек протока околоушной железы, 7 - нижняя губа, 8 - подъязычная складка, 9 - подъязычный сосочек, 10 - большой подъязычный проток, 11 - поднижнечелюстной проток, 12 - подъязычная железа, 13 - переднее брюшко двубрюшной мышцы, 14 - крючковидный отросток поднижнечелюстной железы, 15 - челюстно-подъязычная мышца, 16 - медиальная крыловидная мышца, 17 - малый рог подъязычной кости, 18 - большой рог подъязычной кости, 19 - шилонижнечелюстная связка (дистальная часть), 20 - шилоподъязычная связка, 21 - заднее брюшко двубрюшной мышцы, 22 - грудино-ключично-сосцевидная мышца, 23 - шилоподъязычная мышца, 24 - шилонижнечелюстная связка, 25 - шилоглоточная мышца, 26 - околоушная железа, 27 - отверстие нижней челюсти, челюстноподъязычная борозда, 28 - шиловидный отросток, 29 - клиновидно-нижнечелюстная связка.

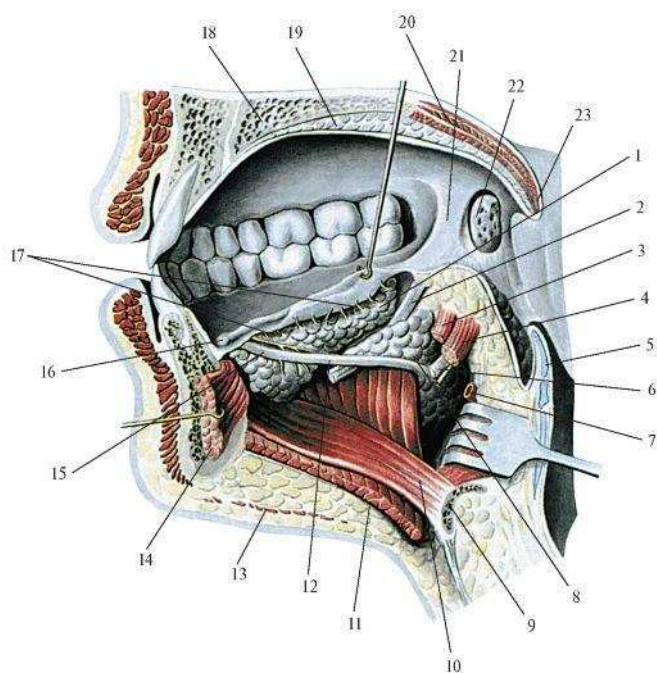


Рис. 206. Подъязычная и поднижнечелюстная слюнные железы (правые). Вид с медиальной стороны. Сагиттальный распил головы.

1 - подъязычная железа, 2 - язычный нерв, 3 - небно-язычная мышца, 4 - шиловязичная мышца, 5 - надгортанник, 6 - подъязычный нерв, 7 - язычная артерия, 8 - поднижнечелюстная железа, 9 - тело подъязычной кости, 10 - подбородочно-подъязычная мышца, 11 - челюстно-подъязычная мышца, 12 - поднижнечелюстной проток, 13 - подкожная мышца шеи, 14 - подбородочно-язычная мышца, 15 - большой подъязычный проток, 16 - подъязычный сосочек, 17 - малые подъязычные протоки, 18 - твердое небо, 19 - небные железы, 20 - небная занавеска, 21 - небно-язычная дужка, 22 - небная миндалина, 23 - небный язычок.

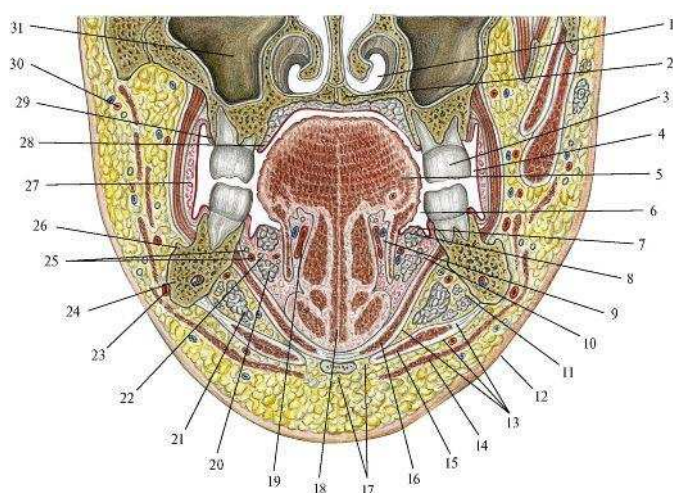


Рис. 207. Клетчаточные пространства дна ротовой полости. Фронтальный разрез сделан на уровне второго моляра.

1 - полость носа, 2 - твердое небо, 3 - второй моляр, 4 - преддверие рта, 5 - язык, 6 - собственно полость рта, 7 - слизистая оболочка дна ротовой полости, 8 - подъязычная

железа, 9 - язычный межмышечный промежуток, 10 - подъязычное клетчаточное пространство, 11 - поднижнечелюстное клетчаточное пространство, 12 - кожа, 13 - поверхностная пластинка шейной фасции, 14 - подкожная мышца, 15 - переднее брюшко двубрюшной мышцы, 16 - челюстно-подъязычная мышца, 17 - подподбородочное клетчаточное пространство, 18 - перегородка языка, 19 - язычная артерия, 20 - крючковидный отросток поднижнечелюстной железы, 21 - поднижнечелюстная железа, 22 - поднижнечелюстной проток, 23 - лицевая артерия, 24 - нижняя челюсть, 25 - подъязычная артерия, подъязычная ветвь язычного нерва, 26 - краевая ветвь нижней челюсти (лицевого нерва), 27 - сосочек протока околоушной железы, 28 - небная поверхность десны, 29 - преддверная поверхность десны, 30 - околоушной проток, 31 - верхнечелюстная пазуха.

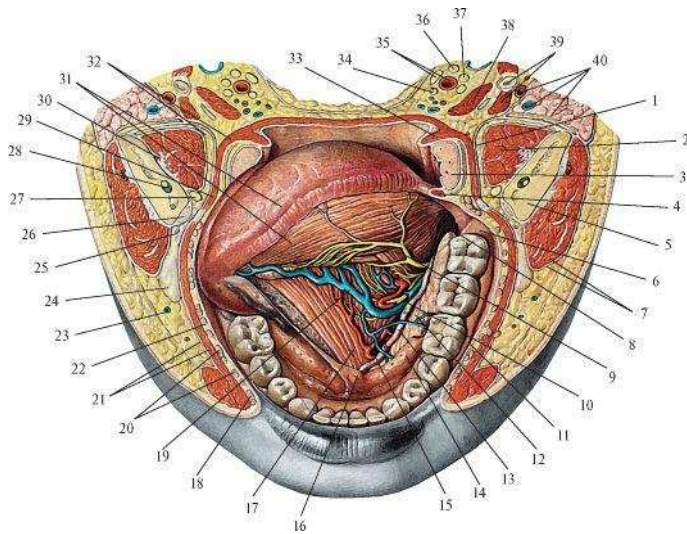


Рис. 208. Подъязычное клетчаточное пространство. Горизонтальный разрез головы на уровне ротовой щели. Вид сверху. Язык оттянут вправо. Слизистая оболочка и клетчатка дна полости рта удалены.

1 - щечно-глоточная фасция, 2 - медиальная крыловидная мышца, 3 - небная миндалина, 4 - небноязычная мышца, 5 - ветвь нижней челюсти, 6 - замолярный треугольник нижней челюсти, 7 - жевательная мышца, жевательная фасция, 8 - шило-язычная мышца, 9 - подъязычно-язычная мышца, язычный нерв, 10 - подъязычный нерв, вена, сопровождающая подъязычный нерв, язычная артерия,

11 - преддверие рта, 12 - подъязычная железа, 13 - поднижнечелюстной проток, 14 - подъязычная складка, 15 - подъязычная артерия, 16 - подъязычный сосочек, 17 - подбородочно-язычная мышца, 18 - губные железы, 19 - глубокая вена языка, 20 - щечные железы, 21 - щечная мышца, щечно-глоточная фасция, 22 - молярные железы, 23 - лицевая вена, 24 - жировое тело щеки, 25 - щечный нерв, 26 - сухожилие височной мышцы, 27 - язычный нерв, 28 - нижний альвеолярный сосудисто-нервный пучок, 29 - верхний констриктор глотки, 30 - челюстно-подъязычный нерв, 31 - край языка, нижняя продольная мышца языка, 32 - щечно-глоточная фасция, мышечная оболочка глотки, 33 - небно-глоточная мышца, 34 - верхний гортанный нерв, 35 - внутренняя сонная артерия, верхний шейный узел симпатического ствола, 36 - блуждающий нерв, 37 - подъязычный нерв, 38 - языко-глоточный нерв, шило-глоточная мышца, 39 - шиловидный отросток,

пило-язычная мышца, 40 - наружная сонная артерия, занижнечелюстная вена, околоушная железа.

Язычный межмышечный промежуток находится между подбородочно-язычной и подъязычно-язычной мышцами. В нем располагается язычная артерия.

Под челюстно-подъязычной мышцей располагаются *поднижнечелюстное клетчаточное пространство* и *подподбородочный межмышечный промежуток*. **Поднижнечелюстное клетчаточное пространство**, которое занимает поднижнечелюстной треугольник шеи. Оно с латеральной стороны ограничено внутренней поверхностью тела нижней челюсти, сверху - челюстно-подъязычной мышцей, а снизу - поверхностной пластинкой шейной фасции, которая покрывает снизу челюстно-подъязычную мышцу. В этом клетчаточном пространстве, кроме поднижнечелюстной железы, расположены лицевые артерия и вена, челюстно-подъязычный нерв, поднижнечелюстные лимфатические сосуды и лимфатические узлы. Это пространство сообщается с подъязычным пространством полости рта (рис. 208).

Подподбородочный межмышечный промежуток находится между передними брюшками двубрюшных мышц в области подподбородочного треугольника шеи. В этом промежутке расположены притоки передней яремной вены, подподбородочные лимфатические сосуды и узлы

(рис. 208). Зубы

Зубы (dentes) располагаются в альвеолах верхней и нижней челюстей. Они принимают участие в механической обработке поступающей в полость рта пищи (рис. 209, 210).

Зубы верхней челюсти вместе с альвеолярными отростками образуют *верхнечелюстную (верхнюю) зубную дугу* (arcus dentalis maxillaris, seu superior) (рис. 211), зубы нижней челюсти вместе с альвеолярной ее частью формируют *нижнечелюстную (нижнюю) зубную дугу* (arcus dentalis mandibularis, seu inferior) (рис. 212). У человека вначале функционируют *временные молочные зубы (dentes decidui)*, которые в полном составе (20 зубов) появляются к 2 годам. С 5-6 лет они заменяются *постоянными зубами (dentes permanentes)*, появляющимися в количестве 32. В зависимости от особенностей строения, функции, развития и положения выделяют несколько групп зубов: резцы, клыки, малые коренные зубы (премоляры), большие коренные зубы (моляры). Резцы предназначены преимущественно для захватывания пищи и откусывания, клыки - для разрывания пищи, коренные зубы - для растирания, перемалывания пищи. Зубы одной группы, но верхней и нижней челюстей, называются зубами-антагонистами, зубы одной группы, но правой и левой сторон верхней или нижней челюстей, называются антимерами. Несмотря на подразделение зубов на группы все зубы имеют общий план строения.

У зуба различают коронку, шейку и корень. Разные группы зубов имеют неодинаковое количество корней (от 1 до 3), (рис 213). *Коронка зуба (corona dentis)* - наиболее массивная его дистальная часть, покрытая эмалью полностью или частично выступает над десной. *Корень зуба (radix dentis)*, проксимальная часть зуба, покрытая снаружи цементом, располагается внутри альвеолы челюсти (рис. 214). Корень заканчивается *верхушкой корня зуба (apex radialis dentis)*, имеющей отверстие, через которое внутрь зуба проходят сосуды и нервы. *Шейка зуба (cervix dentis)* - это суженная средняя часть зуба,

расположенная между его коронкой и корнем. В практических целях различают *клиническую коронку* (corona clinica), под которой понимают участок зуба, выступающий над десной и изменяющийся с возрастом (рис. 215). По мере увеличения возраста человека из-за преобразований пародонта (его атрофии, обратного развития) высота клинической коронки увеличивается. Размеры *клинического корня* (radix clinica) при этом уменьшаются, а *клиническая шейка* (cervix clinica) перемещается от анатомической коронки на анатомический корень.

Внутри зуба имеется *небольшая полость зуба* (cavitas dentis), или *пульпарная полость* (cavitas pulparis), форма и размеры которой у различных зубов различны (рис. 213, 216). Форма *полости коронки* (cavitas corone) сходна с формой самой коронки. Полость коронки зуба продолжается в *канал корня зуба* (canalis radices dentis), заканчивающийся *отверстием корня зуба* (foramen

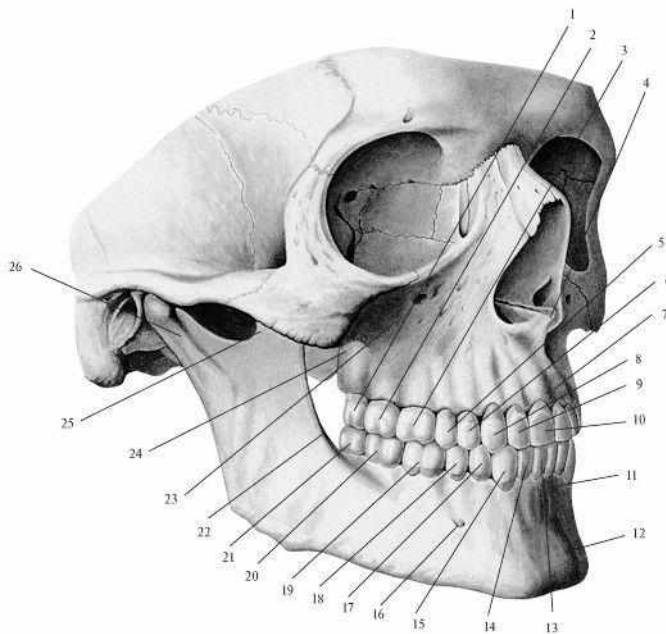


Рис. 209. Зубы верхней и нижней челюстей, постоянные. Вид справа и спереди (вестибулярная норма).

1 - верхний зуб мудрости, 2 - верхний второй моляр, 3 - верхний первый моляр, 4 - передняя носовая ось, 5 - верхний второй премоляр, 6 - верхний первый премоляр, 7 - альвеолярный отросток верхнечелюстной кости, 8 - верхний клык, 9 - верхний латеральный резец, 10 - верхний медиальный резец, 11 - альвеолярная часть нижней челюсти, 12 - подбородочный бугорок, 13 - нижний медиальный резец, 14 - нижний латеральный резец, 15 - клык, 16 - подбородочное отверстие, 17 - нижний первый премоляр, 18 - нижний второй премоляр, 19 - нижний первый моляр, 20 - нижний второй моляр, 21 - нижний третий моляр (зуб мудрости), 22 - косая линия, 23 - подглазничное отверстие, 24 - бугор верхней челюсти, 25 - венечный отросток нижней челюсти, 26 - мышечковый отросток нижней челюсти.

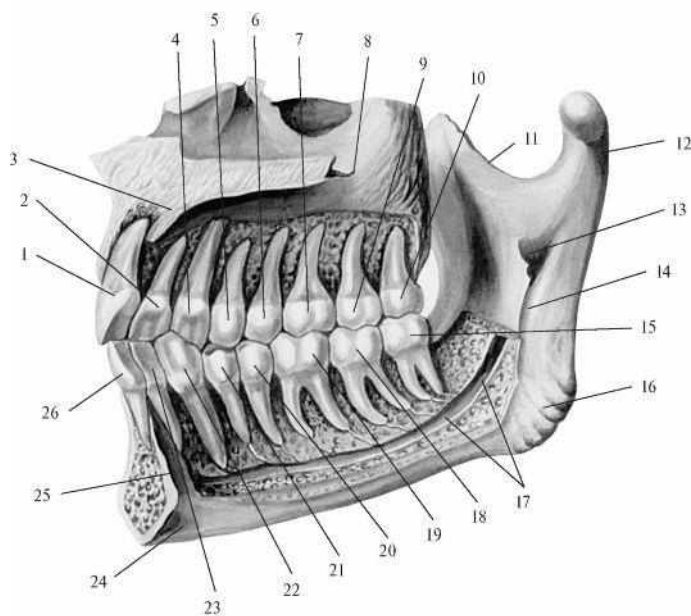


Рис. 210. Зубы верхней и нижней челюстей, постоянные. Вид изнутри, со стороны полости рта (язычная норма). Внутренняя стенка альвеолярного отростка у верхнечелюстной кости и у нижней челюсти удалена.

1 - верхний медиальный резец, 2 - верхний латеральный резец, 3 - небный отросток верхнечелюстной кости, 4 - верхний клык, 5 - первый верхний премоляр, 6 - второй верхний премоляр, 7 - первый верхний моляр, 8 - горизонтальная пластина небной кости, 9 - второй верхний моляр, 10 - третий верхний моляр, 11 - венечный отросток нижней челюсти, 12 - мышечковый отросток нижней челюсти, 13 - отверстие нижней челюсти, 14 - челюстно-подъязычная борозда, 15 - третий нижний моляр, 16 - крыловидная бугристость, 17 - канал нижней челюсти, 18 - второй нижний моляр, 19 - первый нижний моляр, 20 - второй нижний премоляр, 21 - первый нижний премоляр, 22 - нижний клык, 23 - латеральный резец, 24 - двубрюшная ямка, 25 - подъязычная ямка, 26 - нижний медиальный резец.

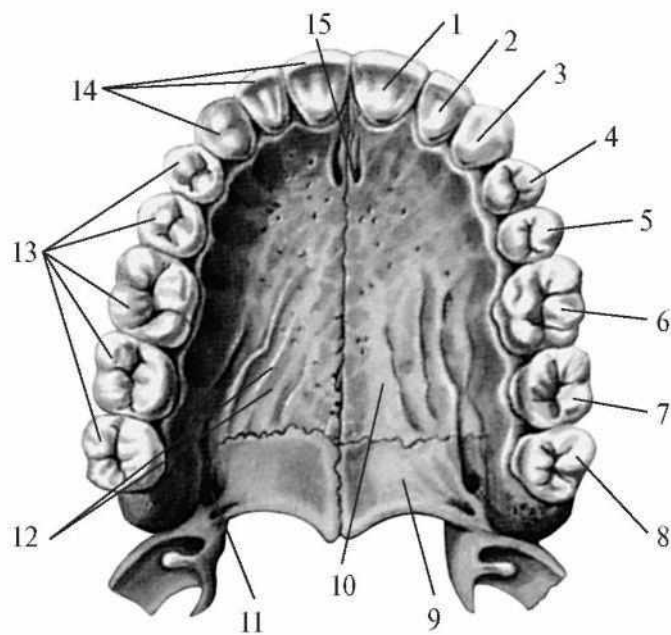


Рис. 211. Верхнечелюстная (верхняя) зубная дуга (жевательная норма). Вид снизу. 1 - левый верхний медиальный резец, 2 - левый верхний латеральный резец, 3 - левый верхний клык, 4 - левый верхний первый премоляр, 5 - левый верхний второй премоляр, 6 - левый верхний первый моляр, 7 - левый верхний второй моляр, 8 - левый верхний третий моляр (зуб мудрости), 9 - горизонтальная пластинка небной кости, 10 - небный отросток верхнечелюстной кости, 11 - большой небный канал, 12 - небные борозды, 13 - окклюзионная поверхность, 14 - режущий край, 15 - резцовый канал.

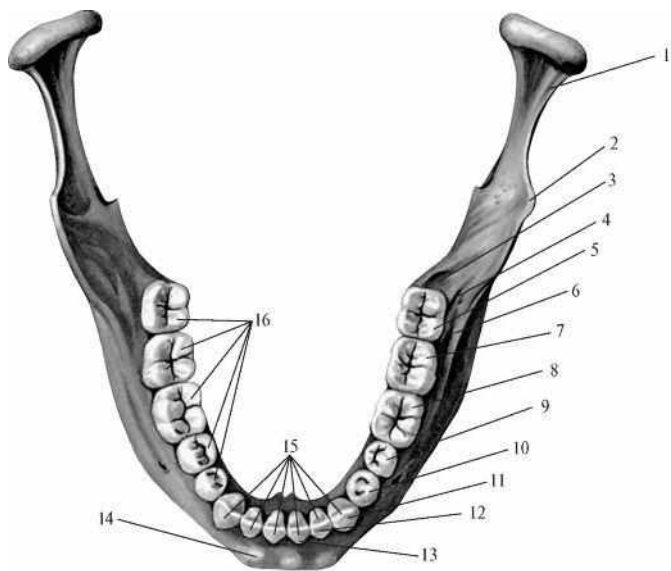


Рис. 212. Нижнечелюстная (нижняя) зубная дуга (жевательная норма). Вид сверху. 1 - мышелковый отросток нижней челюсти, 2 - венечный отросток, 3 - позадиомолярная ямка, 4 - нижнечелюстной карман, 5 - левый нижний третий моляр (зуб мудрости), 6 - косая линия, 7 - левый нижний второй моляр, 8 - левый нижний первый моляр, 9 - левый нижний второй премоляр, 10 - левый нижний первый премоляр, 11 - левый нижний клык, 12 - левый нижний латеральный резец, 13 - левый нижний медиальный резец, 14 - подбородочный бугорок, 15 - режущий край, 16 - окклюзионная поверхность.

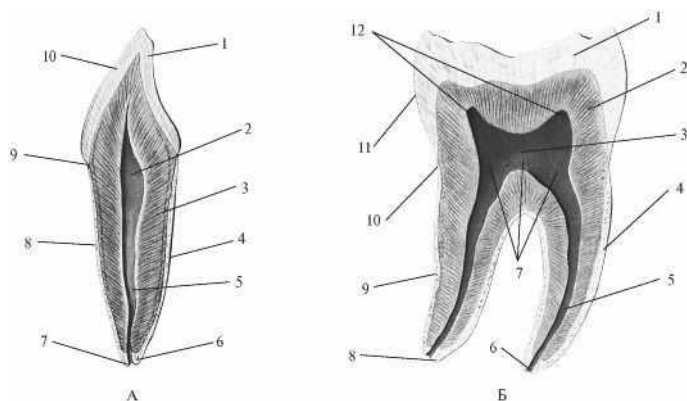


Рис. 213. Схема строения однокорневого зуба (А) и двукорневого зуба (Б). Вертикальный распил. А. 1 - эмаль, 2 - полость коронки, 3 - дентин, 4 - цемент, 5 - канал корня зуба, 6 - верхушка корня зуба, 7 - отверстие верхушки зуба, 8 - корень зуба, 9 - шейка зуба, 10 - коронка зуба. Б. 1 - эмаль, 2 - дентин, 3 - полость коронки, 4 - цемент, 5 - канал корня зуба, 6 - отверстие верхушки зуба, 7 - дно полости коронки, 8 - верхушка корня зуба, 9 - корень зуба, 10 - шейка зуба, 11 - коронка зуба, 12 - рога пульпы.

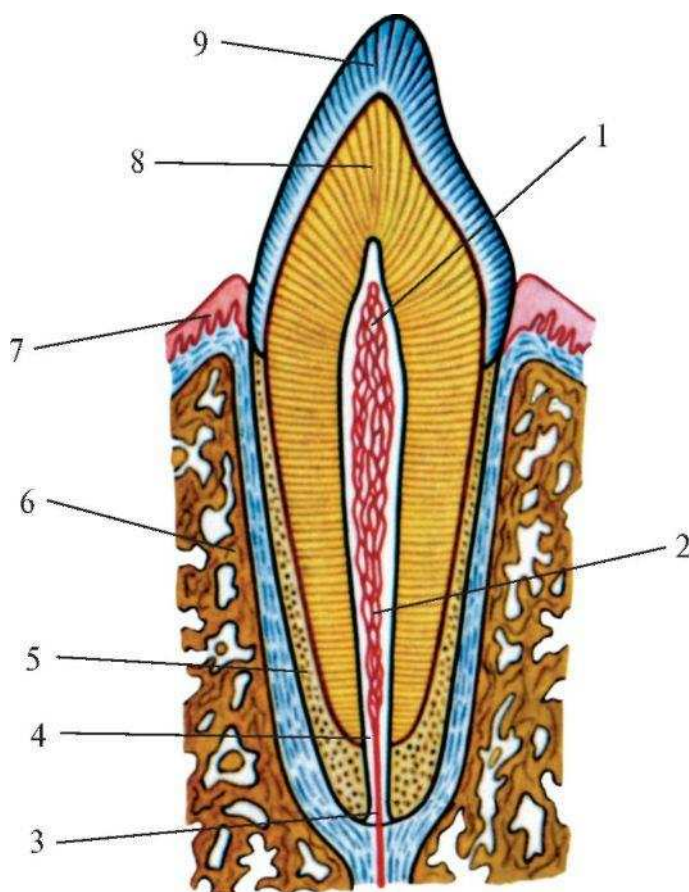


Рис. 214. Положение однокорневого зуба в альвеоле челюсти. Схема.

1 - пульпа зуба, 2 - кровеносные сосуды пульпы зуба, 3 - отверстие верхушки зуба, 4 - канал корня зуба, 5 - цемент, 6 - стенка зубной альвеолы, 7 - десна, 8 - дентин зуба, 9 - эмаль коронки зуба.

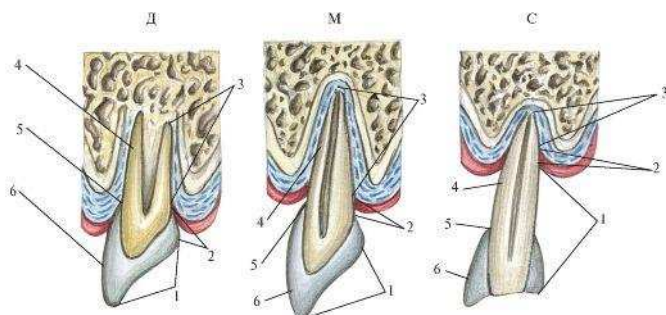


Рис. 215. Анатомическая и клиническая коронка, корень и шейка зуба в различные возрастные периоды человека. Схема.

Д - детский возраст, М - первый зрелый возраст, С - старческий возраст. 1 - клиническая коронка, 2 - клиническая шейка, 3 - клинический корень, 4 - анатомический корень, 5 - анатомическая шейка, 6 - анатомическая коронка.

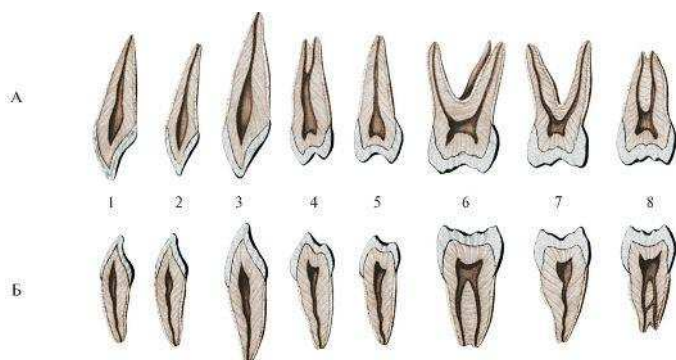


Рис. 216. Постоянные зубы верхней и нижней челюстей (правые). А - зубы верхней челюсти, Б - зубы нижней челюсти. Вертикальный разрез.

1 - медиальный резец, 2 - латеральный резец, 3 - клык, 4 - первый премоляр, 5 - второй премоляр, 6 - первый моляр, 7 - второй моляр, 8 - третий моляр.

apicis dentis). У зубов, имеющих два и три корня, соответственно насчитывается по два и три канала корня зуба и отверстия верхушки зуба. Каналы иногда раздваиваются, «ветвятся», вновь соединяются в один корень. Стенку полости зуба, образующую снаружи его жевательную поверхность, называют сводом. В области свода имеются углубления, соответствующие жевательным бугоркам, заполненные пульпой, ее ответвлениями. Поверхность полости, где берут начало каналы корня зуба, называют дном полости. У однокорневых зубов дно полости воронкообразно суживается, переходя в канал корня зуба. У многокорневых зубов дно полости плоское с отверстиями каналов корней зуба.

Полость зуба заполнена его *пульпой* (pulpa dentis), рыхлой волокнистой соединительной тканью со значительным содержанием клеточных элементов, сосудами, нервами (рис. 214). Различают *пульпу коронки* (pulpa coronalis) и *пульпу корня* (pulpa radicularis).

Строение зубов

У коронки каждого зуба различают несколько поверхностей.

Поверхность смыкания (facies occlusalis), или *окклюзионная поверхность*, обращена к зубам противоположной челюсти (рис. 217А, Б). Поверхность смыкания у моляров и премоляров называется *жевательной поверхностью*. На жевательной поверхности коренных зубов имеются бугорки и борозды, среди которых различают борозды первого, второго и третьего порядков. Борозды первого порядка (межбугорковые) наиболее глубокие. Борозды второго порядка разделяют различные участки (гребешки) бугорка, борозды третьего порядка отделяют дополнительные бугорки на жевательной поверхности коронки. Резцы и клыки на концах, обращенных к аналогичным зубам противоположной челюсти, имеют *режущий край* (margo incisalis).

Вестибулярная (лицевая) поверхность (facies vestibularis s. facialis) обращена к преддверию рта (рис. 217А Б). У передних зубов, соприкасающихся с губами, она называется *губной поверхностью* (facies labialis). У зубов, обращенных к щекам (задние зубы, коренные), она называется *щечной поверхностью* (facies buccalis). Продолжение вестибулярной поверхности коронки зуба на его корень называют вестибулярной поверхностью корня.

Язычная поверхность (facies lingualis) коронки обращена в собственно полость рта, к языку (рис. 218). Язычная поверхность зубов верхней челюсти, обращенная к твердому небу, называется также *небной поверхностью* (facies palatinus). Выступающие края язычной поверхности передних зубов или края бугорков задних зубов (моляров, премоляров), называются краевыми гребешками (cristae marginales). Продолжение язычной поверхности на корень зуба называют язычной поверхностью корня, которой соответствует язычная поверхность зубной альвеолы.

Контактная поверхность (facies contatus) или аппроксимальная поверхность, парная, обращена к соседним зубам. Различают *мезиальную поверхность* (facies mesialis), или медиальную поверхность, которая направлена к середине зубной дуги (рис. 219), и *дистальную поверхность* (facies distalis), или латеральную, обращенную в направлении от середины зубной дуги. Эти же поверхности продолжаются на корень и зубную альвеолу (контактная поверхность корня, контактная поверхность зубной альвеолы).

При описании зубов используют ряд специальных терминов. *Вестибулярная норма* - положение зуба, при котором он обращен к исследователю вестибулярной поверхностью. *Дистальная норма* - положение зуба, когда он обращен к исследователю дистальной поверхностью, *мезиальная норма* - мезиальной поверхностью. *Окклюзионная норма* - это такое положение зуба, когда он обращен к исследователю поверхностью смыкания, при *язычной норме* - язычной поверхностью (рис. 217-219). Каждый зуб имеет экватор. Экватор зуба является линией, проходящей по наибольшей выпуклости мезиальной (медиальной), вестибулярной, дистальной (латеральной) и язычной поверхностей коронки.

Все зубы имеют общий план внутреннего строения, состоят из одинаковых тканей. Твердую основу любого зуба составляет *дентин* (dentinum), который у коронки зуба снаружи покрыт слоем

белой *эмали* (enamelum). Дентин корня зуба покрыт *цементом* (cementum). Существуют три типа соединения эмали коронки и цемента корня, что приходится на область шейки

зуба. Эмаль и цемент могут соединяться встык; перекрывать друг друга (цемент эмаль и наоборот); эмаль может не достигать цемента, тогда между ними присутствует открытый участок дентина.

Дентин зуба по строению сходен с грубоволокнистой костью, отличается от нее отсутствием клеток и большей твердостью. Дентин представлен отростками одонтобластов, клеток, которые расположены в периферических отделах пульпы зуба (рис. 220). У дентина имеются многочисленные дентинные трубочки (*tubuli dentinales*), в которых расположены дентинные отростки одонтобластов. Различают наружный (плащевой) и внутренний (околопульпарный) слой дентина. Внутренний слой околопульпарного дентина не обызвествляется, является зоной постоянного роста дентина (дентиногенная зона, предентин).

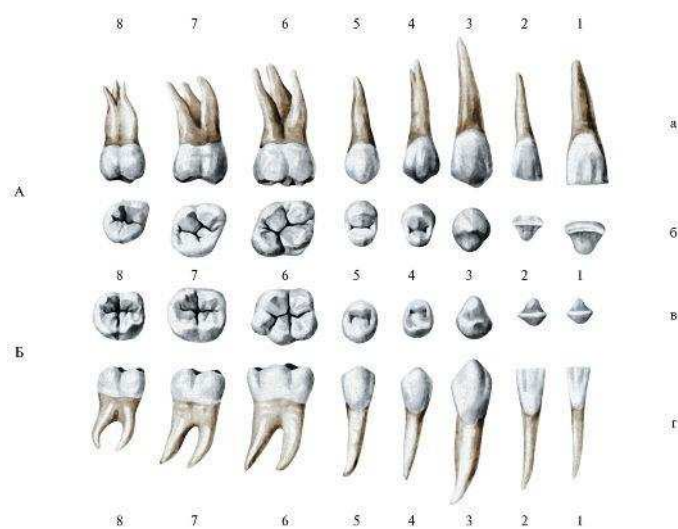


Рис. 217. Постоянные зубы верхней и нижней челюстей (правые). А - зубы верхней челюсти, Б - зубы нижней челюсти; а - вестибулярная поверхность, б - режущий край или окклюзионная поверхность.

1 - медиальный резец, 2 - латеральный резец, 3 - клык, 4 - первый премоляр, 5 - второй премоляр, 6 - первый моляр, 7 - второй моляр, 8 - третий моляр.

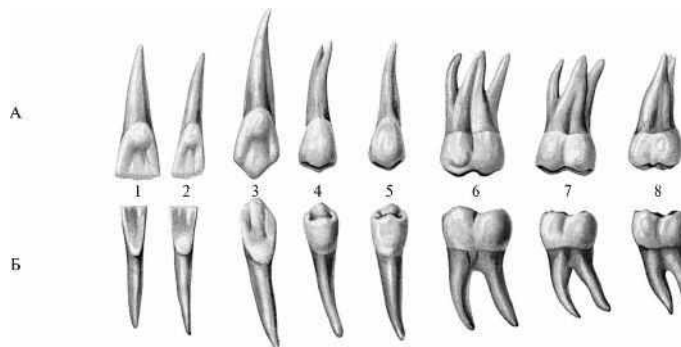


Рис. 218. Постоянные зубы верхней и нижней челюстей (правые). Язычная поверхность. А - зубы верхней челюсти, Б - зубы нижней челюсти.

1 - медиальный резец, 2 - латеральный резец, 3 - клык, 4 - первый премоляр, 5 - второй премоляр, 6 - первый моляр, 7 - второй моляр, 8 - третий моляр.

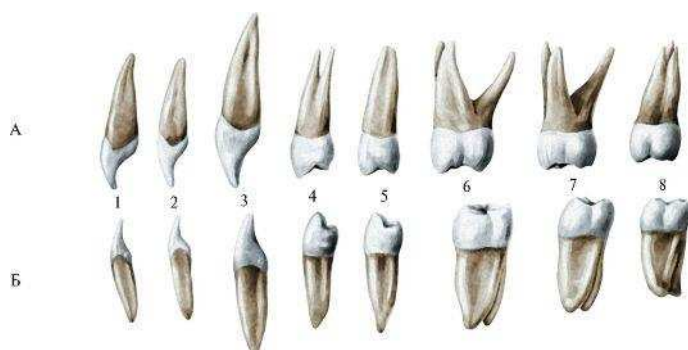


Рис. 219. Постоянные зубы верхней и нижней челюстей, мезиальная поверхность. А - зубы верхней челюсти, Б - зубы нижней челюсти.

1 - медиальный резец, 2 - латеральный резец, 3 - клык, 4 - первый премоляр, 5 - второй премоляр, 6 - первый моляр, 7 - второй моляр, 8 - третий моляр.

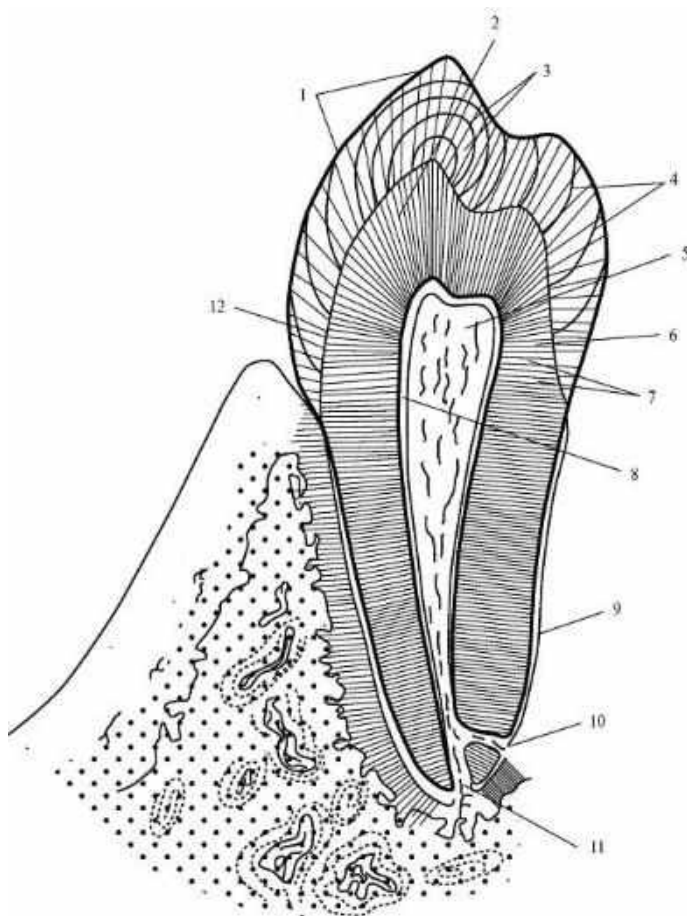


Рис. 220. Эмаль и другие ткани зуба. Схема. Вертикальный разрез.

1 - эмаль, 2 - дентин, 3 - эмалевые призмы, 4 - косые темные линии, 5 - пульпа, 6 - дентинный каналец, 7 - интерглобулярное пространство, 8 - одонтобласты, 9 - цемент, 10 -

доавочное отверстие верхушки зуба, 11 - отверстие верхушки зуба (основное), 12 -
соединение эмали с дентином.

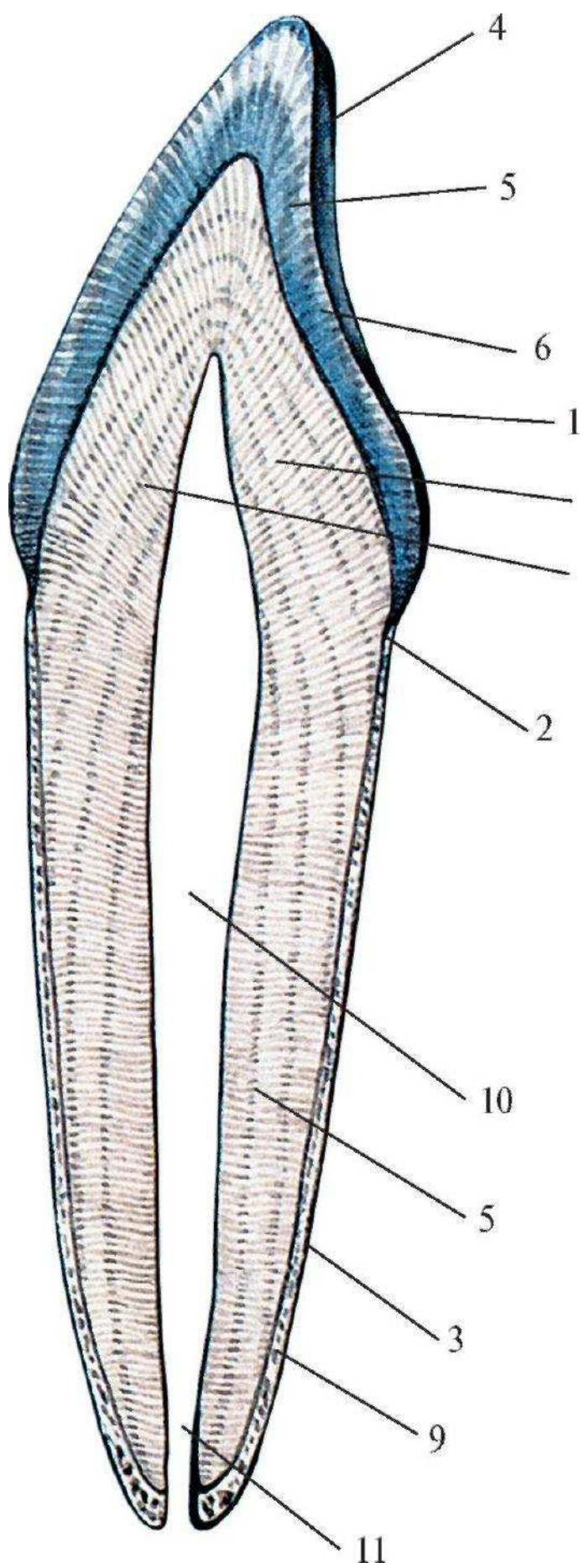


Рис. 221. Строение зуба человека. Гистологический препарат. Увеличение: 5х. 1 - коронка зуба, 2 - шейка зуба, 3 - корень зуба, 4 - эмаль: 5- косые темные линии - эмалевые полоски (полосы Ретциуса), 6 - чередующиеся эмалевые полоски (полосы Шрегера), 7 - дентин, 8 - дентинные канальцы, 9 - цемент, 10 - полость зуба, 11 - канал корня зуба.

Эмаль зуба образована эмалевыми призмами (prismae enameli) (рис. 220, 221, 222), которые имеют полигональную форму, идут радиально относительно продольной оси зуба. На поверхности эмали только что прорезавшихся зубов располагается лишенная извести, прочная, устойчивая к действию кислот тонкая оболочка - кутикула эмали (cuticula enameli), которая стирается и заменяется пелликулой - тонкой приобретенной органической пленкой, которая участвует в процессах регуляции проницаемости эмали. Удалить пелликулу можно абразивным средством или раствором разведенной соляной кислоты. Узкий выступ эмали, расположенный вдоль эмалево-цементной границы, называется поясом.

Цемент зуба образован основным веществом, пропитанным солями и содержащим коллагеновые волокна, которые проходят в разных направлениях. В области верхушки зуба, межкорневых отделах в специальных полостях располагаются цемтоциты (рис. 221).

Корень зуба прикрепляется к стенкам альвеолы пучками коллагеновых волокон, окружающими корень зуба и расположенными между цементом зуба и стенками зубной альвеолы. Эта соединительная ткань называется периодонтом (periodontium), она подобна надкостнице и образует зубоальвеолярные соединения (articulationes dentoalveolares)

(рис. 223, 224).

В разных отделах периодонта пучки коллагеновых волокон имеют различное направление. В связи этим у периодонта различают зубодесневые, межзубные и зубоальвеолярные группы пучков волокон. Зубодесневые волокна (fibrae dentogingivales) идут от цемента корня веерообразно к соединительной ткани десны. Эти волокна хорошо выражены на вестибулярной стороне корня зуба и плохо на стороне контактной. Межзубные волокна (fibrae interdentalis) идут от цемента зуба через межзубную перегородку к цементу соседнего зуба. Эти волокна продолжают и на корнях (межкорневые волокна). Межзубные волокна толстые и прочные, они распределяют давление при жевании в пределах зубной дуги.

Цементо-альвеолярные волокна (fibrae cementoalveolares), или зубоальвеолярные




Рис. 222. Эмалевые призмы зуба. Электронная микрофотограмма (по Тревисту и Глемчеру). Увеличение: 45000х.

1 - поперечные срезы эмалевых призм, 2 - продольные срезы эмалевых призм, 3 - плотно расположенные кристаллы в эмалевых призмах.

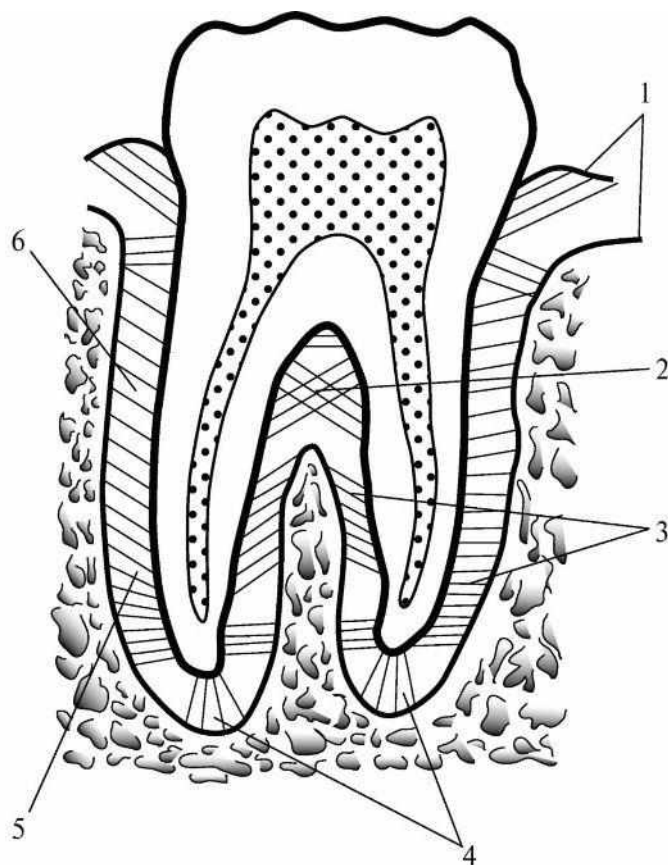


Рис. 223. Периодонт зуба (двукорневого). Вертикальный срез.

1 - зубо-десневые пучки, 2 - межкорневые пучки, 3 - зубо-альвеолярные пучки, 4 - верхушечные пучки, 5 - тангенциальные зубо-альвеолярные пучки, 6 - косые зубо-альвеолярные пучки.

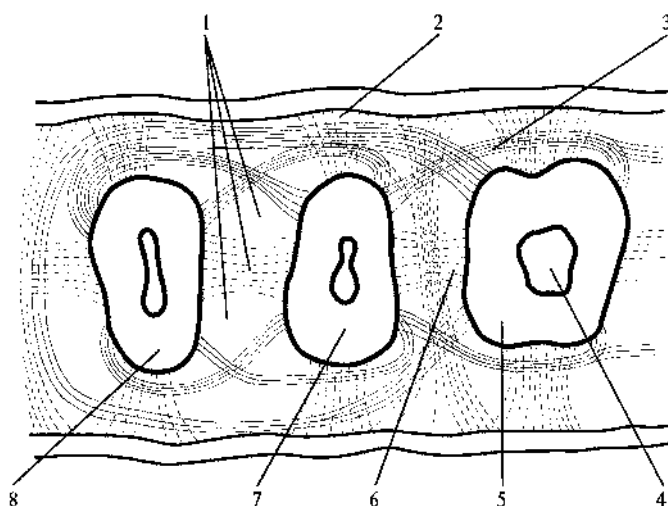


Рис. 224. Строение периодонта. Поперечный разрез на уровне пришеечной части корня зуба. 1 - межкорневая перегородка, 2 - зубо-десневые волокна, 3 - спиральные межзубные волокна, 4 - канал корня зуба, 5 - корень 3-го моляра, 6 - межзубные волокна, 7 - дистальный корень 2-го моляра, 8 - мезиальный корень 2-го моляра.

идут от цемента корня к стенкам зубной альвеолы. Эти пучки волокон в разных участках имеют различное направление. Цементноальвеолярные волокна, начинающиеся на верхушке корня, идут почти вертикально, начинающиеся возле верхушки - идут горизонтально. Пучки волокон, начинающиеся на уровне верхней и средней третей корня, проходят косо снизу вверх.

Совокупность окружающих корень зуба образований, включающих десну, периодонт, костную ткань зубной альвеолы, соответствующего ей участка альвеолярного отростка и цемент формируют *пародонт* (parodentium), являющийся опорно-удерживающим аппаратом зуба.

Зуб вместе с пародонтом, составляют единую морфофункциональную структуру - «зубочелюстной сегмент» (рис. 225).

Различают зубо-челюстные сегменты 1-го и 2-го резцов, клыка, 1-го и 2-го премоляров, 1-го, 2-го и 3-го моляров, которые имеют различную форму (высоту, ширину) у зубов верхней челюсти и нижней челюсти (рис. 226). Граница между соседними сегментами проходит по плоскости, соответствующей межальвеолярной перегородке, в ее центральной части. Основу сегмента составляет альвеолярный отросток (у верхней челюсти) или альвеолярная часть (у нижней челюсти). Стенки альвеол верхнечелюстных сегментов образованы тонким слоем компактного вещества. Наружная стенка альвеол тоньше, чем внутренняя. У сегментов нижней челюсти компактное вещество наружной стенки альвеол наиболее толстое. Толщина компактного вещества внутренней стенки альвеолы наибольшая у сегмента клыка.

Все зубочелюстные сегменты в пределах альвеолярной дуги отличаются друг от друга, имеют свои особенности строения и формирования (рис. 226). Положение зубочелюстных сегментов верхней челюсти варьируется по отношению к верхнечелюстной пазухе. Высота альвеолярного отростка у резцово-челюстных сегментов варьирует от 12 до 15,5 мм. В состав 2-го резцового сегмента входит даже часть лобного отростка верхнечелюстной кости. Клыково-челюстные

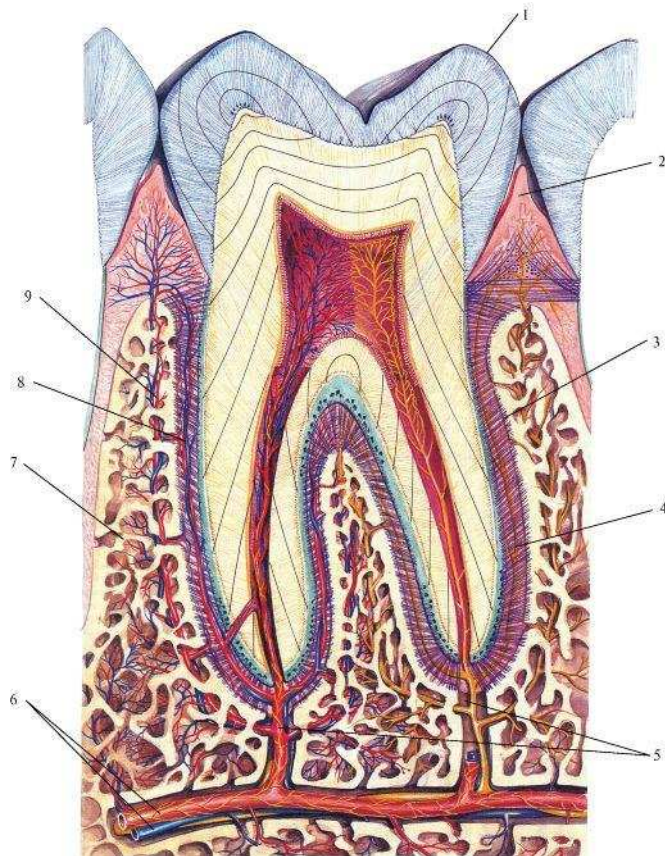


Рис. 225. Схема строения зубо-челюстного сегмента.

1 - зуб, 2 - слизистый (десневой) сосочек, 3 - зубная альвеола, 4 - периодонт, 5 - зубные сосудисто-нервные пучки, 6 - альвеолярный сосудисто-нервный пучок, 7 - участок челюсти, окружающий зуб, 8 - периодонтальный сосудисто-нервный пучок, 9 - альвеолярно-десневой сосудисто-нервный пучок.

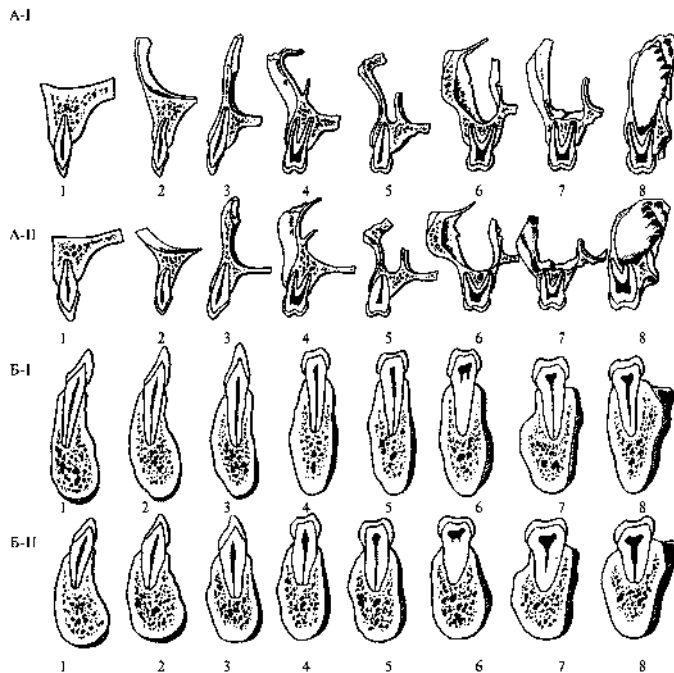


Рис. 226. Зубо-челюстные сегменты различной формы (по Л.В. Кузнецовой). А_I - верхние зубо-челюстные сегменты (верхняя челюсть узкая и длинная); А_{II} - верхние зубо-челюстные сегменты (верхняя челюсть широкая и короткая); Б_I - нижние зубо-челюстные сегменты (нижняя челюсть узкая и длинная); Б_{II} - нижние зубо-челюстные сегменты (нижняя челюсть широкая и короткая). Сегменты: 1 - медиального резца, 2 - латерального резца, 3 - клыка, 4 - первого премоляра, 5 - второго премоляра, 6 - первого моляра, 7 - второго моляра, 8 - третьего моляра.

сегменты верхней челюсти имеют высоту от 15,9 до 20,5 мм. В состав клыкового сегмента также входит часть лобного отростка. К этому сегменту может прилежать верхнечелюстная пазуха. Премоляро-челюстные сегменты имеют высоту у первого премоляра 12,5-16,5 мм, у второго - 13,5-17 мм. У людей с короткой и широкой верхней челюстью этот сегмент может граничить с дном верхнечелюстной пазухи. Моляро-челюстные сегменты обычно включают в свой состав нижнюю стенку верхнечелюстной пазухи. Высота 1-го сегмента равна 13-16 мм, 2-го сегмента - 14,2-15,9 мм, 3-го сегмента - 11-15 мм.

Высота зубочелюстных сегментов нижней челюсти также вариабельна. Так, у первого резцово-челюстного сегмента она составляет от 12,5 до 16 мм, у второго сегмента - 13-15 мм. Нижняя часть резцово-челюстных сегментов дальше отстоит от канала нижней челюсти, чем моляро-челюстных сегментов (рис. 227).

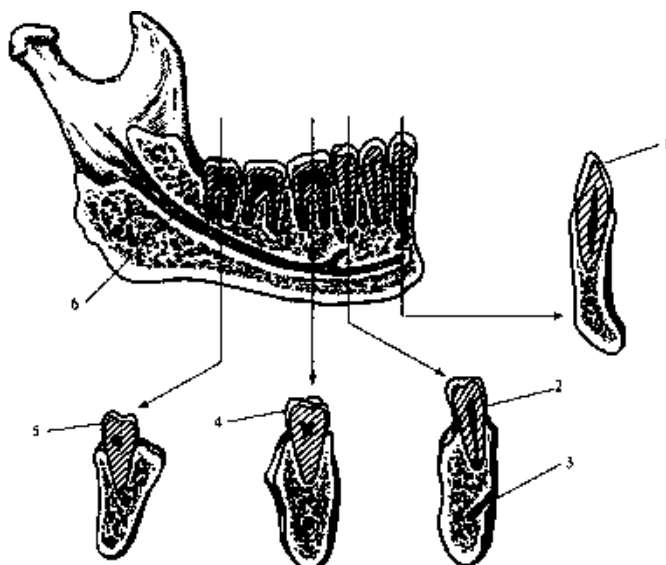


Рис. 227. Отношение постоянных зубов к нижнечелюстному каналу. Вид изнутри на левую половину нижней челюсти.

1 - клык, 2 - второй премоляр, 3 - подбородочное отверстие, 4 - первый моляр, 5 - третий моляр, 6 - нижнечелюстной канал.

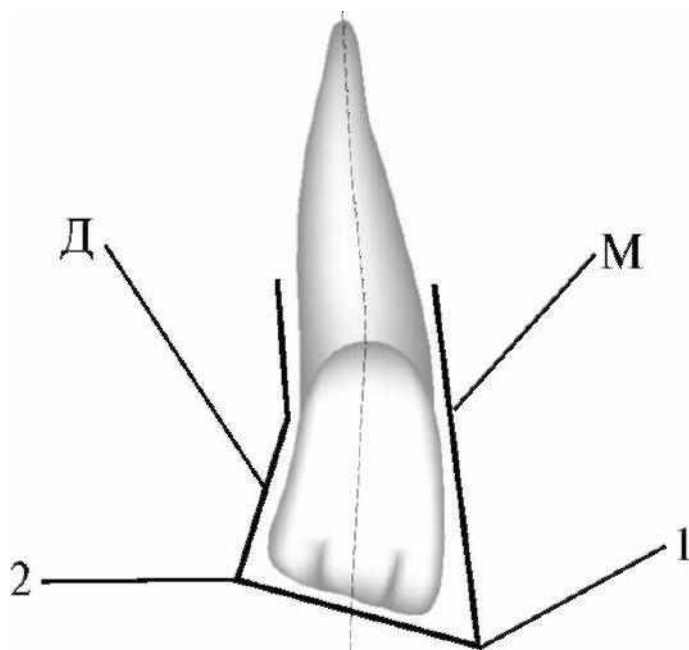


Рис. 228. Признак угла коронки и признак корня зуба (на примере верхнего латерального резца).

Мезио-окклюзионный угол острее, чем окклюзионно-дистальный угол. Ось зуба (показана пунктиром) отклонена дистально. Схема.

1 - мезио-окклюзионный угол, 2 - окклюзион-

но-дистальный угол, 3 - ось зуба.

Д - дистальная поверхность, М - мезиальная

поверхность.

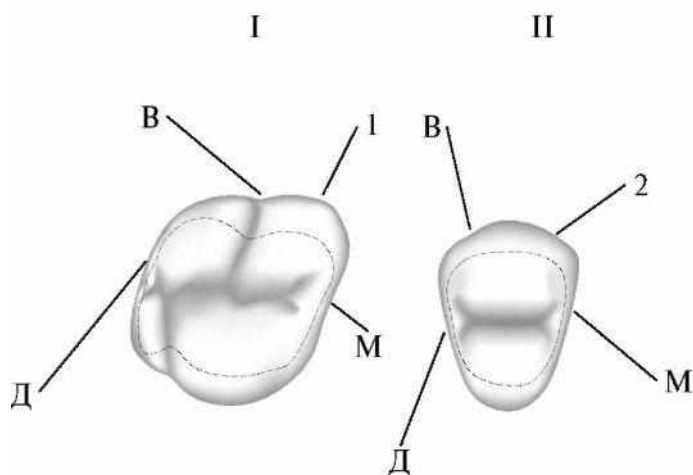


Рис. 229. Признак кривизны эмали коронки (на примере верхнего моляра - I и верхнего премоляра - II). Линии на окклюзионных поверхностях зубов обозначают их рельеф. Схема. 1 - положительный признак, 2 - отрицательный признак.

Д - дистальная поверхность, М - мезиальная поверхность, В - вестибулярная поверхность.

Клыково-челюстные сегменты имеют высоту 15-17 мм. Высота премоляро-челюстных сегментов варьирует от 13,6-17 мм у 1-го премоляра до 14,5-17,5 мм (у 2-го премоляра). Моляро-челюстные сегменты ниже, чем премоляро-челюстные сегменты. Их высота варьирует от 14-16,7 мм (1-й сегмент) до 12-15,5 мм (2-й сегмент) и 10,5-11 мм (3-й сегмент). В то же время толщина компактного вещества у альвеолярной части у этих сегментов значительно толще, чем у других сегментов нижней челюсти и у зубо-челюстных сегментов верхней челюсти (около 4,5 мм у вестибулярной стенки и 3,5 мм - у язычной стенки).

Принадлежность зуба к правой или левой половине верхней или нижней челюстей определяют по трем признакам зубов: признак угла коронки, признак кривизны эмали коронки, признак корня. Эти признаки называются *признаками латерализации зуба*. *Признак угла коронки* выражается в том, что при вестибулярной норме угол между жевательной (окклюзионной) и мезиальной (медиальной) поверхностями коронки меньше, чем между жевательной и латеральной (дистальной) поверхностями (рис. 228). *Признак кривизны эмали коронки* состоит в том, что в окклюзионной норме кривизна эмали коронки между ее медиальной (мезиальной) и вестибулярной поверхностями круче, чем между вестибулярной и латеральной (дистальной) поверхностями (рис. 229). *Признак корня* (положения корня) выражается в том, что в вестибулярной норме корень отклонен дистально от продольной оси зуба (см. рис. 228).

Постоянные зубы

Различные группы зубов имеют свои особенности строения, знание которых важно для практической медицины.

Резцы (*dentes incisivi*), предназначенные для откусывания (резания) пищи, являются однокорневыми зубами с режущим краем коронки, занимающими в зубной дуге первую и вторую позиции. Резцы занимают переднюю часть зубной дуги. У человека имеется восемь постоянных резцов, четыре у верхней челюсти - медиальный (центральный) и латеральный

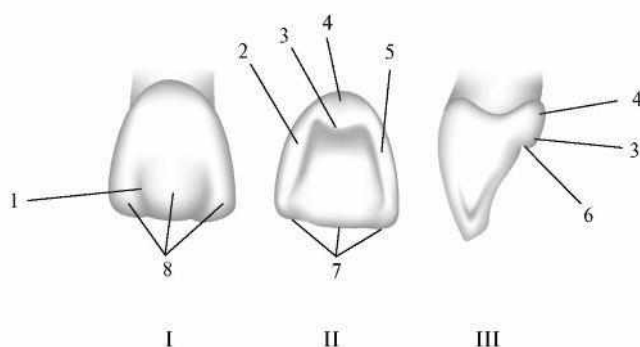


Рис. 230. Строение коронки медиального резца верхней челюсти в вестибулярной (I), язычной (II) и мезиальной (III) нормах. Линии на поверхностях коронок зубов обозначают их рельеф. Схема. 1 - борозда, 2 - дистальный краевой гребешок, 3 - бугорок зуба, 4 - шейечный пояс, 5 - мезиальный краевой гребешок, 6 - ямка, 7 - бугорок, 8 - валики.

(боковой) у каждой половины верхней челюсти (правые и левые), и четыре резца у нижней челюсти: медиальный (центральный) и латеральный (боковой) - у каждой половины челюсти. Резцы верхней челюсти крупнее нижних резцов. Наиболее крупным является верхний медиальный резец, наименьший - нижний медиальный резец.

У **медиального резца верхней челюсти** трапециевидная форма коронки, имеющая широкий режущий край. Высота зуба варьирует от 16,5 до 32,6 мм, высота коронки - 8,6-14,7 мм, высота корня - 6,3-20,3 мм (рис. 230). Форма коронки похожа на конус, сдавленный с боков. В вестибулярной норме коронка суживается в направлении к шейке зуба. Две вертикальные борозды на вестибулярной поверхности коронки отделяют друг от друга три вертикальных валика. Мезиальный и дистальный валики крупнее, чем средний валик. Валики продолжают на режущий край зуба в виде трех бугорков. Мезиальный бугорок выражен лучше, чем средний и дистальный. Хорошо выражен признак угла коронки: мезиальный угол заострен, он меньше округленного дистального угла. Эмалево-цементная граница выпуклая в сторону корня. В язычной норме у медиального резца верхней челюсти мезиальная поверхность (мезиальный контур) в направлении к шейке зуба больше уклоняется к оси зуба, чем дистальная поверхность (контур). Язычная поверхность имеет мезиальный и латеральный краевые гребешки, которые представляют собой выступы, разделенные небольшим углублением. Это углубление (желоб) имеет дельтообразную форму, его края расходятся в направлении от шейки зуба. Краевые гребешки, соединяясь возле основания коронки, образуют на язычной поверхности пояс. От пояса к режущему краю на протяжении шейечной трети коронки идет бугорок зуба (выпуклость).

В окклюзионной норме мезиальный контур (поверхность) коронки шире дистального. Вестибуляр-ный и язычный контуры (поверхности) сходятся в направлении дистального угла коронки. Вестибулярный контур (поверхность) коронки имеет скат в мезиально-дистальном направлении.

В мезиальной норме коронка несколько выпуклая в вестибулярную сторону, по форме напоминает треугольник, наиболее острый угол которого образован вестибулярным и язычным контурами. Основание этого треугольника направлено в сторону шейки зуба. Эмалево-цементная граница имеет вогнутость в сторону верхушки зуба. В мезиальной норме на корне идет вертикальная борозда.

В дистальной норме коронка близка к треугольной. Вестибулярный контур коронки выпуклый, наиболее выступающая точка находится в области язычного бугорка. На остальном протяжении язычный контур вогнутый до режущего края. Эмалево-цементная граница менее выпукла в направлении окклюзионного контура (по сравнению с мезиальной нормой), имеет сглаженный рельеф.

Полость медиального резца верхней челюсти соответствует внешней форме зуба. Полость коронки в вестибулярно-язычном направлении уплощена. В сторону режущего края полость коронки формирует углубления, соответствующие углам коронки и бугоркам на режущем крае. У верхнего медиального резца коронка может быть прямоугольной (низкой или высокой), равномерно овальной, расширяющейся овальной, клиновидной (рис. 231А). Количество и форма бугорков на режущем крае и валиков на вестибулярной поверхности коронки варьируют

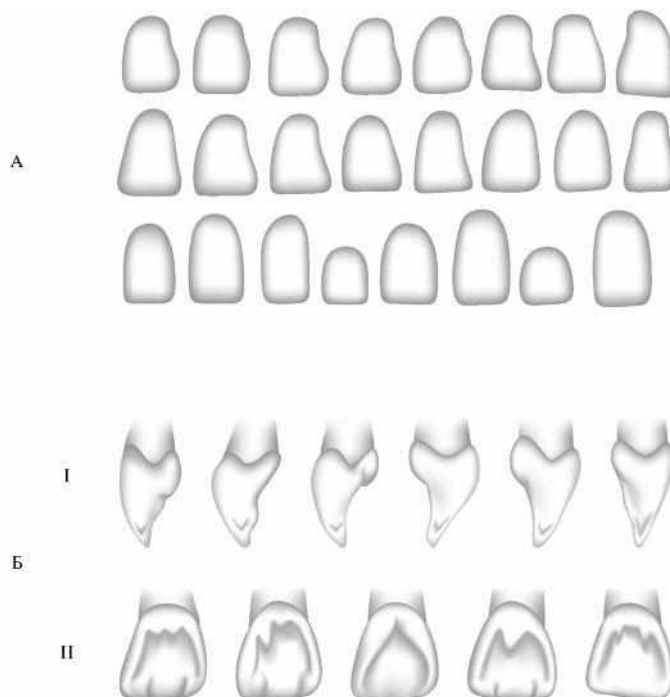


Рис. 231. Варианты формы коронки верхнего медиального резца: А - в вестибулярной норме (по S. Williams); Б - в мезиальной (I) и язычной (II) нормах. Линии на поверхностях зубов обозначают рельеф коронок. Схема.

(рис. 231Б). Краевые гребешки могут отсутствовать. Бугорок зуба может находиться в пределах шеечной части коронки, достигать режущего края. Бугорок зуба может расщепляться на фрагменты (от 2 до 5).

Горизонтальные срезы корня имеют вид треугольника с закругленной вершиной по язычному контуру. На мезиальном контуре расположено углубление - борозда мезиальной поверхности корня (рис. 232). Канал корня прямой по всей длине, открывается на закругленной верхушке корня зуба. Устье канала корня сужено (рис. 214В). Канал корня иногда дает ответвления (рис. 233), может отклоняться в вестибулярном или в дистальном направлении.

Латеральный резец верхней челюсти имеет меньшие размеры, чем медиальный резец верхней челюсти. Высота зуба варьирует от 17,7 до 28,9 мм, высота коронки равна 7,4-11,9 мм, высота корня - 9,6-19,4 мм; мезиально-дистальный размер коронки варьирует от 5 до 9 мм, шейки - 3,4-6,4 мм. В вестибулярной норме форма коронки латерального резца верхней челюсти напоминает трапецию с закругленным режущим краем и слабо выраженными бугорками на нем (рис. 234). Признак положения корня более выражен, чем у медиального резца.

В язычной норме у латерального резца мезиальный контур коронки относительно шейки зуба больше отклонен от оси зуба, чем дистальный контур. На язычной поверхности присутствуют краевые гребешки, разделенные бороздками. Бугорок зуба развит лучше, корень меньше, чем у медиального резца. У латерального резца боковые поверхности сходятся в язычном направлении.

В окклюзионной норме у латерального резца верхней челюсти мезиальный контур шире дистального (как и у медиального резца). Вестибулярный и язычный контуры сходятся в дистальном направлении. Вестибулярный контур имеет скат, который менее выражен, чем у медиального резца. Признак кривизны коронки у латерального резца верхней челюсти также менее выражен, чем у медиального резца. Корень латерального резца на срезе уплощен в мезиодистальном направлении.

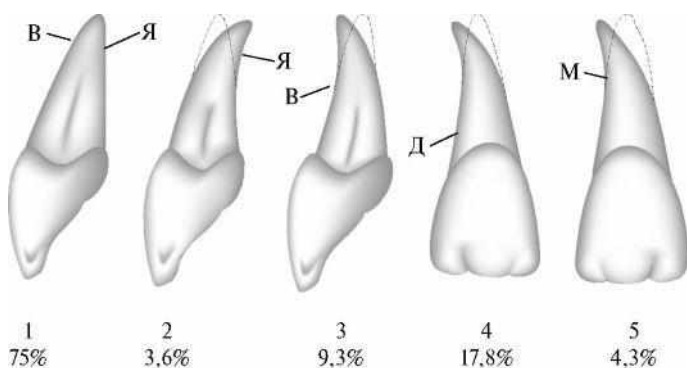


Рис. 232. Варианты корня у верхнего медиального резца. Пунктиром и сплошной линией показаны возможные положения корня зуба. Линии на поверхностях коронок зубов обозначают их рельеф. Цифры (в процентах) указывают частоту встречаемости данного варианта. Схема. 1, 2, 3 - мезиальная норма; 4, 5 - вестибулярная норма.

В - вестибулярная поверхность, Д - дистальная поверхность, Я - язычная поверхность, М - мезиальная поверхность.

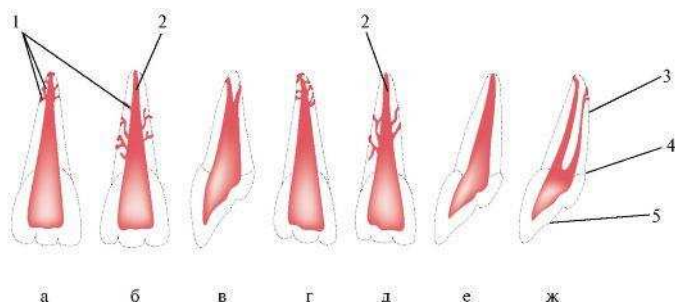


Рис. 233. Варианты канала корня и дополнительных корневых канальцев пульпы у верхних резцов в вестибулярной и мезиальной нормах. Контуры зуба показаны пунктиром, пульпа обозначена красным цветом. Схема.

а, б, в - медиальный резец; г, д, е, ж, - латеральный резец.

1 - дополнительные корневые канальцы, 2 - канал корня зуба, 3 - корень зуба, 4 - шейка зуба, 5 - коронка зуба.

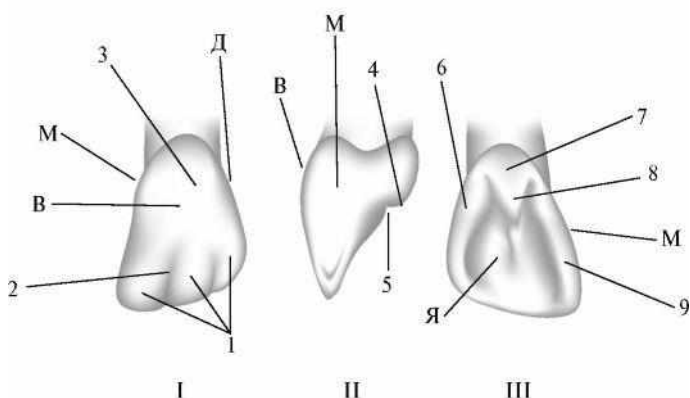


Рис. 234. Форма коронки у верхнего латерального резца в вестибулярной (I), мезиальной (II) и язычной (III) нормах. Линии на поверхностях коронок зубов обозначают их рельеф. Схема. 1 - бугорки жевательного края коронки, 2 - борозда, 3 - губная поверхность, 4 - бугорок зуба, 5 - ямка, 6 - дистальный краевой гребешок, 7 - шейный пояс, 8 - бугорок зуба, 9 - мезиальный краевой гребешок, 11 - язычная поверхность коронки.

В - вестибулярная поверхность, Д - дистальная поверхность, М - мезиальная поверхность, Я - язычная поверхность.

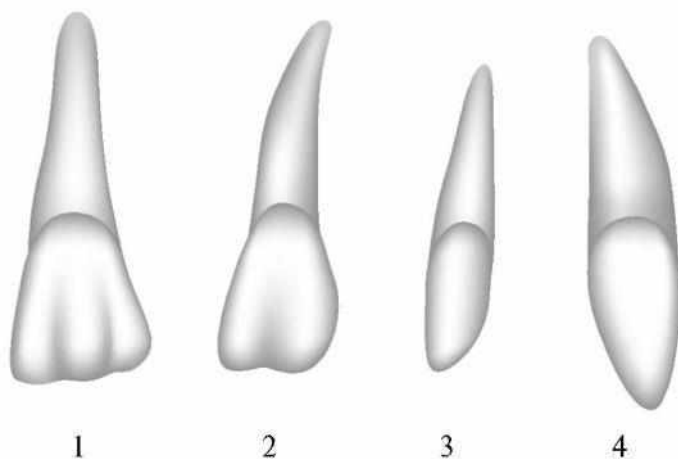


Рис. 235. Варианты формы коронки у верхнего латерального резца в вестибулярной норме. Схема.

1 - трапецевидная форма, 2 - овальная форма, 3 - ланцетовидная форма, 4 - конусовидная форма.

В мезиальной норме форма коронки латерального резца верхней челюсти близка к треугольнику (как и у медиального резца), имеет выпуклость в вестибулярную и вогнутость в язычную сторону. Эмалево-цементная граница имеет выпуклость, обращенную к режущему краю коронки. В дистальной норме, как и в мезиальной, форма коронки у латерального резца верхней челюсти приближается к треугольной. Вестибулярный контур у коронки этого зуба выпуклый; наиболее выступающая точка находится у него на границе между шеечной и средней третями коронки. Выпуклость эмалево-цементной границы в направлении к окклюзионному контуру выражена меньше, чем в мезиальной норме.

Полость у латерального резца меньше, чем у медиального резца верхней челюсти, суживается в вестибулоязычном направлении. Полость коронки имеет углубления, которые соответствуют углам коронки и бугоркам режущего края. Канал корня зуба образует дистальное углубление, устье канала корня сужено.

Форма коронки у латерального резца верхней челюсти может быть треугольной, основанием треугольника является режущий край (в

вестибулярной норме). Режущий край латерального резца верхней челюсти может быть ровным, закругленным, заостренным (рис. 235, 236, 237). Краевые гребешки и бугорок зуба, ямка возле места соединения краевых гребешков между краями, обращенными друг к другу, вариabельны по форме и размерам. Изменчиво место расположения и направление корня зуба, верхушка корня может быть округлой или заостренной.

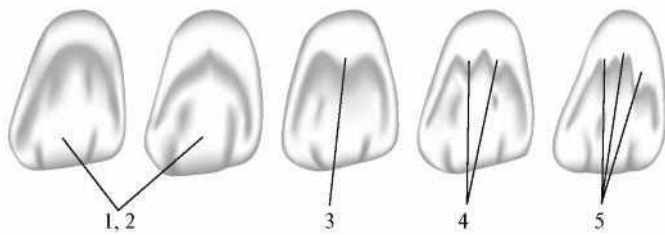


Рис. 236. Варианты бугорка зуба у верхнего латерального резца в язычной норме. Линии на язычной поверхности коронки обозначают ее рельеф. Схема.

1, 2 - безбугорковая форма, 3 - бугорок зуба с одним зубцом, 4 - бугорок зуба с двумя зубцами, 5 - бугорок зуба с тремя зубцами.

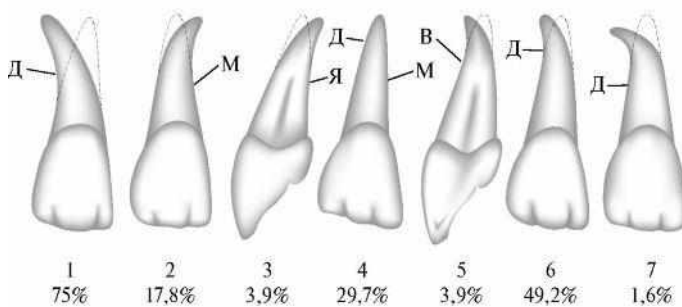


Рис. 237. Варианты корня у верхнего латерального резца. Пунктиром и сплошной линией показаны возможные положения корня зуба. Линии на поверхностях коронки зуба обозначают ее рельеф. Цифры (в процентах) обозначают частоту встречаемости данного варианта. Схема. 1, 2, 4, 6, 7 - вестибулярная норма, 3, 5 - мезиальная норма правого резца.

В - вестибулярная поверхность, Д - дистальная поверхность, М - мезиальная поверхность, Я - язычная поверхность.

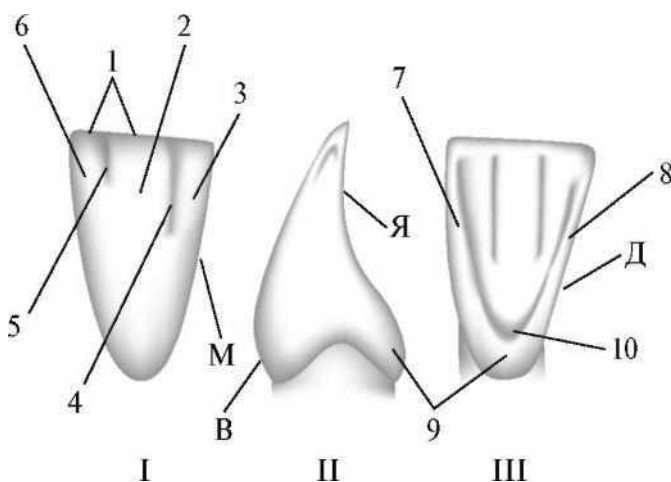


Рис. 238. Строение коронки у нижнего мезиального резца в вестибулярной (I), мезиальной (II) и язычной (III) нормах. Линии на поверхностях коронки зуба обозначают ее рельеф. Схема. 1 - бугорки режущего края резца, 2 - средний валик, 3 - мезиальный валик, 4 - мезиальная борозда, 5 - дистальная борозда, 6 - дистальный валик, 7 - мезиальный краевой гребешок, 8 - дистальный краевой гребешок, 9 - шейный пояс, 10 - ямка.

В - вестибулярная поверхность, Д - дистальная поверхность, М - мезиальная поверхность, Я - язычная поверхность.

Медиальный резец нижней челюсти наименьший среди резцов по размерам. Высота зуба варьирует от 16,9 до 26,7 мм, высота коронки равна 6,3-11,6 мм, высота корня - 7,7-17,9 мм. Мезиально-дистальный размер коронки колеблется от 4,4 до 6,7 мм, шейки - 2,7-4,6 мм (рис. 238, 239, 240). Он имеет более суженную в мезио-дистальном направлении коронку и более сдавленный в этом направлении корень зуба. В вестибулярной норме коронка медиального резца нижней челюсти равномерно суживается в направлении к шейке зуба. На режущем крае имеется три бугорка, от каждого из них до средней трети коронки по вестибулярной поверхности идут вертикальные валики. Верхушка корня незначительно изогнута в дистальном направлении.

В язычной норме контактные контуры коронки у медиального резца нижней челюсти сходятся в направлении к шейке зуба. Признак угла коронки выражен незначительно. Эмалево-цементная граница резко выпуклая в направлении корня зуба. Краевые гребешки, пояс, бугорок зуба развиты меньше, чем у других резцов. Контактные контуры коронки плавно переходят в контактные контуры корня зуба.

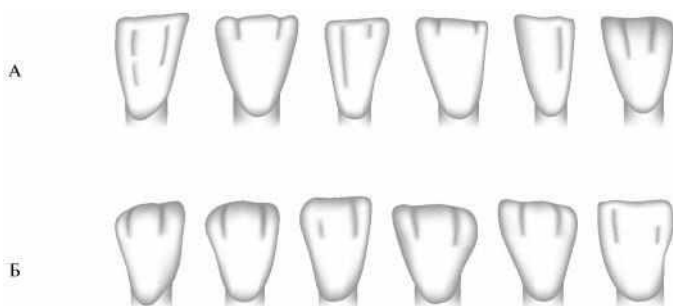

Рис. 239. Варианты формы коронки у нижних резцов: А - медиального, Б - латерального. Линии на поверхностях коронок зубов обозначают их рельеф. Схема.

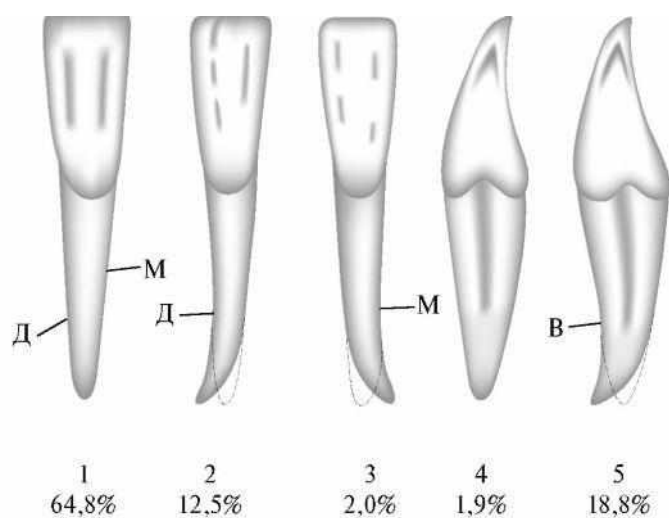


Рис. 240. Варианты корня у нижнего медиального резца. Пунктиром и сплошной линией показаны возможные положения корня зуба. Линии на поверхностях коронок зубов обозначают их рельеф. Цифры (в процентах) обозначают частоту встречаемости данного варианта. Схема. 1, 2, 3 - вестибулярная норма, 4, 5 - мезиальная норма.

В - вестибулярная поверхность, Д - дистальная поверхность, М - мезиальная поверхность.

В окклюзионной норме по обеим сторонам от режущего края вестибулярный и язычный контуры имеют выпуклости. Язычный контур более выпуклый, чем вестибулярный, и по форме напоминает треугольник. На горизонтальном разрезе корень напоминает овал неправильной формы, у которого вогнуты мезиальный и дистальный контуры.

В мезиальной норме форма коронки, как и у других резцов, у медиального резца нижней челюсти напоминает треугольник. Линия экватора идет между шеечной и средней третями коронки зуба. Вестибулярный контур коронки более выпуклый, чем язычный контур. Язычный контур длиннее, чем вестибулярный. Оба контура коронки плавно переходят в контуры корня. Эмалево-цементная граница выпуклая в направлении режущего края коронки. На мезиальной поверхности корня у этого резца присутствует вертикально проходящая борозда.

В дистальной норме коронка медиального резца нижней челюсти напоминает треугольник. Линия экватора находится вблизи границы между средней и шеечной третями коронки. Выпуклость эмалево-цементной границы менее заметна по сравнению с мезиальной нормой. В дистальной норме вертикальная борозда на корне видна более отчетливо, чем в мезиальной норме.

Полость зуба повторяет его внешние очертания (рис. 243). Полость коронки медиального резца нижней челюсти в верхней части щелевидно сужена в вестибуло-язычном направлении. Полость коронки переходит плавно в канал корня. В средней части корня канал может раздваиваться на две части, которые возле верхушки корня вновь соединяются.

Существуют варианты анатомической изменчивости медиального резца нижней челюсти (рис. 239). Валики на вестибулярной поверхности коронки зуба могут отсутствовать, нередко обе контактные поверхности располагаются почти параллельно. Вестибулярный контур корня может быть выпуклым или ровным, язычный контур - вогнутым, выпуклым или ровным. Верхушка корня иногда отклоняется в сторону преддверия рта (рис. 240).

Латеральный резец нижней челюсти крупнее, чем медиальный резец, имеет более широкую коронку и массивный корень. Высота зуба варьирует от 18,5 до 26,6 мм, высота коронки - 7,3-12,6 мм, высота корня - 9,4-18,1 мм. Мезио-дистальный размер коронки колеблется от 4,6 до 8,2 мм, шейки - 3,0-4,9 мм. Часто корень этого зуба, как и других резцов, содержит дополнительные каналы (рис. 241, 242, 243). Корень латерального резца менее сдавлен в мезио-дистальном направлении. Правый и левый латеральные резцы нижней челюсти хорошо различимы. В вестибулярной норме контактные контуры коронки расходятся в направлении к режущему краю, имеющему три бугорка. Валики на вестибулярной поверхности выражены незначительно. Признак угла коронки хорошо определяется. Линия экватора идет между окклюзионной и средней третями коронки.

В язычной норме у латерального резца нижней челюсти на язычной поверхности присутствуют краевые гребешки, сходящиеся вблизи пояса. В области шеечной трети коронки на язычной поверхности отчетливо выражен бугорок зуба. Корень длиннее, чем у

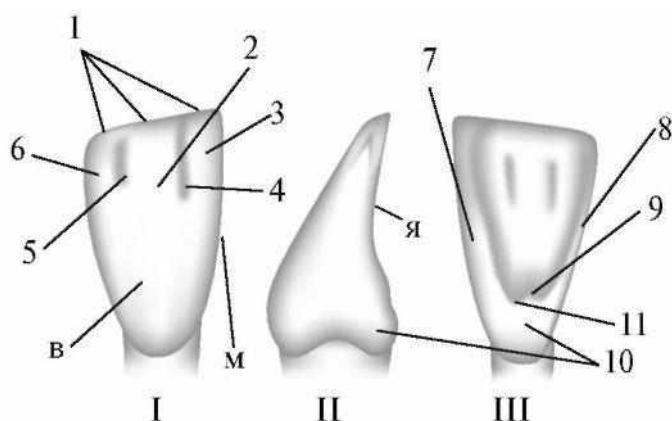


Рис. 241. Строение коронки у нижнего латерального резца в вестибулярной (I), мезиальной (II) и язычной (III) нормах. Линии на поверхностях коронки зуба обозначают ее рельеф. Схема. 1 - бугорки режущего края зуба, 2 - средний валик, 3 - дистальный валик, 4 - дистальная борозда, 5 - мезиальная борозда, 6 - мезиальный валик, 7 - мезиальный краевой гребешок, 8 - латеральный краевой гребешок, 9 - бугорок зуба, 10 - шейный пояс, 11 - язычная ямка. В - вестибулярная поверхность, М - мезиальная поверхность, Я - язычная поверхность.

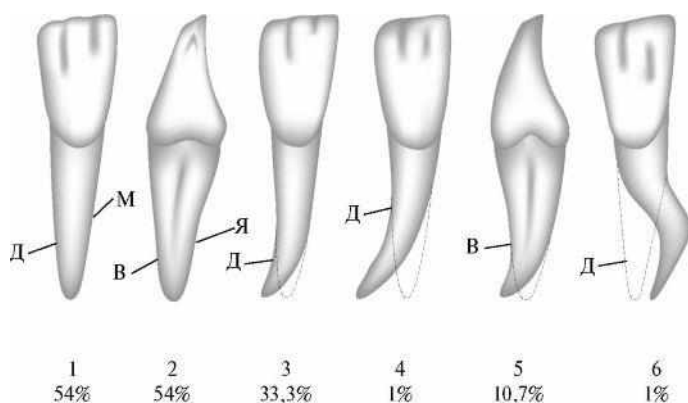


Рис. 242. Варианты корня у нижнего латерального резца. Линии на поверхностях коронок зубов обозначают их рельеф. Пунктиром и сплошной линией показаны возможные положения корня зуба. Цифры (в процентах) обозначают частоту встречаемости данного варианта. Схема. 1, 3, 4, 6 - вестибулярная норма, 2, 5, - мезиальная норма.

В - вестибулярная поверхность, Д - дистальная поверхность, М - мезиальная поверхность, Я - язычная поверхность.

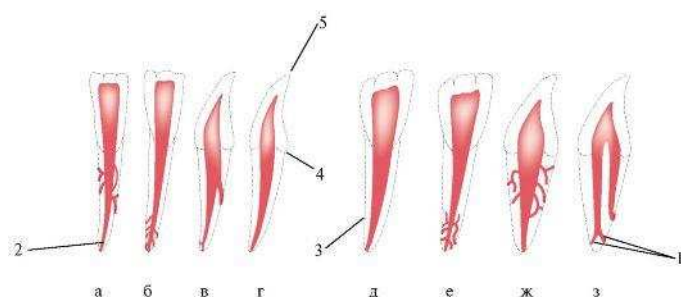


Рис. 243. Варианты канала корня и дополнительных корневых каналцев пульпы у нижних резцов в вестибулярной и мезиальной нормах. Контуры зуба показаны пунктиром, пульпа обозначена красным цветом. Схема.

а, б, в, г - медиальный резец; д, е, ж, з - латеральный резец.

1 - дополнительные корневые каналцы, 2 - канал корня зуба, 3 - корень зуба, 4 - шейка зуба, 5 - коронка зуба.

медиального резца нижней челюсти. В окклюзионной норме мезиальный контур у латерального резца более длинный, чем дистальный контур. На горизонтальном срезе корень напоминает овал, сдавленный с боков, его вогнутость более заметна со стороны дистального контура.

В мезиальной норме коронка у этого зуба образует выпуклость, направленную в сторону преддверия рта (вестибулярную). Язычный контур выпуклый в шеечной трети (бугорок зуба), на остальном протяжении коронки он слабо вогнут, имеет большую протяженность, чем вестибулярный контур. Коронка в мезиальной норме по форме напоминает треугольник. Эмалево-цементная граница выпуклая в направлении режущего края. Корень имеет форму конуса, равномерно суживается в сторону верхушки, на его мезиальной поверхности заметна вертикальная борозда.

В дистальной норме вестибулярный контур коронки у этого зуба выпуклый, а язычный - вогнутый. Эмалево-цементная граница менее выпуклая, чем в мезиальной норме. Борозда на дистальной поверхности корня более глубокая, чем на мезиальной.

Полость зуба у латерального резца повторяет его форму, но имеет больший объем по сравнению с медиальным резцом нижней челюсти (рис. 243) В верхней части полость коронки щелевидно суживается в вестибуло-язычном направлении, постепенно переходя в узкий канал корня. Канал корня обычно один, сдавлен в мезио-дистальном направлении.

Существуют анатомические варианты латерального резца нижней челюсти (рис. 239, 242) Эмалевые валики, краевые гребешки выражены в разной степени. Иногда язычная поверхность зуба гладкая. Верхушка корня чаще направлена дистально. Изредка корень прямой, изогнут мезиально. Канал корня может раздваиваться в средней трети.

Клыки (*dentes canini*) являются однокорневыми зубами, расположенными в зубной дуге между резцами и премолярами. Клыки предназначены для «разрывания» пищи. У человека насчитывается четыре постоянных клыка: клыки верхней челюсти (правый и левый), клыки нижней челюсти (правый и левый). У всех клыков присутствует заостренная конусовидная коронка и длинный одиночный корень. Клык верхней челюсти крупнее, чем у нижней челюсти. Высота клыка у верхней челюсти варьирует от 20,0 до 38,4 мм, высота коронки составляет 8,2-13,6 мм, высота корня изменчива (от 10,8 мм до 28,5 мм). Поперечный размер (мезио-дистальный) коронки клыка верхней челюсти варьирует от 6,3 до 9,5 мм, шейки - от 3,6 до 7,3 мм. Правые клыки хорошо отличимы от левых.

Клык верхней челюсти (рис. 244, 245, 246) в вестибулярной норме имеет коронку, образованную пятью отрезками. Окклюзионный контур главного бугорка («рвущий

бугорок») образован мезиальным и дистальным отрезками. Мезиальный отрезок короче дистального. Вертикальная плоскость, идущая в вестибулярно-язычном направлении через «рвущий бугор», разделяет его на две части, из которых мезиальная часть меньше, чем

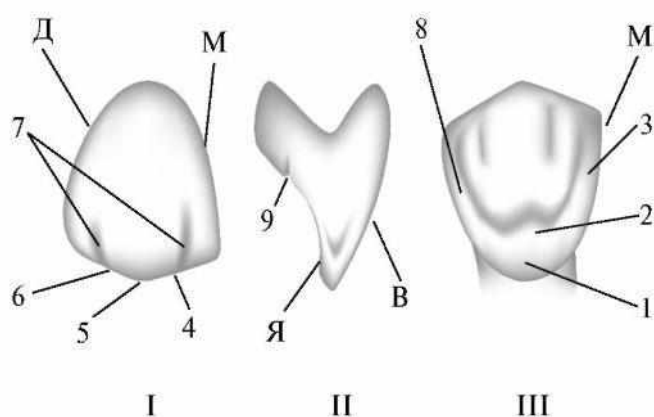


Рис. 244. Форма коронки у клыка верхней челюсти в вестибулярной (I), мезиальной (II) и язычной (III) нормах. Линии на поверхностях коронок зубов обозначают их рельеф. Схема. 1 - щечный пояс, 2 - бугорок зуба, 3 - мезиальный краевой гребешок, 4 - мезиальная часть режущего края, 5 - главный бугорок клыка (зубец), 6 - дистальная часть режущего края,

7 - борозды, 8 - дистальный краевой гребешок, 9 - ямка.

В - вестибулярная поверхность, Д - дистальная поверхность, М - мезиальная поверхность, Я - язычная поверхность.

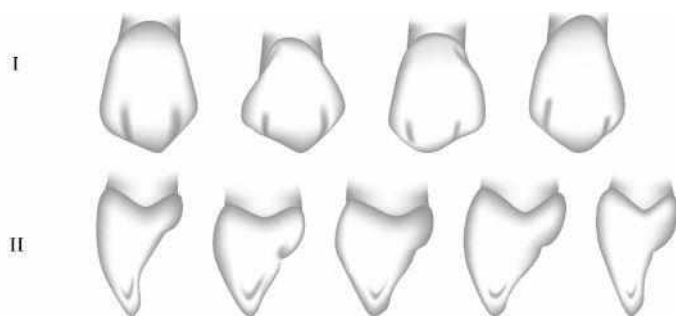


Рис. 245. Варианты формы коронки у клыка верхней челюсти в вестибулярной (I) и дистальной (II) нормах. Линии на поверхностях коронок зубов обозначают их рельеф. Схема.

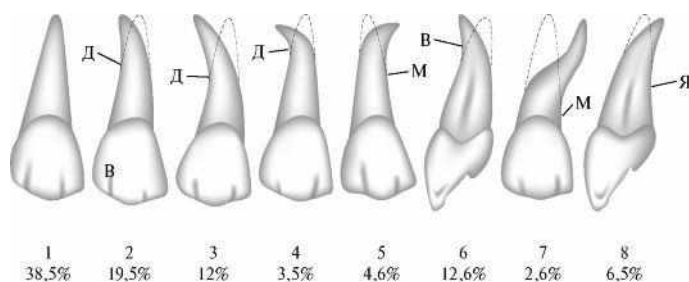


Рис. 246. Варианты корня у верхнего клыка. Линии на поверхностях зубов обозначают их рельеф. Пунктиром и сплошной линией показаны возможные положения корня зуба. Цифры (в процентах) указывают частоту встречаемости данного варианта. Схема. 1, 2, 3, 4, 5, 7 - вестибулярная норма, 6, 8 - мезиальная норма.

В - вестибулярная поверхность, Д - дистальная поверхность, М - мезиальная поверхность, Я - язычная поверхность, Ж - жевательный край.

дистальная. Два остальных отрезка образуются мезиальным и дистальным контурами зуба, которые сходятся в направлении к его шейке. Пятым отрезком является дуга, выпуклость которой направлена к верхушке корня.

Около мезиального и дистального краев коронки на ее вестибулярной поверхности расположены вертикальные валики, мезиальный из них более длинный. Наиболее выраженный срединный валик тянется от главного бугорка к шейке зуба. Конусовидный корень равномерно суживается в сторону верхушки, отклоняющейся в дистальном направлении.

В язычной норме определяются краевые гребешки, от которых на язычной поверхности углублениями отделяется срединный гребешок, который направлен от главного бугорка к язычному бугорку. Язычный бугорок верхнего клыка находится около эмалево-цементной границы. К язычному бугорку сходятся краевые гребешки. Линия экватора проходит через точки, находящиеся вблизи углов коронки. Дистальная поверхность корня верхнего клыка выпуклая, а мезиальная его поверхность уплощена.

В окклюзионной норме наиболее выпуклые точки вестибулярного и язычного контуров коронки почти одинаково удалены от проекции главного бугорка. Точка наибольшей выпуклости вестибулярного контура смещена в мезиальную сторону. На горизонтальном разрезе корень имеет форму неправильного овала, вытянутого в вестибуло-язычном направлении, имеющего углубления по боковым контурам. Наиболее выражено углубление на мезиальной поверхности.

В мезиальной норме форма коронки приближается к треугольнику, основание которого шире, чем у резцов. Вестибулярный контур коронки выпуклый, язычный - вогнутый (в направлении от главного бугорка до язычного). Эмалево-цементная граница имеет выпуклость, направленную в сторону окклюзионного контура. В зоне корня верхнего клыка вестибулярный контур выпуклый, язычный контур выгнут в верхушечной трети и выпуклый на всем остальном протяжении. На мезиальной поверхности корня имеется продольная борозда.

В дистальной норме вестибулярно-язычный размер у коронки верхнего клыка возрастает в направлении от главного бугорка к основанию коронки. Эмалево-цементная граница в этой норме менее выпуклая в сторону окклюзионного контура и продольная борозда на корне клыка верхней челюсти выражена меньше, чем в мезиальной норме.

Полость коронки клыка верхней челюсти суживается в направлении главного бугорка этого зуба и расширяется в направлении углов коронки. Канал корня зуба относительно широкий, постепенно суживается в сторону верхушки корня зуба.

У клыка верхней челюсти язычный бугорок иногда расщепляется на два углубления, отделяющие срединный гребень от краевых гребней, которые могут иметь различную величину. Между срединным и дистальным гребешками выявляются иногда два углубления. Верхушка корня часто образует изгибы, корень зуба иногда расщепляется.

Клык нижней челюсти (рис. 247, 248, 249, 250) меньше по размерам, и контактные поверхности коронки этого зуба расположены более отвесно, корень зуба больше уплощен в мезио-дистальном направлении, чем у клыка верхней челюсти. Высота зуба переменна (16,1-34,5 мм), высота коронки варьирует от 6,8 до 16,4 мм, корня - от 9,5 до 22,2 мм. Поперечный (мезио-дистальный) размер коронки колеблется от 5,7 до 8,6 мм, шейки - от 4,1 до 6,4 мм.

У клыка нижней челюсти в вестибулярной норме контуры коронки, как и у клыка верхней челюсти, образованы пятью отрезками. Отрезки, отходящие от главного бугорка на окклюзионной поверхности (контуре), короче, чем у клыка верхней челюсти. Главный (рвущий бугорок) расположен ближе к мезиальному углу, чем к закругленному и более тупому дистальному углу коронки. Коронка в вестибулярной норме уже, чем у клыка верхней челюсти. Валики на вестибулярной поверхности зуба также выражены меньше, по сравнению с клыком верхней челюсти. Наибольший поперечный (мезио-дистальный) диаметр коронки соответствует линии, соединяющей углы коронки. Мезиальный контур у клыка нижней челюсти более ров-

ный, чем дистальный. Корень часто отклоняется в дистальном направлении.

В язычной норме контуры коронки такие же, как в вестибулярной норме. Определяются хорошо развитые краевые гребешки. Срединный гребешок и язычный бугорок выражены меньше, по сравнению с клыком верхней челюсти. У клыка нижней челюсти углубления, отделяющие друг от друга краевые гребешки и срединный гребешок, выражены меньше в сравнении с клыком верхней челюсти. У клыка нижней челюсти язычная поверхность корня более узкая, чем вестибулярная.

В окклюзионной норме контуры коронки клыка нижней челюсти более округлые, по сравнению с зубом-антагонистом. Точка наибольшей выпуклости вестибулярного контура смещена в медиальном (мезиальном) направлении, точка наибольшей выпуклости язычного контура находится ближе к дистальному контуру коронки. На поперечном срезе корня вестибуло-язычный размер у клыка нижней челюсти в большей мере преобладает над мезио-дистальным размером по сравнению с клыком верхней челюсти.

В мезиальной норме форма коронки более близка к треугольнику с меньшим основанием, чем у клыка верхней челюсти. Эмалево-

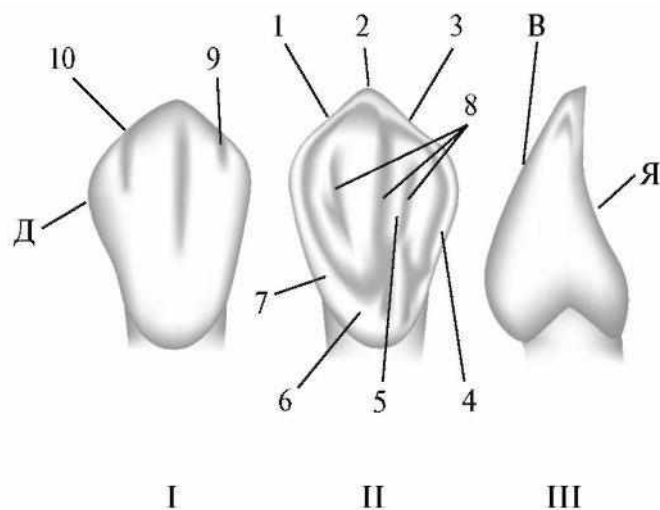


Рис. 247. Форма коронки у клыка нижней челюсти в вестибулярной (I), язычной (II) и мезиальной (III) нормах. Линии на поверхностях коронок зубов обозначают их рельеф. Схема. 1 - мезиальная часть режущего края, 2 - главный бугорок клыка, 3 - дистальная часть режущего края, 4 - дистальный краевой гребешок, 5 - срединный гребень, 6 - шеечный пояс,

7 - мезиальный краевой гребешок, 8 - борозды, 9 - мезиальная вырезка, 10 - дистальная вырезка.

В - вестибулярная поверхность, Д - дистальная поверхность, В - вестибулярная поверхность, Я - язычная поверхность.

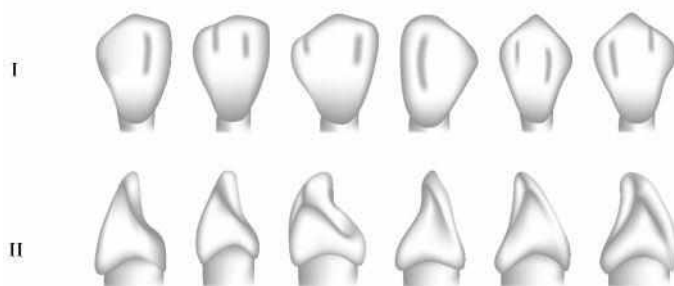


Рис. 248. Варианты формы коронки у клыка нижней челюсти в вестибулярной (I) и мезиальной (II) нормах. Линии на поверхностях коронок зубов обозначают их рельеф. Схема.

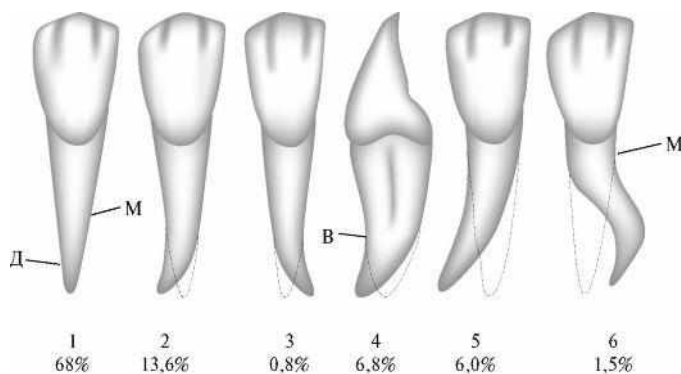


Рис. 249. Варианты корня у нижнего клыка. Линии на поверхностях коронки зубов обозначают их рельеф. Пунктиром и сплошной линией показаны возможные положения корня зуба. Цифры (в процентах) указывают частоту встречаемости данного варианта. Схема. 1, 2, 3, 5, 6 - вестибулярная норма, 4 - мезиальная норма.

В - вестибулярная поверхность, Д - дистальная поверхность, М - мезиальная поверхность.

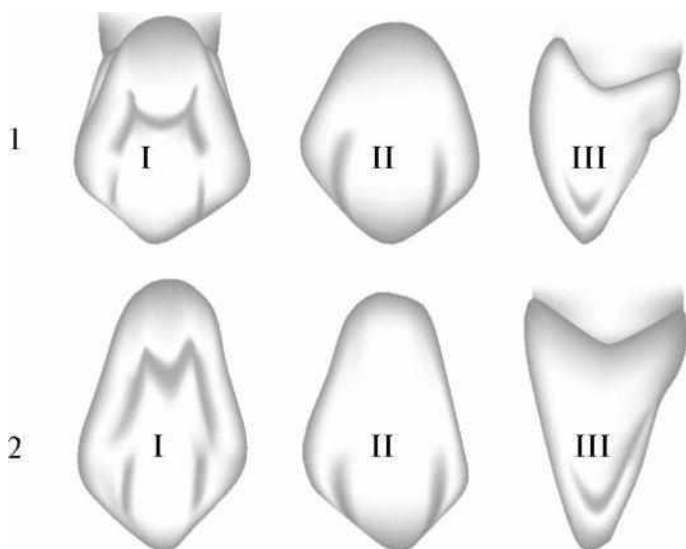


Рис. 250. Особенности формы коронки у нижнего (1) и верхнего (2) клыков в язычной (I), вестибулярной (II) и мезиальной (III) нормах. Линии на поверхностях коронок зубов обозначают их рельеф. Схема.

цементная граница у клыка нижней челюсти выпуклая в сторону главного бугорка. Корень имеет конусовидную форму и вертикальное углубление на его мезиальной поверхности.

В дистальной норме форма коронки близка к треугольнику, эмалево-цементная граница менее выпуклая, чем в мезиальной норме. На дистальной поверхности корня присутствует продольное углубление.

Полость зуба по форме соответствует его внешним контурам, она образует углубления в области углов коронки и бугорков. Полость коронки плавно, без резкой границы переходит в канал корня зуба (рис. 251).

На язычной поверхности коронки клыка нижней челюсти варьирует выраженность краевых гребешков и язычного бугорка. Изменчивы и контуры корня зуба. Корень может расщепляться на две части, имеющие одинаковые или разные размеры. Канал корня может отклоняться в дистальную или вестибулярную сторону. Часто у клыков обеих челюстей присутствуют дополнитель- ные каналцы.

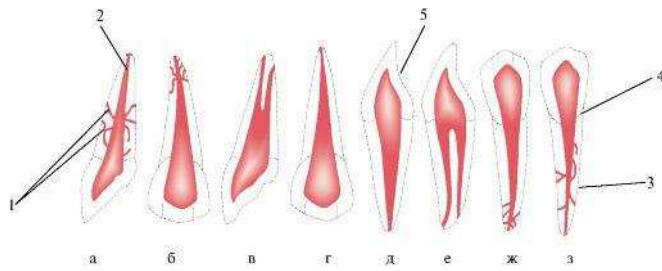


Рис. 251. Варианты корня и дополнительных корневых каналов пульпы у клыков. Контуры зуба показаны пунктиром, пульпы - сплошной линией. Схема. а, б, в, г - верхний клык, д, е, ж, з - нижний клык.

1 - дополнительные корневые каналы, 2 - канал корня зуба, 3 - корень зуба, 4 - шейка зуба, 5 - коронка зуба.

Малые коренные зубы - премоляры (*dentes premolares*) располагаются в зубной дуге между клыком и молярами (занимают 4-ю и 5-ю позиции справа и слева), характеризуются наличием двух бугорков на окклюзионной (жевательной) поверхности: вестибулярного и язычного (рис. 252). Премоляры предназначены для раздробления, раздавливания пищи. У человека насчитывается 8 премоляров: 1-й и 2-й премоляры верхней челюсти (правый, левый), 1-й и 2-й премоляры нижней челюсти (правый, левый). Каждый из премоляров имеет свои анатомические особенности.

1-й малый коренной зуб верхней челюсти в вестибулярной норме похож на клык, однако главный бугорок менее выражен, чем у клыка. У 1-го премоляра вестибулярный бугорок (подобен главному бугорку клыка) находится ближе, по сравнению с клыком верхней челюсти к средней части вестибулярной поверхности (рис. 253, 254). От вершины вестибулярного бугорка на вестибулярной поверхности идет срединный валик, по бокам от которого находятся вертикальные борозды. Ширина корня в вестибулярной норме уменьшается по направлению к его вершине. Высота зуба вариабельна (15,5-28,9 мм), высота коронки колеблется от 7,1 до 11,1 мм, высота корня - 8,3-9,0мм.

В язычной норме внешний рельеф коронки 1-го премоляра верхней челюсти сглажен. Язычная поверхность коронки более узкая, чем вестибулярная. Язычный бугорок находится ближе к мезиальному контуру (краю) коронки. Эмалево-цементная граница выпуклая в направлении к корню зуба.

В окклюзионной норме 1-й премоляр верхней челюсти имеет овоидную форму, его вестибуло-язычный (передний, задний) размер больше, чем мезио-дистальный (поперечный) (рис. 252). На окклюзионной (жевательной) поверхности присутствуют вестибулярный и язычный бугорки. Между этими бугорками находится глубокая межбугорковая борозда, которая не достигает контактных поверхностей коронки, но соединяет их с бороздами, которые отделяют

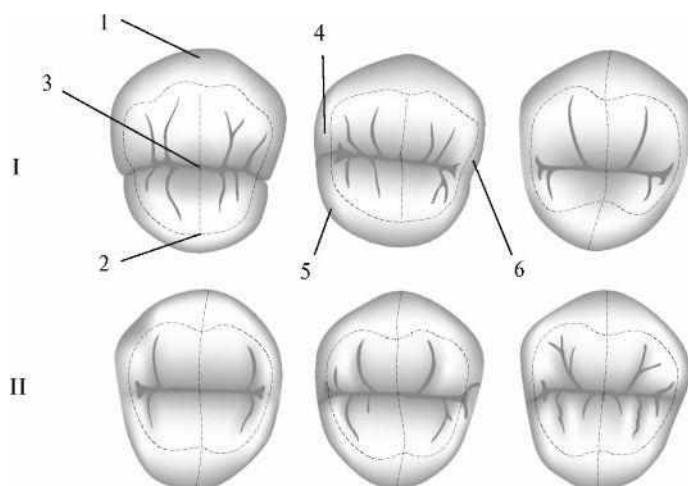


Рис. 252. Варианты формы жевательной поверхности коронки у первого (I) и второго (II) верхних премоляров. Линии на поверхностях коронок зубов обозначают их рельеф. Схема.

1 - вестибулярный (щечный) бугорок, 2 - язычный бугорок, 3 - межбугорковая борозда (мезио-дистальная), 4 - вестибулярная часть мезиального края краевого гребешка, 5 - язычная часть мезиального края гребешка, 6 - дистальный (поперечный) краевой гребешок.

поперечные гребешки от вестибулярного и язычного бугорков. Рельеф борозд, располагающихся на жевательной поверхности 1-го премоляра верхней челюсти, иногда напоминает букву Н. Места пересечения борозд называются мезиальной и дистальной ямками. Поперечные гребешки находятся по мезиальному и дистальному контурам окклюзионной (жевательной) поверхности малого коренного зуба верхней челюсти и называются мезиальным и дистальным краевыми гребешками.

Корень малого коренного зуба верхней челюсти на поперечном срезе сильно уплощен в мезиодистальном направлении, в области верхушки корень обычно раздвоен (рис. 253).

В мезиальной норме вестибулярный контур у верхнего премоляра более выпуклый, по сравнению с дистальным контуром (рис. 253). Зона наибольшей выпуклости вестибулярного контура этого зуба расположена около границы между щечной и средней третями коронки, а язычного контура находится на уровне средней трети коронки зуба. Диаметр шейки зуба в мезиальной норме существенно больше, чем диаметр шейки в вестибулярной норме. Эмалево-цементная граница в мезиальной норме этого зуба выпуклая в сторону окклюзионного контура. В щечной (верхней) трети корня располагается вертикальная борозда, следующая до зоны раздвоения контура.

В дистальной норме точка наибольшей выпуклости на вестибулярной поверхности малого коренного зуба верхней челюсти находится возле границы между средней и щечной третями коронки, а на язычной поверхности коронки соответствует средней ее трети. На дистальной (контактной) поверхности выявляется вертикальная борозда, идущая от шейки зуба до области раздвоения корня.

Полость зуба в целом соответствует его форме, она образует углубление в зоне расположения бугорков окклюзионной поверхности зуба (рис. 255). При этом вестибулярное углубление более

глубокое, по сравнению с язычным углублением. Нижняя стенка полости коронки находится на уровне начала шейки зуба, полость коронки продолжается в расходящиеся каналы корня зуба. В шеечной части корня зуба обычно начинаются язычный и вестибулярный каналы, продолжающиеся в направлении верхушки корня зуба.

У 1-го малого коренного зуба верхней челюсти на вестибулярной его поверхности крайне вариабельны форма и размеры вертикальных валиков (мезиального и дистального). Вестибулярный и язычный бугорки чаще одинаковы по размерам, но размеры вестибулярного бугорка могут быть крупнее, чем язычного. Межбугорковую борозду могут пересекать дополнительные поперечные борозды. Между вестибулярным и язычным бугорками, около мезиального и дистального краев коронки, могут располагаться дополнительные бугорки. Варьирует уровень раздвоения корня (рис. 254). При раздвоении корня вблизи коронки нижняя стенка ее полости обычно горизонтальная, отчетливо выражена. Каналы корня зуба варьируют от одного до трех, часто образуют изгибы, могут иметь дополнительные ответвления.

2-й малый коренной зуб верхней челюсти сходен с 1-м премоляром, но имеет меньшие размеры. Высота 2-го малого коренного зуба верхней челюсти составляет индивидуально 15-27 мм,

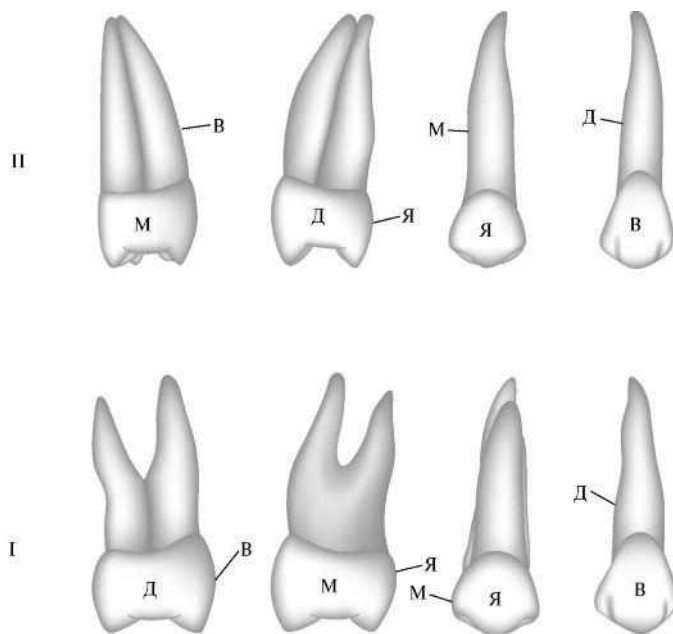


Рис. 253. Внешний вид первого (I) и второго (II) верхних премоляров в различных нормах. Схема. В - вестибулярная поверхность, Д - дистальная поверхность, М - мезиальная поверхность, Я - язычная поверхность.

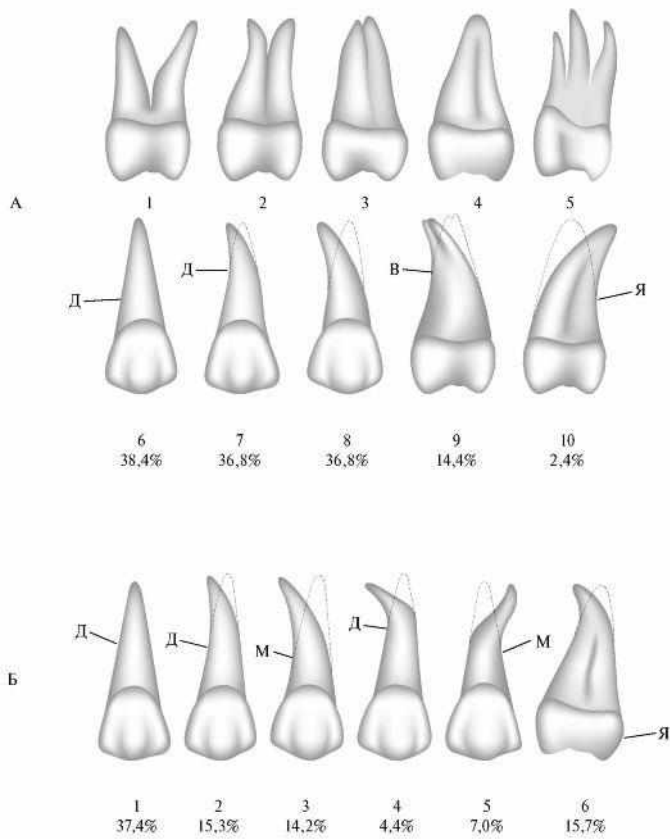


Рис. 254. Варианты корня у верхних премоляров. Линии на поверхностях коронок зубов обозначают

их рельеф. Пунктиром и сплошной линией показаны возможные положения корней зубов. Цифры

(в процентах) обозначают частоту встречаемости данного варианта. Схема.

А - первый премоляр: 1, 2, 3, 4, 5, 9, 10 - мезиальная норма, 6, 7, 8 - вестибулярная норма.

Б - второй премоляр: 1, 2, 3, 4, 5 - вестибулярная норма, 6 - мезиальная норма.

В - вестибулярная поверхность, Д - дистальная поверхность, М - мезиальная поверхность, Я - язычная поверхность.

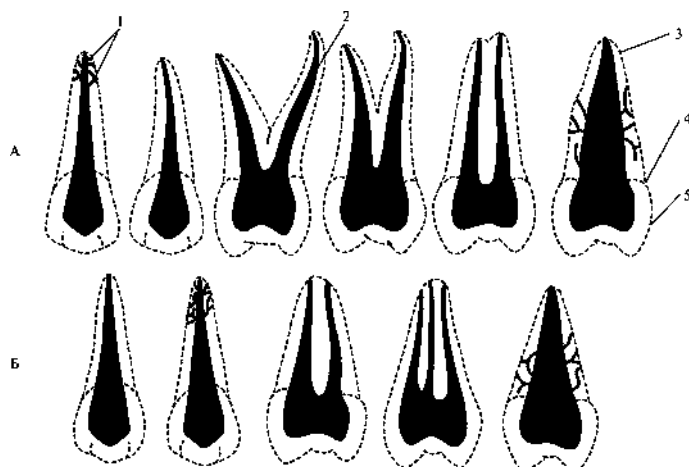


Рис. 255. Варианты канала корня и дополнительных корневых каналцев пульпы у верхних премоляров. Контуры зубов показаны пунктиром, пульпа обозначена черным цветом. Линии на поверхностях коронок зубов обозначают их рельеф. Схема. А - первый премоляр; Б - второй премоляр.

1 - дополнительные корневые каналцы, 2 - канал корня зуба, 3 - корень зуба, 4 - шейка зуба, 5 - коронка зуба.

высота коронки - 5,2-10 мм, высота корня - 8,0-20,5 мм. Вестибулярно-язычный диаметр коронки в области шейки зуба равен 5,8-10,5 мм. В вестибулярной норме его вестибулярная поверхность имеет более сглаженный рельеф (по сравнению с 1-м премоляром). Эмалевые валики выражены слабее, контуры коронки больше приближаются к овалам. Корень зуба более прямой, его форма напоминает конус.

В язычной норме признаки зуба близки к аналогичным у 1-го премоляра верхней челюсти. В окклюзионной норме поверхность коронки у 2-го премоляра верхней челюсти имеет овальную форму, вестибуло-язычный размер коронки преобладает над мезио-дистальным, по сравнению со 2-м премоляром верхней челюсти. Межбугорковая борозда находится ближе к середине окклюзионной поверхности по сравнению с 1-м премоляром верхней челюсти. Как и у 1-го, у 2-го премоляра выражены поперечные гребешки, мезиальная и дистальная ямки, корень на поперечном разрезе уплощен в мезиально-дистальном направлении.

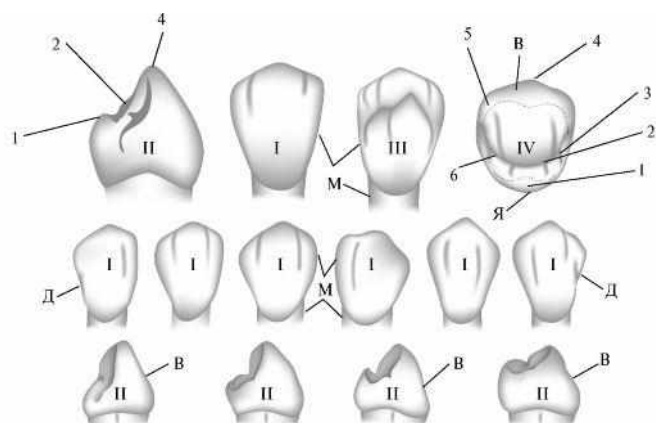


Рис. 256. Варианты формы коронки у первого нижнего премоляра в вестибулярной (I), мезиальной (II), язычной (III) и жевательной (IV) нормах. Линии на поверхностях зубов обозначают их рельеф. 1 - язычный бугорок, 2 - мезио-дистальная борозда, 3 - мезиальная ямка, 4 - вестибулярный (щечный) бугорок, 5 - поперечный гребешок, 6 - дистальная ямка.

В - вестибулярная поверхность, Д - дистальная поверхность, М - мезиальная поверхность, Я - язычная поверхность.

В мезиальной норме окклюзионные контуры бугорков, сходясь к межбугорковой борозде, образуют угол, величина которого больше, по сравнению с 1-м премоляром. У 2-го премоляра вестибулярный контур коронки менее выпуклый, чем язычный, корень имеет конусовидную форму, на нем присутствуют выраженные слабо продольные углубления.

В дистальной норме вестибулярный контур 2-го премоляра верхней челюсти выпуклый, его наиболее выступающая точка находится на границе щечной и средней частей коронки. Эмалево-цементная граница имеет меньшую выпуклость по сравнению с мезиальной нормой. Вестибулярный контур корня выпуклый, язычный контур вогнут в области верхушки корня. На дистальной поверхности корня борозда более выражена по сравнению с мезиальной поверхностью.

Полость зуба значительно уплощена в вестибулярно-язычном направлении (рис. 255). Полость коронки имеет углубление, соответствующее вестибулярному и язычному бугоркам. Самая широкая часть полости зуба соответствует уровню шейки зуба; канал корня 2-го премоляра верхней челюсти достаточно широкий.

У 2-го премоляра верхней челюсти вестибулярная поверхность может иметь форму овала или пятиугольника. Контактные контуры коронки могут иметь разное взаиморасположение: от почти параллельного до сходящихся к началу корня. Эмалевые валики вестибулярной поверхности могут быть выражены в разной степени. Корень зуба может иметь значительные

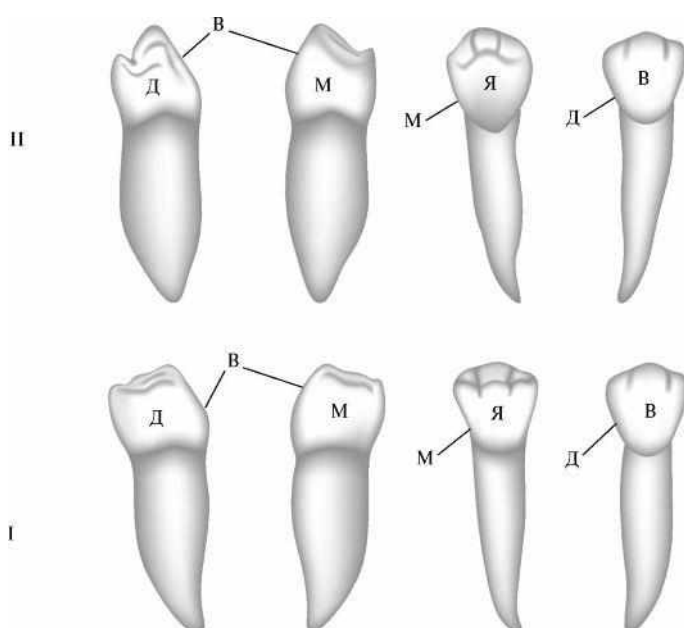


Рис. 257. Внешний вид первого (I) и второго (II) нижних премоляров. Схема.

В - вестибулярная поверхность, Д - дистальная поверхность, М - мезиальная поверхность, Я - язычная поверхность.

изгибы как в мезиальном, так и в дистальном направлении. В окклюзионной норме коронка может иметь округлую форму (обычно овальную). Между вестибулярным и язычным контурами, около контактных контуров коронки, часто присутствуют дополнительные бугорки. Бугорки на жевательной поверхности зуба имеют разную высоту и ширину их основания. Зуб имеет, как правило, один корень, который может расщепляться на 2-3 корня с соответствующим количеством каналов.

1-й малый коренной зуб нижней челюсти по своим размерам меньше, чем 1-й премоляр верхней челюсти. Высота 1-го премоляра у нижней челюсти изменчива (от 17 до 28,5мм), коронки - от 6,0 до 11 мм, корня - от 9,7 до 20,2 мм. Форма коронки у этого зуба в вестибулярной норме сходна с формой клыка, но контактные контуры его короче по сравнению с клыком. В вестибулярной норме мезиальный контур коронки более короткий, чем дистальный контур (рис. 256 и 257). У 1-го малого коренного зуба нижней челюсти в окклюзионной норме наиболее выражен срединный валик, относительно которого мезиальная часть коронки уже, чем дистальная. Контактные контуры коронки сходятся в направлении к шейке 1-го малого коренного зуба нижней челюсти. Корень в окклюзионной норме отклонен в дистальном направлении, имеет конусовидную форму (рис. 258). 1-й малый коренной зуб нижней челюсти в язычной норме

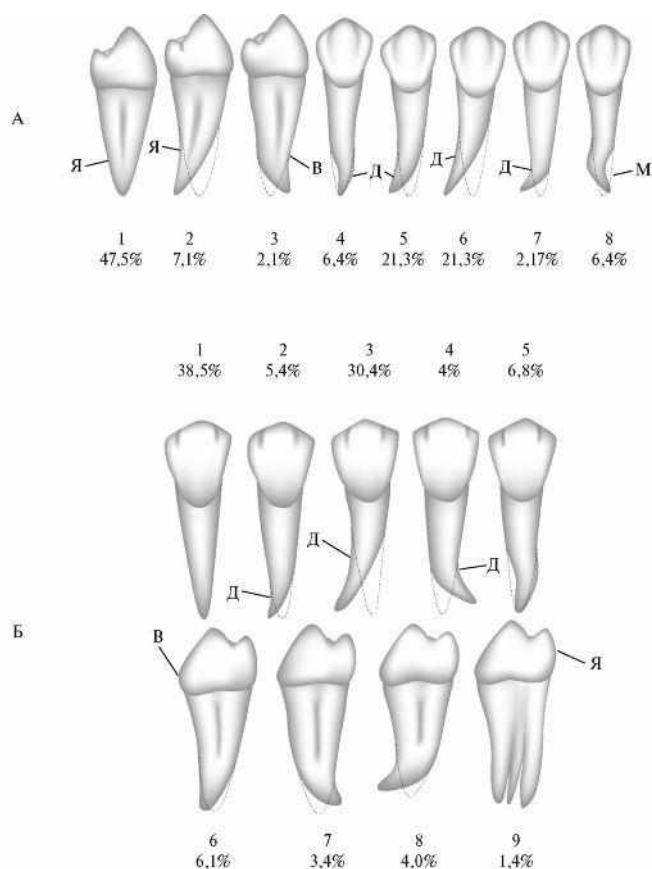


Рис. 258. Варианты корней у первого (А) и второго нижних (Б) премоляров. Линии на поверхностях коронки зуба обозначают их рельеф. Пунктиром и сплошной линией

показаны возможные положения корней зубов. Цифры (в процентах) указывают частоту встречаемости данного варианта. Схема. А: 1, 2, 3 - мезиальная норма, 4, 5, 6, 7, 8 - вестибулярная норма.

Б: 1, 2, 3, 4, 5 - вестибулярная норма второго нижнего премоляра, 6, 7, 8, 9 - мезиальная норма. В - вестибулярная поверхность, Д - дистальная поверхность, М - медиальная поверхность, Я - язычная поверхность.

похож на клык нижней челюсти. У 1-го премоляра, однако, в язычной норме язычный бугорок крупнее, чем у клыка. У 1-го малого коренного зуба заметны поперечные гребешки на окклюзионной поверхности. Язычная поверхность этого зуба округлая.

В окклюзионной норме коронка у 1-го малого коренного зуба имеет округлую форму, определяется выраженный скат в направлении от мезиальной к дистальной контактной поверхности. Вестибулярный бугорок значительно крупнее, по сравнению с язычным. На окклюзионной поверхности выражены гребешки (выступы), межбугорковая борозда находится ближе к язычному контуру, чем к вестибулярному. Корень зуба на поперечном срезе имеет округлую форму. В мезиальной норме вестибулярная поверхность коронки образует уклон в сторону язычной поверхности. Эмалево-цементная граница имеет выпуклость, обращенную в направлении окклюзионной поверхности. На мезиальной поверхности корня имеется продольное углубление. Со стороны дистальной поверхности эмалево-цементная граница менее изогнута по сравнению с мезиальной поверхностью зуба.

Полость коронки 1-го малого коренного зуба нижней челюсти соответствует ее внешнему виду; из имеющихся углублений, соответствующих язычному и вестибулярному бугоркам, вестибулярное углубление выражено лучше. Канал корня зуба достаточно широкий (рис. 259).

У 1-го премоляра нижней челюсти рельеф вестибулярной поверхности варьирует, язычный бугорок может расщепляться на два самостоятельных бугорка. Борозды на жевательной поверхности могут иметь разную глубину и форму. Может наблюдаться раздвоение канала корня зуба.

2-й малый коренной зуб нижней челюсти имеет более крупные размеры по сравнению с 1-м премоляром нижней челюсти. Высота 2-го малого коренного зуба нижней челюсти варьирует от 16,8 до 28 мм, коронки - от 6,7 до 10 мм, высота корня - от 9,2 до 21 мм.

В вестибулярной норме у 2-го малого коренного зуба нижней челюсти высота коронки, а также вестибулярного бугорка меньше сравнительно с 1-м малым коренным зубом (рис. 260). Эмалево-цементная граница у этого зуба образует меньшую выпуклость, чем у 1-го премоляра. Переход контактных контуров в сторону корня менее выражен сравнительно с 1-м премоляром.

Мезиальный контур коронки у 2-го малого коренного зуба больше наклонен к продольной оси зуба, чем дистальный контур. Язычный бугорок на жевательной поверхности значительно крупнее, по сравнению с 1-м премоляром нижней челюсти. На язычной

поверхности зуба определяется вертикально расположенный валик, который наиболее выражен около язычного бугорка.

В мезиальной норме жевательные бугорки наклонены в направлении выраженной межбугорковой борозды. Верхняя точка вестибулярного бугорка существенно отстоит от вестибулярного контура основания коронки, вершина язычного бугорка почти совпадает с язычным контуром коронки зуба. Эмалево-цементная граница в мезиальной норме меньше искривлена, чем у 1-го премоляра. В мезиальной норме у 2-го малого коренного зуба корень имеет конусовидную форму, на мезиальной поверхности определяется вертикально расположенное углубление.

В дистальной норме контуры 2-го малого коренного зуба совпадают с его контурами в мезиальной норме. Эмалево-цементная граница менее искривлена по сравнению с мезиальной нормой. Корень имеет конусовидную форму, на его дистальной поверхности определяется вертикальная борозда.

Полость коронки со стороны окклюзионной поверхности по форме сходна с овалом, преобладает ее вестибуло-язычный размер (рис. 259). Язычное углубление полости коронки значительно больше, чем у 1-го малого коренного зуба. Канал корня зуба относительно широкий и имеет прямолинейное направление.

У 2-го малого коренного зуба нижней челюсти очень изменчивы контактные контуры зуба, часто рельеф вестибулярной поверхности сглажен, эмалевые валики на язычной поверхности

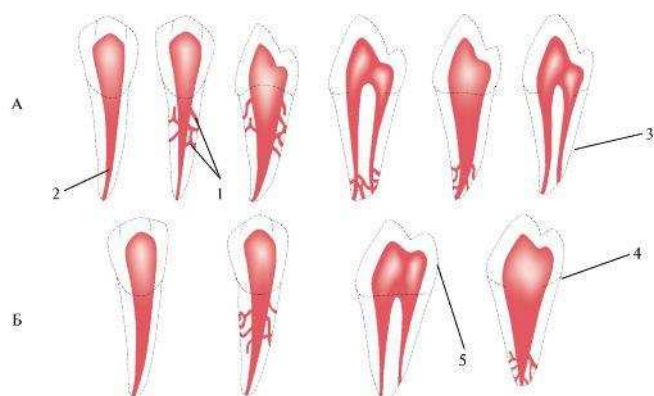


Рис. 259. Варианты канала корней и дополнительных корневых канальцев пульпы у нижних премоляров. Контуры зуба показаны пунктиром, пульпа обозначена красным цветом. Линии на поверхностях коронки зуба обозначают их рельеф. Схема. А - первый премоляр; Б - второй премоляр.

1 - дополнительные корневые канальцы, 2 - канал корня зуба, 3 - корень зуба, 4 - шейка зуба, 5 - коронка зуба.

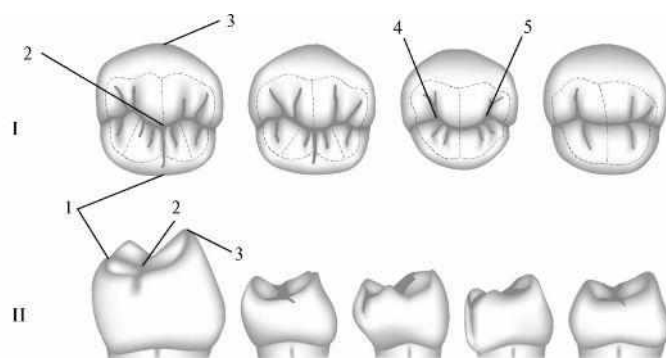


Рис. 260. Варианты формы коронки у второго нижнего премоляра в жевательной (I) и мезиальной (II) нормах. Линии на поверхностях зубов обозначают их рельеф. Схема.

1 - язычный бугорок, 2 - мезио-дистальная борозда, 3 - вестибулярный бугорок, 4 - дистальная ямка, 5 - мезиальная ямка.

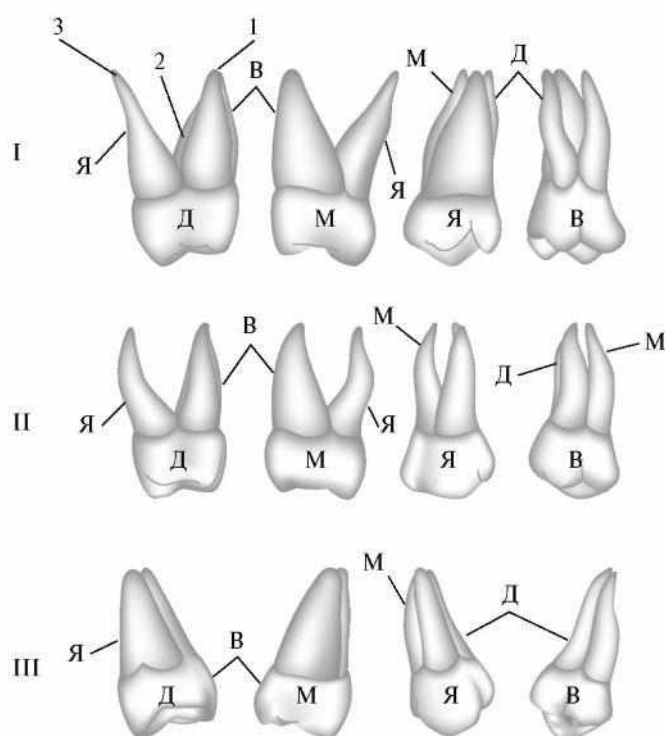


Рис. 261. Внешний вид первого (I), второго (II) и третьего (III) верхних моляров. Схема.

1 - вестибулярно-дистальный корень, 2 - мезиально-вестибулярный корень, 3 - язычный (небный)

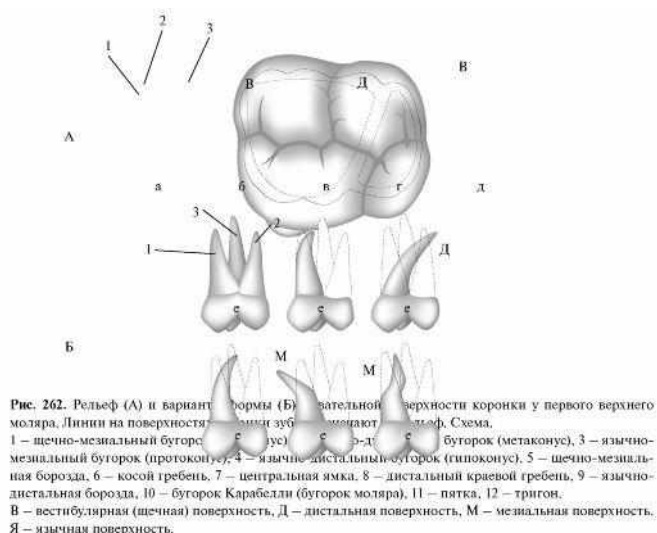
корень,

В - вестибулярная поверхность, Д - дистальная поверхность, М - мезиальная поверхность, Я - язычная поверхность.

выражены в разной степени. Изменчив рельеф жевательной поверхности. Канал корня зуба может образовывать изгиб, чаще в направлении к вестибулярной поверхности зуба, возможны многочисленные варианты дополнительных каналовцев.

Большие коренные зубы - моляры (dentes molares) занимают с 6-й по 8-ю позицию в зубной дуге, располагаются эти зубы после малых коренных зубов. У человека насчитывается 12 больших коренных зубов (моляров): 1-й, 2-й, 3-й моляры верхней челюсти (правые, левые), 1-й, 2-й, 3-й моляры нижней челюсти (правые, левые). Общим признаком строения больших коренных зубов является наличие нескольких бугорков на жевательной поверхности коронки и нескольких корней. У моляров нижней челюсти их два - мезиальный и дистальный (меньше мезиального), у моляров верхней челюсти три корня - один язычный (небный) и два вестибулярных, один из которых - мезиальный, а второй - дистальный (меньше мезиального) (рис. 261, 262).

1-й большой коренной зуб верхней челюсти является наиболее крупным из всех моляров. Высота зуба варьирует от 17,0 до 27,4 мм, высота коронки - 6,3-9,6 мм, высота язычного корня составляет 10,6-17,5 мм, вестибулярного мезиального - 8,5-18,8 мм, вестибулярного дистального - 8,9-15,5 мм. Его коронка имеет призматическую форму (рис. 263). В язычной норме контактные контуры коронки выпуклые, на коронке определяются выступы, которые разделены



вертикальной бороздкой. Вертикальная бороздка разделяет язычную поверхность зуба на две части, разные по размерам. Мезиальная часть коронки больше, чем дистальная. Вершины обоих язычных бугорков менее острые, чем у вестибулярных бугорков.

В вестибулярной норме контактные контуры коронки 1-го большого коренного зуба верхней челюсти сходятся в направлении к шейке зуба. По краям вестибулярной поверхности имеются выпячивания эмали в виде вертикально расположенных валиков, между которыми находится бороздка. Из двух вестибулярных корней мезиальный наиболее длинный и широкий. Корни зуба часто изогнуты.

На жевательной поверхности 1-го большого коренного зуба верхней челюсти (окклюзионная норма) определяются четыре бугорка: вестибулярно-мезиальный (параконус), вестибулярно-дистальный (метаконус), язычно-мезиальный (протоконус), язычно-дистальный (гипоконус) (рис. 262). Каждый бугорок имеет срединно располагающийся треугольный гребешок, по краям которого находятся меньше выраженные краевые гребешки. Поперечные гребешки более выражены по мезиальному

краю жевательной поверхности, которая имеет ромбовидную форму. Бугорки отделены друг от друга мезиально-вестибулярной и язычно-дистальной бороздами, которые по середине соединены наиболее глубокой центральной бороздой или

хушечной части корня. Вестибулярные каналы уже и более изогнуты, чем язычный.

У 1-го большого коренного зуба могут иметься дополнительные бугорки. В полости зуба наиболее вариабелен канал вестибулярно-мезиального корня.

2-й большой коренной зуб верхней челюсти имеет меньшие размеры, чем у 1-го большого коренного зуба этой челюсти. Высота 2-го зуба варьирует от 16,0 до 26,2 мм, коронки - 6,1-9,4 мм, язычного корня - 10,0-18,8 мм, вестибулярно-мезиального корня - от 9,0 до 18,2 мм, вестибулярно-дистального корня - от 9,0 до 16,3 мм. Коронка более узкая в поперечном (мезио-дистальном) направлении (рис. 264), чем у 1-го верхнего премоляра. В вестибулярной норме у 2-го большого коренного зуба верхней челюсти имеется вертикальная борозда, разделяющая два выступа эмали коронки, которая внизу продолжается в межкорневую борозду. Вестибулярно- мезиальный корень более крупный, чем вестибулярно-дистальный корень (рис. 265). В

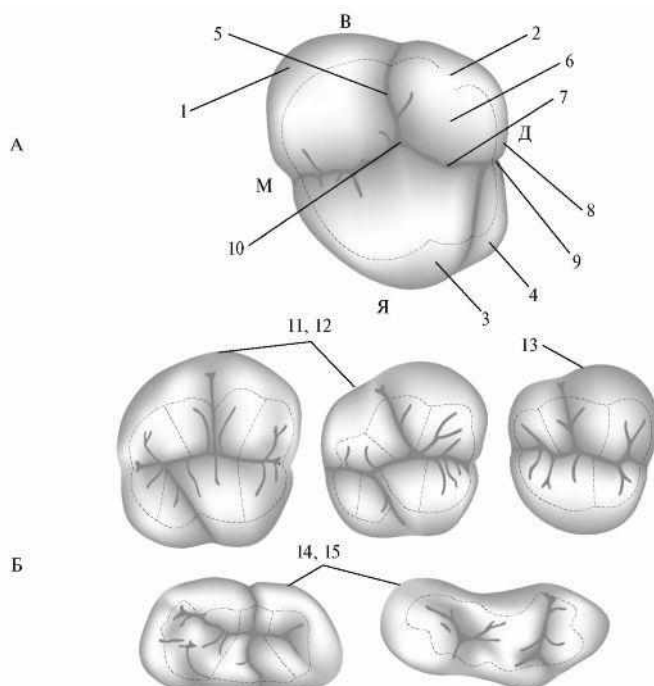


Рис. 264. Рельеф жевательной поверхности у второго верхнего моляра (А) и варианты ее формы (Б). Линии на поверхности зубов обозначают их рельеф. Схема.

1 - щечно-мезиальный бугорок (параконус), 2 - щечно-дистальный бугорок (метаконус), 3 - язычномезиальный бугорок (протоконус), 4 - язычно-дистальный бугорок (гипоконус), 5 - щечно-мезиальная борозда, 6 - косой гребень, 7 - центральная ямка, 8 - дистальный краевой гребень, 9 - язычнодистальная борозда, 10 - ямочка, 11 и 12 - четырехбугорковая форма, 13 - трехбугорковая форма, 14, 15 - эллипсовидная форма.

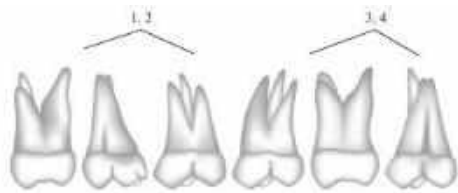


Рис. 265. Варианты корней у второго верхнего моляра в вестибулярной норме. Схема. а – мезио-мезиальный корень, б – мезио-дистальный корень, в – мезио-дистальный корень, д – дистальный корень. М – мезиальная поверхность, В – вестибулярная поверхность.

язычной норме вестибулярные бугорки более высокие и менее округлые, язычные бугорки. Язычные бугорки со стороны язычной поверхности разделены неглубокой бороздой. Язычный корень имеет конусовидную форму, крупнее вестибулярных корней.

В окклюзионной норме являются бугорки, аналогичные 1-му верхнему моляру. У 2-го большого коренного зуба самый крупный язычно-мезиальный бугорок, язычно-дистальный – наиболее мелкий. Форма язычной поверхности – широкая четырехугольная. Вестибулярно-дистальный бугорок от язычного-мезиального бугорка центральной бороздой. На поперечном разрезе язычные корни имеют форму, чем вестибулярный.

В мезиальной норме у 2-го большого коренного зуба язычные бугорки выше, чем вестибулярные. Мезиальные бугорки выпуклые, направлены к проксимальной поверхности корня изогнута и направлены к проксимальной.

В дистальной норме у 2-го большого коренного зуба язычные бугорки выше и острее язычного дистального бугорка. Эмалево-перикоронная граница слабо изогнута, выпуклостью направлена к язычной поверхности зуба. Вестибулярно-язычный размер коронки больше, чем мезио-дистальный. В дистальной норме наиболее крупный язычный корень, из вестибулярных корней – крупнее мезиальных.

Полость коронки больше, чем у 1-го большого коренного зуба. Форма коронки – четырехугольная (узкая). Язычная поверхность коронки имеет выпуклость, соответствующую выпуклости корня. Вестибулярная поверхность коронки имеет выпуклость, соответствующую выпуклости корня. Вестибулярная поверхность коронки имеет выпуклость, соответствующую выпуклости корня. Вестибулярная поверхность коронки имеет выпуклость, соответствующую выпуклости корня.

У 2-го большого коренного зуба язычные бугорки выше и острее язычного дистального бугорка. Эмалево-перикоронная граница слабо изогнута, выпуклостью направлена к язычной поверхности зуба. Вестибулярно-язычный размер коронки больше, чем мезио-дистальный. В дистальной норме наиболее крупный язычный корень, из вестибулярных корней – крупнее мезиальных.

Полость коронки больше, чем у 1-го большого коренного зуба. Форма коронки – четырехугольная (узкая). Язычная поверхность коронки имеет выпуклость, соответствующую выпуклости корня. Вестибулярная поверхность коронки имеет выпуклость, соответствующую выпуклости корня. Вестибулярная поверхность коронки имеет выпуклость, соответствующую выпуклости корня. Вестибулярная поверхность коронки имеет выпуклость, соответствующую выпуклости корня.

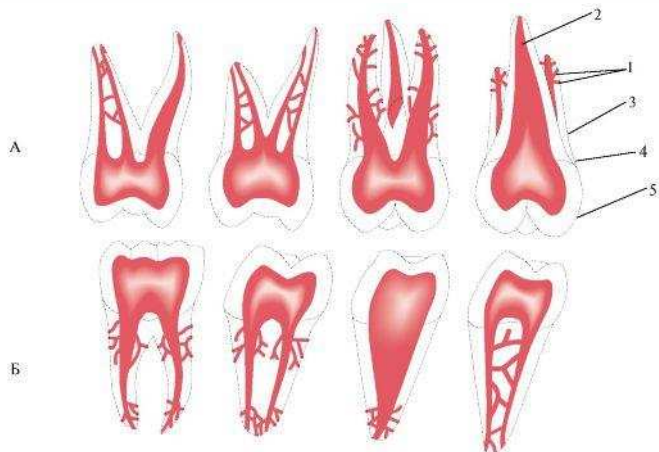


Рис. 268. Варианты канала корня и дополнительных канальцев пульпы у верхних и нижних моляров. Контуры зуба показаны пунктиром, пульпа обозначена красным цветом. Схема. А - верхние моляры; Б - нижние моляры.

1 - дополнительные корневые каналы, 2 - канал корня зуба, 3 - корень зуба, 4 - шейка зуба, 5 - коронка зуба.

1-й большой коренной зуб нижней челюсти - наиболее крупный зуб. Мезио-дистальный размер коронки больше (10-13 мм), чем вестибуло-язычный (9-12 мм). У зуба имеется мезиальный корень размером 14-16 мм и дистальный - размером 13,4-14,6 мм (рис. 269 и 270). В вестибулярной норме мезиальный контур зуба длиннее, чем дистальный. На

вестибулярной поверхности определяются три вертикально расположенные валика, уменьшающиеся в поперечнике в направлении к шейке зуба. Между валиками имеется две борозды, глубина которых увеличивается к жевательной поверхности. Оба корня образуют изгиб, направленный дистально.

В язычной норме на поверхности зуба определяется вертикально направленная борозда, проходящая между язычными бугорками. Борозда постепенно исчезает на уровне средней трети коронки (рис. 271).

Жевательная поверхность имеет пятиугольную неправильную форму - пятибугорковый зуб. На жевательной поверхности выявляются вестибулярно-мезиальный (протоконид), вестибулярно-дистальный (гипоконид), дистальный (мезоконид), язычно-мезиальный (метаконид), язычно-дистальный (энтоконид) бугорки. Наиболее высоким считается метаконид. Вестибулярно-дистальный бугорок меньше, чем вестибулярно-мезиальный (рис. 271). Язычнодистальный бугорок менее выражен, чем язычно-мезиальный.

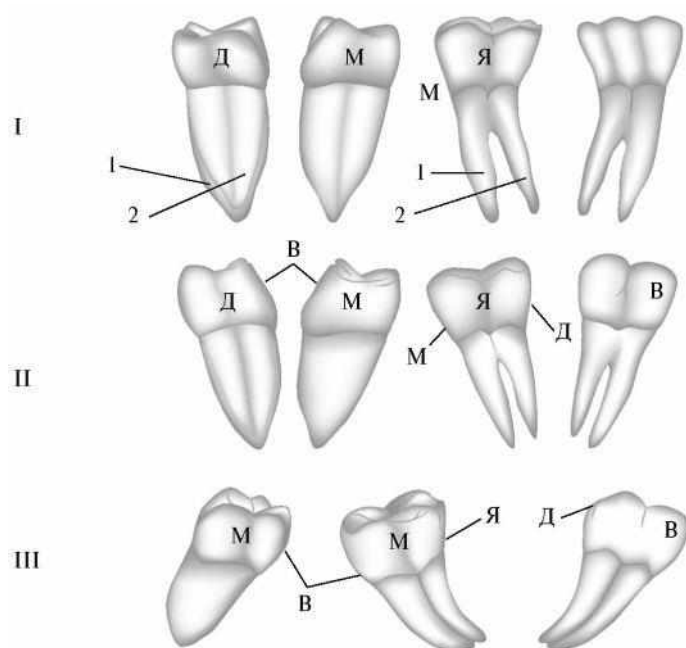


Рис. 269. Внешний вид первого (I), второго (II) и третьего (III) нижних моляров. 1 - мезиальный корень, 2 - дистальный корень.

В - вестибулярная поверхность, Д - дистальная поверхность, М - мезиальная поверхность, Я - язычная поверхность.

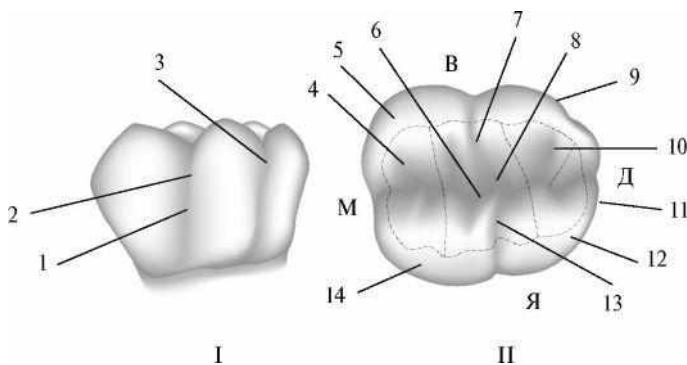


Рис. 270. Форма коронки у первого моляра нижней челюсти в вестибулярной (I) и жевательной(II) нормах. Линии на поверхностях коронки зуба обозначают их рельеф. Схема.

1 - ямка, 2 - вестибулярная борозда, 3 - дополнительная вестибулярная борозда, 4 - вторичная борозда, 5 - щечно-мезиальный бугорок (протоконид), 6 - мезиальная борозда, 7 - щечная борозда, 8 - центральная ямка, 9 - щечно-дистальный бугорок (гипоконид), 10 - дистальная борозда, 11 - дистальный бугорок (мезоконид), 12 - язычно-дистальный бугорок (энтоконид), 13 - язычная борозда, 14 - язычно-мезиальный бугорок (метаконид).

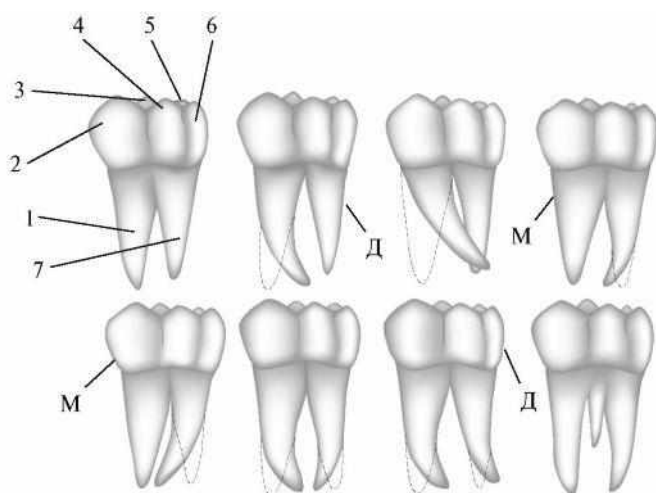


Рис. 271. Варианты корней у первого нижнего моляра в вестибулярной норме. Пунктиром и сплошной линией показаны возможные отклонения корня зуба. Линии на поверхностях коронок обозначают их рельеф. Схема.

1 - мезиальный корень, 2 - щечно-мезиальный бугорок, 3 - язычно-мезиальный бугорок, 4 - щечнодистальный бугорок, 5 - язычно-дистальный бугорок, 6 - дистальный бугорок, 7 - дистальный корень,

В - вестибулярная поверхность, Д - дистальная поверхность, М - мезиальная поверхность.

Рельеф борозд этой поверхности сложный; наиболее выражена борозда, которая отделяет вестибулярные бугорки от язычных. Определяется также борозда, отделяющая мезиальные бугорки (вестибулярный и язычный) от остальных. Наиболее глубокое место на жевательной поверхности (центральная ямка) образуется при пересечении этих борозд.

У 1-го большого коренного зуба нижней челюсти в мезиальной норме заметен наклон в язычном направлении вестибулярного контура (см. рис. 269). Мезиальный корень имеет конусовидную форму, широкое основание; дистальный контур почти незаметен. В дистальной норме вестибулярный и язычный контуры коронки выпуклые; дистальный корень имеет конусовидную форму.

Полость коронки 1-го большого зуба имеет углубления, соответствующие бугоркам. При обзоре со стороны жевательной поверхности полость коронки имеет трапециевидную форму. Нижняя стенка выпукла в направлении от корней зуба. На нижней стенке имеются отверстия, ведущие в каналы корня. Мезиальному корню соответствуют два отверстия,

ведущие в мезиально-вестибулярный и мезиально-язычный каналы, дистальному корню - один канал. Устье мезиально-вестибулярного канала соответствует расположению мезиального вестибулярного канала. Устье мезиально-язычного канала находится возле мезиально-язычного бугорка, дистального канала - около центральной ямки. Мезиально-язычный канал имеет большой диаметр и прямое направление в отличие от мезиально-вестибулярного канала.

У 1-го большого коренного зуба нижней челюсти возможно наличие дополнительных бугорков, изменчивы расположение и форма эмалево-цементной границы, эмаль местами может достигать середины корня зуба (рис. 272). Взаиморасположение и степень изогнутости корней изменчивы, иногда корни клещевидно изогнуты, крайне редко корни не полностью разъединены (рис. 273).

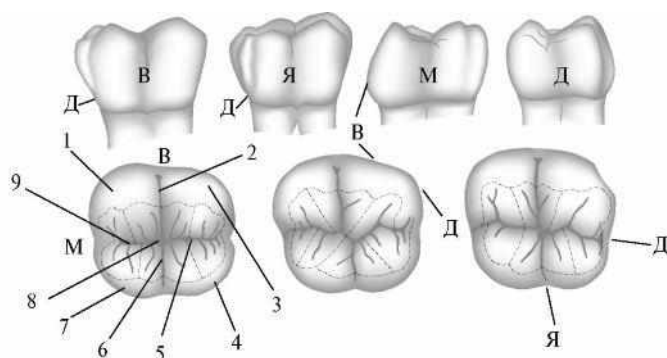


Рис. 272. Варианты формы коронки у второго нижнего моляра. Линии на поверхностях коронки зуба обозначают ее рельеф. Схема.

1 - щечно-мезиальный бугорок, 2 - язычная борозда, 3 - щечно-дистальный бугорок, 4 - небнодистальный бугорок, 5 - дистальная борозда, 6 - язычная борозда, 7 - небно-мезиальный бугорок, 8 - центральная ямка, 9 - мезиальная борозда.

В - вестибулярная поверхность, Д - дистальная поверхность, М - мезиальная поверхность, Я - язычная поверхность.

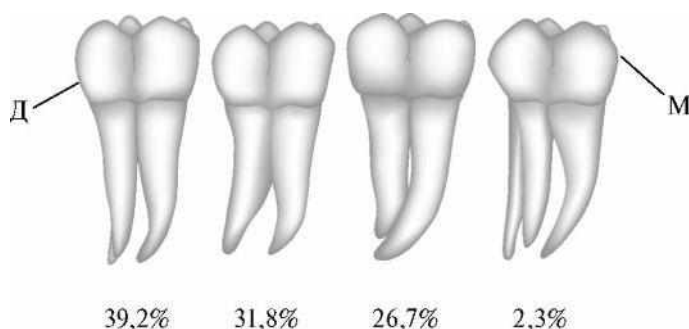


Рис. 273. Варианты корней у второго нижнего моляра в вестибулярной норме. Цифры (в процентах) обозначают частоту встречаемости данного варианта. Схема. Д - дистальная поверхность, М - мезиальная поверхность.

2-ой большой коренной зуб нижней челюсти имеет меньшие размеры коронки, более близко расположенные относительно друг друга корни по сравнению с 1-м моляром нижней челюсти. Высота зуба колеблется от 15 до 25,5 мм, коронки - 6-10 мм, мезиального корня - 9,5-18 мм, дистального - 8,5-18 мм. В вестибулярной норме у 2-го большого коренного зуба нижней челюсти контактные контуры коронки закруглены, определяются два вертикальных валика. Вестибулярный мезиальный бугорок крупнее вестибулярного дистального. Эмалево-цементная граница не имеет постоянной формы.

В язычной норме у 2-го большого коренного зуба нижней челюсти язычные бугорки ниже и менее заострены, вертикальная борозда между вертикальными валиками менее глубокая, чем у 1-го нижнего моляра. У 2-го большого коренного зуба нижней челюсти на жевательной поверхности имеются два вестибулярных (мезиальный и дистальный) и два язычных (мезиальный и дистальный) бугорка. Вестибулярно-мезиальный бугорок самый крупный, вестибулярно-дистальный - низкий. Между бугорками определяются межбугорковые (мезио-дистальная и вестибуло-язычная) борозды в виде креста. Мезиальный и дистальный корни в окклюзионной норме уплощены в мезио-дистальном направлении.

В мезиальной норме вестибулярный контур коронки у 2-го большого коренного зуба нижней челюсти в направлении к жевательной поверхности отклоняется в язычную сторону. В дистальной норме вестибулярный и язычный контуры коронки выпуклые; наиболее выступающие точки приходятся на среднюю треть коронки. В дистальной норме дистальный корень, конусовидный по форме, меньше по размерам, чем мезиальный.

Полость коронки у 2-го большого коренного зуба нижней челюсти при обзоре со стороны жевательной поверхности имеет четырехугольную форму с закругленными углами, содержит углубления, которые вдаются в сторону бугорков. На нижней стенке полости коронки находятся отверстия, ведущие в каналы корня. Два отверстия принадлежат мезиальному корню. Устье мезиально-вестибулярного канала соответствует мезиально-вестибулярному бугорку, устье мезиально-дистального канала находится рядом с этим бугорком. Устье дистального канала располагается возле центральной ямки жевательной поверхности.

У 2-го большого коренного зуба нижней челюсти, на его жевательной поверхности, могут присутствовать от 3 до 6 бугорков. Корни зуба нередко не разъединены, имеют изгибы разной формы. Количество каналов корня зуба варьирует от 1 до 4.

3-й большой коренной зуб нижней челюсти очень variabelен по форме и размерам (рис. 269, 274, 275). Высота зуба варьирует от 15 до 22 мм, коронки - от 6 до 9 мм, мезиального корня - от 7 до 14,5 мм, дистального - от 5 до 14 мм. Размер коронки его меньше, чем у других моляров нижней челюсти. В вестибулярной норме форма коронки чаще похожа на остальные большие коренные зубы нижней челюсти. На жевательной поверхности насчитывается чаще 4 бугорка. Иногда на жевательной поверхности выявляются разнонаправленные мелкие борозды. Корни обычно располагаются ближе друг к другу по сравнению со 2-м большим коренным зубом нижней челюсти.

Положение корней постоянных зубов относительно нижней стенки полости носа, верхнечелюстной пазухи, нижнечелюстного канала различное.

Корни верхнего медиального резца у людей с округлой головой и широким лицом, небольшой высотой альвеолярного отростка отделяются обычно от носовой полости тонкой пластинкой компактного вещества, участвующей в образовании твердого неба. У людей с удлинённой головой, узким лицом, значительным по высоте альвеолярным отростком верхушка корня верхнего медиального резца расположена в среднем на расстоянии 1 см от носовой полости.

Корень верхнего латерального резца обычно не подходит близко к носовой полости. Верхушка корня верхнего клыка при твердом небе уплощенной формы (у людей с широким лицом) часто достигают нижней стенки полости носа вблизи носовой вырезки. Корень 1-го премоляра верхней челюсти при значительном развитии верхнечелюстной пазухи подходит вплотную к ее нижней стенке, а верхушка корня 2-го премоляра отделена от пазухи лишь

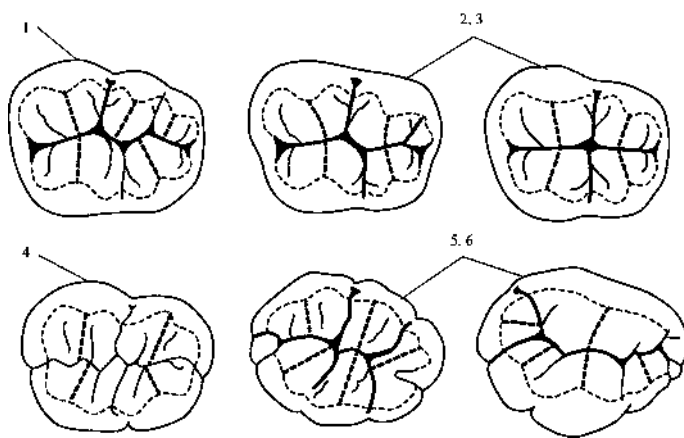


Рис. 274. Варианты жевательной поверхности коронки у третьего нижнего моляра. Линии на поверхности коронки зуба обозначают ее рельеф. Схема.

1 - пятибугорковая форма, 2, 3, 4 - четырехбугорковая форма, 5, 6 - семибугорковая форма.

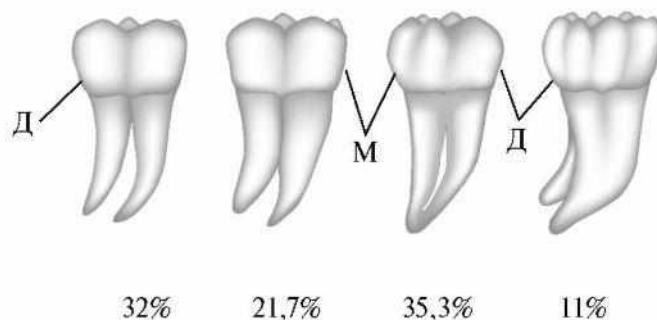


Рис. 275. Варианты коронки и корней у второго нижнего моляра. Цифрами (в процентах) обозначают

частоту встречаемости данного варианта. Схема.

Д - дистальная поверхность, М - мезиальная поверхность.

слизистой оболочкой. Корни моляров при сильном развитии верхнечелюстной пазухи могут выступать в ее просвет, отделяясь от него лишь покрывающей корни слизистой оболочкой.

Верхушка корня 1-го нижнего премоляра при короткой нижней челюсти очень близко проходит к нижнечелюстному каналу. Вплотную к его стенке могут подходить корни 2-го и 3-го нижних моляров.

Молочные зубы

Молочные зубы (dentes decidui) функционируют до замены их постоянными зубами, они имеют такое же строение, как и постоянные зубы (рис. 276, 277, 278, 279). У молочных зубов, в отличие от постоянных, меньшие размеры, голубоватого цвета эмаль, более короткие корни, достаточно крупные полости зубов. На каждой половине челюсти имеется по два резца, один клык, два больших коренных зуба. *Молочные верхние резцы* (рис. 280, 281) от постоянных отличаются меньшими размерами, более низкой коронкой, почти полным отсутствием зубцов на режущем крае, более пологой эмалево-цементной границей. У латерального (1-го) молочного резца верх- ней челюсти коронка более узкая, а у медиального (2-го) - более широкая. Язычный бугорок у молочных резцов верхней челюсти не разделяется на отдельные зубцы (фрагменты).

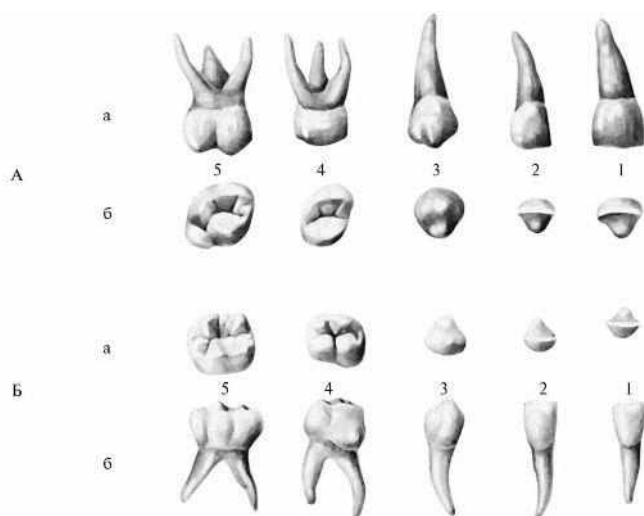


Рис. 276. Молочные зубы верхней и нижней челюстей (правые). А - зубы верхней челюсти, Б - зубы нижней челюсти.

а - вестибулярная (лицевая) поверхность, б - режущий край или окклюзионная поверхность. 1 - медиальный резец, 2 - латеральный резец, 3 - клык, 4 - первый моляр, 5 - второй моляр.

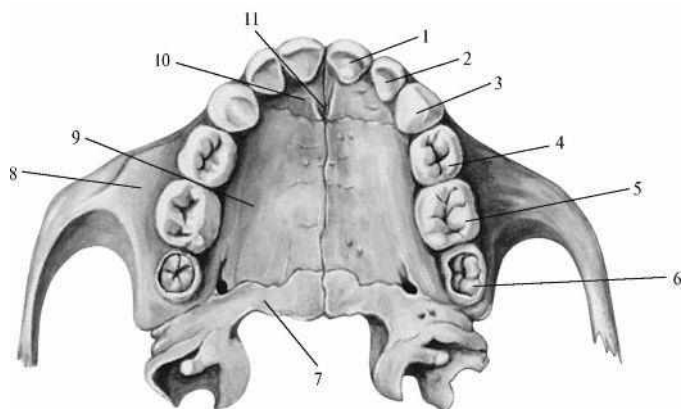


Рис. 277. Молочные зубы верхней челюсти в жевательной норме.

1 - медиальный резец, 2 - латеральный резец, 3 - клык, 4 - первый моляр, 5 - второй моляр, 6 - первый постоянный моляр (закладка), 7 - горизонтальная пластинка небной кости, 8 - альвеолярный отросток верхнечелюстной кости, 9 - небный отросток верхнечелюстной кости, 10 - резцовая кость,

11 - резцовый канал.

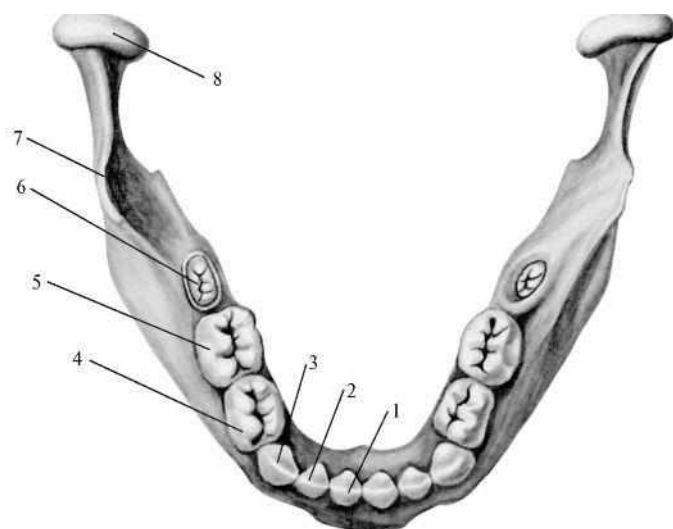


Рис. 278. Молочные зубы нижней челюсти в жевательной норме.

1 - медиальный резец, 2 - латеральный резец, 3 - клык, 4 - первый моляр, 5 - второй моляр, 6 - первый постоянный моляр (закладка), 7 - венечный отросток, 8 - головка нижней челюсти.

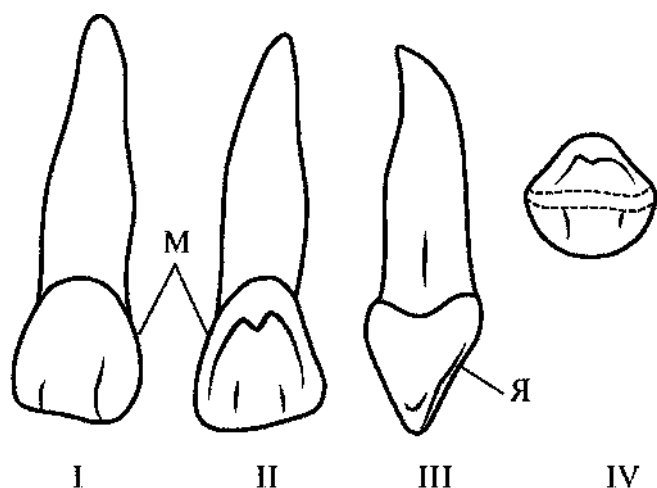


Рис. 279. Форма верхнего молочного медиального резца в вестибулярной (I), язычной (II) мезиальной (III) нормах. Линии на поверхностях зубов обозначают их рельеф. Схема. М - мезиальная поверхность, Я - язычная поверхность.

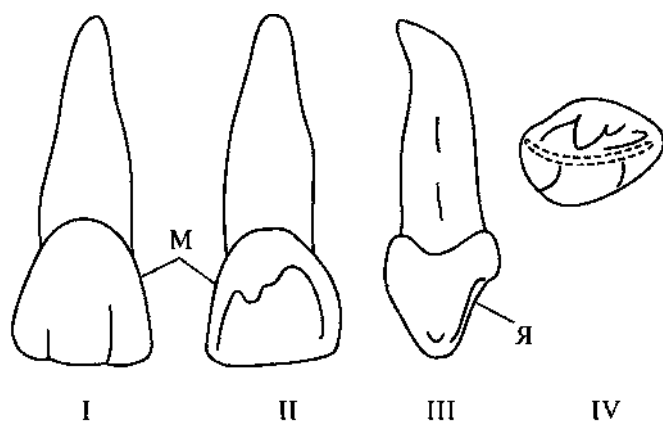


Рис. 280. Форма верхнего молочного латерального резца в вестибулярной (I), язычной (II), мезиальной (III) и жевательной (IV) нормах. Линии на поверхностях зубов обозначают их рельеф. Схема. М - мезиальная поверхность, Я - язычная поверхность.

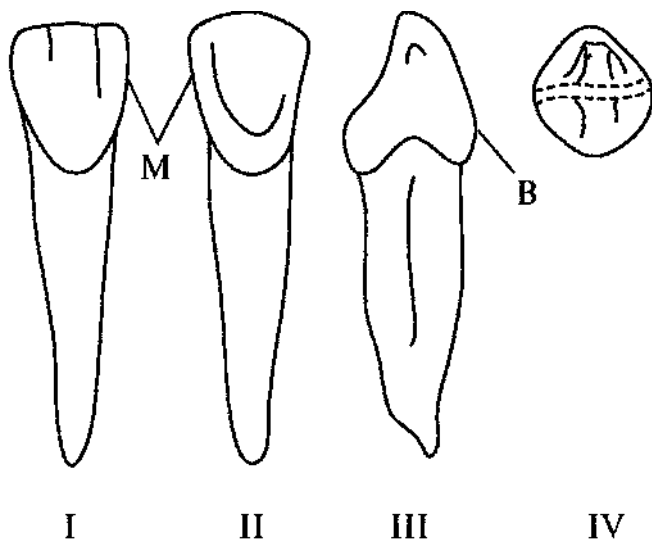


Рис. 281. Форма нижнего молочного медиального резца в вестибулярной (I), язычной (II), мезиальной (III) и жевательной (IV) нормах. Линии на поверхностях зубов обозначают их рельеф. Схема. М - мезиальная поверхность, В - вестибулярная поверхность.

Молочные нижние резцы имеют слабо выраженные бугорки на режущем крае, рельеф язычной поверхности сглажен, язычный бугорок почти не выявляется (рис. 282, 283). Латеральный резец менее широкий, чем медиальный. Зубные бугорки на язычной поверхности молочных нижних резцов выражены меньше, чем у аналогичных зубов верхней челюсти. Корень у молочных резцов нижней челюсти уплощен, на его мезиальной и дистальной поверхностях имеется по продольной борозде, верхушка корня отклоняется вестибулярно.

Молочные клыки похожи на аналогичные постоянные зубы (рис. 284, 285). Форма вестибулярной поверхности у молочного клыка верхней челюсти ромбовидная, у клыка нижней челюсти углы коронки закруглены. На язычной поверхности у клыка верхней челюсти выражены краевые гребешки, направленные к основанию коронки, у клыка нижней челюсти эти гребешки сливаются с язычным бугорком. У клыка верхней челюсти корень треугольный или имеет округлые контуры, у клыка нижней челюсти - уплощенный, с продольными бороздками.

Молочные верхние большие коренные зубы (моляры) отличаются от аналогичных постоянных зубов (рис. 286). У молочных больших коренных зубов верхней челюсти имеется три корня: мезиальный и дистальный вестибулярные и язычный. По бокам на вестибулярных (щеч-

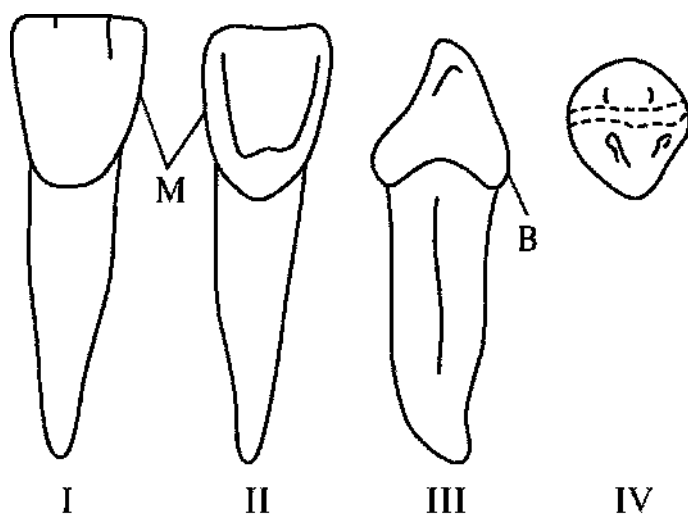


Рис. 282. Форма нижнего молочного латерального резца в вестибулярной (I), язычной (II), мезиальной (III) и жевательной нормах (IV). Линии на поверхностях зубов обозначают их рельеф. Схема. М - мезиальная поверхность, В - вестибулярная поверхность.

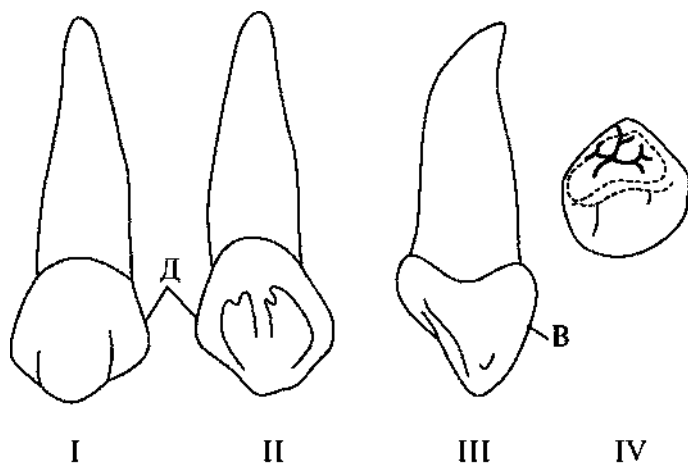


Рис. 283. Форма верхнего молочного клыка в вестибулярной (I), язычной (II), мезиальной (III) и жевательной (IV) нормах. Линии на поверхностях зубов обозначают их рельеф. Схема. В - вестибулярная поверхность, Д - дистальная поверхность.

ных) корнях имеются продольные борозды. Корни этих зубов обычно направлены в стороны. Верхушка мезиально-щечного корня отклоняется дистально. Часто дистально-щечный и язычный корни у верхнего 1-го моляра не разъединены. У 1-го молочного моляра верхней челюсти на щечной поверхности выражен щечный бугорок, мезиальный угол коронки менее закруглен, чем дистальный. У основания коронки в мезио-вестибулярном направлении имеется утолщение - базальный молярный бугорок. На жевательной поверхности этого зуба от щечного режущего края к центральной ямке направляется гребешок, по бокам которого расположены борозды. Аналогичный гребешок присутствует на режущем крае и на язычной поверхности 1-го молочного моляра верхней челюсти. У этого зуба выражены краевые гребешки. На язычной поверхности коронки при переходе ее в шейку имеется сужение (пояс); мезиальная поверхность округлая, на щечной - виден базальный бугорок с наклоном в язычном направлении.

2-й молочный моляр верхней челюсти - самый крупный из всех молочных зубов (рис. 287).

Молочные большие коренные зубы (моляры) нижней челюсти имеют особенности (рис. 288). Нижние моляры на щечной поверхности имеют выраженный пояс у основания коронки и базальный бугорок, на жевательной поверхности видны 2-4 бугорка. На режущем щечном

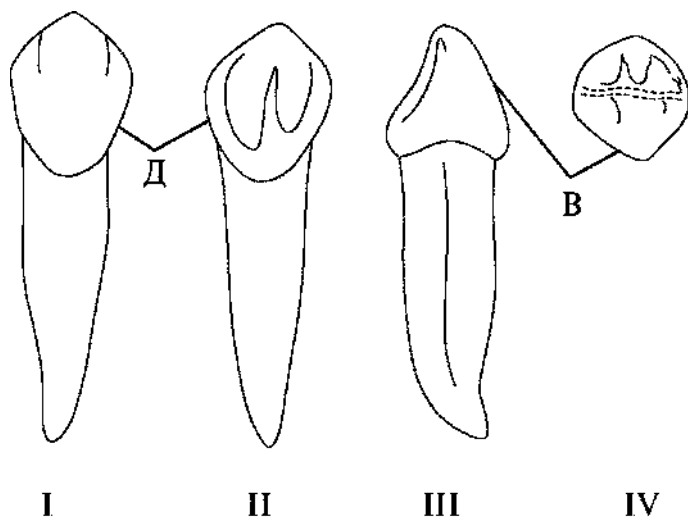


Рис. 284. Форма нижнего молочного клыка в вестибулярной (I), язычной (II), мезиальной (III) и жевательной (IV) нормах. Линии на поверхностях зубов обозначают их рельеф. Схема. В - вестибулярная поверхность, Д - дистальная поверхность.

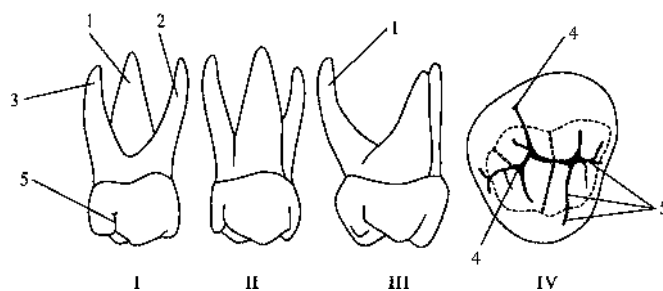


Рис. 285. Форма верхнего молочного первого моляра в вестибулярной (I), язычной (II), мезиальной (III) и жевательной (IV) нормах. Линии на поверхностях зубов обозначают их рельеф. Схема. 1 - небный (язычный) корень, 2 - мезиально-вестибулярный корень, 3 - дистально-вестибулярный корень, 4 - ямочка, 5 - борозда.

крае выражен вестибулярно-мезиальный бугорок (протоконид), менее заметен вестибулярнодистальный бугорок (гипоконид). На язычном режущем крае обычно развиты язычно-дистальный бугорок (энтоконид) и язычно-мезиальный бугорок (мезоконид), разделяющийся на несколько частей. Центральная борозда на жевательной поверхности глубокая, к ней направлены гребешки жевательных бугорков. Имеются мезиальный и дистальный корни, мезиальный из них имеет два канала.

2-й молочный моляр нижней челюсти похож на 1-й постоянный моляр.

Прорезывание зубов

У новорожденного ребенка коронки резцов и клыков в основном сформированы, находятся в зубных альвеолах (рис. 289, 290). После рождения ребенка начинается формирование корней

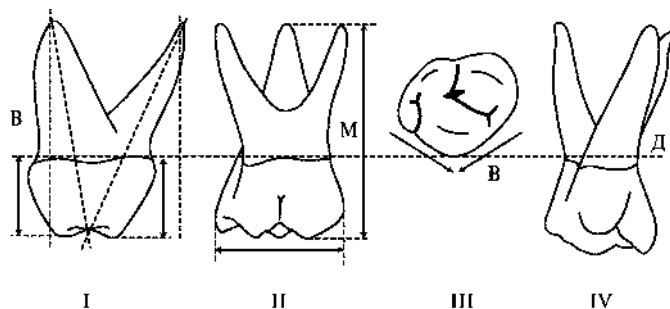


Рис. 286. Форма верхнего молочного второго моляра в вестибулярной (I), язычной (II), жевательной (III) и мезиальной (IV) нормах. Линии на поверхностях зубов обозначают их рельеф. Схема. 1 - небный (язычный) корень, 2 - мезиально-вестибулярный корень, 3 - дистально-вестибулярный корень, 4 - ямочка, 5 - мезиальная борозда, 6 - бугорок Карабелли, 7 - бугорок Цуккеркандля. В - вестибулярная поверхность, М - мезиальная поверхность, Я - язычная поверхность.

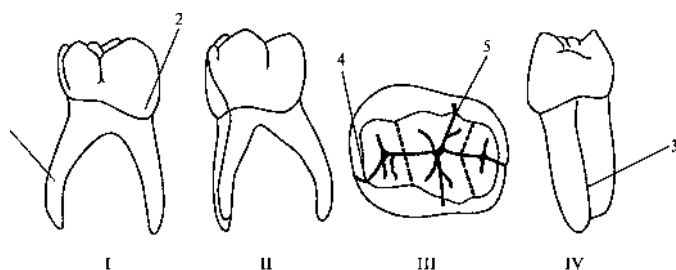


Рис. 287. Форма нижнего молочного первого моляра в вестибулярной (II), язычной (IV), жевательной (III) и мезиальной (I) нормах. Линии на поверхностях зубов обозначают их рельеф. Схема. 1 - дистальный корень, 2 - бугорок Цуккеркандля, 3 - борозда мезиального корня, 4 - борозда, 5 - ямочка.

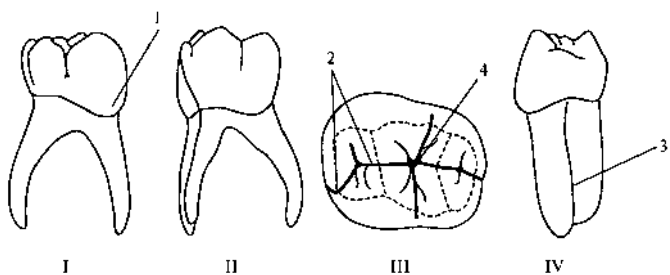


Рис. 288. Форма нижнего молочного второго моляра в вестибулярной (I), язычной (II), жевательной

(III) и мезиальной (IV) нормах. Линии на поверхностях зубов обозначают их рельеф. Схема.

1 - бугорок Цуккеркандля, 2 - мезиальная борозда, 3 - борозда мезиального корня, 4 - центральная

ямка.

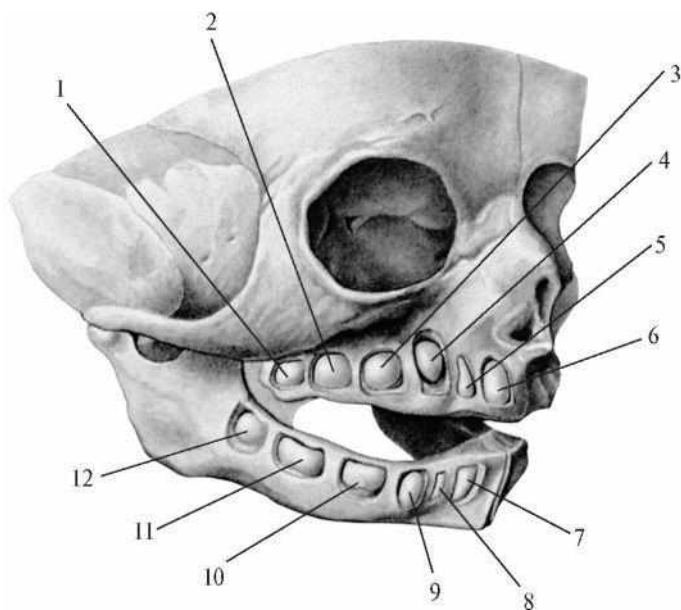


Рис. 289. Расположение молочных зубов в верхней и нижней челюстях у новорожденного ребенка. Вид сбоку и спереди.

1 - верхний первый моляр (постоянный), 2 - верхний второй моляр (молочный), 3 - верхний первый моляр (молочный), 4 - верхний клык (молочный), 5 - верхний латеральный резец (молочный), 6 - верхний медиальный резец (молочный), 7 - нижний медиальный резец (молочный), 8 - нижний латеральный резец (молочный), 9 - нижний клык (молочный), 10 - нижний первый моляр (молочный),

11 - нижний второй моляр (молочный), 12 - нижний первый моляр (постоянный).

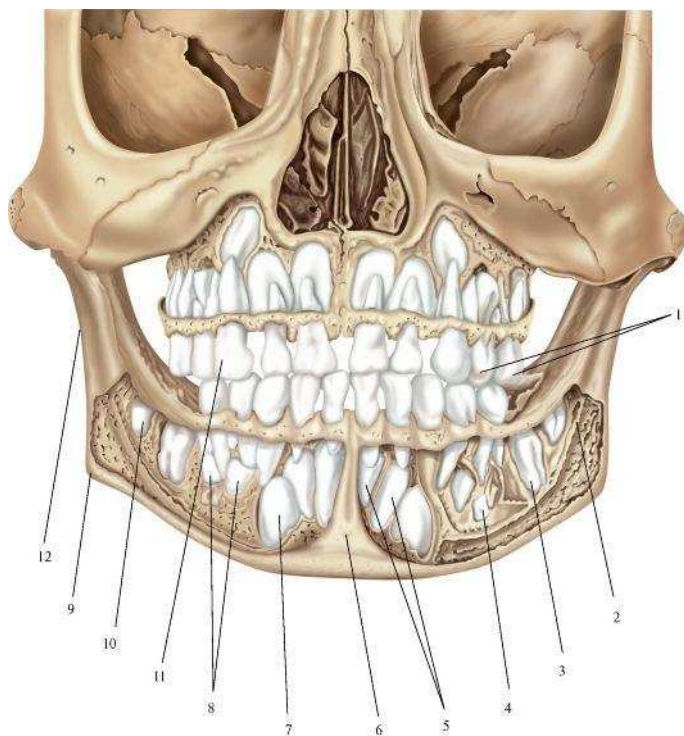


Рис. 290. Расположение молочных и постоянных зубов в верхней и нижней челюстях у ребенка в возрасте 5 лет. Вид спереди.

1 - верхние моляры (молочные), 2 - канал нижней челюсти, 3 - нижний первый моляр (постоянный), 4 - второй премоляр (постоянный), 5 - нижние резцы (постоянные), 6 - подбородочный выступ, 7 - нижний клык (постоянный), 8 - нижние премоляры (постоянные), 9 - угол нижней челюсти, 10 - нижний второй моляр (постоянный), 11 - верхний клык (молочный), 12 - мышечковый отросток.

зубов, образование межальвеолярных перегородок. Затем участок десны, соответствующий коронке зуба, истончается, и коронка выходит на поверхность (рис. 291, 292, 293, 294).

По мере образования постоянных зубов молочные постепенно заменяются. Вначале рассасываются верхушки корней, затем те части корня, которые находятся ближе к зачатку постоянного зуба. Остатки молочных зубов постепенно «вытесняются» образующимися постоянными зубами. С 3-4 летнего возраста между молочными зубами образуются диастемы (промежутки), размеры которых на верхней челюсти больше, чем на нижней. Полностью прорезавшимся зуб считается тогда, когда его коронка полностью выходит из десны.

С учетом расположения зубов и формы верхней и нижней челюстей в стоматологии выделяют понятия: «альвеолярная дуга», «зубная дуга» и «базальная дуга».

Альвеолярная дуга - это линия, проведенная по гребню альвеолярного отростка (рис. 295).

Выступающая часть коронки зубов, располагающихся в челюстях, образует зубные дуги (или ряды).

Верхняя зубная дуга имеет эллиптическую форму. Нижняя зубная дуга - параболическую форму (рис. 296).

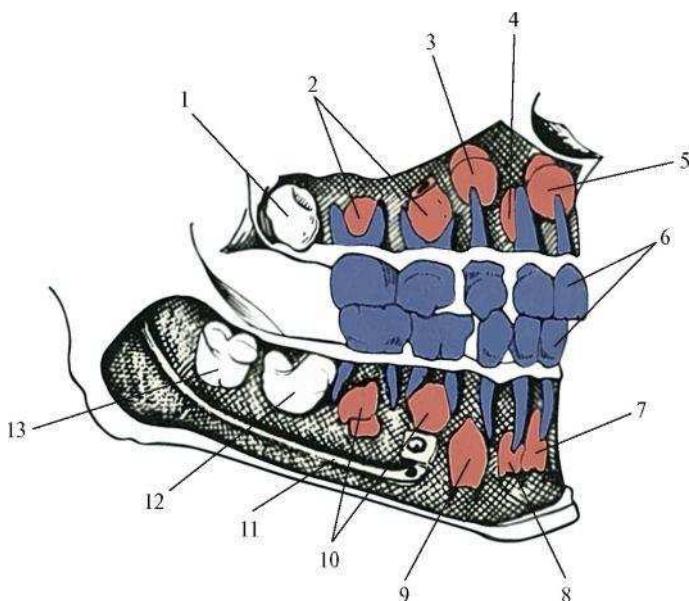


Рис. 291. Расположение молочных и постоянных зубов в верхней и нижней челюстях у ребенка в возрасте 5 лет. Вид сбоку и спереди. Синим цветом обозначены молочные зубы, красным и белым цветом - постоянные.

1 - верхний первый моляр (постоянный), 2 - верхние премоляры (постоянные), 3 - верхний клык (постоянный), 4 - верхний латеральный резец (постоянный), 5 - верхний медиальный резец (постоянный), 6 - молочные зубы, 7 - нижний медиальный резец (постоянный), 8 - нижний латеральный резец (постоянный), 9 - нижний клык (постоянный), 10 - нижние премоляры (постоянные), 11 - канал нижней челюсти, 12 - нижний первый моляр (постоянный), 13 - нижний второй моляр (постоянный).

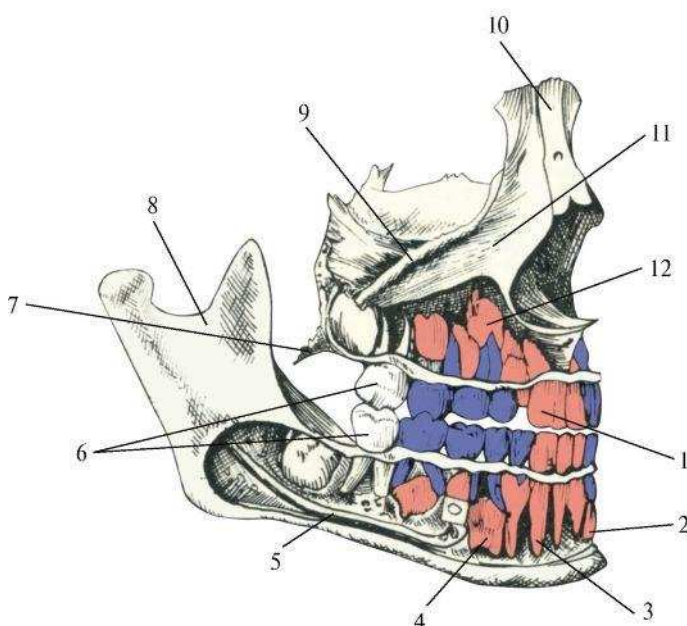


Рис. 292. Расположение молочных и постоянных зубов в верхней и нижней челюстях у ребенка в возрасте 8 лет. Вид сбоку и спереди. Синим цветом обозначены молочные зубы, красным и белым цветом - постоянные.

1 - верхний медиальный резец (постоянный), 2 - нижний клык (постоянный), 3 - нижний медиальный резец (постоянный), 4 - нижний клык (постоянный), 5 - канал нижней челюсти, 6 - моляры (постоянные), 7 - небная кость, 8 - нижняя челюсть, 9 - верхнечелюстная кость, 10 - носовая кость,

11 - лобный отросток верхнечелюстной кости, 12 - верхний клык (постоянный).

Верхняя зубная дуга несколько шире нижней поэтому жевательные поверхности верхних зубов находятся впереди и снаружи от нижних зубов.

Базальной дугой называют линию, проведенную через верхушки корней зубов. У верхней челюсти зубная дуга шире альвеолярной, которая шире базальной. У нижней челюсти самая широкая базальная дуга, несколько уже альвеолярная и самая узкая зубная дуга.

Положение сомкнутых зубов называется *окклюзией* (рис. 297). Зубы верхнего и нижнего рядов находятся между собой в определенных соотношениях. Так, бугоркам моляров и

премоляров одной челюсти соответствуют углубления на одноименных зубах другой челюсти. Одноименные зубы правой и левой сторон, как известно, именуются антимерами. Соприкасающиеся зубы верхней и нижней челюстей называют зубами-антагонистами.

Различают *центральную окклюзию*, когда положение верхних и нижних резцов совпадает, *переднюю окклюзию*, когда нижний зубной ряд выдвинут вперед; *боковую окклюзию*, левую - при сдвиге нижней челюсти влево, правую - при сдвиге нижней челюсти вправо.

Прикусом называют положение зубных дуг в центральной окклюзии.

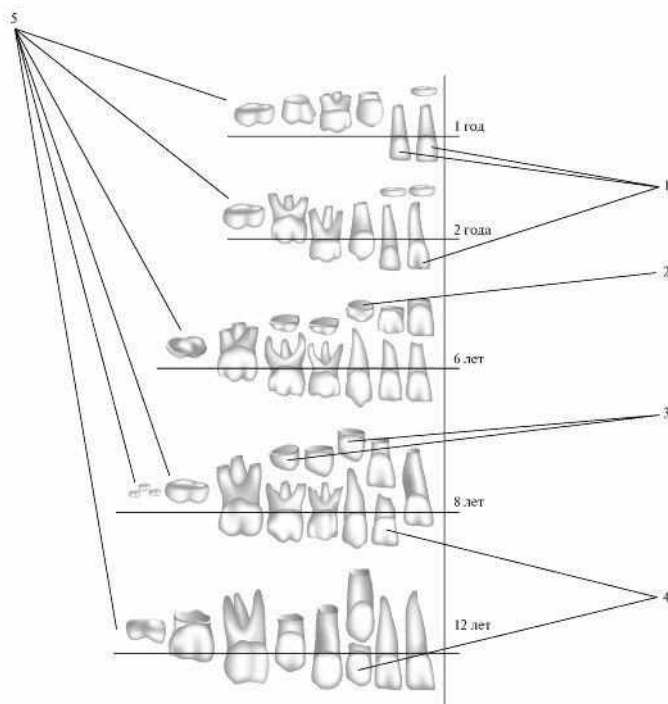


Рис. 293. Степень развития и порядок прорезывания молочных зубов верхней челюсти (по Борованскому).

1 - молочные резцы, 2 - постоянный клык, 3 - постоянные премоляры и клык, 4 - молочные - латеральный резец и клык, 5 - постоянные моляры.

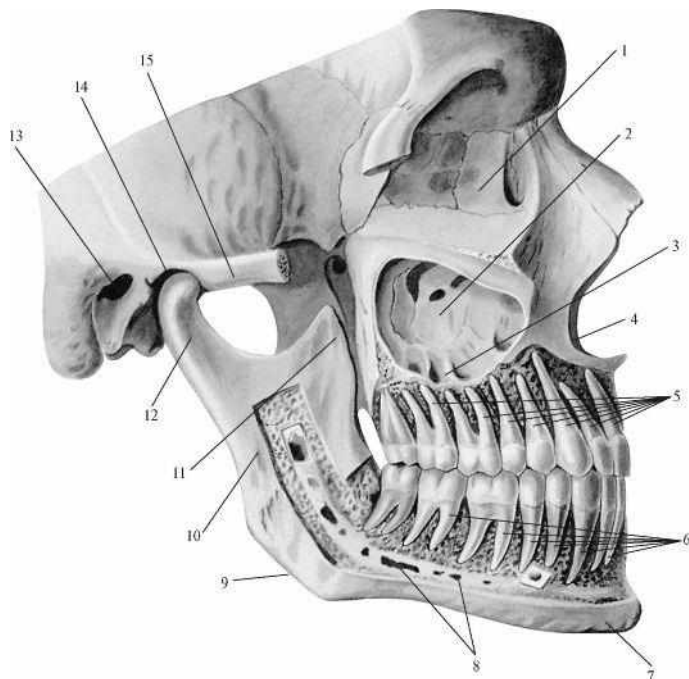


Рис. 294. Взаимоотношения корней зубов верхней челюсти с верхнечелюстной пазухой и нижней стенкой полости носа и нижних зубов с каналом нижней челюсти. Вид справа.

1 - глазница, 2 - верхнечелюстная пазуха, 3 - нижняя стенка верхнечелюстной пазухи, 4 - полость носа, 5 - корни зубов верхней челюсти, 6 - корни зубов нижней челюсти, 7 - нижняя челюсть, 8 - канал нижней челюсти, 9 - угол нижней челюсти, 10 - ветвь нижней челюсти, 11 - венечный отросток нижней челюсти, 12 - мышечковый отросток нижней челюсти, 13 - наружный слуховой проход, 14 - нижнечелюстная ямка, 15 - скуловой отросток височной кости.

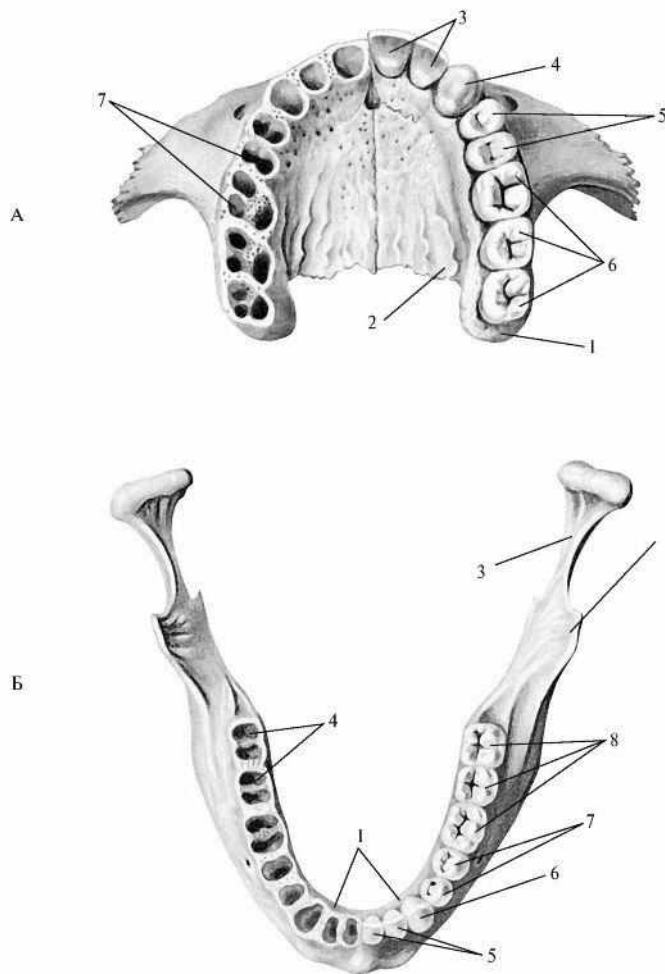


Рис. 295. Альвеолярные дуги верхней (А) и нижней (Б) челюстей.

А: 1 - альвеолярный отросток, 2 - небный отросток, 3 - резцы, 4 - клык, 5 - премоляры, 6 - моляры, 7 - зубные альвеолы.

Б: 1 - альвеолярная часть, 2 - венечный отросток, 3 - мышелковый отросток, 4 - зубные альвеолы, 5 - резцы, 6 - клык, 7 - премоляры, 8 - моляры.

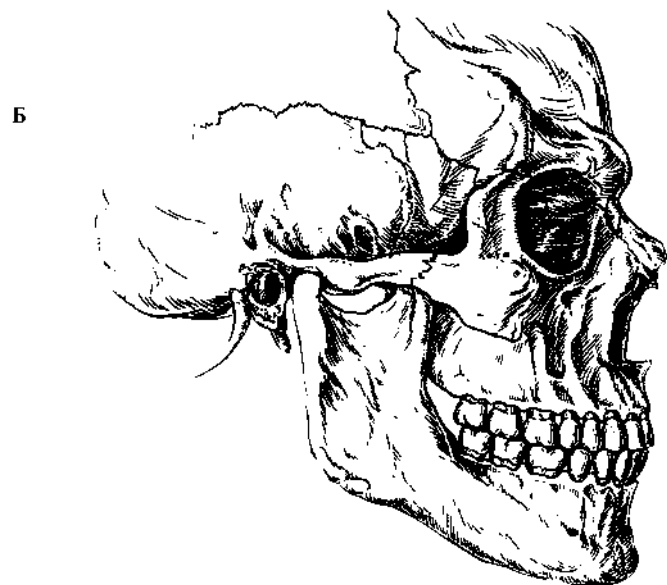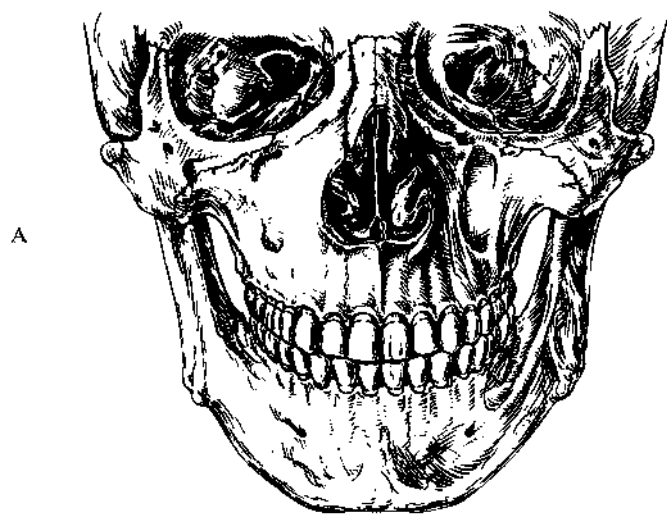


Рис. 296. Положение зубных рядов в центральной окклюзии в прямой (А) и боковой (Б) проекции.

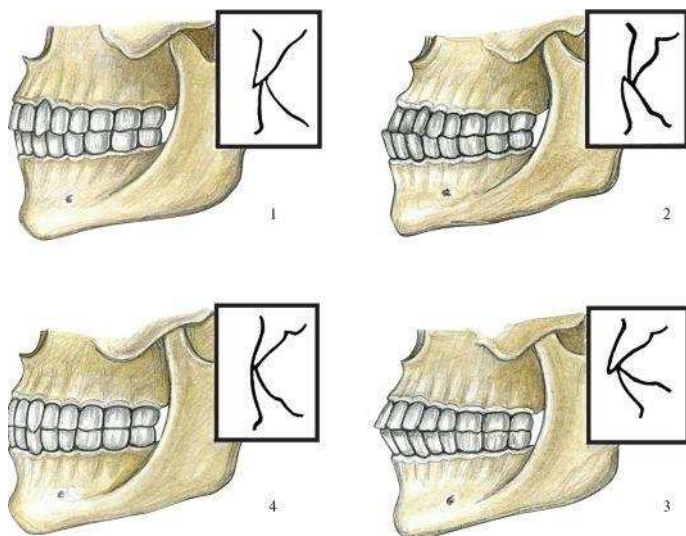


Рис. 297. Разновидности физиологического постоянного прикуса. Вид сбоку. Схематично в правом

верхнем углу каждого рисунка показаны взаимоотношения зубов верхней и нижней челюстей.

1 - ортогнатический прикус, 2 - прогенический прикус, 3 - бипрогнатический прикус, 4 -

прямой

прикус. Прикус различают: временный - молочных зубов, (рис. 290, 291), сменный - при смене молочных зубов на постоянные зубы, когда в зубном ряду имеются одновременно и молочные и постоянные зубы (рис. 292), и постоянный - прикус постоянных зубов (рис. 297).

Положение зубов, когда верхние резцы выступают кпереди по отношению к нижним резцам, называют *ортогнатией* (ortho - прямой, gnathio - челюсть) (рис. 298). Умеренное выстояние зубов нижней челюсти кпереди по отношению к верхним зубам называют *прогнатией*. Одновременный наклон кпереди зубов верхней и нижней челюстей - это *бипрогнатия*, а краевое смыкание зубов - это *ортогения*. Встречаются и другие формы прикуса, когда зубы верхней и нижней челюстей не совпадают по своему положению, или в отдельных местах зубной дуги не соприкасаются друг с другом (рис. 299, 300).

Варианты и аномалии прикуса встречаются у молочных зубов новорожденных (рис. 301), а также при потере зубов в старческом возрасте (рис. 302).

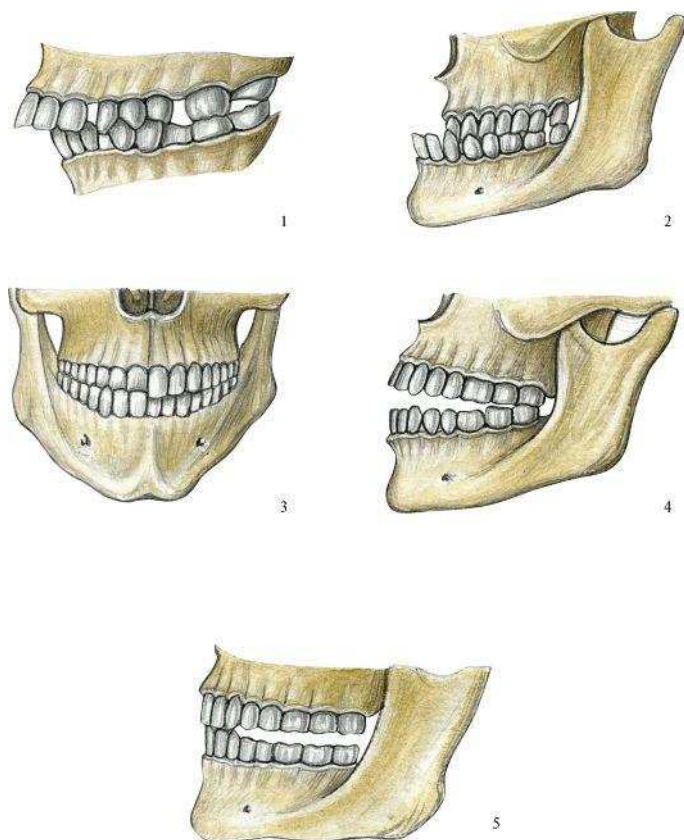


Рис. 298. Разновидности (аномалии) постоянного прикуса. Вид сбоку и спереди. Схема.

1 - значительная степень прогнатии, 2 - значительная степень прогении, 3 - перекрестный прикус,

4 - открытый прямой прикус, 5 - открытый боковой прикус.

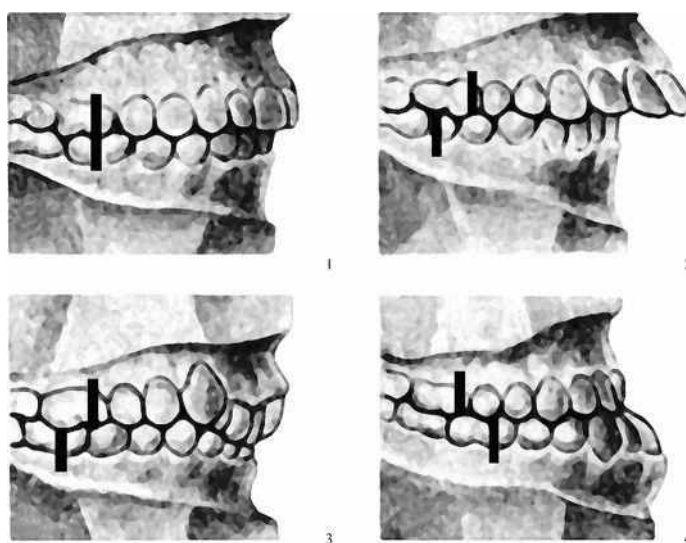


Рис. 299. Схема сагиттальных аномалий прикуса (по Энглу). Вертикальными линиями показаны соотношения верхнего и нижнего первых моляров по сравнению с нейтральным прикусом. Вид сбоку. Схема.

1 - нейтральный прикус, 2 - дистальный прикус (или прогнатия) с вестибулярным отклонением верхних резцов, 3 - дистальный прикус (или прогнатия) с лингвальным отклонением верхних резцов, 4 - медиальный прикус (или прогения) с лингвальным отклонением нижних резцов.

Иннервация зубов. Зубы верхней челюсти иннервируются парными верхними задними альвеолярными нервами (из верхнечелюстного нерва), средними и передними альвеолярными нервами (из подглазничного нерва). Верхние альвеолярные нервы в верхнечелюстных костях образуют верхнее пародонтальное сплетение, от которого к зубам направляются верхние зубные ветви, к стенкам зубных альвеол и к деснам - альвеолярно-десневые ветви и к периодонту - пародонтальные ветви.

Зубы нижней челюсти иннервируются ветвями правого и левого нижних альвеолярных нервов. От этих нервов отходят нижние зубные ветви к зубам, нижние альвеолярно-десневые ветви - к стенкам зубных альвеол и деснам, а также пародонтальные ветви к периодонту.

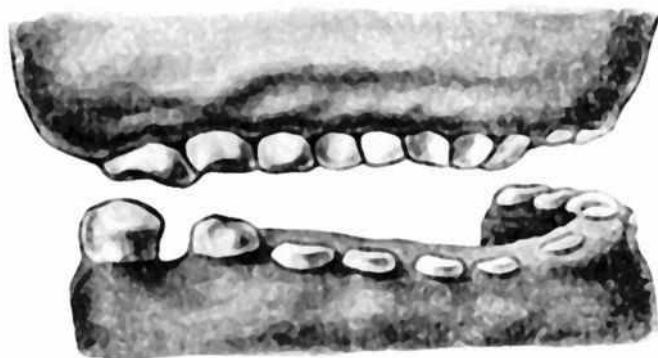


Рис. 300. Снижающийся прикус при повышенной стираемости зубов (выраженном снижении высоты коронок). Вид спереди и сбоку. Схема.

Между всеми этими ветвями в пародонте имеются связи, за счет чего формируется пародонтальная сеть.

Кровоснабжение зубов. Зубы кровоснабжаются ветвями верхнечелюстной артерии. К передним зубам верхней челюсти подходят передние верхние альвеолярные артерии (из подглазничной артерии), к задним зубам верхней челюсти - задние верхние альвеолярные артерии. К нижним зубам - нижняя альвеолярная артерия. От альвеолярных артерий отходят к зубам зубные ветви, к альвеолам и деснам - альвеолярно-десневые и к периодонту пародонтальные ветви. Между всеми этими ветвями образуются анастомозы в виде пародонтальной артериальной сети (верхнечелюстной и нижнечелюстной). Зубные ветви проникают через отверстие верхушки зуба в канал корня и ветвятся в пульпе зуба. Венозный отток от зубов осуществляется по одноименным венам из пародонтального венозного сплетения в крыловидное венозное сплетение, а также в лицевую вену от верхних зубов.

Лимфоотток от зубов. Из лимфатических капилляров пульпы, периодонта, стенок зубной альвеолы и десен образуются отводящие лимфатические сосуды, в основном сопровождающие артерии и вены. От клыков и резцов верхней челюсти лимфа оттекает в

поднижнечелюстные лимфатические узлы, от премоляров и моляров верхней челюсти - в поверхностные щечные (по ходу лицевой вены), в околоушные и поднижнечелюстные узлы и далее в глубокие латеральные шейные лимфатические узлы.

От зубов нижней челюсти лимфатические сосуды следуют к подподбородочным (от резцов и клыков), к поднижнечелюстным лимфатическим узлам (от премоляров и моляров) и далее в передние яремные и глубокие латеральные шейные лимфатические узлы (по ходу внутренней яремной вены).

Развитие зубов

Закладка зубов происходит с 6-й недели внутриутробной жизни, когда многослойный эпителий ротовой бухты утолщается вдоль ротовой щели и образуется **зубной валик**, который постепенно врастает в подлежащую мезенхиму (рис. 303), из которого формируется эпителиальная пластинка по краю ротовой щели. Эта пластинка расщепляется на губную и зубную. Губная пластинка образует желобок, отделяющий закладку губы и щеки с одной стороны (с наружной) и десны - с другой (внутренней). Зубная пластинка приобретает форму дуги, заложенной в

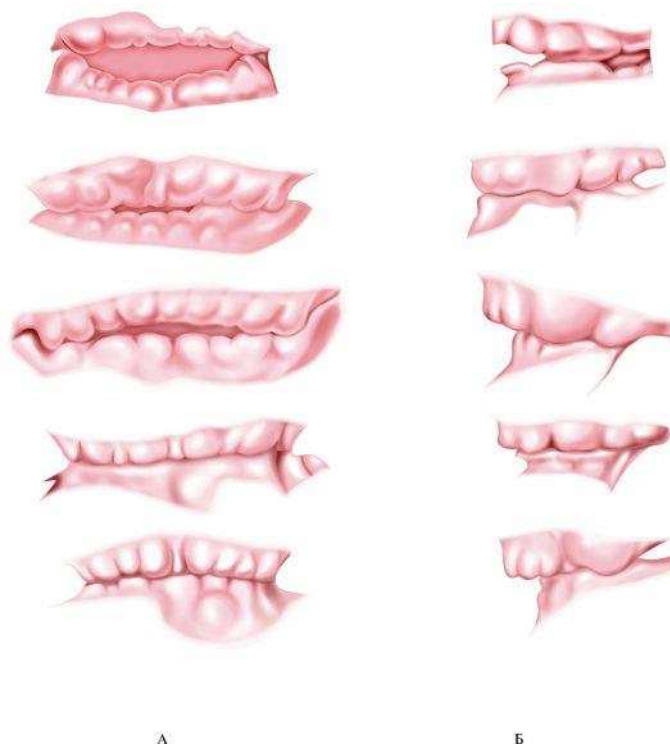


Рис. 301. Разновидности прикуса у новорожденного ребенка (по С. Klinch). А - вид спереди, Б - вид сбоку.

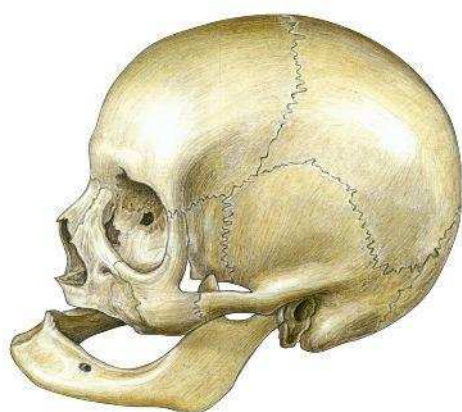


Рис. 302. Прикус старого человека при отсутствии зубов. Вид сбоку.

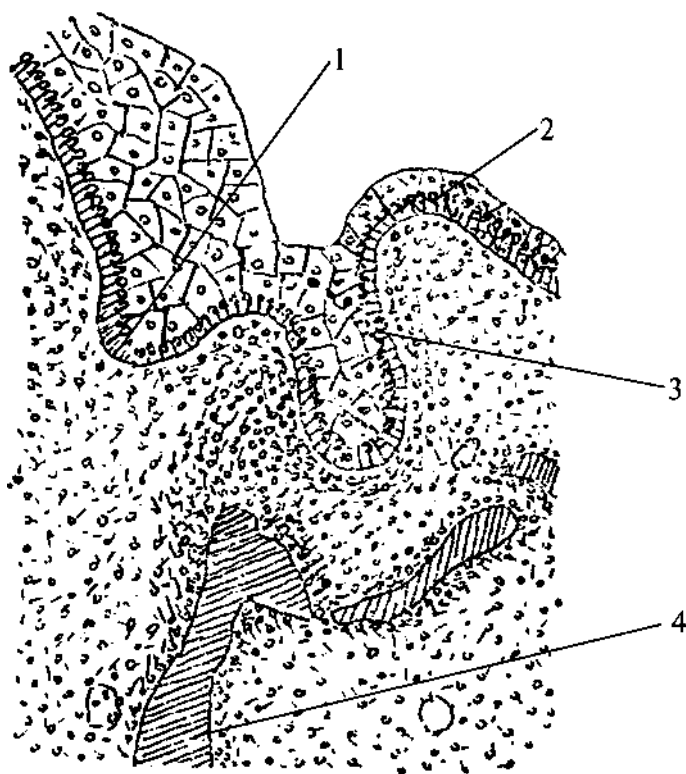


Рис. 303. Ранняя стадия развития зубов. Поперечный разрез через зубную пластинку у восьминедельного плода человека. 1 - «лабиолингвальная» пластинка, 2 - эпителий ротовой полости (эктодерма), 3 - зубная пластинка, 4 - костные трабекулы развивающейся челюсти.

мезенхиме верхней и нижней челюстей. В ней появляется разрастание эпителия в виде колб - по 10 в верхней и нижней челюсти. Это зачатки молочных зубов. На 10-й неделе в каждый зубной зачаток врастает мезенхима (рис. 304), которая образует **зубной сосочек** (будущая пульпа). Постепенно зубной зачаток отделяется от мезенхимы и соединяется с ней только тонким тяжем - шейка зубного органа. Сформированный зубной зачаток состоит из: зубного органа (будущая коронка), зубного сосочка (будущая пульпа), зубного мешочка (будущие корни и цемент) (рис. 304). Далее происходит дифференцировка клеток зубных зачатков. Из внутренних эпителиальных клеток зубного органа образуются

адамантобласты. На поверхности зубного сосочка образуется несколько слоев одонтобластов. В конце 4-го месяца эмбрионального развития происходит образование тканей коронок зуба: из одонтобластов образуется дентин, из адамантобластов - эмаль коронок молочных зубов. Обызвествление дентина происходит в конце 5-го месяца внутриутробного развития.

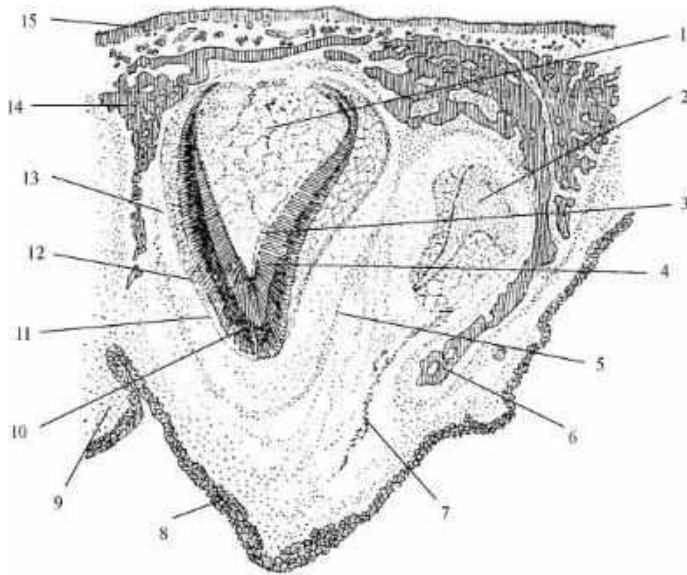


Рис. 304. Формирование медиального резца верхней челюсти у восьмимесячного плода человека. Разрез через верхнюю челюсть в области медиального резца.

1 - закладка пульпы молочного зуба, 2 - закладка постоянного зуба, 3 - слой одонтобластов, 4 - дентин, 5 - зубной мешочек, 6 - кость альвеолы, 7 - дегенерирующая зубная пластинка, 8 - эпителий десны, 9 - верхняя губа, 10 - эмаль, 11 - слой адамантобластов, 12 - звездчатый ретикулум, 13 - эпителий, 14 - кость верхней челюсти, 15 - слизистая оболочка носа.

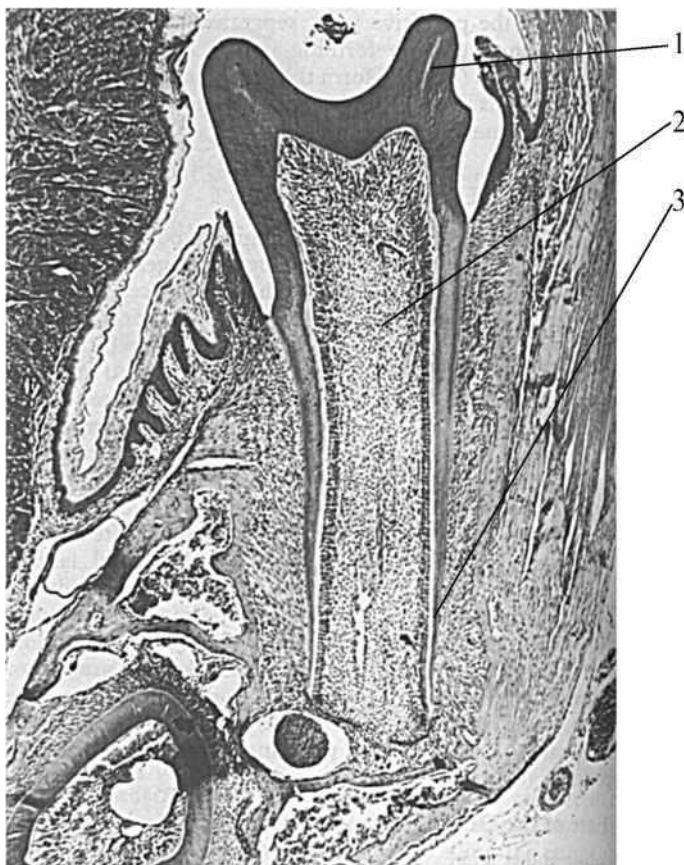


Рис. 305. Развитие моляра. Микропрепарат.

1 - коронка зуба, 2 - сосочек зуба, 3 - корневое
влагалище Гертвига.

Развитие корней молочных зубов происходит уже в постэмбриональной жизни и совпадает во времени с началом прорезывания молочных зубов, примерно с шести месяцев после рождения ребенка (рис. 305). В этот период края зубного органа, состоящие из двух рядов эпителиальных клеток, внутренних и наружных, разрастаются и врастают в окружающую мезенхиму. Это образование - эпителиальное корневое влагалище (влагалище Гертвига) определяет форму будущего корня. Из мезенхимальных клеток зубного сосочка, прилежащих к эпителиальному корневому влагалищу, формируются одонтобласты, образующие дентин корня зуба. После появления первых слоев дентина в эпителиальное влагалище врастают мезенхимальные клетки зубного мешочка, которые дифференцируются в цементобласты, образующие цемент.

Постоянные зубы образуются аналогично развитию молочных зубов, из той же зубной пластинки, из которой развиваются молочные зубы. Закладка постоянных зубов начинается с 5-ого месяца эмбрионального развития. Возле каждого зачатка молочного зуба образуются зубные органы постоянных резцов, клыков, малых коренных - так называемые замещающие зубы. Закладка постоянных моляров происходит позже - 1-го моляра - середина 1-го года жизни, 3-го моляра - на четвертом и пятом году жизни, так как для всех зубов не хватает места в челюсти плода. Постоянные моляры не имеют предшественников в молочном прикусе, их называют дополнительными зубами. Развитие постоянных зубов происходит в такой же последовательности, как и молочных.

Аномалии развития зубов

К аномалиям развития зубов можно отнести аномалии числа, сроков прорезывания, положения, формы, величины и цвета зубов, что связано с нарушением развития структуры тканей зубов.

Встречаются сверхкомплектные зубы (избыток зубов различных групп - *супраденция*, или *гиперденция*), которые могут иметь правильную или неправильную форму и располагаются, как правило, вне зубной дуги. Могут отсутствовать все (адентия) или некоторые зубы (гиподентия), что связано с гибелью зачатков в процессе развития (рис. 306). Гиподентию следует отличать от *ретенции зуба* - задержки прорезывания (зуб сформировался, но не прорезался). Ретенция связана с задержкой роста челюсти.

К аномалиям сроков прорезывания можно отнести преждевременное прорезывание одного-двух зубов у новорожденного или запоздалое прорезывание зубов, которое выражается в отклонении от средних сроков прорезывания на 4-8 месяцев.

Встречаются различные аномалии положения зубов. К ним можно отнести: **1** - транспозицию (перемещение зубов на место зубов другой группы), **2** - прорезывание зубов вне зубного ряда в

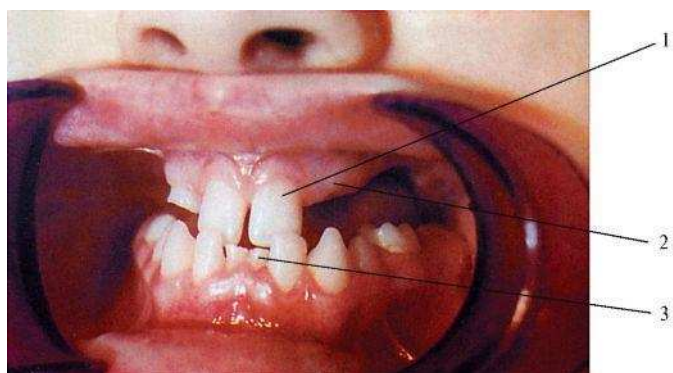


Рис. 306. Аномалии количества, положения и величины зубов. 1 - макроденция, 2 - гиподентия, 3 - микроденция.

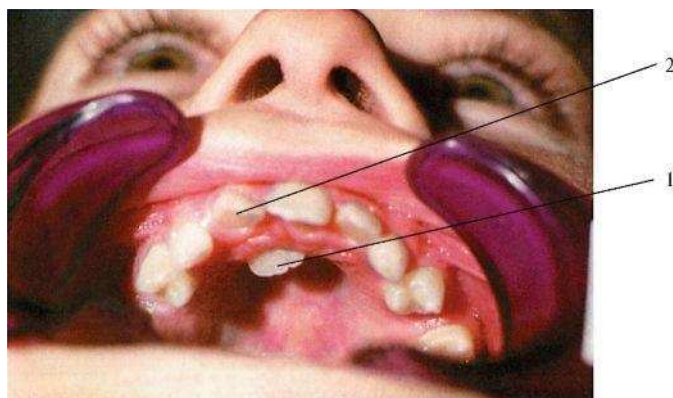


Рис. 307. Аномалии положения резцов.

1 - прорезывание резца вне зубного ряда, 2 - тортоаномалия (зуб повернут вокруг вертикальной оси).

области альвеолярных дуг, твердого неба (рис. 307, 308) или в полость носа, в верхнечелюстную пазуху, в глазницу, **3** - тортоаномалию (зуб повернут вокруг вертикальной оси), **4** - различный уровень расположения жевательной поверхности или режущего края зубов относительно друг друга (жевательная поверхность зуба выше или ниже, чем у остальных), **5** - редкое расположение зубов (трема, trema - расстояние, промежуток, между различными зубами целого зубного ряда увеличен, чаще в результате редукции зубной системы клыков, резцов или при чрезмер-

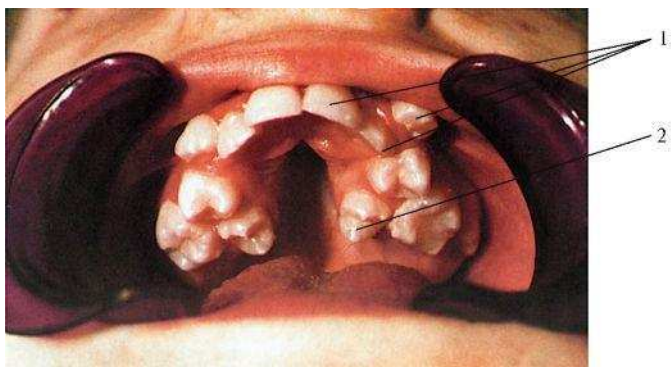


Рис. 308. Аномалии положения зубов верхней челюсти.

1 - краудинг, 2 - прорезывание премоляра вне зубной дуги.

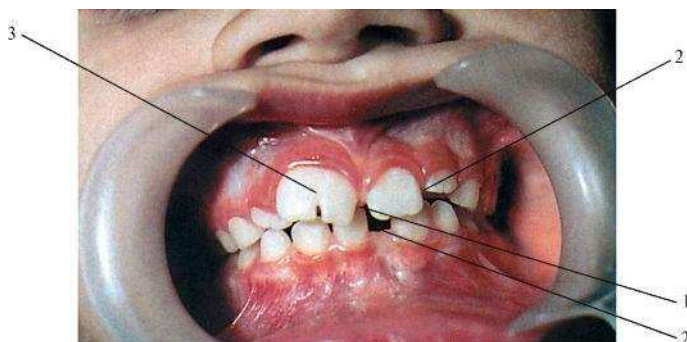

Рис. 309. Аномалии положения зубов верхней челюсти. 1 - трема, 2 - диастема, 3 - двойной зуб.

ном росте челюсти, диастема, *diastema* - большой промежуток между медиальными резцами верхней челюсти, которая бывает истинной (*diastema vera*) при наличии всех прорезавшихся зубов, ее следует отличать от ложной диастемы (*diastema falsum*), которая наблюдается при незаконченном прорезывании зубов, 6 - тесное расположение зубов - зубы надвигаются друг на друга, что связано с гетеротопией (образованием тканей на необычном для них месте) зубных зачатков и недоразвитием челюстей.

Аномалии формы коронки зубов встречаются часто. Так, медиальные верхние резцы могут быть в виде клина или шипа - шиповидный зуб, отверткообразной и бочкообразной формы (поперечный размер коронки у режущего края меньше, чем у шейки и на режущем

крае зуба имеется изъязн). Наблюдали такие зубы Гетчинсон и Фурнье при врожденном сифилисе. Первый верхний моляр может быть почкообразной формы, когда - ширина зуба у шейки больше, чем у жевательной поверхности (зуб Пфлюгера).

Аномалии величины коронки (рис. 309) встречаются в виде микродентизма (маленькая коронка зуба) и макродентизма - увеличенная коронка по сравнению со средними размерами. Макродентизм следует отличать от сдвоенных зубов, которые образуются от слияния зубного органа или его расщепления. Может быть две коронки при одном корне. К изменениям формы корней относится раздвоение и сильная изогнутость корней зубов.

Часто встречается аномалия структуры тканей зуба в виде недоразвития эмали (чаще) и дентина (реже). Это называется *гипоплазией*. Она обусловлена увеличением количества органического вещества и недостаточной минерализацией, что ведет к уменьшению эмалевого слоя. При этом эмаль зубов бывает пятнистая (пятна серо-перламутрового или светло-коричневого цвета), волнистая, точечная, бороздчатая, может отсутствовать.

Глотка

Глотка (pharynx), расположенная в области головы и шеи, является частью пищеварительной и дыхательной систем, в глотке происходит перекрест пищеварительного и дыхательного путей. Глотка представляет собой воронкообразную трубку, подвешенную к основанию черепа (рис. 310). Вверху *глотка* (*свод глотки*, *fornix pharyngis*) прикреплена к основанию черепа: к глоточному бугорку затылочной кости сзади, к пирамидам височных костей по бокам, к медиальной пластинке крыловидных отростков клиновидной кости. На уровне V-VII шейных позвонков глотка переходит в пищевод. В глотку открываются отверстия полости носа (хоаны) и полости рта (зев), глоточные отверстия слуховых труб (рис. 311). Внизу глотка сообщается с гортанью, а еще ниже продолжается в пищевод.

Задняя стенка глотки прилежит к передней поверхности тел шейного отдела позвоночника, покрытого спереди предпозвоночными мышцами и предпозвоночной пластинкой шейной фасции. Между задней поверхностью глотки и пластинкой шейной фасции находится *заглоточное пространство* (*spatium retropharyngeum*), заполненное рыхлой соединительной тканью, в которой расположены заглоточные лимфатические узлы. Сбоку от глотки, в *окологлоточном пространстве* (*spatium parapharyngeum*) располагается сосудисто-нервный пучок (общая сонная артерия, внутренняя яремная вена, блуждающий нерв, глубокие латеральные лимфатические сосуды и узлы шеи), впереди глотки находится носовая полость (вверху), полость рта и гортань (внизу).

Длина глотки у взрослого человека составляет 12-14 см.

У глотки выделяют носовую, ротовую и гортанную части. *Носовая часть глотки* (*pars nasalis pharyngis*) находится на уровне хоан и образует верхний отдел глотки. *Ротовая часть глотки* (*pars oralis pharyngis*) расположена от небной занавески вверху, до входа в гортань внизу. *Гортанная часть глотки* (*pars laryngea pharyngis*) является нижним отделом глотки, идет от уровня входа в гортань до перехода глотки в пищевод. Носовая часть глотки (носоглотка) относится только к дыхательным путям, ротовая и гортанная части - к пищеварительному и дыхательному путям. При глотании носоглотку отделяет от остальных частей глотки небная занавеска, а надгортанник закрывает вход в гортань.

Поэтому пищевая масса при глотании поступает в пищевод и не попадает ни в носовую полость, ни в полость гортани.

В области свода глотки у места перехода ее верхней стенки в заднюю расположена *глоточная (аденоидная) миндалина* [tonsilla pharyngealis (adenoidea)], являющаяся органом иммунной системы. На боковых стенках глотки, на уровне заднего конца нижней носовой раковины-

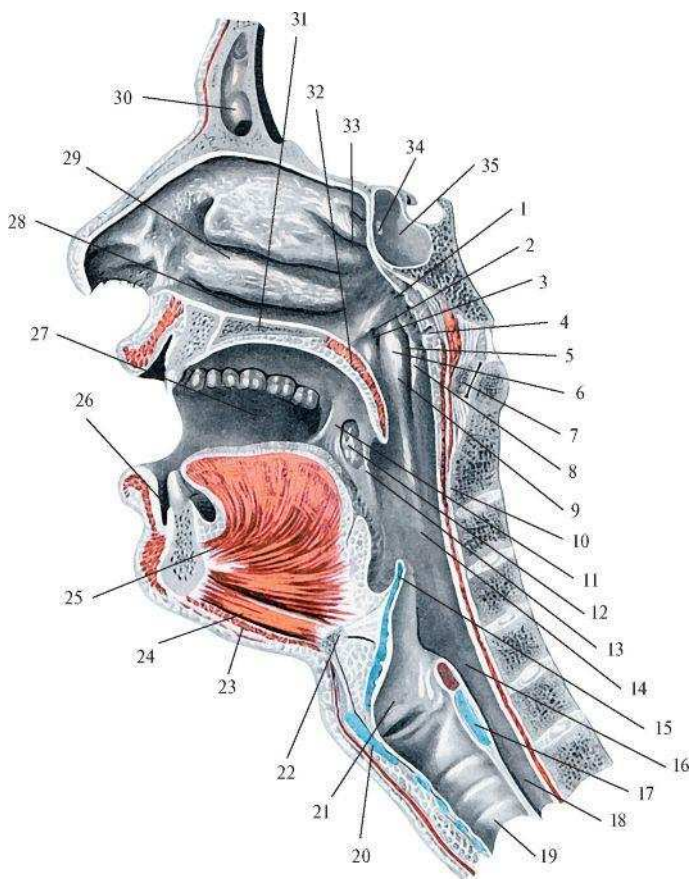


Рис. 310. Глотка на сагитальном разрезе головы, выполненном справа от перегородки носа. 1 - верхняя стенка глотки, 2 - трубно-небная складка, 3 - глоточное отверстие слуховой трубы, 4 - глоточная миндалина, 5 - глоточный карман, 6 - трубный валик, 7 - передняя дуга атланта, 8 - носовая часть глотки, 9 - трубно-глоточная складка, 10 - заглоточное пространство, 11 - небноязычная дужка, 12 - небная миндалина, 13 - небно-глоточная дужка, 14 - ротовая часть глотки, 15 - надгортанник, 16 - гортанная часть глотки, 17 - перстневидный хрящ, 18 - пищевод, 19 - трахея, 20 - щитовидный хрящ, 21 - полость гортани, 22 - тело подъязычной кости, 23 - челюстноподъязычная мышца, 24 - подбородочно-подъязычная мышца, 25 - подбородочно-язычная мышца, 26 - преддверие рта, 27 - собственно полость рта, 28 - нижний носовой ход, 29 - средний носовой ход, 30 - лобная пазуха, 31 - твердое небо, 32 - мягкое небо, 33 - верхний носовой ход, 34 - апертюра клиновидной пазухи, 35 - клиновидная пазуха.

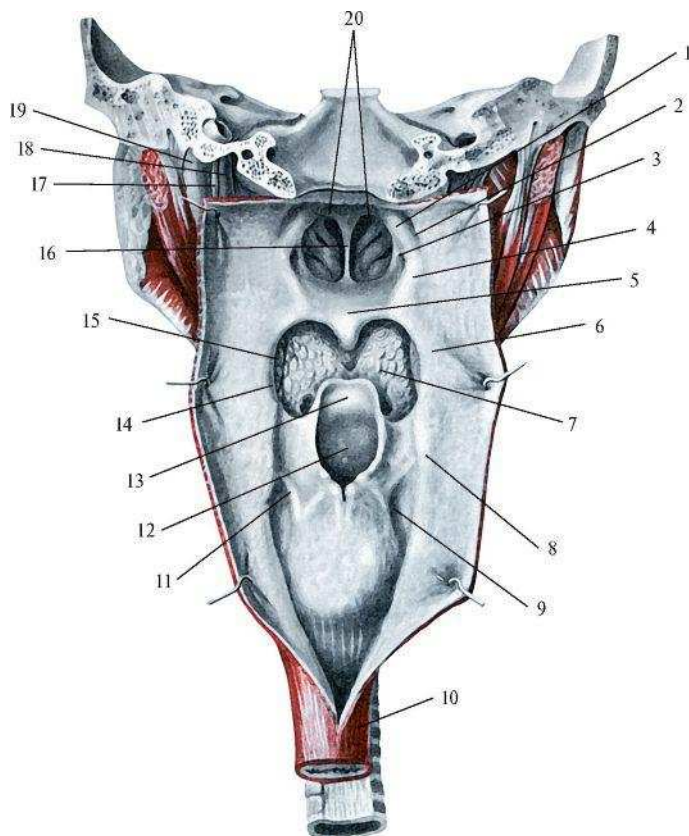


Рис. 311. Глотка. Вид сзади. Задняя стенка глотки вскрыта срединно-сагиттальным разрезом. 1 - трубный валик, 2 - глоточный карман, 3 - глоточное отверстие слуховой трубы, 4 - носовая часть глотки, 5 - мягкое небо, 6 - ротовая часть глотки, 7 - корень языка, 8 - гортанная часть глотки, 9 - грушевидный карман, 10 - пищевод, 11 - складка верхнего гортанного нерва, 12 - вход в гортань, 13 - надгортанник, 14 - небно-глоточная дужка, 15 - небная миндалина, 16 - перегородка носа, 17 - блуждающий нерв, 18 - внутренняя сонная артерия, 19 - внутренняя яремная вена, 20 - хоаны.

ны, находится *глоточное отверстие слуховой трубы* (*ostium pharyngeum tubae auditivae*), через которое полость глотки сообщается с полостью среднего уха. Это отверстие сзади и сверху ограничено *трубным валиком* (*torus tubarius*). В слизистой оболочке вокруг глоточного отверстия слуховой трубы и в области трубного валика располагается *трубная миндалина* (*tonsilla tubaria*).

Отверстие, ведущее в гортань, ограничено сверху надгортанником, по бокам черпалонадгортанными складками, а внизу - черпаловидными хрящами гортани. Книзу от этого отверстия находится выступ гортани, образованный выпячиванием гортани в полость глотки. Латеральное этого выступа по бокам в стенке глотки находится *грушевидный карман* (*recessus piriformis*).

Стенки глотки образованы слизистой оболочкой, подслизистой основой, снаружи от которой находятся хорошо выраженная мышечная оболочка и адвентиция. Мышцы глотки образуют сжиматели глотки - констрикторы (верхний, средний и нижний) и продольные мышцы - подниматели глотки (шило-глоточная, небно-глоточная и трубно-глоточная мышцы) (рис. 312, 313, 314, 315).

Верхний констриктор глотки (m. constrictor pharyngis superior) начинается на медиальной пластинке крыловидного отростка клиновидной кости, на крыловидно-нижнечелюстном шве, натянутом между крыловидным крючком и нижней челюстью. Мышечные волокна верхнего констриктора глотки идут кзади и вниз, срастаясь на задней стороне глотки с такими же пучками противоположной стороны. В верхней части задней стенки, где отсутствуют мышечные волокна, имеется соединительнотканная пластинка - глоточно-базилярная фасция. *Средний констриктор глотки* (m. constrictor pharyngis medius) начинается на большом и малом рогах подъязычной кости. Пучки этой мышцы веерообразно расходятся вверх и вниз, идут на заднюю сторону глотки, где срастаются с мышечными пучками противоположной стороны. Верхний край среднего констриктора глотки накладывается на нижнюю часть мышечных пучков верхнего констриктора. *Нижний констриктор глотки* (m. constrictor pharyngis inferior) начинается на латеральной поверхности щитовидного и перстневидного хрящей гортани. Мышечные пучки идут кзади горизонтально, вниз и кверху, покрывают нижнюю половину среднего констриктора и срастаются с пучками такой же мышцы противоположной стороны. При срастании мышечных пучков констрикторов правой и левой сторон на задней стороне глотки по средней линии образуется *шов глотки* (raphe pharyngis). *Шило-глоточная мышца* (m. stylopharyngeus) начинается на шиловидном отростке височной кости, идет вниз и кпереди и заканчивается в стенке глотки между верхним и средним констрикторами. *Трубно-глоточная мышца* (m. salpingopharyngeus) начинается на нижней поверхности хряща слуховой трубы, возле глоточного отверстия, идет вниз и вплетается в латеральную стенку глотки. Мышцы глотки участвуют в акте глотания. При поступлении пищевого комка в полость глотки продольные мышцы поднимают глотку кверху, как бы натягивая ее на пищевой комок, а сжиматели глотки сокращаются последовательно сверху вниз, проталкивая пищу по направлению к пищеводу. Снаружи глотка покрыта *тонкой соединительнотканной оболочкой-адвентицией* (tunica adventitia).

Иннервация глотки осуществляется ветвями языкоглоточного и блуждающего нервов, а также из симпатического ствола.

Кровоснабжение глотки: ветви восходящей глоточной артерии (из наружной сонной артерии), глоточные ветви (из щито-шейного ствола - ветви подключичной артерии), восходящей небной артерии - из лицевой артерии. *Венозная кровь* оттекает через глоточное сплетение во внутреннюю яремную вену.

Лимфатические сосуды глотки впадают в заглоточные и глубокие латеральные (внутренние яремные) лимфатические узлы шеи.

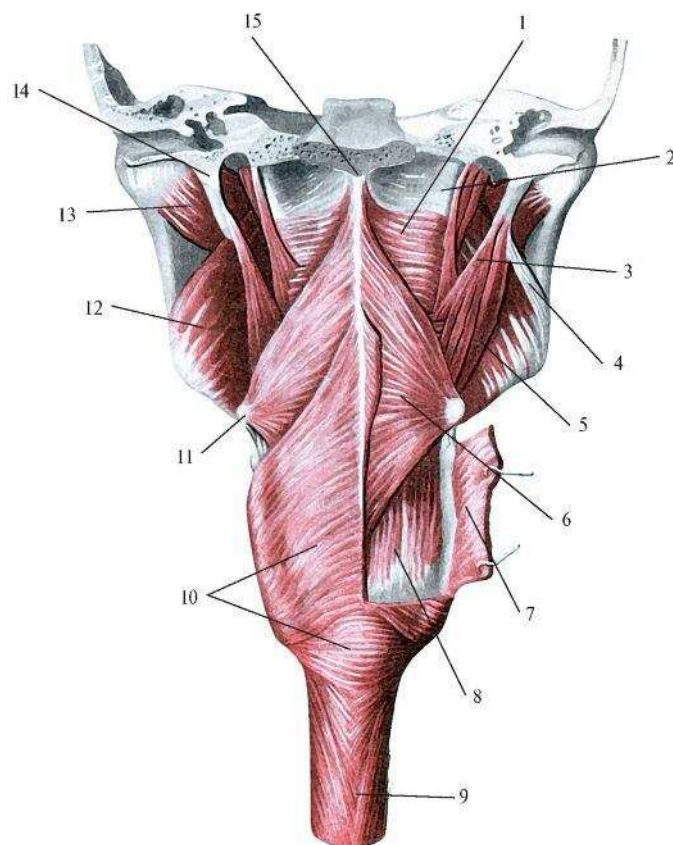


Рис. 312. Мышцы глотки. Вид сзади.

1 - верхний констриктор глотки, 2 - глоточно-базиллярная фасция, 3 - шило-глоточная мышца, 4 - шило-нижнечелюстная связка, 5 - шило-подъязычная мышца, 6 - средний констриктор глотки, 7 - нижний констриктор глотки, 8 - небно-глоточная мышца, 9 - пищевод, 10 - нижний констриктор глотки, 11 - большой рог подъязычной кости, 12 - медиальная крыловидная мышца, 13 - латеральная крыловидная мышца, 14 - шиловидный отросток, 15 - глоточный бугорок затылочной кости.

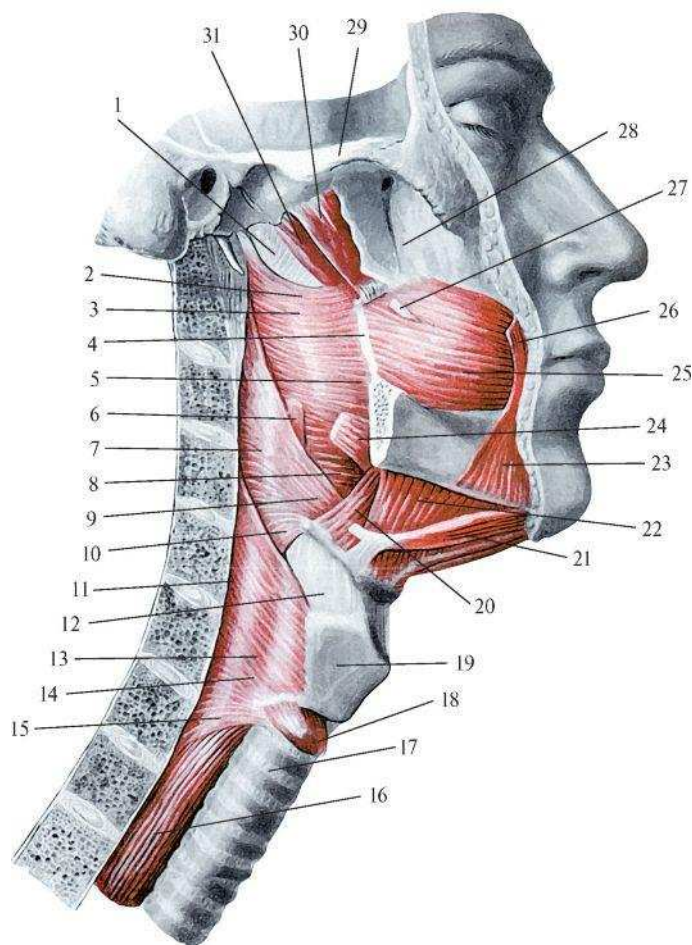


Рис. 313. Мышцы глотки. Вид сбоку.

1 - глоточно-базилярная фасция, 2 - крылоглоточная часть верхнего констриктора глотки, 3 - щечноглоточная часть верхнего констриктора глотки, 4 - крыло-нижнечелюстной шов, 5 - челюстно-глоточная часть верхнего констриктора глотки, 6 - шило-глоточная мышца, 7 - средний констриктор глотки, 8 - язычно-глоточная часть верхнего констриктора глотки, 9 - хряще-глоточная часть среднего констриктора глотки, 10 - рожково-глоточная часть среднего констриктора глотки, 11 - предпозвоночная пластинка шейной фасции, 12 - щито-подъязычная мембрана, 13 - щито-глоточная часть нижнего констриктора глотки, 14 - нижний констриктор глотки, 15 - перстне-глоточная часть нижнего констриктора глотки, 16 - пищевод, 17 - трахея, 18 - перстне-щитовидная мышца, 19 - щитовидный хрящ, 20 - подъязычно-язычная мышца, 21 - переднее брюшко двубрюшной мышцы, 22 - челюстно-подъязычная мышца, 23 - мышца, опускающая угол рта, 24 - шило-язычная мышца, 25 - щечная мышца, 26 - большая скуловая мышца, 27 - околоушной проток, 28 - бугор верхней челюсти, 29 - скуловая дуга, 30 - мышца, напрягающая небную занавеску, 31 - мышца, под- нимающая небную занавеску.

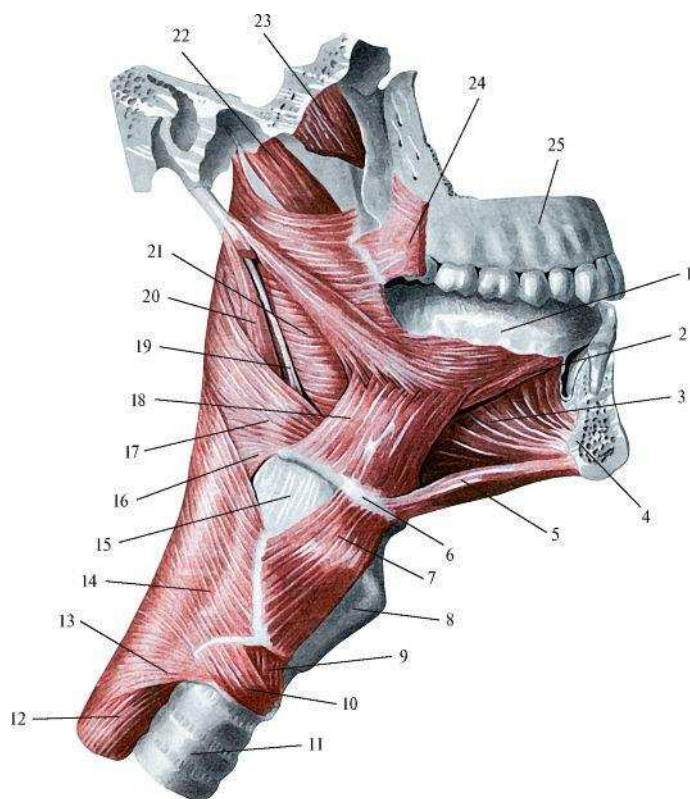


Рис. 314. Мышцы глотки и языка. Вид сбоку (справа). Кости черепа частично удалены. 1 - язык, 2 - нижняя продольная мышца, 3 - подбородочно-язычная мышца, 4 - подбородочная ость, 5 - подбородочно-подъязычная мышца, 6 - подъязычная кость, 7 - щито-подъязычная мышца, 8 - щитовидный хрящ, 9 - прямая часть перстнещитовидной мышцы, 10 - косая часть перстнещитовидной мышцы, 11 - трахея, 12 - пищевод, 13 - перстне-глоточная часть нижнего констриктора глотки, 14 - щито-глоточная часть нижнего констриктора глотки, 15 - щито-подъязычная мембрана, 16 - рожково-глоточная часть среднего констриктора глотки, 17 - хряще-глоточная часть среднего констриктора глотки, 18 - подъязычно-язычная мышца, 19 - шило-подъязычная связка, 20 - шилоглоточная мышца, 21 - верхний констриктор глотки, 22 - мышца, поднимающая небную занавеску, 23 - мышца, напрягающая небную занавеску, 24 - щечная мышца, 25 - верхнечелюстная кость.

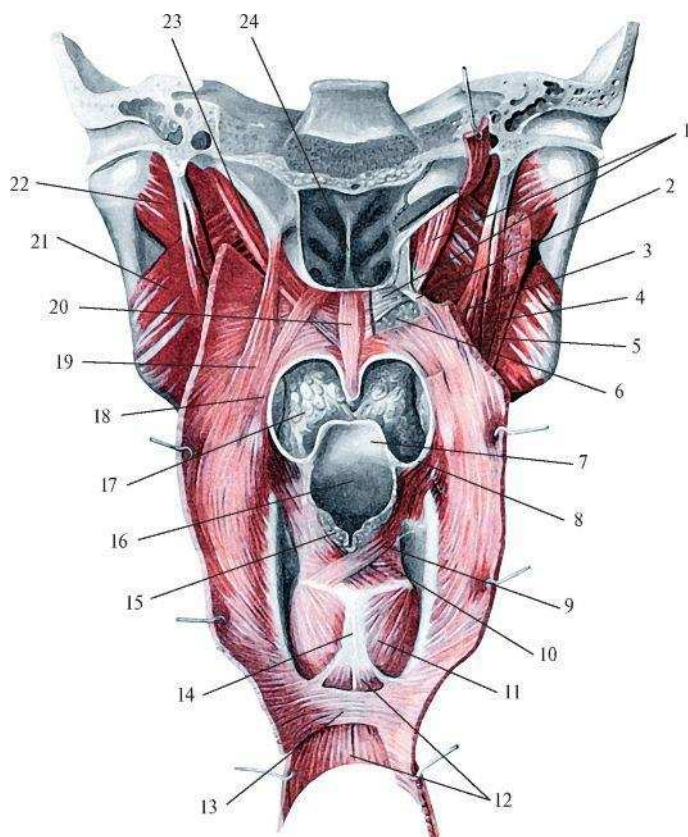


Рис. 315. Мышцы глотки. Вид сзади. Задняя стенка глотки вскрыта срединно-сагиттальным разрезом. Слизистая оболочка удалена.

1 - мышца, напрягающая небную занавеску, 2 - крыловидный крючок, 3 - шило-глоточная мышца, 4 - шило-подъязычная мышца, 5 - двубрюшная мышца, 6 - небные железы, 7 - надгортанник, 8 - глоточно-надгортанниковая складка, 9 - косая черпаловидная мышца, 10 - поперечная черпаловидная мышца, 11 - задняя перстне-черпаловидная мышца, 12 - продольный слой мышечной оболочки пищевода, 13 - циркулярный слой мышечной оболочки пищевода, 14 - перстневидный хрящ, 15 - черпало-надгортанная складка, 16 - вход в гортань, 17 - корень языка, 18 - небно-глоточная мышца, 19 - трубно-глоточная мышца, 20 - мышца язычка, 21 - медиальная крыловидная мышца, 22 - латеральная крыловидная мышца, 23 - мышца, поднимающая небную занавеску, 24 - перегородка носа.

Пищевод

Пищевод (esophagus) представляет собой трубку длиной 25 - 30 см, по которой пища из глотки поступает в желудок (рис. 316). Пищевод начинается на уровне VI-го шейного позвонка и заканчивается в брюшной полости впадением в желудок слева от X-XI грудных позвонков. У пищевода выделяют шейную, грудную и брюшную части. *Шейная часть* (pars cervicalis) и *грудная часть* (pars thoracica) прилежат к позвоночному столбу.

В шейном отделе и до IV грудного позвонка кпереди от пищевода располагается трахея. Ниже уровня V грудного позвонка пищевод лежит справа от аорты, затем позади от нее. Непосредственно над диафрагмой пищевод находится кпереди и слева от аорты. В нижних отделах грудной полости к передней поверхности пищевода прилежит правый блуждающий нерв, а к задней - левый блуждающий нерв. *Брюшная часть* (pars

abdominalis) пищевода (длиной 1-3 см) прилежит к задней поверхности левой доли печени.

Пищевод имеет сужения. Первое сужение находится на уровне VI-VII шейного позвонка, где глотка переходит в пищевод. Второе сужение обнаруживается на уровне IV-V грудного позвонка, где пищевод прилежит к задней поверхности левого главного бронха, и третье - на уровне прохождения пищевода через диафрагму.

Наружная адвентициальная оболочка пищевода образована рыхлой волокнистой соединительной тканью. Мышечная оболочка верхней части пищевода состоит из поперечно-полосатых мышечных волокон, которые в средней части постепенно заменяются гладкомышечными клетками. У нижней части пищевода мышечная оболочка образована только гладкой мышечной тканью.

Подслизистая основа толстая, участвует в образовании продольных складок слизистой оболочки.

Слизистая оболочка покрыта многослойным плоским эпителием.

Иннервация пищевода: ветви правого и левого блуждающих нервов, а также грудного аортального симпатического сплетения.

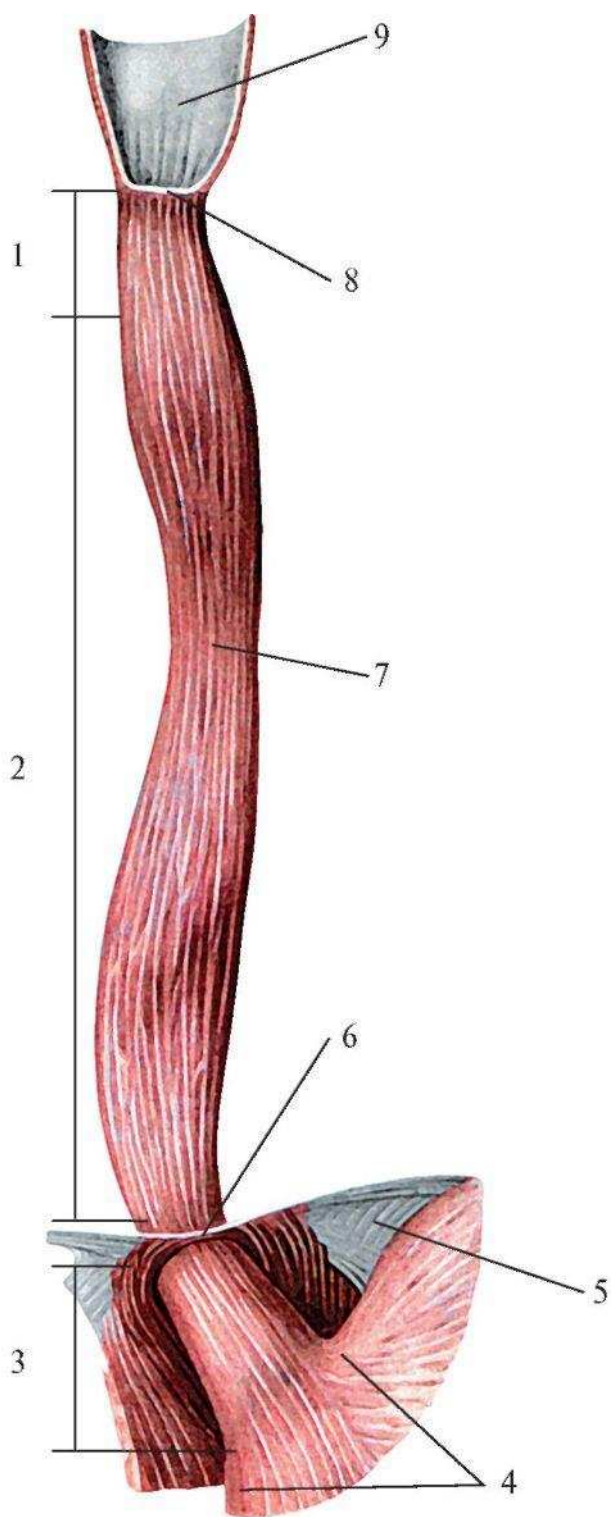


Рис. 316. Пищевод. Вид спереди. 1 - шейная часть пищевода, 2 - грудная часть пищевода, 3 - брюшная часть пищевода, 4 - кардиальная часть желудка (область кардиально-пищеводного сужения), 5 - диафрагма,

6 - диафрагмальное сужение пищевода,

7 - бронхоаортальное сужение пищевода,

8 - глоточно-пищеводное сужение, 9 - глотка.

Кровоснабжение пищевода: ветви нижней щитовидной артерии (в шейном отделе), ветви грудной части аорты (в грудном отделе), левая желудочная артерия (в брюшной полости). *Венозная кровь* оттекает по одноименным венам: из шейной части в нижнюю щитовидную вену, из грудной - в непарную и полунепарную вены, от брюшной части - в левую желудочную вену.

Лимфатические сосуды шейной части пищевода впадают в глубокие латеральные (яремные) лимфатические узлы шеи, в грудной части - в предпозвоночные, задние средостенные, в брюшной части - в левые желудочные лимфатические узлы.

Желудок

Желудок (ventriculus, s. gaster) представляет собой мешковидное расширение пищеварительного тракта, расположенное между пищеводом и тонкой кишкой (рис. 317).

У желудка выделяют *переднюю стенку* (paries anterior), направленную кпереди и кверху, и *заднюю стенку* (paries posterior), обращенную кзади и книзу. При схождении передней и задней стенок образуется *малая кривизна желудка* (curvatura ventriculi minor), направленная вверх и вправо, и более длинная *большая кривизна желудка* (curvatura ventriculi major), направленная вниз и влево. В левой части малой кривизны находится место впадения пищевода в желудок - *кардиальное отверстие* (ostium cardiacum). Прилежащая к нему часть желудка называется *кардиальной частью (кардия)* (pars cardiaca). Слева от кардиальной части расположено куполообразное выпячивание, обращенное вверх и влево, - *дно, или свод, желудка* (fundus (fornix) ventriculi). У правой части малой кривизны желудка имеется изгиб - *угловая вырезка* (incisura angularis). Правый, более узкий, отдел желудка называется *привратниковой (пилорической частью)* (pars pylorica), у которой выделяют широкую часть - *привратниковую пещеру* (antrum pyloricum) и более узкую часть - *канал привратника* (canalis pyloricus). Этот канал сообщает желудок с двенадцатиперстной кишкой. Границей между желудком и двенадцатиперстной кишкой является круговая борозда, которая соответствует месту выхода из желудка - отверстию привратника. Средняя часть желудка называется *телом желудка* (corpus ventriculi).

Вместимость желудка у взрослого человека варьирует от 1,5 до 4,0 л. Желудок располагается в верхней части брюшной полости, под диафрагмой и печенью. Три четверти желудка находятся в левой подреберной области, одна четверть - в надчревной области. Кардиальное отверстие расположено влево от тел X-XI грудных позвонков, отверстие привратника - у правого края XII грудного или I поясничного позвонка. Продольная ось желудка направлена косо сверху вниз, слева направо и сзади наперед. Передняя поверхность желудка в области кардиальной части соприкасается с диафрагмой, дно желудка - с селезенкой, в области малой кривизны - с висцеральной поверхностью левой доли печени. Небольшой участок тела желудка треугольной формы прилежит непосредственно к передней брюшной стенке. Позади желудка находится сальниковая сумка, а забрюшинно расположены верхний полюс левой почки и левый надпочечник, а также поджелудочная железа.

К малой кривизне желудка от ворот печени идет *печеночно-желудочная связка* (lig. hepatogastricum). От большой кривизны к поперечной ободочной кишке отходит *желудочно-ободочная связка* (lig. gastrocolicum), от левой части дна желудка влево, к воротам селезенки идет *желудоч-но-селезеночная связка* (lig. gastrosplenicum).

Желудок со всех сторон покрыт брюшиной. Узкие участки желудка на малой и большой кривизне не имеют брюшинного покрова. Здесь к желудку в толще его связок подходят его сосуды и нервы. Стенки желудка образуют также мышечная оболочка, подслизистая основа и слизистая оболочка. Мышечная оболочка состоит из трех слоев: наружного продольного, среднего кругового и внутреннего слоя косых пучков гладкомышечных клеток. Продольный слой располагается преимущественно возле малой и большой кривизны желудка. Круговой слой утолщается в области привратниковой части желудка, где он образует вокруг выходного отверстия желудка *сфинктер привратника* (m. sphincter pyloricus). Третий слой мышечной оболочки,

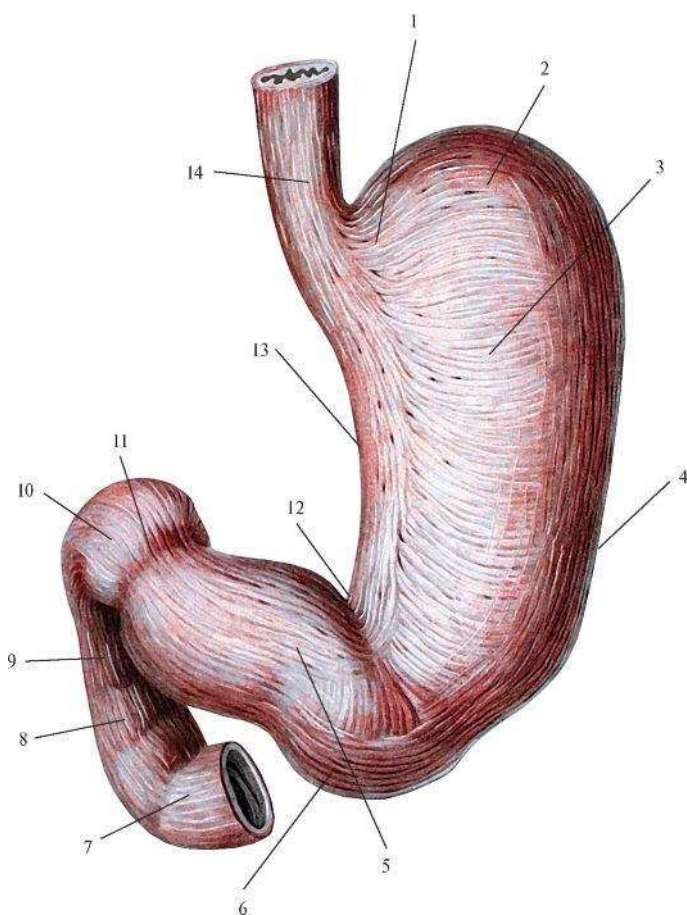


Рис. 317. Желудок. Вид спереди.

1 - кардия (вход), 2 - свод желудка, 3 - тело желудка, 4 - большая кривизна желудка, 5 - привратниковый отдел желудка, 6 - преддверие привратника, 7 - горизонтальная часть двенадцатиперстной кишки, 8 - нисходящая часть двенадцатиперстной кишки, 9 - мышечная оболочка двенадцатиперстной кишки, 10 - верхняя часть двенадцатиперстной кишки, 11 - привратник, 12 - угловая вырезка, 13 - малая кривизна желудка, 14 - пищевод.

имеющийся только у желудка, образует косые пучки, которые идут веером от кардиальной части в сторону большой кривизны.

Подслизистая основа толстая, что способствует образованию складок слизистой оболочки. Слизистая оболочка образует многочисленные складки желудка, которые имеют различное направление в разных отделах желудка (рис. 318). Вдоль малой кривизны расположены продольные складки, в области дна и тела желудка - поперечные, косые и продольные. На месте перехода желудка в двенадцатиперстную кишку находится кольцевидная складка - *заслонка пилоруса* (valvula pylorica), которая отделяет полость желудка от двенадцатиперстной кишки. Вся поверхность слизистой оболочки желудка имеет небольшие (диаметром 1-6 мм) возвышения, получившие название *желудочных полей* (areae gastricae). На их поверхности видны *желудочные ямки* (foveolae gastricae), где открываются многочисленные железы желудка (около 35 млн). Эти железы выделяют желудочный сок (пищеварительные ферменты), предназначенный для химической обработки пищи.

С учетом пищеварительной функции желудка в нем выделяют *пищеварительный мешок* (saccus digestorius), который объединяет свод и тело желудка, и *выводной (эвакуаторный) канал* (canalis egestorius), включающий привратниковую часть и привратник.

Иннервация желудка: ветви блуждающих и симпатических нервов.

Кровоснабжение желудка. К малой кривизне желудка подходит левая желудочная артерия из чревного ствола и правая желудочная артерия (ветвь собственной печеночной артерии). К большой кривизне направляется правая желудочно-сальниковая артерия (ветвь желудочnodвенадцатиперстной артерии), левая желудочно-сальниковая артерия и короткие желудочные артерии (ветви селезеночной артерии).

Лимфатические сосуды желудка направляются к правым и левым желудочным лимфатическим узлам, к узлам лимфатического кольца кардии, к правым и левым желудочно-сальниковым узлам, к пилорическим лимфатическим узлам.

Тонкая кишка

Тонкая кишка (intestinum tenue) является наиболее длинным отделом пищеварительной системы. В тонкой кишке пищевая кашица подвергается действию кишечного сока, желчи, сока поджелудочной железы. Продукты переваривания всасываются в кровеносные и лимфатические капилляры. Тонкая кишка располагается в средней области живота, книзу от желудка и поперечной ободочной кишки (рис. 319).

Верхней границей тонкой кишки является привратник желудка, а нижней - подвздошнослепкишиечный клапан у места ее перехода в слепую кишку. У тонкой кишки выделяют двенадцатиперстную кишку, тощую кишку и подвздошную кишку. Тощая и подвздошная кишки из-за наличия у них брыжейки рассматриваются как брыжеечная часть тонкой кишки.

Двенадцатиперстная кишка (duodenum) является начальным отделом тонкой кишки, расположенным на задней стенке брюшной полости. Длина двенадцатиперстной кишки у живого человека равна 17-21 см, кишка начинается от привратника, затем огибает головку

поджелудочной железы. У двенадцатиперстной кишки выделяют верхнюю, нисходящую, горизонтальную и восходящую части (рис. 320). *Верхняя часть* (pars superior) этой кишки идет от привратника желудка вправо, поворачивает вниз и образует верхний изгиб *двенадцатиперстной кишки* (flexura duodeni superior), переходящий в ее нисходящую часть. *Нисходящая часть* (pars descendens) от уровня I поясничного позвонка идет вниз вдоль правого края позвоночника и на уровне III поясничного позвонка поворачивает влево, образуя *нижний изгиб двенадцатиперстной кишки* (flexura duodeni inferior), переходя в ее горизонтальную часть. *Горизонтальная часть* (pars horisontalis) идет влево, на уровне тела III поясничного позвонка пересекает спереди нижнюю полую вену, затем поворачивает вверх и продолжается в восходящую часть. *Восходящая часть* (pars ascendens) образует у левого края тела II поясничного позвонка резкий изгиб вниз, вперед

Рис. 318. Слизистая оболочка задней стенки желудка. Вид спереди. Передняя стенка желудка удалена. 1 - дно желудка, 2 - разнообразно ориентированные складки слизистой оболочки желудка, 3 - подслизистая основа желудка, 4 - желудочные поля, 5 - мышечная оболочка желудка, 6 - привратниковая пещера, 7 - канал привратника, 8 - отверстие привратника, 9 - сфинктер привратника, 10 - угловая вырезка, 11 - малая кривизна, 12 - продольно расположенные складки слизистой оболочки желудка, 13 - кардиальная часть желудка, 14 - область кардиального отверстия, 15 - продольные складки слизистой оболочки пищевода.

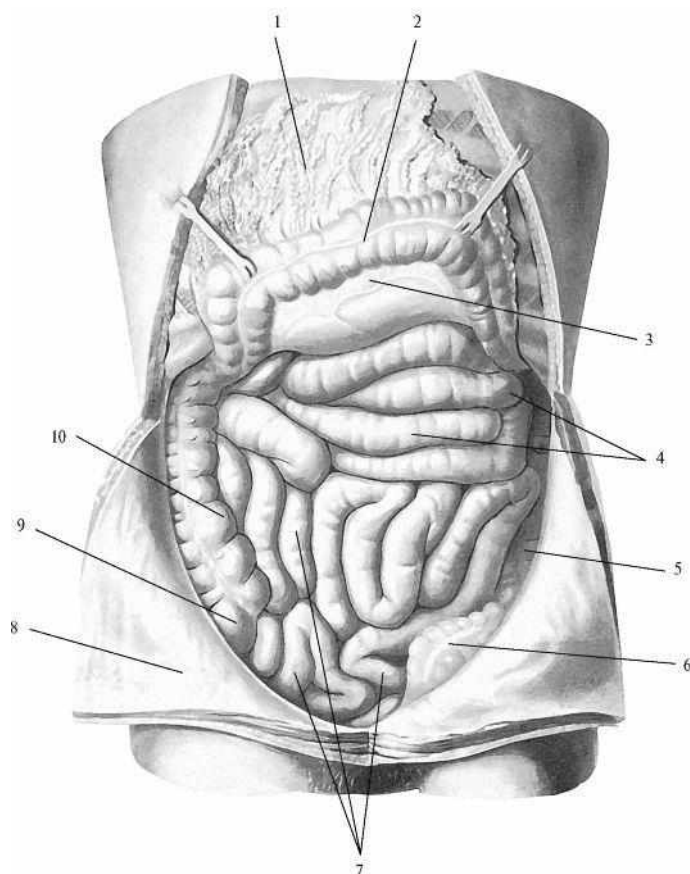


Рис. 319. Расположение тонкой и толстой кишок в брюшной полости. Вид спереди. 1 - большой сальник, 2 - поперечная ободочная кишка, 3 - брыжейка поперечной ободочной кишки, 4 - петли тощей кишки, 5 - нисходящая ободочная кишка, 6 - сигмовидная ободочная кишка, 7 - петли подвздошной кишки, 8 - париетальный листок брюшины, 9 - слепая кишка, 10 - восходящая ободочная кишка.

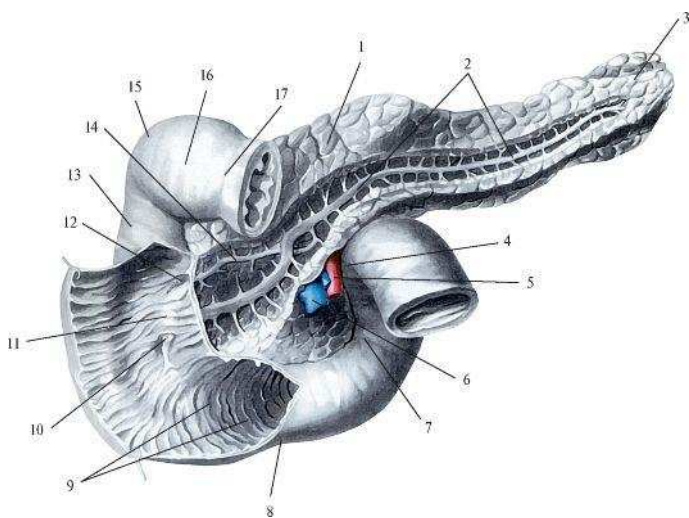


Рис. 320. Слизистая оболочка двенадцатиперстной кишки и протоки поджелудочной железы. Вид спереди. Выводные протоки поджелудочной железы отпрепарированы, передняя стенка двенадцатиперстной кишки вскрыта.

1 - тело поджелудочной железы, 2 - проток поджелудочной железы, 3 - хвост поджелудочной железы, 4 - двенадцатиперстно-тощекишечный изгиб, 5 - верхняя брыжеечная артерия, 6 - верхняя брыжеечная вена, 7 - восходящая часть двенадцатиперстной кишки, 8 - горизонтальная часть двенадцатиперстной кишки, 9 - круговые складки слизистой оболочки, 10 - большой сосочек двенадцатиперстной кишки, 11 - продольная складка двенадцатиперстной кишки, 12 - малый сосочек двенадцатиперстной кишки, 13 - нисходящая часть двенадцатиперстной кишки, 14 - добавочный проток двенадцатиперстной кишки, 15 - верхний изгиб двенадцатиперстной кишки, 16 - верхняя часть двенадцатиперстной кишки, 17 - привратник.

и влево (*двенадцатиперстно-тощекишечный изгиб*, flexura duodenojejunalis) и переходит в тощую кишку. Позади восходящей части находятся нижняя полая вена и брюшная часть аорты.

Двенадцатиперстная кишка брыжейки не имеет, располагается забрюшинно. Расширенный начальный отдел двенадцатиперстной кишки - ее *ампула* (ampulla), покрыта брюшиной со всех сторон.

На внутренней поверхности стенок двенадцатиперстной кишки видны *круговые складки* (plicae circulares). У начальной части кишки, у ее ампулы имеются продольные складки. На медиальной стенке нисходящей части видна *продольная складка* (plica longitudinalis), на нижней части которой имеется *большой сосочек двенадцатиперстной кишки* (papilla duodeni major), где открываются общим отверстием общий желчный проток и проток поджелудочной железы. Кверху от большого сосочка располагается *малый сосочек двенадцатиперстной кишки* (papilla duodeni minor), на котором находится отверстие добавочного протока поджелудочной железы.

Иннервация двенадцатиперстной кишки: ветви блуждающих нервов и чревного сплетения.

Кровоснабжение кишки осуществляется ветвями верхних передних и задних поджелудочнодвенадцатиперстных артерий (из желудочно-двенадцатиперстной артерии) и нижней поджелудочно-двенадцатиперстной артерии (из верхней брыжеечной артерии). Одноименные вены впадают в воротную вену и ее протоки.

Лимфатические сосуды кишки направляются к поджелудочно-двенадцатиперстным, верхним брыжеечным, чревным и поясничным лимфатическим узлам.

Брыжеечная часть тонкой кишки, в которую продолжается двенадцатиперстная кишка, образует 14-16 петель (рис. 319). Около $\frac{2}{5}$ брыжеечной части тонкой кишки принадлежит тощей кишке, а $\frac{3}{5}$ - подвздошной. Ясно выраженной границы между этими отделами не существует.

Тощая кишка (jejunum) расположена непосредственно после двенадцатиперстной кишки, ее петли лежат в левой верхней части брюшной полости.

Подвздошная кишка (ileum), являясь продолжением тощей кишки, занимает правую нижнюю часть брюшной полости и впадает в слепую кишку в области правой подвздошной ямки.

Тощая и подвздошная кишки со всех сторон покрыты брюшиной (лежат интраперитонеально). Брюшина образует наружную, серозную оболочку. Мышечная оболочка содержит наружный продольный и внутренний круговой слои. Подслизистая основа довольно толстая, в ней находятся кровеносные и лимфатические сосуды, нервы. Слизистая оболочка образует круговые складки, общее количество которых достигает 600-700. Слизистая оболочка имеет многочисленные (4-5 млн) выросты - *кишечные ворсинки* (villi intestinales), длиной 0,2-1,2 мм (рис. 321), увеличивающие всасывательную поверхность. Между ворсинками открываются трубчатой формы *кишечные железы* (glandulae intestinales), выделяющие кишечный сок. В каждую ворсинку входит артериола, которая делится на капилляры, из ворсинки выходит венола. Артериола, венола и капилляры располагаются вокруг центрального млечного синуса - лимфатического капилляра.

В слизистой оболочке тонкой кишки располагаются одиночные лимфоидные узелки, количество которых достигает 5000-7000, а также крупные скопления лимфоидных узелков - лимфоидные бляшки (пейеровы бляшки), или *групповые лимфоидные узелки* (noduli lymphatici aggregati), являющиеся структурами иммунной системы.

Иннервация тонкой кишки: ветви блуждающих нервов и симпатические волокна верхнего брыжеечного сплетения.

Кровоснабжение: 15-20 тонкокишечных артерий (ветви верхней брыжеечной артерии). Венозная кровь оттекает по одноименным венам в воротную вену.

Лимфатические сосуды впадают в верхние брыжеечные лимфатические узлы, от конечного отдела подвздошной кишки - в подвздошно-ободочные узлы.

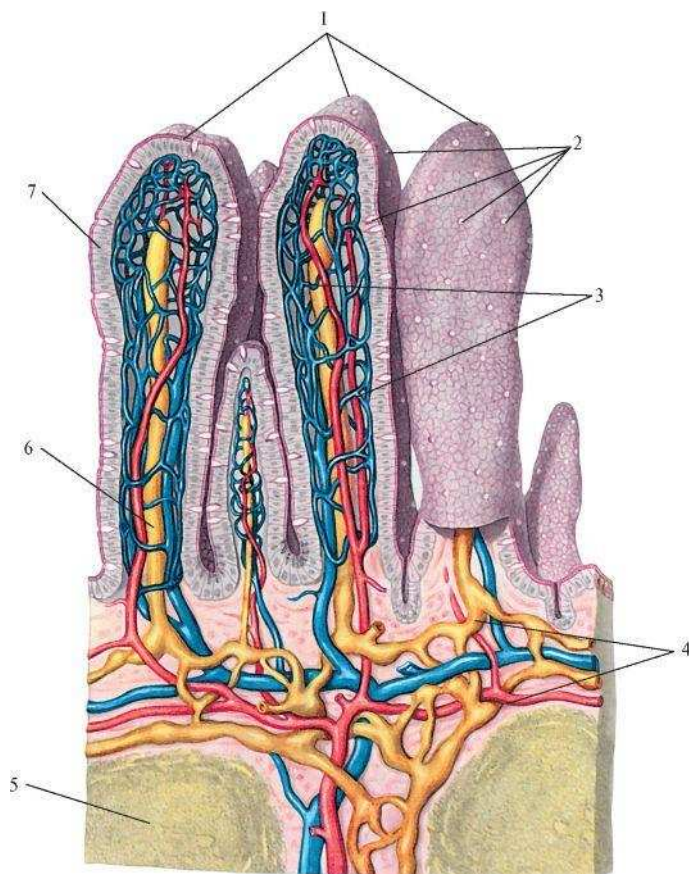


Рис. 321. Ворсинки тонкой кишки. Схема.

1 - ворсинки тонкой кишки, 2 - бокаловидные клетки, 3 - сеть кровеносных капилляров, 4 - внутренний слой сети лимфатических и кровеносных сосудов слизистой оболочки, 5 - лимфоидный узелок, 6 - центральный лимфатический (млечный) капилляр, 7 - эпителий.

Толстая кишка

Толстая кишка (intestinum crassum) следует за тонкой кишкой и является конечным отделом пищеварительной системы. В ней заканчиваются процессы переваривания, формируются и выводятся через задний проход каловые массы. В составе толстой кишки различают слепую кишку (с червеобразным отростком), восходящую ободочную кишку, поперечную, нисходящую, сигмовидную ободочные кишки и прямую кишку. Толстая кишка располагается в брюшной полости, в полости малого таза, ее длина колеблется от 1 до 2 м. Диаметр толстой кишки равен 4-8 см.

На наружной поверхности толстой кишки видны три продольных тяжа - *ленты ободочной кишки* (taeniae coli), образованные в результате концентрации в этих местах продольного мышечного слоя (рис. 322). *Брыжеечная лента* (taenia mesocolica) соответствует месту прикрепления к поперечной ободочной и сигмовидной ободочным кишкам их брыжеек и линии прикрепления восходящей и нисходящей ободочных кишок к задней брюшной стенке. *Сальниковая лента* (taenia omentalis) проходит по передней поверхности поперечной ободочной кишки, где к ней прикрепляется большой сальник. *Свободная лента* (taenia libera) располагается на свободной передней поверхности восходящей, нисходящей и сигмовидной ободочных кишок, на нижней поверхности поперечной ободочной кишки. На уровне сальниковой и свободной лент от стенки толстой кишки

отходят пальцеобразные выпячивания серозной оболочки длиной 4-5 мм, содержащие жировую ткань. Это *сальниковые отростки* (appendices epiploicae). Между лентами стенка ободочной кишки образует мешкообразные выпячивания - *гаустры ободочной кишки* (haustreae coli), которые образуются из-за несоответствия длины лент и участков ободочной кишки между лентами.

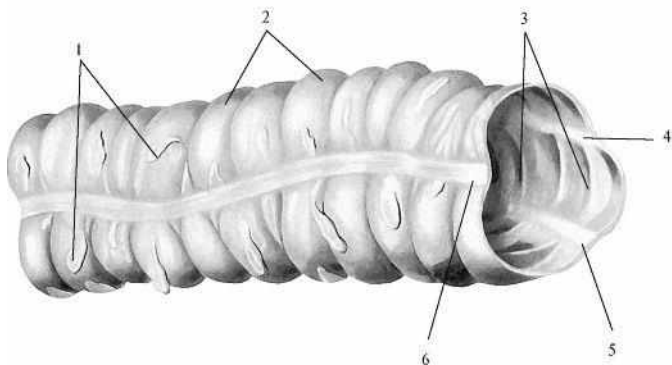


Рис. 322. Фрагмент толстой (поперечной ободочной) кишки.

1 - сальниковые отростки, 2 - гаустры ободочной кишки, 3 - полулунные складки слизистой оболочки ободочной кишки, 4 - сальниковая лента, 5 - брыжеечная лента, 6 - свободная лента.

Слепая кишка (саесум) представляет собой начальную расширенную часть толстой кишки ниже места впадения подвздошной кишки в толстую (рис. 323). Длина слепой кишки равна 6-8 см, поперечник 7-7,5 см. Слепая кишка расположена в правой подвздошной ямке, на подвздошной и большой поясничной мышцах. Брюшиной слепая кишка покрыта со всех сторон, но брыжейки не имеет. На ее задне-медиальной поверхности внизу сходятся в одной точке ленты ободочной кишки. В этом месте от кишки отходит червеобразный отросток - *аппендикс* (appendix vermiformis), который является органом иммунной системы.

В месте впадения подвздошной кишки в слепую находится *подвздошно-слепокишечное (илеоцекальное) отверстие* (ostium ileocaecale), ограниченное двумя вдающимися в полость слепой кишки складками, образующими *подвздошно-слепокишечный (илеоцекальный) клапан* (valva ileo-caecalis), или баугиниеву заслонку. В складках клапана находится покрытый слизистой оболочкой круговой слой мускулатуры, сокращения которой препятствуют возврату пищевых масс из слепой кишки в подвздошную кишку. Ниже подвздошно-слепокишечного клапана на внутренней поверхности слепой кишки имеется *отверстие червеобразного отростка* (ostium appendicis vermiformis).

Восходящая ободочная кишка (colon ascendens) длиной 15-20 см является продолжением слепой кишки вверх. Возле правой доли печени кишка поворачивает влево, образует *правый изгиб ободочной кишки* (flexura coli dextra) и переходит в поперечную ободочную кишку. Медиально кишка соприкасается с петлями подвздошной кишки, латерально - с правой стенкой брюшной полости. Брюшиной восходящая ободочная кишка покрыта спереди и с боков.

Поперечная ободочная кишка (colon transversum) идет поперечно от правого изгиба ободочной кишки до *левого изгиба ободочной кишки* (flexura coli sinistra), где эта кишка переходит в нисходящую ободочную кишку. Поперечная ободочная кишка покрыта брюшиной со всех сторон, имеет брыжейку, с помощью которой прикрепляется к задней стенке брюшной полости.

Нисходящая ободочная кишка (colon descendens) начинается от левого изгиба ободочной кишки, идет вниз и на уровне подвздошного гребня переходит в сигмовидную ободочную кишку. Справа от нисходящей ободочной кишки находятся петли тощей кишки, слева - левая брюшная стенка. Брюшина покрывает нисходящую ободочную кишку спереди и с боков.

Сигмовидная кишка (colon sigmoideum) в виде двух-трех петель расположена в левой подвздошной ямке. Эта кишка простирается от уровня подвздошного гребня вверх до мыса крестца, где она переходит в прямую кишку. Сигмовидная ободочная кишка покрыта брюшиной со всех сторон, имеет брыжейку.

Стенки ободочной кишки снаружи покрыты серозной оболочкой, под которой располагается мышечная оболочка. Наружный продольный слой образует три широких пучка - ленты. Круговой слой распределен по всей длине кишки равномерно. Подслизистая основа и слизистая оболочка развиты хорошо. Слизистая оболочка ободочной кишки образует *полулунные складки* (plicae semilunares), которые располагаются между лентами и соответствуют границам между гаустрами. В слизистой оболочке расположены трубчатые железы и одиночные лимфоидные узелки, являющиеся структурами иммунной системы.

Иннервация ободочной кишки: ветви блуждающих нервов (нисходящая ободочная и сигмовидная кишка иннервируется ветвями тазовых внутренностных нервов) и верхнего и нижнего вегетативных брыжеечных сплетений.

Кровоснабжение ободочной кишки: ветви верхней и нижней брыжеечных артерий. Венозная кровь оттекает по одноименным венам в верхнюю и нижнюю брыжеечные вены, являющиеся притоками воротной вены.

Лимфатические сосуды направляются к подвздошно-ободочным, слепокишечным, брыжеечно-ободочным и нижним брыжеечным (сигмовидным) лимфатическим узлам.

Прямая кишка (rectum) является конечной частью толстой кишки, в которой накапливаются, а затем выводятся из организма каловые массы. Прямая кишка является продолжением сиг-

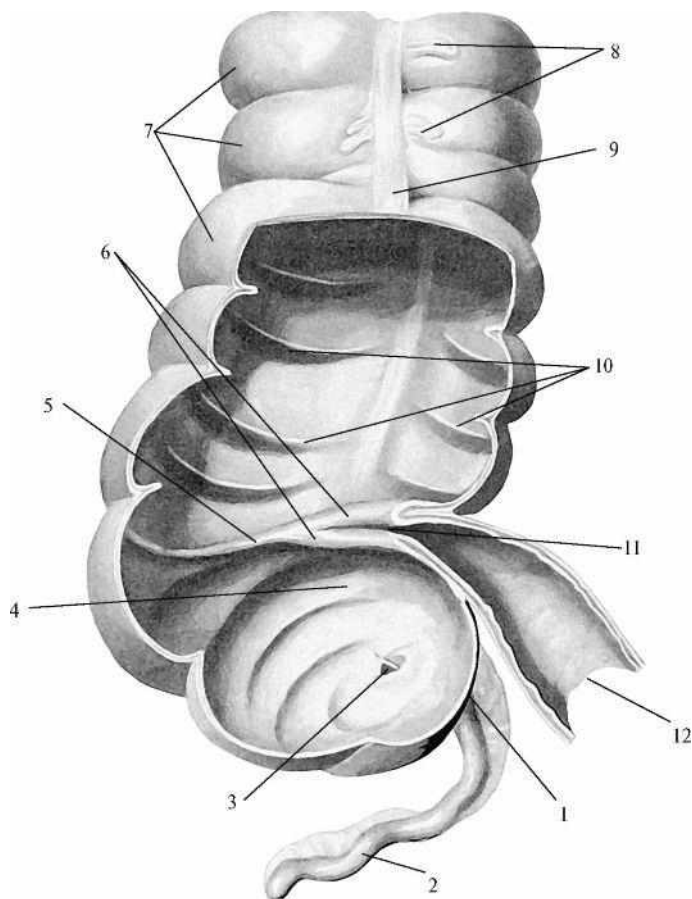


Рис. 323. Слепая кишка. Вид спереди. Передняя стенка слепой кишки удалена.

1 - слепая кишка, 2 - аппендикс, 3 - отверстие червеобразного отростка, 4 - брыжеечная лента, 5 - уздечка подвздошно-слепокишечного отверстия, 6 - подвздошно-слепокишечная заслонка, 7 - гаустры восходящей ободочной кишки, 8 - сальниковые отростки, 9 - свободная лента, 10 - полулунные складки восходящей ободочной кишки, 11 - подвздошно-слепокишечное отверстие, 12 - подвздошная кишка.

мовидной ободочной кишки на уровне левого подвздошно-крестцового сустава, расположена в области малого таза, спереди от нее у мужчин находится предстательная железа, мочевой пузырь, семенные пузырьки и ампулы семявыводящих протоков, у женщин - матка и влагалище.

В области малого таза прямая кишка образует расширение - *ампулу прямой кишки* (ampulla recti), узкая часть кишки, проходящая через промежность, - *заднепроходный (анальный) канал* (canalis analis), внизу имеет отверстие - *задний проход* (anus), (рис. 324).

Наружной оболочкой прямой кишки в ее верхнем отделе является брюшина. В средней части прямая кишка покрыта брюшиной с трех сторон, а в нижней трети наружная оболочка образована адвентицией. Наружный продольный мышечный слой прямой кишки сплошной. Внутренний круговой мышечный слой также сплошной, в нижней части заднепроходного канала образует утолщение - *внутренний (непроизвольный) сфинктер заднего прохода* (m. sphincter ani internus). *Наружный (произвольный) сфинктер заднего прохода* (m. sphincter ani externus) относится к мышцам диафрагмы таза и располагается непосредственно под кожей.

Слизистая оболочка прямой кишки образует *поперечные складки* (plicae transversae), в количестве 2-3, которые имеются в области ампулы (рис. 325). Слизистая оболочка заднепроходного канала образует 6-10 продольных складок, которые называют *заднепроходными (анальными) столбами* (columnae anales). Между этими складками видны углубления - *заднепроходные (анальные) пазухи* (sinus anales). В подслизистой основе и слизистой оболочке находится хорошо выраженное *прямокишечное венозное сплетение* (plexus venosus rectales).

Иннервация прямой кишки: ветви тазовых внутренностных нервов (парасимпатических) и симпатические волокна из нижнего брыжеечного сплетения, а также из подчревных сплетений.

Кровоснабжение: ветви верхней прямокишечной артерии (из нижней брыжеечной артерии), а также средних и нижних прямокишечных артерий (из внутренней под-

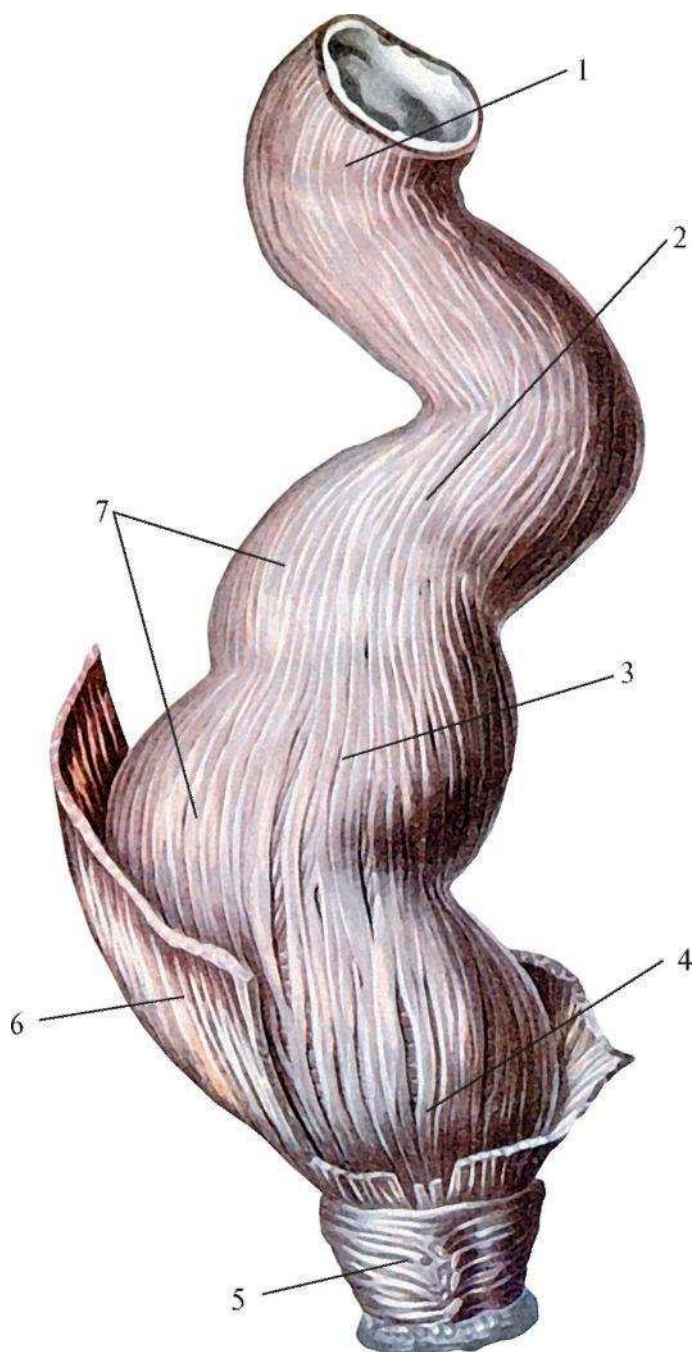


Рис. 324. Прямая кишка. Вид спереди. 1 - сигмовидная кишка, 2 - прямая кишка, 3 - ампула прямой кишки, 4 - заднепроходной канал, 5 - наружный сфинктер заднего прохода, 6 - мышца, поднимающая задний проход, 7 - продольный слой мышечной оболочки.

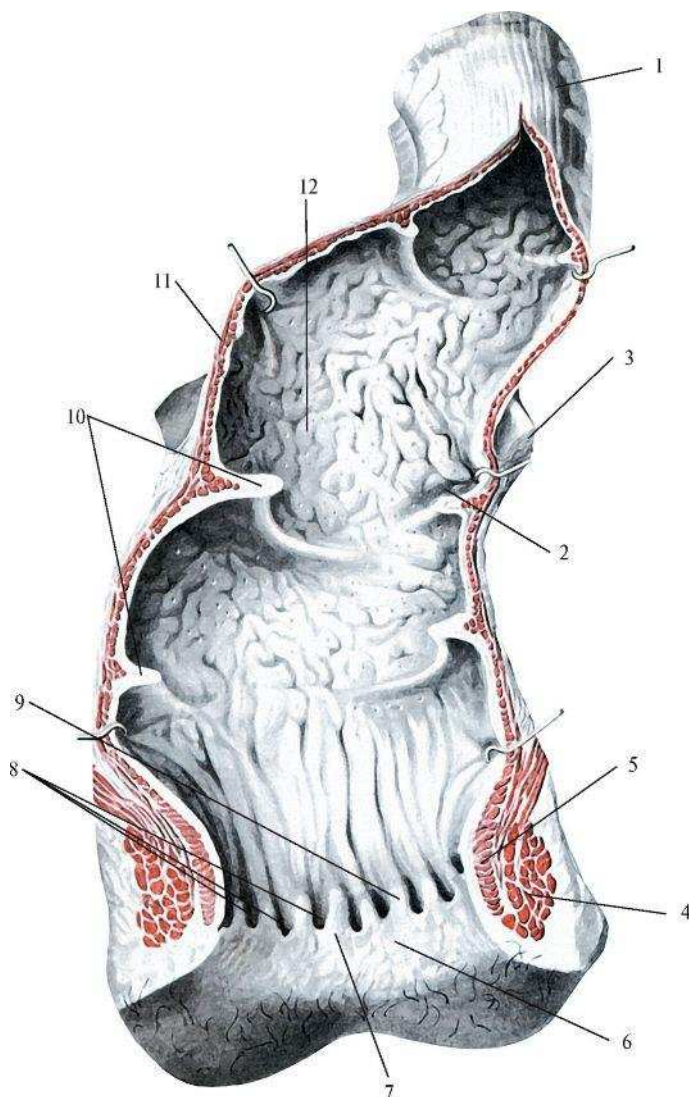


Рис. 325. Прямая кишка. Вид спереди. Передняя стенка прямой кишки удалена.

1 - надампулярная часть прямой кишки, 2 - ампула прямой кишки, 3 - брюшина, 4 - наружный сфинктер прямой кишки, 5 - внутренний сфинктер прямой кишки, 6 - геморроидальная зона, 7 - анальный канал, 8 - анальные синусы, 9 - анальные столбы, 10 - поперечные складки прямой кишки, 11 - мышечная оболочка, 12 - слизистая оболочка.

вздошной артерии). Венозная кровь оттекает в систему воротной вены (через верхнюю прямокишечную и нижнюю брыжеечную вены) и через средние и нижние прямокишечные вены - во внутренние подвздошные вены.

Лимфатические сосуды направляются к внутренним подвздошным (крестцовым), подаортальным и верхним прямокишечным лимфатическим узлам.

Печень

Печень (hepar) является самой большой железой, она участвует в процессах пищеварения (вырабатывает желчь) и обмене веществ. Печень, расположенная в правом подреберье и в надчревной области, имеет массу 1500 г. Нижняя граница печени находится на уровне

правой реберной дуги. Различают диафрагмальную и висцеральную поверхности печени, а так же острый передний край (рис. 326). *Диафрагмальная поверхность* (facies diaphragmatica) выпуклая, прилежит к нижней поверхности диафрагмы. *Висцеральная поверхность* (facies visceralis) направлена книзу и кзади. Задняя часть (pars posterior) печени закруглена. К диафрагмальной поверхности печени от диафрагмы и передней брюшной стенки в сагиттальной плоскости идет *серповидная связка печени* (lig. falciforme hepatis), которая служит границей между правой и левой долями. Сзади и фронтально расположена *венечная связка* (lig. coronarium). На диафрагмальной поверхности левой доли печени имеется *сердечное вдавление* (impressio cardiaca).

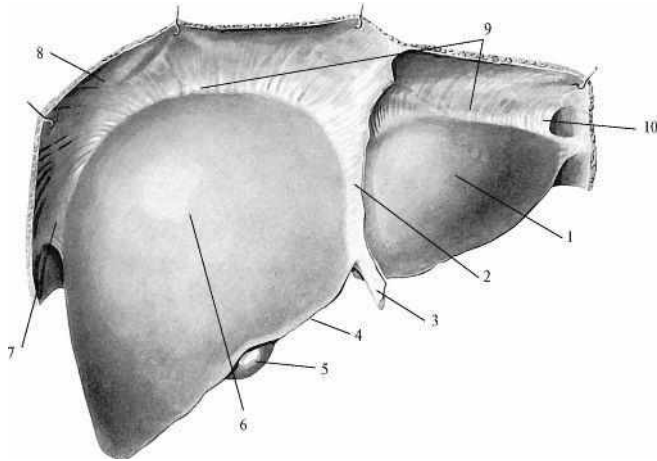


Рис. 326. Печень и ее связочный аппарат. Вид спереди и сверху.

1 - левая доля печени, 2 - серповидная связка, 3 - круглая связка печени, 4 - нижний край печени, 5 - желчный пузырь, 6 - правая доля печени, 7 - правая треугольная связка, 8 - диафрагма, 9 - венечная связка, 10 - левая треугольная связка.

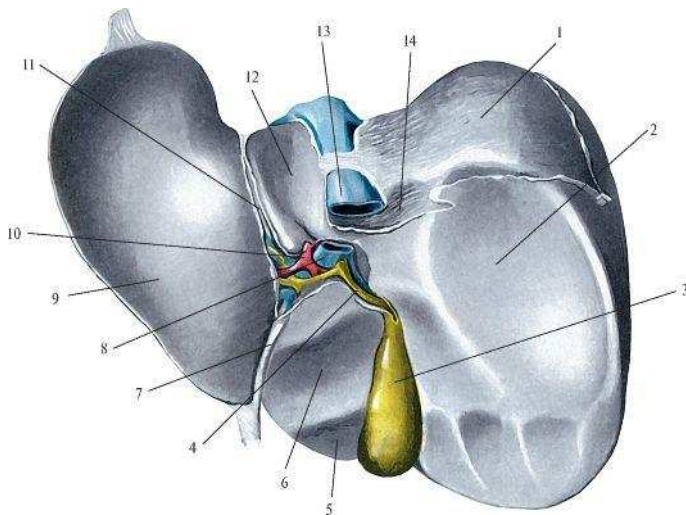


Рис. 327. Печень. Вид снизу.

1 - задняя поверхность печени, 2 - почечное вдавление, 3 - желчный пузырь, 4 - пузырный проток, 5 - квадратная доля печени, 6 - двенадцатиперстно-кишечное вдавление, 7 - круглая связка печени, 8 - воротная вена, 9 - желудочное вдавление, 10 - собственная

печеночная артерия, 11 - венозная связка, 12 - хвостатая доля печени, 13 - нижняя полая вена, 14 - надпочечниковое вдавление.

На висцеральной поверхности печени выделяются две сагиттально ориентированные борозды и одна фронтальная (рис. 327). Левая борозда находится на уровне серповидной связки, отделяя *меньшую левую долю печени* (lobus hepatis sinister) от *большей правой доли печени* (lobus hepatis dexter). В передней части левой борозды находится *круглая связка* (ligamentum teres hepatis), а в задней части - *венозная связка* (ligamentum venosum), которая у плода соединяет пупочную вену с нижней полой веной.

В передней части правой сагиттальной борозды расположен *желчный пузырь* (vesica fellea), а к задней части прилежит нижняя полая вена.

Правую и левую сагиттальные борозды соединяет поперечная борозда, образующая *ворота печени* (porta hepatis), куда входят воротная вена, собственная печеночная артерия, нервы, а выходят общий печеночный проток и лимфатические сосуды.

На нижней поверхности правой доли печени выделяют *квадратную долю* (lobus quadratus) и *хвостатую долю* (lobus caudatus). Квадратная доля печени располагается кпереди от ворот печени, хвостатая доля - позади от них. В передней части хвостатой доли имеются два отростка: хвостатый и сосочковый. *Хвостатый отросток* (processus caudatus) располагается между воротами печени и бороздой нижней полой вены, *сосочковый отросток* (processus papillaris) - рядом с венозной связкой. К висцеральной поверхности печени прилежит ряд органов, в результате чего на печени образуются вдавления (почечное, двенадцатиперстное и другие).

Печень снаружи покрыта *серозной оболочкой* (tunica serosa), являющейся частью висцеральной брюшины. Под брюшиной находится *фиброзная оболочка* (tunica fibrosa), называемая глиссоновой капсулой. В правой и левой долях печени разветвляются ветви воротной вены и печеночной артерии. С учетом распределения кровеносных сосудов и желчных протоков в печени выделяют сегменты.

Морфофункциональной единицей печени является *долька печени* (lobulus hepatis), размерами от 1,0 до 2,5 мм. В печени человека содержится около 500000 долек, которые построены из пластинок (балок), образованных двумя рядами радиально ориентированных печеночных клеток (рис. 328). В центре каждой дольки находится *центральная вена* (v. centralis). Между печеночными балками располагаются кровеносные капилляры, внутри каждой балки, между двумя рядами

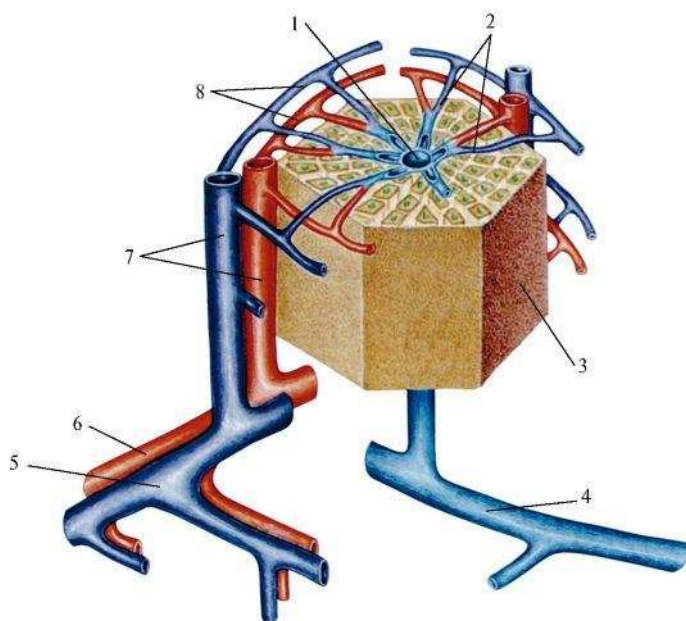


Рис. 328. Печеночная долька. Схема.

1 - центральная вена, 2 - внутридольковые (синусоидные) капилляры, 3 - долька печени, 4 - поддольковая собирательная вена, 5 - ветвь воротной вены, 6 - ветвь печеночной артерии, 7 - междольковые артерия и вена, 8 - вокругдольковые артерия и вена.

печеночных клеток, имеется *желчный проточек (каналец)* (ductulus bilifer), являющийся начальным звеном желчевыводящих путей. На периферии долек проточки впадают в *желчные междольковые проточки* (ductuli interlobulares), которые, сливаясь друг с другом, образуют более крупные желчные протоки. В конечном итоге в печени формируются *правый и левый печеночные протоки* (ductus hepatici dexter et sinister), которые соединяются друг с другом и образуют *общий печеночный проток* (ductus hepaticus communis), впадающий в общий желчный проток.

Иннервация печени: ветви блуждающих нервов и печеночного (симпатического) сплетения.

Кровоснабжение: собственная печеночная артерия и воротная вена, которые внутри печени разветвляются до междольковых артерий и междольковых вен.

Лимфатические сосуды впадают в печеночные, чревные, поясничные и верхние диафрагмальные лимфатические узлы.

Желчный пузырь

Желчный пузырь [vesica biliaris (fellea)] является резервуаром (объемом 30-50 см³), в котором накапливается желчь. Он расположен в ямке желчного пузыря, на висцеральной поверхности печени. *Широкое дно желчного пузыря* (fundus vesicae biliaris) выступает из-под нижнего края печени на уровне пересечения правого края прямой мышцы живота с правой реберной дугой. Более узкий конец пузыря - *шейка желчного пузыря* (collum vesicae biliaris), продолжается в *пузырный проток* (ductus cysticus), впадающий в общий желчный проток.

Общий желчный проток [ductus choledochus (biliaris)], располагающийся между листками печечно-двенадцатиперстной связки, идет вниз между двенадцатиперстной кишкой спереди и головкой поджелудочной железы сзади и открывается на верхушке большого сосочка двенадцатиперстной кишки, предварительно соединившись с протоком поджелудочной железы.

Иннервация желчного пузыря: ветви блуждающих нервов и печеночного симпатического сплетения.

Кровоснабжение: желчнопузырная артерия (из собственной печеночной артерии). Венозная кровь оттекает в воротную вену.

Поджелудочная железа

Поджелудочная железа (pancreas), являющаяся пищеварительной железой, а также железой внутренней секреции, располагается позади брюшины поперечно на уровне тел I-II поясничных позвонков. У поджелудочной железы выделяют головку, тело и хвост (рис. 320). *Головка поджелудочной железы* (caput pancreatis) удлиненной формы, прилежит к вогнутой поверхности двенадцатиперстной кишки. *Тело поджелудочной железы* (corpus pancreatis) пересекает справа налево тело I-го поясничного позвонка и переходит в более узкую часть - *хвост поджелудочной железы* (cauda pancreatis), достигающий ворот селезенки.

Выводной проток поджелудочной железы (ductus pancreaticus) начинается в области хвоста железы, проходит в теле и головке органа, принимает более мелкие протоки и впадает в нисходящую часть двенадцатиперстной кишки на ее большом сосочке, предварительно соединившись с общим желчным протоком. В головке железы формируется *добавочный проток поджелудочной железы* (ductus pancreaticus accessorius), открывающийся в двенадцатиперстной кишке на ее малом сосочке. Между дольками находится внутрисекреторная часть железы - панкреатические островки (островки Лангерганса), относящиеся к эндокринным железам.

Иннервация железы: ветви блуждающих нервов и симпатические волокна из чревного сплетения.

Кровоснабжение: передняя и задняя верхние поджелудочно-двенадцатиперстная артерии (их желудочно-двенадцатиперстной), нижняя поджелудочно-двенадцатиперстная артерия (из верхней брыжеечной артерии) и панкреатические ветви (из селезеночной артерии). Панкреатические вены впадают в селезеночную.

Лимфатические сосуды впадают в панкреатические, панкреато-дуоденальные, пилорические и поясничные лимфатические узлы.

Полость живота и брюшина

Брюшина (peritoneum) является серозной оболочкой, выстилающей брюшную полость и покрывающую внутренние органы, расположенные в этой полости (рис. 329, 330). Брюшина, которая выстилает стенки брюшной полости, получила название *париетальной*

брюшины (peritoneum parietale). Брюшина, которая покрывает органы, называется *висцеральной брюшиной* (peritoneum viscerale). Общая поверхность всей брюшины у взрослого человека занимает площадь, в среднем, 1,75 м². Ограничивая *замкнутую брюшинную полость* (cavitas peritonealis), брюшина представляет собой непрерывный листок, переходящий со стенок брюшной полости на органы и с органов на ее стенки. У женщин брюшинная полость сообщается с внешней средой через брюшные отверстия маточных труб, полость матки и влагалище. Отношение брюшины к внутренним органам не одинаково. Одни органы покрыты брюшиной только с одной стороны (поджелудочная железа, большая часть двенадцатиперстной кишки, почки, надпочечники), эти органы лежат вне брюшины, забрюшинно (ретроили экстраперитонеально). Другие органы покрыты брюшиной только с трех сторон и расположены мезоперитонеально (восходящая и нисходящая ободочная кишки). Некоторые органы покрыты брюшиной со всех сторон и занимают внутрибрюшинное (интраперитонеальное) положение (желудок, тонкая кишка, поперечная ободочная и сигмовидная ободочная кишки, селезенка, печень). При переходе на некоторые внутрибрюшинно лежащие органы брюшина образует связки и удвоения (дубликатуры) брюшины - брыжейки.

На задней стенке брюшной полости брюшина покрывает органы, лежащие забрюшинно, а также переходит на органы, расположенные мезоперитонеально и интраперитонеально. На границе верхнего и нижнего отделов брюшной полости в поперечном направлении располагается *брыжейка поперечной ободочной кишки* (mesocolon transversum), образованная двумя листками брюшины, идущими от задней стенки брюшной полости к поперечной ободочной кишке. Ниже брыжейки поперечной ободочной кишки от задней брюшной стенки отходит *брыжейка тонкой кишки* (mesenterium). *Корень брыжейки тонкой кишки* (radix mesenterii) расположен косо, сверху вниз и слева направо, от тела II поясничного позвонка до уровня правого крестцово-подвздошного сустава. Противоположный корню край брыжейки подходит к тонкой кишке и окутывает ее со всех сторон (интраперитонеальное положение кишки). Между двумя листками этой брыжейки проходят направляющиеся к тонкой кишке верхняя брыжеечная артерия с ее ветвями и нервы, а также выходящие из стенок кишки вены и лимфатические сосуды. Там же располагаются верхние брыжеечные лимфатические узлы.

В верхнем этаже брюшинной полости, выше поперечной ободочной кишки и ее брыжейки, брюшина переходит от нижней поверхности диафрагмы на диафрагмальную поверхность печени, образуя связки печени: серповидную, венечную, правую и левую треугольные связки. Обогнув острый край печени спереди и заднюю часть печени, брюшина от ворот печени двумя листками направляется к малой кривизне желудка и верхней части двенадцатиперстной кишки. Таким образом, между воротами печени вверху и малой кривизной желудка и верхней частью двенадцатиперстной кишки внизу образуется дубликатура брюшины, получившая название *малого сальника* (omentum minus). Левая часть малого сальника *представляет печеночно-желудочную связку* (lig. hepatogastricum), а правая - *печеночно-двенадцатиперстную связку* (lig. hepatoduodenale).

Подойдя к малой кривизне желудка, два листка брюшины печеночно-желудочной связки расходятся и покрывают заднюю и переднюю поверхности желудка. У большой кривизны желудка эти два листка брюшины сходятся и идут вниз впереди поперечной ободочной кишки и тонкой кишки, затем круто изгибаются кзади и поднимаются кверху. Выше брыжейки попе-

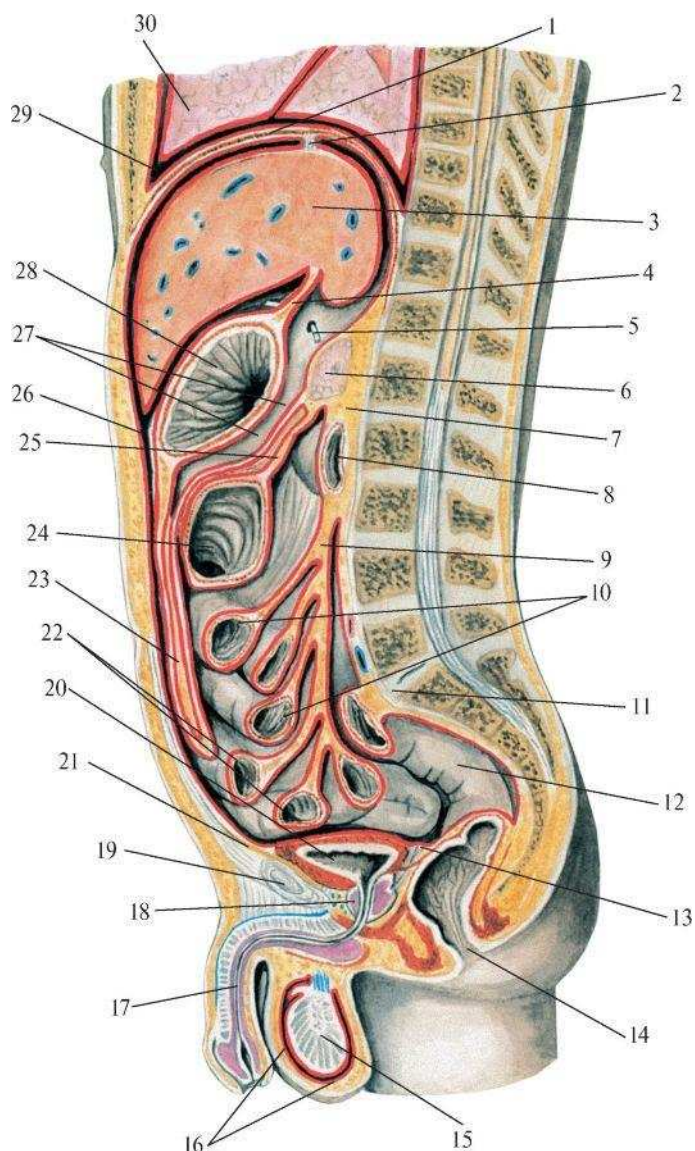


Рис. 329. Ход брюшины у мужчин. Разрез туловища в срединно-сагиттальной плоскости. Схема. 1 - диафрагма, 2 - венечная связка, 3 - печень, 4 - печеночно-желудочная связка, 5 - зонд введен в сальниковое отверстие, 6 - поджелудочная железа, 7 - забрюшинное пространство, 8 - двенадцатиперстная кишка, 9 - корень брыжейки тонкой кишки, 10 - тощая кишка, 11 - мыс, 12 - прямая кишка, 13 - прямокишечно-мочепузырное углубление, 14 - задний проход, 15 - яичко, 16 - серозная оболочка яичка, 17 - мочеиспускательный канал, 18 - простата, 19 - лобковый симфиз, 20 - мочевой пузырь, 21 - позадилобковое пространство, 22 - подвздошная кишка, 23 - большой сальник, 24 - поперечная ободочная кишка, 25 - брыжейка поперечной ободочной кишки, 26 - брюшинная полость, 27 - сальниковая сумка, 28 - желудок, 29 - плевральная полость, 30 - легкое.

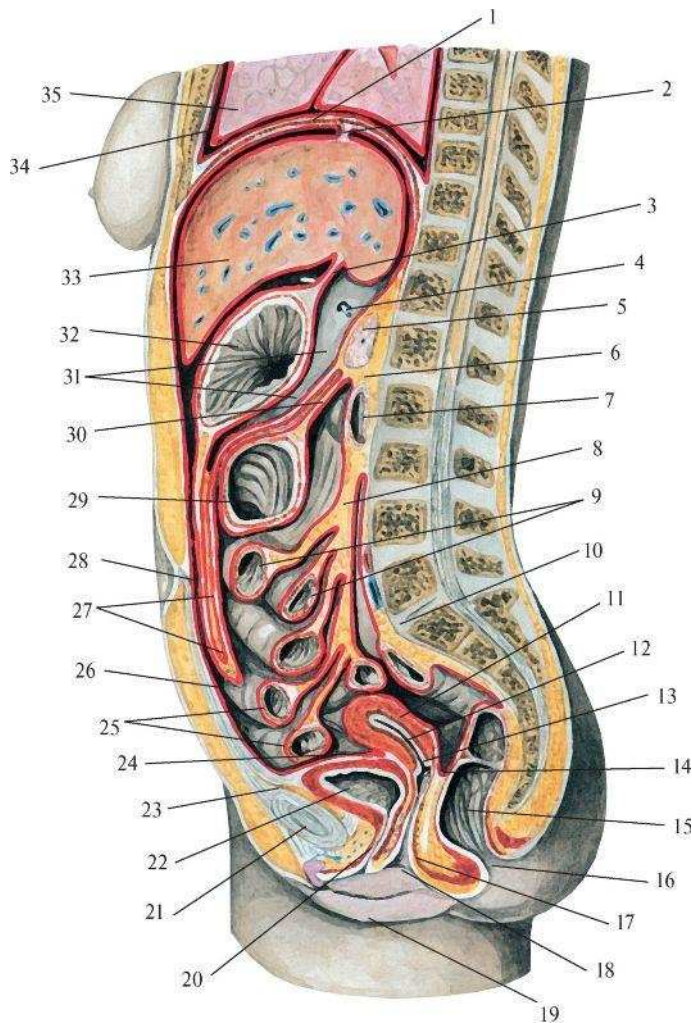


Рис. 330. Ход брюшины у женщин. Разрез туловища в срединно-сагиттальной плоскости. Схема. 1 - диафрагма, 2 - венечная связка, 3 - венечно-желудочная связка, 4 - зонд введен в сальниковое отверстие, 5 - поджелудочная железа, 6 - забрюшинное пространство, 7 - двенадцатиперстная кишка, 8 - корень брыжейки тонкой кишки, 9 - тощая кишка, 10 - мыс, 11 - тело матки, 12 - полость матки, 13 - шейка матки, 14 - прямокишечно-маточное углубление, 15 - прямая кишка, 16 - задний проход, 17 - влагалище, 18 - отверстие влагалища, 19 - большая половая губа, 20 - женская уретра, 21 - лобковый симфиз, 22 - мочевого пузыря, 23 - позадилобковое пространство, 24 - мочепузырно-маточное углубление, 25 - подвздошная кишка, 26 - париетальная брюшина, 27 - большой сальник, 28 - брюшинная полость, 29 - поперечная ободочная кишка, 30 - брыжейка поперечной ободочной кишки, 31 - сальниковая сумка, 32 - желудок, 33 - печень, 34 - плевральная полость, 35 - легкое.

речной ободочной кишки эти листки переходят в париетальную брюшину, покрывающую заднюю брюшную стенку. Длинная складка брюшины, свисающая в виде фартука впереди поперечной ободочной кишки и петель тонкой кишки и образованная четырьмя листками брюшины, получила название *большого сальника* (*omentum majus*).

Часть большого сальник (передняя пластинка), натянутая между большой кривизной желудка и поперечной ободочной кишкой, получила название *желудочно-ободочной связки* (*lig. gastrocolicum*). Два листка брюшины, идущие от большой кривизны желудка

влево к воротам селезенки, образуют *желудочно-селезеночную связку* [lig. gastrosplenicum (gastrolienale)]. Листки брюшины, идущие от кардиальной части желудка к диафрагме, образуют *желудочно-диафрагмальную связку* (lig. gastrophrenicum).

Выше брыжейки поперечной ободочной кишки различают три отграниченные друг от друга сумки: печеночную, преджелудочную и сальниковую. Печеночная сумка находится в правом подреберье, вправо от серповидной связки печени. В этой сумке расположена правая доля печени. Преджелудочная сумка располагается во фронтальной плоскости, влево от серповидной связки печени и впереди от желудка. В преджелудочной сумке находятся левая доля печени и селезенка. *Сальниковая сумка* (bursa omentalis) расположена во фронтальной плоскости позади желудка и малого сальника. Эта сумка ограничена вверху хвостатой долей печени, внизу - задней пластинкой большого сальника, сросшейся с брыжейкой поперечной ободочной кишки, спереди - задней поверхностью желудка, малого сальника и желудочно-ободочной связкой, а сзади - листком брюшины, покрывающим на задней стенке брюшной полости аорту, нижнюю полую вену, верхний полюс левой почки, левый надпочечник и поджелудочную железу. Сальниковая сумка посредством сальникового отверстия сообщается с печеночной сумкой.

Ниже поперечной ободочной кишки и ее брыжейки между правой латеральной стенкой брюшной полости с латеральной стороны, слепой и восходящей ободочной кишкой - с медиальной находится узкая щель, получившая название *правой околоободочной борозды* (sulcus paracolicus dexter), которую также называют правым боковым каналом. *Левая околоободочная борозда* (sulcus paracolicus sinister), или левый боковой канал, находится между левой стенкой брюшной полости слева, нисходящей ободочной и сигмовидной ободочной кишкой справа.

Средняя часть брюшинной полости, ограниченная справа, сверху и слева ободочной кишкой, делится брыжейкой тонкой кишки на две обширные ямки - правый и левый брыжеечные синусы.

В полости малого таза брюшина покрывает верхний и (частично) средний отделы прямой кишки и органы мочеполового аппарата. У мужчин брюшина с передней поверхности прямой кишки переходит на мочевой пузырь, затем продолжается в париетальную брюшину передней брюшной стенки. Между мочевым пузырем и прямой кишкой образуется *прямокишечно-пузырное углубление* (excavatio rectovesicalis). У женщин брюшина с передней поверхности прямой кишки переходит на заднюю стенку верхней части влагалища, на матку и на мочевой пузырь. Между маткой и прямой кишкой у женщин образуется *прямокишечно-маточное углубление* (excavatio rectouterina). Между маткой и мочевым пузырем образуется *пузырно-маточное углубление* (excavatio vesicouterina).

ДЫХАТЕЛЬНАЯ СИСТЕМА

Дыхательная система (syistema respiratorium) снабжает организм кислородом и выводит из него углекислый газ. Она состоит из дыхательных путей и парных дыхательных органов - легких (рис. 331). Дыхательные пути подразделяют на верхний и нижний отделы. К верхним дыхательным путям относят полость носа, носовую и ротовую часть глотки. К нижним путям относят гортань, трахею, бронхи. В дыхательных путях воздух согревается, увлажняется и

очищается от инородных частиц. В легких происходит газообмен. Из альвеол легких в кровь поступает кислород, а обратно (из крови в альвеолы) выходит углекислый газ.

Нос

Область носа (regio nasalis) включает наружный нос и полость носа.

Наружный нос (nasus externus) состоит из корня носа, спинки, верхушки и крыльев носа. *Корень носа* (radix nasi) находится в верхней части лица, по срединной линии расположена *спинка носа* (dorsum nasi), заканчивающаяся спереди верхушкой. Нижняя часть боковых отделов образует *крылья носа* (alae nasi), ограничивающие *ноздри* (nares) - отверстия для прохождения воздуха. Корень и верхняя часть спинки носа имеют костную основу - носовые кости и лобные отростки верхнечелюстных костей. Средняя часть спинки и боковые отделы носа в качестве основы имеют *латеральный хрящ носа* (cartilago nasi lateralis), *большой хрящ крыла носа* (cartilago alaris major) и *малые хрящи крыла носа* (cartilagine alares minores), (рис. 332). К внутренней поверхности спинки носа примыкает *непарный хрящ перегородки носа* (cartilago septi nasi), (рис. 333), который сзади и сверху соединяется с перпендикулярной пластинкой решетчатой кости, сзади и снизу - с сошником, с передней носовой остью.

Полость носа (cavum nasi) разделяется перегородкой носа на правую и левую половины (рис. 334). Сзади через хоаны полость носа сообщается с носоглоткой. В каждой половине полости носа выделяют переднюю часть - преддверие и собственно полость носа, расположенную сзади. На каждой боковой стенке полости носа имеются три вдающиеся в полость носа возвышения - носовые раковины. *Под верхней, средней и нижней носовыми раковинами* (conchae nasales superior, media et inferior) располагаются продольные углубления: верхний, нижний и средний носовые ходы. Между перегородкой носа и медиальной поверхностью носовых раковин с каждой стороны расположен общий носовой ход, имеющий вид узкой вертикальной щели. В *верхний носовой ход* (meatus nasi superior) открываются клиновидная пазуха и задние ячейки решетчатой кости. *Средний носовой ход* (meatus nasi medius) соединяется с лобной пазухой (через решетчатую воронку), верхнечелюстной пазухой (через полулунную расщелину), а также с передними и средними ячейками решетчатой кости (рис. 335). *Нижний носовой ход* (meatus nasi inferior) через носослезный проток сообщается с глазницей.

У полости носа выделяют обонятельную и дыхательную области. *Обонятельная область* (regio olfactoria) занимает верхние носовые раковины, верхнюю часть средних носовых раковин, верхнюю часть перегородки носа и соответствующие отделы перегородки полости носа. В эпителиальном покрове обонятельной области расположены нейросенсорные клетки, воспринимающие запахи. В эпителии остальной части слизистой

оболочки полости носа (дыхательная область) содержатся бокаловидные клетки, выделяющие слизь.

Иннервация стенок полости носа: передний решетчатый нерв (из носоресничного нерва), носонебный нерв и задние носовые ветви (из верхнечелюстного нерва). Вегетативная иннервация - по волокнам околососудистых (симпатических) сплетений и из крылонебного узла (парасимпатическая).

Кровоснабжение: клиновидно-небная артерия (из верхнечелюстной артерии), передняя и задняя решетчатые артерии (из глазной артерии). Венозная кровь оттекает в клиновиднонебную вену (приток крыловидного сплетения).

Лимфатические сосуды впадают в поднижнечелюстные и подбородочные лимфатические узлы.

Гортань

Гортань (larynx), располагающаяся в передней области шеи, на уровне IV-VI шейных позвонков, выполняет дыхательную и голосообразовательную функции. Вверху гортань прикреплена к подъязычной кости, внизу - продолжается в трахею. Спереди гортань прикрыта поверхностной и предтрахеальной пластинками шейной фасции и подподъязычными

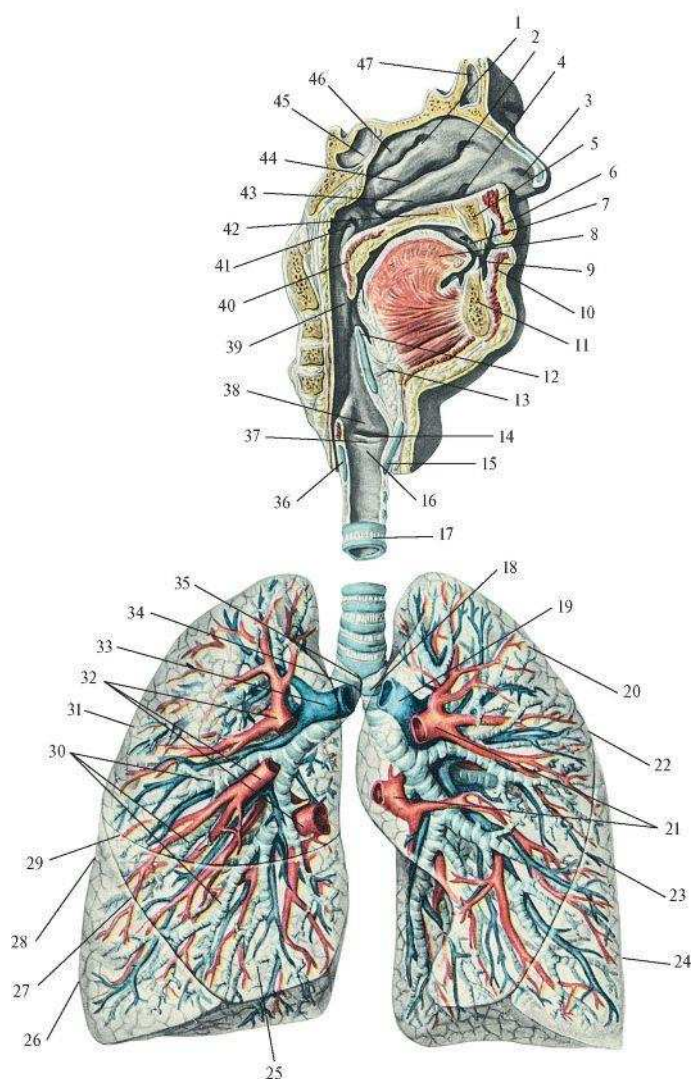


Рис. 331. Схема строения дыхательной системы.

1 - верхний носовой ход, 2 - средний носовой ход, 3 - преддверие носа, 4 - нижний носовой ход, 5 - верхнечелюстная кость, 6 - верхняя губа, 7 - собственно полость рта, 8 - язык, 9 - преддверие рта, 10 - нижняя губа, 11 - нижняя челюсть, 12 - надгортанник, 13 - тело подъязычной кости, 14 - желудочек гортани, 15 - щитовидный хрящ, 16 - подголосовая полость гортани, 17 - трахея, 18 - левый главный бронх, 19 - левая легочная артерия, 20 - верхняя доля, 21 - левые легочные вены, 22 - левое легкое, 23 - косая щель левого легкого, 24 - нижняя доля левого легкого, 25 - средняя доля правого легкого, 26 - нижняя доля правого легкого, 27 - косая щель правого легкого, 28 - правое легкое, 29 - поперечная щель, 30 - сегментарные бронхи, 31 - верхняя доля, 32 - правые легочные вены, 33 - легочная артерия, 34 - правый главный бронх, 35 - бифуркация трахеи, 36 - перстневидный хрящ, 37 - голосовая складка, 38 - складка преддверия, 39 - ротовая часть глотки, 40 - мягкое небо, 41 - глоточное отверстие слуховой трубы, 42 - твердое небо, 43 - нижняя носовая раковина, 44 - средняя носовая раковина, 45 - клиновидная пазуха, 46 - верхняя носовая раковина, 47 - лобная пазуха.

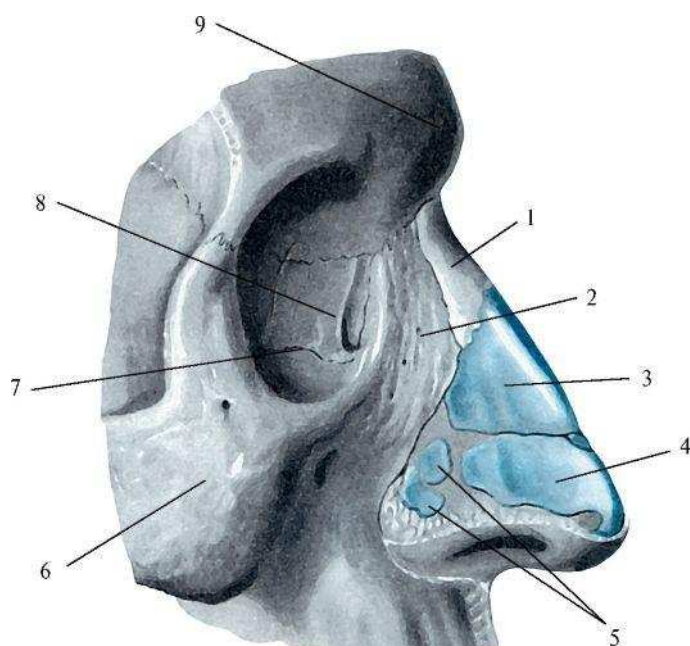


Рис. 332. Хрящи наружного носа.

1 - носовая кость, 2 - лобный отросток верхней челюсти, 3 - латеральный хрящ носа, 4 - большой хрящ крыла носа, 5 - малые хрящи крыла носа, 6 - скуловая кость, 7 - слезно-верхнечелюстной шов, 8 - слезная кость, 9 - лобная кость.

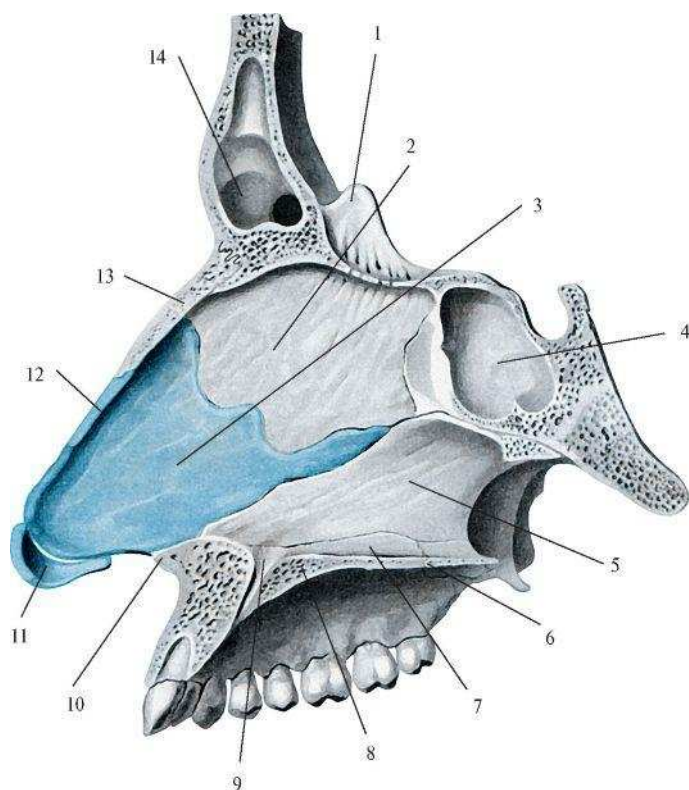


Рис. 333. Хрящи перегородки носа.

1 - петушинный гребень, 2 - перпендикулярная пластинка решетчатой кости, 3 - хрящ перегородки носа, 4 - клиновидная пазуха, 5 - сошник, 6 - горизонтальная пластинка

небной кости, 7 - носовой гребень, 8 - небный отросток верхней челюсти, 9 - резцовый канал, 10 - передняя носовая ость,

11 - большой хрящ крыла носа, 12 - латеральный хрящ носа, 13 - носовая кость, 14 - лобная пазуха.

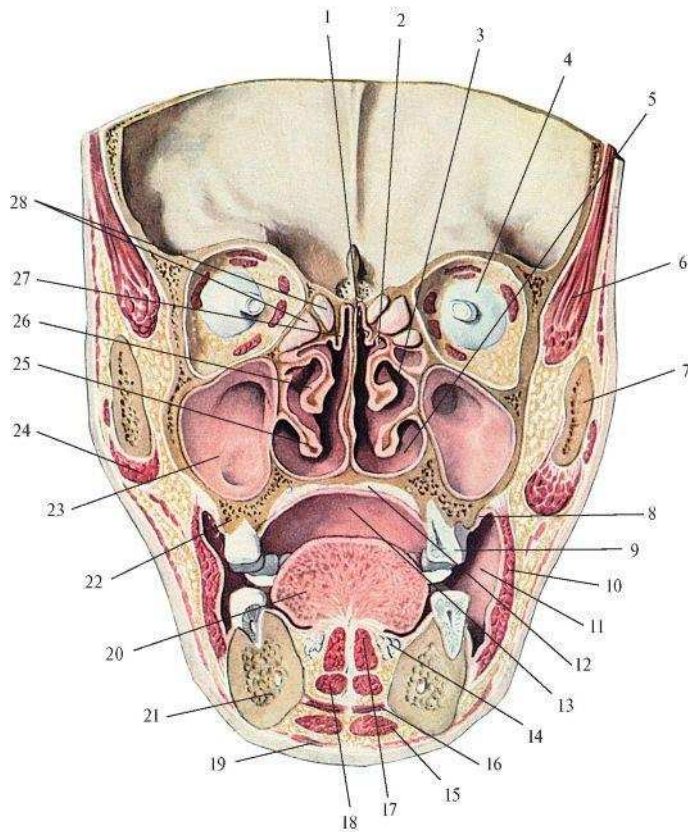


Рис. 334. Носовые раковины и носовые ходы на фронтальном разрезе головы.

1 - перегородка носа, 2 - верхний носовой ход, 3 - средний носовой ход, 4 - глазница, 5 - нижний носовой ход, 6 - височная мышца, 7 - скуловая кость, 8 - десна, 9 - второй верхний моляр, 10 - щечная мышца, 11 - преддверие рта, 12 - твердое небо, 13 - собственно полость рта, 14 - подъязычная железа, 15 - переднее брюшко двубрюшной мышцы, 16 - челюстно-подъязычная мышца, 17 - подбородочно-язычная мышца, 18 - подбородочно-подъязычная мышца, 19 - подкожная мышца шеи, 20 - язык, 21 - нижняя челюсть, 22 - альвеолярный отросток верхнечелюстной кости, 23 - верхне-челюстная пазуха, 24 - жевательная мышца, 25 - нижняя носовая раковина, 26 - средняя носовая раковина, 27 - верхняя носовая раковина, 28 - решетчатые ячейки.

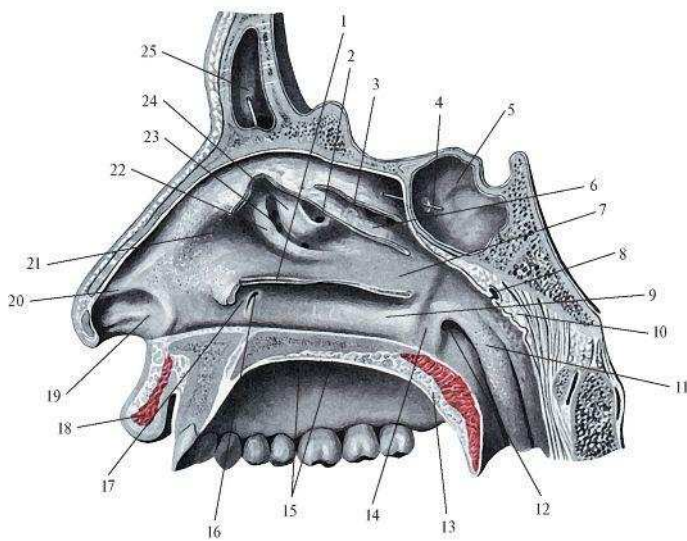


Рис. 335. Боковая стенка полости носа (носовые раковины удалены). Видны сообщения полости носа с придаточными пазухами носа.

1 - нижняя носовая раковина, 2 - средняя носовая раковина, 3 - верхняя носовая раковина, 4 - апертюра клиновидной пазухи, 5 - клиновидная пазуха, 6 - верхний носовой ход, 7 - средний носовой ход, 8 - глоточная сумка, 9 - нижний носовой ход, 10 - глоточная миндалина, 11 - трубный валик, 12 - глоточное отверстие слуховой трубы, 13 - мягкое небо, 14 - носоглоточный проход, 15 - твердое небо, 16 - устье носослезного канала, 17 - слезная складка, 18 - верхняя губа, 19 - преддверие носа, 20 - порог полости носа, 21 - валик носа, 22 - крючковидный отросток, 23 - решетчатая воронка, 24 - решетчатый пузырек, 25 - лобная пазуха.

мышцами шеи. Спереди и с боков к гортани прилежит щитовидная железа. Позади гортани находится гортанная часть глотки. Выделяют преддверие, межжелудочковый отдел и подголосовую полость гортани (рис. 336). *Преддверие гортани* (vestibulum laryngis) находится между *входом в гортань* (aditus laryngis) вверх и складками преддверия (ложными голосовыми складками) снизу. Передняя стенка преддверия образована надгортанником, сзади - черпаловидными хрящами. Межжелудочковый отдел находится между складками преддверия вверх и голосовыми складками вниз. В толще боковой стенки гортани между этими складками с каждой стороны имеется углубление - *желудочек гортани* (ventriculus laryngis). Правая и левая голосовые складки ограничивают *голосовую щель* (rima glottidis). Ее длина у мужчин составляет 20-24 мм, у женщин - 16-19 мм. *Подголосовая полость* (cavum infraglotticum) находится между голосовыми складками вверх и входом в трахею вниз.

Скелет гортани образуют хрящи, парные и непарные (рис. 337, 338). К непарным хрящам относят щитовидный, перстневидный хрящи и надгортанник. Парными хрящами гортани являются черпаловидные, рожковые, клиновидные и непостоянные зерновидные хрящи.

Щитовидный хрящ (cartilago thyroidea) - самый крупный хрящ гортани, состоит из двух четырехугольных пластинок, соединенных под углом в передней части гортани. У мужчин этот угол сильно выступает вперед, образуя *выступ гортани* (prominentia laryngis). На верхнем крае хряща над выступом гортани имеется глубокая верхняя щитовидная

вырезка. Нижняя щитовидная вырезка расположена на нижнем крае хряща. От заднего края пластинок с каждой стороны отходит более длинный верхний рог и короткий нижний рог. На наружной поверхности обеих пластин располагается косая линия щитовидного хряща.

Перстневидный хрящ (cartilago cricoidea) имеет обращенную вперед дугу *перстневидного хряща* (arcus cartilaginis cricoideae) и сзади - *широкую пластинку перстневидного хряща* (lamina cartilaginis cricoideae). На верхне-латеральном крае пластинки хряща с каждой стороны имеется суставная поверхность для сочленения с черпаловидным хрящом соответствующей стороны. На боковой части пластинки перстневидного хряща находится парная суставная поверхность для соединения с нижним рогом щитовидного хряща.

Черпаловидный хрящ (cartilago arytenoidea) внешне напоминает пирамиду с обращенным вниз основанием. Вперед от основания отходит *короткий голосовой отросток* (processus vocalis), латерально отходит *мышечный отросток* (processus muscularis).

Надгортанник (epiglottis) имеет листовидную форму, узкую нижнюю часть - *стебелек надгортанника* (petiolus epiglottidis), и широкую, закругленную верхнюю часть. Передняя поверхность надгортанника обращена к корню языка, задняя - направлена в сторону преддверия гортани.

Рожковидный хрящ (cartilago corniculata) располагается на верхушке черпаловидного хряща, образуя *рожковидный бугорок* (tuberculum corniculatum).

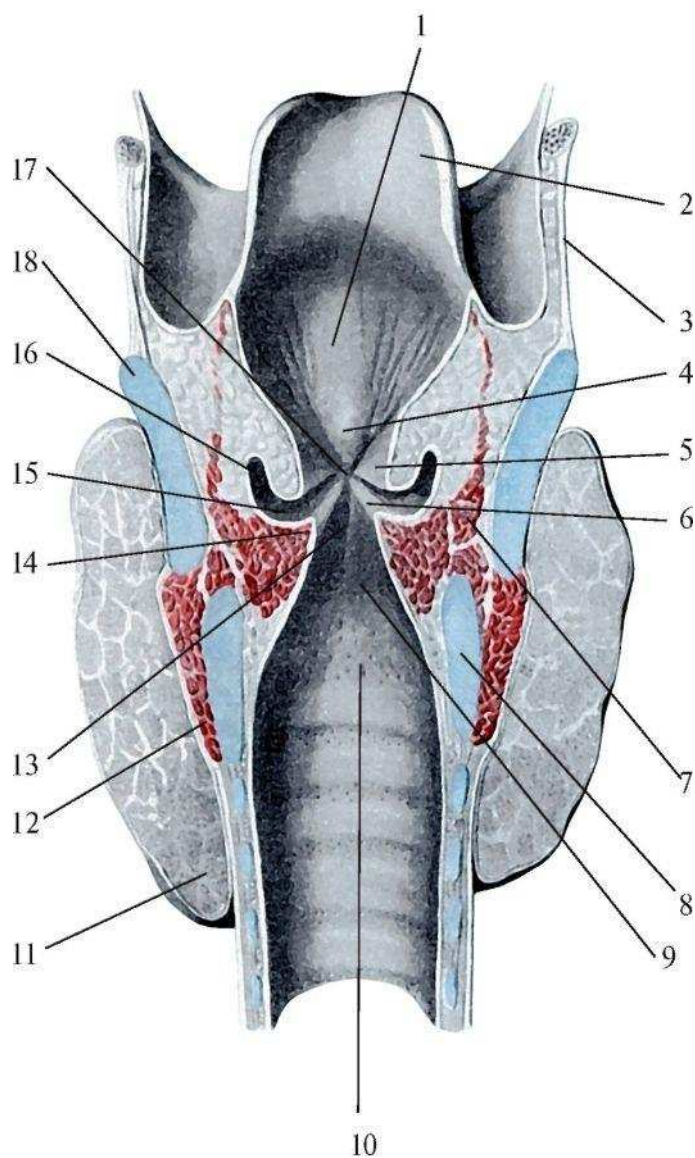


Рис. 336. Отделы гортани на ее фронтальном разрезе.

1 - преддверие гортани, 2 - надгортанник, 3 - щито-подъязычная мембрана, 4 - надгортанниковый бугорок, 5 - складка преддверия, 6 - голосовая складка, 7 - щито-черпаловидная мышца, 8 - перстневидный хрящ, 9 - подголосовая полость, 10 - трахея, 11 - щитовидная железа (левая доля), 12 - перстне-щитовидная мышца, 13 - голосовая щель, 14 - голосовая мышца, 15 - желудочек гортани, 16 - мешочек гортани, 17 - щель преддверия, 18 - щитовидный хрящ.

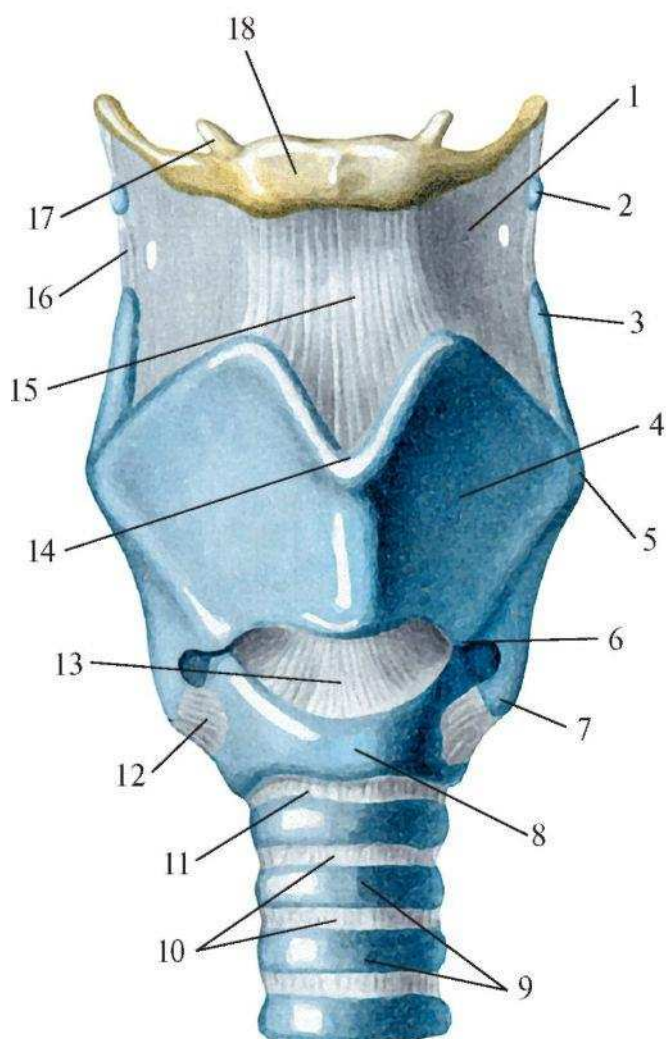


Рис. 337. Хрящи гортани и их соединения. Вид спереди.

1 - щито-подъязычная мембрана, 2 - зерновидный хрящ, 3 - верхний рог щитовидного хряща, 4 - левая пластинка щитовидного хряща, 5 - верхний щитовидный бугорок, 6 - нижний щитовидный бугорок, 7 - нижний рог щитовидного хряща, 8 - перстневидный хрящ (дуга), 9 - хрящи трахеи, 10 - кольцевые связки (трахеальные), 11 - перстне-трахеальная связка, 12 - перстне-щитовидный сустав, 13 - перстнещитовидная связка, 14 - верхняя щитовидная вырезка, 15 - срединная щито-подъязычная связка, 16 - латеральная щито-подъязычная связка, 17 - малый рог подъязычной кости, 18 - тело подъязычной кости.

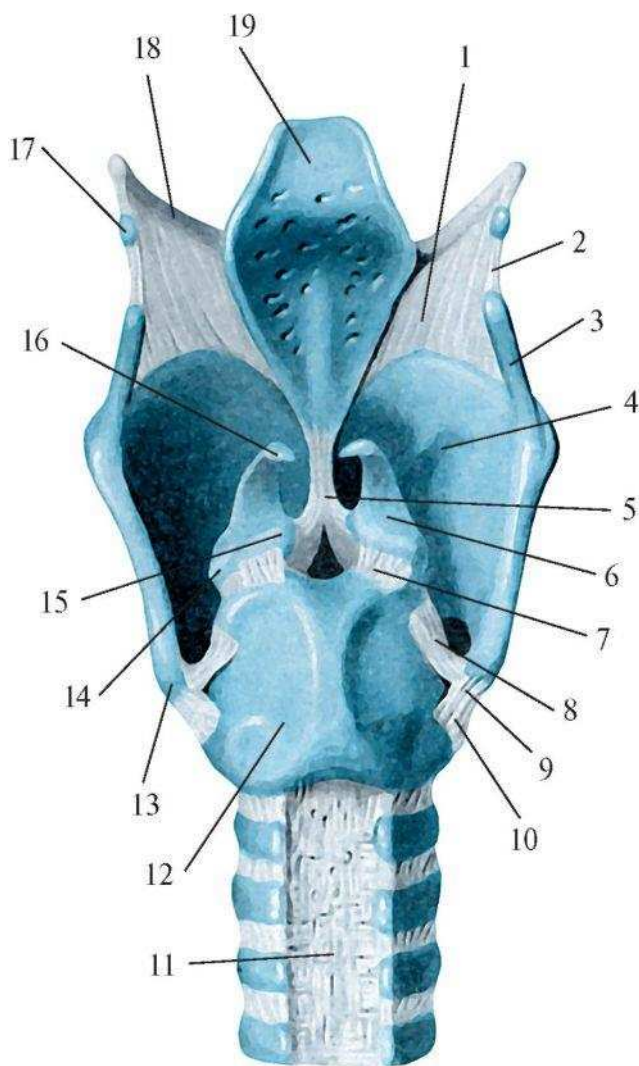


Рис. 338. Хрящи гортани и их соединения. Вид сзади.

1 - щито-подъязычная мембрана, 2 - латеральная щито-подъязычная связка, 3 - верхний рог щитовидного хряща, 4 - правая пластинка щитовидного хряща, 5 - щито-надгортанная связка, 6 - черпаловидный хрящ, 7 - перстне-черпаловидная связка, 8 - задняя рожковоперстневидная связка, 9 - перстне-щитовидный сустав, 10 - латеральная рожковоперстневидная связка, 11 - перепончатая стенка трахеи, 12 - пластинка перстневидного хряща, 13 - нижний рог щитовидного хряща, 14 - мышечный отросток черпаловидного хряща, 15 - голосовой отросток черпаловидного хряща, 16 - рожковидный хрящ, 17 - зерновидный хрящ, 18 - большой рог подъязычной кости, 19 - надгортанник.

Клиновидный хрящ (cartilago cuneiformis) располагается в толще черпало-надгортанной складки, формируя клиновидный бугорок (tuberculum cuneiforme).

Зерновидный хрящ (cartilago triticea), или пшеничный, располагается также в толще латеральной щито-подъязычной складки.

Хрящи гортани подвижны, что обеспечивается благодаря наличию двух парных суставов. *Перстне-черпаловидный сустав* (articulatio cricoarytenoidea), парный, образован

суставными поверхностями на основании черпаловидного хряща и на верхне-латеральном крае пластинки перстневидного хряща. При движении черпаловидных хрящей вовнутрь их голосовые отростки сближаются и голосовая щель суживается, при повороте кнаружи голосовые отростки расходятся в стороны, голосовая щель расширяется. *Перстне-щитовидный сустав* (articulatio cricothyroidea) парный, образуется соединением нижнего рога щитовидного хряща и суставной поверхностью на боковой поверхности пластинки перстневидного хряща. При движении щитовидного хряща кпереди он наклоняется вперед. В результате расстояние между его углом и основанием черпаловидных хрящей увеличивается, голосовые связки натягиваются. При возвращении щитовидного хряща в исходное положение это расстояние уменьшается.

Хрящи гортани соединяются связками. *Щитоподъязычная мембрана* (membrana thyrohyoidea) соединяет гортань с подъязычной костью. Переднюю поверхность надгортанника с подъязычной костью соединяет *подъязычно-надгортанниковая связка* (lig. hyoepiglotticum), а со щитовидным хрящом - *щито-надгортанниковая связка* (lig. thyroepiglotticum). *Срединная перстне-щитовидная связка* (lig. cricothyroideum medianum) соединяет верхний край дуги перстневидного хряща с нижним краем щитовидного хряща. *Перстне-трахеальная связка* (lig. cricotracheale) соединяет нижний край дуги перстневидного хряща и 1-й хрящ трахеи.

Мышцы гортани подразделяют на расширители голосовой щели, суживатели голосовой щели и мышцы, напрягающие голосовые связки. Все мышцы гортани (кроме поперечной черпаловидной) парные (рис. 339, 340).

Расширяет голосовую щель *задняя перстне-черпаловидная мышца* (m. cricoarytenoideus posterior). Эта мышца начинается на задней поверхности пластинки перстневидного хряща, идет вверх и латерально и прикрепляется к мышечному отростку черпаловидного хряща.

Суживают голосовую щель латеральная перстне-черпаловидная, щито-черпаловидная, поперечная и косые черпаловидные мышцы. *Латеральная перстне-черпаловидная мышца* (m. cricoarytenoideus lateralis) начинается на латеральной части дуги перстневидного хряща, идет вверх и кзади и прикрепляется к мышечному отростку черпаловидного хряща. *Щито-черпаловидная мышца* (m. thyroarytenoideus) начинается на внутренней поверхности пластинки щитовидного хряща, идет кзади и прикрепляется к мышечному отростку черпаловидного хряща. Мышца также тянет мышечный отросток вперед. Голосовые отростки при этом сближаются, голосовая щель суживается. *Поперечная черпаловидная мышца* (m. arytenoideus transversus), расположенная на задней поверхности обоих черпаловидных хрящей, сближает черпаловидные хрящи, суживая заднюю часть голосовой щели. *Косая черпаловидная мышца* (m. arytenoideus obliquus) идет от задней поверхности мышечного отростка одного черпаловидного хряща вверх и медиально к латеральному краю другого черпаловидного хряща. Мышечные пучки правой и левой косых черпаловидных мышц при сокращении сближают черпаловидные хрящи. Пучки косых черпаловидных мышц продолжают в толщу черпало-надгортанных складок и прикрепляются к латеральным краям надгортанника. Черпало-надгортанные мышцы наклоняют надгортанник кзади, закрывая вход в гортань (при акте глотания).

Напрягают (натягивают) голосовые связки перстне-щитовидные мышцы. *Перстне-щитовидная мышца* (m. cricothyroideus) начинается на передней поверхности дуги перстневидного хряща и прикрепляется к нижнему краю и к нижнему рогу щитовидного хряща гортани. Эта мышца наклоняет вперед щитовидный хрящ. При этом расстояние между щитовидным хря-

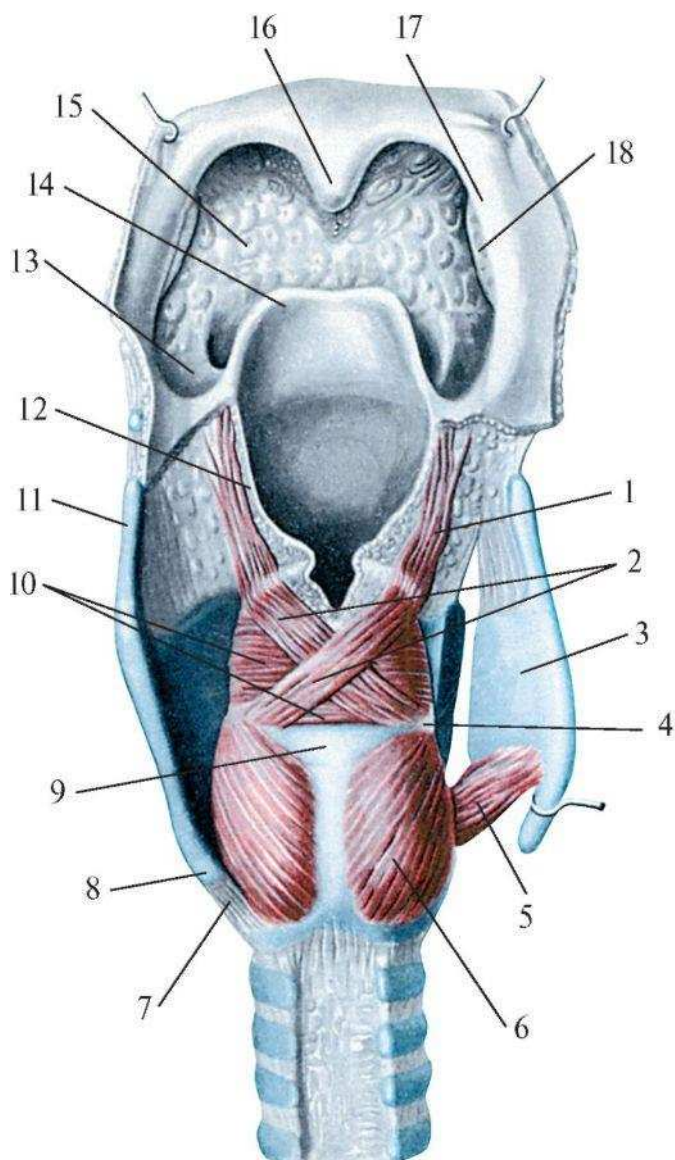


Рис. 339. Мышцы гортани. Вид сзади. 1 - надгортанно-черпаловидная часть кривой черпаловидной мышцы, 2 - кривые черпаловидные мышцы, 3 - правая пластинка щитовидного хряща, 4 - мышечный отросток черпаловидного хряща, 5 - перстне-щитовидная мышца,

6 - задняя перстне-черпаловидная мышца,

7 - перстне-щитовидный сустав, 8 - нижний рог щитовидного хряща, 9 - пластинка перстневидного хряща, 10 - поперечная черпаловидная мышца, 11 - верхний рог щитовидного хряща, 12 - черпало-надгортанная складка, 13 - латеральная язычно-

надгортанная связка, 14 - надгортанник, 15 - корень языка, 16 - небный язычок, 17 - небно-глоточная дужка, 18 - небная миндалина.

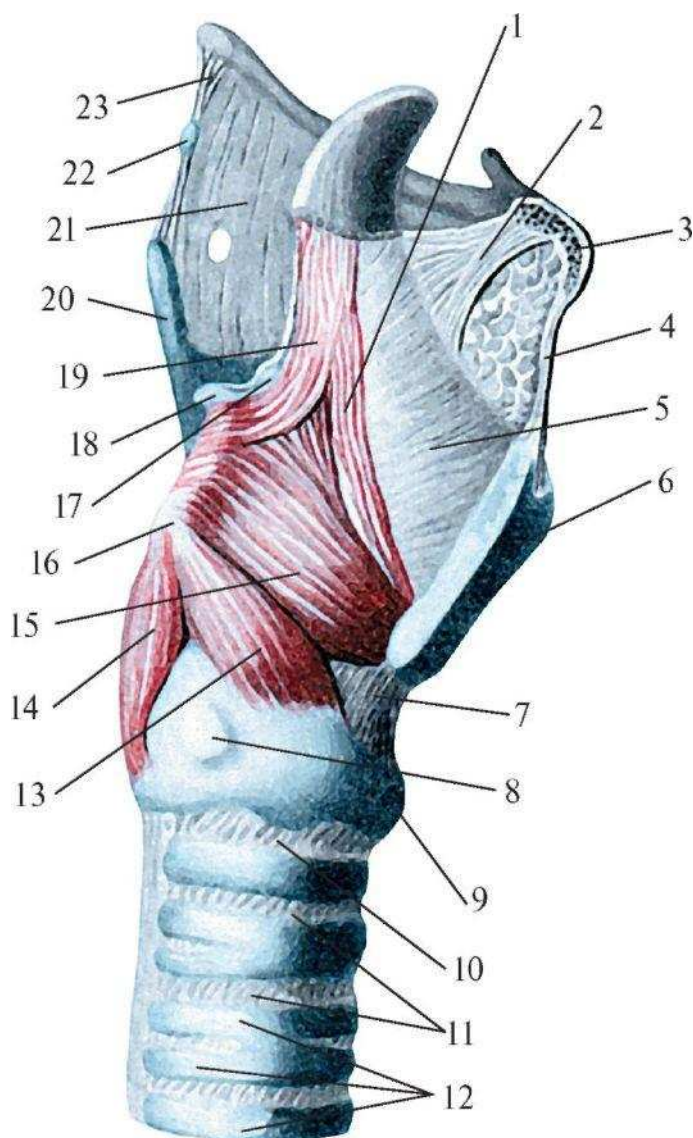


Рис. 340. Мышцы гортани. Вид справа. Правая пластинка щитовидного хряща удалена. 1 - щито-надгортанная часть щито-черпаловидной мышцы, 2 - подъязычно-надгортанная связка, 3 - тело подъязычной кости, 4 - сре- динная щито-подъязычная связка, 5 - четырехугольная мембрана, 6 - щитовидный хрящ, 7 - перстне-щитовидная связка, 8 - суставная поверхность, 9 - дуга перстневидного хряща, 10 - перстне-трахеальная связка, 11 - кольцевые связки трахеи, 12 - хрящи трахеи, 13 - латеральная перстне-черпаловидная мышца, 14 - задняя перстне-черпаловидная мышца, 15 - щито-черпаловидная мышца, 16 - мышечный отросток черпаловидного хряща, 17 - клиновидный хрящ, 18 - рожковидный хрящ, 19 - надгортанно-черпаловидная часть кривой черпаловидной мышцы, 20 - верхний рог щитовидного хряща, 21 - щитоподъязычная мембрана, 22 - зерновидный хрящ, 23 - латеральная щито-подъязычная связка.

щом и голосовыми отростками черпаловидных хрящей увеличивается, голосовые связки напрягаются.

Голосовая мышца (m. vocalis), или внутренняя щито-черпаловидная мышца, начинается на голосовом отростке черпаловидного хряща и прикрепляется к внутренней поверхности угла щитовидного хряща. Эта мышца имеет продольные волокна, которые расслабляют голосовую связку, делая ее толще, и косые волокна, вплетающиеся в голосовую связку спереди и сзади, изменяющие длину колеблющейся части напряженной связки.

Слизистая оболочка гортани выстлана многорядным реснитчатым эпителием. Голосовые связки покрыты многослойным эпителием. Подслизистая основа плотная, она образует *фиброзно-эластическую мембрану гортани* (membrana fibroelastica laryngis). Различают две части фиброзно-эластической мембраны: четырехугольную мембрану и эластический конус (рис. 341). *Четырехугольная мембрана* (membrana quadraangularis) находится на уровне преддверия гортани, ее верхний край с каждой стороны достигает черпалонадгортанных складок. Нижний край этой мембраны образует с каждой стороны *связку преддверия гортани* (lig. vestibulare), расположенную в толще одноименных складок. *Эластический конус* (conus elasticus) соответствует расположению подголосовой полости, его свободный верхний край образует *голосовые связки* (lig. vocale). Колебания голосовых складок (связок) при прохождении через голосовую щель выдыхаемого воздуха создают звук.

Иннервация гортани: верхний и нижний гортанные нервы (из блуждающих нервов), гортанно-глоточные ветви (из симпатического ствола).

Кровоснабжение: верхняя гортанная артерия (из верхней щитовидной артерии), нижняя гортанная артерия (из нижней щитовидной артерии). Венозная кровь оттекает в верхнюю и нижнюю гортанные вены (притоки внутренней яремной вены).

Лимфатические сосуды впадают в глубокие лимфатические узлы шеи (внутренние яремные, предгортанные узлы).

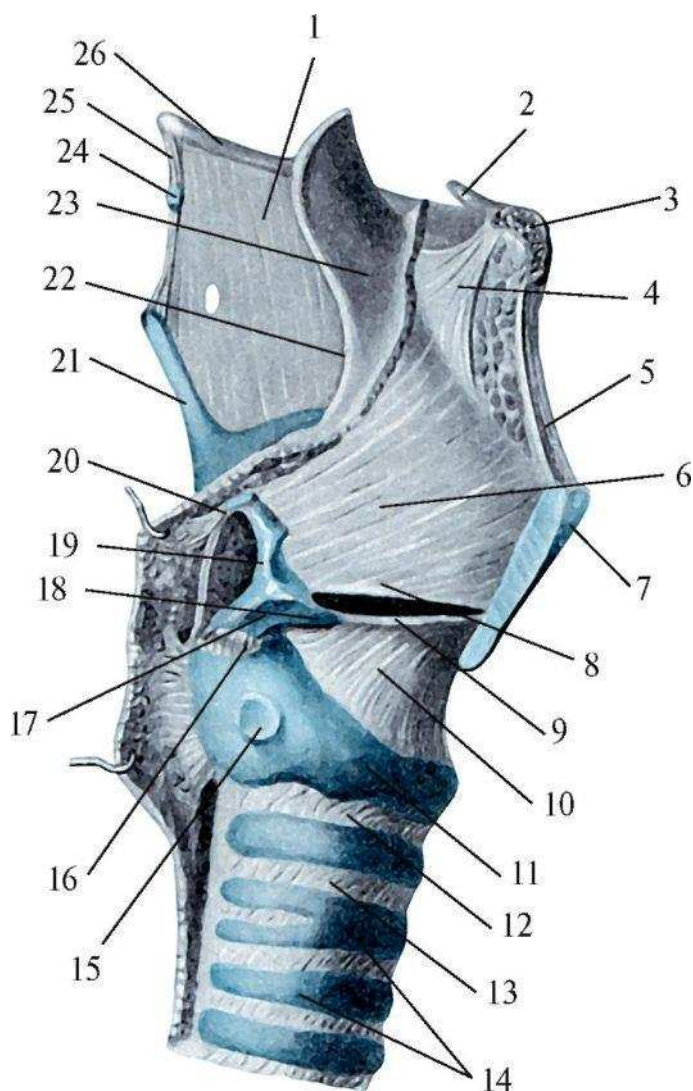


Рис. 341. Фиброзно-эластическая мембрана гортани. Хрящи гортани частично удалены. Вид сбоку.

1 - щито-подъязычная мембрана, 2 - малый рог подъязычной кости, 3 - тело подъязычной кости, 4 - подъязычно-надгортанная связка,

5 - срединная щито-подъязычная связка,

6 - четырехугольная мембрана, 7 - щитовидный хрящ, 8 - связка преддверия, 9 - голосовая связка, 10 - эластический конус, 11 - дуга перстневидного хряща, 12 - перстне-трахеальная связка, 13 - кольцевая связка трахеи, 14 - хрящи трахеи, 15 - щитовидная суставная поверхность, 16 - перстне-черпаловидный сустав, 17 - мышечный отросток черпаловидного хряща, 18 - голосовой отросток черпаловидного хряща, 19 - черпаловидный хрящ, 20 - рожковидный хрящ, 21 - верхний рог щитовидного хряща, 22 - черпаловидно-надгортанная складка, 23 - надгортанник, 24 - зерновидный хрящ,

25 - латеральная щито-подъязычная связка,

26 - большой рог подъязычной кости.

Трахея

Трахея (trachea) - полый, трубчатый орган, служащий для прохождения воздуха в легкие и из легких. Трахея начинается на уровне VI шейного позвонка, где она соединяется с гортанью и заканчивается на уровне верхнего края V грудного позвонка (рис. 342). Различают *шейную* и *грудную части* трахеи. Позади трахеи на всем ее протяжении находится пищевод, по бокам от грудной части - правая и левая медиастинальная плевра. Длина трахеи у взрослого человека равна 8,5-15 см. Внизу трахея разделяется на правый и левый главные бронхи. В просвет трахеи в области разделения (бифуркации) вдается ее выступ - *киль трахеи*.

У стенки трахеи различают слизистую оболочку, подслизистую основу, волокнисто-хрящевую оболочку, которая образована 16-20 *гиалиновыми хрящами трахеи* (cartilagineae tracheales), соединенными *кольцевыми связками* (ligg. anularia). Каждый хрящ имеет вид дуги, незамкнутой сзади. *Задняя перепончатая стенка* (paries membranaceus) трахеи образована плотной волокнистой соединительной тканью и пучками миоцитов. Снаружи трахея покрыта адвентициальной оболочкой.

Главные бронхи

Главные бронхи (bronchi principales), правый и левый, отходят от бифуркации трахеи на уровне V-го грудного позвонка и направляются к воротам правого и левого легких (рис. 342). Правый главный бронх расположен более вертикально, имеет меньшую длину и диаметр, чем левый главный бронх. У правого главного бронха имеется 6-8 хрящей, у левого - 9-12. Стенки главных бронхов имеют такое же строение, как и у трахеи.

Иннервация трахеи и главных бронхов: ветви блуждающих нервов и симпатических стволов.

Кровоснабжение: ветви нижней щитовидной, внутренней грудной артерий, грудной части аорты. *Венозная кровь* оттекает в плечеголовые вены.

Лимфатические сосуды впадают в глубокие шейные латеральные (внутренние яремные) лимфатические узлы, пред- и паратрахеальные, верхние и нижние трахеобронхиальные лимфатические узлы.

Легкие

Легкое (pulmo), правое и левое, располагаются каждое в своей половине грудной полости. Между легкими находятся органы, образующие *средостение* (mediastinum). Спереди, сзади и сбоку каждое легкое соприкасается с внутренней поверхностью грудной полости. По форме легкое напоминает конус с уплощенной медиальной стороной и закругленной верхушкой. Легкое имеет три поверхности. *Диафрагмальная поверхность* (facies diaphragmatica) вогнутая, обращена к диафрагме. *Реберная поверхность* (facies costalis) выпуклая, прилежит к внутренней поверхности грудной стенки. *Медиальная поверхность* (facies medialis) прилежит к средостению. Каждое легкое имеет *верхушку* (apex pulmonis) и *основание* (basis pulmonis), обращено к диафрагме. У легкого различают *передний край* (margo anterior), который отделяет реберную поверхность от медиальной, и *нижний край* (margo inferior) - отделяет реберную и медиальную поверхности от диафрагмальной. На

переднем крае левого легкого имеется углубление - *сердечное вдавление* (impressio cardiaca), ограниченное снизу *язычком легкого* (lingula pulmonis), (рис. 342).

Каждое легкое с помощью глубоких щелей подразделяется на *доли* (lobi). У правого легкого выделяются верхняя, средняя и нижняя доли, у левого - верхняя и нижняя доли. *Косая щель* (fissura obliqua) имеется у обоих легких, она начинается на заднем крае легкого на 6-7 см ниже его вершины, идет вперед и вниз к переднему краю органа и отделяет нижнюю долю от верхней (у левого легкого) или от средней доли (у правого легкого). Правое легкое имеет также *горизонтальную щель* (fissura horizontalis), которая отделяет среднюю долю от верхней. Медиальная поверхность каждого легкого имеет углубление - *ворота легкого* (hilum pulmonis), через которые проходят сосуды, нервы и главный бронх, образующие *корень легкого* (radix pulmonis). В воротах

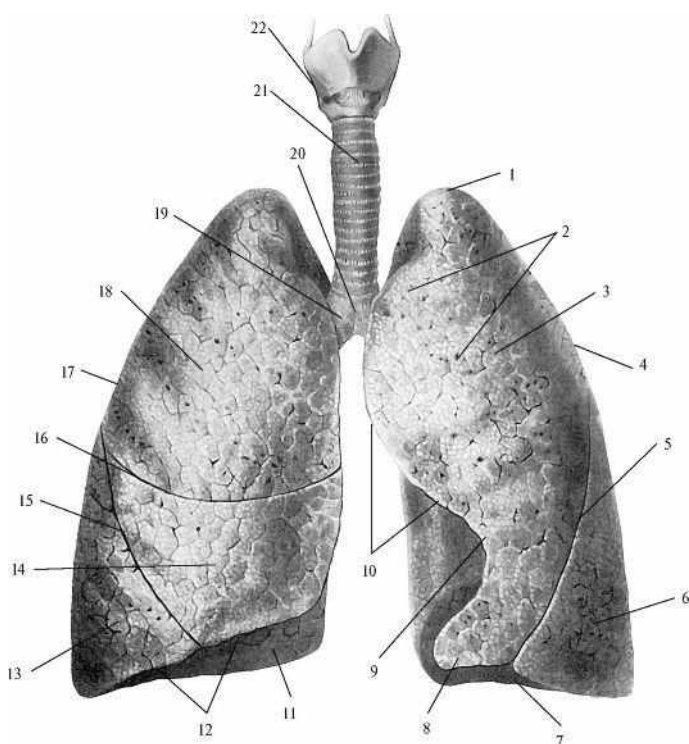


Рис. 342. Трахея, ее бифуркация и легкие. Вид спереди.

1 - вершина легкого, 2 - реберная поверхность легкого, 3 - верхняя доля, 4 - левое легкое, 5 - косая щель, 6 - нижняя доля, 7 - основание легкого, 8 - язычок левого легкого, 9 - сердечная вырезка, 10 - передний край легкого, 11 - диафрагмальная поверхность, 12 - нижний край легкого, 13 - нижняя доля, 14 - средняя доля, 15 - косая щель легкого, 16 - горизонтальная щель легкого, 17 - правое легкое, 18 - верхняя доля, 19 - правый главный бронх, 20 - бифуркация трахеи, 21 - трахея, 22 - гортань.

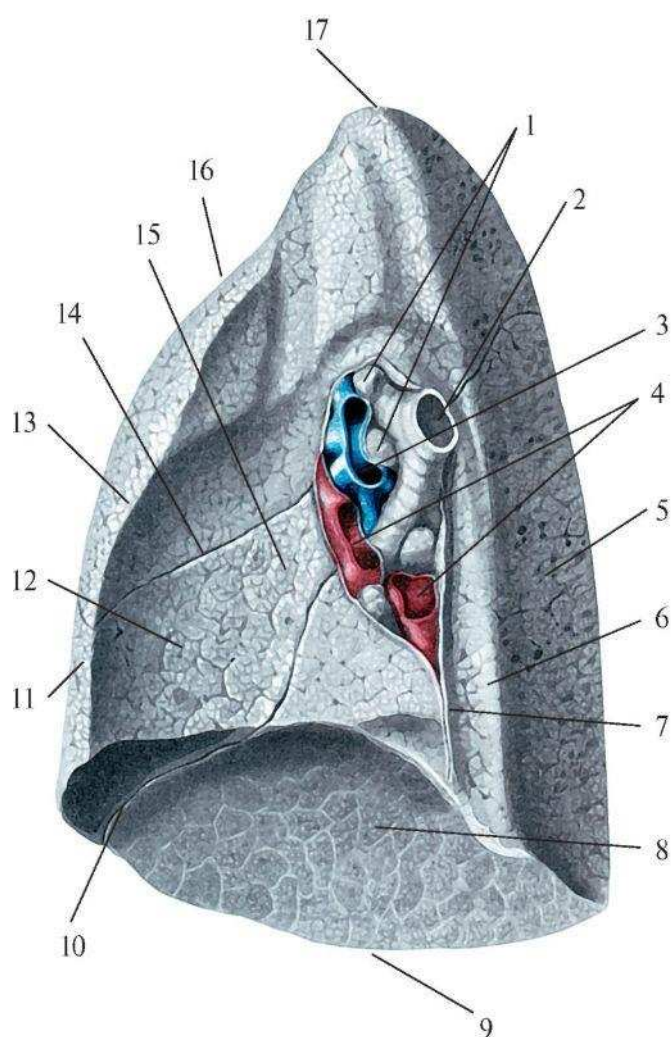


Рис. 343. Медиальная поверхность правого легкого.

1 - бронхолегочные лимфатические узлы, 2 - правый главный бронх, 3 - правая легочная артерия, 4 - правые легочные вены, 5 - реберная поверхность легкого, 6 - позвоночная часть реберной поверхности, 7 - легочная связка, 8 - диафрагмальная поверхность легкого, 9 - нижний край легкого, 10 - косая щель легкого, 11 - средняя доля легкого, 12 - сердечное вдавление, 13 - передний край легкого, 14 - горизонтальная щель легкого, 15 - средостенная поверхность легкого, 16 - верхняя доля легкого, 17 - верхушка легкого.

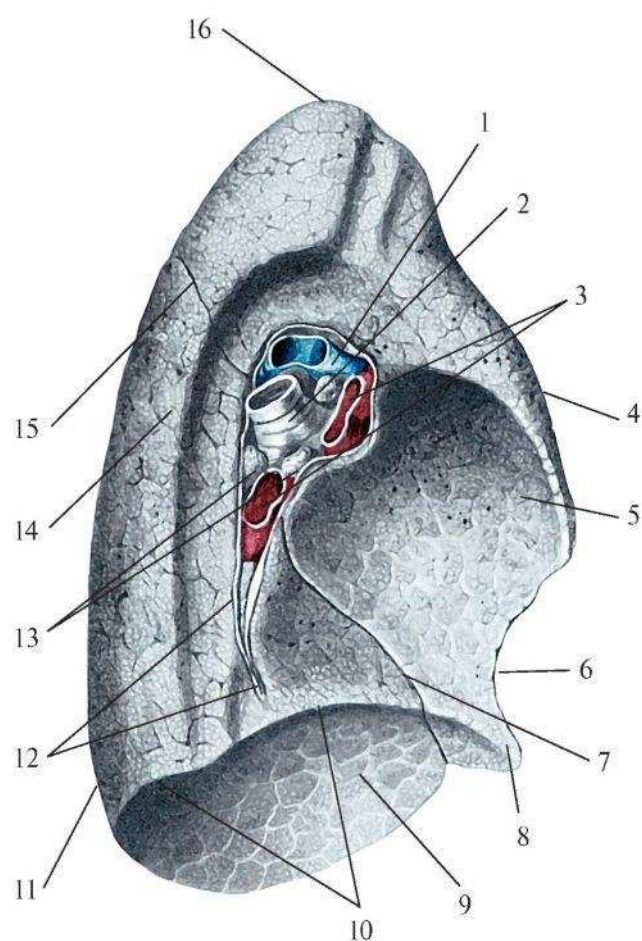


Рис. 344. Медиальная поверхность левого легкого.

1 - левая легочная артерия, 2 - левый главный бронх, 3 - левые легочные вены, 4 - верхняя доля, 5 - сердечное вдавление, 6 - сердечная вырезка, 7 - косая щель легкого, 8 - язычок левого легкого, 9 - диафрагмальная поверхность легкого, 10 - нижний край легкого, 11 - нижняя доля легкого, 12 - легочная связка, 13 - бронхолегочные лимфатические узлы, 14 - позвоночная часть реберной поверхности легкого, 15 - косая щель легкого, 16 - верхушка легкого.

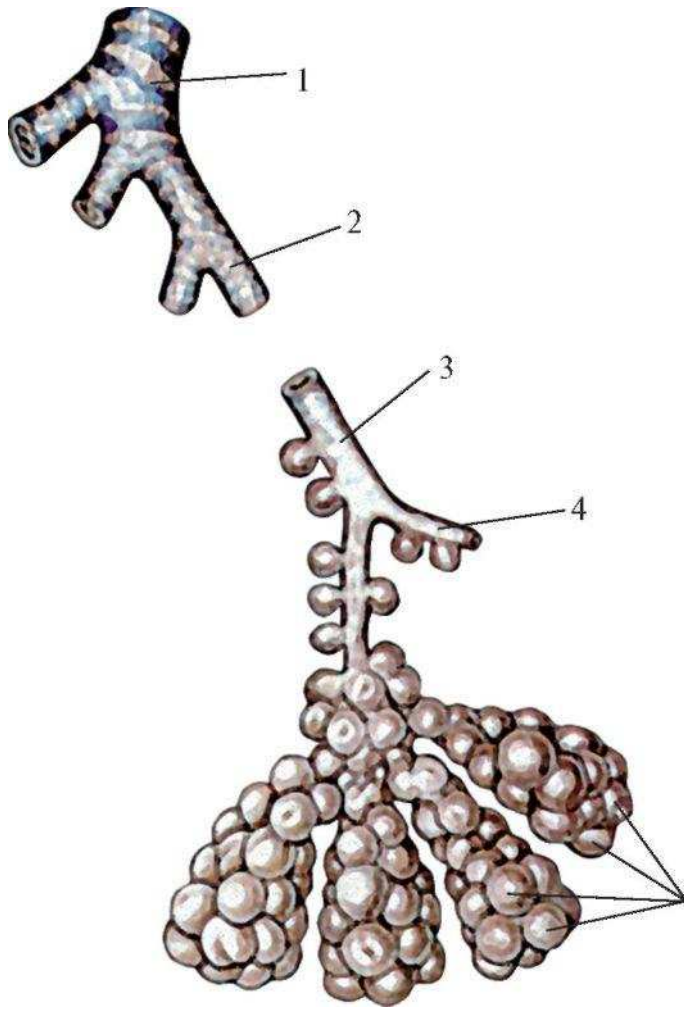


Рис. 345. Схема строения легочного ацинуса. 1 - дольковый бронх, 2 - концевая бронхиола, 3 - дыхательная бронхиола, 4 - альвеолярные ходы, 5 - альвеолы легкого.

правого легкого в направлении сверху вниз располагаются главный бронх, ниже - легочная артерия, под которой лежат две легочные вены (рис 343). В воротах левого легкого вверху находится легочная артерия, под ней - главный бронх, еще ниже - две легочные вены (рис. 344). В области ворот главный бронх делится на долевые бронхи. В правом легком три долевых бронха (верхний, средний и нижний), в левом легком два долевых бронха (верхний и нижний). Долевые бронхи и в правом, и в левом легких делятся на сегментарные бронхи.

Сегментарный бронх входит в сегмент, который представляет собой участок легкого, основанием обращенный к поверхности органа, а вершуккой - к корню. В каждом легком выделяют по 10 сегментов. Сегментарный бронх делится на ветви, которых насчитывается 9-10 порядков. Бронх диаметром около 1 мм, еще содержащий в своих стенках хрящ, входит в дольку легкого под названием *долькового бронха* (*bronchus lobularis*), где делится на 18-20 *концевых бронхиол* (*bronchioli terminales*). Каждая концевая бронхиола делится на *дыхательные бронхиолы* (*bronchioli respiratorii*), (рис. 345). От дыхательной бронхиолы отходят *альвеолярные ходы* (*ductuli alveolares*), заканчивающиеся *альвеолярными мешочками* (*sacculi alveolares*). Стенки этих мешочков состоят из *легочных альвеол* (*alveoli pulmones*). Бронхи различных порядков начиная от главного бронха, служащие для проведения воздуха при

дыхании, образуют *бронхиальное дерево* (arbor bronchialis). Дыхательные бронхиолы, альвеолярные ходы, альвеолярные мешочки и альвеолы легкого образуют *альвеолярное дерево (легочный ацинус)* (arbor alveolaris), в котором происходит газообмен между воздухом и кровью. Ацинус является структурно-функциональной единицей легкого.

Границы легких. Верхушка правого легкого спереди выступает над ключицей на 2 см, а над 1-м ребром - на 3-4 см (рис. 346). Сзади верхушка легкого проецируется на уровне остистого отростка VII шейного позвонка. От верхушки правого легкого его передняя граница идет вниз к правому грудино-ключичному суставу, затем опускается позади тела грудины, левее передней срединной линии, до хряща 6-го ребра, где переходит в нижнюю границу легкого.

Нижняя граница легкого пересекает по среднеключичной линии 6-е ребро, по передней подмышечной линии - 7-е ребро, по средней подмышечной линии - 8-е ребро, по задней подмышечной линии - 9-е ребро, по лопаточной линии - 10-е ребро, по околопозвоночной линии заканчивается на уровне шейки 11-го ребра. Здесь нижняя граница легкого резко поворачивает вверх и переходит в заднюю его границу, идущую до верхушки легкого.

Верхушка левого легкого также расположена над ключицей на 2 см и над первым ребром на 3-4 см. Передняя граница направляется к грудино-ключичному суставу, позади тела

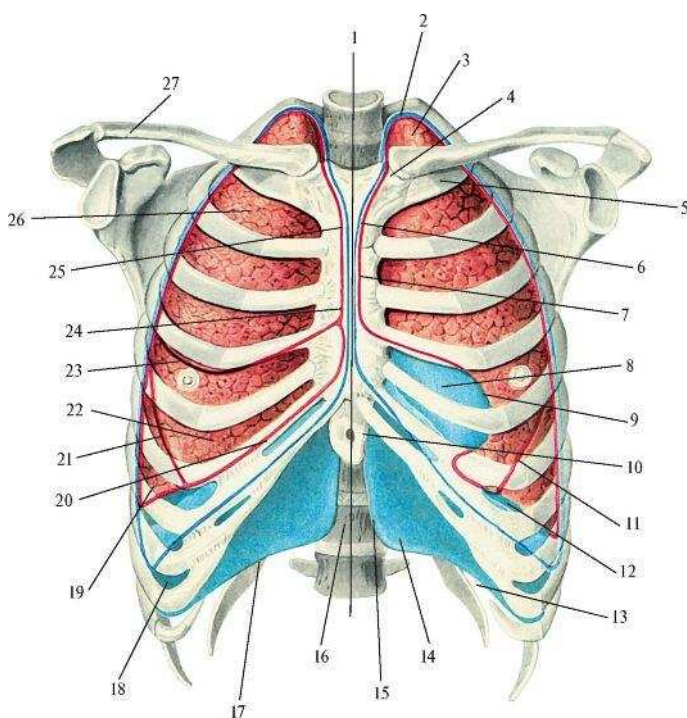


Рис. 346. Границы плевры и легких. Вид спереди.

1 - передняя срединная линия, 2 - купол плевры, 3 - верхушка легкого, 4 - грудино-ключичный сустав, 5 - первое ребро, 6 - передняя граница левой плевры, 7 - передний край левого легкого, 8 - реберно-медиастинальный синус, 9 - сердечная вырезка, 10 - мечевидный отросток,

11 - косая щель левого легкого, 12 - нижний край левого легкого, 13 - нижняя граница плевры, 14 - диафрагмальная плевра, 15 - задний край плевры, 16 - тело XII грудного

позвонок, 17 - нижняя граница правого легкого, 18 - реберно-диафрагмальный синус, 19 - нижняя доля легкого, 20 - нижний край правого легкого, 21 - косая щель правого легкого, 22 - средняя доля правого легкого, 23 - горизонтальная щель правого легкого, 24 - передний край правого легкого, 25 - передний край правой плевры, 26 - верхняя доля правого легкого, 27 - ключица.

грудины опускается до уровня хряща 4-го ребра. Далее передняя граница левого легкого отклоняется влево, идет вдоль нижнего края хряща 4-го ребра до окологрудинной линии, где резко поворачивает вниз, пересекает четвертый межреберный промежуток и хрящ 5-го ребра. На уровне хряща 6-го ребра передняя граница левого легкого круто переходит в его нижнюю границу.

Нижняя граница левого легкого располагается примерно на полребра ниже, чем нижняя граница правого легкого (примерно на полребра). По околопозвоночной линии нижняя граница левого легкого переходит в заднюю его границу, проходящую слева вдоль позвоночника.

Иннервация легких: ветви блуждающих нервов и нервы симпатического ствола, которые в области корня легкого образуют легочное сплетение.

Кровоснабжение легких имеет особенности. Артериальная кровь в легкие поступает по бронхиальным ветвям грудной части аорты. Кровь от стенок бронхов по бронхиальным венам оттекает в притоки легочных вен. По левой и правой легочным артериям в легкие поступает венозная кровь, которая в результате газообмена обогащается кислородом, отдает углекислоту и становится артериальной. Артериальная кровь из легких по легочным венам оттекает в левое предсердие.

Лимфатические сосуды легких впадают в бронхолегочные, нижние и верхние трахеобронхиальные лимфатические узлы.

Плевра и плевральная полость

Плевра (pleura), являющаяся серозной оболочкой, покрывает оба легких, заходит в щели между долями (висцеральная плевра) и выстилает стенки грудной полости (париетальная плевра). *Висцеральная (легочная) плевра* (pleura visceralis) плотно срастается с тканью легкого и в области его корня переходит в париетальную плевру. Книзу от корня легкого висцеральная плевра образует вертикально расположенную *легочную связку* (lig. pulmonale). У *париетальной плевры* (pleura parietalis) различают реберную, медиастинальную и диафрагмальную части. Реберная плевра (pleura costalis) прилежит изнутри к стенкам грудной полости. *Медиастинальная плевра* (pleura mediastinalis) ограничивает сбоку органы средостения, сращена с перикардом. Диафрагмальная плевра покрывает сверху диафрагму. Между париетальной и висцеральной плеврой расположена *узкая плевральная полость* (cavum pleurale), которая содержит незначительное количество серозной жидкости, увлажняющей плевру, устраняющей трение ее листков друг от друга при дыхании. В местах перехода реберной плевры в медиастинальную и в диафрагмальную плевру у плевральной полости имеются углубления - *плевральные синусы* (sinus pleurales). *Реберно-диафрагмальный синус* (sinus costodiaphragmaticus) находится в месте перехода реберной плевры в диафрагмальную.

Диафрагмально-медиастинальный синус (sinus costomediastinalis) находится при переходе переднего отдела реберной плевры в медиастинальную плевру.

Передняя и задняя граница плевры, а также купол плевры, соответствуют границам правого и левого легких. Нижняя граница плевры расположена на 2-3 см (на одно ребро) ниже соответствующей границы легкого (рис. 346). Передние границы правой и левой реберной плевры вверху и внизу расходятся, образуя межплевральные поля. Верхнее межплевральное поле располагается позади рукоятки грудины и содержит тимус. Нижнее межплевральное поле, в котором расположена передняя часть перикарда, находится позади нижней половины тела грудины.

Средостение

Средостение (mediastinum) представляет собой комплекс внутренних органов, ограниченных грудиной спереди, позвоночником - сзади, правой и левой медиастинальной плеврой с боков, снизу - диафрагмой (рис. 347). Верхняя граница средостения соответствует верхней

апертуре грудной клетки. Средостение подразделяют на *верхний и нижний отделы*, границей между которыми является условная плоскость, соединяющая спереди угол грудины, а сзади - межпозвоночный диск между IV и V грудными позвонками. В верхнем отделе средостения располагаются тимус, правая и левая плечеголовые вены, начало левой общей сонной и левой подключичной артерий, трахея, верхние части грудных частей (отделов) пищевода, грудного лимфатического протока, симпатических стволов, блуждающих и диафрагмальных нервов. Нижний отдел средостения подразделяют на три части: переднее, среднее и заднее средостение. *Переднее средостение* расположено между телом грудины и перикардом, заполнено тонким слоем рыхлой соединительной ткани. В *среднем средостении* располагаются сердце и перикард, начальные отделы аорты, легочного ствола, конечная часть верхней и нижней полых вен, а также главные бронхи, легочные артерии и вены, диафрагмальные нервы, нижние трахеобронхиальные и латеральные перикардиальные лимфатические узлы. *Заднее средостение* включает органы, расположенные позади перикарда: грудную часть аорты, непарную и полунепарную вены, соответствующие отделы симпатических стволов, блуждающих нервов, пищевода, грудного лимфатического протока, задние средостенные и превертебральные лимфатические узлы.

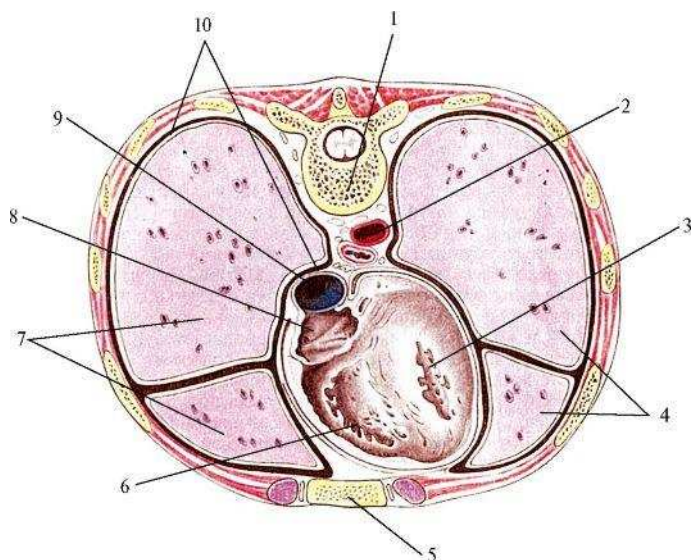


Рис. 347. Органы средостения на поперечном разрезе грудной клетки на уровне девятого грудного позвонка. Вид сверху.

1 - тело IX грудного позвонка, 2 - грудная часть аорты, 3 - левый желудочек сердца, 4 - левое легкое, 5 - грудина, 6 - правый желудочек сердца, 7 - правое легкое, 8 - правое предсердие, 9 - нижняя полая вена, 10 - плевральная полость.

МОЧЕПОЛОВОЙ АППАРАТ

Мочеполовой аппарат (apparatus urogenitalis) включает мочевые и половые органы, объединенные общностью развития, тесными анатомическими взаимоотношениями (рис. 348, 349).

Мочевые органы

Мочевые органы (organa urinaria) выделяют мочу (почки), выводят ее из почек (почечные чашки, лоханка, мочеточники), служат для накопления мочи (мочевой пузырь) и выведения ее (мочеиспускательный канал).

Почка

Почка (ren) - парный орган бобовидной формы массой 120-200 г. У почки различают *переднюю поверхность* (facies anterior) и *заднюю поверхность* (facies posterior), *верхний конец*, или *полюс* (extremitas superior), и *нижний конец* (extremitas inferior), *выпуклый латеральный край* (margo lateralis), *вогнутый медиальный край* (margo medialis). В области медиального края располагаются *почечные ворота* (hilum renalis), в которые входят почечная артерия и нервы, выходят мочеточник, почечная вена, лимфатические сосуды, образующие почечную ножку. В глубине почечных ворот находится углубление - *почечная пазуха* (sinus renalis), где располагаются почечная лоханка, почечные чашки, сосуды, нервы и жировая ткань.

Почки расположены на задней брюшной стенке, забрюшинно, по бокам от позвоночника на уровне XII грудного, I и II поясничных позвонков. Левая почка располагается чуть выше, чем правая.

Задняя поверхность почки прилежит к диафрагме, квадратной мышце поясницы, поперечной мышце живота и большой поясничной мышце. Над верхним полюсом почки расположен надпочечник. К передней поверхности почек прилежит париетальная брюшина.

Снаружи почку покрывает *фиброзная капсула* (capsula fibrosa). Под капсулой расположена паренхима почки, в которой различают корковое и мозговое вещество (рис 350). *Корковое вещество почки* (cortex renalis), располагающееся под капсулой, состоит из почечных телец, проксимальных и дистальных канальцев нефронов.

Мозговое вещество (medulla renalis) на срезе органа имеет вид треугольных участков - *почечных пирамид* (pyramides renales), которых насчитывается у почки от 10 до 15. Почечная пирамида имеет *основание* (basis pyramidis), обращенное к корковому веществу, и *верхушку* в виде *почечного сосочка* (papilla renalis), направленного в сторону почечной пазухи. Каждая почечная пирамида состоит из нисходящих и восходящих канальцев, образующих петли нефронов (петель Генле), и из собирательных трубочек, которые сливаются друг с другом и образуют в области почечного сосочка 15-20 *сосочковых протоков* (ductus papillares). Сосочковые протоки открываются на поверхности сосочков *сосочковыми отверстиями* (foramina papillaria), образующими *решетчатое поле* (area cribrosa). Между пирамидами мозгового вещества расположены *почечные столбы* (columnae renales), в которых проходят кровеносные сосуды и нервы.

Нефрон (nephron) состоит из капсулы клубочка и канальцев (рис. 351). Капсула клубочка (капсула Шумлянского-Боумена) охватывает капиллярную сеть, в результате формируется почечное (мальпигиево) тельце. Из капсулы клубочка выходит проксимальный извитой каналец, продолжающийся в нисходящий каналец петли нефрона. Восходящий каналец петли нефрона переходит в дистальный извитой каналец, впадающий в собирательную трубочку. Канальцы нефрона окружены кровеносными капиллярами. В каждой почке имеется около миллиона нефронов.

Каждый почечный сосочек охватывает *малая почечная чашка* (calix renalis minor). Из соединения двух-трех малых почечных чашек образуется *большая почечная чашка* (calix renalis major).

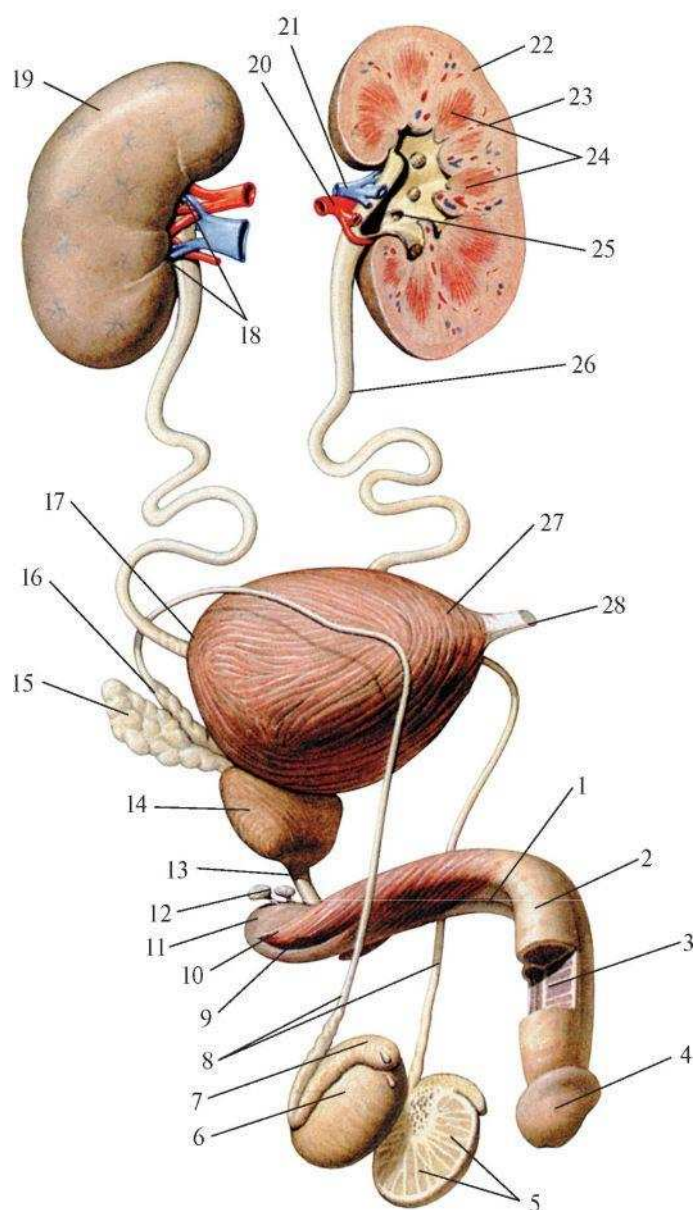


Рис. 348. Мочеполовой аппарат мужчины. Схема. Вид спереди и справа. Левая почка, правое яичко и половой член показаны на разрезе.

1 - губчатое тело полового члена, 2 - пещеристое тело полового тела, 3 - губчатая часть мочеиспускательного канала, 4 - головка полового члена, 5 - дольки яичка, 6 - яичко, 7 - придаток яичка, 8 - семявыводящий проток, 9 - седалищно-пещеристая мышца, 10 - корень полового члена,

11 - луковично-губчатая мышца, 12 - бульбоуретральная железа, 13 - перепончатая часть мочеиспускательного канала, 14 - предстательная железа, 15 - семенные пузырьки, 16 - ампула семявыводяще- го протока, 17 - дно мочевого пузыря, 18 - ворота почки, 19 - правая почка, 20 - почечная артерия, 21 - почечная вена, 22 - левая почка, 23 - корковое вещество, 24 - почечные пирамиды, 25 - почечная лоханка, 26 - левый мочеточник, 27 - верхушка мочевого пузыря, 28 - срединная пупочная связка, 29 - тело мочевого пузыря.

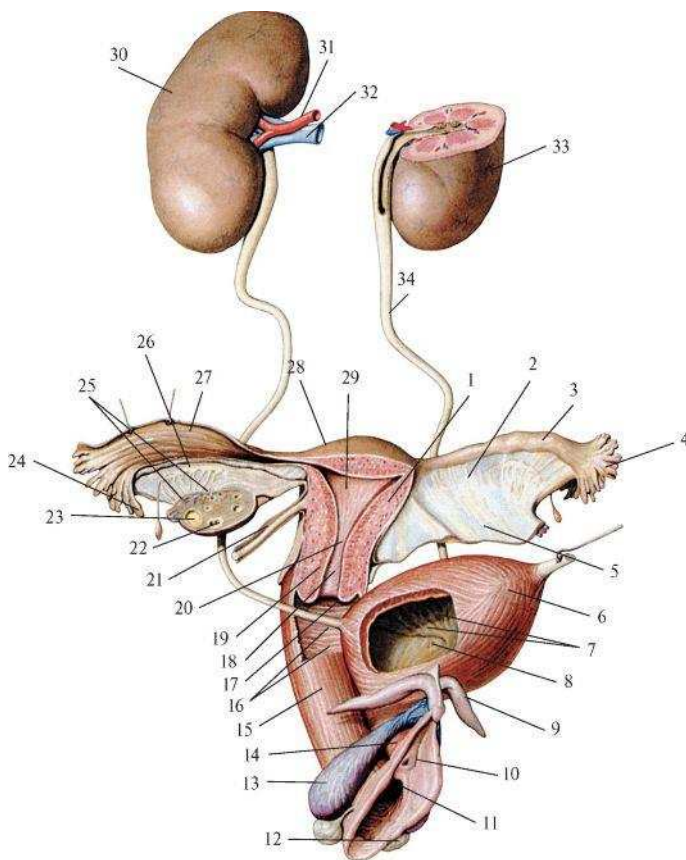


Рис. 349. Мочеполовой аппарат женщины. Схема. Вид спереди и справа. Левая почка, матка, правый яичник, влагалище, правая маточная труба и мочевой пузырь показаны на разрезе, передний листок широкой связки матки справа удален.

1 - тело матки, 2 - брыжейка маточной трубы, 3 - ампула маточной трубы, 4 - бахромки маточной трубы, 5 - широкая связка матки, 6 - мочевой пузырь, 7 - складки слизистой оболочки, 8 - отверстие мочеточника, 9 - ножка клитора, 10 - наружное отверстие мочеиспускательного канала,

11 - отверстие влагалища, 12 - большие железы преддверия, 13 - луковица преддверия, 14 - женский мочеиспускательный канал, 15 - влагалище, 16 - влагалищные складки, 17 - отверстие матки, 18 - канал шейки матки, 19 - шейка матки, 20 - перешеек матки, 21 - круглая связка матки, 22 - желтое тело, 23 - ??????????????, 24 - везикулярный привесок,

This anatomical diagram shows a kidney in cross-section. The labels point to the following structures:

- 1: Cortex (outer layer)
- 2: Medulla (inner region)
- 3: Papilla (renal pyramid tip)
- 4: Minor calyx
- 5: Major calyx
- 6: Renal pelvis
- 7: Ureter
- 8: Renal sinus
- 9: Capsule (outer covering)
- 10: Hilum (indented area)
- 11: Renal vein
- 12: Renal artery
- 13: Nephron
- 14: Duct
- 15: Ureter

Мочеточник

Мочеточник (ureter) начинается от почечной лоханки и заканчивается впадением в мочевой пузырь (рис. 348, 349). Мочеточник, имеющий форму тонкой трубки длиной 30-35 см, выводит мочу из почки в мочевой пузырь. Мочеточник лежит забрюшинно, у него различают брюшную, тазовую и внутристеночную части. *Брюшная часть* (pars abdominalis) лежит на передней поверхности большой поясничной мышцы. *Тазовая часть* (pars pelvina) мочеточника располагается возле подвздошных артерий и вен. У женщин тазовая часть мочеточника расположена позади яичника, а затем между передней стенкой влагалища и мочевым пузырем. У мужчин тазовая часть располагается латеральнее семявыносящего протока. Отдел мочеточника, прободая стенку мочевого пузыря, называют *внутристеночной частью*.

Иннервация мочеточника: ветви почечного и нижнего подчревного сплетений. Парасимпатическая иннервация верхней части мочеточника происходит из блуждающего нерва, а нижней части - из тазовых внутренностных нервов.

Кровоснабжение: мочеточниковые ветви почечной, яичниковой (яичковой) артерий, а также средней прямокишечной и нижней мочепузырной артерий. *Вены* мочеточника впадают в поясничные и внутренние подвздошные вены.

Лимфатические сосуды мочеточника впадают в поясничные и внутренние подвздошные лимфатические узлы.

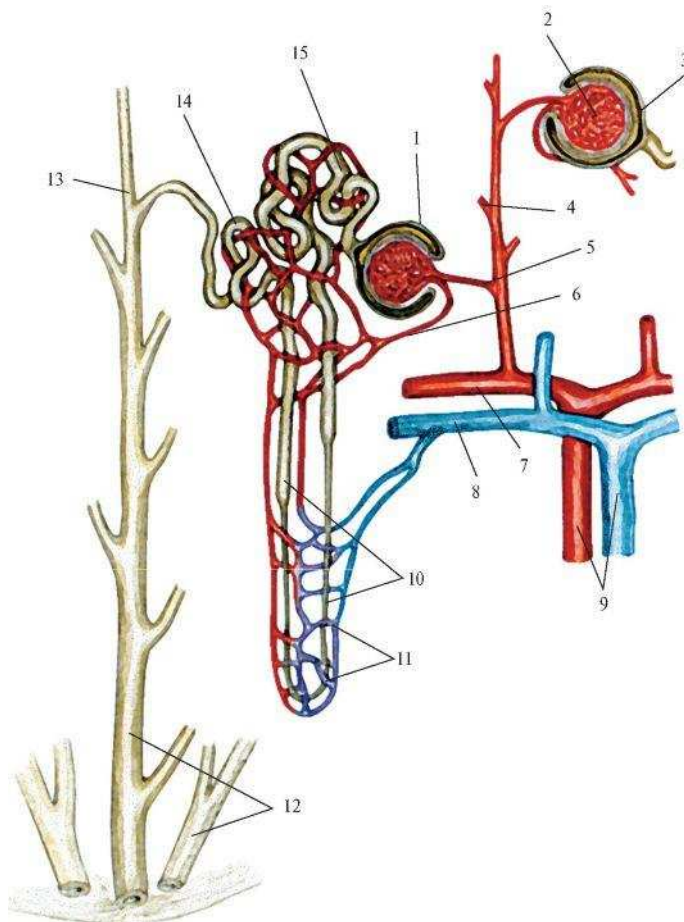


Рис. 351. Схема строения нефрона.

1 - почечное тельце, 2 - клубочек почечного тельца (капилляры), 3 - капсула клубочка, 4 - междольковая артерия, 5 - приносящая клубочковая артериола, 6 - выносящая клубочковая артериола, 7 - дуговая артерия, 8 - дуговая вена, 9 - междольковые сосуды, 10 - петля нефрона, 11 - околоканальцевая капиллярная сеть, 12 - сосочковые протоки, 13 - собирательная почечная трубочка, 14 - дистальная часть канальца нефрона, 15 - проксимальная часть канальца нефрона.

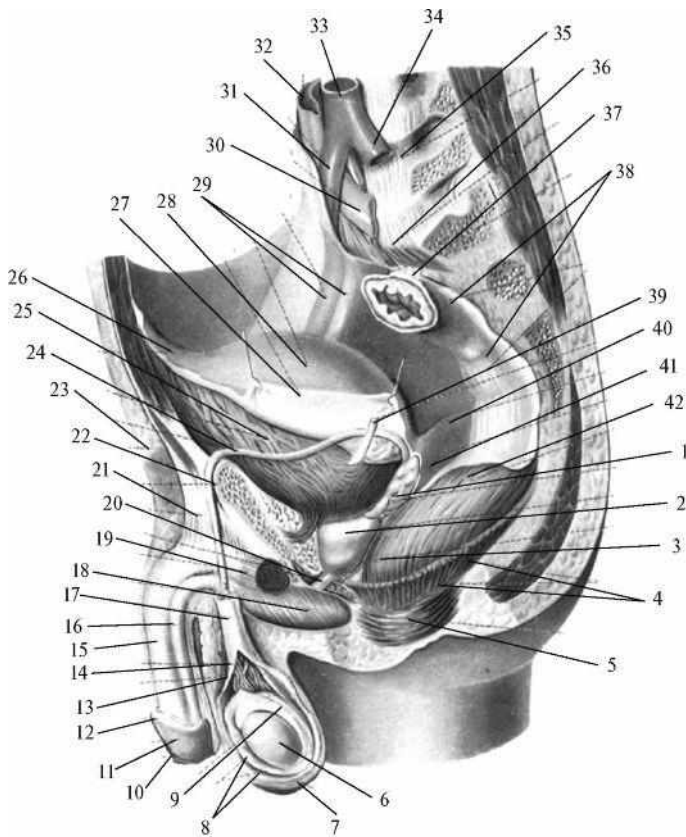


Рис. 352. Расположение мочевого пузыря и других органов мочеполового аппарата в теле мужчины. Левая половина малого таза удалена.

1 - семенной пузырек, 2 - предстательная железа, 3 - промежностный изгиб прямой кишки, 4 - мышца, поднимающая задний проход, 5 - наружный сфинктер заднего прохода, 6 - яичко, 7 - мошонка, 8 - влагалищная оболочка яичка, 9 - придаток яичка, 10 - крайняя плоть, 11 - головка полового члена, 12 - венец головки, 13 - сосуды яичка, 14 - внутренняя семенная фасция, 15 - пещеристое тело полового члена, 16 - губчатое тело полового тела, 17 - семенной канатик, 18 - луковица полового члена, 19 - седалищно-губчатая мышца, 20 - перепончатая часть мочеиспускательного канала, 21 - подвешивающая связка полового члена, 22 - лобковая кость, 23 - передняя стенка живота, 24 - семявыносящий проток, 25 - мочевой пузырь, 26 - верхушка мочевого пузыря, 27 - брюшина, 28 - тело мочевого пузыря, 29 - наружные подвздошные артерия и вена, 30 - левая общая подвздошная вена, 31 - правая общая подвздошная вена, 32 - нижняя полая вена, 33 - брюшная аорта, 34 - левая общая подвздошная артерия, 35 - тело V поясничного позвонка, 36 - мыс, 37 - брыжейка сигмовидной кишки, 38 - надампулярная часть прямой кишки, 39 - левый мочеточник, 40 - прямокишечно-мочепузырная складка, 41 - прямокишечно-мочепузырное углубление, 42 - ампула прямой кишки.

Мочевой пузырь

Мочевой пузырь (vesica urinaria), располагающийся в полости малого таза позади лобкового симфиза, является резервуаром для мочи, которая из пузыря выводится наружу через мочеиспускательный канал (рис. 352). Мочевой пузырь вмещает 250-500 мл мочи.

Задняя поверхность мочевого пузыря у мужчин прилежит к прямой кишке, семенным пузырькам и ампулам семявыносящих протоков, а дно - к предстательной железе. У женщин задняя поверхность мочевого пузыря соприкасается с передней стенкой шейки матки и влагалища, а дно - с мочеполовой диафрагмой. Боковые поверхности мочевого пузыря у мужчин и женщин граничат с мышцей, поднимающей задний проход. Брюшина, покрывающая мочевой пузырь сверху, у мужчин переходит на прямую кишку (прямокишечно-пузырное углубление), у женщин - на матку (пузырно-маточное углубление).

В составе мочевого пузыря выделяют *верхушку* (apex vesicae), которая переходит в *тело мочевого пузыря* (corpus vesicae). Тело пузыря внизу переходит в его *дно мочевого пузыря* (fundus vesicae), которое книзу суживается, образуя *шейку мочевого пузыря* (cervix vesicae), и переходит в мочеиспускательный канал. В нижнем отделе шейки находится *внутреннее отверстие мочеиспускательного канала* (osium urethrae internum). Это отверстие находится у вершины треугольника мочевого пузыря, задней границей которого служит поперечная (межмочеточниковая) складка слизистой оболочки. По краям этой складки находятся *правое и левое отверстия мочеточника* (ostium ureteris dextrum et sinistrum) (рис. 353). Мышечная оболочка мочевого пузыря возле внутреннего отверстия мочеиспускательного канала образует *сжиматель мочевого пузыря* (m. sphincter vesicae).

Иннервация мочевого пузыря: симпатическая иннервация из нижнего подчревного сплетения, парасимпатическая - по тазовым внутренностным нервам.

Кровоснабжение: верхние мочепузырные артерии (из правой и левой пупочных артерий) и нижние мочепузырные артерии (из внутренних подвздошных артерий). *Венозная кровь* оттекает в венозное сплетение мочевого пузыря, во внутренние подвздошные вены.

Лимфатические сосуды мочевого пузыря впадают во внутренние подвздошные лимфатические узлы.

Мочеиспускательный канал

Мочеиспускательный канал (urethra) представляет собой трубку для выведения у женщин - мочи, а у мужчин - мочи и семенной жидкости (спермы). *Мужской мочеиспускательный канал, или мужская уретра* (urethra masculina), длиной 16-22 см, начинается от мочевого пузыря внутренним отверстием мочеиспускательного канала и заканчивается на головке полового члена *наружным отверстием мочеиспускательного канала* (ostium urethrae externum) (рис. 353). У мужской уретры выделяют предстательную, перепончатую и губчатую части. Предстательная часть (pars prostatica) проходит через предстательную железу. На задней стенке предстательной части уретры имеется продолговатое возвышение - гребень мочеиспускательного канала с наиболее выступающей частью - *семенным холмиком* (colliculus seminalis). На вершине семенного холмика имеется углубление - *предстательная маточка* (utriculus prostaticus), по сторонам которой

открываются *правый и левый семявыбрасывающие протоки* (ductus ejaculatorius). В предстательную часть уретры впадают выводные протоки простатических желез. *Перепончатая часть* (pars membranacea) уретры, длиной 1-1,5 см, идет от верхушки предстательной железы до луковицы полового члена. *Губчатая часть* (pars spongiosa) длиной 15 см проходит в губчатом теле полового члена. В головке полового члена уретра расширяется, образуя *ладьевидную ямку* (fossa navicularis). Мужская уретра образует верхний и передний изгибы. Верхний изгиб обращен вогнутостью вперед и вверх, формируется предстательной и перепончатой частями уретры. Передний изгиб обращен вогнутостью вниз и кзади, располагается в области прикрепления к половому члену працевидной (поддерживающей) связки. Вокруг перепонча-

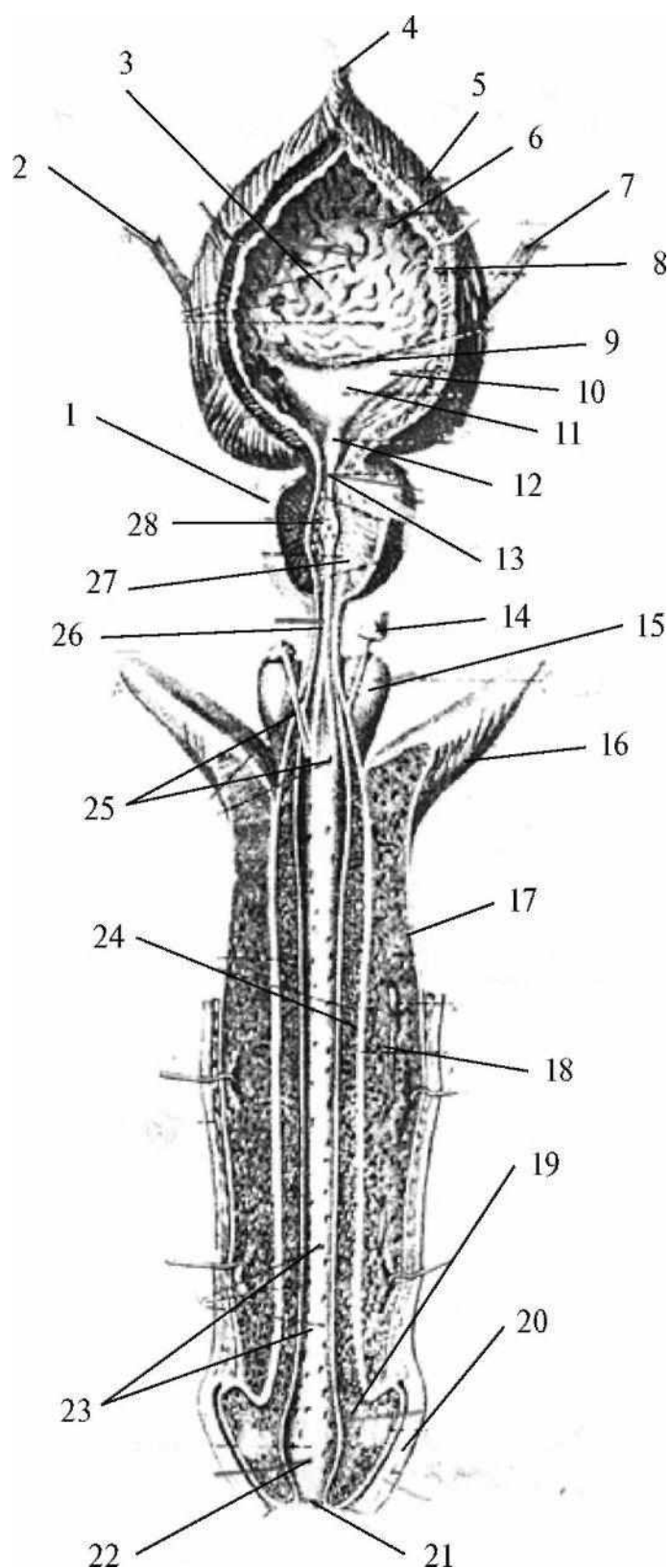


Рис. 353. Мочевой пузырь, мочеиспускательный канал, предстательная железа, бульбоуретральные железы. Вид спереди. Фронтальный разрез.

1 - предстательная железа, 2 - правый мочеточник, 3 - складки слизистой мочевого пузыря, 4 - срединная пупочная связка, 5 - мышечная оболочка, 6 - слизистая оболочка, 7 -

левый мочеточник, 8 - подслизистая основа, 9 - межмочеточниковая складка, 10 - мочеточниковое отверстие,

11 - мочепузырный треугольник, 12 - язычок пузыря, 13 - внутреннее отверстие мочеиспускательного канала, 14 - бульбоуретральная железа, 15 - луковица полового члена, 16 - ножка полового члена, 17 - пещеристое тело полового тела, 18 - белочная оболочка губчатого тела, 19 - головка полового тела, 20 - крайняя плоть полового тела, 21 - наружное отверстие полового тела, 22 - ладьевидная ямка, 23 - лакуны мочеиспускательного канала, 24 - губчатое тело полового члена, 25 - проток бульбоуретральной железы, 26 - перепончатая часть мочеиспускательного канала, 27 - простатические протоки, 28 - семенной холмик.

той части уретры расположен произвольный *наружный сфинктер мочеиспускательного канала* (m. sphincter urethrae).

Женский мочеиспускательный канал, или **женская уретра** (urethrae feminina), имеет длину 2,5-3,5 см и открывается своим наружным отверстием в преддверие влагалища. Женская уретра огибает снизу и сзади нижний край лобкового симфиза, проходит через мочеполовую диафрагму. На задней стенке уретры имеется возвышение - *гребень мочеиспускательного канала* (crista urethralis). В области мочеполовой диафрагмы женская уретра имеет *произвольный сфинктер* (m. sphincter urethrae).

Половые органы

Половые органы (organa genitalia) представлены внутренними и наружными мужскими и женскими половыми органами, выполняющими функцию размножения и определяющими признаки пола.

Мужские половые органы

К **наружным мужским половым органам** относят мошонку и половой член. К **внутренним мужским половым органам** относят парные: яичко и его придаток, семявыносящий проток, семенной пузырек, семявыбрасывающий проток, бульбоуретральные железы, а также непарную предстательную железу (рис. 354, рис. 348).

Внутренние мужские половые органы

Яичко (testis, греч. - orchis) является парной мужской половой железой, выполняющей экзокринную и эндокринную функции. Экзокринная функция заключается в образовании сперматозоидов, эндокринная - в синтезе мужского полового гормона - тестостерона. Яички расположены в области промежности в мошонке. Яички окружены оболочками и отделены друг от друга перегородкой. У яичка различают *латеральную поверхность* (facies lateralis) и *медиальную поверхность* (facies medialis), *передний край* (margo anterior) и *задний край* (margo posterior). К заднему краю прилежит придаток яичка. У яичка выделяют *верхний конец* (extremitas superior) и *нижний конец* (extremitas inferior). На верхнем конце яичка часто встречается небольших размеров отросток - *привесок яичка* (appendix testis). Снаружи яичко покрыто белочной оболочкой, под которой находится *паренхима яичка* (parenchyma testis). От задней части белочной оболочки в паренхиме

внедряется вырост соединительной ткани - *средостение яичка* (mediastinum testis). *Перегородочки яичка* (septula testis) разделяют паренхиму на 250-300 долек, имеющих форму конуса и своими вершинами обращенных к средостению яичка. В каждой дольке располагается два-три *извитых семенных канальца* (tubuli seminiferi contorti), где образуются сперматозоиды. У вершин долек извитые канальцы сливаются и образуют *короткие прямые семенные канальцы* (tubuli seminiferi recti), которые впадают в *сеть яичка* (rete testis), расположенную в его средостении. Из сети яичка выходит 12-15 *выносящих канальцев яичка* (ductuli efferentes testis), направляющихся в его придаток, где они впадают в проток придатка яичка.

Придаток яичка

Придаток яичка (epididymis) располагается вдоль заднего края яичка. У придатка различают верхнюю утолщенную часть - *головку придатка яичка* (caput epididymidis), которая книзу переходит в более узкую часть - *тело придатка яичка* (corpus epididymidis), а затем в - *хвост придатка яичка* (cauda epididymidis). На головке придатка располагается *небольшой рудиментарный привесок придатка яичка* (appendix epididymidis). *Длинный проток придатка яичка* (ductus epididymis), в который впадают выносящие канальцы яичка, многократно извитой, в хвосте придатка переходит в семявыносящий проток.

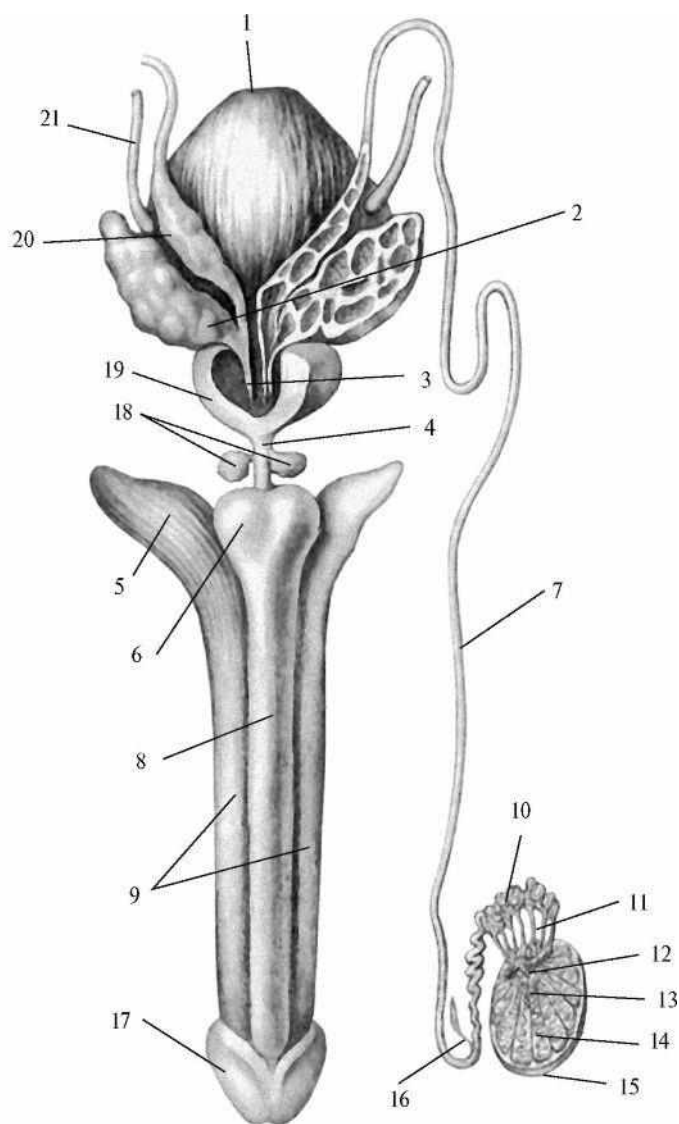


Рис. 354. Мужские половые органы (яичко, семявыносящий проток, предстательная железа, семенные пузырьки, бульбоуретральные железы, половой член). Схема.

1 - мочевой пузырь, 2 - семенные пузырьки (правый вскрыт), 3 - семявыбрасывающий проток, 4 - перепончатая часть мочеиспускательного канала, 5 - ножка полового члена, 6 - луковица полового члена, 7 - семявыносящий проток, 8 - губчатое тело полового члена, 9 - пещеристые тела полового члена, 10 - придаток яичка, 11 - выносящие канальцы яичка, 12 - сеть яичка, 13 - прямые семенные канальцы, 14 - извитые семенные канальцы, 15 - белочная оболочка яичка, 16 - нижние отклоняющие протоки, 17 - головка полового члена, 18 - бульбоуретральные железы, 19 - предстательная железа, 20 - ампула семявыводящего протока, 21 - мочеточник.

Иннервация яичка и его придатка: симпатическая - из нижнего подчревного сплетения, парасимпатическая - по тазовым внутренностным нервам.

Кровоснабжение яичка и придатка яичка происходит по яичковой артерии (из брюшной части аорты). Венозная кровь оттекает в яичковые вены.

Лимфатические сосуды впадают в поясничные лимфатические узлы.

Семявыносящий проток

Семявыносящий проток (ductus deferens) - парный трубчатый орган, длиной около 50 см, предназначенный для выведения сперматозоидов (рис. 348, 352, 354). Начинается он от протока придатка яичка (в хвосте придатка) и заканчивается слиянием с выделительным протоком семенного пузырька. У семявыносящего протока выделяют яичковую, канатиковую, паховую и тазовую части. Яичковая часть находится в мошонке позади яичка, медиальнее его придатка. Канатиковая часть поднимается в семенном канатике до поверхностного пахового кольца. Паховая часть располагается в паховом канале (в семенном канатике) и заканчивается у глубокого кольца пахового канала. Тазовая часть идет вниз по боковой стенке малого таза забрюшинно, к дну мочевого пузыря до основания предстательной железы. Конечный отдел семявыносящего протока расширяется, образуя ампулу семявыносящего протока. Нижняя часть ампулы суживается, входит в предстательную железу, соединяется с выводным протоком семенного пузырька, образуя в результате семявыбрасывающий проток.

Семенной пузырек

Семенной пузырек (vesicula seminalis), парный, выделяющий жидкие компоненты спермы, располагается кверху от предстательной железы, кзади от дна мочевого пузыря, латеральнее ампулы семявыносящего протока. У семенного пузырька различают расширенную среднюю часть (тело) и нижнюю, переходящую в *выделительный проток* (ductus excretorius), который, соединяясь с конечной частью семявыносящего протока, образует *семявыбрасывающий проток* (ductus ejaculatorius). Этот проток прободает предстательную железу и открывается в предстательную часть мужского мочеиспускательного канала, сбоку от мужской маточки.

Иннервация семявыносящего протока и семенного пузырька (симпатическая и парасимпатическая) происходят из нижнего подчревного сплетения.

Кровоснабжение семявыносящего протока: восходящая ветвь артерии семявыносящего протока, средняя прямокишечная артерия и нижняя мочепузырная артерия (из внутренней под- вздошной артерии); *семенного пузырька* - верхняя и средняя прямокишечные артерии, нижняя мочепузырная артерия. *Вены семенных пузырьков* впадают в венозное сплетение мочевого пузыря, *семявыносящего протока* - в притоки внутренней подвздошной вены.

Лимфатические сосуды семенных пузырьков и семявыносящего протока впадают во внутренние подвздошные лимфатические узлы.

Предстательная железа

Предстательная железа, или *простата* (prostata), является непарным железисто-мышечным органом, секрет которого входит в состав спермы (рис. 265, 368).

Предстательная железа располагается в нижней части малого таза под мочевым пузырем. У предстательной железы различают *обращенное вверх основание* (basis prostatae), прилежащее ко дну мочевого пузыря. Нижняя, узкая часть, *верхушка предстательной железы* (apex prostatae) направлена вниз к мочеполовой диафрагме. *Передняя поверхность*

предстательной железы обращена к лобковому симфизу. *Задняя поверхность* прилежит к ампуле прямой кишки. *Нижне-латеральные поверхности* предстательной железы обращены к мышце, поднимающей задний проход. У предстательной железы различают *правую и левую доли* (lobis dexter et sinister), между которыми расположен

перешеек железы (isthmus prostatae). Через предстательную железу проходит мочеиспускательный канал.

Иннервация предстательной железы: происходит из нижних подчревных нервных сплетений.

Кровоснабжение: ветви нижних мочепузырных и средних прямокишечных артерий (из внутренней подвздошной артерии). Венозная кровь оттекает в нижние мочепузырные вены (притоки внутренней подвздошной вены) через венозное сплетение простаты.

Лимфатические сосуды впадают во внутренние подвздошные лимфатические узлы.

Булбоуретральные железы

Булбоуретральная, или куперова железа (glangula bulbourethralis) парная, ее секрет нейтрализует кислотность мочи, защищает слизистую оболочку уретры. Булбоуретральные железы величиной с горошину располагаются в толще промежности, позади перепончатой части мочеиспускательного канала. Выводные протоки желез открываются в губчатую часть мочеиспускательного канала.

Иннервация желез происходит из нижних подчревных сплетений.

Кровоснабжение ветви артерии луковицы полового члена (из внутренней половой артерии). Венозная кровь оттекает во внутреннюю половую вену (приток внутренней подвздошной вены). *Лимфатические сосуды* впадают во внутренние подвздошные лимфатические узлы.

Наружные мужские половые органы

Половой член (penis) служит для выведения мочи из мочевого пузыря и введения спермы в половые пути женщины. У полового члена различают головку, тело и корень (рис. 348, 352). *Тело полового члена* (corpus penis), образующее среднюю его часть, впереди заканчивается *головкой* (glans penis), на вершине которой имеется щелевидное наружное отверстие уретры. У головки выделяют широкую часть - *венчик головки* и более узкую часть - *шейку головки*. Кзади тело заканчивается *корнем полового члена* (radix penis). Передне-верхнюю поверхность тела называют *спинкой полового члена*. На коже нижней поверхности по срединной линии проходит шов полового члена. В области головки кожа образует круговую складку - *крайнюю плоть полового члена* (preputium), которая закрывает снаружи головку. Между крайней плотью и головкой находится *узкая полость крайней плоти* (cavum preputii).

Половой член образован двумя пещеристыми телами и губчатым телом. Пещеристые тела, имеющие цилиндрическую форму и общую белочную оболочку, лежат сверху от губчатого тела. Задние концы пещеристых тел прикрепляются к нижним ветвям лобковых

костей. Губчатое тело, покрытое собственной белочной оболочкой, образует спереди головку, а сзади *луковицу полового члена* (bulbus penis). Пещеристые и губчатое тела вместе окружены поверхностной и глубокой фасциями полового члена. Пещеристые и губчатое тела состоят из отходящих от белочной оболочки многочисленных соединительнотканых трабекул, образующих *стенки ячеек* (cavernae), являющихся широкими кровеносными сосудами.

Иннервация: дорсальный нерв полового члена (из полового нерва), ветви нижних подчревных сплетений (симпатические) и по тазовым внутренностным нервам (парасимпатические).

Кровоснабжение: ветви дорсальной и глубокой артерий полового члена (из внутренней половой артерии). Венозная кровь оттекает по глубокой и дорсальной венам полового члена во внутреннюю половую вену.

Лимфатические сосуды впадают во внутренние подвздошные и поверхностные паховые лимфатические узлы.

Мошонка

Мошонка (scrotum), являющаяся вместилищем для яичек, находится книзу и кзади от корня полового члена, в области промежности (рис. 352). У мошонки снаружи располагается кожа.

Затем идут мясистая оболочка, наружная семенная фасция, мышца, поднимающая яичко, с ее фасцией. Глубже находится внутренняя семенная фасция и влагалищная оболочка яичка *Мышца, поднимающая яичко* (m. cremaster), образована мышечными пучками поперечной и внутренней косой мышц живота. Между пристеночной и внутренней пластиками влагалищной оболочки имеется узкая серозная полость.

Семенной канатик

Семенной канатик (funiculus spermaticus) представляет собой округлый тяж длиной 15- 20 см, расположенный между верхним концом яичка и глубоким паховым кольцом. В состав семенного канатика входят семявыносящий проток, яичковая артерия, артерия семявыносящего протока, лозовидное (венозное) сплетение, лимфатические сосуды яичка и его придатка, нервы, влагалищный отросток брюшины (тонкий фиброзный тяж). Семенной канатик окружен оболочками, продолжающимися в оболочки (слои) мошонки (рис. 352).

В иннервации мошонки участвуют передние мошоночные нервы (из бедренно-полового нерва) и задние мошоночные нервы (из полового нерва).

Кровоснабжение: передние мошоночные ветви (из наружной половой артерии) и задние мошоночные ветви (из промежностной артерии).

Венозная кровь оттекает по передним мошоночным притокам бедренных вен и задним мошоночным притокам внутренних половых вен.

Лимфатические сосуды впадают в поверхностные паховые лимфатические узлы.

Женские половые органы

Женские половые органы подразделяют на внутренние (яичники, маточные трубы, матка и влагалище), расположенные в полости малого таза, и наружные (женская половая область и клитор) (рис. 366).

Внутренние женские половые органы

Яичник (ovarium) является парной женской половой железой, выполняющей экзо- и эндокринные функции (рис. 355). В яичнике образуются и созревают женские половые клетки (яйцеклетки). Яичник располагается в полости малого таза, латеральнее матки, под маточной трубой, позади широкой связки матки. Он имеет овоидную форму, уплощен в передне-заднем направлении. У яичника различают медиальную и латеральную поверхности. *Медиальная поверхность* обращена в полость малого таза, латеральная поверхность - к стенкам таза. Яичник имеет трубный и маточный концы. *Трубный конец* обращен к маточной трубе. *Маточный конец* соединен с маткой собственной связкой яичника. У яичника выделяют *брыжеечный край*, который имеет углубление - *ворота яичника*, через которые в яичник входят артерия и нервы, а выходят вены и лимфатические сосуды. К фиксирующему аппарату яичника относится также *связка, подвешивающая яичник* (lig. suspensorium ovarii), идущая от стенки малого таза к трубному концу яичника. Яичник покрыт однослойным эпителием (зародышевым), под которым расположена паренхима яичника, у которой различают корковое и мозговое вещество. *Корковое вещество яичника* содержит многочисленные фолликулы, желтые тела и рубцы (рис. 356). *Мозговое вещество яичника*, расположенное ближе к воротам органа, содержит кровеносные сосуды и нервы, окруженные соединительной тканью. Внутри зрелого фолликула имеется полость, содержащая фолликулярную жидкость. Зрелый фолликул, внутри которого находится яйцеклетка, постепенно достигает поверхности яичника, приподнимает его, стенка фолликула разрывается и яйцеклетка поступает в брюшинную полость (овуляция), а оттуда - в маточную трубу. На поверхности яичника в местах лопнувших фолликулов остаются рубцы, складки и углубления.

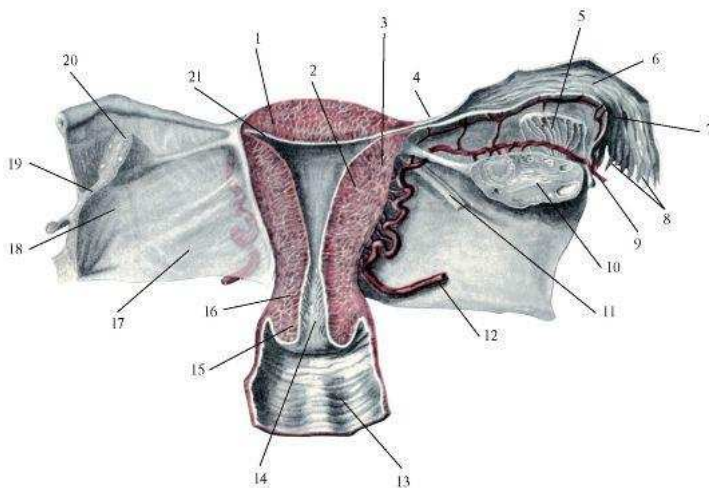


Рис. 355. Яичники, матка, маточные трубы и верхняя часть влагалища (на разрезе). Вид сзади. 1 - дно матки, 2 - тело матки, 3 - маточное отверстие трубы, 4 - перешеек маточной трубы, 5 - придаток яичника, 6 - ампула маточной трубы, 7 - воронка маточной трубы, 8 - бахромки маточной трубы, 9 - подвешивающая связка яичника, 10 - яичник, 11 - круглая связка яичника, 12 - маточная артерия, 13 - влагалище, 14 - отверстие матки, 15 - влагалищная часть шейки матки, 16 - надвлагалищная часть шейки матки, 17 - широкая связка матки, 18 - собственная связка яичника, 19 - брыжейка яичника, 20 - брыжейка маточной трубы, 21 - полость матки.

Придатки яичника

К придаткам яичника относятся надъяичник, околожяичник, везикулярные привески, околоматочный проток. **Надъяичник** в виде нескольких коротких трубочек (проточков) находится между яичником и маточной трубой, в толще брыжейки маточной трубы. Околожяичник состоит из нескольких разобщенных канальцев, расположенных в брыжейке маточной трубы возле трубного конца яичника.

Везикулярные привески, или стебельчатые гидатиды, представляют собой один или несколько пузырьков на длинных ножках, прикрепленных к яичнику.

Околоматочный проток, или гартнеров ход, находится в околоматочной соединительной ткани.

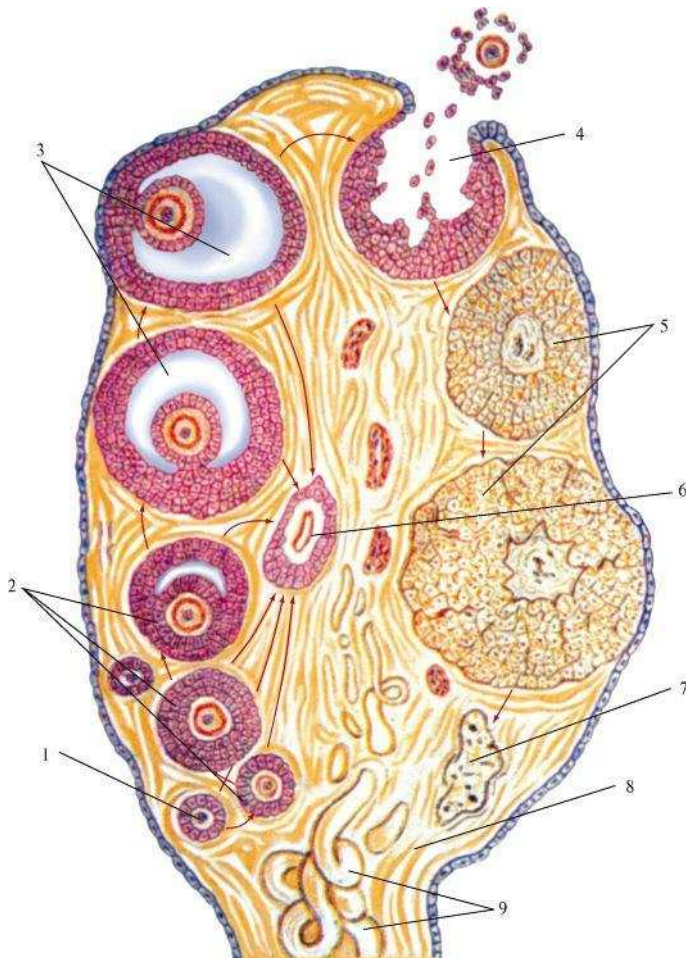


Рис. 356. Яичник на разрезе (схема).

1 - примордиальный (первичный) фолликул, 2 - первичные (созревающие) фолликулы, 3 - вторичные [пузырчатые, зрелые фолликулы (граафовы пузырьки)], 4 - овуляция, 5 - желтые тела, 6 - атретическое тело, 7 - рубец на месте желтого тела, 8 - строма яичника, 9 - кровеносные сосуды.

Иннервация яичника: брюшное аортальное и нижнее подчревное сплетение.

Кровоснабжение: яичниковая артерия (из брюшной части аорты) и яичниковые ветви (из маточной артерии). Яичниковая вена справа впадает в нижнюю полую вену, левая - в левую почечную вену.

Лимфатические сосуды впадают в поясничные лимфатические узлы. **Матка**

Матка (uterus) является непарным полым органом, в котором при беременности вынашивается плод. Матка располагается в полости малого таза между мочевым пузырем спереди, прямой кишкой сзади. Матка имеет грушевидную форму, уплощена в передне-заднем направлении (рис. 357). Расширенная верхняя часть матки - *дно матки*, книзу переходит в *тело матки*, продолжающееся в узкую округлую *шейку матки*, вдающуюся в верхнюю часть влагалища (рис. 355). У влагалищной части шейки имеется отверстие - *маточный зев*, сообщающее влагалище с каналом шейки матки. Отверстие матки ограничено передней и задней губами. *Полость матки* имеет треугольную форму, вверху она сообщается с просветом маточных труб.

У матки различают *переднюю* (пузырную) и *заднюю* (кишечную) *поверхности*. От краев матки отходят вправо и влево два листка брюшины, которые образуют *широкую связку матки*, расположенную фронтально, идущую к боковой стенке малого таза, где переходит в пристеночный листок брюшины своей стороны. Между листками широкой связки (от маточной трубы) вниз, латерально и вперед идет *круглая связка матки* (lig.teres uteri), которая проходит через паховый канал и заканчивается под кожей лобковой области.

Матка снаружи покрыта серозной оболочкой - *периметрием* (perimetrium), которая по бокам от матки переходит в ее широкие связки. Мышечная оболочка - *миометрий* (myometrium), толстая, состоит из сложно переплетающихся гладкомышечных пучков. Подслизистой основы у матки нет. Слизистая оболочка - *эндометрий*, содержит многочисленные маточные железы.

Иннервация матки происходит из нижних подчревных сплетений.

Кровоснабжение: маточные артерии (из внутренних подвздошных артерий). *Венозная кровь* оттекает через маточное венозное сплетение в маточные вены.

Лимфатические сосуды впадают в поясничные и внутренние подвздошные лимфатические узлы.

Маточная труба (фаллопиева труба) парная, служит для проведения яйцеклетки от яичника в полость матки. Маточная труба располагается в верхней части широкой связки матки и открывается в брюшинную полость брюшным отверстием маточной трубы. У маточной трубы различают латерально расположенную воронку, ампулу, перешеек и маточную часть. Воронка маточной трубы наклонена к яичнику и заканчивается длинными и узкими отростками - бахромками трубы. Медиально воронка переходит в ампулу маточной трубы, затем в перешеек и в маточную часть, которая расположена в стенке матки и открывается в ее полость при помощи маточного отверстия маточной трубы. Стенки маточной трубы образованы слизистой, мышечной и серозной оболочками. Слизистая оболочка образует продольные складки.

Иннервация маточной трубы происходит из нижнего подчревного сплетения.

Кровоснабжение: трубная ветвь маточной артерии и ветви яичниковой артерии. Венозная кровь оттекает в маточные вены.

Лимфатические сосуды впадают в поясничные лимфатические узлы.

Влагалище

Влагалище (vagina), расположенное в полости малого таза, соединяет половую щель и матку (рис. 357). *Передняя стенка* в верхней трети прилежит к дну мочевого пузыря, в остальной части она сращена со стенкой мочеиспускательного канала. *Задняя стенка* влагалища в верхней части покрыта брюшиной, в нижней - прилежит к передней стенке прямой кишки. Верхняя часть влагалища образует его свод, окружающий влагалищную часть шейки матки. Внизу влагалище

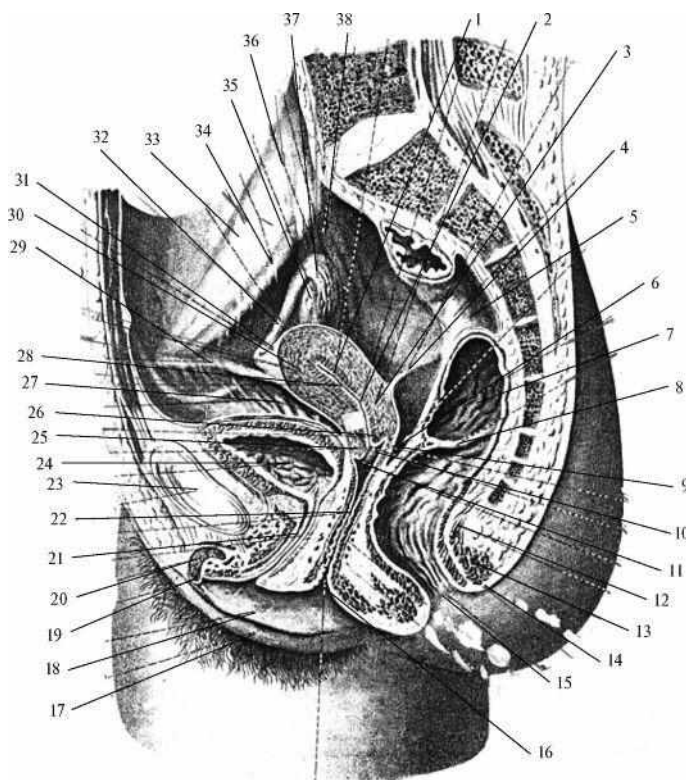


Рис. 357. Положение матки в полости малого таза и ее взаимоотношения с соседними органами. Левая половина таза удалена. Срединно-сагиттальный разрез.

1 - полость матки, 2 - перешеек матки, 3 - шейка матки, 4 - прямокишечно-маточная складка, 5 - прямая кишка, 6 - прямокишечно-маточное углубление, 7 - ампула прямой кишки, 8 - поперечная складка прямой кишки, 9 - задний свод влагалища, 10 - отверстие матки, 11 - передний свод влагалища, 12 - наружный сфинктер заднего прохода, 13 - внутренний сфинктер заднего прохода, 14 - задний проход, 15 - отверстие влагалища, 16 - большая половая губа, 17 - малая половая губа, 18 - головка клитора, 19 - тело клитора, 20 - мочеиспускательный канал, 21 - влагалище, 22 - лобковый симфиз, 23 - мочевого пузыря, 24 - передняя губа шейки матки, 25 - задняя губа шейки матки, 26 - мочепузырно-маточное углубление, 27 - эндометрий (слизистая оболочка), 28 - круглая связка матки, 29 - миометрий (мышечная оболочка матки), 30 - периметрий (серозная оболочка матки), 31 - маточная труба, 32 - большая поясничная мышца, 33 - наружные подвздошные артерия и вена, 34 - яичник, 35 - подвешивающая связка яичника, 36 - бахромки маточной трубы, 37 - мочеточник, 38 - ??????????????????????????????.

проходит через мочеполовую диафрагму и открывается в отверстии влагалища. Стенки влагалища образованы слизистой, мышечной и адвентициальной оболочками. Слизистая оболочка образует поперечные складки, а также продольные передний и задний *столбы складок*.

Иннервация влагалища: из нижнего подчревного вплетения и по ветвям полового нерва.

Кровоснабжение: влагалищные ветви маточной, мочепузырной и средней прямокишечной артерии. *Венозная кровь* оттекает в приток внутренней подвздошной вены.

Лимфатические сосуды впадают во внутренние подвздошные лимфатические узлы (от верхней части влагалища) и в паховые лимфатические узлы (от нижней части влагалища).

Наружные женские половые органы

Наружные женские половые органы (*organa genitalia feminina externa*) включают женскую половую область и клитор. К женской половой области относят лобок, большие и малые половые губы, преддверие влагалища (рис. 358).

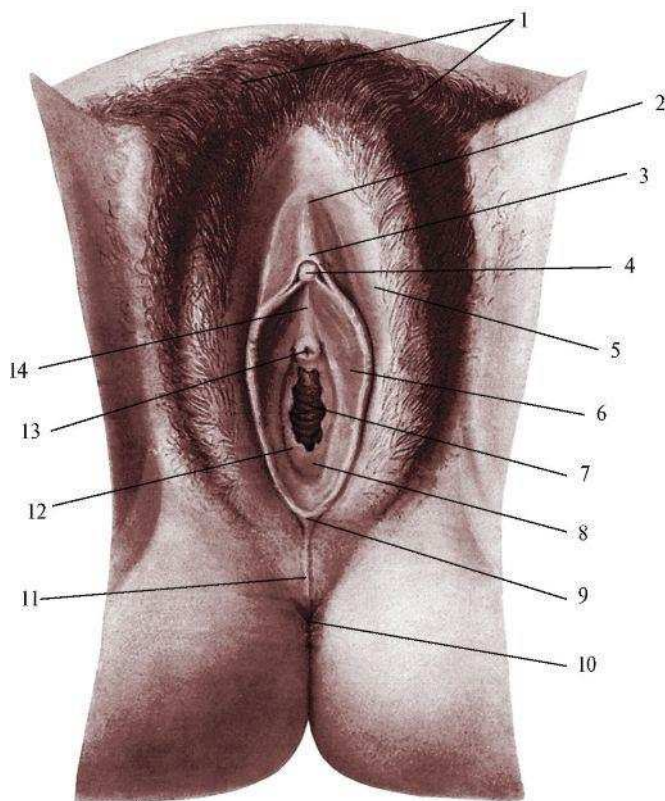


Рис. 358. Наружные женские половые органы.

1 - лобок, 2 - передняя спайка губ, 3 - крайняя плоть клитора, 4 - головка клитора, 5 - большая половая губа, 6 - малая половая губа, 7 - отверстие влагалища, 8 - преддверие влагалища, 9 - задняя спайка губ, 10 - задний проход (анус), 11 - промежность, 12 - девственная плева, 13 - наружное отверстие мочеиспускательного канала, 14 - уздечка клитора.

Лобок покрыт волосами, отделен от бедер тазобедренными бороздами, от области живота - лобковой бороздой. *Большая половая губа* - парная кожная складка, ограничивающая половую щель. Правая и левая половые губы спереди соединяются передней спайкой губ, а сзади - более узкой задней спайкой губ. *Малая половая губа* - парная продольная тонкая кожная складка, расположенная кнутри от больших половых губ. Задние края малых половых губ соединяются поперечной складкой - уздечкой половых губ. Передний конец каждой малой половой губы разделяется на две ножки, которые направляются к клитору. Латеральная ножка огибает клитор сбоку, охватывает его спереди, соединяется с противоположной латеральной ножкой, образуют крайнюю плоть клитора. Медиальная ножка более короткая, подходит к клитору снизу, соединяясь с такой же ножкой другой стороны, образует уздечку клитора. *Клитор* (clitoris) имеет тело длиной 2,5-3,5 см, головку и две ножки. *Ножки клитора* (crures clitoridis) прикрепляются к нижним ветвям лобковых костей.

Преддверие влагалища представляет собой углубление, ограниченное медиальной поверхностью малых половых губ. В глубине преддверия находится отверстие влагалища. Между отверстием влагалища и клитором открывается наружное отверстие

мочеиспускательного канала. В толще стенок преддверия расположены малые железы преддверия. Их выводные протоки открываются в преддверие влагалища.

Большая железа преддверия, или бартолинова железа, парная, размерами с горошину, расположена в основании малой половой губы, позади луковицы преддверия. Протоки больших желез преддверия открываются у основания малых половых губ.

Луковица преддверия (bulbus vestibuli) состоит из сплетения вен, окруженных соединительной тканью, расположена в основании больших половых губ, имеет правую и левую доли, соединенные узким перешейком.

Иннервация наружных женских половых органов: большие и малые половые губы - передние губные ветви (из подвздошно-пахового нерва), задние губные ветви (из полового нерва), половые ветви (из бедренно-полового нерва); клитор - дорсальный нерв клитора (из полового нерва), пещеристые нервы клитора (из нижнего подчревного сплетения).

Кровоснабжение: передние губные ветви (из наружной половой артерии), задние губные ветви (из промежностной артерии); клитор и луковица преддверия - глубокая артерия клитора, дорсальная артерия клитора, артерия луковицы преддверия (из внутренней половой артерии). *Венозная кровь* оттекает от больших и малых половых губ в притоки внутренних подвздошных вен.

Лимфатические сосуды направляются к поверхностным паховым лимфатическим узлам.
Промежность

Промежность (perineum) представляет собой комплекс мягких тканей, закрывающих выход из малого таза (рис. 359). Промежность, имеющая форму ромба, ограничена спереди нижним краем лобкового симфиза, сзади - верхушкой копчика, по бокам - нижними ветвями лобковых костей, ветвями седалищных костей и седалищными буграми. По срединной линии на коже промежности проходит темная полоска - шов промежности. Поперечная линия, проведенная между седалищными буграми, разделяет промежность на две треугольные части. Передняя часть - это *мочеполовая область*, или *мочеполовая диафрагма*. Задняя часть образует *заднепроходную или анальную область* (тазовую диафрагму). В центре промежности находится ее сухожильный центр, который у женщин расположен между задним краем половой щели и задним проходом, у мужчин - между задним краем мошонки и задним проходом. У мужчин через мочеполовую диафрагму проходит мочеиспускательный канал, у женщин - мочеиспускательный канал и влагалище.

Мышцы мочеполовой диафрагмы подразделяют на парные, в основном поверхностные и глубокие. К поверхностным мышцам относятся поверхностная поперечная мышца промеж-

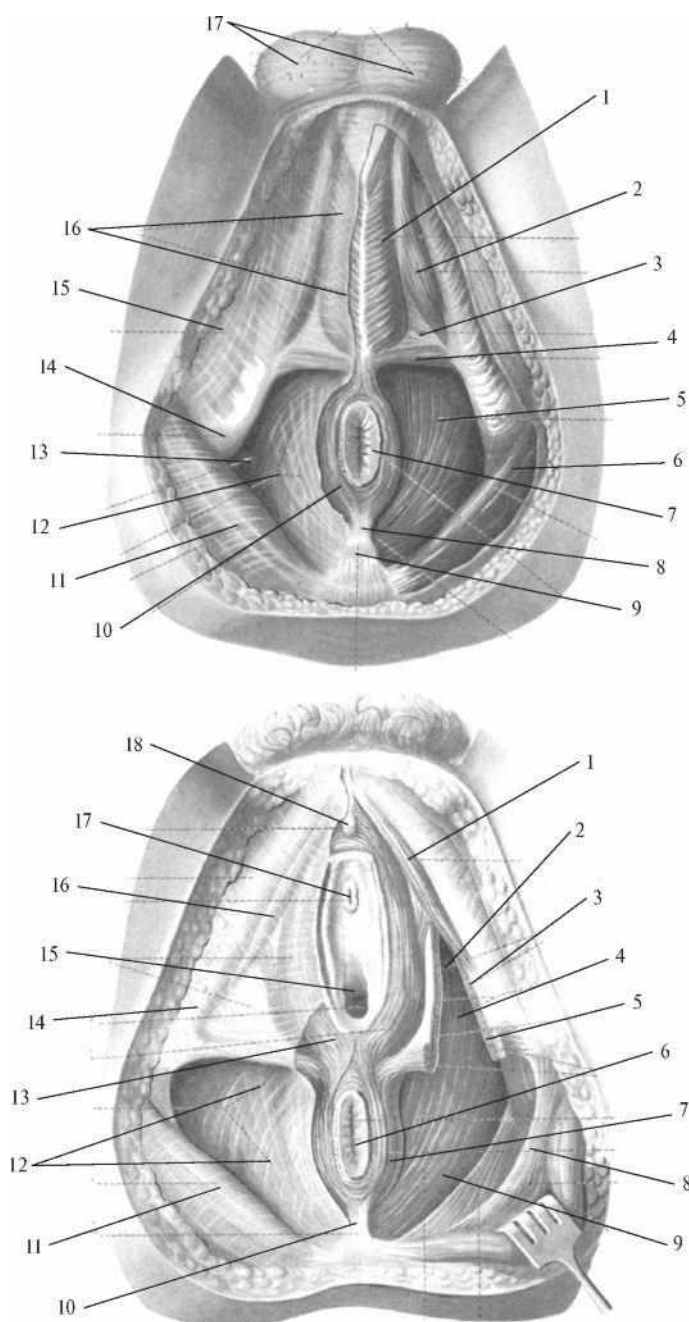


Рис. 359. Промежность мужская (А) и женская (Б).

А. 1 - луковично-губчатая мышца, 2 - седалищно-пещеристая мышца, 3 - мочеполовая диафрагма, 4 - поверхностная поперечная мышца промежности, 5 - мышца, поднимающая задний проход, 6 - большая ягодичная мышца, 7 - задний проход, 8 - анально-копчиковая связка, 9 - копчик, 10 - наружный сфинктер заднего прохода, 11 - ягодичная фасция, 12 - нижняя фасция тазовой диафрагмы, 13 - седалищно-анальная ямка, 14 - седалищный бугор, 15 - широкая фасция, 16 - поверхностная фасция промежности, 17 - мошонка.

Б. 1 - седалищно-пещеристая мышца, 2 - нижняя фасция мочеполовой диафрагмы, 3 - глубокая поперечная мышца промежности, 4 - верхняя фасция мочеполовой диафрагмы, 5 - поверхностная поперечная мышца промежности, 6 - задний проход, 7 - наружный сфинктер заднего прохода, 8 - крестцово-бугорная связка, 9 - мышца, поднимающая задний проход, 10 - анально-копчиковая связка, 11 - ягодичная фасция, 12 - нижняя

фасция тазовой диафрагмы, 13 - луковично-губчатая мышца, 14 - широкая фасция, 15 - отверстие влагалища, 16 - поверхностная фасция промежности, 17 - наружное отверстие мочеиспускательного канала, 18 - головка клитора.

ности, седалищно-пещеристая и луковично-губчатая мышцы. К глубоким мышцам мочеполовой диафрагмы относятся глубокая поперечная мышца промежности и сфинктер мочеиспускательного канала. *Поверхностная поперечная мышца* промежности парная, начинается на ветви седалищной кости, идет медиально и соединяется с одноименной мышцей противоположной стороны, укрепляя сухожильный центр промежности. *Седалищно-пещеристая и луковично-губчатая мышцы* вплетаются в белочную оболочку полового члена у мужчин или клитора у женщин. При сокращении способствуют эрекции.

Глубокая поперечная мышца промежности, начинающаяся на ветви седалищной кости и нижней лобковой кости и срастающаяся по срединной линии с одноименной мышцей противоположной стороны, укрепляет сухожильный центр промежности. *Сфинктер мочеиспускательного канала* непарная мышца, окружает мочеиспускательный канал женщин и его перепончатую часть у мужчин, является произвольным сфинктером.

Через диафрагму таза у мужчин и женщин проходит конечный отдел прямой кишки (анальный канал). К поверхностным мышцам диафрагмы таза относятся наружный сфинктер заднего прохода, к глубоким - мышца, поднимающая задний проход, и копчиковая мышца. *Наружный сфинктер заднего прохода* окружает конечный отдел прямой кишки и является произвольным сжимателем заднепроходного отверстия. *Мышца, поднимающая задний проход*, парная, начинается на боковой стенке малого таза, на внутренней поверхности нижней ветви лобковой кости, на запирающей фасции. Пучки правой и левой мышц идут вниз и кзади, охватывают наподобие петли прямую кишку.

Мышцы промежности послойно покрыты фасциями. Поверхностная фасция промежности выражено слабо. Под ней в заднем отделе промежности расположена *нижняя фасция диафрагмы таза*, которая покрывает наружную поверхность мышцы, поднимающей задний проход, и наружный сфинктер заднего прохода. Сверху (со стороны полости таза) мышца, поднимающая задний проход, покрыта *верхней фасцией диафрагмы таза*, являющейся частью внутритазовой фасции.

Глубокие мышцы мочеполовой области располагаются между *верхней и нижней фасциями мочеполовой диафрагмы*, которые срастаются с седалищной костью и нижней ветвью лобковых костей. Под лобковым симфизом эти фасции соединяются, образуя поперечную связку промежности.

Седалищно-прямокишечная ямка парная, является углублением, расположенным по бокам от прямой кишки и заполненным жировой клетчаткой, в которой проходят сосуды и нервы. Мужская и женская промежности имеют отличия. Мочеполовая диафрагма у женщин более широкая, мышцы ее выражены слабее, чем у мужчин. Фасции мочеполовой диафрагмы у женщин развиты сильнее.

Иннервация промежности: ветви полового нерва.

Кровоснабжение: ветви внутренней половой артерии. *Венозная кровь* оттекает во внутреннюю подвздошную вену.

Лимфатические сосуды впадают в паховые лимфатические узлы.

ИММУННАЯ СИСТЕМА

Иммунная система объединяет органы и ткани, функцией которых является защита организма от генетически чужеродных веществ, поступающих извне или образующихся в самом организме. Органы иммунной системы вырабатывают иммунокомпетентные клетки (лимфоциты, плазмоциты), биологически активные вещества (антитела), которые распознают и уничтожают проникшие в организм или образовавшиеся в нем клетки и другие чужеродные вещества (антигены).

К иммунной системе относятся все органы, которые построены из лимфоидной ткани и осуществляют защитные реакции в организме, создают **иммунитет-невосприимчивость** к чужеродным антигенным веществам.

К органам иммунной системы относят красный костный мозг, тимус, миндалины, аппендикс, лимфатические узлы, селезенку, скопление лимфоидной ткани (лимфоидные узелки) в стенках полых внутренних органов пищеварительной, дыхательной систем и мочеполового аппарата (рис. 360).

Костный мозг и тимус являются центральными органами иммунной системы, в них из стволовых клеток костного мозга образуются лимфоциты. В костном мозге из его стволовых клеток образуются В-лимфоциты. В тимусе происходит дифференцировка Т-лимфоцитов (тимусзависимых). В-лимфоциты и Т-лимфоциты из костного мозга и из тимуса с током крови поступают в периферические органы иммунной системы, к которым относятся миндалины, лимфоидные (пейровы) бляшки, аппендикс, одиночные лимфоидные узелки, лимфатические узлы и селезенка.

Центральные органы иммунной системы располагаются в теле человека в хорошо защищенных местах (костный мозг - в костномозговых полостях, тимус - в грудной полости, позади рукоятки грудины). *Периферические органы* иммунной системы расположены в местах возможного проникновения в организм чужеродных веществ или на путях их перемещения в самом организме. Миндалины находятся в стенках начального отдела пищеварительной трубки и дыхательных путей, на границе между полостью рта, носа и полостью глотки и гортани. Лимфоидные (пейровы) бляшки находятся в стенках тонкой кишки (преимущественно подвздошной), аппендикс - возле слепой кишки, с особенно обильной микрофлорой.

В слизистой оболочке органов пищеварения, дыхания и мочевыводящих путей имеются многочисленные одиночные лимфоидные узелки, выполняющие функции иммунного надзора на границе организма и внешней среды (вдыхаемым воздухом, содержимым пищеварительного тракта). Лимфатические узлы, являющиеся биологическими фильтрами, лежат на путях тока лимфы (тканевой жидкости) от органов и тканей в венозную систему. Частицы погибших клеток, крупнодисперсные белки вместе с тканевой жидкостью попадают в лимфатическое русло, задерживаются и обезвреживаются в лимфатических узлах. Селезенка, функцией которой является иммунный контроль крови, расположена на пути ее тока из артериальной системы в воротную вену.

Диффузная лимфоидная ткань, представленная отдельными разрозненными клетками лимфоидного ряда, местами образующими не очень плотные клеточные скопления,

имеется в тех органах, где антигенная опасность не очень велика. В местах постоянных антигенных воз-

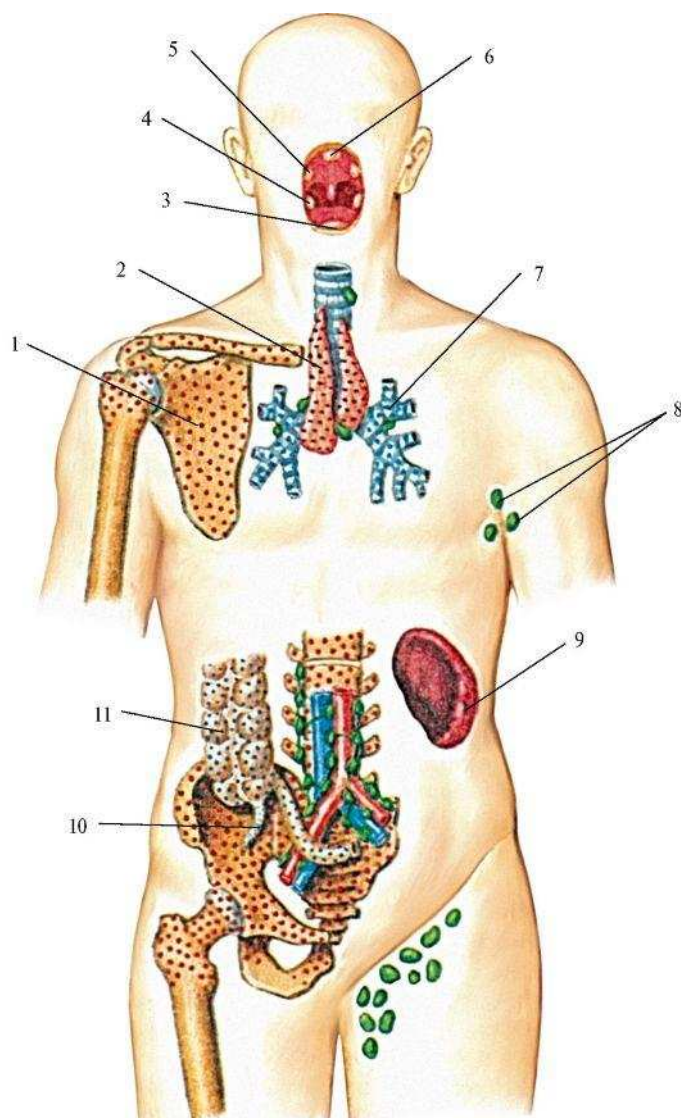


Рис. 360. Схема расположения центральных и периферических органов иммунной системы в теле человека.

1 - красный костный мозг, 2 - тимус, 3 - язычная миндалина, 4 - небная миндалина, 5 - трубная миндалина, 6 - глоточная миндалина, 7 - лимфоидные узелки в стенках трахеи и бронхов, 8 - лимфатические узлы (подмышечные), 9 - селезенка, 10 - лимфоидные узелки аппендикса, 11 - лимфоидные узелки в стенках толстой кишки.

действий (миндалины, слизистая оболочка желудка, кишечника, лимфатические узлы, селезенка), лимфоциты образуют плотные скопления размерами 0,5-1 мм, получившие название *лимфоидных узелков*, с центрами размножения (герментативными центрами).

Костный мозг (*medulla ossium*) является органом кроветворения и центральным органом иммунной системы. Различают красный костный мозг, который у взрослого человека располагается в ячейках губчатого вещества плоских и коротких костей, эпифизов длинных (трубчатых) костей, и желтый костный мозг, заполняющий костно-мозговые

полости диафизов длинных (трубчатых) костей. В красном костном мозге имеются стволовые кроветворные клетки - предшественники всех клеток крови и иммунной системы (лимфоцитов).

Тимус

Тимус (thymus), который раньше назывался вилочковой железой, является центральным органом иммуногенеза. В тимусе из стволовых клеток, поступающих сюда из костного мозга с током крови, образуются Т-лимфоциты, которые покидают тимус с током крови и заселяют тимусзависимые зоны периферических органов иммуногенеза. Тимус секретирует также вещества, влияющие на функции Т-лимфоцитов.

Тимус состоит из двух ассиметричных по величине правой и левой долей, которые сращены друг с другом на уровне их середины.

Тимус имеет тонкую соединительнотканную капсулу. Паренхима тимуса состоит из более темного *коркового вещества* (cortex thymi) и более светлого *мозгового вещества* (medulla thymi), занимающего центральную часть долек тимуса. В петлях сети, образованной ретикулярными волокнами и клетками, находятся *лимфоциты тимуса* (тимоциты), которые в корковом веществе лежат более плотно, чем в мозговом, и звездчатой формы многоотростчатые эпителиальные клетки - эпителиоретикулоциты. В мозговом веществе имеются также *тельца тимуса* (corpuscula thymici), тельца Гассалья, образованные концентрически лежащими, сильно уплощенными эпителиальными клетками.

Иннервация тимуса: ветви правого и левого блуждающих нервов, а также ветви шейно-грудного (звездчатого) и верхнего грудного узлов симпатического ствола.

Кровоснабжение: ветви внутренней грудной артерии. *Вены* тимуса впадают в плечеголовные и во внутренние грудные вены.

Миндалины

Миндалины: язычная и глоточная (непарные), небная и трубная (парные) - расположены в области корня языка, зева и носовой части глотки соответственно. Они представляют собой диффузные скопления лимфоидной ткани, содержащие небольших размеров более плотные клеточные массы - лимфоидные узелки.

Язычная миндалина (tonsilla lingualis) непарная, располагается под многослойным эпителием слизистой оболочки корня языка, нередко в виде двух скоплений лимфоидной ткани.

Поверхность языка над миндалиной бугристая, между бугорками открываются отверстия слизистых желез, расположенных в толще корня языка.

Наиболее крупных размеров язычная миндалина достигает к 14-20 годам; ее длина равна 18-25 мм, а ширина составляет 18-25 мм. Капсулы язычная миндалина не имеет.

Язычная миндалина состоит из лимфоидных узелков, число которых (80-90) наиболее велико в детском, подростковом и юношеском возрастах.

Иннервация язычной миндалины: ветви языкоглоточного и блуждающего нервов, а также симпатическими волокнами наружного сонного сплетения.

Кровоснабжение: ветви правой и левой язычных артерий. *Венозная кровь* оттекает в язычную вену.

Глоточная миндалина (tonsilla pharyngealis), непарная, располагается в области свода глотки, где находятся диффузная лимфоидная ткань и лимфоидные узелки, в основном с центрами размножения.

Иннервация: ветви лицевого, языкоглоточного, блуждающего нервов и симпатических периаартериальных сплетений.

Кровоснабжение: ветви восходящих глоточных артерий. *Венозная кровь* оттекает в вены глоточного сплетения.

Небная миндалина (tonsilla palatina) парная, располагается в миндаликовой ямке между небно-язычной и небно-глоточными дужками. Медиальная (свободная) поверхность миндалины, обращена к зеву. На этой поверхности имеются миндаликовые ямочки, в которые открываются миндаликовые крипты. В толще миндалины, вдоль ее крипт, располагаются лимфоидные узелки, преимущественно с центрами размножения. Вокруг лимфоидных узелков находится диффузная лимфоидная ткань (рис. 361).

Иннервация: ветви большого небного нерва (от крылонебного узла), миндаликовая ветвь языкоглоточного нерва и симпатические волокна из внутреннего сонного сплетения.

Кровоснабжение: ветви язычной, восходящей глоточной и нисходящей небной артерий. *Венозная кровь* оттекает в вены крыловидного сплетения.

Трубная миндалина (tonsilla tubaria) парная, находится в области трубного валика, возле глоточного отверстия слуховой трубы. Состоит миндалина из диффузной лимфоидной ткани и немногочисленных лимфоидных узелков.

Иннервация: ветви лицевого, языкоглоточного и блуждающего нервов и периаартериальных симпатических сплетений.

Кровоснабжение: ветви восходящей глоточной артерии. *Венозная кровь* оттекает в вены глоточного сплетения.

Червеобразный отросток

Червеобразный отросток (аппендикс, appendix vermiformis) отходит от нижней части слепой кишки, имеет в своих стенках многочисленные лимфоидные узелки и межузелковую лимфоидную ткань между ними. Количество лимфоидных узелков в стенках аппендикса у детей и подростков достигает 800, узелки располагаются друг над другом в 2-3 ряда.

Иннервация: волокна блуждающих нервов и чревного (симпатического) сплетения.

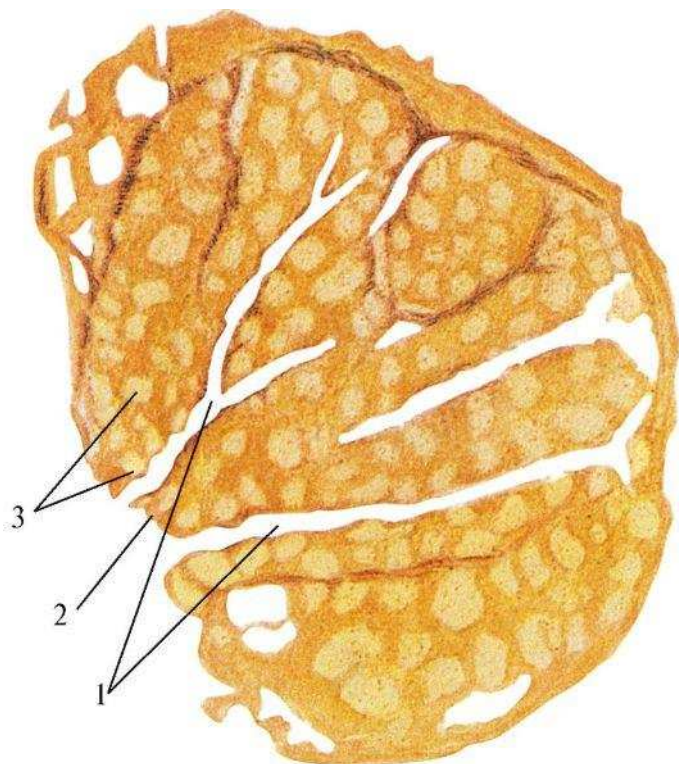


Рис. 361. Микроскопическое строение небной миндалины.

1 - крипты миндалины, 2 - покровный эпителий, 3 - лимфоидные узелки миндалины.

Кровоснабжение: слепки кишечные ветви подвздошно-ободочной артерии. Венозная кровь оттекает в одноименную вену.

Лимфоидные бляшки тонкой кишки

Лимфоидные бляшки (*noduli lymphoidei aggregati*), или групповые лимфоидные узелки (пейеровы бляшки) представляют собой скопление лимфоидных узелков, располагающиеся в стенках тонкой кишки, главным образом в ее конечном отделе (рис. 362). Лимфоидные бляшки имеют вид овальных или округлых образований, незначительно выступающих в просвет кишки. У одной бляшки имеется от 5 до 150 и более лимфоидных узелков, между которыми располагается диффузная лимфоидная ткань.

Одиночные лимфоидные узелки

Одиночные лимфоидные узелки (*noduli lymphoidei solitarii*) имеются в слизистой оболочке и подслизистой основе всех трубчатых органов пищеварительной, дыхательной систем и мочеполового аппарата. Лимфоидные узелки располагаются на различном расстоянии друг от друга и на разной глубине. Нередко узелки лежат так близко к эпителиальному покрову, что слизис-

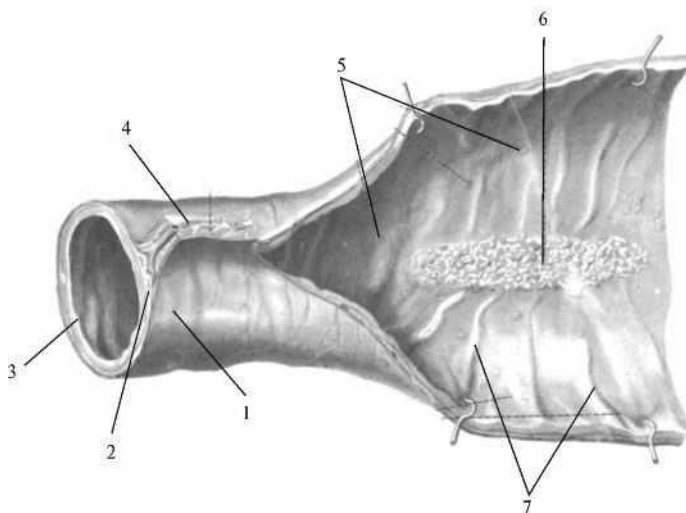


Рис. 362. Групповой и одиночные лимфоидные узелки в стенке тонкой кишки.

1 - серозная оболочка, 2 - мышечная оболочка, 3 - слизистая оболочка, 4 - брыжейка тонкой кишки, 5 - одиночные лимфоидные узелки, 6 - групповой лимфоидный узелок (Пейерова бляшка), 7-круго- вые складки слизистой оболочки.

тая оболочка над ними возвышается в виде небольших холмиков. В тонкой кишке в детском возрасте количество узелков варьирует от 1200 до 11000, в толстой кишке - от 2000 до 9000, в стенках трахеи - от 100 до 180, в мочевом пузыре - от 80 до 530. Диффузная лимфоидная ткань имеется также в слизистой оболочке всех органов пищеварительной, дыхательной систем и мочеполового аппарата.

Иннервация лимфоидных узелков и лимфоидных бляшек осуществляется по ветвям блуждающих нервов и чревного сплетения.

Кровоснабжение: вокруг узелковые гемокапиллярные сети, образованные ветвями органных артерий. *Венозная кровь* оттекает в одноименные вены.

Селезенка

Селезенка (lien, splen), осуществляющая иммунный контроль крови, располагается в области левого подреберья, на уровне 9-11 ребер. У селезенки различают диафрагмальную и висцеральную поверхности. *Диафрагмальная поверхность* (facies diaphragmatica) обращена к диафрагме. *Переднемедиальная (висцеральная) поверхность* (facies visceralis) содержит ворота селезенки, через которые в орган входят артерия и нервы, выходит вена.

Селезенка со всех сторон покрыта брюшиной, под которой имеется тонкая фиброзная оболочка. От фиброзной оболочки внутрь органа отходят соединительнотканые трабекулы, между которыми находится паренхима, или *пульпа (мякоть) селезенки* (pulpa splenica). Выделяют *красную пульпу* (pulpa rubra), располагающуюся между венозными сосудами - синусами селезенки, состоящую из петель ретикулярной ткани, заполненных эритроцитами, лейкоцитами, лимфоцитами, макрофагами, и *белую пульпу* (pulpa alba), образованную периартериальными лимфоидными муфтами, лимфоидными узелками и макрофагально - лимфоидными муфтами (эллипсоидами), состоящими из лимфоцитов и других клеток лимфоидной ткани (рис. 363).

Периартериальные лимфоидные муфты в виде нескольких слоев клеток лимфоидного ряда окружают пульпарные артерии на всем их протяжении. Лимфоидные узелки образуются в толще периартериальных лимфоидных муфт. Вокруг артериол, капилляров находится 2-3 слоя клеток лимфоидного ряда - макрофагально-лимфоидные муфты (эллипсоиды), имеющие веретенообразную форму.

Иннервация селезенки: симпатические волокна из чревного сплетения и ветви блуждающих нервов.

Кровоснабжение: селезеночная артерия. Венозная кровь оттекает по селезеночной вене.

Лимфатические узлы

Лимфатические узлы (*nodi lymphatici*) расположены на путях тока лимфы от органов и тканей к лимфатическим протокам и лимфатическим стволам, впадающим в крупные вены в нижних отделах шеи. Лимфатические узлы являются биологическими фильтрами для тканевой жидкости и содержащихся в ней частиц клеток, погибших в результате клеточного обновления, и других чужеродных веществ эндогенного и экзогенного происхождения. Лимфа, протекающая по синусам лимфатических узлов, профильтровывается через петли ретикулярной ткани. В лимфу поступают лимфоциты, образующиеся в лимфоидной ткани этих лимфатических узлов. Лимфатические узлы располагаются обычно группами. Группы лимфатических узлов называют по области их расположения: (паховые, поясничные и др.) или по названию кровеносного сосуда, рядом с которым они находятся (чревные, подвздошные лимфатические узлы). Лимфатические узлы, прилежащие к стенкам полостей, называют пристеночными, *париетальными лимфатическими узлами* (*nodi lymphatici parietales*), располагающиеся возле внутренних органов - *висцеральными лимфатическими узлами* (*nodi lymphatici*

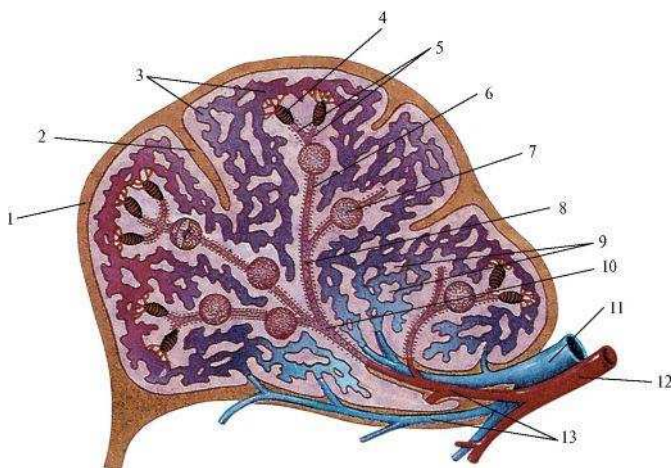


Рис. 363. Схема расположения белой пульпы в паренхиме селезенки.

1 - фиброзная оболочка, 2 - трабекула селезенки, 3 - венозные синусы, 4 - эллипсоидная артериола (эллипсоид), 5 - кисточковые артериолы, 6 - центральная артерия, 7 - лимфоидный узелок, 8 - лимфоидная периартериальная муфта, 9 - красная пульпа, 10 - пульпарная артерия, 11 - селезеночная вена, 12 - селезеночная артерия, 13 - трабекулярные артерия и вена.

viscerales). Различают поверхностные и глубокие лимфатические узлы. Форма лимфатических узлов самая различная.

Снаружи лимфатический узел покрыт соединительнотканной капсулой, от которой внутрь органа отходят капсулярные трабекулы. В месте выхода из лимфатического узла лимфатических сосудов имеется небольшое вдавление - *ворота* (hilus), в области которых капсула утолщается, образует воротное (хиларное) утолщение, (рис.364). От воротного утолщения внутрь узла отходят воротные (хиларные) трабекулы. Через ворота в лимфатический узел входят артерия, нервы, выходят вены и выносящие лимфатические сосуды. Между трабекулами лимфатического узла находятся ретикулярные волокна, образующие сеть, в петлях которой располагается лимфоидная ткань. Паренхиму лимфатического узла подразделяют на корковое и мозговое вещество. *Корковое вещество* (cortex) более темное, занимает периферические отделы узла. Более светлое *мозговое вещество* (medulla) лежит ближе к воротам лимфатического узла. В корковом веществе находятся лимфоидные узелки с центром размножения и без него. Вокруг лимфоидных узелков располагается диффузная лимфоидная ткань, у которой выделяют межузелковую зону - корковое плато. Кнутри от лимфоидных узелков, у границы с мозговым веществом, располагается полоска лимфоидной ткани, получившая название *околокоркового*

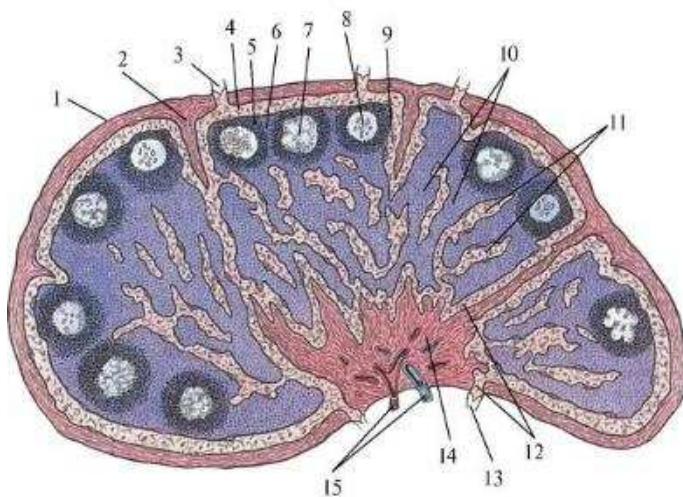


Рис. 364. Микроскопическое строение лимфатического узла.

1 - капсула, 2 - трабекула, 3 - приносящий лимфатический сосуд, 4 - подкапсульный лимфатический синус, 5 - корковое вещество, 6 - поракортикальная (тимусзависимая) зона, 7 - лимфоидный узелок, 8 - центр размножения лимфоидного узелка, 9 - корковый лимфатический синус, 10 - мякотные тяжи, 11 - мозговые синусы, 12 - воротные синусы, 13 - выносящий лимфатический сосуд, 14 - воротное утолщение, 15 - кровеносные сосуды.

(*паракортикального*) вещества (paracortex), где находятся преимущественно Т-лимфоциты, а также посткапиллярные венулы. Через стенки венул лимфоциты мигрируют в кровеносное русло из паренхимы лимфатического узла и обратно. Мозговое вещество образовано тяжами лимфоидной ткани - *мякотными тяжами* (chordae medullares), идущими от коркового вещества до ворот лимфатического узла. Вместе с лимфоидными узелками мякотные тяжи образуют В-зависимую зону.

Паренхима лимфатического узла пронизана густой сетью узких щелей - *лимфатических синусов* (sinus lymphaticus), по которым поступающая в узел лимфа течет от *подкапсульного (краевого) синуса* (sinus marginalis) к *воротному синусу* (sinus hilaris). Вдоль капсулярных трабекул лежат *синусы коркового вещества* (sinus corticalis), вдоль мягкотных тяжей - *синусы мозгового вещества* (sinus medullaris), которые достигают ворот лимфатического русла. Возле воротного утолщения синусы мозгового вещества впадают в расположенный здесь воротный синус. В синусах находится мелкочаечистая сеть, образованная ретикулярными волокнами и клетками.

Паренхима лимфатического узла пронизана густой сетью узких щелей - *лимфатических синусов* (sinus lymphaticus), по которым поступающая в узел лимфа течет от *подкапсульного (краевого) синуса* (sinus marginalis) к *воротному синусу* (sinus hilaris). Вдоль капсулярных трабекул лежат

синусы коркового вещества (sinus corticalis), вдоль мягкотных тяжей - *синусы мозгового вещества* (sinus medullaris), которые достигают ворот лимфатического русла. Возле воротного утолщения синусы мозгового вещества впадают в расположенный здесь воротный синус. В синусах находится мелкочаечистая сеть, образованная ретикулярными волокнами и клетками.

Лимфатическая система

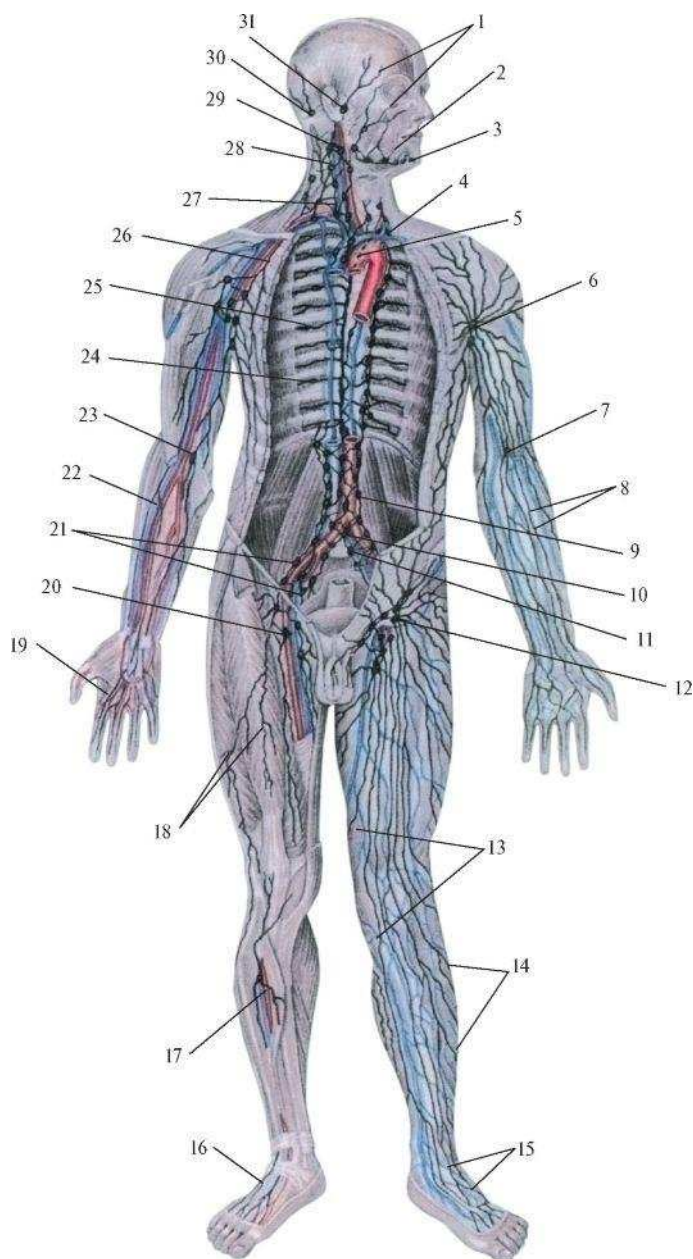
Лимфатические узлы, лимфатические капилляры и сосуды, протоки и стволы, по которым течет лимфа, объединяют под общим названием - *лимфатическая система* (systema lymphaticum) (рис. 365).

Лимфатические капилляры (vasa lymphocapillaria) являются начальным звеном лимфатической системы. Тканевая жидкость вместе с содержащимися в ней веществами (крупные белковые молекулы, частицы погибших клеток, опухолевые клетки), в том числе и чужеродными частицами, всасывается в просвет лимфатических капилляров и получает название *лимфы* (lymph). Лимфатические капилляры имеются во всех органах и тканях тела человека, кроме головного и спинного мозга, глазного яблока, внутреннего уха, эпителиального покрова кожи и слизистых оболочек, хрящей, паренхимы селезенки, костного мозга и плаценты. Диаметр лимфатических капилляров варьирует от 10 до 200 мкм. При соединении друг с другом капилляры образуют в органах и тканях *замкнутые лимфокапиллярные сети* (rete lymphocapillaria). Стенки лимфатических капилляров построены из одного слоя эндотелиальных клеток.

Лимфатические сосуды (vasa lymphatica) образуются при слиянии лимфатических капилляров. Стенки лимфатических сосудов более толстые, они состоят из трех слоев (*внутренняя оболочка* - tunica intima, *средняя оболочка* - tunica media и *наружная оболочка* - tunica externa). Лимфатические сосуды имеют клапаны, наличие которых придает этим сосудам характерный четкообразный вид. Клапаны лимфатических сосудов, образованные складками внутренней оболочки, пропускают лимфу в одном направлении - от места ее образования в капиллярах в сторону лимфатических узлов. От лимфатических узлов по их выносящим лимфатическим сосудам лимфа течет или к следующим (по току лимфы) лимфатическим узлам, или к коллекторным сосудам - лимфатическим стволам и лимфатическим протокам, которые впадают в венозный угол, образованный справа и слева при соединении внутренней яремной и подключичной вен соответствующих сторон.

Рис. 365. Лимфатическая система человека. Вид спереди.

1 - лимфатические сосуды лица, 2 - поднижнечелюстные лимфатические узлы, 3 - подбородочные лимфатические узлы, 4 - устье грудного протока, 5 - передние средостенные лимфатические узлы, 6 - подмышечные лимфатические узлы, 7 - поверхностный локтевой лимфатический узел, 8 - поверхностные лимфатические сосуды предплечья, 9 - поясничные лимфатические узлы, 10 - подаортальный лимфатический узел, 11 - общие подвздошные лимфатические узлы, 12 - поверхностные паховые лимфатические узлы, 13 - медиальная группа поверхностных лимфатических сосудов голени, 14 - латеральная группа поверхностных лимфатических сосудов голени, 15 - поверхностные лимфатические сосуды стопы, 16 - глубокие лимфатические сосуды стопы, 17 - глубокие лимфатические сосуды голени, 18 - глубокие лимфатические сосуды бедра, 19 - глубокие лимфатические сосуды ладони, 20 - глубокие паховые лимфатические узлы, 21 - наружные и внутренние подвздошные лимфатические узлы, 22 - глубокие лимфатические сосуды предплечья, 23 - грудной проток, 24 - глубокий локтевой лимфатический узел, 25 - межреберные лимфатические узлы, 26 - подключичный ствол, 27 - яремный ствол, 28 - глубокие шейные лимфатические узлы, 29 - яремно-двубрюшный лимфатический узел, 30 - сосцевидные лимфатические узлы, 31 - предушные лимфатические узлы.



Лимфатические стволы (trunci lymphatici) и лимфатические протоки (ductus lymphatici) являются крупными лимфатическими сосудами, которые собирают лимфу (тканевую жидкость) от крупных частей тела. В теле человека выделяют шесть крупных лимфатических протоков и стволов. В левый венозный угол впадают грудной проток, левый яремный и левый подключичный стволы) в правый венозный угол - правый лимфатический проток, правый яремный и правый подключичный стволы.

В *правый подключичный ствол (truncus subclavius dexter)* поступает лимфа от правой верхней конечности, в *правый яремный ствол (truncus jugularis dexter)* - от правой половины головы и шеи. В *правый лимфатический проток (ductus lymphaticus dexter)* впадает правый бронхо-средостенный ствол, собирающий лимфу от органов правой половины грудной полости.

Левый подключичный ствол (truncus subclavius sinister) собирает лимфу от левой верхней конечности, *левый яремный ствол* (truncus jugularis sinister) - от левой половины головы и шеи. Самым крупным лимфатическим сосудом, также впадающим в левый венозный угол, является *грудной проток* (ductus thoracicus), по которому лимфа оттекает от нижних конечностей, стенок и органов таза и брюшной полости, а также левой половины грудной полости.

ЛИМФАТИЧЕСКИЕ СОСУДЫ И РЕГИОНАРНЫЕ ЛИМФАТИЧЕСКИЕ УЗЛЫ ОБЛАСТЕЙ ТЕЛА

Лимфатические сосуды и узлы нижней конечности подразделяют на поверхностные и глубокие. Поверхностные лимфатические сосуды, расположенные под кожей, на поверхностной фасции, формируются из сетей лимфатических капилляров, в толще кожи, подкожной клетчатки. Эти сосуды, направляются к поверхностным паховым лимфатическим узлам, а также впадают в подколенные лимфатические узлы (от задней стороны голени), расположенные в подколенной ямке.

Глубокие лимфатические сосуды нижней конечности образуются из лимфатических капилляров мышц, сухожилий, суставных сумок, синовиальных влагалищ, надкостницы. Эти сосуды направляются к подколенным и глубоким паховым лимфатическим узлам. Между поверхностными и глубокими лимфатическими сосудами имеются многочисленные соединения (анастомозы).

Паховые лимфатические узлы (nodi lymphatici inguinales), принимающие лимфу от нижней конечности, наружных половых органов, кожи нижней части передней брюшной стенки, ягодичной области, располагаются в верхних отделах бедренного треугольника, под паховой связкой. *Поверхностные паховые лимфатические узлы* (nodi lymphatici inguinales superficiales), количеством от 4 до 20, лежат на поверхностной пластине широкой фасции бедра. *Глубокие паховые лимфатические узлы* (nodi lymphatici inguinales profundi), количеством от 1 до 7, расположены в подвздошно-гребенчатой борозде возле бедренных артерии и вены.

Выносящие лимфатические сосуды паховых лимфатических узлов направляются в полость таза, к наружным подвздошным лимфатическим узлам (рис. 380).

Лимфатические сосуды и узлы таза подразделяют на висцеральные и париетальные лимфатические узлы. Висцеральные (внутренностные) лимфатические узлы таза образуют несколько групп: околочечечные узлы, околочечечные, околочечечные и околочечечные. Выносящие лимфатические сосуды висцеральных лимфатических узлов направляются к общим подвздошным и к подчечечным лимфатическим узлам (под бифуркацией аорты). Лимфатические сосуды от чечечечных следуют вверх к чечечечным лимфатическим узлам. Париетальные (пристеночные) лимфатические узлы таза прилежат к его стенкам и располагаются возле ветвей и притоков наружных подвздошных артерии и вены.

По ходу запирающих сосудов и нерва находятся запирающие лимфатические узлы. На передней поверхности крестца находятся крестцовые лимфатические узлы, принимающие лимфу от прямой кишки. От пристеночных лимфатических узлов малого таза выносящие лимфатические сосуды направляются к наружным и общим подвздошным лимфатическим узлам. Наружные подвздошные лимфатические узлы находятся возле наружных подвздошных сосудов. Выносящие лимфатические сосуды внутренних и наружных подвздошных лимфатических узлов направляются к общим подвздошным

лимфатическим узлам, лежащим на боковой стенке таза рядом с общими подвздошными артерией и веной.

Лимфатические сосуды и узлы брюшной полости подразделяют на висцеральные (внутренностные) и париетальные (пристеночные). Висцеральные лимфатические узлы находятся возле непарных висцеральных ветвей брюшной части аорты (возле чревного ствола, печеночной, селезеночной и желудочной артерий, верхней и нижней брыжеечных артерий). *Чревные лимфатические узлы* (nodi lymphatici coeliaci) располагаются возле чревного ствола на путях тока лимфы от регионарных лимфатических узлов желудка, поджелудочной железы, селезенки, от почечных и печеночных лимфатических узлов (рис. 366). Выносящие лимфатические сосуды чревных узлов направляются к поясничным лимфатическим узлам, а также впадают в начальный отдел грудного протока. Правые и левые желудочные лимфатические узлы находятся возле малой кривизны желудка. Кардиальные лимфатические узлы располагаются возле кардии желудка и окружают вход в желудок, они носят название «лимфатическое кольцо кардии», пилорические (привратниковые) лимфатические узлы лежат возле привратника, рядом с верхней желудочно-двенадцатиперстной артерией. Вдоль большой кривизны желудка располагаются в виде цепочки правые и левые желудочно-сальниковые узлы.

Вдоль верхнего края поджелудочной железы расположены панкреатические лимфатические узлы. Селезеночные лимфатические узлы находятся в воротах селезенки и в толще желудочноселезеночной связки. Между головкой поджелудочной железы и двенадцатиперстной кишкой, у места впадения в нее общего желчного протока, находятся поджелудочно-двенадцатиперстные лимфатические узлы. Печеночные лимфатические узлы находятся в толще печеночно-двенадцатиперстной связки и возле шейки желчного пузыря.

Брыжеечные лимфатические узлы расположены в брыжейке тонкой кишки возле верхней брыжеечной артерии и ее ветвей. Правые ободочнокишечные лимфатические узлы прилежат к ветвям правой ободочной артерии и к восходящей ободочной кишке. Брыжеечно-ободочнокишечные лимфатические узлы лежат в толще брыжейки поперечной ободочной кишки, возле ветвей средней ободочной артерии. Левые и сигмовиднокишечные лимфатические узлы находятся возле одноименных артерий и их ветвей. Выносящие лимфатические сосуды подвздошно-ободочных, брыжеечно-ободочных, правых и левых ободочнокишечных и других групп лимфатических узлов направляются к пристеночным (париетальным) поясничным лимфатическим узлам.

В нижних отделах передней брюшной стенки находятся нижние надчревные лимфатические узлы, лежащие по ходу одноименных кровеносных сосудов. Выносящие лимфатические сосуды этих узлов направляются к наружным подвздошным и к окологрудным лимфатическим узлам. Поясничные лимфатические узлы (правые, левые и промежуточные) располагаются на задней брюшной стенке вокруг аорты и нижней полой вены. В поясничные лимфатические узлы поступает лимфа от нижних конечностей, стенок и органов таза, внутренних органов брюшной полости и от их регионарных лимфатических узлов. Выносящие лимфатические сосуды поясничных лимфатических узлов формируют правый и левый поясничные лимфатические стволы, впадающие в грудной проток.

Лимфатические сосуды и узлы грудной полости также подразделяют на париетальные и висцеральные. К париетальным (пристеночным) лимфатическим узлам относятся верхние диа-

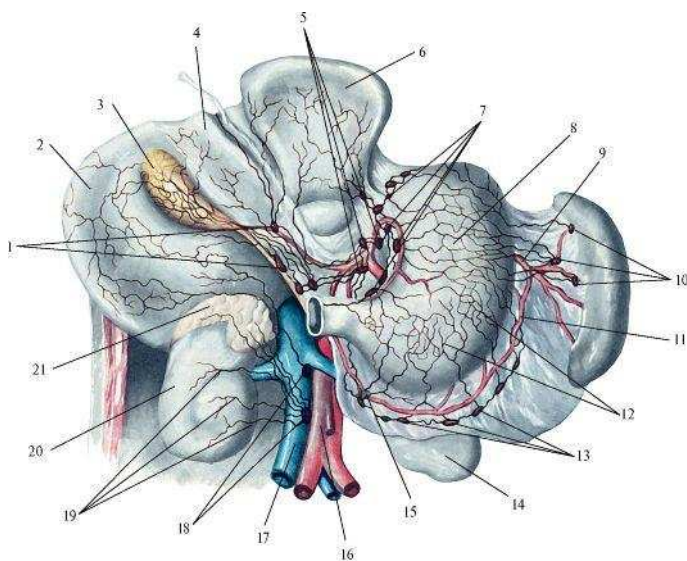


Рис. 366. Чревные и другие висцеральные лимфатические узлы верхних отделов брюшной полости. Вид спереди. Схема.

1 - печеночные лимфатические узлы, 2 - правая доля печени, 3 - желчный пузырь, 4 - квадратная доля печени, 5 - чревные лимфатические узлы, 6 - левая доля печени, 7 - левые желудочные лимфатические узлы, 8 - желудок, 9 - селезеночная артерия, 10 - селезеночные лимфатические узлы, 11 - левая желудочно-сальниковая артерия, 12 - подсерозное лимфатическое сплетение желудка, 13 - правые желудочно-сальниковые лимфатические узлы, 14 - левая почка, 15 - правая желудочно-сальниковая артерия, 16 - аорта, 17 - нижняя полая вена, 18 - аорто-кавальные лимфатические узлы, 19 - лимфатические сосуды правой почки, 20 - правая почка, 21 - правый надпочечник.

фрагмальные лимфатические узлы, которые лежат на диафрагме возле перикарда. К этим узлам направляется лимфа от диафрагмы, перикарда, плевры и диафрагмальной поверхности печени. Выносящие лимфатические сосуды верхних диафрагмальных лимфатических узлов впадают в окологрудинные, задние средостенные, нижние трахеобронхиальные и бронхолегочные лимфатические узлы.

На задней поверхности передней грудной стенки справа и слева, возле внутренних грудных артерий и вен, располагаются окологрудинные лимфатические узлы, собирающие лимфу от передней грудной стенки, плевры и перикарда, нижних надчревных и верхних диафрагмальных лимфатических узлов, диафрагмальной поверхности печени (проникают через диафрагму) и от молочной железы. Выносящие лимфатические сосуды правых окологрудинных лимфатических узлов направляются к лимфатическим узлам, расположенным в верхнем средостении, возле правой плечеголовной вены. Лимфатические сосуды левых окологрудинных узлов впадают в околоаортальные узлы и в грудной проток.

В межреберных промежутках, возле задних межреберных сосудов и нервов находятся межреберные лимфатические узлы, вблизи позвоночного столба - предпозвоночные лимфатические узлы. От межреберных узлов лимфа оттекает в грудной проток, а от верхних узлов - в глубокие латеральные шейные (внутренние яремные лимфатические узлы).

Висцеральные (внутреностные) лимфатические узлы грудной полости подразделяют на передние и задние средостенные лимфатические узлы. В передние средостенные лимфатические узлы, которые лежат впереди от верхней полой и правой плечеголовной вен, возле начала левых общей сонной и подключичной артерий и на передней поверхности левой плечеголовной вены и плечеголового ствола, впадают сосуды сердца, перикарда, тимуса, а также выносящие лимфатические сосуды бронхолегочных и трахеобронхиальных лимфатических узлов. Выносящие лимфатические сосуды этих лимфатических узлов образуют правый бронхо-средостенный ствол, впадающий в правый грудной проток, а также впадают в грудной проток и в левый яремный ствол.

Задние средостенные лимфатические узлы располагаются возле грудной части аорты (околоаортальные лимфатические узлы) и возле пищевода. Лимфатические сосуды легких направляются к бронхо-легочным, верхним и нижним трахеобронхеальным лимфатическим узлам, расположенным на боковой стороне трахеи под соответствующим главным бронхом, а также под бифуркацией трахеи (рис. 367). Выносящие лимфатические сосуды правых и левых бронхолегочных лимфатических узлов направляются к нижним и верхним трахеобронхиальным лимфатическим узлам, а также впадают в лимфатические узлы переднего средостения.

Выносящие лимфатические сосуды правых верхних трахеобронхеальных лимфатических узлов участвуют в формировании правого бронхо-средостенного ствола, а левых верхних трахеобронхиальных лимфатических узлов впадают в грудной проток.

Лимфатические сосуды и узлы головы и шеи

Лимфатические узлы головы лежат в виде небольших групп на границе головы и шеи. Выделяют затылочные, сосцевидные, околоушные (поверхностные и глубокие), поднижнечелюстные, подбородочные и лицевые лимфатические узлы, от которых лимфа по их выносящим лимфатическим сосудам направляется вниз к поверхностным и глубоким лимфатическим узлам шеи (рис. 368, 369). Затылочные лимфатические узлы расположены у мест прикрепления грудинно-ключично-сосцевидной и ременной мышц головы, возле затылочных кровеносных сосудов. Сосцевидные лимфатические узлы лежат возле сосцевидного отростка. Околоушные лимфатические узлы, поверхностные и глубокие, находятся в области одноименной слюнной железы и собирают лимфу от тканей лобной и теменной областей, ушной раковины, наружного слухового прохода, слуховой трубы, верхней губы, околоушной слюнной железы. Выносящие

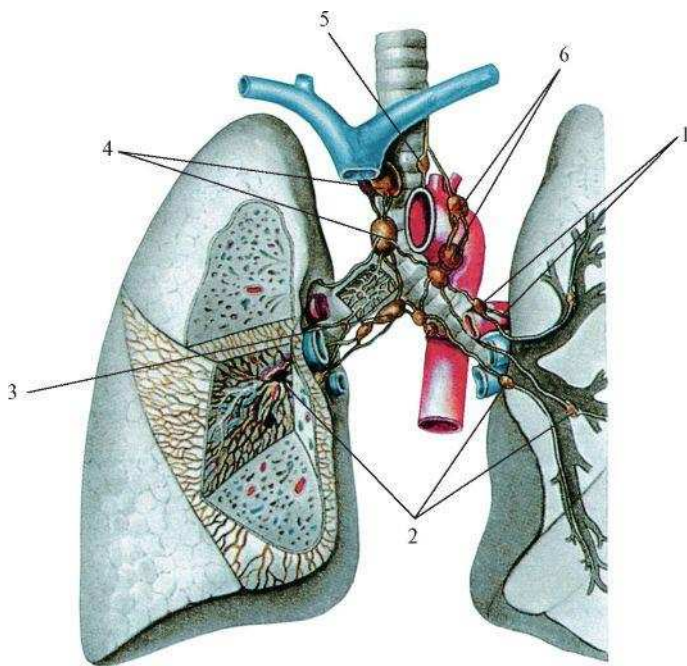


Рис. 367. Бронхолегочные и трахеобронхиальные лимфатические узлы. Вид спереди. 1 - лимфатические узлы левого легкого, 2 - бронхолегочные лимфатические узлы, 3 - нижние трахеобронхиальные лимфатические узлы, 4 - правые верхние трахеобронхиальные лимфатические узлы, 5 - левые верхние трахеобронхиальные лимфатические узлы, 6 - передние средостенные лимфатические узлы.

Рис. 368. Лимфатические узлы головы, шеи, передней грудной стенки и подмышечные лимфатические узлы. Вид спереди и справа.

1 - сосцевидные лимфатические узлы, 2 - затылочные лимфатические узлы, 3 - околоушная железа, 4 - круговая мышца глаза, 5 - поверхностные околоушные лимфатические узлы, 6 - большая скуловая мышца, 7 - глубокие околоушные лимфатические узлы, 8 - поднижнечелюстные лимфатические узлы, 9 - подбородочные лимфатические узлы, 10 - передние поверхностные лимфатические узлы шеи, 11 - правая общая сонная артерия, 12 - правый яремный ствол, 13 - трахеальные лимфатические узлы, 14 - правый венозный угол, 15 - передние средостенные лимфатические узлы, 16 - большая грудная мышца, 17 - грудные лимфатические узлы, 18 - подмышечные лимфатические узлы, 19 - подмышечная вена, 20 - подмышечная артерия, 21 - латеральная подкожная вена руки, 22 - дельтовидно-грудной узел, 23 - верхушечные подмышечные узлы, 24 - правая плечеголовная вена, 25 - правый подключичный ствол, 26 - яремно-лопаточно-подъязычный узел, 27 - глубокие латеральные лимфатические узлы шеи, 28 - правая внутренняя яремная вена, 29 - яремно-двубрюшный лимфатический узел.

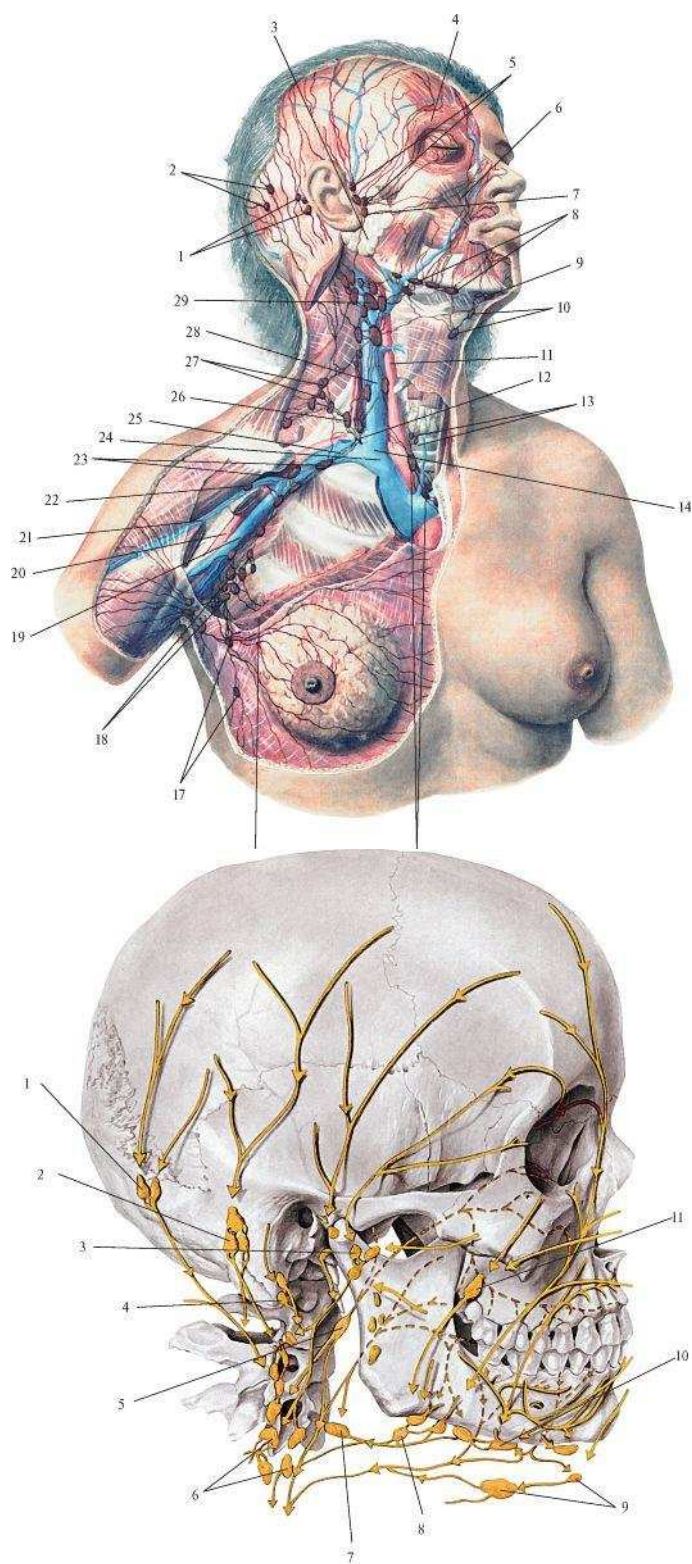


Рис. 369. Схема путей оттока лимфы от органов головы. Вид справа. Стрелками показаны направления тока лимфы.

1 - затылочные лимфатические узлы, 2 - сосцевидные лимфатические узлы, 3 - поверхностные околоушные лимфатические узлы, 4 - нижние ушные лимфатические узлы, 5 - глубокие околоушные лимфатические узлы, 6 - глубокие лимфатические узлы

шеи, 7 - яремно-двубрюшный лимфатический узел, 8 - задние поднижнечелюстные лимфатические узлы, 9 - подбородочные лимфатические узлы, 10 - передние поднижнечелюстные лимфатические узлы, 11 - щечный лимфатический узел.

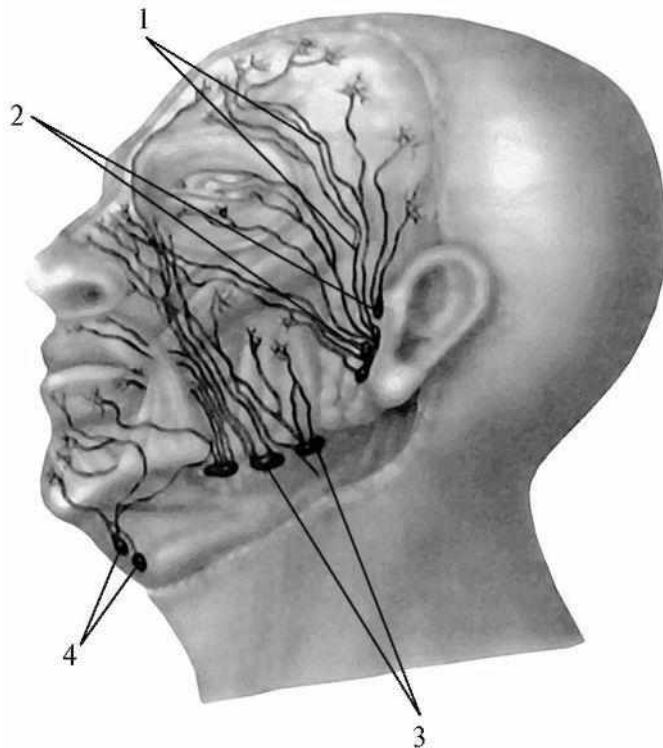


Рис. 370. Лимфатические сосуды и лимфатические узлы головы. Вид слева. 1 - лимфатические сосуды, 2 - поверхностные околоушные лимфатические узлы, 3 - поднижнечелюстные лимфатические узлы, 4 - подбородочные лимфатические узлы.

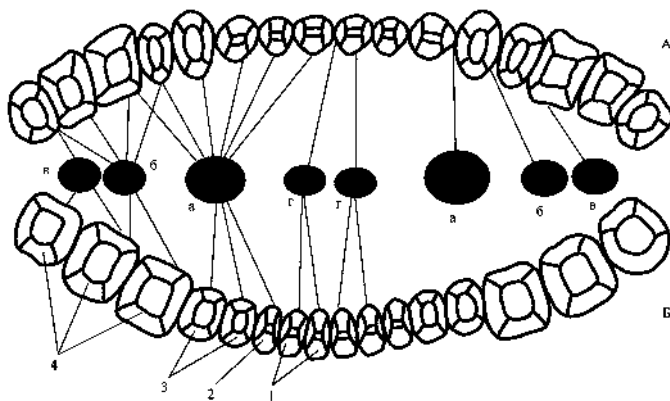


Рис. 371. Пути оттока лимфы от верхних (А) и нижних (Б) зубов в поднижнечелюстные (а, б, в) и подбородочные (г) лимфатические узлы головы. Схема. 1 - резцы, 2 - клык, 3 - премоляры, 4 - моляры.

лимфатические сосуды этих узлов впадают в поверхностные и латеральные глубокие шейные лимфатические узлы, расположенные в передней области шеи, возле внутренней яремной вены, а также возле глотки, позади нее и на ее боковых стенках (окологлоточные лимфатические узлы). К этим узлам лимфа направляется от стенок глотки, слизистой

оболочки полости носа и околоносовых пазух, от неба, слуховой трубы и барабанной полости. Выносящие лимфатические сосуды заглочных узлов впадают в латеральные глубокие шейные лимфатические узлы. Подбородочные лимфатические узлы лежат в пределах подбородочного треугольника. Поднижнечелюстные лимфатические узлы располагаются под нижней челюстью, к ним течет лимфа от мягких тканей лица, зубов (рис. 370, 371).

В области шеи различают поверхностные и глубокие лимфатические узлы.

Поверхностные шейные лимфатические узлы шеи располагаются возле наружной яремной вены на трапециевидной мышце. От этих узлов лимфа направляется к латеральным глубоким шейным лимфатическим узлам. Глубокие шейные лимфатические узлы располагаются в передней и латеральной областях шеи. В передней области находятся *предгортанные лимфатические узлы* (nodi lymphatici prelaryngeal в количестве 1-2), *щитовидные* (nodi lymphatici thyroidei, в количестве 1-2), *предтрахеальные* (nodi lymphatici pretracheales, в количестве 1-8) и *паратрахеальные* (nodi lymphatici paratracheales, в количестве 1-7).

В латеральной глубокой области шеи располагаются *латеральные шейные глубокие лимфатические узлы* (nodi lymphatici cervicales laterales profundi, в количестве 7-60), которые лежат в виде цепочек возле внутренней яремной вены (латеральные яремные узлы). Выносящие лимфатические сосуды латеральных шейных глубоких лимфатических узлов образуют на каждой стороне шеи яремный (лимфатический) ствол.

Лимфатические сосуды и узлы верхней конечности

У верхней конечности различают поверхностные и глубокие лимфатические сосуды. Поверхностные лимфатические сосуды располагаются возле подкожных вен верхней конечности, глубокие лимфатические сосуды прилежат к глубоко расположенным артериям и венам (лучевым, локтевым, плечевым). Регионарными лимфатическими узлами верхней конечности являются локтевые и подмышечные лимфатические узлы. Локтевые лимфатические узлы (их от 1 до 3) располагаются в локтевой ямке поверхностно на фасции, по ходу медиальной подкожной вены рук, а также, под фасцией, по ходу сосудисто-нервного пучка. Выносящие лимфатические сосуды этих узлов направляются к подмышечным лимфатическим узлам, которые находятся в подмышечной полости возле крупных кровеносных сосудов (артерий и вен). Выносящие лимфатические сосуды подмышечных узлов образуют подключичный ствол (лимфатический), который впадает в лимфатический проток или в венозный угол соответствующей стороны тела человека.

ЭНДОКРИННЫЕ ЖЕЛЕЗЫ, ИЛИ ЖЕЛЕЗЫ ВНУТРЕННЕЙ СЕКРЕЦИИ

Процессами, протекающими в организме, управляет не только нервная система, но и эндокринные железы - органы внутренней секреции, которые не имеют выводных протоков и выделяют вырабатываемый ими секрет (гормоны) непосредственно в кровь. Гормоны являются биологически активными веществами, которые даже в очень малых количествах способны оказать влияние на различные функции организма. Гормоны (греч. *hormao* - возбуждаю) регулируют процессы роста и развития клеток, тканей, органов и целого организма. Избыточная или недостаточная продукция гормонов вызывает тяжелейшие заболевания в организме человека.

К железам внутренней секреции относятся гипофиз, щитовидная железа, околощитовидные железы, надпочечники, шишковидное тело (эпифиз), панкреатические островки и эндокринная часть половых желез (рис. 372).

Гипофиз

Гипофиз (hypophysis, s. glandula pituitaria) располагается в гипофизарной ямке клиновидной кости. Снаружи гипофиз покрыт капсулой. У гипофиза различают две доли - переднюю и заднюю. *Передняя доля, аденогипофиз* (adenohypophysis, s. lobus anterior), занимает переднюю часть гипофизарной ямки. Она состоит из *промежуточной части* (pars intermedia), *дистальной части* (pars distalis), расположенной на границе с задней долей, и *бугорной части* (pars tuberalis), уходящей вверх и соединяющейся с воронкой гипоталамуса промежуточного мозга. Паренхима передней доли гипофиза образована железистыми клетками, между тяжами которых располагаются синусоидальные кровеносные капилляры.

Задняя доля - нейрогипофиз (neurohypophysis, s. lobus posterior), состоит из *нервной доли* (lobus nervosus), расположенной в задней части гипофизарной ямки, и *воронки* (infundibulum), лежащей позади бугорной части аденогипофиза. Задняя доля гипофиза образована нейроэндокринными клетками (питуициты), нервными волокнами, идущими от нейросекреторных ядер гипоталамуса в нейрогипофиз.

Гипофиз при помощи нервных волокон (путей) и кровеносных сосудов функционально связан с гипоталамусом промежуточного мозга, который регулирует деятельность гипофиза. Гормоны передней и задней долей гипофиза оказывают влияние на многие функции организма, в первую очередь через другие эндокринные железы (рис. 373).

Кровоснабжение: верхние и нижние гипофизарные артерии (от внутренних сонных артерий и сосудов артериального круга большого мозга). *Венозная кровь* оттекает по венам, впадающим в пещеристые и межпещеристые синусы твердой оболочки головного мозга.

Иннервация гипофиза: симпатические волокна, проникающие в орган вместе с артериями (от сплетения внутренней сонной артерии).

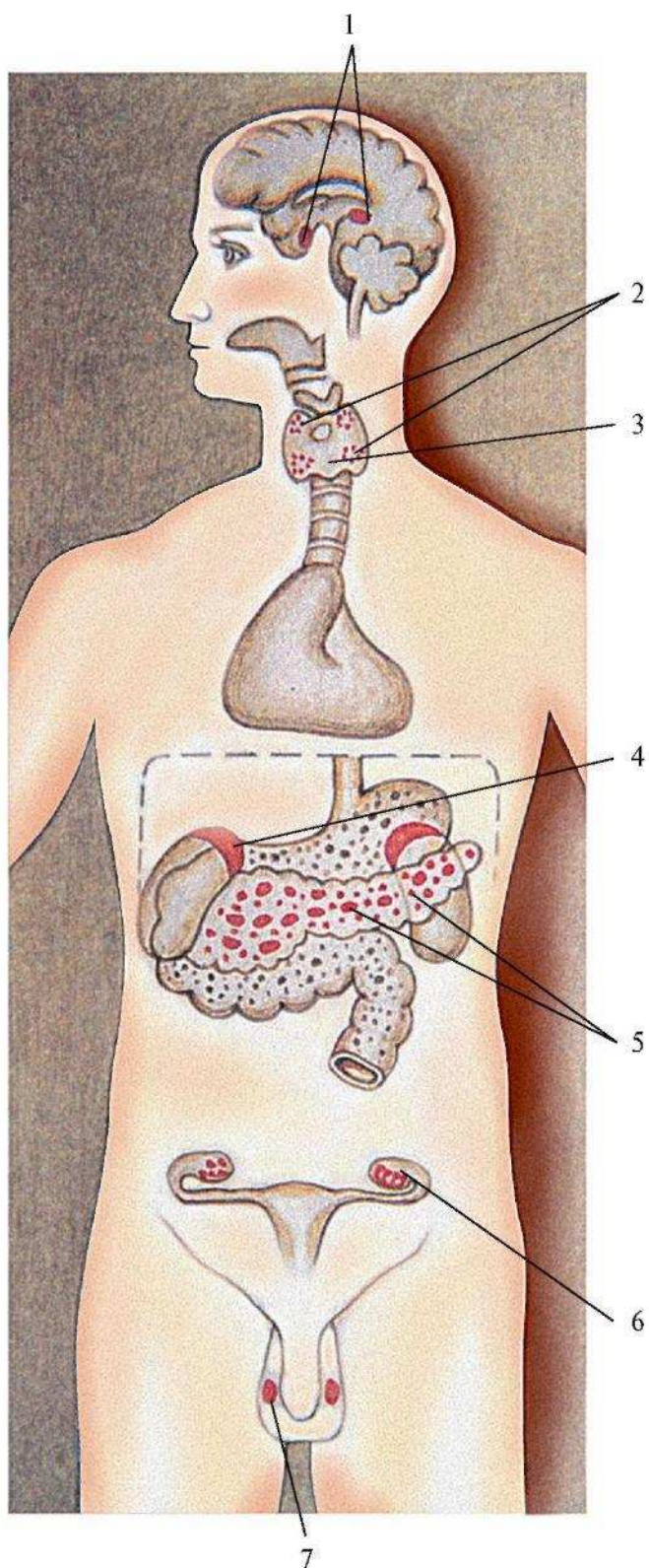


Рис. 372. Расположение эндокринных желез в теле человека. Схема.

1 - гипофиз и эпифиз, 2 - паращитовидные железы, 3 - щитовидная железа, 4 - надпочечники, 5 - панкреатические островки, 6 - яичник, 7 - яичко.

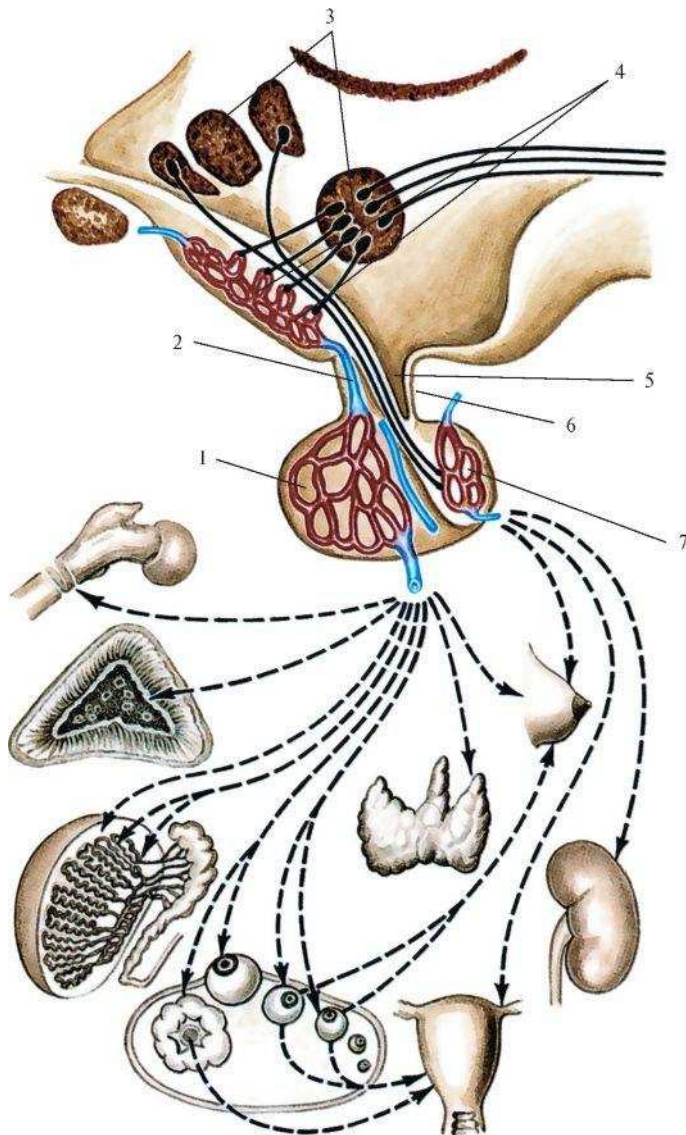


Рис. 373. Схема взаимоотношений гипофиза с гипоталамусом. Стрелками показаны направления действия гормонов гипофиза на другие железы внутренней секреции и некоторые органы. 1 - передняя доля гипофиза, 2 - портальная (воротная) вена гипофиза, 3 - ядра гипоталамуса, 4 - серый бугор (капиллярная сеть), 5 - воронка гипоталамуса, 6 - воронка задней доли гипофиза, 7 - задняя доля гипофиза.

Щитовидная железа

Щитовидная железа (glandula thyroidea), непарный орган, располагается в передней области шеи на уровне гортани и верхнего отдела трахеи и состоит из двух долей - *правой доли (lobus dexter)* и *левой доли (lobus sinister)*, соединенных узким перешейком (рис. 372, 374). Кпереди от железы находятся мышцы, расположенные ниже подъязычной кости (грудино-щитовидная, грудино-подъязычная и лопаточно-подъязычная), а также поверхностная и предтрахеальная пластинки шейной фасции.

Задняя вогнутая поверхность железы охватывает спереди и с боков нижние отделы гортани и верхнюю часть трахеи. *Перешеек щитовидной железы (isthmus glandulae)*

thyroidei), соединяющий правую и левую доли, находится, как правило, на уровне II и III хрящей трахеи.

От перешейка железы кверху отходит *пира- мидальная доля* (lobus pyramidalis), которая встречается примерно в 30% случаев. Эта доля своей верхушкой иногда достигает тела подъязычной кости.

Поперечный размер щитовидной железы у взрослого человека достигает 50-60 мм. Продольный размер каждой доли составляет 50-80 мм. Вертикальный размер перешей-

ка колеблется от 0,5 до 2,5 см, а толщина его составляет 2-6 мм. Масса щитовидной железы взрослых людей от 20 до 60 лет составляет в среднем 16,3-18,5 г. После 50-55 лет происходит некоторое снижение объема и массы железы. Масса и объем щитовидной железы у женщин больше, чем у мужчин.

Щитовидная железа покрыта *фиброзной капсулой* (capsula fibrosa), которая сращена с гортанью и трахеей. От капсулы внутрь железы отходят соединительнотканые перегородки - трабекулы, подразделяющие ткань железы на дольки, которые состоят из фолликулов. Стенки фолликулов изнутри выстланы эпителиальными фолликулярными клеткам кубической формы, а внутри фолликулов находится густое вещество - коллоид, которое содержит гормоны щитовидной железы, состоящие, в основном, из белков и йодсодержащих аминокислот.

Иннервация щитовидной железы: симпатическая - от шейного отдела симпатических стволов, а парасимпатическая - по ветвям блуждающих нервов.

Кровоснабжение: правая и левая верхние щитовидные артерии (ветви наружных сонных артерий) и нижние щитовидные артерии (ветви щитошейных стволов подключичных артерий), нижняя щитовидная артерия (ветвь плечевого ствола). *Венозная кровь* оттекает по верхним и средним щитовидным венам во внутренние яремные вены, по нижним щитовидным венам - в плечеголовые вены.

Лимфатические сосуды щитовидной железы впадают в щитовидные, предгортанные, пред- и паратрахеальные лимфатические узлы.

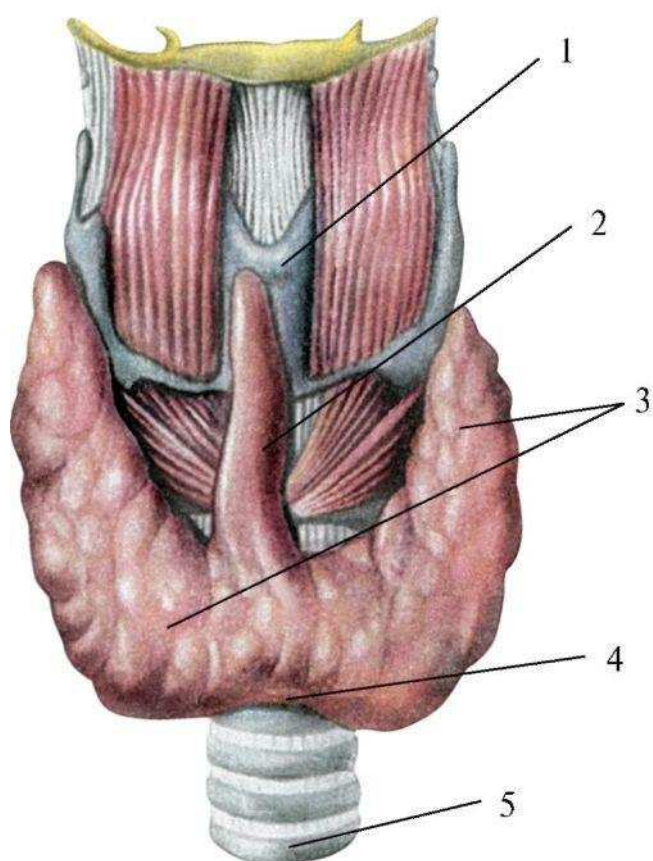


Рис. 374. Щитовидная железа. Вид спереди. 1 - щитовидный хрящ, 2 - пирамидальная доля, 3 - правая и левая доли, 4 - перешеек щитовидной железы, 5 - трахея.

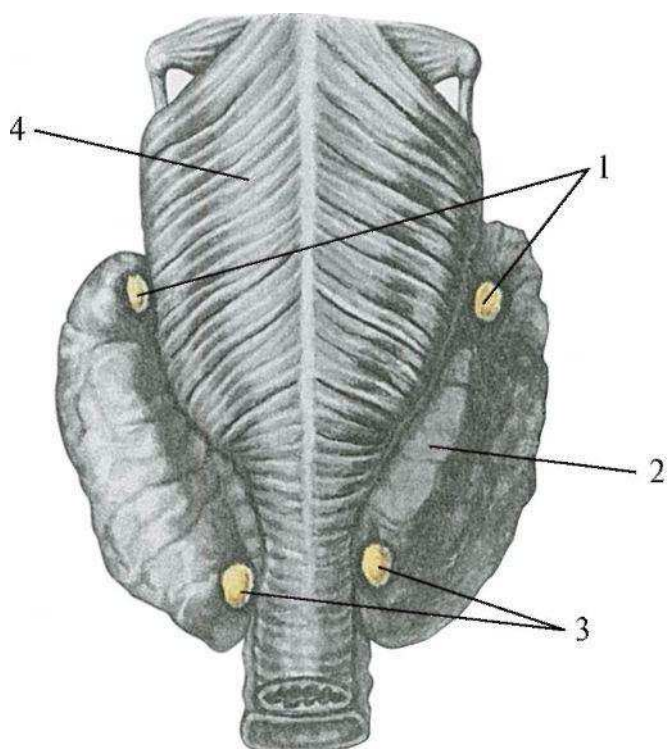


Рис. 375. Паращитовидные железы. Вид сзади. 1 - верхние паращитовидные железы, 2 - щитовидная железа, 3 - нижние паращитовидные железы, 4 - глотка (задняя поверхность).

Паращитовидные железы

Парные *верхняя паращитовидная железа* (glandula parathyroidea superior) и *нижняя паращитовидная железа* (glandula parathyroidea inferior) расположены на задней стороне соответствующих долей щитовидной железы (рис. 375). Размеры каждой железы составляют 2-8 мм.

Часто паращитовидные железы располагаются у места проникновения в ткань щитовидной железы нижних щитовидных артерий. Паращитовидные железы имеют фиброзную капсулу, от которой внутрь желез проникают пучки соединительнотканых волокон между эпителиальными клетками.

Гормон околощитовидных желез паратиреокальцитонин (паратгормон) участвует в регуляции фосфорно-кальциевого обмена.

Иннервация околощитовидных желез: симпатические волокна от шейного отдела симпатического ствола и ветви блуждающего нерва.

Кровоснабжение: ветви верхних и нижних щитовидных артерий. *Венозная кровь* оттекает по одноименным венам.

Эндокринная часть поджелудочной

железы

Эндокринная часть поджелудочной железы (pars endocrina pancreatis) представлена группами эпителиальных клеток, образующих своеобразной формы *панкреатические островки* (insulae pancreaticae) - островки Лангерганса. Панкреатические островки имеются во всех отделах поджелудочной железы, но больше всего их в области хвоста поджелудочной железы. Величина островков колеблется от 0,1 до 0,3 мм. Гормоны клеток панкреатических островков (инсулин и глюкагон) поступают в кровь и принимают участие в регуляции углеводного обмена.

Эндокринная часть половых желез

Яичко (testis) у мужчин, *яичник* (ovarium) у женщин помимо половых клеток вырабатывают и выделяют в кровь половые гормоны, под влиянием которых формируются вторичные половые признаки и половое поведение.

Эндокринной функцией в яичке обладают железистые клетки - интерстициальные эндокриноциты яичка (клетки Лейдига), которые располагаются между извитыми семенными канальцами. Интерстициальные эндокриноциты яичка выделяют мужской половой гормон - тестостерон.

В яичнике вырабатываются половые гормоны эстроген и прогестерон. Эстроген (фолликулин) синтезируют клетки зернистого слоя созревающих фолликулов. Клетки

желтого тела яичника (лютеоциты) вырабатывают гормон яичника прогестерон. Прогестерон подготавливает слизистую оболочку матки к восприятию оплодотворенной яйцеклетки, а также задерживает рост новых фолликулов.

Надпочечники

Надпочечник (glandula suprarenalis), парный орган, имеющий форму уплощенного конуса, располагается в забрюшинном пространстве над верхним концом соответствующей почки (рис. 376). У каждого надпочечника различают *переднюю поверхность* (facies anterior), *заднюю поверхность* (facies posterior) и *почечную поверхность* (facies renalis). *Медиальный край* (margo medialis) правого надпочечника граничит с нижней полой веной, а левый надпочечник соприкасается с аортой. Каждый надпочечник (правый и левый) располагается в толще околопочечного жирового тела. Передняя поверхность левого и правого надпочечников частично покрыта почечной фасцией и париетальной брюшиной. Длина надпочечника равна 40-60 мм, высота (ширина) - 20-30 мм, толщина (передне-задний размер) - 2-8 мм.

На передней поверхности надпочечника видна глубокая борозда - *ворота* (hilum), через которые из органа выходит центральная вена. Снаружи надпочечник покрыт фиброзной капсулой, плотно сращенной с паренхимой. К фиброзной капсуле изнутри прилежит корковое вещество - *кора* (cortex), состоящее из трех зон. Снаружи, ближе к капсуле, располагается *клубочковая зона* (zona glomerulosa), за ней следует *пучковая зона* (zona fasciculata). На границе с мозговым веществом находится *внутренняя сетчатая зона* (zona reticularis). Клетки клубочковой зоны выделяют минералокортикоиды (альдостерон), в пучковой зоне образуются глюкокортикоиды - (гидрокортизон и кортикостерон), в сетчатой зоне образуются половые гормоны (андрогены, эстроген и прогестерон).

В центре надпочечника находится *мозговое вещество* (medulla), образованное крупными клетками, окрашивающимися солями хрома. Клетки мозгового вещества вырабатывают гормоны адреналин и норадреналин.

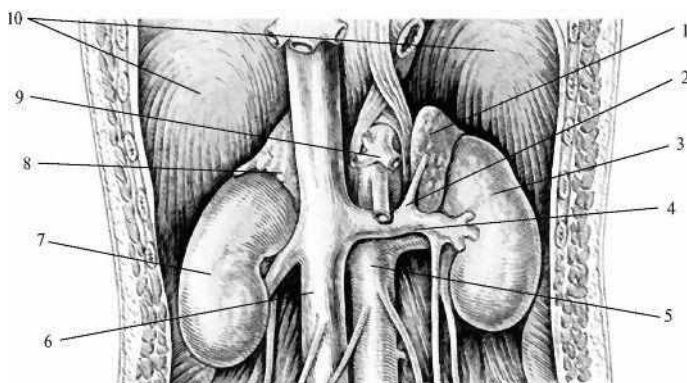


Рис. 376. Надпочечники и их взаимоотношения с почками. Вид спереди.

1 - левый надпочечник, 2 - центральная вена надпочечника, 3 - левая почка, 4 - левая почечная вена, 5 - аорта, 6 - нижняя полая вена, 7 - правая почка, 8 - правый надпочечник, 9 - чревной ствол, 10 - диафрагма.

Иннервация надпочечника: симпатические волокна из чревного сплетения и ветви блуждающих нервов.

Кровоснабжение: верхние надпочечниковые артерии (из нижней диафрагмальной артерии), средняя надпочечниковая (из брюшной части аорты) и нижняя надпочечниковая артерия (из почечной артерии). *Венозная кровь* оттекает по центральной вене, которая у правого надпочечника впадает в нижнюю полую вену, у левого - в левую почечную вену, а также по многочисленным мелким венам, впадающим в притоки воротной вены.

Лимфатические сосуды надпочечников впадают в поясничные лимфатические узлы.

Шишковидное тело

Шишковидное тело, шишковидная железа, эпифиз мозга (corpus pineale, glandula pinealis, epiphysis cerebri), располагается в борозде, отделяющей друг от друга верхние холмики крыши среднего мозга. От переднего конца шишковидного тела к медиальной поверхности правого и левого таламусов (зрительных бугров) натянуты *поводки* (habenuli). Форма шишковидного тела чаще овоидная, реже - шаровидная или коническая. Длина шишковидного тела 8-15 мм, ширина - 6-10 мм, толщина - 4-6 мм. Снаружи шишковидное тело покрыто соединительнотканной капсулой. Клеточными элементами шишковидного тела являются пинеалоциты, выделяющие вещества, тормозящие деятельность гипофиза.

Иннервация шишковидного тела: симпатические волокна проникают в железу вместе с кровеносными сосудами.

Кровоснабжение: ветви задней мозговой и верхней мозжечковой артерий. *Венозная кровь* оттекает в большую вену мозга или в ее притоки.

УЧЕНИЕ О СОСУДАХ (АНГИОЛОГИЯ)

Сердечно-сосудистая система обеспечивает транспорт крови, снабжение органов и тканей питательными и энергетическими веществами, выводит продукты обмена. К этой системе относят сердце и кровеносные сосуды (рис. 377). Центральное положение в сердечно-сосудистой системе занимает сердце. Кровеносные сосуды представлены артериями, несущими кровь от сердца, и венами, по которым кровь направляется к сердцу.

Кровеносные сосуды имеются во всех органах и тканях. Они отсутствуют лишь в эпителиальном покрове кожи и слизистых оболочек, в волосах, ногтях, роговице глаза и суставных хрящах. По удалении от сердца артерии ветвятся, калибр их постепенно уменьшается вплоть до сосудов микроциркуляторного русла, расположенных в толще органов и тканей (где происходят обменные процессы между кровью и прилежащими тканями). Конечные отделы микроциркуляторного русла служат началом вен, которые укрупняются, соединяются между собой и несут кровь к сердцу. Различают большой и малый круги кровообращения. Различают *париетальные* (пристеночные) *артерии и вены*, кровоснабжающие стенки полостей тела. *Висцеральные* (внутренностные) *артерии и вены* кровоснабжают внутренние органы. Артерии до вступления в орган называют *внеорганными (экстраорганными)*, в органах - *внутриорганными (интраорганными)* артериями.

У стенок кровеносных сосудов различают внутреннюю, среднюю и наружную оболочки. *Внутренняя оболочка артерий, или интима (tunica intima)*, состоит из слоя эндотелиоцитов с базальной мембраной, подэндотелиального слоя и внутренней эластической мембраны (рис. 378). *Средняя оболочка, или медиа (tunica media)* у мелких артерий образована гладкомышечными клетками, у крупных артерий - мышечные и эластические структуры. *Наружная оболочка (tunica externa)*, или *адвентиция (adventitia)* образована рыхлой волокнистой соединительной тканью, где проходят сосуды, нервы, обеспечивающие жизнедеятельность этих сосудов.

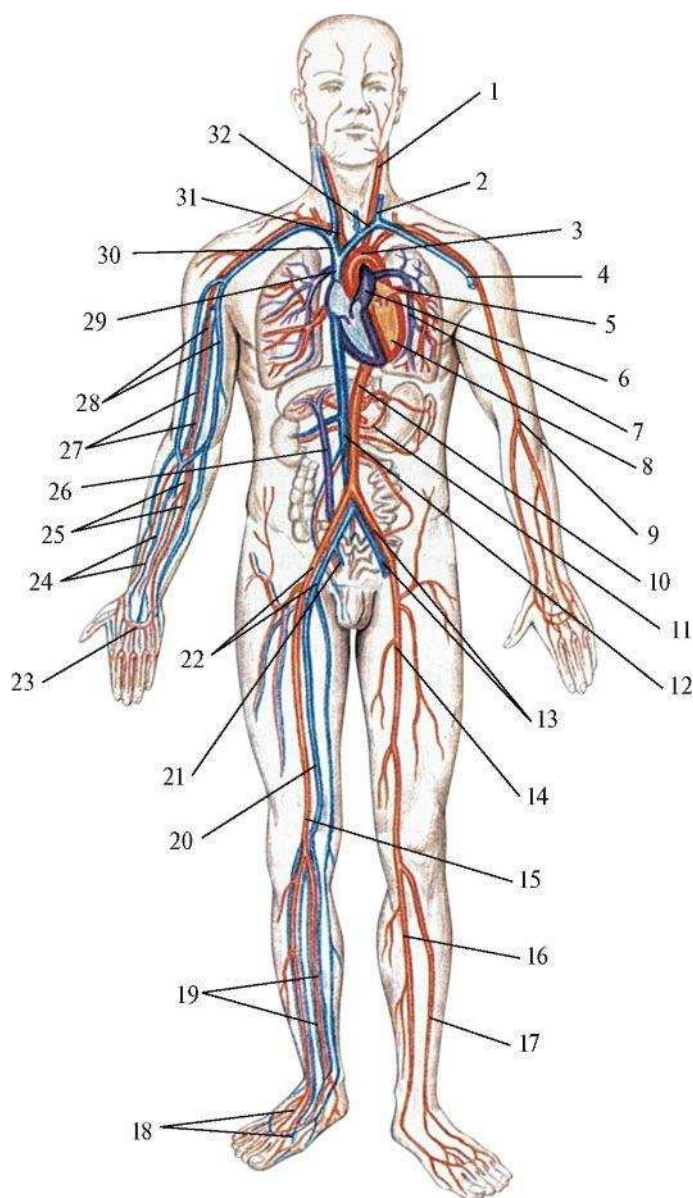


Рис. 377. Кровеносная система человека. Вид спереди.

1 - общая сонная артерия, 2 - внутренняя яремная вена, 3 - дуга аорты, 4 - подключичная вена, 5 - левая легочная вена, 6 - легочный ствол, 7 - левая легочная артерия, 8 - левый желудочек, 9 - плечеголовная артерия, 10 - нисходящая часть аорты, 11 - правая желудочная артерия, 12 - нижняя полая вена, 13 - общие подвздошные артерия и вена, 14 - бедренная артерия, 15 - подколенные артерии, 16 - задняя большеберцовая артерия, 17 - передняя большеберцовая артерия, 18 - тыльные артерия и вены стопы, 19 - задние большеберцовые артерия и вены, 20 - бедренная вена, 21 - внутренняя подвздошная вена, 22 - наружные подвздошные артерия и вена, 23 - поверхностная ладонная дуга, 24 - лучевые артерия и вена, 25 - локтевые артерия и вена, 26 - воротная вена печени, 27 - плечевые артерия и вена, 28 - подмышечные артерия и вена, 29 - верхняя полая вена, 30 - правая плечеголовная вена, 31 - плечеголовный ствол, 32 - левая плечеголовная вена.

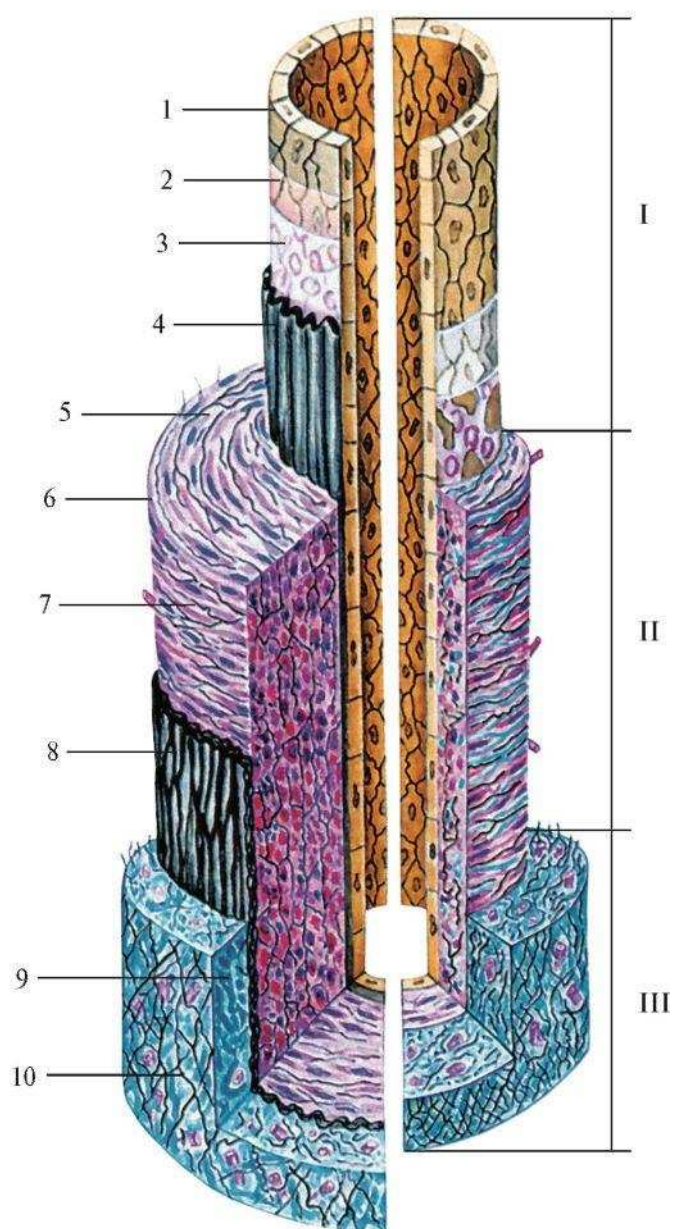


Рис. 378. Схема строения стенок артерии и вены среднего калибра.

I - внутренняя оболочка, II - средняя оболочка, III - наружная оболочка.

1 - эндотелий, 2 - базальная мембрана, 3 - подэндотелиальный слой, 4 - внутренняя эластическая мембрана, 5 - гладкомышечные клетки (миоциты), 6 - эластические волокна, 7 - коллагеновые волокна, 8 - наружная эластическая мембрана, 9 - волокнистая соединительная ткань, 10 - сосуды сосудов.

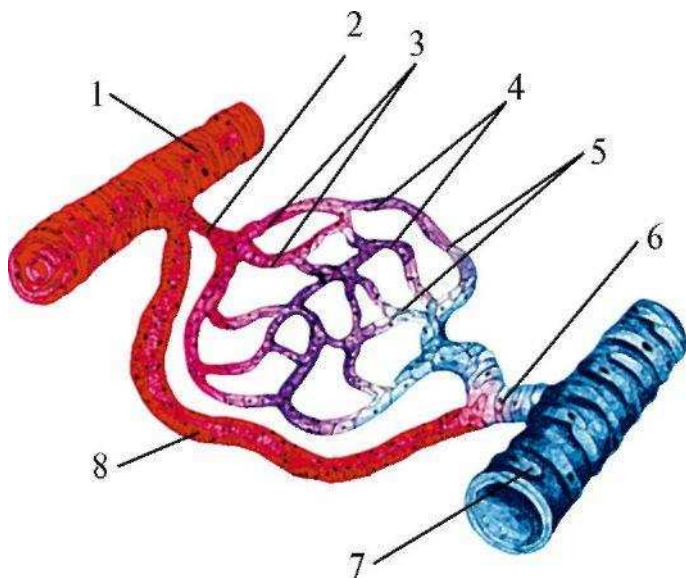


Рис. 379. Схема строения микроциркуляторного русла

1 - артерия, 2 - артериола, 3 - артериальная капилляры (прекапилляры), 4 - капилляры, 5 - венозные капилляры (посткапилляры), 6 - венула, 7 - вена, 8 - артериоло-венулярный анастомоз.

Микроциркуляторное русло включает артериолы, прекапиллярные артериолы (прекапилляры), гемокапилляры, посткапиллярные венулы и артериоло-венулярные анастомозы (рис. 379). Стенки капилляров образованы одним слоем эндотелиоцитов, базальной мембраной и перикапиллярными клетками. Диаметр кровеносных капилляров составляет 3-11 мкм. Артериоло-венулярные анастомозы (шунты) соединяют артериолу и венулу, содержат в своих стенках гладкие миоциты. Стенки вен более тонкие, чем у артерий, также состоят из внутренней (интима), средней (медиа) и наружной (адвентиция) оболочек. Вены среднего и крупного калибра имеют *венозные клапаны* (valvulae venosae), которые являются тонкими складками внутренней оболочки. Клапаны препятствуют обратному току крови, располагаются попарно, форма их полулунная. Вены подразделяют на поверхностные и глубокие. Поверхностные вены располагаются в подкожной клетчатке над поверхностной фасцией. Глубокие вены в области конечностей располагаются, как правило, попарно, возле одноименных артерий. Поэтому эти вены называются венами-спутницами.

Сердце

Сердце (*cor*), располагающееся в грудной полости, между легкими, по форме напоминает конус (рис. 380). Нижняя заостренная часть - *верхушка сердца* (apex cordis), обращена книзу, влево и впереди. *Широкое основание сердца* (basis cordis) направлено кверху, кзади и направо. Поперечный размер сердца у взрослого человека составляет 12-15 см, продольный - 14-16 см, масса равна примерно 250-300 г. У сердца различают грудно-реберную, диафрагмальную и две легочные поверхности. *Грудно-реберная (передняя) поверхность* (facies sternocostalis), выпуклая, обращена к внутренней поверхности грудины и ребер. *Диафрагмальная поверхность* (facies diaphragmatica) прилежит к диафрагме, а *парная легочная поверхность* (facies pulmonalis) обращена к легкому. На поверхности сердца видна поперечно идущая *венечная борозда* (sulcus coronarius),

служащая внешней границей между предсердиями и желудочками сердца. Над бороздой на грудинно-реберной стороне находится часть правого *предсердия* с его *правым ушком* (auricula dextra) и *ушко левого предсердия* (auricula sinistra). На грудинно-реберной передней поверхности сердца от его основания к верхушке идет *передняя межжелудочковая борозда* (sulcus interventricularis anterior). Она отделяет правый желудочек от левого желудочка сердца. На диафрагмальной стороне сердца в венечной борозде располагаются ветви венечных артерий, а также венозный венечный синус сердца (рис. 381).

Сердце имеет 4 камеры: правое и левое предсердия, правый и левый желудочки. Правая и левая половины сердца не сообщаются между собой. Между правым и левым предсердиями имеется межпредсердная перегородка, на которой видна овальная ямка, а между желудоч-

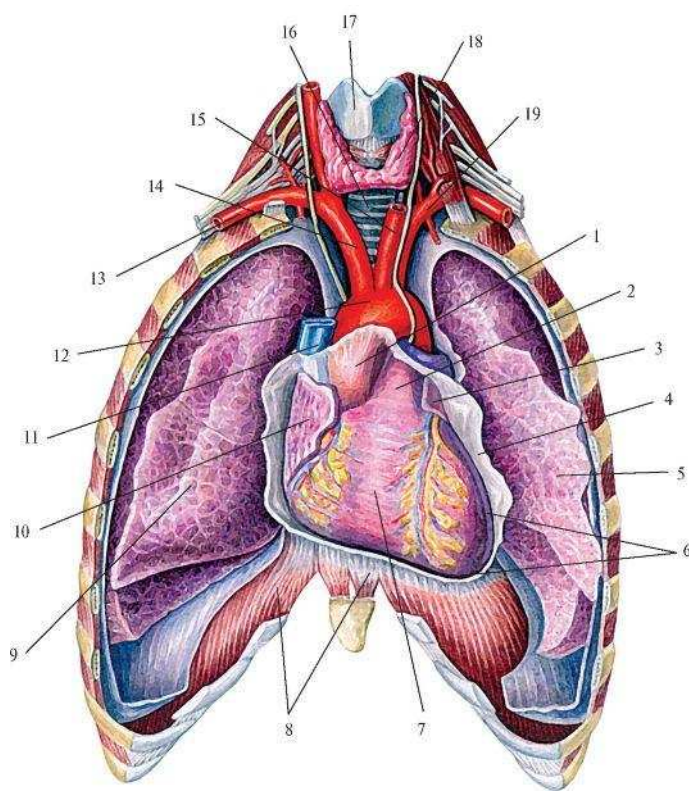


Рис. 380. Положение сердца в грудной полости. Вид спереди. Передняя часть перикарда удалена. Правое и левое легкие отвернуты в стороны.

1 - восходящая часть аорты, 2 - легочный ствол, 3 - левое ушко, 4 - перикард, 5 - левое легкое, 6 - перикардальная полость, 7 - сердце, 8 - диафрагма, 9 - правое легкое, 10 - правое ушко, 11 - верхняя полая вена, 12 - дуга аорты, 13 - правая подключичная артерия, 14 - плечеголовной ствол, 15 - левая общая сонная артерия, 16 - трахея, 17 - гортань, 18 - щитовидная железа, 19 - левая подключичная артерия.

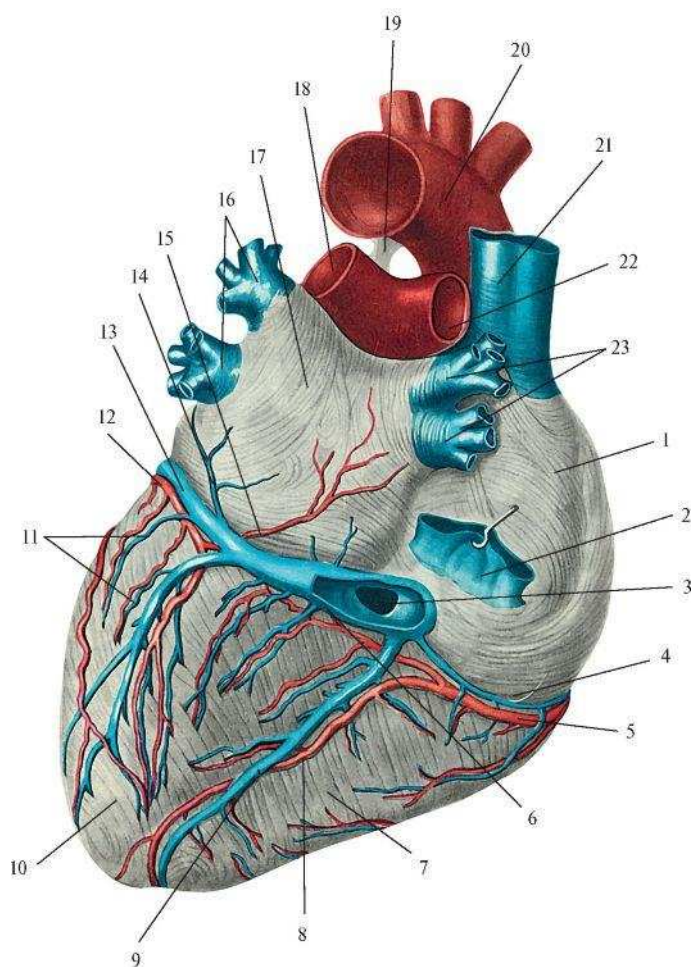


Рис. 381. Сердце и его кровеносные сосуды (диафрагмальная поверхность). Вид сзади. 1 - правое предсердие, 2 - нижняя полая вена, 3 - отверстие венечного синуса, 4 - малая вена сердца, 5 - правая венечная артерия, 6 - венечный синус, 7 - правый желудочек, 8 - задняя межжелудочковая ветвь правой венечной артерии, 9 - средняя вена сердца, 10 - левый желудочек, 11 - задние вены левого желудочка, 12 - огибающая ветвь левой венечной артерии, 13 - большая вена сердца, 14 - косая вена левого предсердия, 15 - промежуточная предсердная ветвь левой венечной артерии, 16 - левые легочные вены, 17 - левое предсердие, 18 - левая легочная артерия, 19 - артериальная связка, 20 - дуга аорты, 21 - верхняя полая вена, 22 - правая легочная артерия, 23 - левые легочные вены.

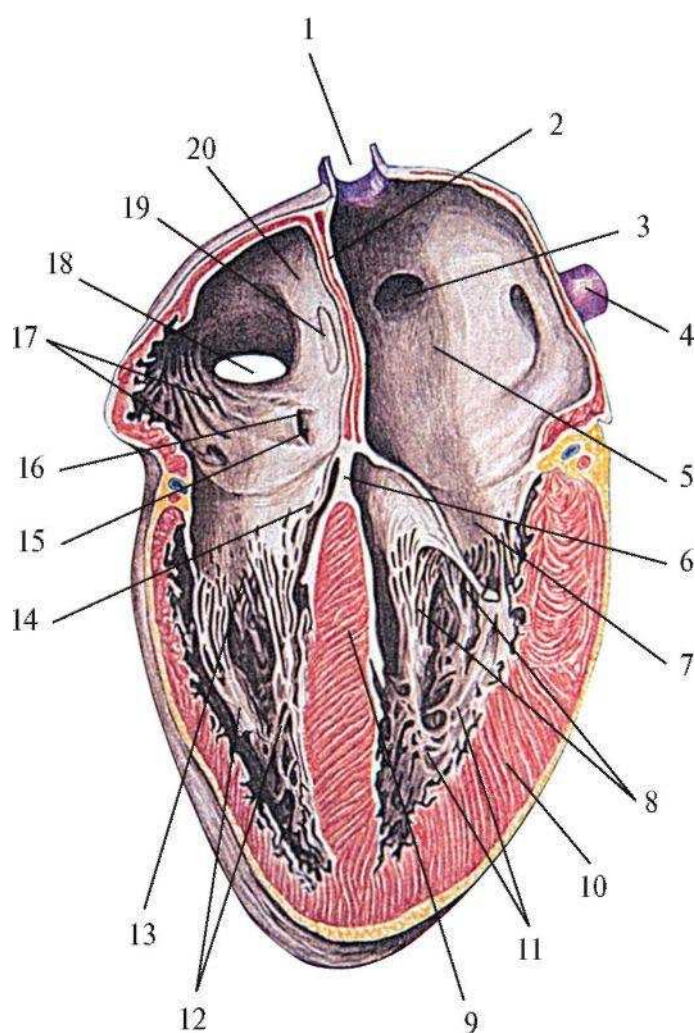


Рис. 382. Межпредсердная и межжелудочковая перегородки. Продольный разрез сердца.

1 - правая легочная вена, 2 - межпредсердная перегородка, 3 - устье правой легочной вены, 4 - левая легочная вена, 5 - левое предсердие, 6 - перепончатая часть межжелудочковой перегородки, 7 - задняя створка левого предсердно-желудочкового клапана, 8 - сухожильные нити, 9 - мышечная часть межжелудочковой перегородки, 10 - миокард левого желудочка,

11 - мясистые трабекулы, 12 - сосочковые мышцы правого желудочка, 13 - задняя створка предсердно-желудочкового клапана, 14 - перегородочная створка правого предсердно-желудочкового клапана, 15 - отверстие венозного синуса сердца, 16 - заслонка (клапан) венозного синуса, 17 - гребенчатые мышцы правого предсердия, 18 - отверстие нижней полых вены, 19 - овальная ямка, 20 - правое предсердие.

ками толстая межжелудочковая перегородка (рис. 382). Правое предсердие через правое предсердно-желудочковое отверстие сообщается с правым желудочком, а левое предсердие сообщается с левым желудочком через левое предсердно-желудочковое отверстие. В правое предсердие собирается венозная кровь из верхней и нижней полых

вен, а также из венечного синуса сердца. В левое предсердие поступает артериальная кровь из легочных вен. Желудочки выбрасывают кровь в артерии. Из левого желудочка артериальная кровь направляется в аорту и по ее ветвям - к органам и тканям. Из правого желудочка венозная кровь поступает в легочный ствол, а из него в легочные артерии (рис. 383).

Правое предсердие (atrium dextrum) имеет дополнительную полость - *правое ушко* (auricula dextra), выступающее вперед. Задний участок правого предсердия, в который впадают верхняя и нижняя полые вены, называют *синусом полых вен* (sinus venarum cavarum). Под отверстием нижней полой вены находится *отверстие венечного синуса* (ostium sinus coronarii), имеющего клапан - *заслонку венечного синуса* (valvula sinus coronarii). На внутренней поверхности правого ушка и прилежащего к нему участка правого предсердия видны выступающие продольные валики - *гребенчатые мышцы* (mm. pectinati).

Правый желудочек (ventriculus dexter). Его медиальная стенка является *межжелудочковой перегородкой* (septum interventriculare), отделяющая этот желудочек от левого желудочка. У широкой верхней части правого желудочка сзади имеется *правое предсердно-желудочковое отверстие* (ostium atrioventriculare dextrum), а спереди - *отверстие легочного ствола* (ostium trunci pulmonalis). Участок правого желудочка, соответствующий началу легочного ствола, называется *артериальным конусом* (conus arteriosus).

У правого предсердно-желудочкового отверстия имеется *правый предсердножелудочковый клапан* (valva atrioventricularis dextra), состоящий из трех створок, сращенных с фиброзным кольцом, расположенным на границе предсердий и желудочков (рис. 382). Свободные края створок направ-

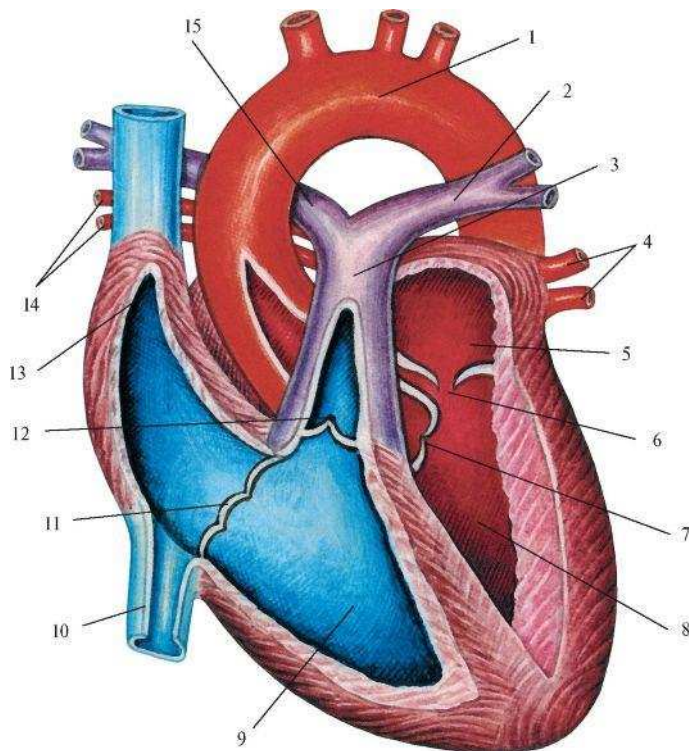


Рис. 383. Направления тока крови в сердце (показаны стрелками). Схема. Вид спереди. 1 - аорта, 2 - левая легочная артерия, 3 - легочный ствол, 4 - левые легочные вены, 5 - левое предсердие, 6 - митральный клапан левого предсердно-желудочкового отверстия, 7 - клапан аорты, 8 - левый желудочек, 9 - правый желудочек, 10 - нижняя полая вена, 11 - трехстворчатый клапан правого предсердно-желудочкового отверстия, 12 - клапан легочного ствола, 13 - верхняя полая вена, 14 - правые легочные вены, 15 - правая легочная артерия.

лены в полость желудочка, к ним прикреплены плотные фиброзные тяжи - *сухожильные хорды* (chordae tendineae) *передней, задней и перегородочной сосочковых мышц* (mm. papillares anterior, poste-rior et septalis), имеющих конусовидную форму.

У начала легочного ствола располагается его *клапан* (valva trunci pulmonalis), имеющий правую, левую и переднюю полулунные створки. Нижняя выпуклая поверхность каждой из заслонок обращена в полость правого желудочка; свободный край - в просвет легочного ствола. Середина свободного края каждой заслонки утолщена, образует узелок полулунной заслонки.

Левое предсердие (atrium sinistrum) имеет конусообразное выпячивание - левое ушко (auricula sinistra). Внутренняя стенка предсердия гладкая, гребенчатые мышцы имеются лишь в ушке предсердия. Сверху и сзади в левое предсердие открываются четыре отверстия *легочных вен* (ostia venarum pulmonarum), по два от каждого легкого. Левое предсердие сообщается с левым желудочком при помощи *левого предсердно-желудочкового отверстия* (ostium atrioventriculare sinistrum).

Левый желудочек (ventriculus sinister) имеет конусовидную форму, его основание обращено кверху, где находится левое предсердно-желудочковое отверстие, имеющее переднюю и заднюю створки, принадлежащие *левому предсердно-желудочковому (митральному) клапану* (valva atrioventricularis sinistra). Створки клапана сухожильными нитями соединены с *передней и задней сосочковыми мышцами* (mm. papillares anterior et posterior). У начала аорты имеется клапан аорты (valva aortae), состоящий из правой, левой и задней полулунных заслонок. Каждая заслонка на своем свободном крае имеет *узелок заслонки* (nodulus aortae).

У стенок сердца различают три слоя: эндокард (внутренний слой), миокард (средний, мышечный слой), эпикард (наружный, серозный покров сердца). *Эндокард* (endocardium) выстилает изнутри полости сердца, повторяя их сложный рельеф. *Миокард* (myocardium) образован сердечной мышечной тканью - кардиомиоцитами, которые и у предсердий, и у желудочков начинаются на правом и левом фиброзных кольцах, расположенных на границе между предсердиями и желудочками. У предсердий миокард имеет поверхностный слой, ориентированный поперечно, общий для обоих предсердий (рис. 384). Глубокий слой у каждого предсердия свой, он образован продольными пучками.

Миокард желудочков состоит из наружного, среднего и внутреннего слоев. Пучки наружного слоя идут вниз, образуют на верхушке сердца завиток сердца и переходят во внутренний слой миокарда, который поднимаются вверх до фиброзных колец и образует сосочковые мышцы. Наружные и внутренние слои являются общими для обоих желудочков. Средний слой миокарда у каждого желудочка свой, он образован круговыми

волокнами. Межжелудочковая перегородка в ее мышечной части образована миокардом, верхняя часть перегородки состоит из плотной фиброзной ткани.

Эпикард (epicardium), покрывающий снаружи сердце, является серозной оболочкой, окружает также начальные отделы легочного ствола и аорты, конечные отделы легочных вен, верхних и нижних полых вен, а затем переходит в париетальную пластинку серозного перикарда.

В стенках предсердий и желудочков располагается так называемая *проводящая система сердца*, генерирующая импульс сердечных сокращений и проводящая его ко всем отделам миокарда. Проводящая система состоит из синусно-предсердного узла с отходящими от него пучками, предсердно-желудочкового узла, предсердно-желудочкового пучка, его ножек и разветвлений проводящих волокон Пуркинье (рис. 385). *Синусно-предсердный узел*, располагается под эпикардом правого предсердия, между местом впадения верхней полой вены и ушком правого предсердия. От узла проводящие волокна идут к кардиомиоцитам предсердий и *предсердно-желудочковому узлу*, который лежит в толще межпредсердной перегородки. От предсердно-желудочкового узла отходит *предсердно-желудочковый пучок*, который спускается в межжелудочковую перегородку и разделяется на *правую и левую ножки*, которые в толще миокарда желудочков разветвляются на *волокна Пуркинье*, заканчивающиеся непосредственно на кардиомиоцитах желудочков.

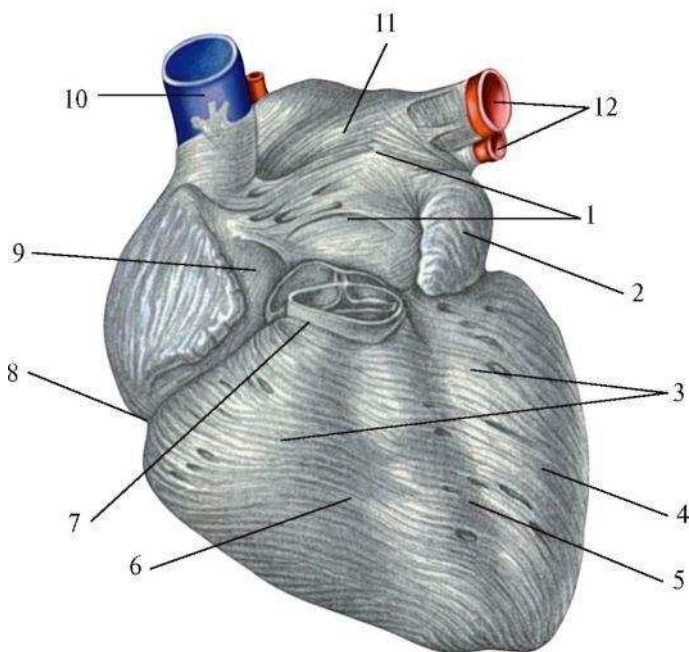


Рис. 384. Миокард предсердий и желудочков. Вид спереди.

1 - миокард предсердий, 2 - левое ушко, 3 - миокард желудочка, 4 - левый желудочек, 5 - передняя межжелудочковая борозда, 6 - правый желудочек, 7 - легочный ствол, 8 - венечная борозда, 9 - правое предсердие, 10 - верхняя полая вена, 11 - левое предсердие, 12 - левые легочные вены.

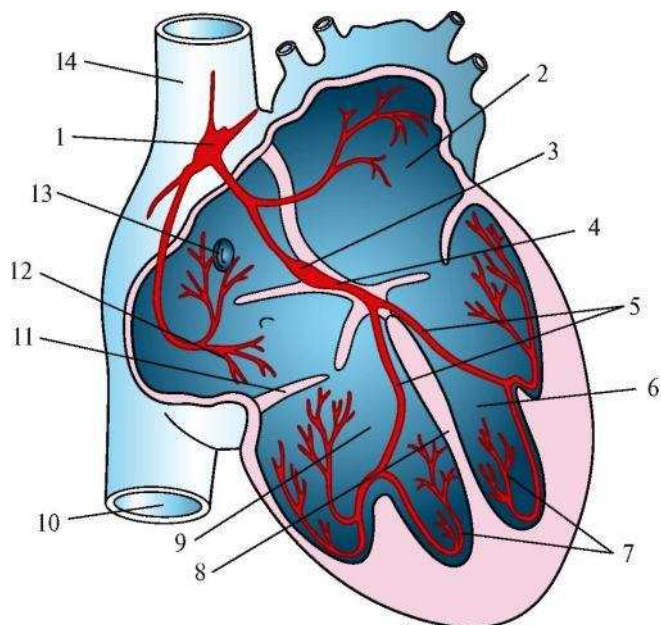


Рис. 385. Схема проводящей системы сердца человека. Вид спереди.

1 - синусно-предсердный узел, 2 - левое предсердие, 3 - предсердно-желудочковый узел, 4 - предсердно-желудочковый пучок, 5 - правая и левая ножки предсердно-желудочкового пучка, 6 - левый желудочек, 7 - проводящие мышечные волокна (Пуркинье), 8 - межжелудочковая перегородка, 9 - правый желудочек, 10 - правый предсердно-желудочковый клапан, 11 - нижняя полая вена, 12 - правое предсердие, 13 - отверстие венечного синуса, 14 - верхняя полая вена.

Сердце проецируется на переднюю грудную стенку так, что его верхняя граница соответствует линии, соединяющей верхние края третьих реберных хрящей (рис. 386). Правая граница сердца спускается вертикально вниз от верхнего края третьего правого реберного хряща (на 1-2 см правее грудины) до уровня пятого правого реберного хряща. Нижняя граница сердца идет косо по линии от пятого правого реберного хряща до верхушки сердца. Левая граница сердца проходит от верхнего края хряща третьего левого ребра (на его середине) и идет вниз к верхушке сердца.

Правое и левое предсердно-желудочковые отверстия проецируются на переднюю грудную стенку по косой линии, проходящей от грудинного конца третьего левого реберного хряща к шестому правому реберному хрящу. Левое предсердно-желудочковое отверстие определяется на этой линии на уровне прикрепления третьего реберного хряща к грудины. Отверстие аорты находится позади левого края грудины на уровне третьего межреберного промежутка. Отверстие легочного ствола проецируется над прикреплением третьего левого реберного хряща к грудины.

Иннервация сердца: симпатические волокна идут в составе сердечных нервов от правого и левого симпатических стволов. Парасимпатические волокна поступают по сердечным ветвям блуждающих нервов.

Кровоснабжение: правая и левая венечные артерии, отходящие от начальной части аорты (рис. 380, 381). *Венозный отток:* вены, впадающие в венечный синус (sinus coronarius),

правые вены сердца, впадающие непосредственно в правое *предсердие*, и наименьшие вены сердца.

Лимфатические сосуды сердца направляются к нижним трахеобронхиальным и к передним средостенным лимфатическим узлам.

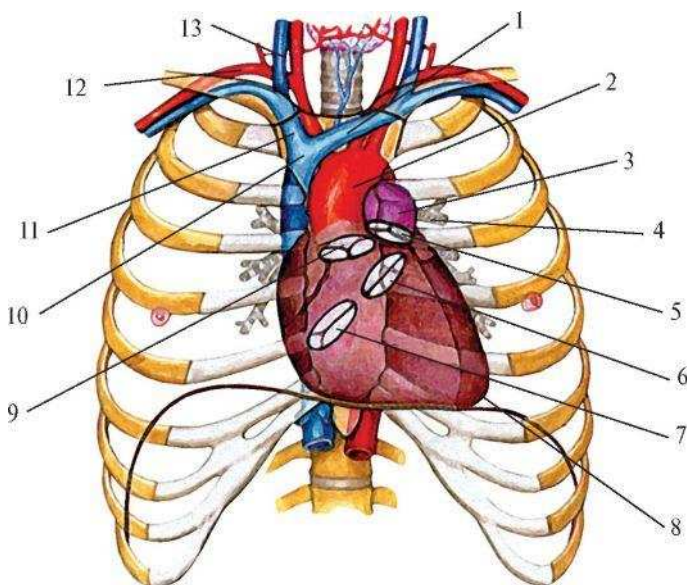


Рис. 386. Проекция границ и клапанов сердца на переднюю грудную стенку. Вид спереди. 1 - левая плечеголовная вена, 2 - дуга аорты, 3 - легочный ствол, 4 - левый бронх, 5 - отверстие легочного ствола (клапан легочного ствола), 6 - левое предсердно-желудочковое отверстие (митральный клапан), 7 - правое предсердно-желудочковое отверстие (трехстворчатый клапан), 8 - верхушка сердца, 9 - отверстие аорты (полулунный клапан), 10 - верхняя полая вена, 11 - правая плечеголовная вена, 12 - правая подключичная артерия, 13 - правая общая сонная артерия.

Перикард

Перикард (pericardium), или околосердечная сумка, имеет форму замкнутого мешка, окружающего сердце, начальные отделы аорты, легочного ствола и конечной части полых вен (рис. 380). Перикард сращен внизу с сухожильным центром диафрагмы, по бокам - со средостенной плеврой, впереди - с грудиной и реберными хрящами. У перикарда различают фиброзный (наружный) и серозный (внутренний) слои. Фиброзный перикард у основания сердца сращен с адвентицией аорты, легочного ствола, полых и легочных вен. Серозный перикард представлен париетальной и висцеральной пластинками. Париетальная пластинка выстилает изнутри серозный перикард, висцеральная пластинка образует эпикард. Между обеими пластинками имеется *узкая перикардальная полость* (cavitas pericardialis), в которой находится небольшое количество серозной жидкости, увлажняющей поверхности сердца.

Иннервация: ветвями диафрагмальных, блуждающих нервов, нервами симпатических стволов.

Кровоснабжение: перикардиальными ветвями грудной части аорты, перикардиально-диафрагмальными и верхними диафрагмальными артериями, коронарными артериями. Вены перикарда впадают в плечеголовные, непарную и полунепарную вены, а также в правое предсердие.

Лимфатические сосуды впадают в латеральные перикардиальные, передние и задние средостенные лимфатические узлы.

Артерии большого круга кровообращения

Кровеносная система образует два круга кровообращения: большой и малый (рис. 387). Малый круг кровообращения начинается в правом желудочке сердца, из которого выходит легочный ствол. Заканчивается малый круг кровообращения четырьмя легочными венами (по две от каждого легкого), которые впадают в левое предсердие. Большой круг кровообращения начинается в левом желудочке сердца, из которого выходит аорта. Заканчивается большой круг кровообращения верхней и нижней полыми венами, которые впадают в правое предсердие.

Малый (легочный) круг кровообращения обеспечивает газообмен между кровью легочных капилляров и воздухом легочных альвеол. В состав малого круга кровообращения входят легочный ствол, начинающийся в правом желудочке, правая и левая легочная артерии с их ветвями, микроциркуляторное русло легких, две правых и две левых легочных вены, впадающих в левое предсердие. По легочному стволу и его ветвям венозная кровь течет из сердца в легкие, а по легочным венам артериальная кровь направляется из легкого в сердце.

Легочный ствол (truncus pulmonalis) направляется вверх и кзади и на уровне V-го грудного позвонка делится на правую и левую легочные артерии, образуя *бифуркацию легочного ствола* (bifurcatio trunci pulmonalis).

Правая легочная артерия (a. pulmonalis dextra) направляется к воротам правого легкого, где она делится на верхнюю, среднюю и нижнюю долевые ветви.

Левая легочная артерия (a. pulmonalis sinistra) отходит от бифуркации легочного ствола к воротам левого легкого, где она делится на верхнюю и нижнюю долевые ветви. Долевые ветви и в правом, и в левом легких разделяются на сегментарные ветви, которые несут кровь в одноименные сегменты легкого. Сегментарные ветви разделяются на более мелкие ветви, вплоть до капилляров, густо оплетающих легочные альвеолы.

Из капилляров легкого образуются венулы, которые соединяются в более крупные вены. В конечном итоге в каждом легком формируется по две *легочные вены* (venae pulmonales). *Правая верхняя легочная вена* (v. pulmonalis dextra superior) собирает кровь от верхней и средней долей правого легкого.

Правая нижняя легочная вена (v. pulmonalis dextra inferior) собирает кровь от пяти сегментов нижней доли правого легкого.

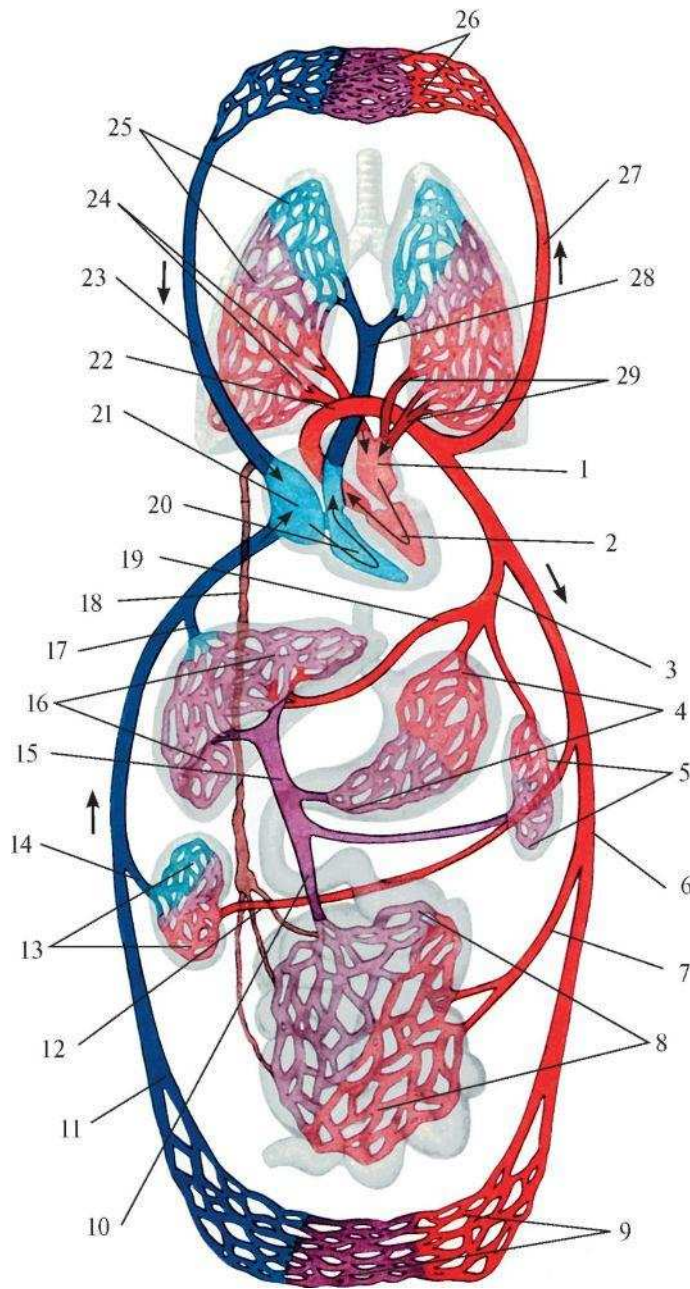


Рис. 387. Большой и малый круги кровообращения. Схема. Стрелки показывают направления тока крови.

1 - левое предсердие, 2 - левый желудочек, 3 - чревный ствол, 4 - капилляры желудка, 5 - капилляры селезенки, 6 - аорта, 7 - брыжеечная артерия, 8 - капилляры кишки, 9 - капилляры нижних отделов туловища, нижних конечностей, 10 - брыжеечная вена, 11 - нижняя полая вена, 12 - почечная артерия, 13 - капилляры почек, 14 - почечная вена, 15 - воротная вена, 16 - капилляры печени, 17 - печеночные вены, 18 - грудной лимфатический проток, 19 - общая печеночная артерия, 20 - правый желудочек, 21 - правое предсердие, 22 - дуга аорты, 23 - верхняя полая вена, 24 - правые легочные вены, 25 - капилляры легких, 26 - капилляры головы, верхних отделов туловища и верхних конечностей, 27 - , 28 - , 29 - ??.

Левая верхняя легочная вена (v. pulmonalis sinistra superior) собирает кровь из всех сегментов верхней доли левого легкого.

Левая нижняя легочная вена (v. pulmonalis sinistra inferior) выносит кровь из нижней доли левого легкого.

К кровеносным сосудам *большого (телесного) круга кровообращения* относят аорту, ее ветви, сосуды микроциркуляторного русла, вены, включая верхнюю и нижнюю полые вены. Полые вены впадают в правое предсердие.

Аорта

Аорта (aorta) - наиболее крупный артериальный сосуд тела человека, в котором различают восходящую часть, дугу и нисходящую часть (рис. 388). ***Восходящая часть аорты*** (pars ascendens aortae), выйдя из левого желудочка, образует расширение - *луковицу аорты* (bulbus aortae), от которой отходят правая и левая венечные артерии, кровоснабжающие сердце. Восходящая часть аорты поднимается вверх, справа от легочного ствола и на уровне 2-го правого реберного хряща переходит в дугу аорты. ***Дуга аорты*** (arcus aortae) образует изгиб влево и кзади переходит в нисходящую часть аорты. Под дугой аорты располагается бифуркация легочного ствола. От выпуклой стороны дуги аорты вверх последовательно отходят плечеголовной ствол, левая общая сонная артерия и левая подключичная артерия. ***Нисходящая часть аорты*** (pars descendens aortae) подразделяется на грудную и брюшную части. ***Грудная часть аорты*** (pars thoracica aortae) вначале располагается в заднем средостении, кпереди и слева от пищевода. От грудной части аорты отходят париетальные ветви, которые кровоснабжают стенки грудной полости, и висцеральные ветви, идущие к органам заднего средостения. ***Брюшная часть аорты*** (pars abdominalis aortae) начинается после прохождения ее через диафрагму и заканчивается на уровне четвертого поясничного позвонка разделением аорты на две общие подвздошные артерии - *бифуркация аорты* (bifurcatio aortae). Брюшная часть аорты располагается кпереди от тел поясничных позвонков. Справа от нее лежит нижняя полая вена. От брюшной части аорты к стенкам брюшной полости отходят париетальные ветви, а к внутренним органам - висцеральные ветви.

Ветвями дуги аорты являются плечеголовной ствол, левая сонная и левая подключичная артерии. ***Плечеголовной ствол*** (truncus brachiocephalicus) идет вверх и вправо и на уровне правого грудинно-ключичного сустава разделяется на правую общую сонную и правую подключичную артерии. Левая общая сонная артерия отходит непосредственно от дуги аорты.

Общая сонная артерия и ее ветви

Общая сонная артерия (a. carotis communis), правая и левая, направляется вертикально вверх кпереди от поперечных отростков шейных позвонков. Рядом с общей сонной артерией располагаются внутренняя яремная вена и блуждающий нерв. На уровне верхнего края щитовидного края общая сонная артерия разделяется на наружную и внутреннюю сонные артерии

(рис. 389, 390).

Наружная сонная артерия и ее ветви

Наружная сонная артерия (a. carotis externa) идет вверх вначале кпереди и медиальнее внутренней сонной артерии, а затем - латеральнее от нее и отдает ряд крупных ветвей. На уровне шейки нижней челюсти наружная сонная артерия разделяется на свои конечные ветви: поверхностную височную и верхнечелюстную артерии (рис. 391). В области шеи позади угла нижней челюсти от наружной сонной артерии отходят передние, задние и медиальная ветви.

К передним ветвям наружной сонной артерии относят верхнюю щитовидную, язычную и лицевую артерии.

Верхняя щитовидная артерия (a. thyroidea superior) отходит от наружной сонной артерии у ее начала, идет вперед и вниз к щитовидной железе (рис. 390). От верхней щитовидной артерии

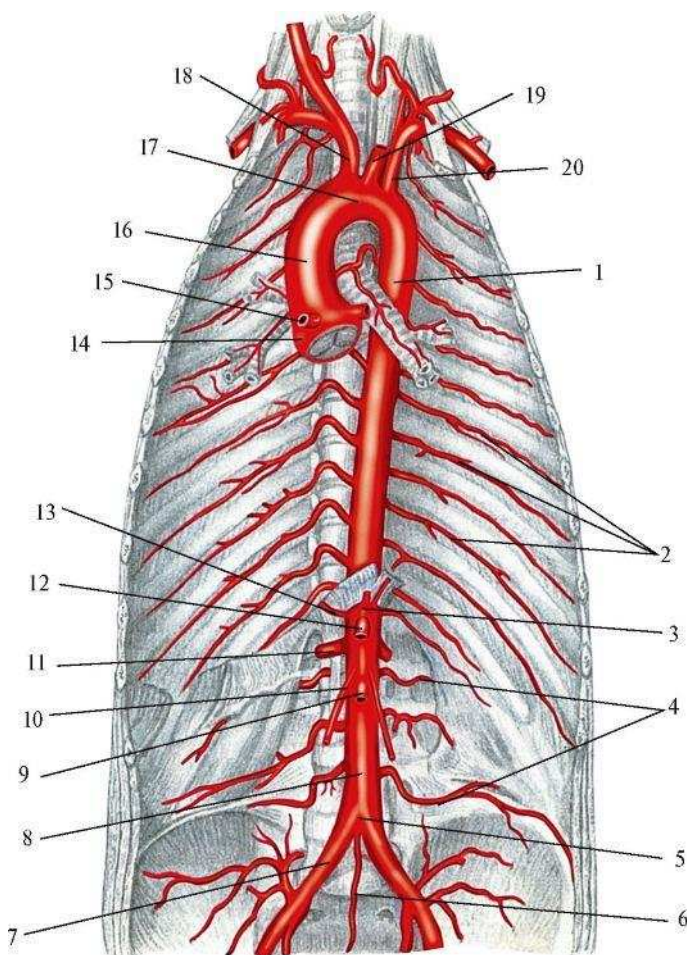


Рис. 388. Аорта и ее ветви.

1 - грудная часть аорты, 2 - задние межреберные артерии, 3 - чревный ствол, 4 - поясничные артерии, 5 - бифуркация аорты, 6 - срединная крестцовая артерия, 7 - правая общая подвздошная артерия, 8 - брюшная часть аорты, 9 - нижняя брыжеечная артерия, 10 - правая яичковая (яичниковая) артерия, 11 - правая почечная артерия, 12 - верхняя брыжеечная артерия, 13 - правая нижняя диафрагмальная артерия, 14 - луковица аорты, 15

- правая венечная артерия, 16 - восходящая часть аорты, 17 - дуга аорты, 18 - плечеголовной ствол, 19 - левая общая сонная артерия, 20 - левая подключичная артерия.

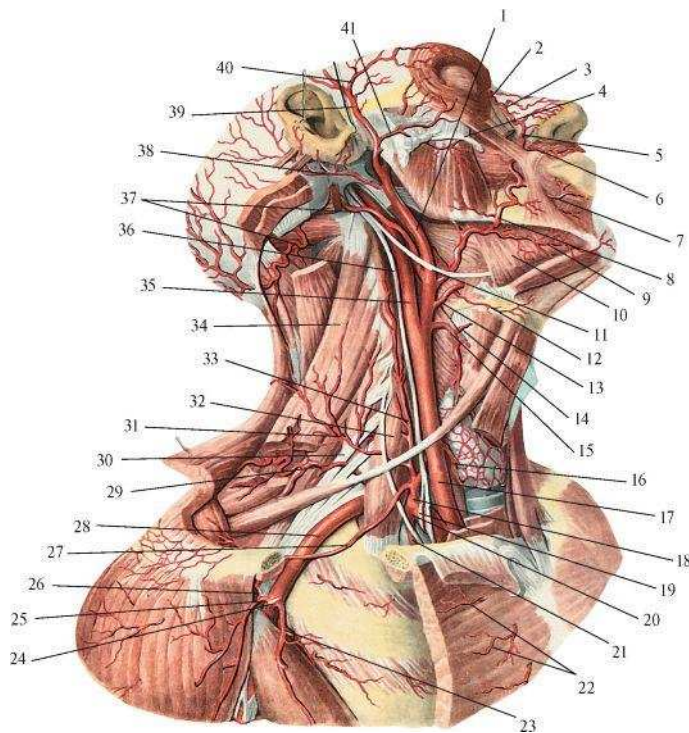


Рис. 389. Общая сонная артерия и ее ветви. Вид справа.

1 - наружная сонная артерия, 2 - подблоковая артерия, 3 - дорсальная артерия носа, 4 - околоушной проток, 5 - угловая артерия, 6 - верхняя губная артерия, 7 - нижняя губная артерия, 8 - лицевая артерия, 9 - подбородочная артерия, 10 - челюстно-подъязычная мышца, 11 - подъязычный нерв, 12 - надподъязычная ветвь язычной артерии, 13 - язычная артерия, 14 - верхняя гортанная артерия, 15 - верхняя щитовидная артерия, 16 - нижняя щитовидная артерия, 17 - общая сонная артерия, 18 - щитошейный ствол, 19 - возвратный гортанный нерв, 20 - подключичная артерия, 21 - внутренняя грудная артерия, 22 - прободающие ветви внутренней грудной артерии, 23 - грудная ветвь грудо-акромиальной артерии, 24 - грудо-акромиальная артерия, 25 - дельтовидная ветвь грудо-акромиальной артерии, 26 - акромиальная ветвь грудо-акромиальной артерии, 27 - надлопаточная артерия, 28 - подключичная артерия, 29 - поперечная артерия шеи, 30 - плечевое сплетение, 31 - поверхностная шейная артерия, 32 - передняя лестничная мышца, 33 - восходящая шейная артерия, 34 - мышца, поднимающая лопатку, 35 - внутренняя сонная артерия, 36 - блуждающий нерв, 37 - затылочная артерия, 38 - задняя ушная артерия, 39 - поверхностная височная артерия, 40 - скулоглазничная артерия, 41 - поперечная артерия лица.

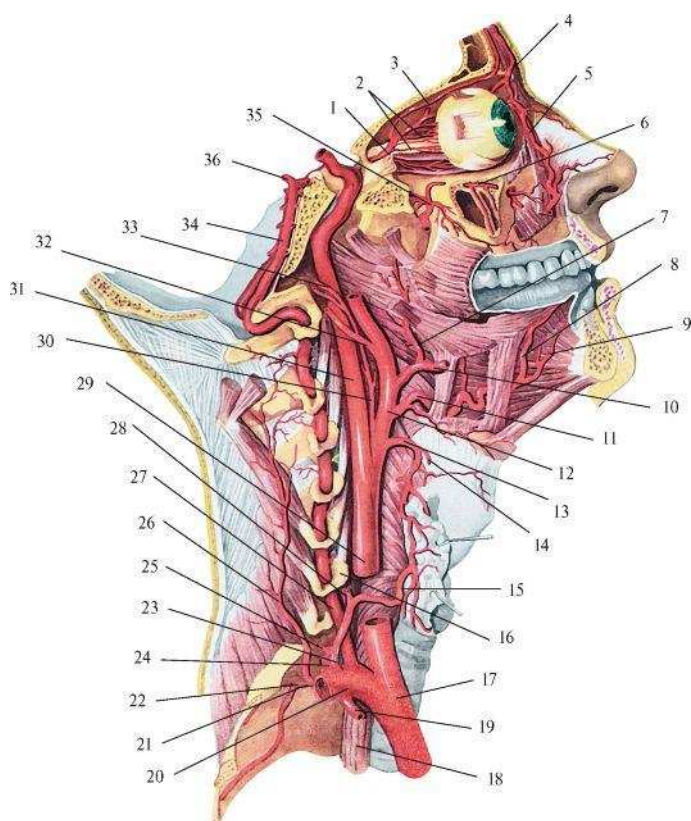


Рис. 390. Общая сонная артерия (правая) и ее ветви. Мышцы шеи, правая половина верхней и нижней челюстей и основания черепа удалены. Вид справа.

1 - глазная артерия, 2 - короткие задние ресничные артерии, 3 - надглазничная артерия, 4 - надблоковая артерия, 5 - дорсальная артерия носа, 6 - подглазничная артерия, 7 - восходящая небная артерия, 8 - глубокая артерия языка, 9 - подъязычная артерия, 10 - лицевая артерия, 11 - язычная артерия, 12 - наружная сонная артерия, 13 - верхняя щитовидная артерия, 14 - верхняя гортанная артерия, 15 - нижняя щитовидная артерия, 16 - поперечный отросток шейного позвонка, 17 - плечеголовной ствол, 18 - пищевод, 19 - внутренняя грудная артерия, 20 - правая подключичная артерия, 21 - реберно-шейный ствол, 22 - наивысшая межреберная артерия, 23 - щитошейный ствол, 24 - надлопаточная артерия, 25 - поверхностная шейная артерия, 26 - глубокая шейная артерия, 27 - правая позвоночная артерия, 28 - восходящая шейная артерия, 29 - общая сонная артерия, 30 - восходящая глоточная артерия, 31 - внутренняя сонная артерия, 32 - затылочная артерия, 33 - задняя менингеальная артерия, 34 - базилярная артерия, 35 - клино-небная артерия, 36 - задняя мозговая артерия.

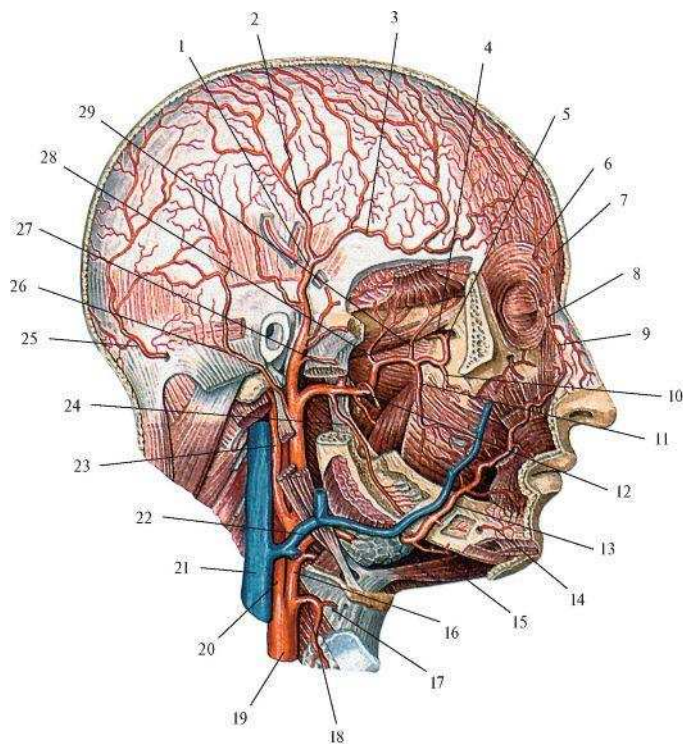


Рис. 391. Поверхностные и глубокие ветви наружной сонной артерии. Вид справа. Скуловая дуга, часть нижней челюсти, мышц лица и шеи удалены.

1 - поверхностная височная артерия, 2 - теменная ветвь, 3 - лобная ветвь, 4 - клиновидно-небная артерия, 5 - подглазничная артерия, 6 - надглазничная артерия, 7 - надблоковая артерия, 8 - дорсальная артерия носа, 9 - угловая артерия, 10 - задняя верхняя альвеолярная артерия, 11 - щечная артерия, 12 - верхнечелюстная артерия, 13 - лицевая артерия, 14 - подбородочная ветвь, 15 - подподбородочная артерия, 16 - наружная сонная артерия, 17 - верхняя гортанная артерия, 18 - верхняя щитовидная артерия, 19 - общая сонная артерия, 20 - внутренняя сонная артерия, 21 - внутренняя яремная артерия, 22 - лицевая вена, 23 - затылочная артерия, 24 - нижняя альвеолярная артерия, 25 - затылочная артерия, 26 - задняя ушная артерия, 27 - поперечная артерия лица, 28 - задняя глубокая височная артерия, 29 - передняя глубокая височная артерия.

отходят *верхняя гортанная артерия* (a. laryngea superior), *подъязычная ветвь* (r. infrahyoideus), *груди-но-ключично-сосцевидная ветвь* (r. sternocleidomastoideus), *перстнещитовидная ветвь* (r. cricothyroideus), которые идут к одноименным мышцам.

Язычная артерия (a. lingualis) отходит от наружной сонной артерии на уровне большого рога подъязычной кости, идет вперед и медиально по нижней поверхности подъязычно-язычной мышцы (рис. 390). В толще языка артерия отдает *дорсальные ветви* (rr. dorsales) и *глубокую артерию языка* (a. profunda linguae), проникающую к верхушке органа. От язычной артерии отходят *наподъязычная ветвь* (r. suprahyoideus) и *подъязычная артерия* (a. sublingualis), идущая к подъязычной слюнной железе, мышцам дна ротовой полости к десне.

Лицевая артерия (a. facialis) отходит от наружной сонной артерии чуть выше начала язычной артерии, перегибается через край нижней челюсти и идет вверх и медиально в

сторону угла рта (рис. 392). На шее от лицевой артерии отходят железистые ветви - к поднижнечелюстной слюнной железе, *подподбородочная ветвь* (r. submental) - к надподъязычным мышцам шеи, *восходящая небная артерия* - к мягкому небу, *миндаликовая ветвь* (r. tonsillaris) - к небной миндалине. В области лица от лицевой артерии отходят *нижняя губная артерия* (a. labialis inferior) - к нижней губе, *верхняя губная артерия* (a. labialis superior) - к верхней губе, *угловая артерия* (a. angularis) - к медиальному углу глаза. В области угла глаза угловая артерия анастомозирует с дорсальной артерией носа (ветвью глазной артерии из системы внутренней сонной артерии).

К *задним ветвям* наружной сонной артерии относят затылочную и заднюю ушную артерии (рис. 389, 391). *Затылочная артерия* (a. occipitalis) отходит от наружной сонной артерии рядом с лицевой артерией, идет кзади под задним брюшком двубрюшной мышцы, ложится в борозду затылочной артерии височной кости, заканчивается в коже затылка затылочными ветвями. От затылочной артерии отходят *грудино-ключично-сосцевидные ветви* - к одноименной мышце, *ушная ветвь* - к ушной раковине, *сосцевидная ветвь* - к твердой оболочке головного мозга, *нисходящая ветвь* - к задним мышцам шеи.

Задняя ушная артерия (a. auricularis posterior) отходит от наружной сонной артерии над задним брюшком двубрюшной мышцы, идет кзади и кверху. От задней ушной артерии отходят *ушная ветвь* - к ушной раковине, *затылочная ветвь* - к сосцевидному отростку и затылку, *шилососцевидная артерия*, которая через одноименное отверстие уходит в канал лицевого нерва, где она отдает *заднюю барабанную артерию*, - к слизистой оболочке барабанной полости.

Медиально от начальной части наружной сонной артерии отходит *восходящая глоточная артерия* (a. pharyngea ascendens), которая поднимается вверх между внутренней сонной артерией и боковой стенкой глотки к наружному основанию черепа, к яремному отверстию. От восходящей глоточной артерии отходят *глоточные ветви*, *небная ветвь* к мягкому небу, евстахиевой трубе, *превертебральные ветви* к превертебральной группе мышц, *задняя менингеальная артерия* - к твердой мозговой оболочке, и *нижняя барабанная артерия* - к слизистой оболочке барабанной полости.

Конечными ветвями наружной сонной артерии являются поверхностная височная и верхнечелюстная артерии (рис. 391).

Поверхностная височная артерия (a. temporalis superficialis) идет вверх, между наружным слуховым проходом и суставным отростком нижней челюсти и направляется в височную область под кожей, где ее можно прощупать на уровне корня скуловой дуги.

Поверхностная височная артерия отдает *ветви к околоушной железе*, *поперечную артерию лица* - к мимическим мышцам и коже щечной и подглазничной областей, *переднюю ушную артерию* - к ушной раковине и наружному слуховому проходу, *скулоглазничную артерию* - к латеральному углу глаза и круговой мышце глаза, *среднюю височную артерию*, проникающую через листки височной фасции к височной мышце. Поверхностная височная артерия кровоснабжает надчерепную мышцу, кожу лобной и теменной областей.

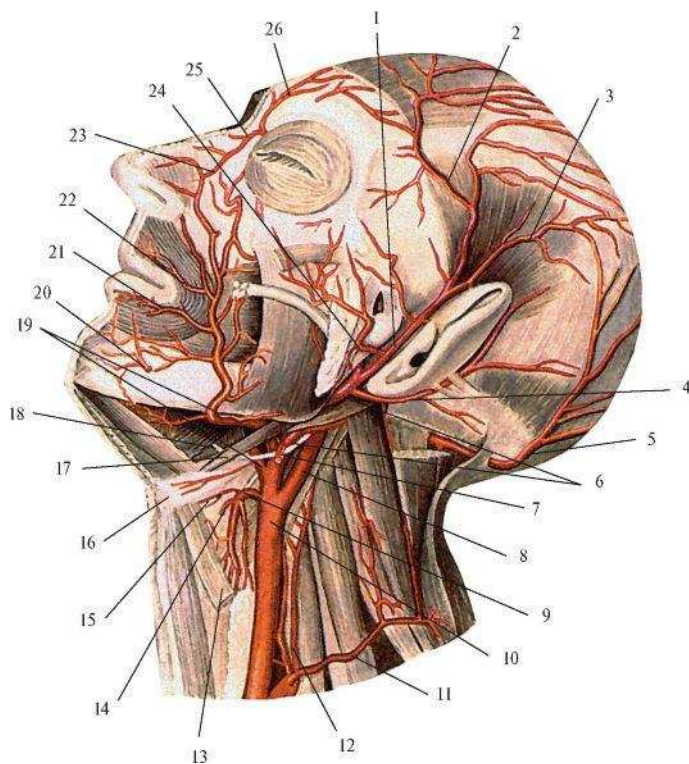


Рис. 392. Лицевая артерия и другие поверхностные ветви наружной сонной артерии. Вид слева.

1 - поверхностная височная артерия, 2 - лобная ветвь, 3 - теменная ветвь, 4 - задняя ушная артерия, 5 - затылочная артерия, 6 - наружная сонная артерия, 7 - грудино-ключично-сосцевидная ветвь, 8 - внутренняя сонная артерия, 9 - верхняя щитовидная артерия, 10 - общая сонная артерия,

11 - поверхностная шейная артерия, 12 - восходящая шейная артерия, 13 - верхнее брюшко лопаточно-подъязычной мышцы, 14 - верхняя гортанная артерия, 15 - подъязычная ветвь, 16 - подъязычная кость, 17 - заднее брюшко двубрюшной мышцы, 18 - подъязычный нерв, 19 - лицевая артерия, 20 - подбородочная ветвь, 21 - нижняя губная артерия, 22 - верхняя губная артерия, 23 - угловая артерия, 24 - поперечная артерия лица, 25 - дорсальная артерия носа, 26 - надблоковая артерия.

Верхнечелюстная артерия (a. maxillaris) отходит от наружной сонной артерии на уровне шейки нижней челюсти, направляется в крыловидно-небную ямку, где распадается на конечные ветви. У верхнечелюстной артерии выделяют челюстную, крыловидный и крыловидно-небный отделы. В области *челюстного отдела*, возле медиальной стороны ветви нижней челюсти, от верхнечелюстной артерии отходят *глубокая ушная артерия* (a. auricularis profunda) - к височно-нижнечелюстному суставу, наружному слуховому проходу и к барабанной перепонке, *передняя барабанная артерия* (a. tympanica anterior), проходящая через каменисто- барабанную щель и отдающая ветвь к слизистой оболочке барабанной полости, и *средняя менингеальная артерия* (a. meningea media), проходящая через остистое отверстие - к твердой оболочке головного мозга и гассерову узлу. От этой артерии отходят верхняя барабанная артерия - через щель малого каменистого нерва к слизистой оболочке барабанной полости, и добавочная ветвь - к крыловидным мышцам и слуховой трубе. В челюстном отделе от верхнечелюстной артерии отходит также *нижняя*

альвеолярная артерия (a. alveolaris inferior), которая идет в канал нижней челюсти, отдает ветви к зубам, периодонту, альвеолам и деснам. До входа в канал артерия отдает челюстно-подъязычный нерв к одноименной мышце. Из канала от этой артерии отходит через подбородочное отверстие *подбородочная ветвь* (r. mentalis), которая заканчивается в коже и мышцах подбородочной области. Наряду с нижней альвеолярной артерией в кровоснабжении нижней челюсти участвуют крыловидные ветви, жевательная, язычная, лицевая и верхнечелюстная артерии (рис. 393).

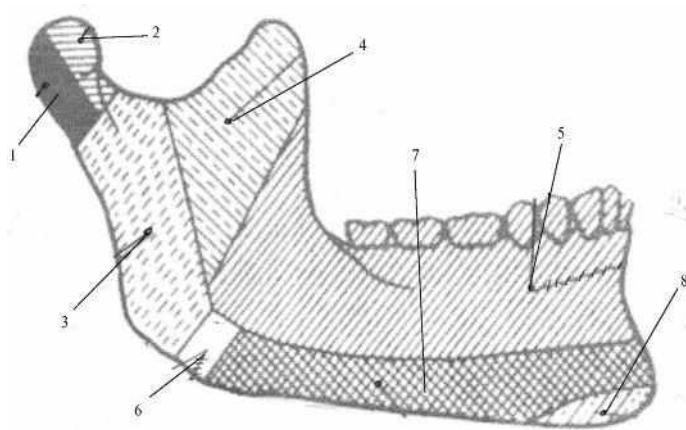


Рис. 393. Зоны кровоснабжения нижней челюсти (по В.М. Уварову).

1 - верхнечелюстная артерия, 2 - крыловидные ветви верхнечелюстной артерии, 3 - поперечная артерия лица, 4 - жевательная артерия, 5 - нижняя альвеолярная артерия, 6 - челюстно-подъязычная ветвь верхнечелюстной артерии, 7 - лицевая артерия, 8 - язычная артерия.

В *крыловидном отделе* от верхнечелюстной артерии отходят жевательная артерия, глубокие височные артерии, крыловидные ветви, щечная артерия, задние верхние альвеолярные артерии. *Жевательная артерия* (a. masseterica) идет к одноименной мышце. *Передняя и задняя глубокие височные артерии* (a. temporalis profunda anterior et posterior) кровоснабжают височную мышцу, *крыловидные ветви* (rr. pterygoidei), медиальную и латеральную крыловидные мышцы. *Щечная артерия* (a. buccalis) идет к щечной мышце и к слизистой оболочке щеки. *Задняя верхняя альвеолярная артерия* (a. alveolaris superior posterior) через одноименное отверстие проходит в верхнечелюстную пазуху, кровоснабжает ее слизистую оболочку, а ее *зубные и околозубные ветви* (rr. dentales et peridentales) идут к задним зубам, периодонту, альвеолам и деснам верхней челюсти.

В *крыловидно-небном отделе* от верхнечелюстной артерии отходят ее конечные ветви: подглазничная артерия, крыловидного канала, нисходящая небная и клиновидно-небная артерии (рис. 394). *Подглазничная артерия* (a. infraorbitalis) идет через нижнюю глазничную щель в глазницу, где отдает ветви к мышцам глаза, затем артерия проходит в подглазничный канал, где от нее отходят *передние верхние альвеолярные артерии* (aa. alveolares superiores anteriores), отдающие *зубные и околозубные ветви* (rr. dentales et peridentales) к передним зубам, периодонту, альвеолам и деснам верхней челюсти. Далее подглазничная артерия выходит на лицо через подглазничное отверстие, кровоснабжает мимические мышцы ниже глазной щели и кожу лица в этой области. *Артерия крыловидного канала* (a. canalis pterygoidei) уходит в одноименный канал, отдает

глоточную ветвь (r. pharyngeus) к стенке глотки и к слуховой трубе. *Нисходящая небная артерия* (a. palatina descendens) отдает *большую и малые небные артерии* (aa. palatinae major et minores), идущие через большой и малый небные каналы к слизистой оболочке твердого неба и к мягкому небу. *Клиновидно-небная артерия* (a. sphenopalatina) через одноименное отверстие направляется в носовую полость, где отдает *латеральные задние носовые артерии* (aa. nasales posteriores laterales) и *задние перегородочные ветви* (rr. septales posteriores) к слизистой оболочке носа.

Внутренняя сонная артерия и ее ветви

Внутренняя сонная артерия (a. carotis interna) кровоснабжает орган зрения и головной мозг. Выделяют шейную, каменистую, пещеристую и мозговую части (рис. 395).

Шейная часть располагается между глоткой и внутренней яремной веной и не отдает на шее ветвей. Ближе к основанию черепа между внутренней сонной артерией и внутренней яремной веной располагаются языкоглоточный, блуждающий, добавочный и подъязычный нервы. Ниже языкоглоточный и подъязычный нервы пересекают внутреннюю сонную артерию спереди, направляясь вниз и вперед. Блуждающий нерв идет вдоль внутренней сонной артерии. Кзади от внутренней сонной артерии находятся верхний гортанный нерв и верхний шейный узел симпатического ствола. *Каменистая часть* внутренней сонной артерии проходит в сонном канале пирамиды височной кости, где от артерии в барабанную полость через сонно-барабанные каналы уходят две-три *тонкие сонно-барабанные артерии* (aa. caroticotympanicae). Далее внутренняя сонная артерия через внутреннее отверстие сонного канала входит в полость черепа, ложится в сонную борозду, где проходит в пещеристом синусе (*пещеристая часть*), окруженная симпатическим нервом, латеральнее от нее лежат глазодвигательный, добавочный, отводящий и глазной нервы (рис. 396). Возле переднего наклоненного отростка клиновидной кости начинается *мозговая часть* внутренней сонной артерии. Здесь она делает изгиб и отдает глазную артерию, прободает твердую мозговую оболочку, проходит между зрительным и глазодвигательным нервами, направляясь к веществу мозга, где разделяется на свои конечные ветви - переднюю и среднюю мозговые артерии.

Глазная артерия (a. ophthalmica) идет в глазницу через зрительный канал рядом со зрительным нервом и отдает тонкие ветви к глазному яблоку и к вспомогательным органам глаза. *Слезная артерия* (a. lacrimalis) идет к слезной железе, *короткие и длинные задние ресничные артерии*

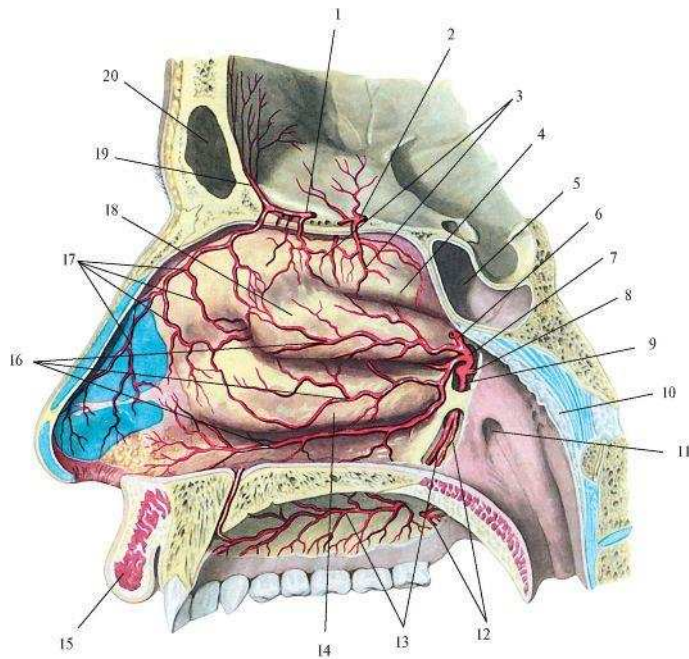


Рис. 394. Конечные ветви верхнечелюстной артерии в крылонебной ямке. Артерии латеральной стенки полости носа и твердого неба. Сагиттальный распил головы. Вид с медиальной стороны. Большой небный канал вскрыт.

1 - передняя решетчатая артерия, 2 - задняя решетчатая артерия, 3 - верхняя латеральная артерия носа, 4 - верхняя носовая раковина, 5 - клиновидная пазуха, 6 - задняя артерия перегородки носа, 7 - клиновидно-небная артерия, 8 - артерия крыловидного канала, 9 - нисходящая небная артерия, 10 - глоточная миндалина, 11 - глоточное отверстие слуховой трубы, 12 - малая небная артерия, 13 - большая небная артерия, 14 - нижняя носовая раковина, 15 - верхняя губа, 16 - задняя латеральная артерия носа, 17 - передняя латеральная артерия носа, 18 - средняя носовая раковина, 19 - передняя менингеальная артерия, 20 - лобная пазуха.

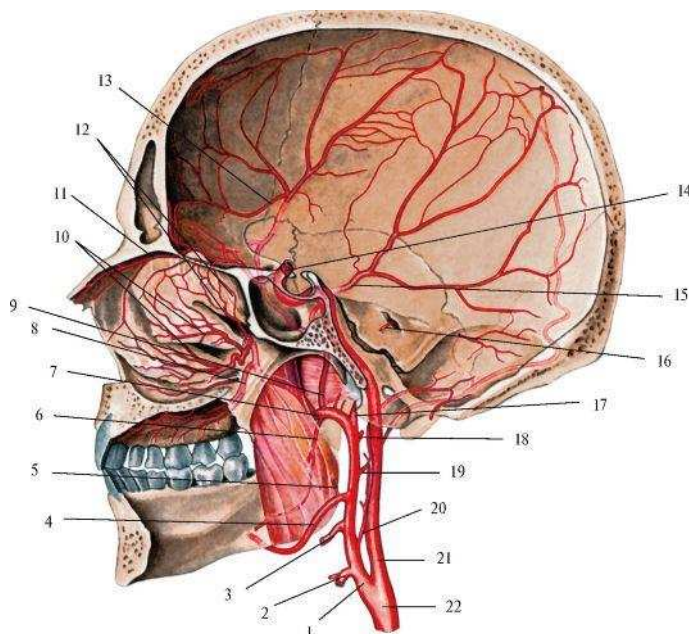


Рис. 395. Внутренняя сонная артерия и ее положение в сонном канале. Сагиттальный распил головы. Вид с медиальной стороны. Схема.

1 - наружная сонная артерия, 2 - верхняя щитовидная артерия, 3 - язычная артерия, 4 - лицевая артерия, 5 - восходящая небная артерия, 6 - нижняя альвеолярная артерия, 7 - верхнечелюстная артерия, 8 - нисходящая небная артерия, 9 - средняя менингеальная артерия, 10 - задние носовые латеральные артерии, 11 - передняя решетчатая артерия, 12 - ветви задней решетчатой артерии, 13 - лобная ветвь средней менингеальной артерии, 14 - внутренняя сонная артерия, 15 - теменная ветвь средней менингеальной артерии, 16 - менингеальная ветвь, 17 - поверхностная височная артерия, 18 - восходящая глоточная артерия, 19 - задняя ушная артерия, 20 - затылочная артерия, 21 - внутренняя сонная артерия, 22 - общая сонная артерия.

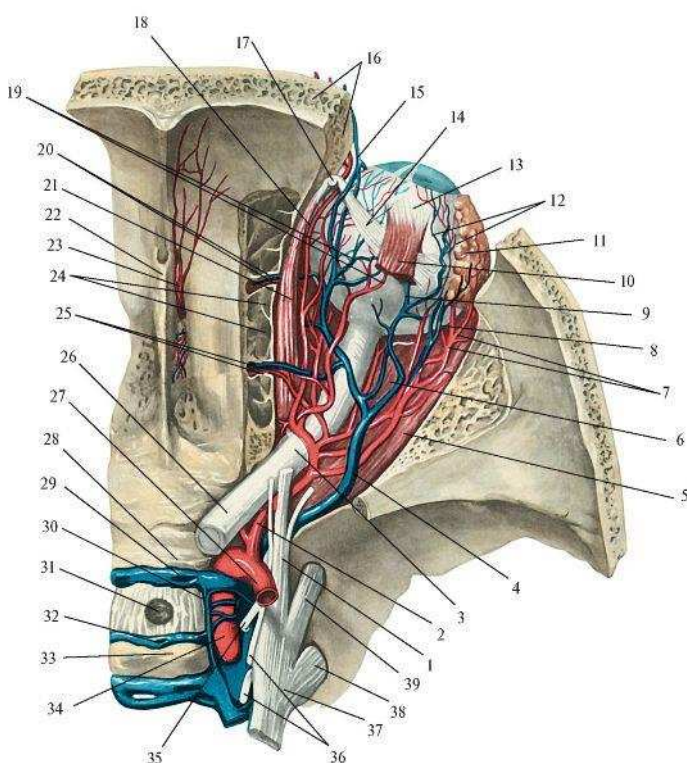


Рис. 396. Глазная артерия и ее ветви. Вид сверху. Верхняя стенка глазницы удалена. 1 - глазной нерв, 2 - глазная артерия, 3 - зрительный нерв, 4 - верхняя глазная вена, 5 - латеральная прямая мышца, 6 - нижняя прямая мышца, 7 - слезная артерия, 8 - слезная вена, 9 - вортикозная вена, 10 - верхняя прямая мышца, 11 - слезная железа, 12 - эписклеральные вены, 13 - глазное яблоко, 14 - сухожилие верхней косой мышцы глазного яблока, 15 - надглазничная вена, 16 - лобная чешуя, 17 - блок, 18 - надглазничная артерия, 19 - задние ресничные артерия и вена, 20 - передние решетчатые артерия и вена, 21 - верхняя косая мышца, 22 - петушинный гребень, 23 - передняя менингеальная артерия, 24 - решетчатые ячейки, 25 - задние решетчатые артерия и вена, 26 - зрительный нерв, 27 - внутренняя сонная артерия, 28 - бугорок седла, 29 - передний межпещеристый синус, 30 - пещеристый синус, 31 - диафрагма седла, 32 - задний межпещеристый синус, 33 - спинка седла, 34 - внутренняя сонная артерия (пещеристая часть), 35 - глазодвигательный нерв, 36 - блоковый нерв, 37 - тройничный узел, 38 - нижнечелюстной нерв, 39 - верхнечелюстной нерв.

(aa. ciliares posteriores longae et breves) проникают в глазное яблоко, к его сосудистой оболочке глаза, *центральная артерия сетчатки* (a. centralis retinae) - к сетчатке, *мышечные артерии* (aa. musculares) - к мышцам глаза. Конечными ветвями глазной артерии являются *надглазничная артерия* (a. supraorbitalis), выходящая из глазницы в область лба, *дорсальная артерия носа* (a. dorsalis nasi), идущая к спинке носа, а также *медиальные артерии век* (aa. palpebrales mediales), анастомозирующие в толще век с *латеральными артериями век* (aa. palpebrales laterales), отходящими от слезной артерии. Дорсальная артерия носа у медиального угла глаза анастомозирует с угловой артерией, являющейся конечной ветвью лицевой артерии.

Передняя мозговая артерия (a. cerebri anterior) отходит от внутренней сонной артерии чуть выше начала глазной артерии и направляется вперед и на уровне зрительного перекрестка соединяется с передней мозговой артерией противоположной стороны с участием поперечно расположенной *передней соединительной артерией* (a. communicans anterior), (рис. 397). Далее каждая передняя мозговая артерия ложится на медиальную поверхность полушария большого мозга, поворачивает вверх, огибает спереди коллоидное тело мозолистого тела и направляется кзади до затылочной доли мозга. Передняя мозговая артерия отдает ветви, проникающие через переднее продырявленное вещество мозга к его базальным (подкорковым) ядрам, к коре прилежащих отделов лобной, теменной долей, к обонятельной луковице, к обонятельному тракту и к мозолистому телу.

Средняя мозговая артерия (a. cerebri media), идет в латеральную борозду большого мозга и отдает корковые и центральные ветви (рис. 397).

Передняя ворсинчатая артерия (a. choroidea anterior) идет кзади возле ножки мозга, проникает в нижний рог бокового желудочка, где участвует в образовании сосудистого сплетения бокового желудочка. От передней ворсинчатой артерии отходят тонкие ветви к зрительному тракту, латеральному коленчатому телу, внутренней капсуле, базальным ядрам, красному ядру и ядрам гипоталамуса.

Задняя соединительная артерия (a. communicans posterior) идет кзади и медиально и соединяется с задней мозговой артерией, являющейся одной из конечных ветвей базилярной артерии.

Внутренняя сонная артерия вместе с ее ветвями (передней мозговой и задней соединительной артериями), анастомозирующими с одноименными артериями противоположной стороны, образуют артериальный (виллизиев) *круг большого мозга* (circulus arteriosus cerebri), (рис. 397).

Подключичная артерия (a. subclavia) отходит от плечеголового ствола (справа) и от дуги аорты (слева), выходит из грудной полости через ее верхнюю апертуру и располагается на первом ребре в борозде подключичной артерии (рис. 398). На уровне наружного края первого ребра подключичная артерия продолжается в подмышечную артерию, которая находится в подмышечной полости. От подключичной артерии отходят позвоночная, внутренняя грудная артерии, щито-шейный ствол, реберно-шейный ствол и поперечная артерия шеи.

Позвоночная артерия (a. vertebralis) отходит от подключичной артерии сразу по выходе ее из грудной полости, проходит через отверстия в поперечных отростках шейных

позвонок, проходит через отверстие в поперечном отростке атланта, изгибается медиально, прободает заднюю атланто-затылочную мембрану и твердую оболочку спинного мозга и через большое затылочное отверстие входит в полость черепа (рис. 399). В полости черепа позвоночная артерия соединяется с такой же артерией противоположной стороны, образуя у заднего края моста мозга базилярную артерию (рис. 397).

От позвоночной артерии отходят *спинномозговые ветви* (rr. spinales), которые уходят к спинному мозгу, и *мышечные ветви* (rr. musculares) - к глубоким мышцам шеи. В полости черепа от позвоночной артерии отходят менингеальные, спинномозговые и мозжечковые ветви. *Менингеальные ветви* (r. meningei) кровоснабжают мозговые оболочки в области задней черепной ямки. *Передняя спинномозговая артерия* (a. spinalis anterior) отходит от позвоночной артерии возле переднего края большого затылочного отверстия, идет вниз, соединяется с такой же артерией

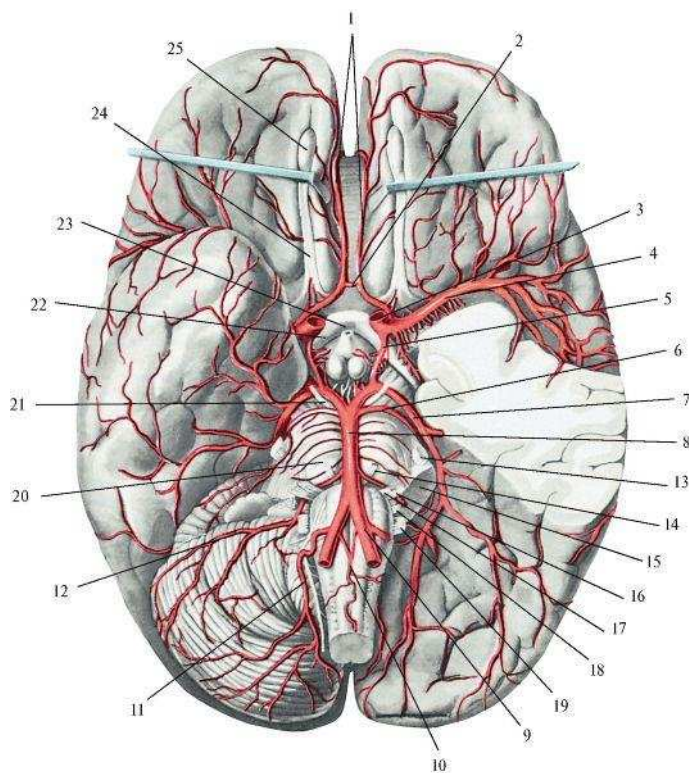


Рис. 397. Передняя и задняя мозговые артерии и артериальный круг большого мозга. Вид снизу. Передняя часть левой височной доли и левое полушарие мозжечка удалены.

1 - передние мозговые артерии, 2 - передняя соединительная артерия, 3 - внутренняя сонная артерия, 4 - средняя мозговая артерия, 5 - задняя соединительная артерия, 6 - верхняя мозжечковая артерия, 7 - задняя мозговая артерия, 8 - базилярная (основная) артерия, 9 - позвоночная артерия, 10 - передняя спинномозговая артерия, 11 - нижняя задняя мозжечковая артерия, 12 - нижняя передняя мозжечковая артерия, 13 - тройничный нерв, 14 - отводящий нерв, 15 - средняя мозжечковая ножка, 16 - лицевой нерв, 17 - преддверно-улитковый нерв, 18 - языкоглоточный нерв, 19 - блуждающий нерв, 20 - мост мозга, 21 - глазодвигательный нерв, 22 - зрительный тракт, 23 - зрительный перекрест, 24 - обонятельный тракт, 25 - обонятельная луковица.

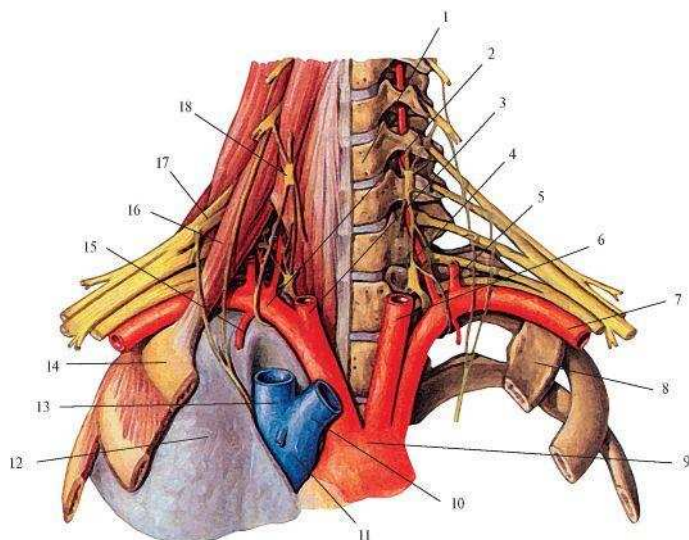


Рис. 398. Правая и левая подключичные артерии и их положение в грудной полости. Вид спереди. Передняя грудная стенка и мышцы шеи удалены.

1 - позвоночный столб, 2 - правая подключичная артерия, 3 - правая общая сонная артерия, 4 - левая позвоночная артерия, 5 - щитошейный ствол, 6 - левая общая сонная артерия, 7 - левая подключичная артерия, 8 - I левое ребро, 9 - дуга аорты, 10 - левая плечеголовная вена, 11 - верхняя полая вена, 12 - правое легкое, 13 - правая плечеголовная вена, 14 - I правое ребро, 15 - внутренняя грудная артерия, 16 - передняя лестничная мышца, 17 - плечевое сплетение, 18 - средний шейный узел симпатического ствола.

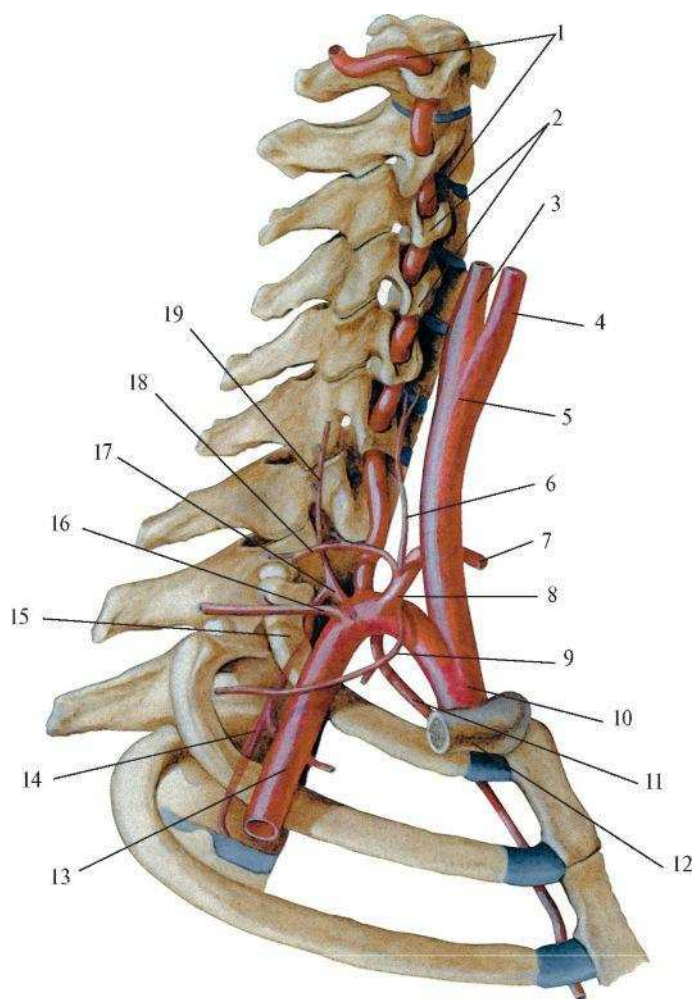


Рис. 399. Позвоночная артерия и другие ветви подключичной артерии. Вид справа. Схема. 1 - позвоночная артерия, 2 - поперечные отростки шейных позвонков, 3 - внутренняя сонная артерия, 4 - наружная сонная артерия, 5 - общая сонная артерия, 6 - восходящая шейная артерия, 7 - нижняя щитовидная артерия, 8 - щитошейный ствол, 9 - надлопаточная артерия, 10 - плечеголовной ствол, 11 - внутренняя грудная артерия, 12 - ключица, 13 - подключичная артерия, 14 - наивысшая межреберная артерия, 15 - I ребро, 16 - поперечная артерия шеи, 17 - реберно-шейный ствол, 18 - поверхностная шейная артерия, 19 - глубокая шейная артерия.

противоположной стороны, направляется вниз вдоль передней щели спинного мозга. *Задняя нижняя мозжечковая артерия* (a. inferior posterior cerebelli), обогнув продолговатый мозг, идет к заднее-нижним отделам мозжечка.

Базиллярная артерия (a. basilaris), образуемая при соединении правой и левой позвоночных артерий, располагается в базилярной борозде моста, у переднего края которого она разделяется на правую и левую задние мозговые артерии (рис. 397). От базилярной артерии на уровне моста отходят парные *нижняя передняя мозжечковая артерия* (a. inferior anterior cerebelli) - к нижней поверхности мозжечка, *артерия лабиринта* (a. labyrinthi) - к внутреннему уху, *артерии моста* (aa. pontis) - к мосту, *среднемозговые артерии* (aa. mesencephalicae) - к среднему мозгу и парная *верхняя*

мозжечковая артерия (a. superior cerebelli) - к верхним отделам мозжечка, сосудистому сплетению третьего желудочка.

Задняя мозговая артерия (a. cerebri posterior) парная, направляется латерально над наметом мозжечка и разветвляется на нижней и верхне-боковой поверхностях височной и затылочной долей мозга, отдает к ним корковые ветви. От задней мозговой артерии отходят ветви к среднему мозгу, к сосудистому сплетению третьего желудочка, а также к базальным ядрам большого мозга, которые проникают в мозг через заднее продырявленное вещество. Задняя мозговая артерия анастомозирует с задней соединительной артерией, участвуя в образовании артери- ального (виллизиева) круга большого мозга.

Внутренняя грудная артерия (a. thoracica interna) отходит от подключичной артерии, идет вниз вдоль края грудины по задней стороне передней грудной стенки до седьмого ребра, где разделяется на мышечно-диафрагмальную и верхнюю надчревную артерии (рис. 400). От внутренней грудной артерии отходят медиастинальные ветви к средостенной плевре, клетчатке верхнего средостения, к тимусу, к трахее и главным бронхам.

Перикардодиафрагмальная артерия (a. pericardiacophrenica) идет к перикарду и диафрагме, *прободающие ветви* (rr. perforantes) - через межреберные промежутки идут к большой грудной мышце и к молочной железе, *передние межреберные ветви* (rr. intercostales anteriores) - к межреберным мышцам.

Мышечно-диафрагмальная артерия (a. musculophrenica) идет вниз и латерально по линии прикрепления диафрагмы к ребрам, отдавая ветви к диафрагме, мышцам живота, к пяти нижним межреберным промежуткам (передние межреберные ветви).

Верхняя надчревная артерия (a. epigastrica superior) прободает заднюю стенку влагалища прямой мышцы живота, идет вниз по задней стороне этой мышцы и у пупочного кольца анастомозирует с нижней надчревной артерией (из наружной подвздошной артерии).

Щито-шейный ствол (truncus thyrocervicalis) короткий, отходит от подключичной артерии и сразу делится на нижнюю щитовидную, надлопаточную, восходящую шейную артерию и поверхностную артерию шеи (рис. 399). *Нижняя щитовидная артерия* (a. thyroidea inferior) идет медиально и вверх к нижней части боковой доли щитовидной железы (рис. 389, 390). Эта артерия отдает также *глоточные и пищеводные ветви* (rr. pharyngeales et oesophageales), *трахеальные ветви* (rr. tracheales) и *нижнюю гортанную артерию* (a. laryngea inferior).

Надлопаточная артерия (a. suprascapularis) идет вниз и латерально впереди передней лестничной мышцы, позади ключицы, вдоль нижнего брюшка лопаточно-подъязычной мышцы в надостную ямку, где отдает мышечные ветви и акромиальную ветвь к акромиальному отростку лопатки. *Восходящая шейная артерия* (a. cervicalis ascendens) поднимается вверх по передней лестничной мышце и отдает ветви к мышцам шеи, к спинному мозгу.

Реберно-шейный ствол (truncus costocervicalis) отходит от подключичной артерии вверх в межлестничном промежутке и сразу делится на глубокую шейную артерию и наивысшую межреберную артерию (рис. 390). *Глубокая шейная артерия* (a. cervicalis profunda) идет кзади над шейкой первого ребра к полуостистым мышцам головы и шеи, к спинному

мозгу. *Наивысшая межреберная артерия* (a. intercostalis suprema) идет вниз кпереди от шейки первого ребра, отдает

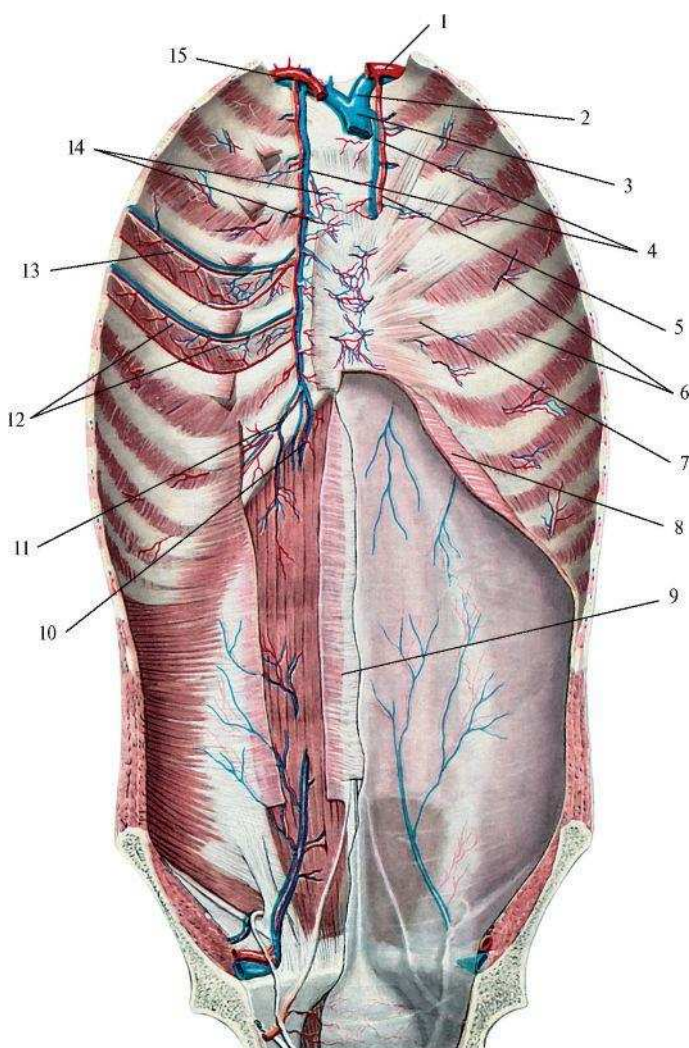


Рис. 400. Внутренняя грудная артерия и другие кровеносные сосуды передней стенки туловища. Вид сзади, со стороны грудной и брюшной полостей.

1 - правая подключичная артерия, 2 - правая плечеголовная вена, 3 - верхняя полая вена, 4 - внутренняя грудная вена (правая и левая), 5 - внутренняя грудная артерия, 6 - внутренняя межреберная мышца, 7 - поперечная мышца груди, 8 - диафрагма, 9 - белая линия живота, 10 - верхняя надчревная артерия, 11 - мышечно-диафрагмальная артерия, 12 - передние межреберные ветви, 13 - межреберный нерв, 14 - грудинные ветви, 15 - левая подключичная артерия.

первую и вторую задние межреберные артерии (aa. intercostales posteriores I-II), а также дорсальные и спинномозговые ветви.

Поперечная артерия шеи (a. transversa colli) отходит от подключичной артерии после межлестничного промежутка, направляется латерально и кзади к верхнему углу лопатки, где делится на восходящую и нисходящую ветви. *Восходящая ветвь* (r. ascendens) идет между мышцей, поднимающей лопатку, и ременной мышцей шеи, к которым отдает свои

ветви. *Нисходящая ветвь* (r. descendens) идет вниз вдоль медиального края лопатки к ромбовидным и передней зубчатой мышцам, анастомозирует с ветвями грудоспинной артерии (от подмышечной артерии).

Артерии верхней конечности

Началом артерий верхней конечности является подмышечная артерия, в которую на уровне первого ребра переходит подключичная артерия. **Подмышечная артерия** (a. axillaris) у нижнего края большой грудной мышцы продолжается в плечевую артерию, которая на уровне локтевого сустава делится на локтевую и лучевую артерии (рис. 401).

От подмышечной артерии на уровне ключично-грудного треугольника отходят *подлопаточные ветви* (rr. subscapulares) - к одноименной мышце, *верхняя грудная артерия* (a. thoracica superior), которая кровоснабжает большую и малую грудные мышцы, и *грудоакромиальная артерия* (a. thoracoacromialis), отдающая акромиальную ветвь к акромиально-ключичному суставу, ключичную ветвь - к ключице и подключичной мышце, и дельтовидную ветвь - к дельтовидной и большой грудной мышцам (рис. 402).

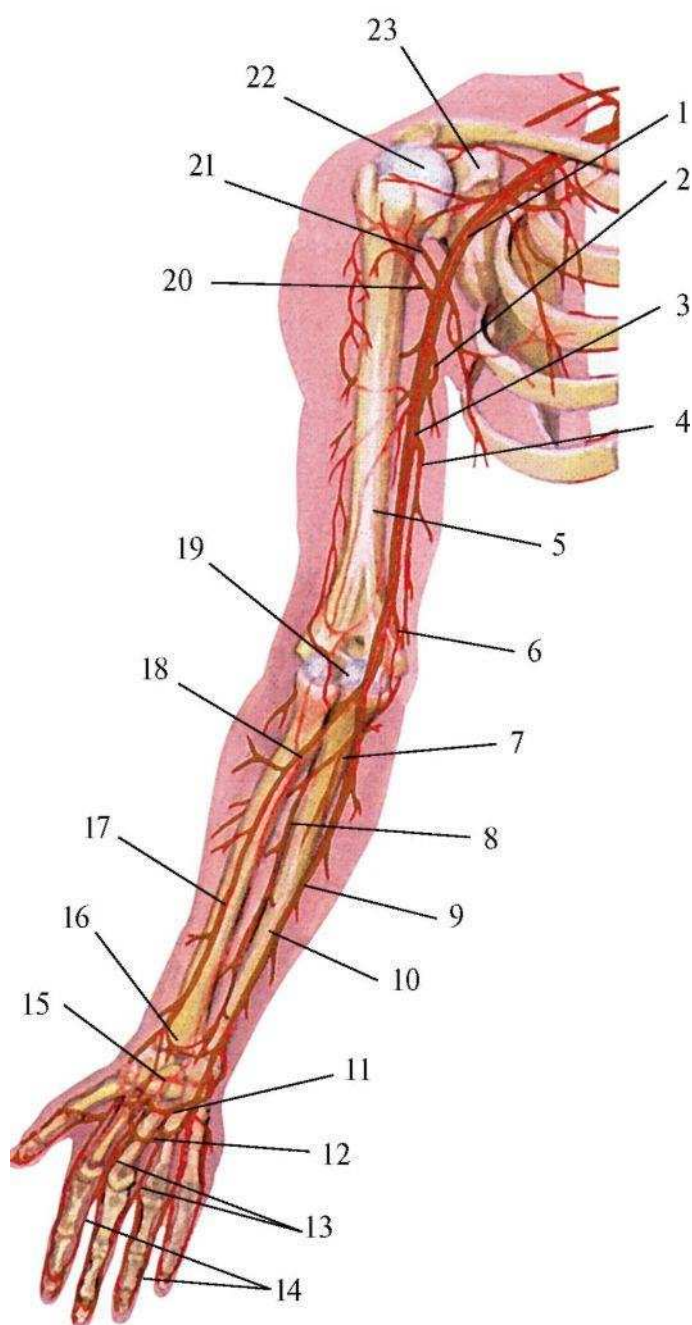


Рис. 401. Схема артерий верхней конечности. Вид спереди.

1 - подмышечная артерия, 2 - глубокая артерия плеча, 3 - плечевая артерия, 4 - верхняя локтевая коллатеральная артерия, 5 - плечевая кость, 6 - нижняя локтевая коллатеральная артерия, 7 - общая межкостная артерия, 8 - передняя межкостная артерия, 9 - локтевая артерия, 10 - локтевая кость, 11

- глубокая ладонная дуга, 12 - поверхностная ладонная дуга, 13 - общие ладонные пальцевые артерии, 14 - собственные ладонные пальцевые артерии, 15 - кости запястья, 16 - лучезапястный сустав, 17 - лучевая кость, 18 - лучевая артерия, 19 - локтевой сустав, 20 - передняя артерия, огибающая плечевую кость, 21 - задняя артерия, огибающая плечевую кость, 22 - головка плечевой кости, 23

This anatomical illustration shows the arterial supply to the right arm. The subclavian artery (1) is shown originating from the aorta and passing under the clavicle. It gives off the thyrocervical trunk (2) and the costocervical trunk (3). The axillary artery (4) is shown passing under the pectoralis major muscle (5) and giving off the circumflex scapular artery (6). The brachial artery (7) is shown passing under the pectoralis minor muscle (8) and giving off the profunda brachii artery (9). The profunda brachii artery gives off the circumflex humeral artery (10) and the radial collateral artery (11). The radial collateral artery gives off the radial artery (12) and the ulnar artery (13). The ulnar artery gives off the ulnar collateral artery (14) and the ulnar artery (15). The ulnar artery gives off the ulnar collateral artery (16) and the ulnar artery (17).

1 - подмышечная артерия, 2 - дельтовидная ветвь, 3 - акромиальная ветвь, 4 - грудно-акромиальная артерия, 5 - грудная ветвь, 6 - латеральная грудная артерия, 7 - грудоспинная артерия, 8 - артерия, огибающая лопатку, 9 - подлопаточная артерия, 10 - задняя артерия, огибающая плечевую кость,

На уровне грудного треугольника от подмышечной артерии отходит *латеральная грудная артерия* (a. thoracica lateralis), которая идет к передней зубчатой мышце и отдает *латеральные ветви молочной железы* (rr. mammarii laterales).

Плечевая артерия (a. brachialis) начинается на уровне нижнего края большой грудной мышцы, располагается медиальнее двуглавой мышцы плеча (рис. 403). В локтевой ямке плечевая артерия лежит под апоневрозом двуглавой мышцы плеча и делится на лучевую и

локтевую артерию. От плечевой артерии отходят глубокая артерия плеча, мышечные ветви, верхняя и нижняя локтевые коллатеральные артерии. *Глубокая артерия плеча* (a. profunda brachii) направляется вниз и кзади, вместе с лучевым нервом уходит в плече-мышечный канал, спирально огибает сзади плечевую кость и продолжается (по выходе из канала) в коллатеральную лучевую артерию, которая отдает ветви к локтевому суставу. От глубокой артерии плеча отходят мышечные ветви (к трехглавой мышце плеча), дельтовидная ветвь (к одноименной мышце); артерии, питающие плечевую кость, и средняя коллатеральная артерия (к локтевому суставу).

Верхняя локтевая коллатеральная артерия (a. collateralis ulnaris superior) начинается от плечевой артерии в средней части плеча, проходит в задней медиальной локтевой борозде, отдает ветви к соседним мышцам и к капсуле локтевого сустава. *Нижняя коллатеральная локтевая артерия* (a. collateralis ulnaris inferior) начинается над медиальным надмыщелком плечевой кости, отдает ветви к локтевому суставу и к соседним мышцам.

Локтевая артерия (a. ulnaris) начинается от плечевой артерии на уровне шейки лучевой кости, идет под круглым пронатором, затем проходит в локтевой борозде на предплечье вместе с локтевыми венами и нервом и направляется к кисти. На ладонной стороне кисти локтевая артерия анастомозирует с поверхностной ветвью лучевой артерии и образует *поверхностную ладонную дугу* (arcus palmaris superficialis), которая располагается под ладонным апоневрозом (рис. 404). От локтевой артерии отходят мышечные ветви, локтевая возвратная артерия, общая межкостная артерия, ладонная и тыльная запястные ветви, глубокая ладонная ветвь. *Локтевая возвратная артерия* (a. recurrens ulnaris) отходит от начальной части локтевой артерии, проходит вверх и анастомозирует с нижней локтевой

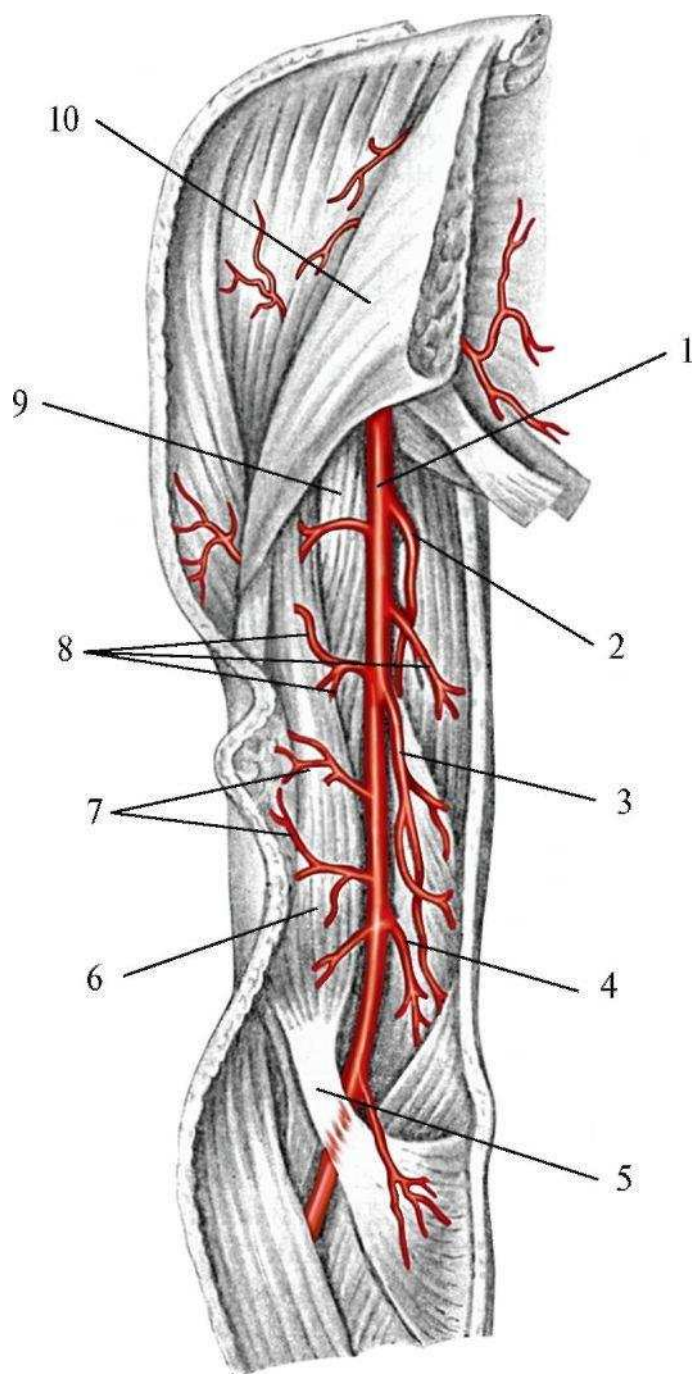


Рис. 403. Плечевая артерия и ее ветви. Вид спереди.

1 - плечевая артерия, 2 - глубокая артерия плеча,

3 - верхняя локтевая коллатеральная артерия,

4 - нижняя локтевая коллатеральная артерия,

5 - сухожилие двуглавой мышцы плеча, 6 - двуглавая мышца плеча, 7 - ветви к коже и мышцам, 8 - мышечные ветви, 9 - клювовидно-плечевая мышца, 10 - большая грудная мышца.

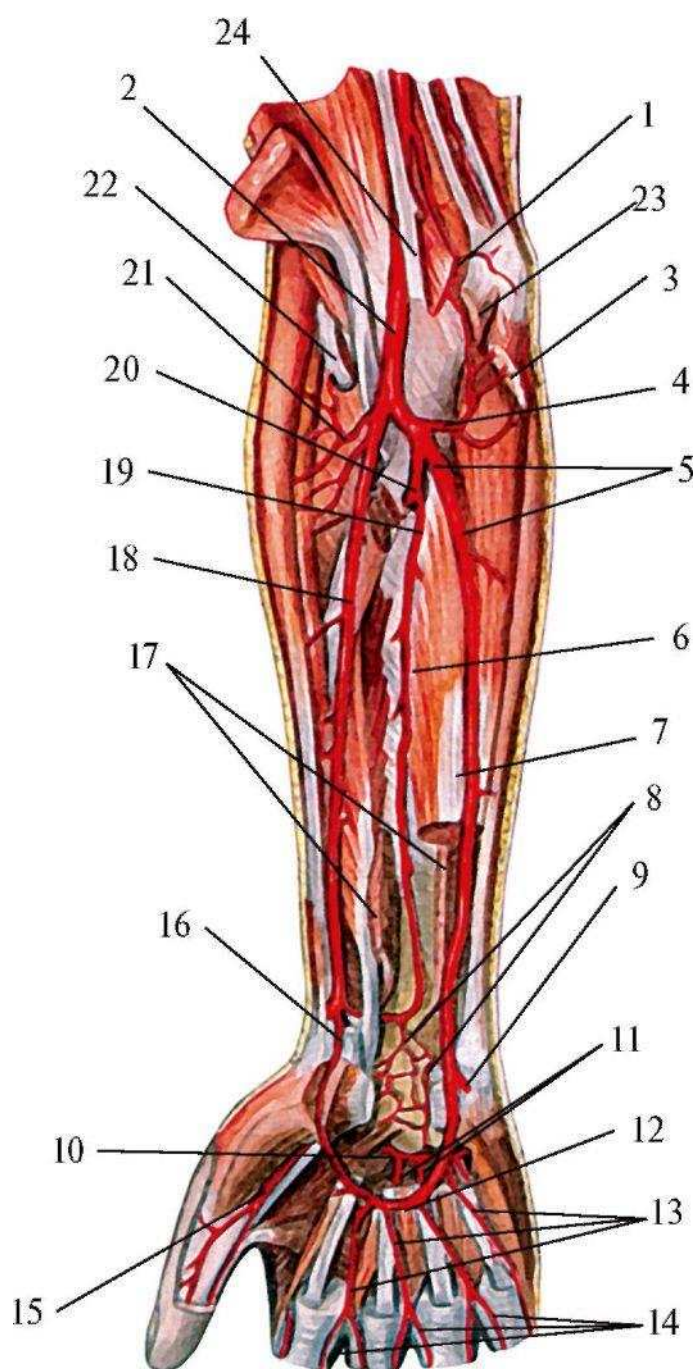


Рис. 404. Артерии предплечья и кисти. Вид спереди.

1 - нижняя локтевая коллатеральная артерия,

2 - плечевая артерия, 3 - поверхностный сгибатель пальцев, 4 - локтевая возвратная артерия, 5 - локтевая артерия, 6 - передняя межкостная артерия, 7 - глубокий сгибатель пальцев, 8 - ладонная сеть запястья, 9 - глубокая ладонная ветвь, 10 - глубокая ладонная дуга, 11 - ладонные пястные артерии, 12 - поверхностная ладонная дуга, 13 - общие ладонные пальцевые артерии, 14 - собственные ладонные пальцевые артерии, 15 - артерия большого пальца, 16 - поверхностная ладонная ветвь, 17 - квадратный пронатор, 18 - лучевая артерия, 19 - задняя межкостная артерия, 20 - общая межкостная артерия, 21 -

лучевая возвратная артерия, 22 - глубокая ветвь лучевого нерва, 23 - круглый пронатор, 24 - срединный нерв.

коллатеральной артерией (передняя ветвь) и с верхней локтевой коллатеральной артерией (задняя ветвь). *Общая межкостная артерия* (a. interossea communis) отходит от начала локтевой артерии и сразу делится на переднюю и заднюю межкостные артерии. *Передняя межкостная артерия* (a. interossea anterior) идет по передней стороне межкостной перепонки предплечья, отдает мышечные ветви и участвует в образовании передней сети запястья. *Задняя межкостная артерия* (a. interossea posterior) прободает межкостную перепонку предплечья, отдает мышечные ветви и участвует в образовании тыльной сети запястья. *Тыльная запястная ветвь* (r. carpalis dorsalis) отходит от локтевой артерии рядом с гороховидной костью, участвует в образовании тыльной сети запястья. *Глубокая ладонная ветвь* (r. palmaris profundus) отходит латерально от локтевой артерии на уровне гороховидной кости и, идет, анастомозируя с конечным отделом лучевой артерии, участвует в образовании глубокой ладонной дуги. От поверхностной ладонной дуги дистально ко второму, третьему и четвертому межпальцевым промежуткам отходят *три общие ладонные пальцевые артерии* (aa. digitales palmares communes).

Лучевая артерия (a. radialis) идет вниз под фасцией и кожей, затем, обогнув шиловидный отросток лучевой кости, переходит на тыл кисти и через 1-й межпальцевый промежуток проникает на ладонь. Концевой отдел лучевой артерии анастомозирует с глубокой ладонной ветвью локтевой артерии и образует *глубокую ладонную дугу* (arcus palmaris profundus). От этой дуги отходят *ладонные пястные артерии* (aa. metacarpeae palmares), которые впадают в общие ладонные пальцевые артерии (ветви поверхностной ладонной дуги), (рис. 405).

На ладони лучевая артерия отдает *артерию большого пальца кисти* (a. princeps pollicis), отдающую ветви к обеим сторонам большого пальца, и *лучевую артерию указательного пальца* (a. radialis indicis). От лучевой артерии на ее протяжении отходят *лучевая возвратная артерия* (a. recurrens radialis), которая анастомозирует с лучевой коллатеральной артерией, *поверхностная ладонная ветвь* (r. palmaris superficialis),

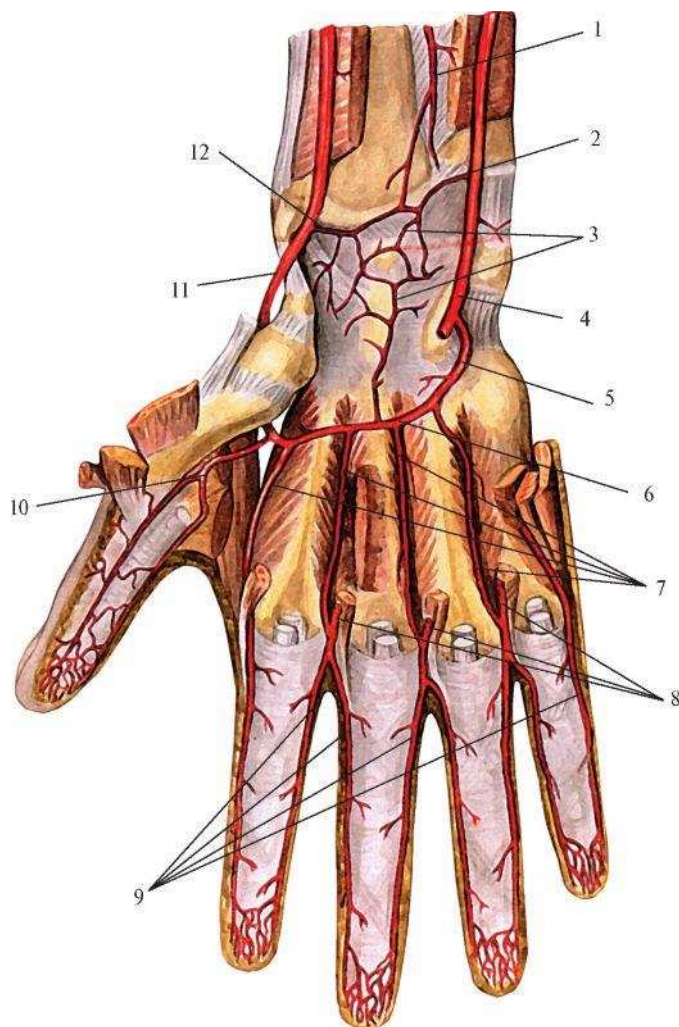


Рис. 405. Артерии кисти. Вид спереди.

1 - передняя межкостная артерия, 2 - ладонная запястная ветвь, 3 - ладонная сеть запястья, 4 - локтевая артерия, 5 - глубокая ладонная ветвь локтевой артерии, 6 - глубокая ладонная дуга, 7 - ладонные пястные артерии, 8 - общие ладонные пальцевые артерии, 9 - собственные ладонные пальцевые артерии, 10 - артерия большого пальца кисти, 11 - лучевая артерия, 12 - ладонная запястная ветвь.

анастомозирующая на ладони с конечным отделом локтевой артерии; *ладонная запястная ветвь* (г. *carpalis palmaris*), участвующая в образовании ладонной сети запястья, *тыльная запястная ветвь* (г. *carpalis dorsalis*), участвующая вместе с одноименной ветвью локтевой артерии и с ветвями межкостных артерий в образовании тыльной сети запястья. От этой сети отходят 3-4 *тыльные пястные артерии* (aa. *metacarpales dorsales*), а от них - *тыльные пальцевые артерии* (aa. *digitales dorsales*).

Грудная часть аорты и ее ветви

Грудная часть аорты отдает париетальные и висцеральные ветви. Париетальные ветви кровоснабжают стенки грудной полости, висцеральные ветви - внутренние органы. К париетальным ветвям относят парные задние межреберные и верхние диафрагмальные артерии. *Задние межреберные артерии* (aa. *intercostales posteriores*) идут в межреберные

промежутки, с 3-го по 12-й, рядом с одноименными венами и межреберными нервами и отдают ветви к наружным и внутренним межреберным мышцам, а также к спинному мозгу и его оболочкам (рис. 406). От четвертой, пятой и шестой задних межреберных артерий отходят *латеральные и медиальные ветви молочной железы* (rr. *mammarii laterales et mediales*). Нижние задние межреберные артерии (с 7-й по 12-ю) кровоснабжают переднюю брюшную стенку, они проходят между поперечной и внутренней косой мышцами живота, а также отдают спинную ветвь к мышцам и коже спины. Двенадцатая межреберная артерия получила название *подреберной артерии* (a. *subcostalis*).

Верхняя диафрагмальная артерия (a. *phrenica superior*) отходит от грудной части аорты непосредственно над диафрагмой, идет к поясничной ее части и покрывающей диафрагму плевре.

Висцеральными ветвями грудной части аорты являются бронхиальные, пищеводные, перикардальные и медиастинальные ветви. Две-три *бронхиальные ветви* (rr. *bronchiales*, 2-3) несут артериальную кровь в легкие, *пищеводные ветви* (rr. *oesophageales*, 2-7) идут к пищеводу, *перикардальные ветви* (rr. *pericardiacae*, 3-4) направляются к заднему отделу перикарда, *медиастинальные ветви* (rr. *mediastinales*) кровоснабжают перикард и расположенные в заднем средостении лимфатические узлы.

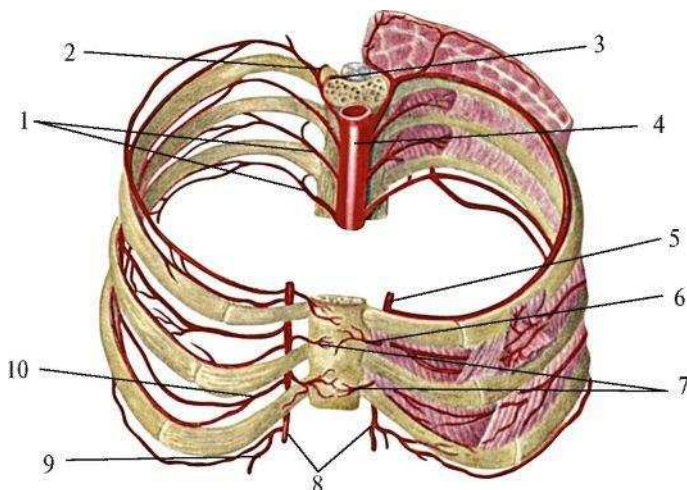


Рис. 406. Задние межреберные артерии и их ветви. Полусхема. Вид спереди и сверху. 1 - задние межреберные артерии, 2 - задняя ветвь, 3 - спинномозговая ветвь, 4 - грудная часть аорты, 5 - внутренняя грудная артерия, 6 - прободающая ветвь внутренней грудной артерии, 7 - грудинные ветви, 8 - верхняя надчревная артерия, 9 - мышечно-диафрагмальная артерия, 10 - передняя межреберная ветвь внутренней грудной артерии.

Брюшная часть аорты и ее ветви

Брюшная часть аорты располагается на задней стенке брюшной полости от диафрагмы до уровня пятого поясничного позвонка, где аорта разделяется на правую и левую общие подвздошные артерии (рис. 407). Париетальные ветви брюшной части аорты кровоснабжают стенки брюшной полости, висцеральные ветви - внутренние органы. Париетальными ветвями являются парные нижняя диафрагмальная и поясничные артерии.

Поясничные артерии (aa. lumbales) отходят от аорты на уровне поясничных позвонков, идут позади ножек диафрагмы и большой поясничной мышцы, между поперечной и внутренней косой мышцами живота, отдают к ним ветви, а также *дорсальную ветвь* (r. dorsalis) к мышцам и коже спины и *спинномозговую ветвь* (r. spinalis) - к спинному мозгу.

Нижняя диафрагмальная артерия (aa. phrenica inferior) кровоснабжает диафрагму и покрывающую ее брюшину, отдает *верхние надпочечниковые артерии* (aa. suprarenales superiores).

Висцеральные ветви брюшной части аорты подразделяют на непарные и парные. Среди непарных ветвей выделяют чревный ствол, верхнюю и нижнюю брыжеечные артерии. К парным ветвям относят почечную, среднюю надпочечниковую, яичковую (яичниковую) артерии.

Чревный ствол (truncus coeliacus), короткий сосуд, отходит от аорты на уровне 12-го грудного позвонка и делится на левую желудочную, общую печеночную и селезеночную артерии (рис. 408). *Левая желудочная артерия* (a. gastrica sinistra) уходит вверх и влево, затем поворачивает направо, идет вдоль малой кривизны желудка, анастомозируя с правой желудочной артерией (из собственной печеночной артерии). *Общая печеночная артерия* (a. hepatica communis) идет вправо от чревного ствола по верхнему краю поджелудочной железы, входит в толщу печеночно-желудочной связки и делится на собственную печеночную и желудочно-двенадцатиперстную артерии. *Собственная печеночная артерия* (a. hepatica propria) направляется к печени в толще печеночно-двенадцатиперстной связки, где делится на правую и левую ветви. От правой ветви к желчному пузырю идет *желчепузырная артерия* (a. cystica). От собственной печеночной артерии к малой кривизне желудка отходит *правая желудочная артерия* (a. gastrica dextra), анастомозирующая с левой желудочной артерией. *Желудочно-двенадцатиперстная артерия* (a. gastroduodenalis) спускается вниз позади привратника желудка и делится на правую желудочно-сальниковую и заднюю верхнюю поджелудочно-двенадцатиперстную артерии. *Правая желудочно-сальниковая артерия* (a. gastroomentalis dextra) идет влево вдоль большой кривизны желудка, отдает ветви к желудку и к большому сальнику и анастомозирует с *левой желудочно-сальниковой артерией* (из селезеночной артерии). *Задняя верхняя поджелудочно-двенадцатиперстная артерия* (a. pancreaticoduodenalis superior posterior) идет между головкой поджелудочной железы и нисходящей частью двенадцатиперстной кишки, отдает к ним поджелудочные и двенадцатиперстные ветви. *Селезеночная артерия* (a. lienalis) направляется к селезенке вдоль верхнего края поджелудочной железы, отдает поджелудочные и короткие желудочные артерии. Возле ворот селезенки от селезеночной артерии вправо и вниз отходит *левая желудочно-сальниковая артерия* (a. gastroomentalis sinistra), которая идет вдоль большой кривизны желудка, анастомозирует с правой желудочно-сальниковой артерией и отдает ветви к желудку и к большому сальнику.

Верхняя брыжеечная артерия (a. mesenterica superior) отходит от аорты на уровне 12-го грудного - 1-го поясничного позвонка, идет вниз между нижней частью двенадцатиперстной кишки сзади и головкой поджелудочной железы спереди в брыжейку тонкой кишки (рис. 409). Артерия отдает *нижнюю желудочно-двенадцатиперстную артерию* (a. pancreaticoduodenal inferior), которая отдает ветви к головке поджелудочной железы и к двенадцатиперстной кишке. От верхней брыжеечной артерии последовательно отходят 10-20 тощекишечных и подвздошнокишечных артерий, а также подвздошно-

ободочнокишечная артерия, правая и средняя ободочнокишечная артерии. *Тощекишечные артерии* (aa. jejunales) и *подвздошнокишечные артерии* (aa. ileales) идут к тонкой кишке, многократно соединяются с ветвями соседних артерий, образуя изогнутые дуги (аркады), расположенные в 2-3 ряда, от которых отходят тонкие ветви к стенкам кишки. *Подвздошно-ободочнокишечная артерия* (a. ileocolica) направляется вниз

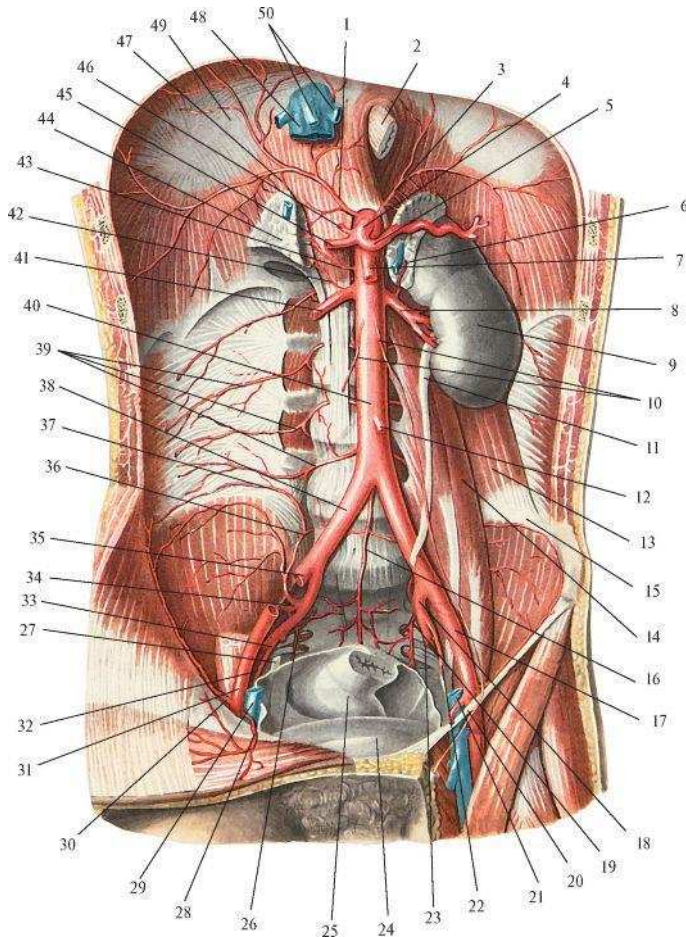


Рис. 407. Брюшная часть аорты. Вид спереди. Внутренние органы брюшной полости, париетальная брюшина и нижняя полая вена удалены.

1 - правая диафрагмальная артерия, 2 - пищевод, 3 - левая диафрагмальная артерия, 4 - чревный ствол, 5 - селезеночная артерия, 6 - левая надпочечниковая артерия, 7 - верхняя брыжеечная артерия, 8 - левая почечная артерия, 9 - левая почка, 10 - яичковые артерии (правая и левая), 11

- левый мочеточник, 12 - нижняя брыжеечная артерия, 13 - левая квадратная мышца поясницы, 14

- левая большая поясничная мышца, 15 - подвздошный гребень, 16 - срединная крестцовая артерия, 17 - левая наружная подвздошная артерия, 18 - внутренняя подвздошная артерия, 19 - левая латеральная крестцовая артерия, 20 - паховая связка, 21 - левая наружная подвздошная вена, 22 - верхняя мочепузырная артерия, 23 - нижняя мочепузырная артерия, 24 - мочевого пузыря, 25 - прямая кишка, 26 - правая латеральная крестцовая артерия, 27 - правый мочеточник, 28 - нижняя надчревная артерия, 29 - правая наружная подвздошная вена, 30 - глубокая артерия, огибающая подвздошную кость, 31 - правая

наружная подвздошная артерия, 32 - правая запирающая артерия, 33 - нижняя ягодичная артерия, 34 - верхняя ягодичная артерия, 35 - подвздошно-поясничная артерия, 36 - спинномозговая ветвь, 37 - поясничная ветвь, 38 - правая общая подвздошная артерия, 39 - поясничная артерия, 40 - брюшная аорта, 41 - правая почечная артерия, 42 - нижняя надпочечниковая артерия, 43 - средняя надпочечниковая артерия, 44 - правый надпочечник, 45 - общая печеночная артерия, 46 - левая желудочная артерия, 47 - верхняя надпочечниковая артерия, 48 - нижняя полая вена, 49 - диафрагма, 50 - печеночные вены.

и вправо, отдает ветви к подвздошной и слепой кишкам и к аппендиксу *артерию червеобразного отростка* (a. appendicularis). *Правая ободочнокишечная артерия* (a. colica dextra) отходит от верхней брыжеечной артерии вправо к восходящей ободочной кишке и образует анастомозы с восходящей ветвью подвздошно-ободочнокишечной артерии и с правой ветвью средней ободочнокишечной артерии. *Средняя ободочнокишечная артерия* (a. colica media) идет в брыжейке поперечной ободочной кишки вперед и вправо, кровоснабжает эту кишку и верхний отдел восходящей ободочной кишки.

Нижняя брыжеечная артерия (a. mesenterica inferior) идет вниз и влево по передней поверхности большой поясничной мышцы, отдает левую ободочнокишечную, сигмовиднокишечные и верхнюю прямокишечную артерии (рис. 410). *Левая ободочнокишечная артерия* (a. colica sinistra) кровоснабжает нисходящую ободочную кишку и левую часть поперечной ободочной кишки. *Сигмовиднокишечные артерии* (aa. sigmoideae) в количестве 2-3 кровоснабжают сигмовидную ободочную кишку. *Верхняя прямокишечная артерия* (a. rectalis superior) идет в брыжейке прямой кишки, спускается в малый таз, кровоснабжает (частично) сигмовидную кишку и ампулу прямой кишки.

Парными висцеральными ветвями брюшной части аорты являются средняя надпочечниковая, почечная, яичковая (яичниковая) артерии (рис. 407). *Средняя надпочечниковая артерия* (a. suprarenalis media) отходит от аорты на уровне первого поясничного позвонка, идет к воротам надпочечника. *Почечная артерия* (a. renalis) отходит от аорты на уровне 1-2-го поясничных позвонков, идет к почке позади нижней полой вены. От почечной артерии отходит *нижняя надпочечниковая артерия* (a. suprarenalis inferior). *Яичковая артерия* (a. testicularis) отходит от аорты вниз под острым углом на уровне второго поясничного позвонка. Артерия идет вниз по передней поверхности большой поясничной мышцы, отдавая *мочеточниковые ветви* (rr. ureterici). Яичковая артерия уходит в паховый канал через внутреннее его отверстие в составе семенного канатика. Артерия кровоснабжает яичко, его придаток, семявыносящий проток. *Яичниковая артерия* (a. ovarica) кровоснабжает яичник, его придатки, маточную трубу.

На уровне 4-го поясничного позвонка аорта разделяется на правую и левую общие под-

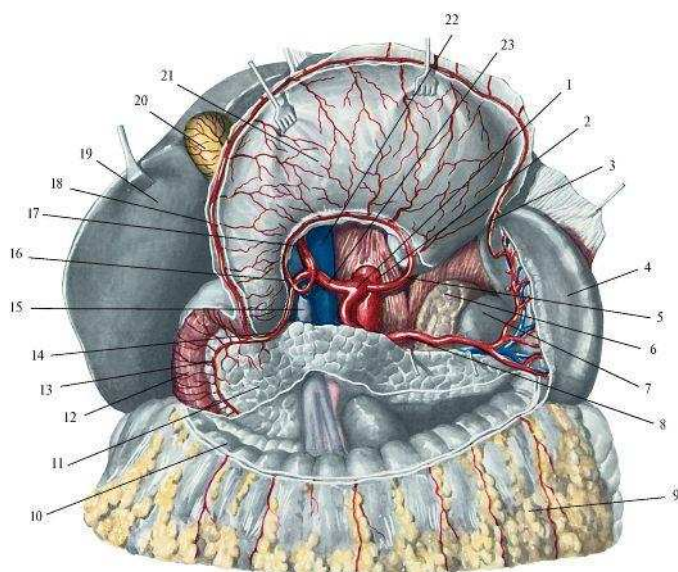


Рис. 408. Чревный ствол и его ветви. Вид спереди. Желудок поднят кверху, париетальная брюшина удалена.

1 - чревный ствол, 2 - аорта, 3 - левая желудочно-сальниковая артерия, 4 - селезенка, 5 - левая желудочная артерия, 6 - левый надпочечник, 7 - левая почка, 8 - селезеночная артерия, 9 - большой сальник, 10 - поперечная ободочная кишка, 11 - поджелудочная железа, 12 - двенадцатиперстная кишка, 13 - верхняя поджелудочно-двенадцатиперстная артерия, 14 - желудочно-двенадцатиперстная артерия, 15 - воротная вена печени, 16 - правая желудочная артерия, 17 - собственная печеночная артерия, 18 - правая желудочно-сальниковая артерия, 19 - печень, 20 - желчный пузырь, 21 - желудок, 22 - нижняя полая вена, 23 - общая печеночная артерия.

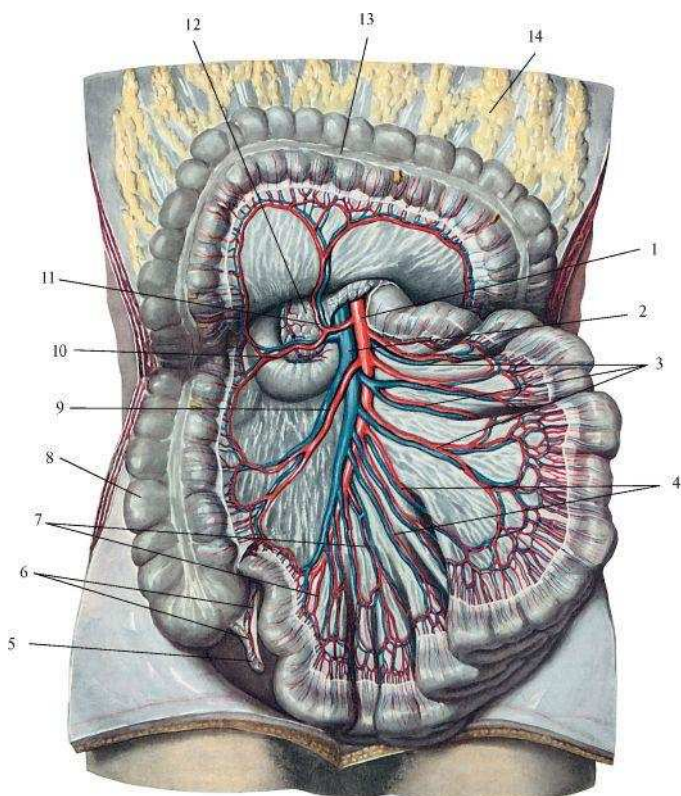


Рис. 409. Верхняя брыжеечная артерия и ее ветви. Вид спереди. Поперечная ободочная кишка поднята вверх, часть брюшины удалена.

1 - верхняя брыжеечная артерия, 2 - верхняя брыжеечная вена, 3 - тощекишечные артерии и вены, 4 - тощекишечные и подвздошнокишечные артерии и вены, 5 - червеобразный отросток, 6 - артерия и вена червеобразного отростка, 7 - подвздошнокишечные артерии, 8 - восходящая ободочная кишка, 9 - подвздошно-ободочнокишечная артерия, 10 - правая ободочно-кишечная артерия, 11 - средняя ободочно-кишечная артерия, 12 - поджелудочная железа, 13 - поперечная ободочная кишка, 14 - большой сальник.

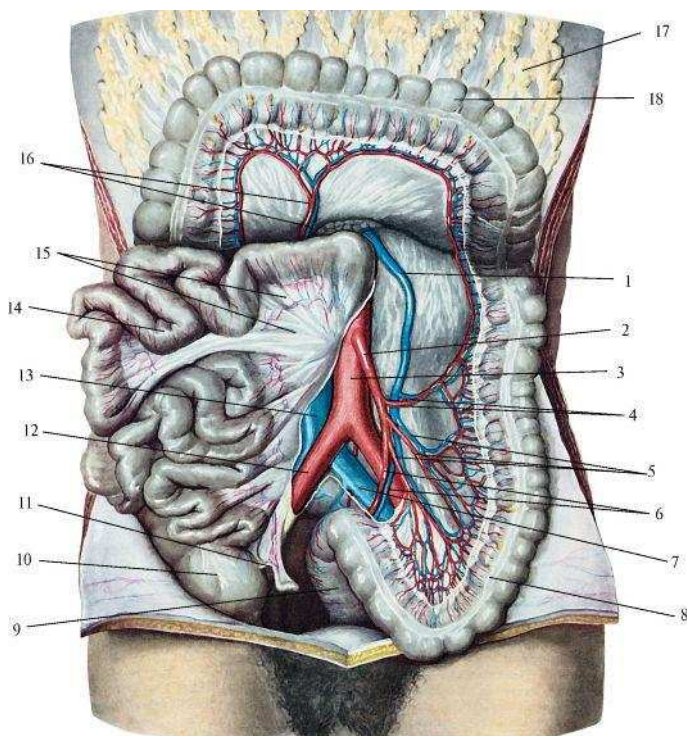


Рис. 410. Нижняя брыжеечная артерия и ее ветви. Вид спереди. Петли тонкой кишки отвернуты вправо. Поперечная ободочная кишка и большой сальник подняты вверх.

1 - нижняя брыжеечная вена, 2 - нижняя брыжеечная артерия, 3 - брюшная аорта, 4 - левые ободочно-кишечные артерия и вена, 5 - сигмовидно-кишечные артерии и вены, 6 - верхние прямокишечные артерия и вена, 7 - левая общая подвздошная вена, 8 - сигмовидная кишка, 9 - прямая кишка, 10 - слепая кишка, 11 - червеобразный отросток, 12 - правая общая подвздошная артерия, 13 - нижняя полая вена, 14 - тонкая кишка, 15 - брыжейка тонкой кишки, 16 - средние ободочно-кишечные артерия и вена, 17 - большой сальник, 18 - поперечная ободочная кишка.

вздошные артерии (бифуркация аорты). *От бифуркации аорты (bifurcatio aortae) вниз идет срединная крестцовая артерия (a. sacralis mediana), кровоснабжающая крестец.*

Артерии таза

Общая подвздошная артерия (a. iliaca communis), правая и левая, идет по медиальному краю большой поясничной мышцы и на уровне крестцово-подвздошного сустава разделяется на внутреннюю и наружную подвздошные артерии (рис. 411, 412).

Внутренняя подвздошная артерия (a. iliaca interna) идет вниз по задней стенке малого таза и делится на передние и задние ветви. Передние ветви кровоснабжают органы малого таза, задние ветви идут к мышцам боковой и задней стенок таза (подвздошнопоясничная, латеральная крестцовая, запирательная, верхняя и нижняя ягодичные артерии).

Подвздошно-поясничная артерия (a. iliolumbalis) идет вверх и латерально, кровоснабжает большую и малую поясничные, подвздошную мышцу, квадратную мышцу поясницы, кожу поясничной области, корешки спинномозговых нервов. *Латеральная крестцовая артерия* (a. sacralis lateralis) идет вниз по тазовой поверхности крестца, отдает в крестцовый канал спинномозговые ветви (rr. spinales). *Запирательная артерия* (a. obturatoria) идет через запиральный канал, кровоснабжает наружную запирательную мышцу, часть приводящих мышц бедра, кожу наружных половых органов, а также седалищную кость, отдает *вертлужную ветвь* (r. acetabularis) к тазобедренному суставу. *Верхняя ягодичная артерия* (a. glutea superior) выходит из полости таза через надгрушевидное отверстие и делится на ветви, которые кровоснабжают малую и среднюю ягодичную мышцы, напрягатель

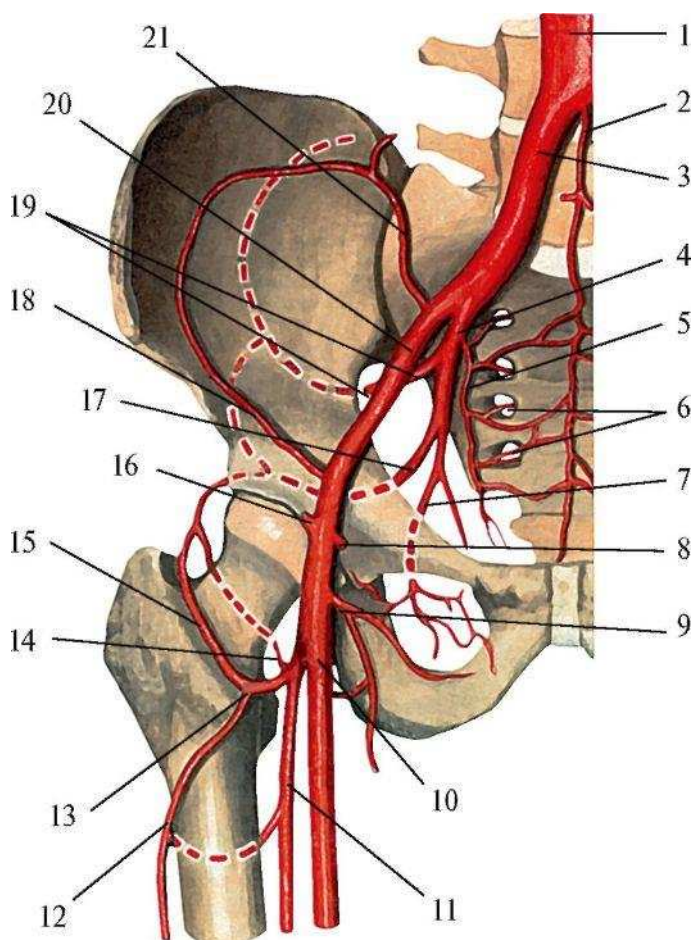


Рис. 411. Схема расположения подвздошных артерий и их ветвей. Вид спереди.

1 - брюшная аорта, 2 - срединная крестцовая артерия, 3 - общая подвздошная артерия, 4 - внутренняя подвздошная артерия, 5 - латеральная крестцовая артерия, 6 - спинномозговые ветви, 7 - запирательная артерия, 8 - поверхностная надчревная артерия, 9 - наружная

половая артерия, 10 - бедренная артерия, 11 - глубокая артерия бедра, 12 - нисходящая ветвь, 13 - латеральная артерия, огибающая бедренную кость, 14 - медиальная артерия, огибающая бедренную кость, 15 - восходящая ветвь, 16 - поверхностная надчревная артерия, 17 - нижняя ягодичная артерия, 18 - глубокая артерия, огибающая подвздошную кость, 19 - верхняя ягодичная артерия, 20 - наружная подвздошная артерия, 21 - подвздошно-поясничная артерия.

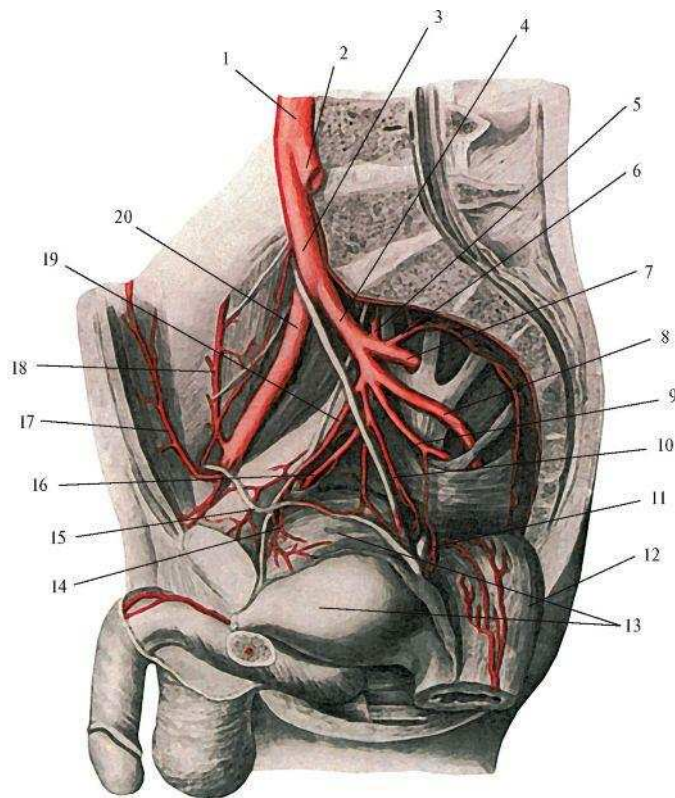


Рис. 412. Внутренняя подвздошная артерия и ее ветви. Вид слева. Левая половина таза удалена. 1 - брюшная аорта, 2 - левая общая подвздошная артерия, 3 - правая общая подвздошная артерия, 4 - правая внутренняя подвздошная артерия, 5 - подвздошно-поясничная артерия, 6 - латеральная крестцовая артерия, 7 - верхняя ягодичная артерия, 8 - нижняя ягодичная артерия, 9 - внутренняя половая артерия, 10 - нижняя мочепузырная артерия, 11 - средняя прямокишечная артерия, 12 - прямая кишка, 13 - мочевого пузыря, 14 - верхняя мочепузырная артерия, 15 - семявыносящий проток, 16 - запирающая артерия, 17 - нижняя надчревная артерия, 18 - глубокая артерия, огибающая подвздошную кость, 19 - пупочная артерия, 20 - правая наружная подвздошная артерия.

широкой фасции бедра и тазобедренный сустав. *Нижняя ягодичная артерия* (a. glutea inferior) покидает полость таза через подгрушевидное отверстие, кровоснабжает большую ягодичную мышцу, квадратную мышцу бедра, тазобедренный сустав, кожу ягодичной области, отдает артерию, сопровождающую седалищный нерв.

Висцеральными ветвями внутренней подвздошной артерии являются пупочная артерия, мочепузырная, маточная, внутренняя половая, средняя прямокишечная артерии. *Пупочная артерия* (a. umbilicalis) идет к передней брюшной стенке, отдает мочевому пузырю *верхние мочепузырные артерии* (aa. vesicales superiores), *артерию семявыносящего протока* (a. ductus deferentis) и *мочеточниковые ветви* (rr. ureterici). *Маточная артерия*

(a. uterina) кровоснабжает матку, отдает влагалищные ветви, *трубную ветвь* (r. tubarius) и *яичниковую ветвь* (r. ovaricus). *Средняя прямокишечная артерия* (a. rectalis media) идет к ампуле прямой кишки, отдает ветви к мышце, поднимающей задний проход, к семенным пузырькам и предстательной железе у мужчин или к влагалищу у женщин. *Внутренняя половая артерия* (a. pudenda interna) выходит из полости малого таза через подгрушевидное отверстие, огибает седалищную ость и через малое седалищное отверстие вместе с одноименным нервом уходит в седалищно-прямокишечную ямку. От артерии отходят *нижняя прямокишечная артерия* (a. rectalis inferior) и *промежностные артерии* (aa. perineales). От внутренней половой артерии у мужчин отходят задние мошоночные ветви, уретральная артерия, артерия луковицы полового члена. У женщин ветвями внутренней половой артерии являются задние губные ветви, уретральная артерия, артерия луковицы преддверия влагалища, глубокая и дорсальная артерии клитора.

Наружная подвздошная артерия (a. iliaca externa) является продолжением общей подвздошной артерии, проходит вдоль медиального края большой поясничной мышцы и через сосудистую лауну выходит из полости таза, продолжаясь в бедренную артерию (рис. 411). От наружной подвздошной артерии отходят нижняя надчревная артерия и глубокая артерия, огибающая подвздошную кость. *Нижняя надчревная артерия* (a. epigastrica inferior) идет вперед и вверх по внутренней поверхности передней брюшной стенки, кровоснабжает прямую мышцу живота и кожу в этой области, анастомозирует с ветвями верхней надчревной артерии. Нижняя надчревная артерия отдает лобковую ветвь, кремастерную артерию (семенного канатика) у мужчин, артерию круглой связки матки у женщин. *Глубокая артерия, огибающая подвздошную кость* (a. circumflexa ilium profunda), идет в полости таза вдоль внутренней поверхности паховой связки латерально и вверх между поперечной и внутренней косой мышцами живота, кровоснабжает мышцы переднебоковой стенки живота.

Артерии нижней конечности

У нижней конечности наиболее крупными артериями являются бедренная, подколенная и большеберцовая. **Бедренная артерия** (a. femoralis) идет косо сверху вниз и медиально на передней стороне бедра, проходит через приводящий канал, выходит в подколенную ямку и продолжается в подколенную артерию (рис. 413). От бедренной артерии отходят поверхностная надчревная артерия, поверхностная артерия, огибающая подвздошную кость, наружные половые артерии, глубокая артерия бедра и нисходящая артерия колена, а также мышечные ветви. *Поверхностная надчревная артерия* (a. epigastrica superficialis) отходит под паховой связкой, поднимается вверх и медиально, разветвляется в коже передней стенки живота. *Поверхностная артерия, огибающая подвздошную кость* (a. circumflexa ilium superficialis), направляется кверху к передней верхней подвздошной ости и прилежащим мышцам. *Наружные половые артерии* (aa. pudendae externae) идут медиально и вверх, кровоснабжают мошонку (*передние мошоночные ветви*, rr. scrotales anteriores) - у мужчин или большую половую губу у женщин (*передние губные ветви* rr. labiales anteriores) - а также кожу лобковой области. *Глубокая артерия бедра* (a. profunda femoris) отда-

ет латеральную и медиальную артерии, огибающие бедренную кость и прободающие артерии. *Медиальная артерия, огибающая бедренную кость* (a. circumflexa femoris medialis), идет медиально к мышцам (подвздошно-поясничной, гребенчатой, наружной

запирательной, грушевидной и квадратной мышце бедра), дает *вертлужную ветвь* (г. acetabularis) к тазобедренному суставу. *Латеральная артерия, огибающая бедренную кость* (a. circumflexa femoris lateralis), кровоснабжает четырехглавую мышцу бедра, среднюю ягодичную и напрягатель широкой фасции. *Прободающие артерии* (aa. perforantes) направляются в заднюю область бедра, где кровоснабжают двуглавую, полусухожильную и полуперепончатые мышцы. *Нисходящая коленная артерия* (a. descendens genus) отходит от бедренной артерии в приводящем канале, проходит на переднюю поверхность бедра через его переднюю стенку вместе с подкожным нервом, кровоснабжает коленный сустав. *Подколенная артерия* (a. poplitea), являющаяся продолжением бедренной артерии, у нижнего края подколенной мышцы делится на переднюю и заднюю большеберцовые артерии. От подколенной артерии, отходят латеральная и *медиальная верхние коленные артерии* (aa. genus superiores lateralis et medialis), кровоснабжающие коленный сустав и прилежащие мышцы. *Средняя коленная артерия* (a. genus media) идет к коленному суставу, медиальная и *латеральная нижние коленные артерии* (aa. genus inferiores medialis et lateralis) кровоснабжают медиальную и латеральную головки икроножной мышцы, подошвенную мышцу и коленный сустав.

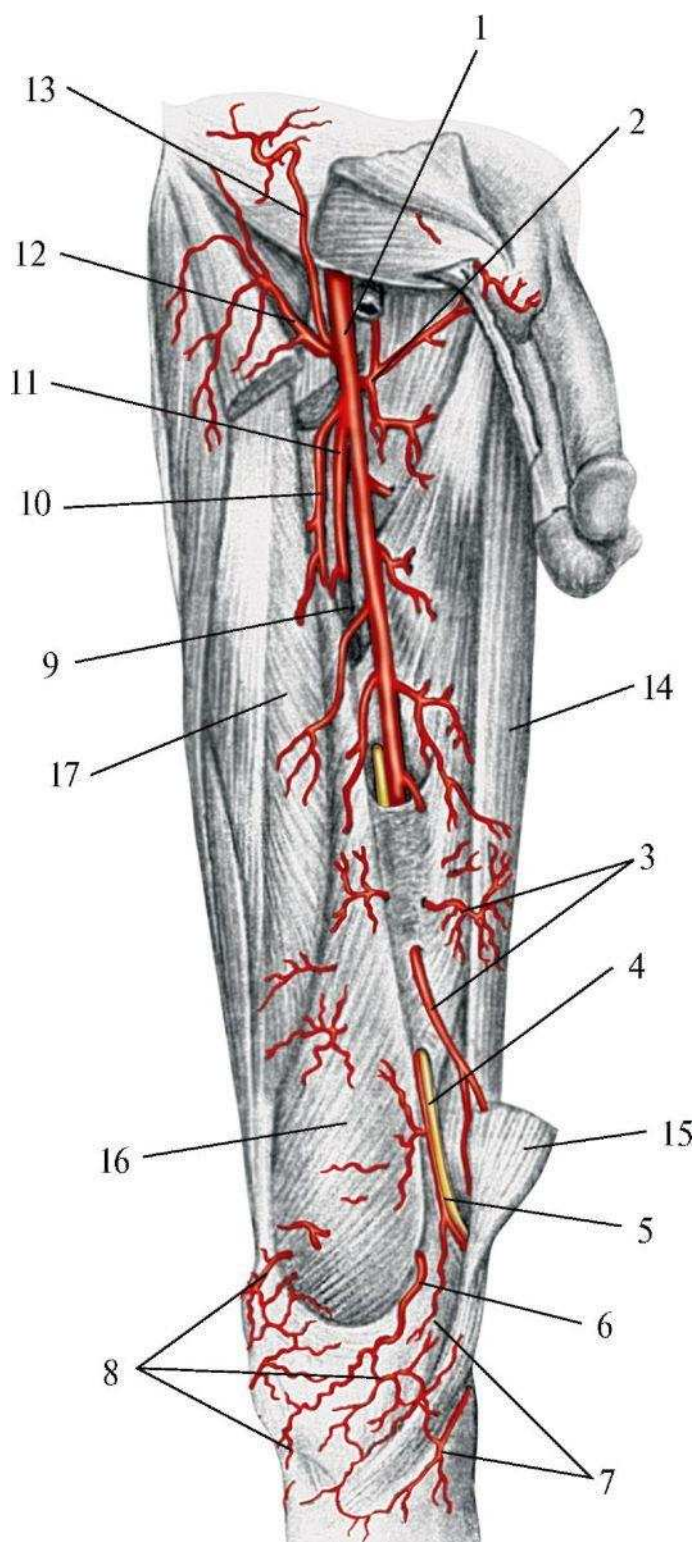


Рис. 413. Бедренная артерия и ее ветви. Вид спереди. Часть портняжной мышцы удалена. 1 - бедренная артерия, 2 - медиальная артерия, огибающая бедренную кость, 3 - мышечные ветви, 4 - подкожный нерв, 5 - нисходящая коленная артерия, 6 - медиальная верхняя коленная артерия, 7 - суставные ветви нисходящей коленной артерии, 8 - коленная суставная (артериальная) сеть, 9 - прободающая артерия, 10 - латеральная артерия огибающая бедренную кость, 11 - глубокая артерия бедра, 12 - поверхностная артерия, огибающая подвздошную кость, 13 - поверхностная надчревная артерия, 14 -

тонкая мышца, 15 - портняжная мышца (отрезана), 16 - медиальная широкая мышца бедра, 17 - прямая мышца бедра.

Задняя большеберцовая артерия (a. tibialis posterior) проходит вниз в голено-подколенном канале, направляется к медиальной лодыжке и позади нее переходит на подошву (рис. 414). От задней большеберцовой артерии отходят: *ветвь, огибающая малоберцовую кость* (r. circumflexus fibulaaris), направляющаяся к головке малоберцовой кости и рядом лежащим мышцам; *малоберцовая артерия* (a. peronea) кровоснабжает трехглавую мышцу голени, малоберцовые мышцы, а также отдает латеральные лодыжковые и пяточные ветви, участвующие в образовании лодыжковой и пяточной сетей. При переходе на стопу задняя большеберцовая артерия разделяется на медиальную и латеральную подошвенные артерии. *Медиальная подошвенная артерия* (a. plantaris medialis) проходит в медиальной борозде подошвы, где отдает ветви к мышце, отводящей большой палец стопы, и короткому сгибателю пальцев. *Латеральная подошвенная артерия* (a. plantaris lateralis) в латеральной борозде подошвы проходит до основания пятой плюсневой кости, отдает мышечные ветви и образует *подошвенную дугу* (arcus plantaris), расположенную на уровне основания плюсневых костей (рис. 415). От подошвенной дуги отходят четыре *подошвенные плюсневые артерии* (aa. metatarsales plantares), переходящие в *общие подошвенные пальцевые артерии* (aa. digitates plantares communes), дающие (каждая) по две собс- твенные подошвенные пальцевые артерии.

Передняя большеберцовая артерия (a. tibialis anterior) отходит от подколенной артерии у нижнего края подколенной мышцы, проходит через переднее отверстие в межкостной перепонке голени, спускается по передней поверхности этой мембраны вниз и продол-

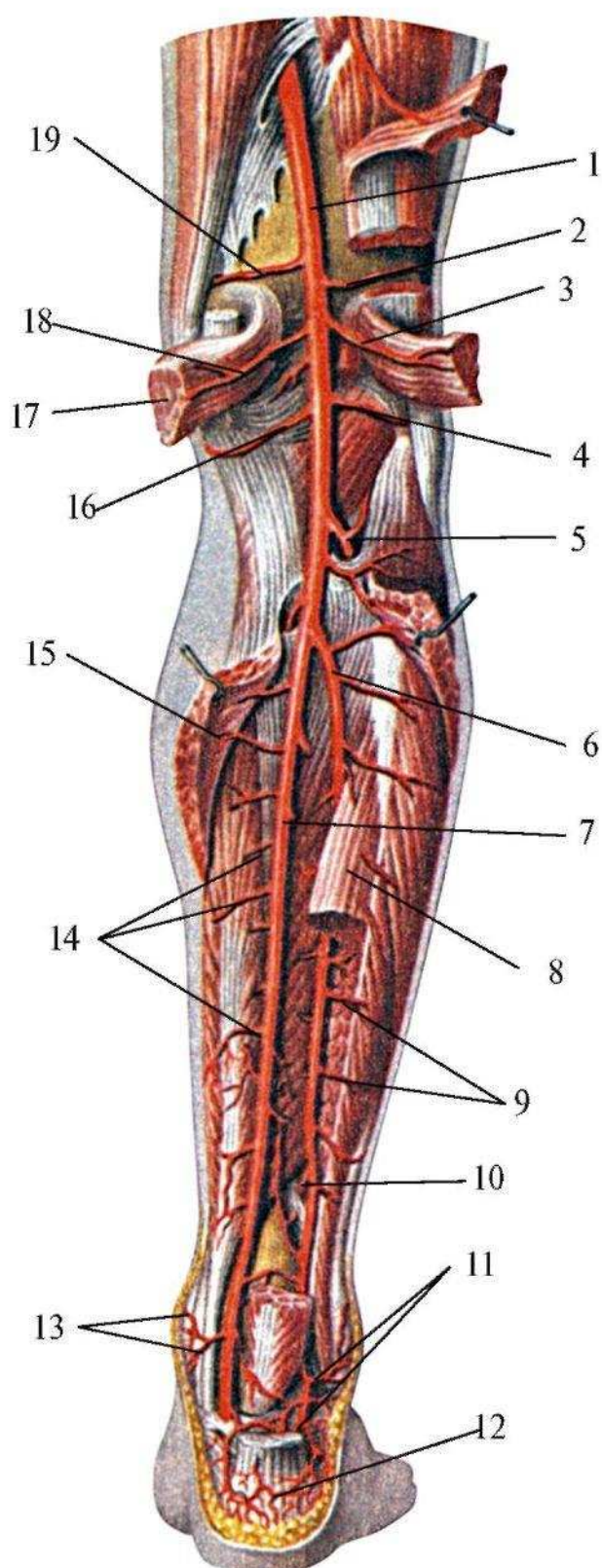


Рис. 414. Задняя большеберцовая артерия и ее ветви. Вид сзади. Поверхностные мышцы голени удалены.

1 - подколенная артерия, 2 - латеральная верхняя коленная артерия, 3 - икроножная артерия, 4 - латеральная нижняя коленная артерия, 5 - передняя большеберцовая артерия, 6 - малоберцовая артерия, 7 - задняя большеберцовая артерия, 8 - длинный сгибатель большого пальца стопы, 9 - мышечные ветви, 10 - прободающая ветвь малоберцовой артерии, 11 - латеральные лодыжковые ветви, 12 - пяточная сеть, 13 - медиальные лодыжковые ветви, 14 - мышечные ветви, 15 - камбаловидная мышца, 16 - медиальная нижняя коленная артерия, 17 - медиальная головка икроножной мышцы, 18 - средняя коленная артерия, 19 - медиальная верхняя коленная артерия.

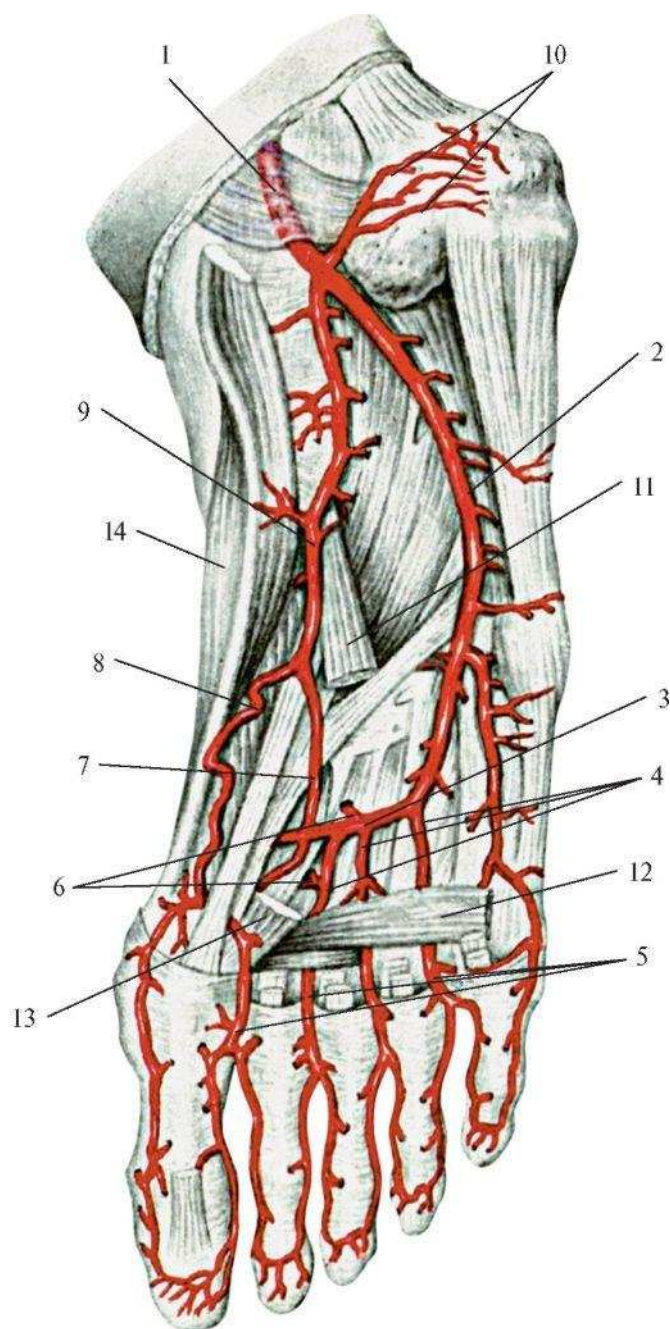


Рис. 415. Артерии подошвенной стороны стопы.

1 - задняя большеберцовая артерия, 2 - латеральная подошвенная артерия, 3 - глубокая подошвенная дуга, 4 - подошвенные плюсневые артерии, 5 - общие пальцевые подошвенные артерии, 6 - прободающие ветви, 7 - глубокая ветвь медиальной подошвенной артерии, 8 - поверхностная ветвь медиальной подошвенной артерии, 9 - медиальная подошвенная артерия, 10 - пяточная артериальная сеть,

11 - сухожилие длинного сгибателя пальцев, 12 - поперечная головка мышцы, приводящей большой палец стопы, 13 - косая головка мышцы, приводящей большой палец стопы, 14 - мышца, отводящая большой палец стопы.

жается на стопу под названием тыльная артерия стопы (рис. 416). От передней большеберцовой артерии отходит ряд ветвей. *Задняя большеберцовая возвратная артерия* (a. recurrens tibialis posterior) идет вверх участвует в образовании коленной суставной сети. *Передняя большеберцовая возвратная артерия* (a. recurrens tibialis anterior) также участвует в образовании коленной суставной сети. *Латеральная передняя лодыжковая артерия* (a. malleolaris anterior lateralis) кровоснабжает латеральную лодыжку, голеностопный сустав и кости предплюсны. *Медиальная передняя лодыжковая артерия* (a. malleolaris anterior medialis) идет к капсуле голеностопного сустава. *Тыльная артерия стопы* (a. dorsalis pedis) идет кпереди от голеностопного сустава к первому межкостному промежутку, где делится на концевые ветви: *первую тыльную плюсневую артерию* (a. metatarsae dorsalis I), от которой отходят три *тыльные пальцевые артерии* (aa. digitales dorsales) к обоим сторонам тыльной поверхности большого пальца и медиальной стороне 2-го пальца; *глубокую подошвенную ветвь* (r. plantaris profundus), которая проходит через первый межплюсневый промежуток на подошву и анастомозирует с подошвенной дугой. Тыльная артерия стопы отдает также латеральную и медиальную предплюсневые артерии (aa. tarseae lateralis et medialis) к латеральному и медиальному краям стопы, *дугообразную артерию* (a. arcuata), расположенную на уровне плюснефаланговых суставов, отдающую *тыльные плюсневые артерии* (aa. metatarsae dorsales), в количестве 1-4, каждая из которых делится на две *тыльные пальцевые артерии* (aa. digitales dorsales), направляющиеся к тыльным сторонам соседних пальцев.

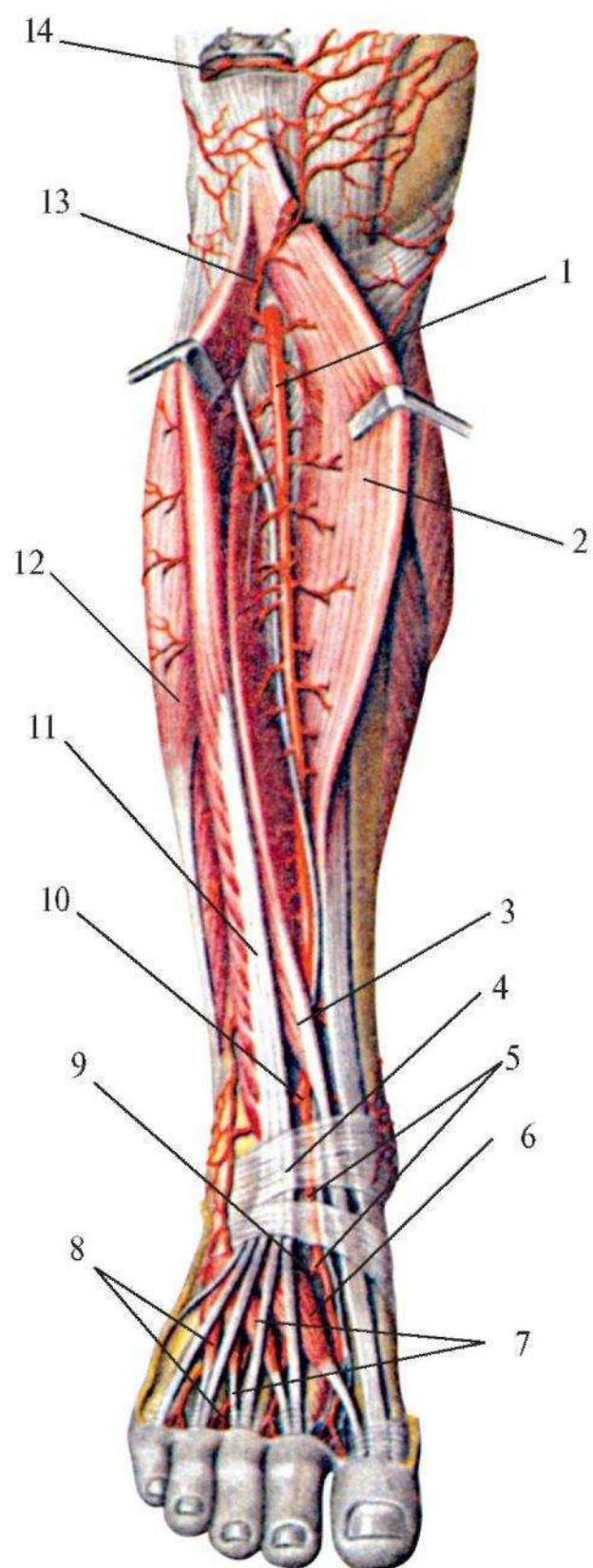


Рис. 416. Передняя большеберцовая артерия и ее ветви. Вид спереди.

1 - передняя большеберцовая артерия, 2 - передняя большеберцовая мышца, 3 - длинный разгибатель большого пальца стопы, 4 - удерживатель сухожилий мышц-разгибателей, 5 - тыльная артерия стопы, 6 - короткий разгибатель большого пальца стопы, 7 - короткий разгибатель пальцев стопы, 8 - сухожилия длинного разгибателя пальцев стопы, 9 - латеральная предплюсневая артерия, 10 - латеральная передняя лодыжковая артерия, 11 - длинный разгибатель пальцев стопы, 12 - длинная малоберцовая мышца, 13 - передняя большеберцовая возвратная артерия, 14 - латеральная верхняя коленная артерия.

Вены большого круга кровообращения

Различают систему верхней полой вены, систему нижней полой вены и систему воротной вены печени.

Система верхней полой вены

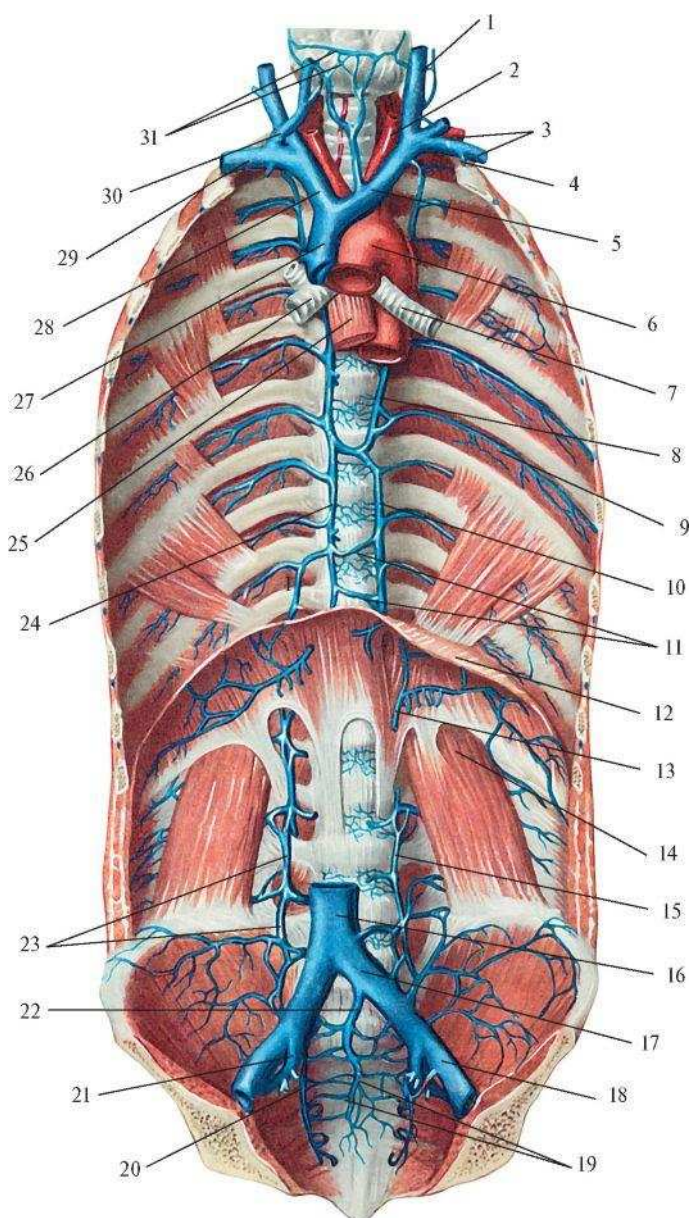
Верхняя полая вена (*v. cava superior*) собирает кровь из областей головы и шеи, верхних конечностей и грудной полости. Верхняя полая вена образуется из правой и левой плечеголовных вен позади соединения первого правого ребра с грудиной (рис. 417). Вена идет вниз и впадает в правое предсердие. В верхнюю полую вену открываются справа - непарная вена, слева - мелкие средостенные вены (от соединительной ткани и лимфатических узлов средостения) перикардальные вены.

Непарная вена (*v. azygos*) образуется в грудной полости из восходящей правой поясничной вены, собирает кровь от стенок грудной и брюшной полостей, от органов заднего средостения. *Восходящая правая поясничная вена* (*v. lumbalis ascendens dextra*), формирующаяся из передних крестцовых вен, идет, вверх рядом с правой стороной позвоночника, проходит в грудную полость между ножками диафрагмы и впадает в верхнюю полую вену на уровне третьего грудного позвонка. В непарную вену впадают девять *нижних задних правых межреберных вен* (*vv. intercostalis posteriores*), пищеводные, перикардальные и медиастинальные вены. Крупным притоком непарной вены является полунепарная вена (рис. 417). *Полунепарная вена* (*v. hemiazygos*) является продолжением *левой восходящей поясничной вены* (*v. lumbalis ascendens sinistra*), образующейся из передних крестцовых вен, и расположенной слева от позвоночного столба. В грудную полость левая восходящая поясничная вена проникает между ножками диафрагмы и переходит в полунепарную вену, которая впадает в непарную вену. В полунепарную вену впадают нижние левые задние межреберные вены и *добавочная полунепарная вена* (*v. hemiazygos accessoria*), образующаяся из четырех-семи верхних левых задних межреберных вен, а также пищеводные и средостенные вены.

Задние межреберные вены (*vv. intercostales posteriores*) располагаются возле одноименных артерий и межреберных нервов в межреберных промежутках, под бороздой нижнего края ребра. В каждую заднюю межреберную вену впадают *дорсальная вена* (*v. dorsalis*) - от глубоких мышц кожи и спины, *спинномозговая вена* (*v. spinalis*), вены наружного и внутреннего позвоночных сплетений. Две-три нижние задние межреберные вены принимают кровь от диафрагмы и мышц живота. *Внутреннее венозное позвоночное сплетение* (*plexus venosus vertebralis internus*) находится в позвоночном канале, снаружи от твердой мозговой оболочки на всем протяжении позвоночного столба. По венам этого сплетения (спинномозговым) кровь

Рис. 417. Верхняя полая вена и ее притоки. Вид спереди. Внутренние органы грудной, брюшной полостей и таза удалены.

1 - внутренняя яремная вена, 2 - левая общая сонная артерия, 3 - левые подключичная артерия и вена, 4 - левая наивысшая межреберная вена, 5 - левая плечеголовная вена, 6 - дуга аорты, 7 - левый главный бронх, 8 - добавочная полунепарная вена, 9 - задние межреберные вены, 10 - полунепарная вена, 11 - анастомозы между непарной и полунепарной венами, 12 - диафрагма, 13 - нижняя диафрагмальная вена, 14 - квадратная мышца поясницы, 15 - левая восходящая поясничная вена, 16 - нижняя полая вена, 17 - общая подвздошная вена, 18 - наружная подвздошная вена, 19 - крестцовое венозное сплетение, 20 - латеральная крестцовая вена, 21 - внутренняя подвздошная вена, 22 - срединная крестцовая вена, 23 - правая восходящая поясничная вена, 24 - непарная вена, 25 - пищевод, 26 - правый главный бронх, 27 - верхняя полая вена, 28 - правая плечеголовная вена, 29 - правая подключичная вена, 30 - правая наружная яремная вена, 31 - непарное щитовидное сплетение.



оттекает от спинного мозга и его оболочек. *Наружное венозное позвоночное сплетение* (plexus venosus vertebralis externus) расположено на передней и боковых поверхностях тел позвонков и на задней стороне дуг позвонков, на их отростках. От наружного позвоночного сплетения кровь оттекает в задние межреберные, поясничные, крестцовые вены и непосредственно в непарную и полунепарную вены.

Плече-головные вены (vv. brachiocephalicae), правая и левая, образуются при слиянии внутренней яремной и подключичной вен позади грудиноключичных суставов (рис. 418). В каждую плечеголовную вену впадают позвоночная, глубокая шейная вены, внутренняя грудная вена, перикардальные, бронхиальные, пищеводные, тимусные и нижние щитовидные вены. Позвоночная вена идет в канале поперечных отростков шейных позвонков, собирает кровь из венозных позвоночных и подзатылочного венозных сплетений.

Внутренняя грудная вена (v. thoracica interna) в числе двух (вены-спутницы), прилежит к одноименной артерии, располагаясь на задней стороне передней грудной стенки, рядом с грудиной, принимает в себя передние межреберные вены. Началом внутренней грудной вены является верхняя надчревная и мышечно-диафрагмальная вены, которые соединяются позади нижнего края седьмого ребра. *Верхняя надчревная вена* (v. epigastrica superior) идет по задней поверхности прямой мышцы живота, в ее влагалище, *мышечно-диафрагмальная вена* (v. musculophrenica) формируется из вен диафрагмы. В *передние межреберные вены* (vv. intercostales anteriores) впадают подкожные вены живота, вены молочной железы, а также медиастинальные вены, идущие от средостенной плевры, тимусные вены, бронхиальные вены, идущие от нижнего отдела трахеи и главного бронха, вены перикарда. Справа внутренние грудные вены впадают в правую плечеголовную вену или в верхнюю полую вену, слева - в левую плечеголовную вену.

Вены головы и шеи

Внутренняя яремная вена (v. jugularis interna) собирает кровь от органов и тканей головы и шеи, от головного мозга и его оболочек, от органов зрения и слуха (рис. 419). Внутренняя яремная вена также принимает кровь из синусов твердой мозговой оболочки, от диплоических и эмиссарных вен.

Диплоические вены (vv. diploicae) собирают кровь от костей крыши черепа. Они расположены в их губчатом веществе, сообщаются с синусами твердой мозговой оболочки и с поверхностными венами головы (рис. 419).

Эмиссарные вены соединяют подкожные вены головы и синусы твердой мозговой оболочки. *Теменная эмиссарная вена* соединяет подкожные вены свода черепа и верхний сагиттальный синус. *Сосцевидная эмиссарная вена* соединяет поперечный синус с задней ушной и с затылочными венами. *Мышечковая эмиссарная вена* соединяет сигмовидный синус с затылочными венами и венами наружного позвоночного сплетения. К эмиссарным венам относятся также венозное сплетение канала подъязычного нерва, венозное сплетение овального отверстия, венозное сплетение сонного канала, воротные вены гипофиза.

Глазные вены, верхняя и нижняя, выносят кровь из глазниц. *Нижняя глазная вена* (v. ophthalmica inferior), в которую впадают вены ресничного тела, глазных мышц и вены,

расположенные в каналах скуловой кости, выходит из глазницы через нижнюю глазничную щель и впадает в крыловидное венозное сплетение. *Верхняя глазная вена* (v. ophthalmica superior), образуемая из слезной вены, передних и задних решетчатых, из носолобной, ресничных вен и центральной вены сетчатки, выходит из глазницы через верхнюю глазничную щель и впадает в пещеристый синус (рис. 420). В синусы твердой оболочки головного мозга впадают поверхностные и глубокие мозговые вены (рис. 421).

Во внутреннюю яремную вену в области шеи впадают глоточные вены, язычная вена, верхняя щитовидная вена, лицевая, занижнечелюстная вены (рис. 422). *Глоточные вены* (vv. pharyngeales) образуются из глоточного сплетения, в которое впадают вены слуховой трубы и мягкого

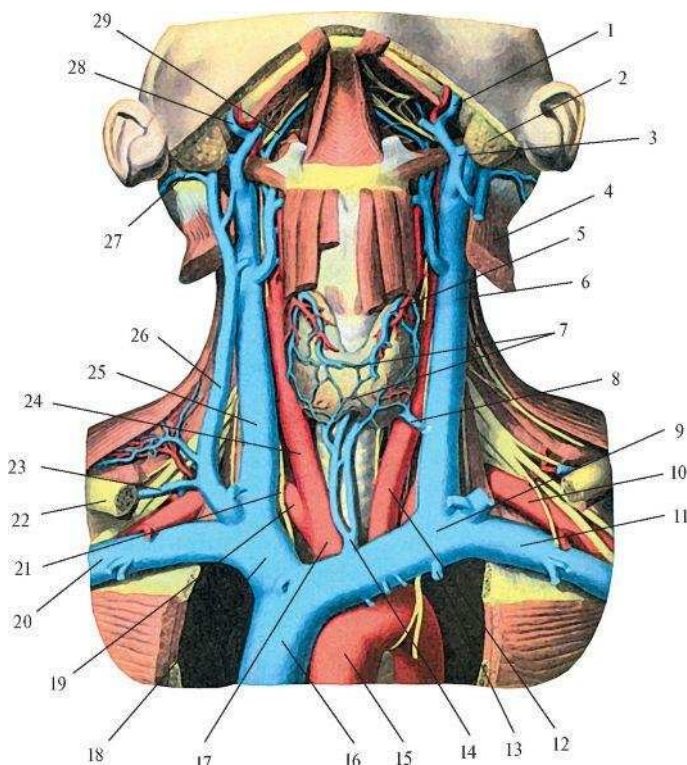


Рис. 418. Плечеголовые вены и их притоки. Вид спереди. Поверхностные мышцы шеи и грудина удалены.

1 - лицевые артерия и вена, 2 - околоушная железа, 3 - занижнечелюстная вена, 4 - грудино-ключично-сосцевидная мышца, 5 - верхняя щитовидная вена, 6 - левая внутренняя яремная вена, 7 - непарное щитовидное сплетение, 8 - средняя щитовидная вена, 9 - левая плечеголовая вена, 10 - левая подключичная артерия, 11 - левая подключичная вена, 12 - левая общая сонная артерия, 13 - внутренняя грудная вена, 14 - нижняя щитовидная вена, 15 - дуга аорты, 16 - верхняя полая вена, 17 - плечеголовой ствол, 18 - правая плечеголовая вена, 19 - правая подключичная артерия, 20 - правая подключичная вена, 21 - блуждающий нерв, 22 - ключица, 23 - поперечная вена шеи, 24 - правая общая сонная артерия, 25 - правая внутренняя яремная вена, 26 - наружная яремная вена, 27 - затылочная вена, 28 - лицевая вена, 29 - подъязычная вена.

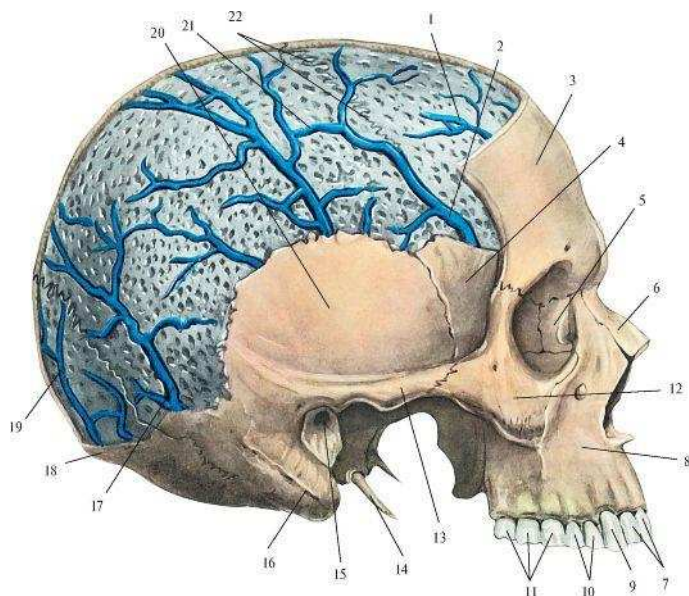


Рис. 419. Диплоические вены черепа. Вид справа. Наружная пластинка компактного вещества костей крыши черепа частично удалена.

1 - лобная диплоическая вена, 2 - передняя височная диплоическая вена, 3 - лобная кость, 4 - большое крыло клиновидной кости, 5 - слезная кость, 6 - носовая кость, 7 - резцы, 8 - верхнечелюстная кость, 9 - клык, 10 - премоляры, 11 - моляры, 12 - скуловая кость, 13 - скуловая дуга, 14 - шиловидный отросток, 15 - наружный слуховой проход, 16 - сосцевидный отросток, 17 - задняя височная диплоическая вена, 18 - затылочная кость, 19 - затылочная диплоическая вена, 20 - чешуйчатая часть височной кости, 21 - анастомоз между диплоическими венами, 22 - венечный шов.

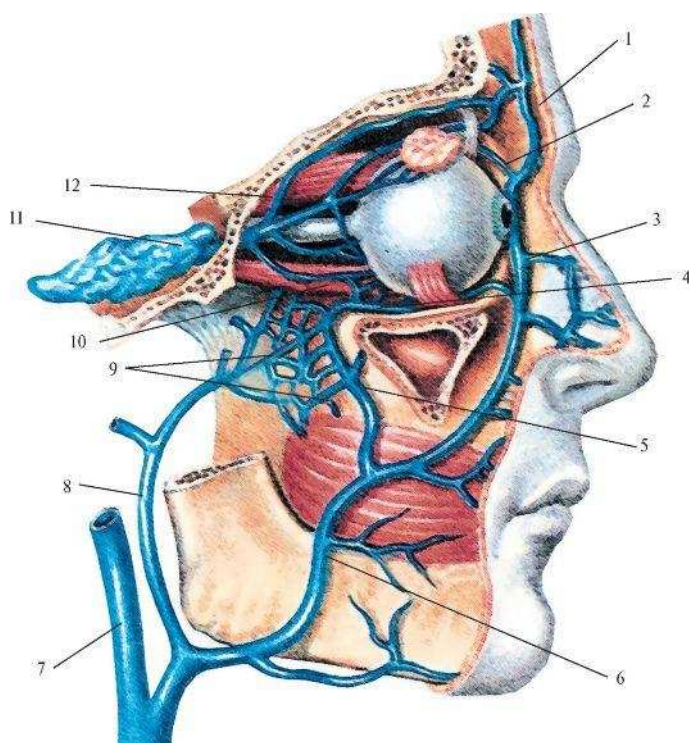


Рис. 420. Глазные вены и их взаимоотношения с крыловидным сплетением и с венами лица. Вид справа. Латеральная стенка глазницы, скуловая кость и мягкие ткани удалены.

1 - надблоковая вена, 2 - анастомоз между верхней глазной веной и угловой веной, 3 - угловая вена, 4 - анастомоз между нижней глазной веной, крыловидным сплетением и лицевой веной, 5 - анастомоз между крыловидным сплетением и лицевой веной, 6 - лицевая вена, 7 - внутренняя яремная вена, 8 - занижнечелюстная вена, 9 - крыловидное сплетение, 10 - нижняя глазная вена, 11 - пещеристый синус, 12 - верхняя глазная вена.

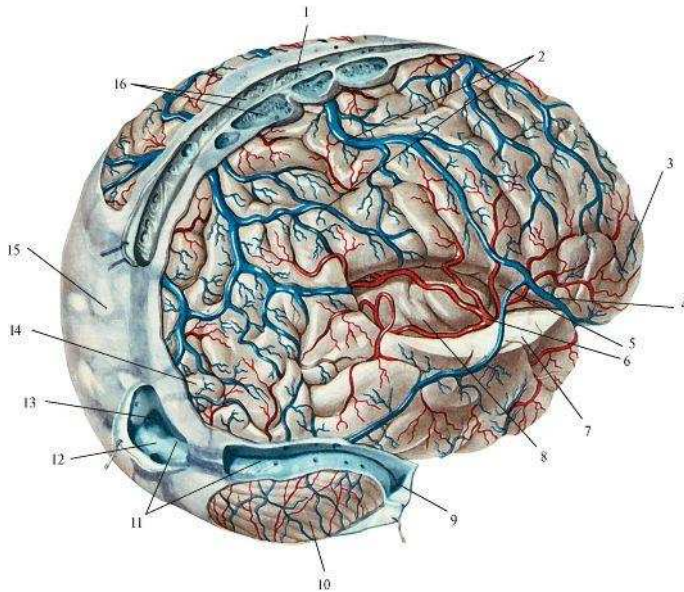


Рис. 421. Вены головного мозга. Вид справа и сзади. Твердая мозговая оболочка и височная доля мозга частично удалены.

1 - верхний сагиттальный синус, 2 - верхние мозговые вены, 3 - лобная доля, 4 - поверхностная средняя мозговая вена, 5 латеральная борозда, 6 - средняя мозговая артерия, 7 - височная доля на срезе, 8 - островок, 9 - сигмовидный синус, 10 - мозжечок, 11 - поперечный синус, 12 - синусный сток, 13 - устье прямого синуса, 14 - затылочная доля, 15 - твердая оболочка головного мозга, 16 - грануляции паутинной оболочки.

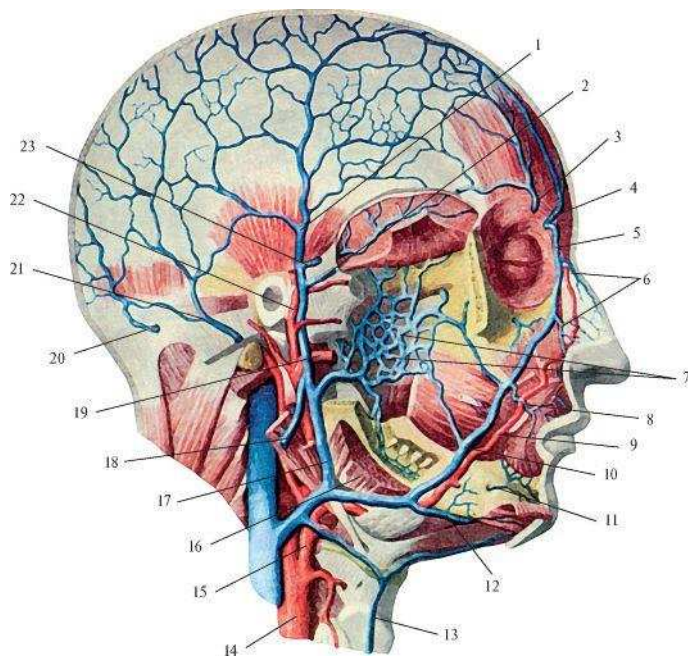


Рис. 422. Вены головы. Вид справа.

1 - поверхностная височная вена, 2 - поперечная вена лица, 3 - надглазничная вена, 4 - надблоковая вена, 5 - угловая вена, 6 - наружные носовые вены, 7 - крыловидное сплетение, 8 - верхняя губная вена, 9 - лицевая артерия, 10 - лицевая вена, 11 - подбородочная вена, 12 - подподбородочная вена, 13 - передняя яремная вена, 14 - общая сонная артерия, 15 - наружная сонная артерия, 16 - жевательная мышца, 17 - занижнечелюстная вена, 18 - наружная яремная вена, 19 - верхнечелюстная артерия, 20 - затылочная вена, 21 - задняя ушная вена, 22 - поверхностная височная артерия, 23 - средняя височная вена.

неба. *Язычная вена* (v. lingualis) образуется из дорсальных и глубокой вен языка и *подъязычной вены* (v. sublingualis). *Верхняя щитовидная вена* (v. thyroidea superior) отводит кровь от щитовидной железы и гортани. *Лицевая вена* (v. facialis) собирает кровь от тканей лица, в нее впадают *угловая вена* (v. angularis), *надглазничная вена* (v. supraorbitalis), *вены верхнего и нижнего век* (vv. palpebrales superioris et inferioris), *наружные носовые вены* (vv. nasales externae), *верхняя и нижняя губные вены* (vv. labiales superior et inferior), *небная вена* (v. palatina), *подбородочная вена* (v. submentalalis), *вены околоушной слюнной железы* (vv. parotidei) и *глубокая вена лица* (v. profunda faciei). *Занижнечелюстная вена* (v. retromandibularis) проходит кпереди от ушной раковины через околоушную слюнную железу, в нее впадает поверхностная и средняя височные вены (рис. 422). В занижнечелюстную вену впадают также вены от височно-нижнечелюстного сустава и *крыловидного венозного сплетения* (plexus venosus pterygoideus), расположенного по обеим сторонам латеральной крыловидной мышцы (рис. 423). Это сплетение принимает вены околоушной слюнной железы, подглазничную, верхние альвеолярные и нижнюю альвеолярную вены, барабанные вены, шилососцевидную вену, передние ушные вены, вену крыловидного канала, средние менингеальные, глубокие височные вены и другие вены жевательных мышц. Анастомозирует крыловидное сплетение с лицевой и нижней глазничной веной.

Наружная яремная вена (*v. jugularis externa*) образуется из переднего и заднего притоков, соединяющихся у переднего края грудино-ключично-сосцевидной мышцы. Передний приток является анастомозом с занижнечелюстной веной, задний приток образуется из затылочной и задней ушной вен (рис. 424). Наружная яремная вена идет под кожей вниз и под нижним брюшком лопаточно-подъязычной мышцы впадает в подключичную вену или в конечную часть внутренней яремной вены. В наружную яремную вену впадают надлопаточная вена, передняя яремная вена и поперечные вены шеи.

Передняя яремная вена (*v. jugularis anterior*) образуется из мелких вен подбородочной области. Располагается она под кожей в передней области шеи, в результате анастомозирования с одноименной веной противоположной стороны в надгрудном пространстве шеи образуется яремная венозная дуга (*arcus venosus juguli*), которая впадает в наружную яремную или в подключичную вену.

Подключичная вена (*v. subclavia*) является продолжением подмышечной вены, расположена она на первом ребре спереди от места прикрепления передней лестничной мышцы (рис. 418). Позади грудино-ключичного сустава подключичная вена соединяется с внутренней яремной веной, в результате образуется плечеголовная вена.

Вены верхней конечности

Различают поверхностные и глубокие вены верхней конечности. Поверхностные вены, латеральная и медиальная подкожные вены руки начинаются от вен подкожной венозной сети кисти (рис. 425). На ладонной стороне подкожно располагаются ладонные пальцевые вены, которые впадают в *поверхностную ладонную венозную дугу* (*arcus venosus palmaris superficialis*), переходящую в поверхностные вены предплечья. Ладонные пястные вены впадают в *глубокую ладонную венозную дугу* (*arcus venosus palmaris profundae*).

Латеральная подкожная вена руки (*v. cephalica*) начинается от латеральной части тыльной венозной сети кисти, идет вверх по лучевому краю передней стороны предплечья. На плече эта вена проходит в латеральной борозде двуглавой мышцы плеча, дельтовидно грудной борозде, прободает фасцию и впадает в подмышечную вену. *Медиальная подкожная вена руки* (*v. basilica*) начинается от медиальной части тыльной венозной сети кисти, переходит с тыла кисти на локтевую сторону предплечья, поднимается по медиальной борозде двуглавой мышцы плеча, прободает плечевую фасцию и впадает в плечевую вену. Поверхностные вены анастомозируют между собой и с глубокими венами. *Промежуточная вена локтя* (*v. intermedia cubiti*) расположена в передней локтевой области, в нее впадает (*v. intermedia antebrachii*).

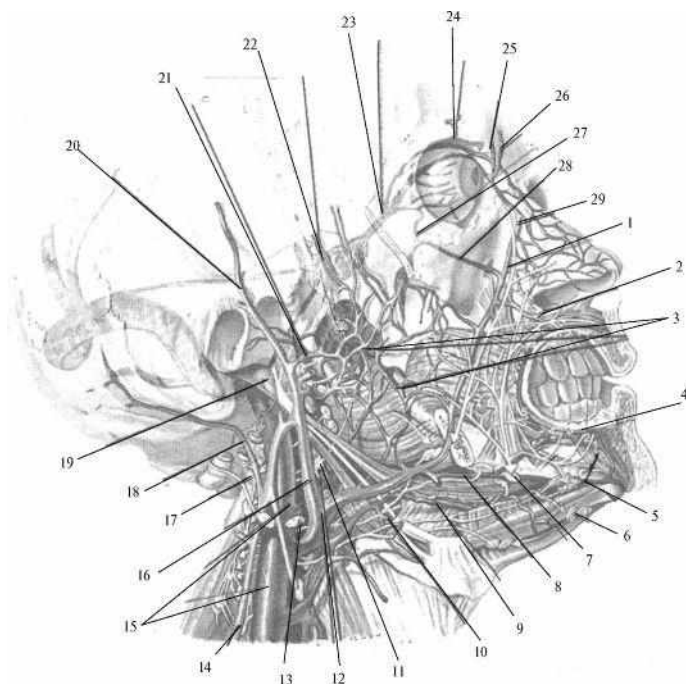


Рис. 423. Крыловидное венозное сплетение и рядом расположенные вены головы. Вид справа. Правая половина нижней челюсти и скуловая дуга удалены. Стрелки показывают пути оттока лимфы от органов головы к регионарным лимфатическим узлам.

1 - лицевая вена, 2 - верхняя губная вена, 3 - крыловидное венозное сплетение, 4 - нижняя губная вена, 5 - подподбородочные вена, 6 - подподбородочный лимфатический узел, 7 - поднижнечелюстной лимфатический узел, 8 - лицевая вена, 9 - вена, сопровождающая подъязычный нерв, 10 - глубокая вена языка, 11 - заглочный лимфатический узел, 12 - общая лицевая вена, 13 - заглочная вена, 14 - наружная яремная вена, 15 - внутренняя яремная вена, 16 - занижнечелюстная вена, 17 - латеральный яремный лимфатический узел, 18 - затылочная вена, 19 - верхняя луковица яремной вены, 20 - поверхностная височная вена, 21 - верхнечелюстные вены, 22 - глубокие височные вены, 23 - верхняя глазная вена, 24 - надглазничная вена, 25 - надблоковые вены, 26 - носолобная вена, 27 - нижняя глазная вена, 28 - подглазничная вена, 29 - угловая вена.

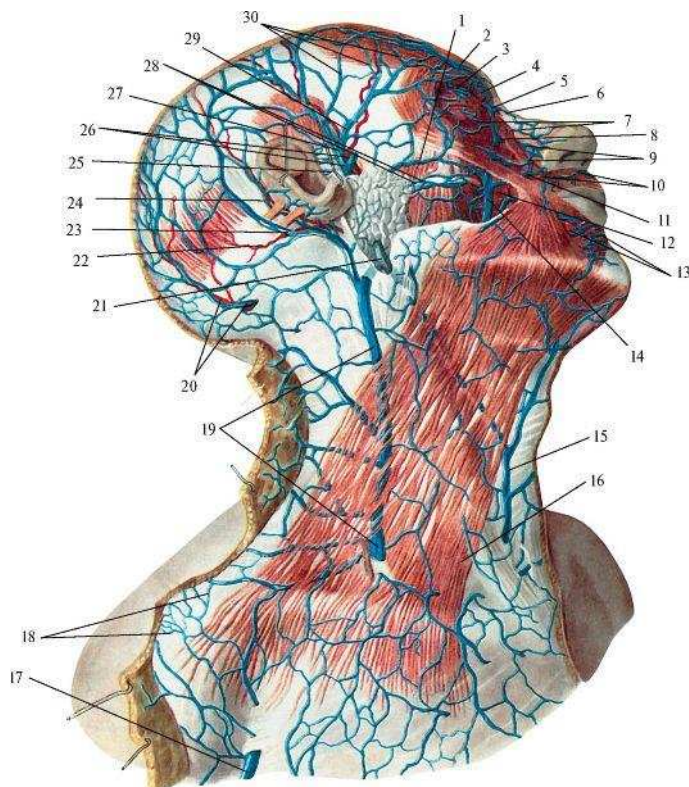


Рис. 424. Наружная яремная вена и другие поверхностные вены головы и шеи. Вид справа. 1 - поперечная вена лица, 2 - надглазничная вена, 3 - вены верхнего века, 4 - надблоковая вена, 5 - дорсальная вена носа, 6 - носолобная вена, 7 - вены нижнего века, 8 - угловая вена, 9 - наружные вены носа, 10 - верхние губные артерия и вена, 11 - угловая артерия, 12 - лицевая артерия, 13 - нижние губные артерия и вена, 14 - лицевая вена, 15 - передняя яремная вена, 16 - подкожная мышца шеи, 17 - латеральная подкожная вена руки, 18 - акромиальная сеть, 19 - наружная яремная вена, 20 - затылочные артерия и вена, 21 - занижнечелюстная вена, 22 - затылочная ветвь задней ушной артерии, 23 - задняя ушная вена, 24 - задняя ушная артерия, 25 - передняя ушная вена, 26 - поверхностная височная артерия и вена, 27 - средняя височная вена, 28 - венозное сплетение околоушного протока, 29 - лобная вена, 30 - лобные притоки и ветви поверхностных височных вены и артерии.

Глубокие вены верхней конечности, *локтевые вены* (vv. ulnares) и *лучевые вены* (vv. radials), парные, прилежащие к одноименным артериям, начинаются от глубокой ладонной венозной дуги (парной), сопровождающей одноименную артериальную дугу. Сливаясь, локтевые и лучевые вены образуют две *плечевые вены* (vv. brachiales), которые соединяются в единый ствол, переходящий в подмышечную вену (рис. 426).

Подмышечная вена (v. axillaris) у латерального края 1-го ребра переходит в подключичную вену. Притоки подмышечной вены соответствуют ветвям одноименных артерий.

Система нижней поллой вены

Нижняя полая вена, (v. cava inferior), образующаяся из правой и левой общих подвздошных вен на уровне межпозвоночного диска между четвертым и пятым поясничными позвонками, собирает кровь из вен брюшной полости, таза и нижних

конечностей. В брюшной полости нижняя полая вена лежит спереди от позвоночника, рядом с аортой, в грудную полость она проходит через сухожильный центр диафрагмы и открывается снизу в правое предсердие (рис. 247).

Париетальными притоками нижней полой вены являются парные *нижние диафрагмальные вены* (vv. phrenicae inferiores), расположенные рядом с одноименными артериями, и *поясничные вены* (vv. lumbales), которые в количестве 4-5 прилежат к поясничным артериям. Поясничные вены отводят кровь от боковой стенки живота, от кожи и мышц поясничной области, внутренних и наружных позвоночных сплетений, а также анастомозируют с восходящей поясничной веной своей стороны.

Висцеральными притоками нижней полой вены являются парные яичковая (яичниковая), почечная, надпочечниковая вены. *Яичковая (яичниковая) вена* (v. testicularis, s. ovarica), парная, прилежит к одноименной артерии. Яичковая вена начинается у заднего края яичка, оплетает яичковую артерию, образует так называемое *лозовидное сплетение* (plexus rampiniformis), которое

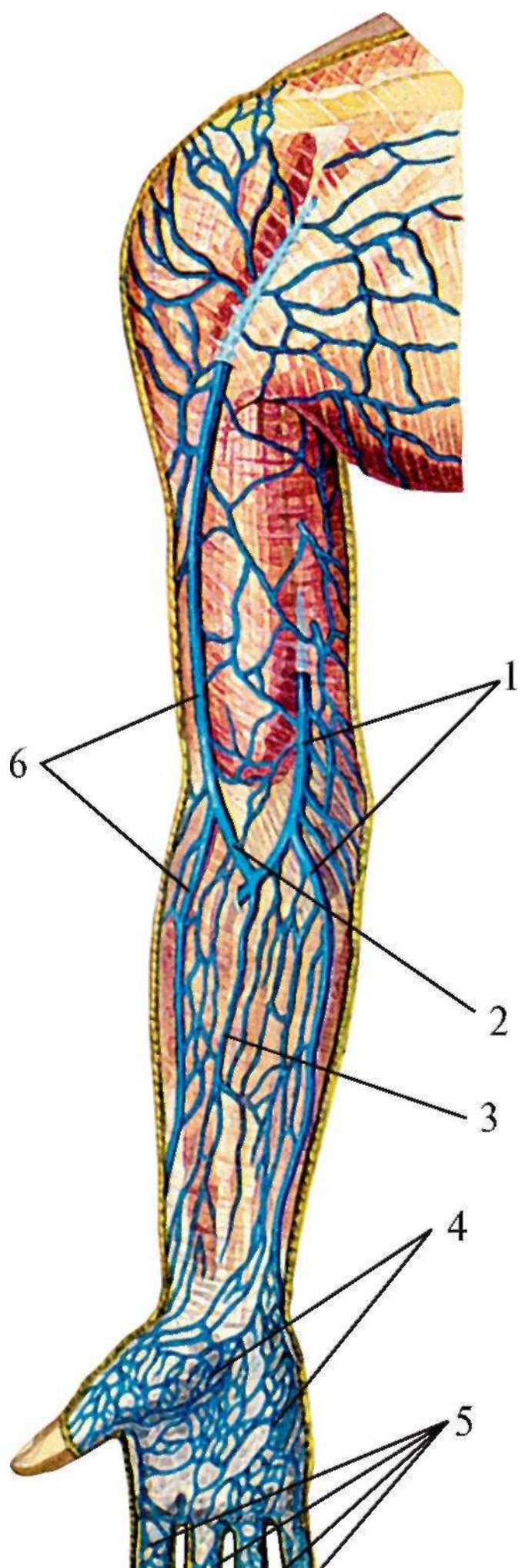


Рис. 425. Поверхностные вены верхней конечности. Вид спереди.

1 - медиальная подкожная вена руки, 2 - срединная вена локтя, 3 - срединная вена предплечья, 4 - ладонная венозная сеть кисти, 5 - ладонные пальцевые вены, 6 - латеральная подкожная вена руки.

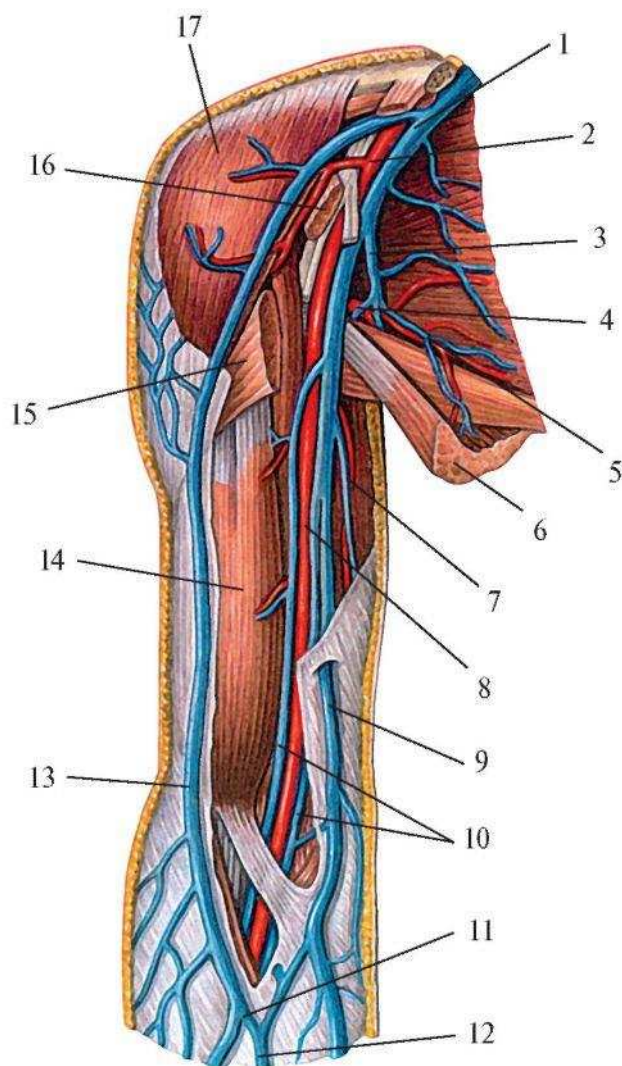
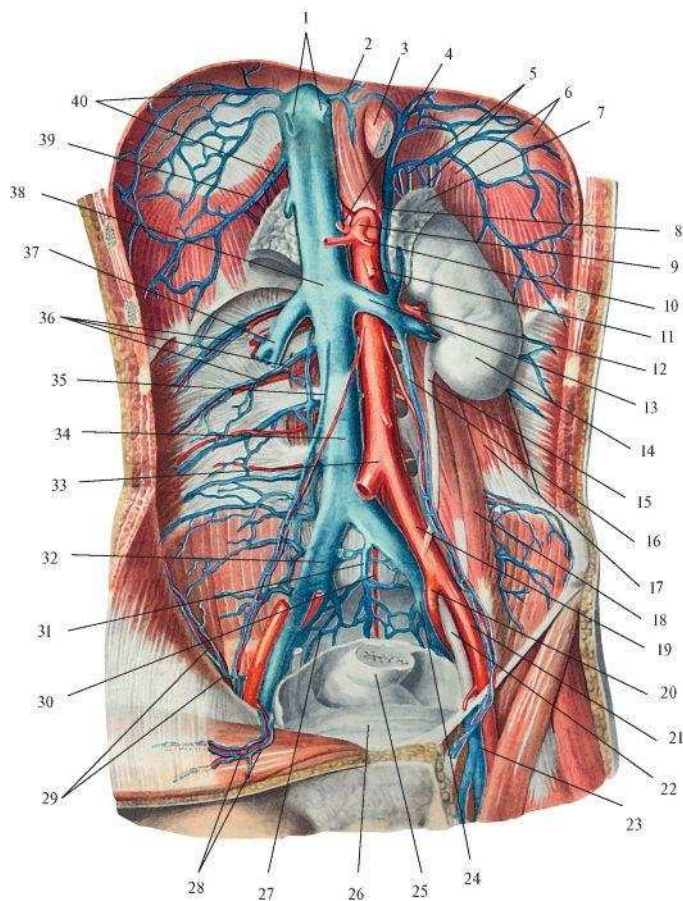


Рис. 426. Вены плеча и подмышечная вена. Вид спереди. Большая и малая грудные мышцы и фасция плеча удалены.

1 - подмышечная вена, 2 - подмышечная артерия, 3 - подлопаточная вена, 4 - вена, огибающая лопатку, 5 - грудоспинная вена, 6 - широчайшая мышца спины, 7 - верхние локтевые коллатеральные вена и артерия, 8 - плечевая артерия, 9 - медиальная подкожная вена руки, 10 - плечевые вены, 11 - срединная вена локтя, 12 - срединная вена предплечья, 13 - латеральная подкожная вена руки, 14 - двуглавая мышца плеча, 15 - большая грудная мышца, 16 - малая грудная мышца, 17 - дельтовидная мышца.

Рис. 427. Нижняя полая вена и ее притоки. Вид спереди. Органы брюшной полости и таза частично удалены.

1 - печеночные вены, 2 - левые нижние диафрагмальные вены, 3 - пищевод, 4 - левая желудочная артерия, 5 - левые верхние надпочечные вены, 6 - диафрагма, 7 - левый надпочечник, 8 - левая нижняя диафрагмальная артерия, 9 - чревный ствол, 10 - селезеночная артерия, 11 - верхняя брыжеечная артерия, 12 - левая почечная артерия, 13 - левая почечная вена, 14 - левая почка, 15 - мочеточник, 16 - левая яичковая вена, 17 - квадратная мышца поясницы, 18 - большая поясничная мышца, 19 - левая общая подвздошная артерия, 20 - внутренняя подвздошная артерия, 21 - наружная подвздошная артерия, 22 - наружная подвздошная вена, 23 - бедренная вена, 24 - внутренняя подвздошная вена, 25 - прямая кишка, 26 - мочевой пузырь, 27 - крестцовое венозное сплетение, 28 - нижние надчревные артерия и вена, 29 - глубокие артерия и вена, огибающие подвздошную кость, 30 - срединная крестцовая артерия, 31 - срединная крестцовая вена, 32 - левая общая подвздошная вена, 33 - брюшная аорта, 34 - нижняя полая вена, 35 - правая яичковая (яичниковая) вена, 36 - поясничные артерии и вены, 37 - правая почечная вена, 38 - нижняя полая вена, 39 - правая надпочечниковая вена, 40 - правые нижние диафрагмальные вены.



входит в состав семенного канатика, и впадает справа - в нижнюю полую вену, слева - в почечную вену. Яичниковая вена начинается от ворот яичника и впадает в нижнюю полую вену с правой стороны и в левую почечную вену - с левой стороны. В брюшной полости в яичковую (яичниковую) вену впадают мелкие вены мочеточника. *Почечная вена* (v. renalis), парная, идет от ворот почки. Правая надпочечниковая вена (v. suprarenalis) впадает в нижнюю полую вену, левая надпочечниковая вена - в почечную вену. Мелкие поверхностные надпочечниковые вены впадают в нижние диафрагмальные,

почечные вены и притоки воротной вены. *Печеночные вены* (vv. hepaticae) в количестве 2-3 впадают в нижнюю полую вену на уровне борозды нижней полую вены печени.

Воротная вена печени (v. porta), образуемая из верхней и нижней брыжеечных вен и из селезеночной вены, собирает кровь от непарных органов пищеварения брюшной полости и селезенки (рис. 428), за исключением печени. К воротам печени воротная вена идет в толще печеночно-двенадцатиперстной связки, рядом с общим желчным протоком и собственной печеночной артерией. В печени воротная вена делится на правую и левую ветви, затем на сегментарные вены и ветви меньшего диаметра. Из каждой доли печени выходят поддольковые вены, которые сливаются и образуют более крупные вены, а в итоге сформировавшиеся две-три печеночные вены впадают в нижнюю полую вену. В воротную вену впадают желудочные, желчепузырная и околопупочные вены. *Правая и левая желудочные вены* (vv. gastricae dextra et sinistra) проходят вдоль малой кривизны желудка, *желчепузырная вена* (v. cystica) отводит кровь от стенок желчного пузыря. *Околопупочные вены* (vv. paraumbilicales) начинаются в околопупочной области, идут рядом с круглой связкой печени, впадают в воротную вену перед воротами печени.

Верхняя брыжеечная вена (v. mesenterica superior), прилежащая к одноименной артерии, собирает кровь от тонкой кишки, слепой кишки и аппендикса, восходящей и поперечной ободочной кишок, желудка, от большого сальника и поджелудочной железы. В верхнюю брыжеечную вену впадают 16-20 тощекишечных и подвздошнокишечных вен, подвздошноободочнокишечная вена, правая и средняя ободочнокишечные вены, прилежащие к одноименным артериям. В верхнюю брыжеечную вену впадают верхняя и нижняя поджелудочно-двенадцатиперстные вены, поджелудочные вены и правая желудочно-сальниковая вена, образовавшаяся из вен желудка и большого сальника.

Селезеночная вена (v. lienalis, s. splenica) принимает в себя короткие желудочные и поджелудочные вены, левую желудочно-сальниковую вену. *Нижняя брыжеечная вена* (v. mesenterica inferior) образуется в левой подвздошной области из верхней прямокишечной вены и *сигмовиднокишечных вен*.

Вены таза

В полости таза располагаются *правая и левая общие подвздошные вены* (vv. iliacae communes), которые образуются при соединении наружной и внутренней подвздошных вен своей стороны. В левую общую подвздошную вену впадает срединная крестцовая вена.

Внутренняя подвздошная вена (v. iliaca interna), располагающаяся на боковой стенке малого таза, имеет париетальные и висцеральные притоки (вены), которые прилежат к одноименным артериям (рис. 427). К париетальным притокам относят ягодичные вены, латеральные крестцовые, запирающие вены и подвздошно-поясничную вену, которая идет вверх позади большой поясничной мышцы, собирает кровь от нее, квадратной мышцы поясницы и подвздошной кости. Верхние и нижние ягодичные вены идут возле одноименных артерий. Латеральная крестцовая вена парная, идет вверх по боковой части крестца, собирает кровь от соседних мышц, принимает спинномозговые вены. Запирающие вены проходят в таз через запирающий канал, идут по боковой стенке таза, собирают кровь от медиальной

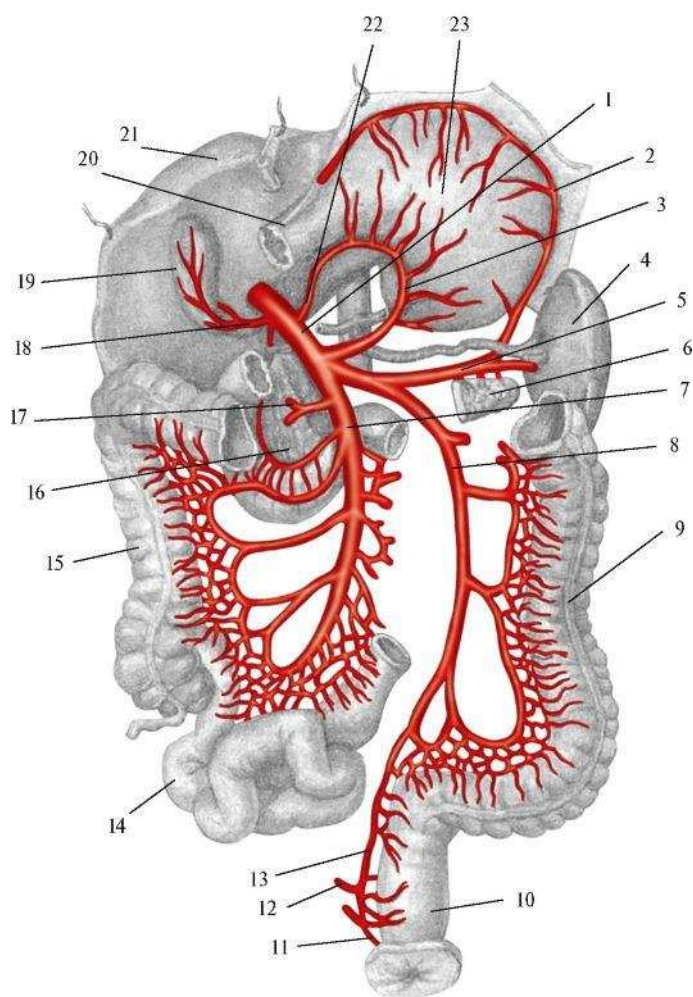


Рис. 428. Воротная вена печени и ее притоки. Схема.

1 - воротная вена (печени), 2 - левая желудочно-сальниковая вена, 3 - левая желудочная вена, 4 - селезенка, 5 - селезеночная вена, 6 - хвост поджелудочной железы, 7 - верхняя брыжеечная вена, 8 - нижняя брыжеечная вена, 9 - нисходящая ободочная кишка, 10 - прямая кишка,

11 - внутренняя половая вена, 12 - средняя прямокишечная вена, 13 - верхняя прямокишечная вена, 14 - подвздошная кишка, 15 - восходящая ободочная кишка, 16 - головка поджелудочной железы, 17 - правая желудочно-сальниковая вена, 18 - желчно-пузырная вена, 19 - желчный пузырь, 20 - двенадцатиперстная кишка (отрезана и поднята кверху), 21 - печень, 22 - правая желудочная вена, 23 - желудок (поднят кверху).

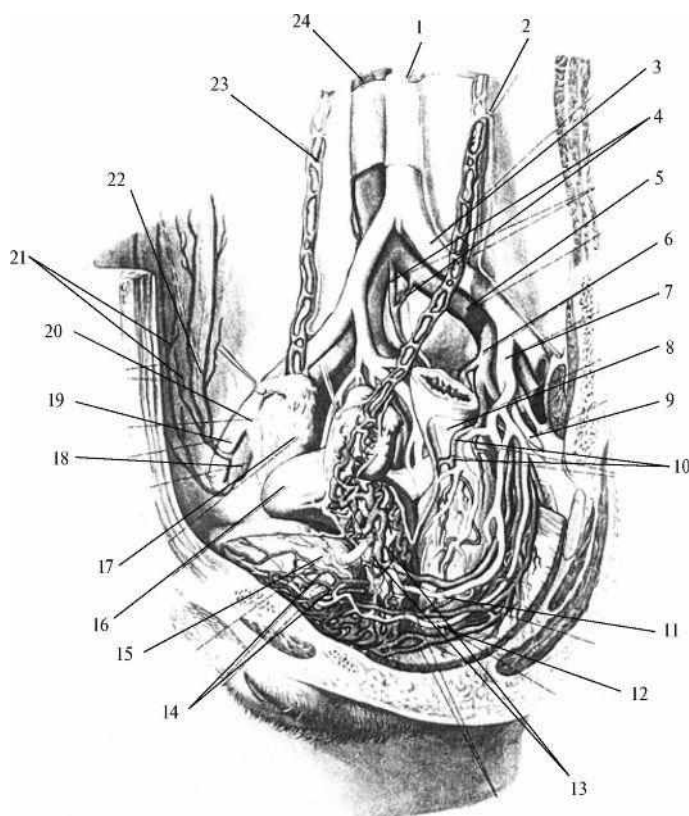


Рис. 429. Внутренняя подвздошная вена и ее притоки. Вид с медиальной стороны. Сагиттальный распил левее срединной плоскости. Парие탈ная брюшина удалена.

1 - брюшная аорта, 2 - яичниковая вена, 3 - левая общая подвздошная артерия, 4 - срединные крестцовые артерии, 5 - левая общая подвздошная вена, 6 - левая внутренняя подвздошная вена, 7 - левая внутренняя подвздошная артерия, 8 - прямая кишка, 9 - левая верхняя ягодичная артерия, 10 - средние прямокишечные артерии и вены, 11 - маточная артерия, 12 - нижняя мочепузырная артерия, 13 - маточное венозное сплетение, 14 - мочепузырное венозное сплетение, 15 - мочевой пузырь, 16 - матка, 17 - яичник, 18 - правая наружная подвздошная вена, 19 - правая наружная подвздошная артерия, 20 - маточная труба, 21 - нижние надчревные артерии и вены, 22 - глубокие артерия и вена, огибающие подвздошную кость, 23 - яичниковая вена, 24 - нижняя полая вена.

группы мышц бедра, кожи этой области, кожи наружных половых органов, от тазобедренного сустава.

Висцеральными притоками внутренней подвздошной вены являются внутренняя половая вена, мочепузырные вены, средние прямокишечные вены, предстательные вены (у мужчин), вены маточного и влагалищного венозных сплетений (у женщин), (рис. 429). *Внутренняя половая вена* (v. pudenda interna) образуется (у мужчин) при слиянии глубокой тыльной и глубоких вен полового члена, вены луковицы полового члена, задних вен мошонки, нижних прямокишечных вен. У женщин внутренняя половая вена формируется при соединении глубокой дорсальной и глубоких вен клитора, вены луковицы преддверия, задних губных вен, нижних прямокишечных вен.

Предстательное венозное сплетение (plexus venosus prostaticus) окружает у мужчин предстательную железу, семенные пузырьки. У женщин имеется венозное сплетение, окружающее мочеиспускательный канал, анастомозирующее с влагалищным и маточным сплетениями (plexus venosus vaginalis et uterinus). Мочепузырное венозное сплетение (plexus venosus vesicalis) окружает мочевой пузырь, кровь от него оттекает по мочепузырным венам. Прямокишечное венозное сплетение (plexus venosus rectalis) располагается в подслизистой основе прямой кишки, образует непарную верхнюю прямокишечную вену (приток нижней брыжеечной вены) и парные среднюю и нижнюю прямокишечные вены, впадающие во внутренние подвздошную и половую вены.

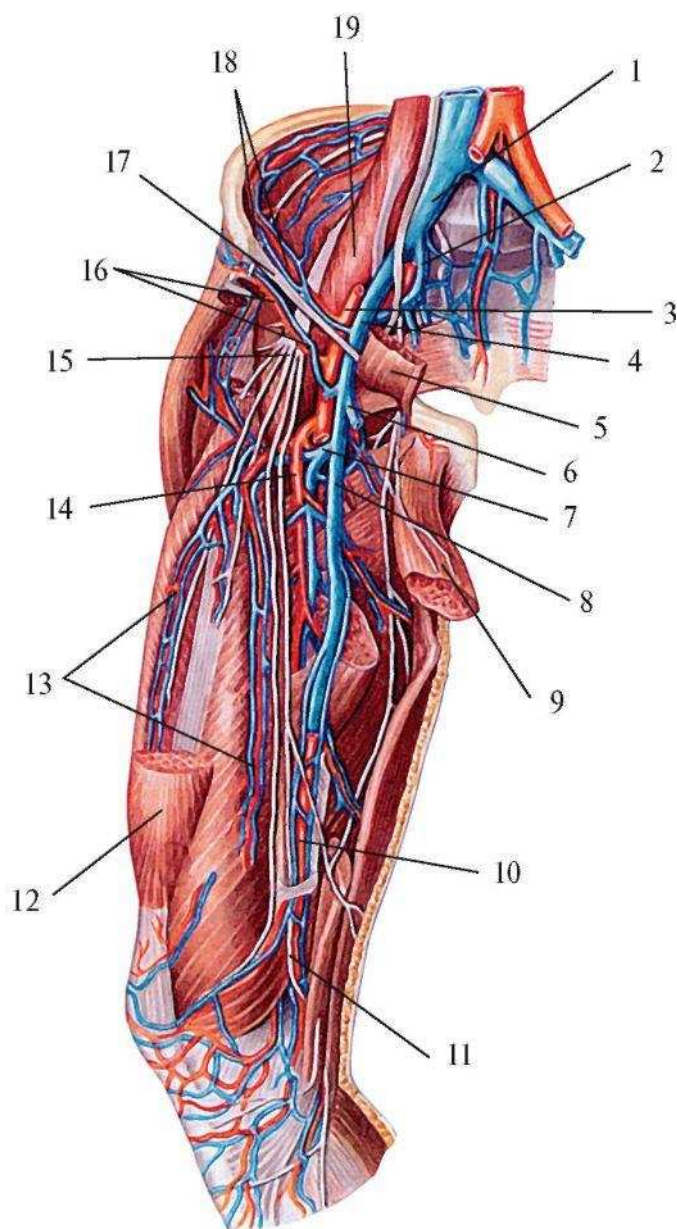


Рис. 430. Наружная подвздошная вена и ее притоки. Бедренная вена и ее притоки. Вид спереди. Прямая мышца бедра, портняжная, тонкая и гребенчатая мышцы удалены.

1 - правая общая подвздошная вена, 2 - внутренняя подвздошная вена, 3 - наружная подвздошная артерия, 4 - наружная подвздошная вена, 5 - гребенчатая мышца, 6 - большая подкожная вена ноги (отрезана), 7 - глубокая вена бедра, 8 - бедренная вена, 9 - тонкая

мышца, 10 - приводящий канал (раскрыт), 11 - подкожный нерв, 12 - прямая мышца бедра, 13 - мышечные вены и артерии, 14 - глубокая артерия бедра, 15 - бедренный нерв, 16 - поверхностные вены и артерия, огибающие подвздошную кость, 17 - паховая связка, 18 - глубокие вена и артерия, огибающие подвздошную кость, 19 - большая поясничная мышца.

Наружная подвздошная вена (*v. iliaca externa*) является продолжением в полости таза бедренной вены, она принимает кровь от нижних конечностей и от стенок таза (рис. 430). Притоками наружной подвздошной вены являются нижняя надчревная вена и глубокая вена, огибающая подвздошную кость. Нижняя надчревная вена парная, которая идет рядом с одноименной артерией по задней стороне прямой мышцы живота, и глубокая вена, окружающая подвздошную кость, парная, идущая рядом с одноименной артерией вдоль подвздошного гребня и собирающая кровь от мышц живота и близлежащих мышц таза.

Вены нижней конечности

У нижней конечности различают поверхностные и глубокие вены, анастомозирующие между собой. Поверхностные вены нижней конечности начинаются от *тыльной венозной сети стопы* (*rete venosum dorsale pedis*), из которой выходят медиальная и латеральная краевые вены, продолжающиеся в большую и малую подкожные вены ноги.

Большая подкожная вена ноги (*v. saphena magna*) начинается впереди медиальной лодыжки, идет вверх по медиальной стороне голени и бедра, проходит через решетчатую фасцию и впадает в бедренную вену (рис. 431). В большую подкожную вену ноги впадают многочисленные подкожные вены голени и бедра, а также анастомозы с глубокими венами ноги. В нее впадают поверхностная надчревная вена, дорсальные поверхностные вены полового члена (клитора), передние мошоночные (губные) вены. *Малая подкожная вена ноги* (*v. saphena parva*) идет вверх и впадает в подколенную вену (рис. 432). Малая под-

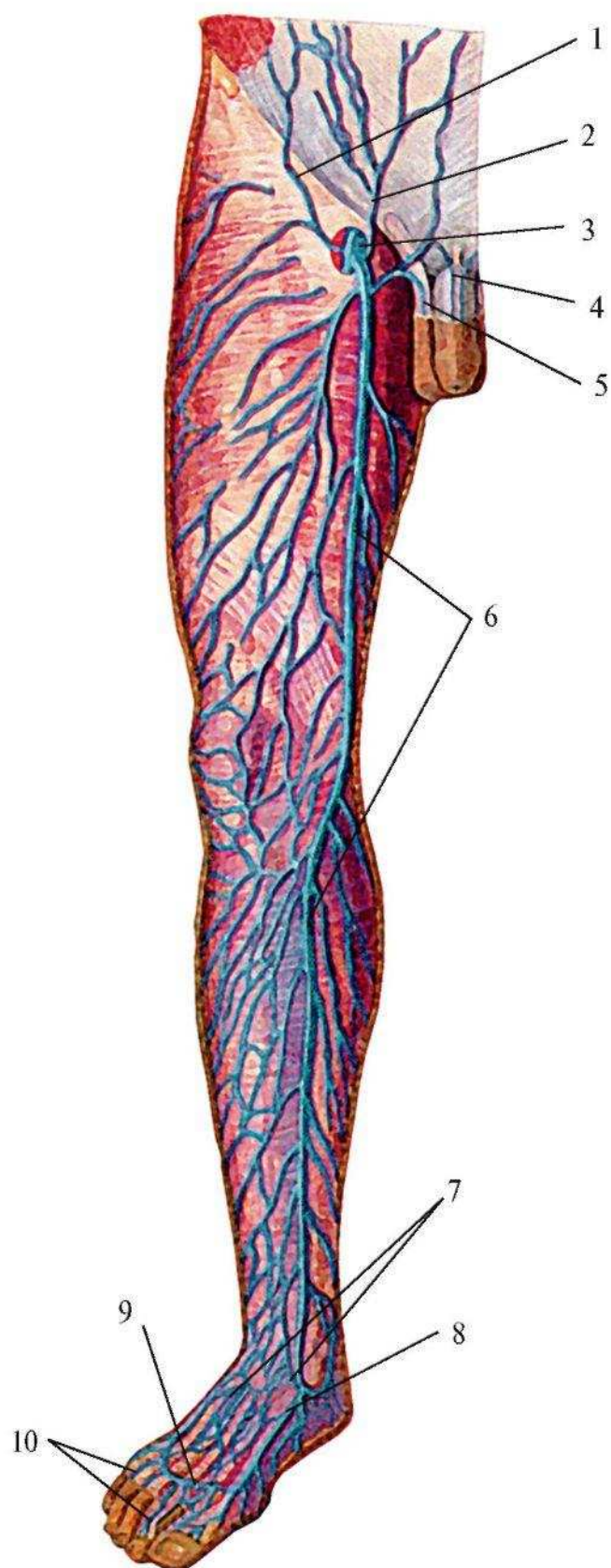


Рис. 431. Большая подкожная вена ноги и ее притоки. Вид спереди.

1 - поверхностная вена, огибающая подвздошную кость, 2 - поверхностная надчревная вена, 3 - бедренная вена, 4 - поверхностная дорсальная вена полового члена, 5 - передняя мошоночная вена, 6 - большая подкожная вена ноги, 7 - тыльная венозная сеть стопы, 8 - медиальная краевая вена, 9 - тыльная венозная дуга стопы, 10 - тыльные пальцевые вены стопы.

кожная вена ноги собирает кровь из тыльной венозной дуги стопы, латеральной пяточной области, задне-латеральной области голени, анастомозирует с большой подкожной веной и глубокими венами ноги.

На стопе подошвенные пальцевые вены соединяются, образуют подошвенные плюсовые вены, впадающие в *подошвенную венозную дугу* (arcus venosus plantaris). Из этой дуги по медиальной и латеральной подошвенным венам кровь оттекает в задние большеберцовые вены.

Глубокие вены нижней конечности сопровождают одноименные артерии (по 2 вены-спутницы, кроме бедренной и подколенной вен). Начинаются глубокие вены из вен подошвенной венозной дуги, затем переходят в *задние большеберцовые вены* (vv. tibiales posteriores), анастомозирующие с *передними большеберцовыми венами* (vv. tibiales anteriores). Задние большеберцовые вены принимают *малоберцовые вены* (vv. peroneae, s. fibulares), соединяются с передними большеберцовыми венами и образуют подколенную вену (v. poplitea). Подколенная вена входит в приводящий канал, где переходит в бедренную вену.

Бедренная вена (v. femoralis) на уровне паховой связки продолжается в наружную подвздошную вену (рис. 431). В бедренную вену впадают вены, прилежащие к ветвям бедренной артерии, глубокие вены бедра, прободающие вены, поверхностные вены, огибающие подвздошную кость, передние мошоночные (губные) вены, поверхностные дорсальные вены полового члена (клитора) и глубокая вена бедра. Между соседними и отдаленными друг от друга венами имеются многочисленные анастомозы.

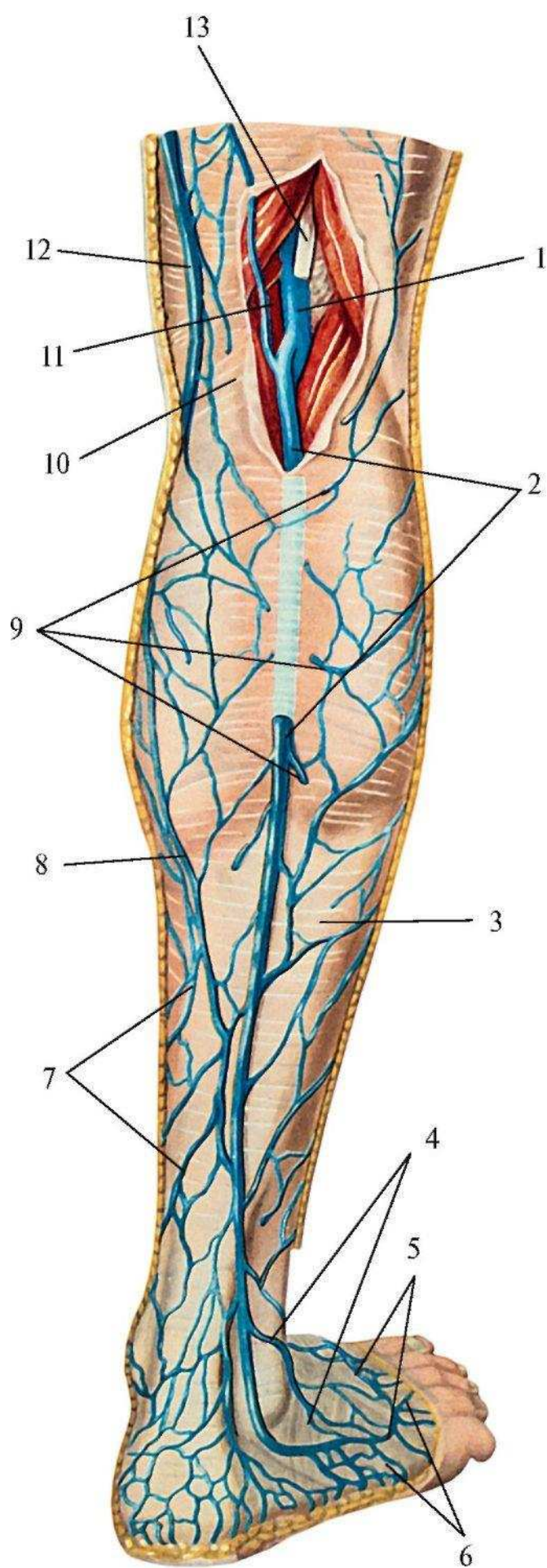


Рис. 432. Малая подкожная вена ноги и ее притоки. Вид сзади.

1 - подколенная вена, 2 - малая подкожная вена ноги, 3 - фасция голени, 4 - дорсальная венозная сеть стопы, 5 - дорсальная венозная дуга стопы, 6 - дорсальные плюсневые вены стопы, 7 - подкожная венозная сеть, 8 - анастомотическая венозная сеть, 9 - соединительные ветви, 10 - подколенная фасция, 11 - подколенная артерия, 12 - большая подкожная вена ноги, 13 - большеберцовый нерв.

НЕРВНАЯ СИСТЕМА

Нервная система управляет деятельностью органов, регулирует функции организма, взаимоотношения его с внешней средой, объединяет все части тела человека в единое целое. Нервную систему разделяют на центральную (спинной и головной мозг) и периферическую. К периферической части нервной системы относят спинномозговые и черепные нервы с их корешками и ветвями, нервные сплетения, нервные узлы, нервные окончания. У нервной системы выделяют также соматическую (анимальную) и вегетативную (автономную) части. Соматическая нервная система иннервирует поперечно-полосатые мышцы, кожу и некоторые внутренние органы (язык, гортань, глотку), ее действия подконтрольны сознанию. Вегетативная нервная система иннервирует внутренности, железы, гладкие мышцы органов и кожи, сосуды и сердце, регулирует обмен веществ. Функции вегетативной нервной системы сознанию не подконтрольны.

Нервная система построена из нервной ткани, состоящей из нейронов, являющихся структурно-функциональными единицами нервной системы, и нейроглии, которая обеспечивает деятельность нейронов. У нейрона различают тело и отростки (рис. 433).

Центральная нервная система

К *центральной нервной системе* относят спинной и головной мозг, которые построены из серого и белого вещества. *Серое вещество* (substantia grisea) образовано телами нервных клеток и нервными волокнами, *белое вещество* (substantia alba) состоит из нервных волокон.

Спинной мозг

Спинной мозг (medulla spinalis) представляет собой цилиндрической формы тяж длиной 40-45см, расположенный в позвоночном канале и окруженный тремя оболочками (твердой, паутинной и мягкой). Верхняя граница спинного мозга находится на уровне большого затылочного отверстия, где он переходит в продолговатый мозг. Нижняя граница соответствует второму поясничному позвонку. Нижняя часть спинного мозга суживается (мозговой конус) и продолжается в концевую (терминальную) нить, продолжающуюся до уровня крестцовых позвонков.

В спинном мозге различают *шейное и пояснично-крестцовое утолщения* (intumescentia cervicalis et intumescentia lumbosacralis). На передней стороне спинного мозга сверху вниз идет *передняя срединная щель* (fissura mediana ventralis, s. anterior), глубоко вдающаяся в ткань спинного мозга (рис. 434). *Задняя срединная борозда* (sulcus medianus dorsalis, s. posterior) проходит также сверху вниз по всей задней стороне спинного мозга. По бокам от передней срединной щели с каждой стороны имеется *передняя латеральная борозда* (sulcus venterolateralis, s. anterolateralis), через которую из спинного мозга выходят передние (двигательные) корешки спинномозговых нервов. На задне-боковой поверхности спинного мозга с каждой стороны имеется *задняя латеральная борозда* (sulcus dorsolateralis, s. posterolateralis), через которую в спинной мозг входят задние корешки спинномозговых нервов. Между передней срединной щелью и передне-боковой бороздой с каждой стороны находится *передний канатик* (funiculus ventralis, s. anterior). Между передне-боковой и задне-боковой бороздами виден *боковой канатик* (funiculus

lateralis). Позади задне-боковой борозды находится парный *задний канатик* (funiculus dorsalis, s. posterior). Участок спинного мозга, соответствующий двум парам корешков спинномозговых нервов (двум передним и двум задним), называют *сегментом спинного мозга* (segmentum medullae spinalis) (рис. 435). Различают 8 шейных, 12 грудных, 5 поясничных, 5 крестцовых и 1-3 копчиковых сегмента (всего 31 сегмент).

У спинного мозга различают серое и белое вещество. *Серое вещество* (substantia grisea) располагается в центральных отделах спинного мозга, белое вещество - на периферии (рис. 436).

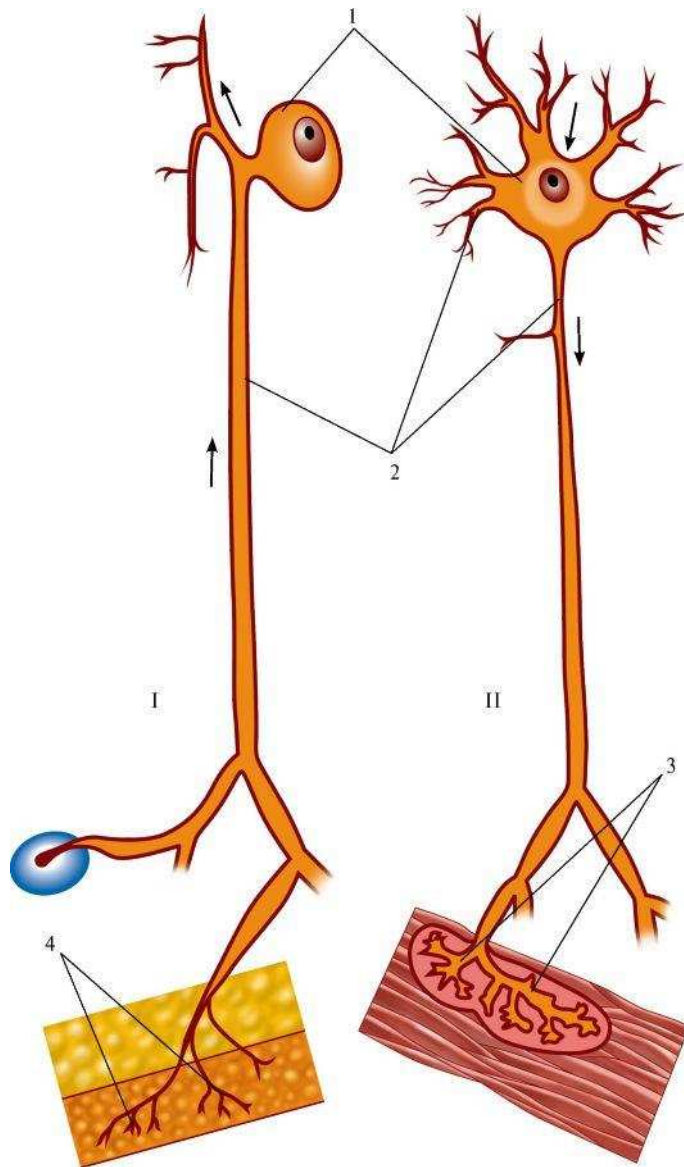


Рис.433. Строение нервных клеток. Схема. Стрелки указывают направления движения нервных импульсов. I - чувствительная нервная клетка; II - двигательная нервная клетка. 1 - тело нервной клетки, 2 - отростки нервной клетки, 3 - двигательное нервное окончание, 4 - чувствительные нервные окончания.

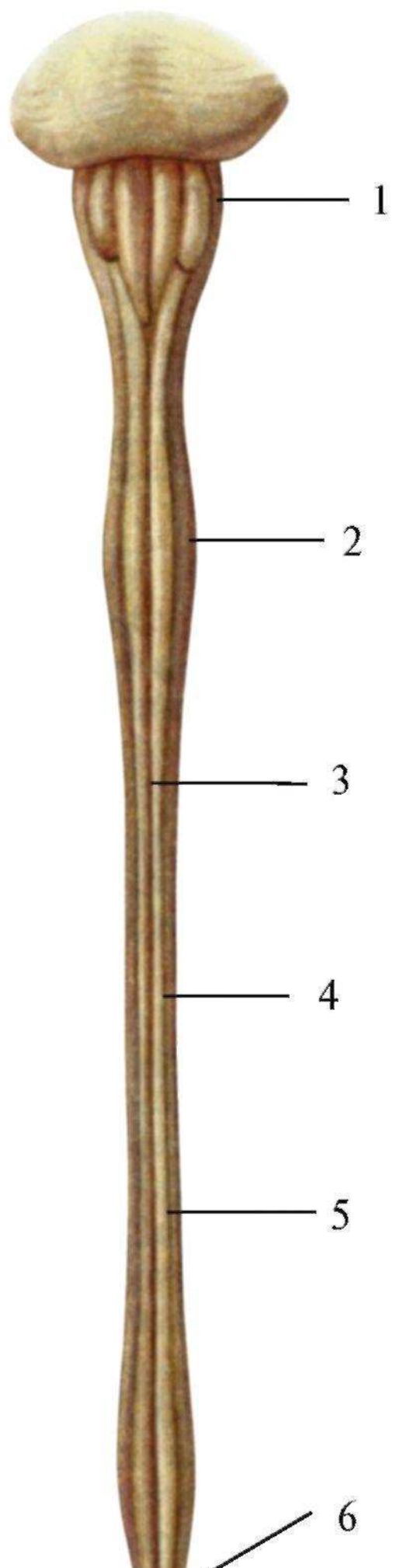


Рис.434. Спинной мозг. Передняя поверхность. 1 - продолговатый мозг, 2 - шейное утолщение, 3 - передняя срединная щель, 4 - передняя латеральная борозда, 5 - пояснично-крестцовое утолщение, 6 - мозговой конус.

В сером веществе сверху вниз проходит узкий *центральный канал* (canalis centralis), который вверху сообщается с четвертым желудочком головного мозга.

Серое вещество с обеих сторон от центрального канала образует симметричные *правый и левый серые столбы* (columnae griseae), которые спереди соединяет *передняя серая спайка* (commissura grisea anterior), а сзади - *задняя серая спайка* (commissura grisea posterior). На поперечном срезе спинного мозга на месте серых столбов различают парные передний, задний и боковой рога серого вещества. *Передний рог* (cornu ventrale, s. anterius) более широкий, *задний рог* (cornu dorsale, s. posterius) - узкий. *Боковые рога* (cornua laterales) имеются только с 8-го шейного сегмента по 2-й поясничный сегмент.

В передних рогах расположены тела крупных нейронов спинного мозга, которые образуют пять двигательных ядер (скоплений). Различают *передне-* и *задне-латеральные ядра*, *передне-* и *задне-медиальные ядра* и *центральное ядро*, аксоны которых образуют передние корешки спинномозговых нервов.

В сером веществе заднего рога имеется *собственное ядро* (nucleus proprius), которое образовано телами вставочных нейронов. В основании заднего рога находится *грудное ядро* (nucleus thoracicus), которое состоит также из вставочных нейронов.

В боковых рогах спинного мозга расположен центр симпатической (вегетативной) части нервной системы в виде *латерального промежуточного (серого) вещества* (substantia [grisea] intermediolateralis). В шейных и верхних грудных сегментах спинного мозга между передними и задними рогами в белом веществе расположена ретикулярная формация.

Белое вещество спинного мозга образовано нервными волокнами, идущими в восходящем и в нисходящем направлениях и образующими проводящие пути (рис. 437). Выделяют пучки ассоциативных волокон, соединяющие различные сегменты спинного мозга. Восходящие пучки (афферентные, чувствительные) направляются из спинного мозга к различным центрам головного мозга. Нисходящие пучки (эфферентные, двигательные) идут от головного мозга в передние рога.

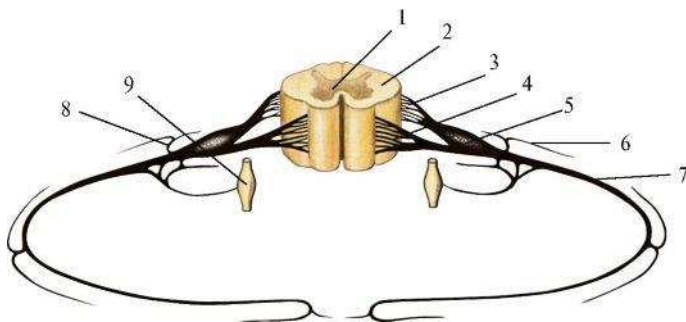


Рис. 435. Сегмент спинного мозга. Схема.

1 - серое вещество, 2 - белое вещество, 3 - задний корешок спинномозгового нерва, 4 - передний корешок спинномозгового нерва, 5 - спинномозговой узел, 6 - спинномозговой

нерв, 7 - передняя ветвь спинномозгового нерва, 8 - задняя ветвь спинномозгового нерва, 9 - узел симпатического ствола.

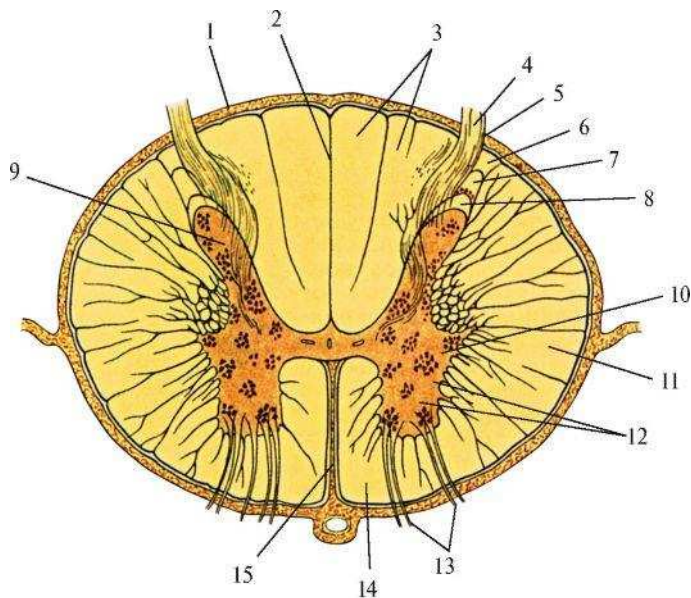


Рис. 436. Спинной мозг. Поперечный разрез.

1 - оболочки спинного мозга, 2 - задняя срединная борозда, 3 - задний канатик спинного мозга, 4 - задний корешок спинномозгового нерва, 5 - задняя латеральная борозда, 6 - пограничная зона, 7 - губчатая зона, 8 - желеобразное вещество, 9 - задний рог спинного мозга, 10 - боковой рог спинного мозга, 11 - боковой (латеральный) канатик спинного мозга, 12 - передний рог спинного мозга, 13 - передний корешок спинномозгового нерва, 14 - передний канатик спинного мозга, 15 - передняя срединная щель.

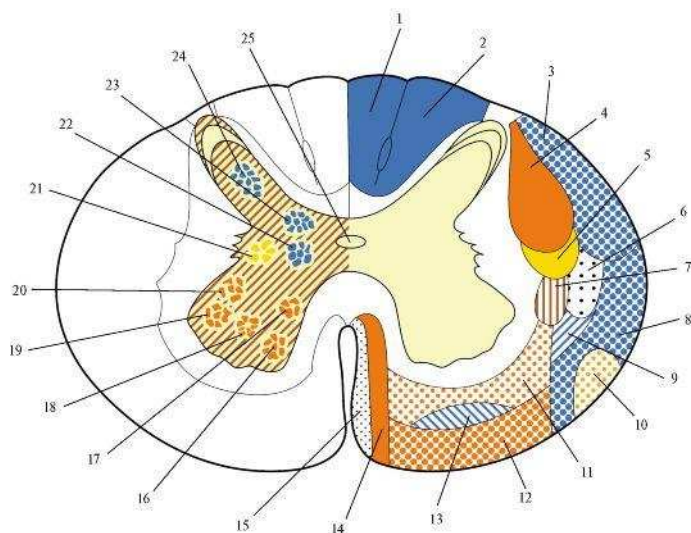


Рис. 437. Схема расположения проводящих путей в белом веществе спинного мозга.

1 - тонкий пучок, 2 - клиновидный пучок, 3 - задний спинно-мозжечковый путь, 4 - латеральный пирамидный (корково-спинномозговой) путь, 5 - красное-серое-спинномозговой путь, 6 - латеральный спинно-таламический путь, 7 - задний

преддверно-спинномозговой путь, 8 - передний спинно-мозжечковый путь, 9 - спинно-покрышечный путь, 10 - оливо-спинномозговой путь,

11 - ретикуло-спинномозговой путь, 12 - преддверно-спинномозговой путь, 13 - передний спинноталамический путь, 14 - передний корково-спинномозговой путь, 15 - покрышечно-спинномозговой путь, 16 - передне-медиальное ядро, 17 - задне-медиальное ядро, 18 - центральное ядро, 19 - передне-латеральное ядро, 20 - задне-латеральное ядро, 21 - промежуточно-латеральное ядро, 22 - промежуточно-медиальное ядро, 23 - грудное ядро, 24 - собственное ядро, 25 - центральный канал.

Кровоснабжение спинного мозга: передняя и задние спинномозговые артерии. Вены спинного мозга впадают во внутреннее позвоночное венозное сплетение.

Оболочки спинного мозга

В спинном мозге имеются три оболочки: наружная (твердая), средняя (паутинная) и внутренняя (мягкая) оболочки спинного мозга (рис. 438). *Твердая оболочка спинного мозга* (dura mater spinalis) окружает спинной мозг и другие мозговые оболочки. Вверху твердая оболочка спинного мозга переходит в твердую оболочку головного мозга. В позвоночном канале твердая оболочка срастается с надкостницей в области межпозвоночных отверстий. Между твердой оболочкой спинного мозга и надкостницей находится *эпидуральное пространство* (spatium epidurale), в котором расположено внутреннее позвоночное венозное сплетение.

Паутинная оболочка спинного мозга (arachnoidea mater spinalis) тонкая, полупрозрачная, расположена кнутри от твердой оболочки. Между твердой оболочкой спинного мозга и паутинной оболочкой имеется *субдуральное пространство* (spatium subdurale), вверху сообщаемое с одноименным пространством головного мозга.

Мягкая (сосудистая) оболочка спинного мозга (pia mater spinalis) плотно прилежит к поверхности спинного мозга, ее соединительнотканые волокна заходят вместе с кровеносными сосудами в ткань спинного мозга. Между паутинной и мягкой мозговыми оболочками находится *подпаутинное, или субарахноидальное, пространство* (spatium subarachnoideum), содержащее 120-140 мл спинномозговой жидкости. В верхних отделах это пространство продолжается в подпаутинное пространство головного мозга.

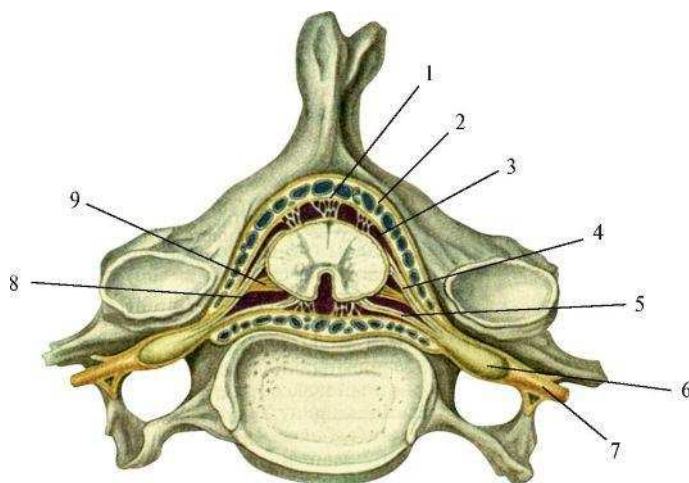


Рис. 438. Спинной мозг и его оболочки в позвоночном канале. Поперечный разрез на уровне межпозвоночных отверстий.

1 - твердая мозговая оболочка, 2 - эпидуральное пространство, 3 - паутинная оболочка, 4 - задний корешок спинномозгового нерва, 5 - передний корешок спинномозгового нерва, 6 - спинномозговой узел, 7 - спинномозговой нерв, 8 - паутинная оболочка, 9 - зубчатая связка.

От боковых сторон мягкой оболочки спинного мозга, между передними и задними корешками спинномозговых нервов, фронтально идет *зубчатая связка* (ligamentum denticulatum), которая срастается с паутинной и с внутренней поверхностью твердой оболочки спинного мозга.

Головной мозг

Головной мозг (encephalon) с его оболочками располагается в полости черепа. У головного мозга различают пять отделов: конечный мозг, промежуточный мозг, средний мозг, задний мозг (мост и мозжечок) и продолговатый мозг. Средний мозг, мост и продолговатый мозг, образует ствол головного мозга.

Верхняя часть головного мозга, образованная полушариями конечного (большого) мозга, выпуклая. Нижняя сторона основания головного мозга, имеет сложный рельеф, соответствующий топографии внутреннего основания черепа. Основание головного мозга образовано вентральными поверхностями полушарий большого мозга, мозжечка и ствола мозга. Передние отделы основания головного мозга образованы нижней поверхностью лобных долей полушарий (рис. 439). На них видны *правая и левая обонятельные луковицы* (bulbi olfactorii), к каждой из которых из полости носа подходят 15-20 обонятельных нервов. От обонятельных луковиц кзади идет *обонятельный тракт* (tractus olfactorius), переходящий в *обонятельный треугольник* (trigonum olfactorium). Позади обонятельного треугольника располагается *переднее продырявленное вещество* (substantia perforata rostralis, s. anterior), через отверстия которого в мозг проникают артерии. Кзади и медиальнее расположен *зрительный перекрест* (chiasma opticum), который образован зрительными нервами. Позади перекреста находится *серый бугор* (tuber cinereum), который снизу суживается и переходит в *воронку* (infundibulum), соединенную с гипофизом.

К серому бугру сзади прилежат *округлые сосцевидные тела* (corpora mamillaria), позади которых находятся два продольных валика - *ножки мозга* (pedunculi cerebri). Между ножками мозга имеется *межножковая ямка* (fossa interpeduncularis) и *заднее продырявленное вещество* (substantia perforata posterior) с отверстиями для прохождения мелких артерий. На медиальной поверхности каждой ножки мозга выходит глазодвигательный нерв, а с латеральной стороны ножку мозга огибает блоковый нерв, который выходит на дорсальной стороне среднего мозга. Позади ножек мозга расположен поперечный валик - *мост* (pons), из которого с каждой стороны выходит корешок тройничного нерва. Кзади от моста располагается продолговатый мозг. В борозде между мостом и продолговатым мозгом из моста выходят отводящий нерв, затем лицевой и преддверно-улитковый нервы. Из продолговатого мозга с каждой стороны выходят языкоглоточный, блуждающий, добавочный и подъязычный нервы.

Полушария большого мозга (hemispheriae cerebrales) покрывают сверху и с боков ствол мозга. Правое и левое полушария разделены *глубокой продольной щелью большого мозга* (fissura longitudinalis cerebri). *Поперечная щель большого мозга* (fissura transversa cerebri) отделяет полушария от мозжечка. У каждого полушария большого мозга различают верхне-латеральную, нижнюю и медиальную поверхности, на которых видны глубокие борозды, разделяющие полушария на *доли* (lobi).

На медиальной поверхности полушария на срединном сагиттальном разрезе видна *борозда мозолистого тела* (sulcus corporis callosi), которая отделяет участки лобной, теменной и затылочной долей от *мозолистого тела* (corpus callosum), (рис. 440). Под мозолистым телом находится дугообразно изогнутый *свод мозга* (fornix cerebri), относящийся к конечному мозгу.

Книзу от свода и мозолистого тела находится парное образование *промежуточного мозга* - *таламус* (thalamus), или зрительный бугор, относящийся к промежуточному мозгу. Между передним концом таламуса и столбом свода находится *межжелудочковое (монроево) отверстие*

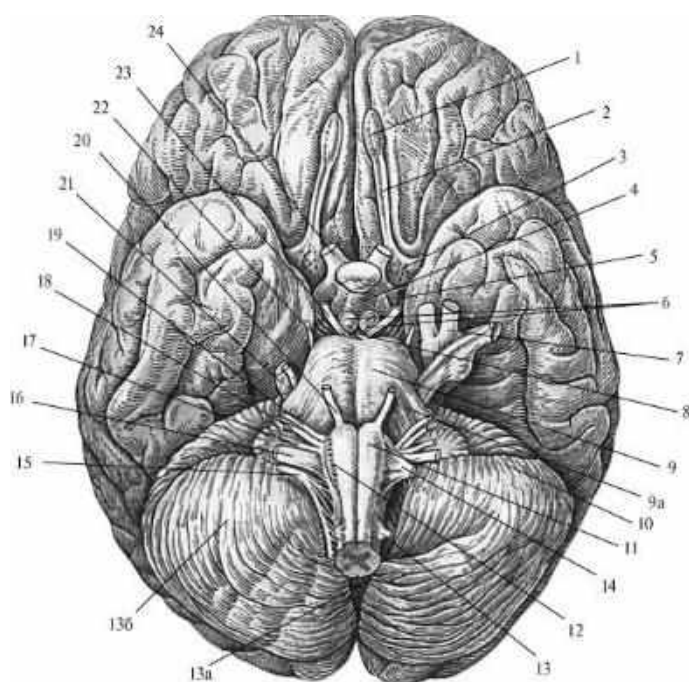


Рис. 439. Головной мозг. Вид со стороны его основания.

1 - обонятельная луковица, 2 - обонятельный тракт, 3 - переднее продырявленное вещество, 4 - серый бугор, 5 - зрительный тракт, 6 - сосцевидные тела, 7 - тройничный узел, 8 - заднее продырявленное вещество, 9 - мост, 9а - средняя мозжечковая ножка, 10 - мозжечок, 11 - пирамида, 12 - олива, 13 - спинномозговой нерв, 13а - червь мозжечка, 13б - полушарие мозжечка (левое), 14 - подъязычный нерв, 15 - добавочный нерв, 16 - блуждающий нерв, 17 - языкоглоточный нерв, 18 - преддверно-улитковый нерв, 19 - лицевой нерв, 20 - отводящий нерв, 21 - тройничный нерв, 22 - блоковый нерв, 23 - глазодвигательный нерв, 24 - зрительный нерв.

tie (foramen interventriculare), которое сообщает третий и боковой желудочки. Таламус снизу ограничивается *гипоталамической бороздой* (sulcus hypothalamicus), книзу от которой расположен *гипоталамус* (hypothalamus), включающий зрительный перекрест, серый бугор, воронку и сосцевидные тела. Кверху и кзади от таламуса, под задним концом мозолистого тела находится *шишковидное тело* (corpus pineale), или эпифиз мозга.

Кзади от промежуточного мозга находится средний мозг, в котором выделяют *пластинку четверохолмия* (крыша среднего мозга) и щелевидный по форме *водопровод среднего мозга* (aqueductus mesencephali), соединяющий третий желудочек с четвертым желудочком. Кзади от среднего мозга располагаются мост, мозжечок и продолговатый мозг. Полостью моста и продолговатого мозга является *четвертый желудочек* (ventriculus quartus). Тонкая пластинка белого вещества, идущая от мозжечка к крыше среднего мозга, называется *верхним мозговым парусом* (velum medullare craniale superius).

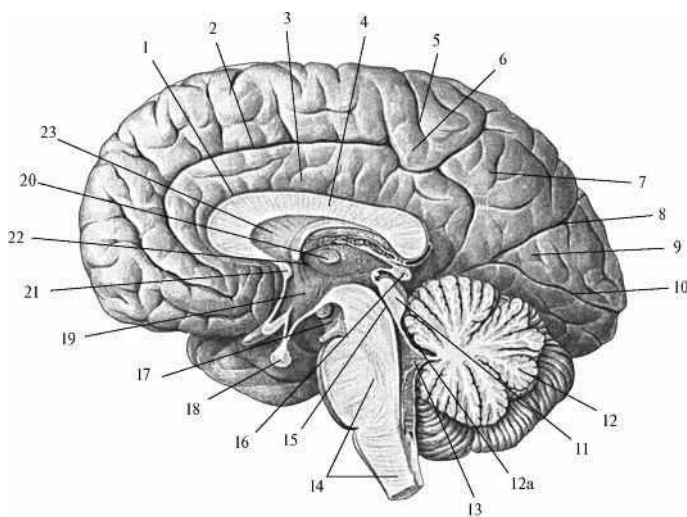


Рис. 440. Головной мозг. Медиальная поверхность полушария большого мозга, ствола мозга и мозжечка. Вид с медиальной стороны. Сагиттальный срединный разрез головного мозга. 1 - борозда мозолистого тела, 2 - поясная борозда, 3 - поясная извилина, 4 - мозолистое тело, 5 - центральная борозда, 6 - околоцентральной (парацентральной) долька, 7 - предклинье, 8 - теменно-затылочная борозда, 9 - клин, 10 - шпорная борозда, 11 - крыша (среднего мозга), 12 - мозжечок, 12а - верхний мозговой парус, 13 - IV желудочек, 14 - мост и продолговатый мозг, 15 - водопровод мозга, 16 - шишковидное тело, 17 - ножка мозга, 18 - гипофиз, 19 - III желудочек, 20 - межталамическое сращение, 21 - передняя спайка, 22 - межжелудочковое отверстие, 23 - прозрачная перегородка.

Конечный мозг

Конечный мозг (telencephalon) состоит из двух полушарий, разделенных продольной щелью большого мозга и соединенных мозолистым телом, передней и задней спайками мозга и спайкой свода. Полостью конечного мозга служат правый и левый боковые желудочки, располагающиеся в соответствующих полушариях. *Полушарие конечного мозга* (hemispherium cerebrale) состоит из наружного покрова - коры большого мозга (плаща) и расположенного глубже белого вещества. В белом веществе конечного мозга имеются компактные скопления серого вещества - *базальные (подкорковые) ядра* (nuclei basales).

Верхне-латеральная поверхность полушария в его передней части образована *лобной долей* (lobus frontalis), которая сзади ограничена центральной бороздой, снизу - латеральной бороздой (рис. 441). *Центральная борозда* (sulcus centralis) идет от верхнего края полушария вниз по верхне-латеральной его стороне к латеральной борозде. Кпереди от центральной борозды,

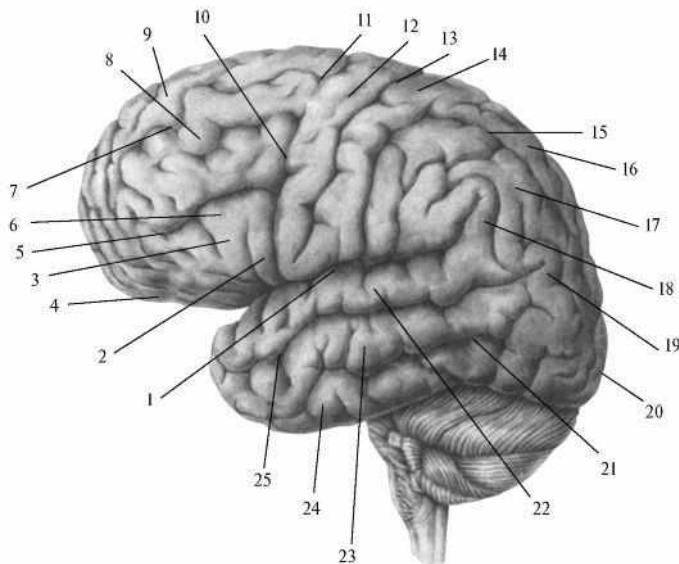


Рис. 441. Борозды и извилины верхне-латеральной поверхности полушария большого мозга (левого). 1 - боковая (латеральная) борозда, 2 - покрышечная часть лобной доли, 3 - треугольная часть, 4 - глазничная часть, 5 - нижняя лобная борозда, 6 - нижняя лобная извилина, 7 - верхняя лобная борозда, 8 - средняя лобная извилина, 9 - верхняя лобная извилина, 10 - нижняя часть прецентральной борозды, 11 - верхняя часть прецентральной борозды, 12 - предцентральная извилина, 13 - центральная борозда, 14 - постцентральная извилина, 15 - внутритеменная борозда, 16 - верхняя теменная доля, 17 - нижняя теменная доля, 18 - надкраевая извилина, 19 - угловая извилина, 20 - затылочный полюс, 21 - нижняя височная борозда, 22 - верхняя височная извилина, 23 - средняя височная извилина, 24 - нижняя височная извилина, 25 - верхняя височная борозда.

почти параллельно ей, проходит *предцентральная борозда* (sulcus precentralis). Центральная и предцентральная борозды ограничивают *предцентральную извилину* (gyrus precentralis). От пред- центральной борозды вперед направляются верхняя и нижняя лобные борозды. Над верхней лобной бороздой располагается верхняя лобная извилина, занимающая верхние отделы лобной доли. Между верхней и нижней лобными бороздами

находится средняя лобная извилина, под нижней лобной бороздой - нижняя лобная извилина.

Позади центральной борозды находится *теменная доля* (lobus parietalis), ограниченная сзади *теменно-затылочной бороздой* (sulcus parietooccipitalis). Нижней границей теменной доли служит задняя часть латеральной борозды. Позади центральной борозды проходит *постцентральная борозда* (sulcus postcentralis), от которой начинается идущая кзади теменная борозда. Между центральной и постцентральной бороздами находится *постцентральная извилина* (gyrus postcentralis). Кверху от внутритеменной борозды располагается верхняя теменная доля. Под внутритеменной бороздой находится нижняя теменная доля.

Затылочная доля (lobus occipitalis) находится позади теменно-затылочной борозды. Борозды и извилины затылочной доли очень вариабельны.

Височная доля (lobus temporalis) находится в ниже-латеральной части полушария большого мозга, под латеральной бороздой. Спереди височная доля закрывается *височным полюсом* (polus temporalis), от которого кзади идет *верхняя височная борозда* (sulcus temporalis superior). Под верхней височной бороздой проходит *нижняя височная борозда* (sulcus temporalis inferior). Между латеральной и верхней височной бороздами располагается *верхняя височная извилина* (gyrus temporalis superior). На верхней стороне верхней височной извилины имеются поперечные височные извилины, разделенные поперечными височными бороздами. Верхняя и нижняя борозды ограничивают *среднюю височную извилину* (gyrus temporalis medius). Под нижней височной бороздой находится *нижняя височная извилина* (gyrus temporalis inferior). Задний конец нижней височной извилины продолжается в затылочную долю.

Островковая доля, островок (lobus insularis, s. insula) находится в глубине латеральной ямки большого мозга (рис 442). По периферии островок ограничен круговой бороздой островка, отделяющей его от соседних долей мозга.

Медиальная сторона полушария образована лобной, теменной и затылочной долями большого мозга (рис. 440). Кпереди от верхней части центральной борозды находится лобная доля. Между центральной бороздой спереди и теменно-затылочной бороздой сзади расположена теменная доля. Кзади от глубокой теменно-затылочной борозды лежит затылочная доля. На медиальной поверхности находится ориентированное в передне-заднем направлении *мозолистое тело* (corpus callosum), ограниченное снизу бороздой мозолистого тела, которая кзади переходит в *борозду гиппокампа* (sulcus hippocampi), в глубине которой в виде тонкой полоски находится *зубчатая извилина* (gyrus dentatus). Над бороздой мозолистого тела расположена *поясная извилина* (gyrus cinguli). Поясная извилина, ее перешеек и уходящая вниз *парагиппокампальная извилина* (gyrus parahippocampalis) образуют *сводчатую извилину* (gyrus fornicatus). Над поясной извилиной проходит *поясная борозда* (sulcus cinguli).

Спереди и сзади от предцентральной борозды располагается *парацентральная доля* (lobulus paracentralis). Через затылочную долю спереди назад проходит *шпорная борозда* (sulcus calcarinus), которая начинается от борозды мозолистого тела и идет к затылочному полюсу. Теменно-затылочная борозда спереди и шпорная борозда сзади ограничивают в пределах затылочной доли клин (cuneus). Книзу от шпорной борозды находится *язычная*

извилины (gyrus lingualis). Нижней границей этой извилины является *коллатеральная борозда* (sulcus collateralis), идущая на нижней поверхности полушария.

Нижняя сторона полушария образована лобной, височной и затылочной долями (рис. 443). В передних отделах нижней поверхности полушария параллельно щели большого мозга проходит *обонятельная борозда* (sulcus olfactorius), к которой прилежат обонятельная луковица и обонятельный тракт. Между продольной щелью большого мозга и обонятельной бороздой рас-

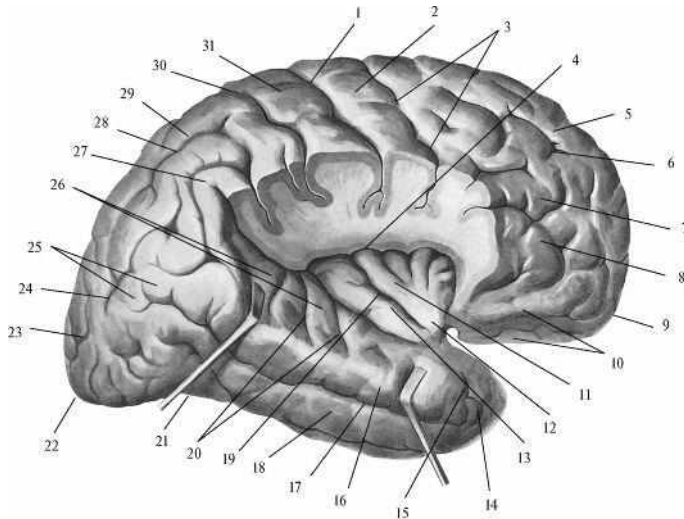


Рис. 442. Островковая доля (островок). Вид с латеральной стороны. Нижние части лобной и теменной долей большого мозга удалены.

1 - центральная борозда, 2 - предцентральная извилина, 3 - предцентральная борозда, 4 - круговая борозда островка, 5 - верхняя лобная извилина, 6 - верхняя лобная борозда, 7 - средняя лобная извилина, 8 - нижняя лобная борозда, 9 - лобный полюс, 10 - глазничные извилины, 11 - короткие извилины островка, 12 - порог островка, 13 - длинная извилина островка, 14 - височный полюс, 15 - височная покрывка, 16 - верхняя височная извилина, 17 - верхняя височная борозда, 18 - средняя височная извилина, 19 - центральная борозда островка, 20 - поперечные височные борозды, 21 - предзатылочная вырезка, 22 - затылочный полюс, 23 - полулунная борозда, 24 - поперечная затылочная борозда, 25 - угловая извилина, 26 - поперечные височные извилины, 27 - надкраевая извилина, 28 - внутритеменная борозда, 29 - верхняя теменная долька, 30 - постцентральная борозда, 31 - постцентральная извилина.

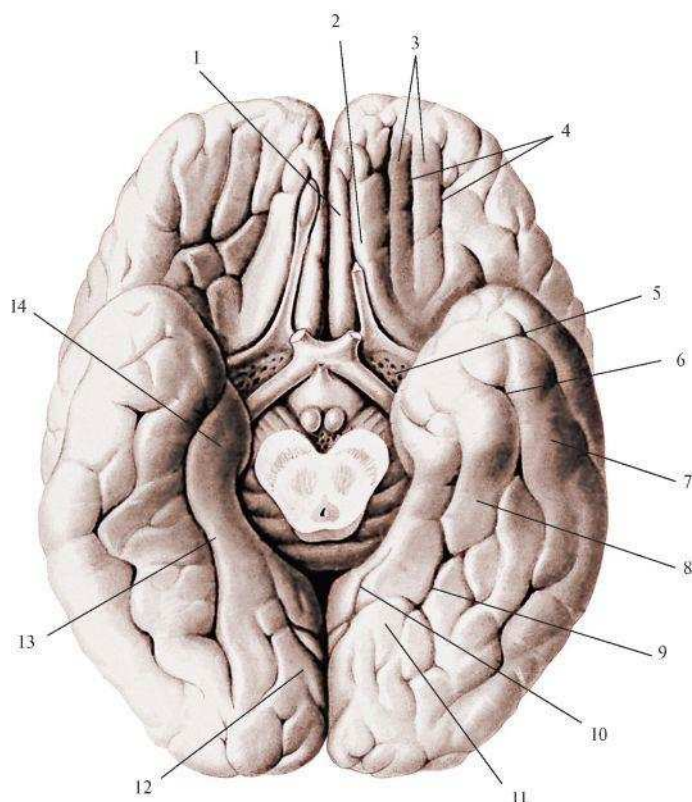


Рис. 443. Борозды и извилины нижней поверхности полушарий большого мозга.

1 - прямая извилина, 2 - обонятельная борозда, 3 - глазничная борозда, 4 - глазничные извилины, 5 - переднее продырявленное вещество, 6 - затылочно-височная борозда, 7 - затылочно-височная извилина, 8 - медиальная затылочно-височная извилина, 9 - коллатеральная борозда, 10 - борозда гиппокампа, 11 - язычная извилина, 12 - шпорная борозда, 13 - парагиппокампальная извилина, 14 - крючок.

полагается *прямая извилина* (*gyrus rectus*). Латеральнее обонятельной борозды находятся глазничные борозды, разграничивающие глазничные извилины. Передний латерально изогнутый конец парагиппокампальной извилины образует *крючок* (*uncus*). Латеральнее коллатеральной борозды находится *медиальная затылочно-височная извилина* (*gyrus occipitotemporalis medialis*), а латеральнее ее - *латеральная затылочно-височная извилина* (*gyrus occipitotemporalis lateralis*). Границей между латеральной затылочно-височной и нижней височной извилинами является ниже-латеральный край большого мозга.

Часть структур головного мозга относят к **лимбической системе**, функциями которой являются обеспечение поведения, мотиваций, эмоций (сводчатая извилина, гиппокамп, зубчатая извилина, крючок и другие).

Кора большого мозга имеет шестислойное строение. В коре различают молекулярную пластинку, наружную зернистую пластинку, наружную пирамидальную пластинку, внутреннюю зернистую пластинку, внутреннюю пирамидальную пластинку, а также мультиформную (полиформную) пластинку. Каждый слой образован разными по форме и величине нейронами, клетками нейроглии, нервными волокнами (рис. 444).




Рис. 444. Микроскопическое строение коры большого мозга (схема). Слева - нервные клетки, справа - нервные волокна

1 - молекулярная пластинка, 2 - наружная зернистая пластинка, 3 - наружная пирамидная пластинка, 4 - внутренняя зернистая пластинка, 5 - внутренняя пирамидная пластинка, 6 - мультиформная пластинка, 7 - полоска молекулярной пластинки, 8 - полоска наружной зернистой пластинки, 9 - полоска внутренней зернистой пластинки, 10 - полоска внутренней пирамидной пластинки.

В коре находятся центры, регулирующие выполнение определенных функций, анализ и синтез поступающей в кору информации. В коре постцентральной извилины расположен *корковый центр общей проприоцептивной чувствительности* (температурной, болевой, осязательной, чувства давления). *Центр произвольных движений* (двигательный анализатор) находится в коре предцентральной извилины. *Ядро (центр) слухового анализатора* расположено в коре верхней височной извилины. *Ядро зрительного анализатора* находится на медиальной стороне затылочной доли по обеим сторонам от шпорной борозды. *Ядро обонятельного анализатора* находится на нижней стороне височной доли в области крючка и парагиппокамальной извилины.

Вязальные (подкорковые) ядра (nuclei basales) представляют собой плотные скопления (узлы) серого вещества, расположенные в белом веществе полушарий конечного мозга. К базальным ядрам относят полосатое тело, ограду и миндалевидное тело (рис. 445, 446).

Полосатое тело (corpus striatum), которое состоит из хвостатого и чечевицеобразного ядер, регулирует непроизвольные движения тела и мышечный тонус.

Хвостатое ядро (nuclei caudatus) расположено кпереди от таламуса. *Утолщенная головка хвостатого ядра (caput nuclei caudati)* направлена кпереди, образует латеральную стенку переднего рога бокового желудочка. Латеральнее головки находится передняя ножка внутренней капсулы. Расположенное кзади от головки *тело хвостатого ядра (corpus nuclei caudati)* служит дном центральной части бокового желудочка. *Хвост хвостатого ядра (cauda nuclei caudati)* истончается,

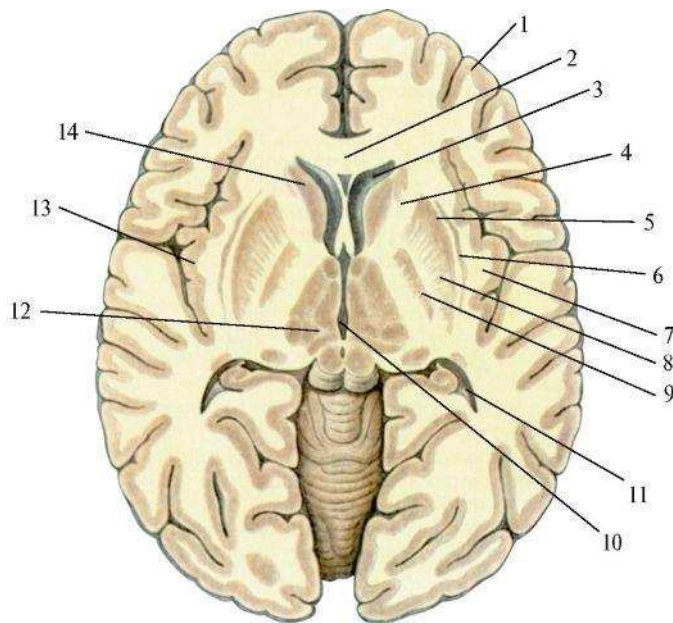


Рис. 445. Базальные (подкорковые) ядра на горизонтальном разрезе полушарий большого мозга. 1 - кора мозга, 2 - колено мозолистого тела, 3 - передний (лобный) рог бокового желудочка, 4 - внутренняя капсула, 5 - наружная капсула, 6 - ограда, 7 - самая наружная капсула, 8 - скорлупа, 9 - бледный шар, 10 - III желудочек, 11 - задний (затылочный) рог бокового желудочка, 12 - таламус, 13 - кора островка, 14 - головка хвостатого ядра.

изгибается книзу, участвует в образовании верхней стенки нижнего рога бокового желудочка и доходит до миндалевидного тела.

Чечевицеобразное ядро (nucleus lentiformis) расположено латеральнее хвостатого ядра и таламуса, от которого оно отделено задней ножкой внутренней капсулы. Латеральная сторона хвостатого ядра обращена к ограде. Двумя вертикальными прослойками белого вещества чечевицеобразное ядро разделено на две части. Латерально располагается скорлупа, медиальнее скорлупы находится бледный шар.

Ограда (claustrum) в виде тонкой пластинки серого вещества располагается между скорлупой и корой островка. Между скорлупой и оградой находится тонкая прослойка белого вещества - наружная капсула. От коры островка ограду отделяет самая наружная капсула.

Миндалевидное тело (corpus amygdaloideum) находится в белом веществе передней части височной доли полушария большого мозга, позади височного полюса.

Внутренняя капсула (capsula interna) представляет собой толстую изогнутую пластину белого вещества, расположенную между чечевицеобразным ядром латерально, хвостатым ядром и таламусом медиально (рис. 447). У внутренней капсулы различают переднюю, заднюю ножки и колено, расположенное между ними. Передняя ножка внутренней капсулы располагается между хвостатым и чечевицеобразными ядрами, задняя ножка - между таламусом и чечевицеобразным ядром. Через внутреннюю капсулу проходят проекционные проводящие пути,

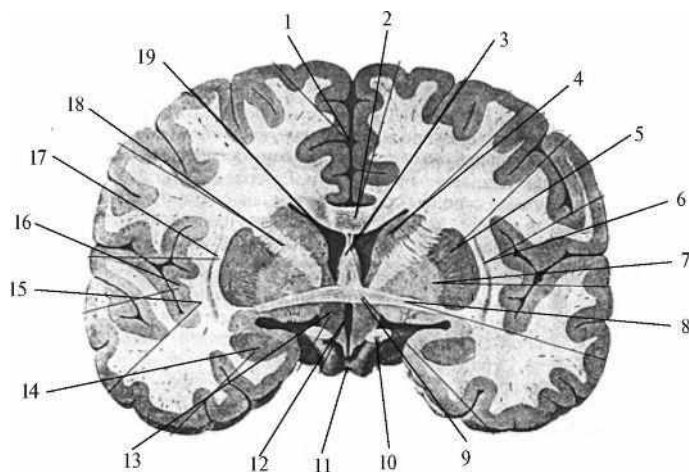


Рис. 446. Базальные (подкорковые) ядра на фронтальном разрезе полушарий большого мозга (на уровне сосцевидных тел).

1 - мозолистое тело, 2 - прозрачная перегородка, 3 - головка хвостатого ядра, 4 - скорлупа чечевицеобразного ядра, 5 - ограда, 6 - латеральная мозговая полоска, 7 - медиальная мозговая полоска, 8 - передняя спайка, 9 - зрительный тракт, 10 - зрительный перекрест, 11 - III желудочек, 12 - таламус, 13 - миндалевидное тело, 14 - самая наружная капсула, 15 - кора островка, 16 - наружная капсула, 17 - внутренняя капсула, 18 - передний рог бокового желудочка, 19 - продольная щель большого мозга.

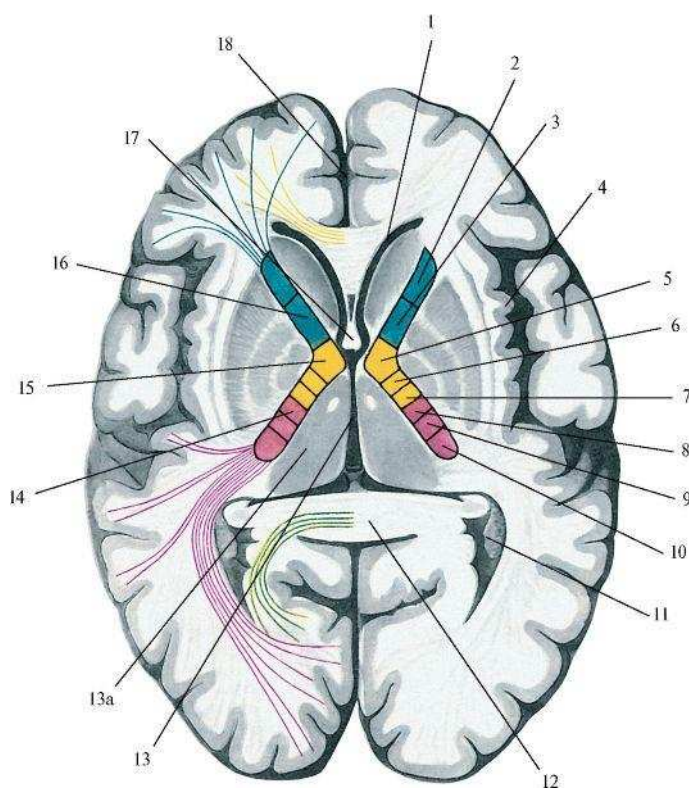


Рис. 447. Внутренняя капсула и расположение в ней проводящих путей. Горизонтальный разрез большого мозга.

1 - передний рог бокового желудочка, 2 - лобно-таламический путь, 3 - лобно-мостовой путь, 4 - островковая доля, 5 - корково-ядерный путь, 6 - корково-спинномозговой путь, 7 - спинно-таламический путь, 8 - корково-таламический путь, 9 - теменно-затылочно-мостовой путь, 10 - слуховой и зрительный пути, 11 - задний рог бокового желудочка, 12 - валик мозолистого тела, 13 - III желудочек, 13а - таламус, 14 - задняя ножка внутренней капсулы, 15 - колено внутренней капсулы, 16 - передняя ножка внутренней капсулы, 17 - столбы свода, 18 - продольная щель большого мозга.

соединяющие кору полушарий большого мозга с другими отделами центральной нервной системы. В передней ножке внутренней капсулы проходит лобно-мостовой путь. Через колено внутренней капсулы проходит корково-ядерный путь, идущий от коры к двигательным ядрам черепных нервов. В переднем отделе задней ножки, позади колена внутренней капсулы, идут корково-спинномозговые волокна, направляющиеся к двигательным ядрам передних рогов спинного мозга. Далее кзади в задней ножке проходят таламо-теменные волокна, идущие в постцентральный изгиб, затем проходят волокна височно-теменно-мостового пути, идущие к ядрам основания моста. В задних отделах задней ножки внутренней капсулы идут слуховой и зрительный проводящие пути.

Мозолистое тело (corpus callosum) содержит волокна, соединяющие одинаковые участки коры правого и левого полушарий. У мозолистого тела различают колено, которое спереди переходит в клюв, продолжающийся в терминальную (переднюю) пластинку (рис. 448). Средней частью мозолистого тела является его ствол, который кзади утолщается, образуя валик.

Под мозолистым телом располагается *свод* (fornix), который состоит из двух дугообразных пучков нервных волокон. У свода мозга выделяют тело, столб, ножку и ленту свода. Латерально к телу свода прилежит сосудистое сплетение бокового желудочка, снизу - таламус. Правое и левое тела соединены поперечными волокнами, получившими название спайки свода. Впереди каждое тело свода круто изгибается вниз и продолжается в столб свода, который оканчивается в сосцевидном теле. Кзади каждое тело свода переходит в ножку свода, которые уходят латерально и вниз, образуя ленту свода, срастающуюся с гиппокампом своей стороны и образующую бахромку гиппокампа. Спереди от столбов свода поперечно проходят волокна, образующие *переднюю спайку* (commissura rostralis, s. anterior), которая соединяет серое вещество обонятельных треугольников обоих полушарий. Между столбом свода и передним полюсом таламуса имеется *межжелудочковое отверстие* (foramen interventriculare), соединяющее боковой и третий желудочки.

Спереди от тела и столба свода мозга сагиттально расположена *прозрачная перегородка* (septum pellucidum), состоящая из двух параллельных пластинок, между которыми находится щелевидная полость прозрачной перегородки. Каждая пластинка прозрачной перегородки образует медиальную стенку переднего рога бокового желудочка.

Боковой желудочек (ventriculus lateralis) имеет форму, соответствующую сложности строения полушария (рис. 449). Левый боковой желудочек является полостью левого полушария большого мозга, правый боковой желудочек находится в правом полушарии. У бокового желудочка различают центральную часть, передний (лобный), задний (затылочный) и нижний (височный) рога. *Центральная часть* расположена в теменной

доле. Его верхней стенкой является мозолистое тело, нижней - тело хвостатого ядра и таламус, покрытый сосудистым сплетением. *Передний рог* располагается в лобной доле, изогнут вниз и через межжелудочковое отверстие сообщается с третьим желудочком. Медиальной стенкой переднего рога является прозрачная перегородка, латеральной - головка хвостатого ядра. Верхняя, передняя и нижняя стенки переднего рога образованы волокнами мозолистого тела. *Нижний рог* является полостью височной доли, имеет форму направленной вниз длинной и узкой щели. Латеральная и верхняя стенки этого рога образованы белым веществом полушария большого мозга, медиальную стенку образует выступающий с его полость *гиппокамп* (hippocampus). Медиально к гиппокампу присоединяется бахромка гиппокампа, продолжающая ленту свода, к которой прикрепляется сосудистое сплетение. *Задний рог* бокового желудочка является полостью затылочной доли большого мозга. Верхняя и латеральная стенки заднего рога? образованы мозолистым телом. На медиальной стенке заднего рога имеются два возвышения верхнее (луковица заднего рога) образовано мозолистым телом, нижнее возвышение - птичья шпора? образовано вдавлением в полость рога шпорной борозды.

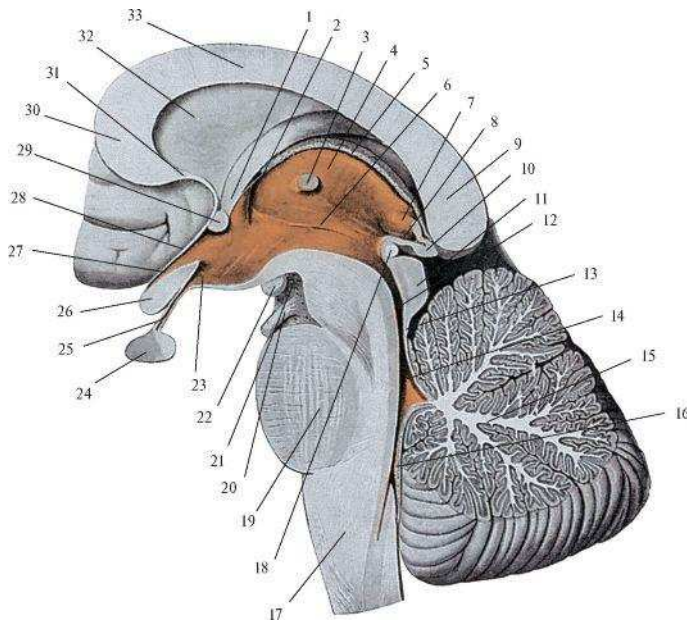


Рис. 448. Мозолистое тело, свод мозга и третий желудочек. Сагиттальный разрез мозга. Вид с медиальной стороны.

1 - столб свода, 2 - межжелудочковое отверстие, 3 - межталамическое сращение, 4 - таламус, 5 - сосудистое сплетение III желудочка, 6 - гипоталамическая борозда, 7 - треугольник поводка, 8 - шишковидное углубление, 9 - валик мозолистого тела, 10 - шишковидная железа, 11 - крыша среднего мозга, 12 - водопровод среднего мозга, 13 - верхний мозговой парус, 14 - IV желудочек, 15 - мозжечок, 16 - нижний мозговой парус, 17 - продолговатый мозг, 18 - задняя спайка, 19 - мост, 20 - корешок глазодвигательного нерва, 21 - заднее продырявленное вещество, 22 - сосцевидное тело, 23 - углубление воронки, 24 - гипофиз, 25 - воронка, 26 - зрительный перекрест, 27 - супраоптическое углубление, 28 - терминальная пластинка, 29 - передняя спайка, 30 - колено мозолистого тела, 31 - клюв мозолистого тела, 32 - прозрачная перегородка, 33 - ствол мозолистого тела.

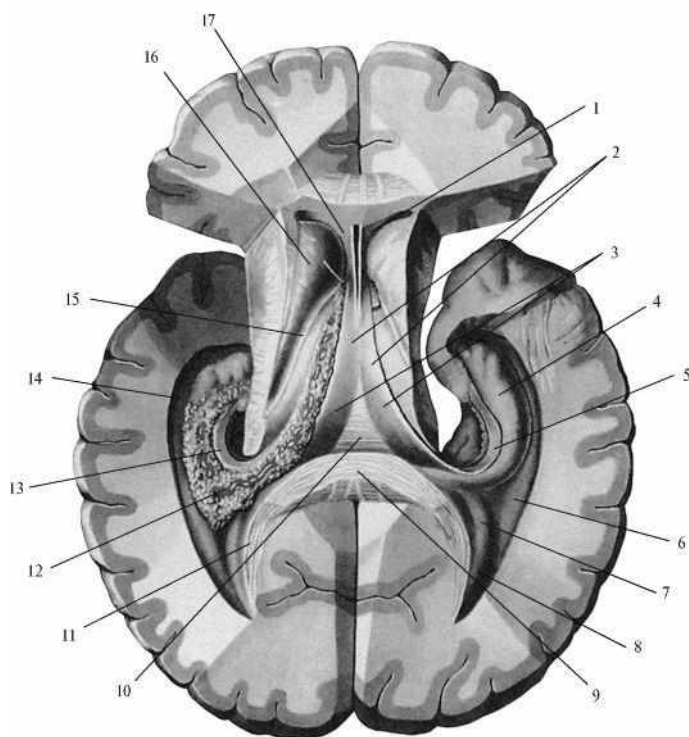


Рис. 449. Боковые желудочки (вскрыты) на горизонтальном разрезе большого мозга. Вид сверху. 1 - передний рог бокового желудочка, 2 - тело свода, 3 - ножки свода, 4 - гиппокамп, 5 - лента свода, 6 - коллатеральный треугольник, 7 - птичья шпора, 8 - задний рог бокового желудочка, 9 - валик мозолистого тела, 10 - спайка свода, 11 - луковича заднего рога (бокового желудочка), 12 - сосудистое сплетение бокового желудочка 13 - лента свода, 14 - нижний рог бокового желудочка, 15 - терминальная полоска, 16 - головка хвостатого ядра, 17 - пластинка прозрачной перегородки.

Сосудистое сплетение бокового желудочка, располагающееся в его центральной части и в нижнем роге, прикрепляющееся к ленте свода и к бахромке гиппокампа, представляет собой богатую кровеносными капиллярами структуру, выступающую в полость желудочка и внешне напоминающую кисточки, продолжающуюся через межжелудочковое отверстие в сосудистое сплетение третьего желудочка.

Промежуточный мозг (diencephalon) находится под полушариями конечного мозга (рис. 440, 448). Границами промежуточного мозга на основании головного мозга является зрительный перекрест спереди и зрительные тракты сзади. У промежуточного мозга различают таламическую область и гипоталамус. Полостью промежуточного мозга является третий желудочек. Таламическая область объединяет таламус, метаталамус и эпиталамус. *Таламус* (thalamus), или зрительный бугор, представляет собой парное овоидное образование, расположенное по обеим сторонам третьего желудочка (рис. 445, 446). Передняя часть таламуса заканчивается его передним бугорком, задний конец утолщен и называется подушкой таламуса. Медиальная поверхность таламуса служит боковой стенкой третьего желудочка. Правый и левый таламусы соединены межталамическим сращением. Латеральная сторона таламуса прилежит к внутренней капсуле. Верхняя сторона таламуса образует нижнюю стенку центральной части бокового желудочка.

Таламус состоит из большого числа ядер (более 40), разделенных тонкими прослойками белого вещества.

Под таламусом находится субталамическая область, отделенная от таламуса гипоталамической бороздой и содержащая субталамическое ядро.

Метаталамус (metathalamus), или заталамическая область, состоит из медиального и латерального коленчатых тел, имеющих овоидную форму. К латеральному коленчатому телу подходит зрительный тракт. Медиальное коленчатое тело находится медиальнее и кзади от латерального коленчатого тела. Латеральные коленчатые тела являются подкорковыми центрами зрения, медиальные коленчатые тела - подкорковыми центрами слуха.

Эпиталамус (epithalamus), или надталамическая область, включает поводки и шишковидное тело (эпифиз мозга) (рис. 440, 448). Правый и левый поводки прикрепляют эпифиз к медиальной стороне таламусов. Кпереди и книзу от шишковидного тела поперечно идет задняя (эпиталамическая) спайка мозга.

Гипоталамус (hypothalamus) располагается кпереди от ножек мозга и участвует в образовании нижней стенки третьего желудочка. Гипоталамус включает зрительный перекрест, зрительные тракты, серый бугор с воронкой и сосцевидные тела (рис. 440 и 448).

Зрительный перекрест (chiasma opticum) образован волокнами правого и левого зрительных нервов. Зрительный перекрест с каждой стороны кзади продолжается в зрительный тракт, который оканчивается в верхнем холмике среднего мозга и латеральном коленчатом теле. Позади зрительного перекреста находится серый бугор, который книзу суживается в воронку, соединяющуюся с гипофизом. Позади серого бугра находятся округлые сосцевидные тела.

Третий желудочек (ventriculus tertius) является полостью промежуточного мозга, он представляет собой сагиттальную щель, расположенную между таламусами. Нижней стенкой третьего желудочка является дорсальная поверхность гипоталамуса. Передняя стенка третьего желудочка образована терминальной пластинкой, столбами свода и передней спайкой, задняя стенка - задней спайкой мозга. В задней стенке третьего желудочка находится вход в водопровод мозга, который соединяет третий и четвертый желудочки. Верхняя стенка третьего желудочка образована его сосудистой основой, к которой прилежит сосудистое сплетение.

Средний мозг (mesencephalon) включает в себя крышу и ножки большого мозга, граница между которыми (на поперечном разрезе) проходит на уровне водопровода мозга, который является полостью среднего мозга (рис. 450). Передней границей среднего мозга, его основания, являются зрительные тракты и сосцевидные тела, задней границей - передний край

моста. *Крыша среднего мозга* (tectum mesencephali) образована пластинкой, состоящей из верхних и нижних холмиков, разделенных бороздами. От каждого верхнего холмика латерально идет утолщенный валик - ручка верхнего холмика, которая направляется к латеральному коленчатому телу. Ручка нижнего холмика идет к медиальному

коленчатому телу. К ядрам верхних холмиков подходят волокна зрительного тракта, к ядрам нижних холмиков направляются волокна слухового пути.

Ножки мозга (pedunculi cerebri) представляют собой два толстых белых валика, идущих от моста вперед и латерально к правому и левому полушариям большого мозга. Ножки мозга ограничивают *межножковую ямку* (fossa interpedicularis), на дне которой находится заднее продырявленное вещество. На медиальной поверхности каждой ножки имеется борозда, где выходят корешки глазодвигательного нерва.

Дорсальная часть ножки мозга называется *покрышкой среднего мозга*, вентральная - *основанием ножки мозга*. В покрышке среднего мозга располагаются красные ядра, ядра III и IV пар черепных нервов, ретикулярная формация, проходят восходящие проводящие пути.

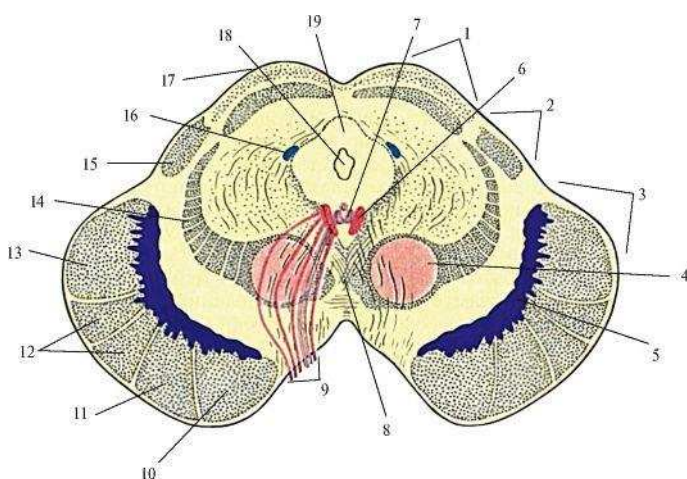


Рис. 450. Средний мозг. Поперечный разрез.

1 - крыша среднего мозга, 2 - покрышка среднего мозга, 3 - основание ножки мозга, 4 - красное ядро, 5 - черное вещество, 6 - ядро глазодвигательного нерва, 7 - добавочное ядро глазодвигательного нерва, 8 - перекрест покрышки, 9 - глазодвигательный нерв, 10 - лобно-мостовой путь, 11 - корковоядерный путь, 12 - корково-спинномозговой путь, 13 - затылочно-теменно-мостовой путь, 14 - медиальная петля, 15 - ручка нижнего холмика, 16 - ядро среднего пути тройничного нерва, 17 - верхний холмик, 18 - водопровод среднего мозга, 19 - центральное серое вещество.

В основании ножки мозга проходят нисходящие проводящие пути. На границе между покрышкой и основанием ножки мозга расположено черное вещество (substantia nigra).

Мост (pons) представляет собой поперечный валик, расположенный позади ножек мозга и впереди от продолговатого мозга, от которого он отделен поперечной бороздой. На середине нижней поверхности моста продольно проходит *базилярная борозда* (sulcus basilaris). Боковые края моста переходят в средние мозжечковые ножки, идущие к мозжечку (рис. 439). На поперечном разрезе различают переднюю (базилярную) часть моста и заднюю часть, или покрышку моста. Между базилярной частью и покрышкой моста находится трапециевидное тело, относящееся к слуховому проводящему пути (рис. 451). В трапециевидном теле на каждой его стороне располагаются переднее и заднее ядра

трапецевидного тела, верхнее оливное ядро, принадлежащие слуховому анализатору. В базиллярной части проходят продольные волокна корково-спинномозгового пути, поперечные волокна, идущие в мозжечок и собственные ядра моста. В покрывке моста располагаются ядра тройничного, отводящего, лицевого, преддверно-улиткового (слухового) черепных нервов, ядра ретикулярной формации, а также проходят пучки волокон, принадлежащих восходящим чувствительным проводящим путям.

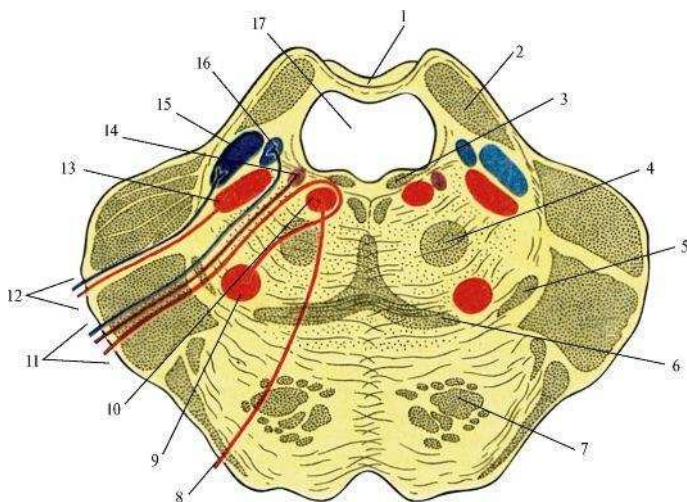


Рис. 451. Мост мозга. Поперечный разрез.

1 - верхний мозговой парус, 2 - верхняя мозжечковая ножка, 3 - задний продольный пучок, 4 - центральный покрывочный путь, 5 - латеральная петля, 6 - медиальная петля, 7 - пирамидный путь, 8 - отводящий нерв, 9 - ядро лицевого нерва, 10 - ядро отводящего нерва, 11 - лицевой нерв, 12 - тройничный нерв, 13 - двигательное ядро тройничного нерва, 14 - верхнее слюноотделительное ядро, 15 - мостовое ядро тройничного нерва, 16 - ядро одиночного пути, 17 - IV желудочек.

Мозжечок

Мозжечок (cerebellum) располагается позади моста и продолговатого мозга, под затылочными долями полушарий большого мозга (рис. 439, 440, 441). На заднем крае мозжечка проходит глубокая горизонтальная щель, отделяющая верхнюю его поверхность от нижней поверхности. У мозжечка выделяют два *полушария* (hemispheriae cerebelli) и расположенный между ними *червь мозжечка* (vermis cerebelli), (рис. 439). Поверхность полушарий и червя имеют многочисленные поперечные щели мозжечка, разделяющие извилины - листки мозжечка. Группы извилин образуют дольки мозжечка.

Полушария мозжечка и червь образованы белым веществом, на поверхности которого расположена кора мозжечка. В белом веществе компактно располагаются парные *ядра мозжечка* (nuclei cerebelli): *зубчатое, пробковидное, шаровидное и ядро шатра* (рис. 452).

Мозжечок имеет три пары ножек, в которых проходят проводящие пути, соединяющие мозжечок с другими отделами головного мозга и со спинным мозгом. *Верхние мозжечковые ножки* соединяют мозжечок со средним мозгом, *средние мозжечковые ножки* - мозжечок с мостом, *нижние мозжечковые ножки* соединяют мозжечок с продолговатым мозгом (рис. 453).

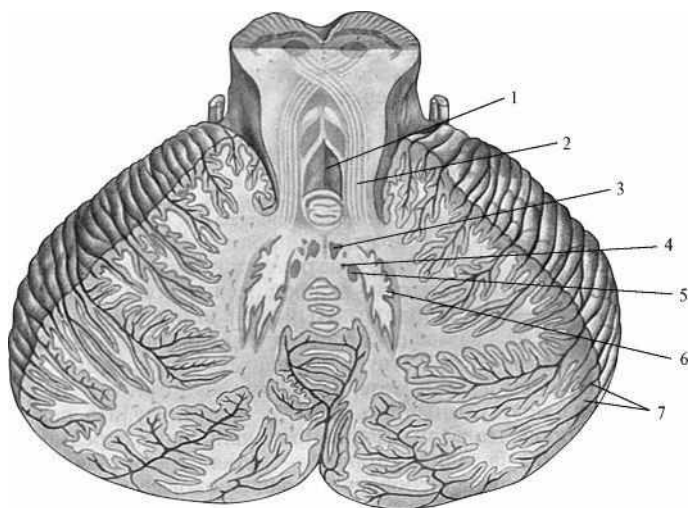


Рис. 452. Ядра мозжечка на его горизонтальном разрезе. Вид сверху.

1 - IV желудочек, 2 - верхняя мозжечковая ножка, 3 - ядро шатра, 4 - шаровидное ядро, 5 - пробковидное ядро, 6 - зубчатое ядро, 7 - кора мозжечка.

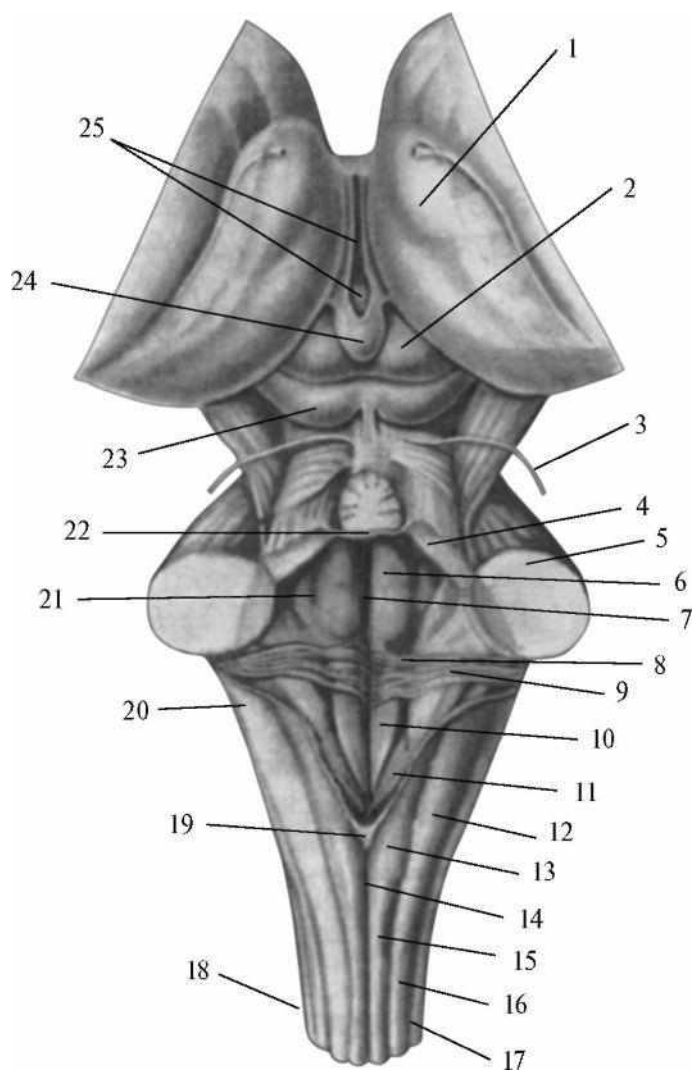


Рис. 453. Продолговатый мозг и ромбовидная ямка. Вид сверху. Мозжечок удален. 1 - таламус, 2 - верхний холмик пластинки четверохолмия, 3 - блоковый нерв, 4 - верхняя мозжечковая ножка, 5 - средняя мозжечковая ножка, 6 - медиальное возвышение, 7 - срединная борозда, 8 - мозговые полосы, 9 - вестибулярное поле (поле преддверия), 10 - треугольник подъязычного нерва, 11 - треугольник блуждающего нерва, 12 - бугор клиновидного ядра, 13 - бугорок тонкого ядра, 14 - задняя срединная борозда, 15 - тонкий пучок (канатик), 16 - клиновидный пучок (канатик), 17 - задняя латеральная борозда, 18 - боковой канатик, 19 - задвижка, 20 - нижняя мозжечковая ножка, 21 - пограничная борозда, 22 - верхний мозговой парус, 23 - нижний холмик пластинки четверохолмия, 24 - шишковидное тело, 25 - III желудочек.

Продолговатый мозг (medulla oblongata) расположен между мостом спереди и спинным мозгом сзади (рис. 439). На поверхностях продолговатого мозга различают переднюю срединную щель, заднюю срединную борозду, передне-латеральные и задне-латеральные борозды. Расположение борозд соответствует одноименным бороздам спинного мозга. По обеим сторонам от передней срединной щели находятся валики - *пирамиды* (pyramides) продолговатого мозга. В задних отделах пирамид часть пучков их волокон переходят на противоположную сторону, образуют *перекрест пирамид* (decussatio pyramidum), который соответствует границе между продолговатым и спинным мозгом. Латеральнее пирамид на каждой стороне продолговатого мозга находится овоидное возвышение - *олива* (oliva). Между пирамидой и оливой проходит передняя латеральная борозда, в которой из мозга выходят корешки подъязычного нерва. Дорсальнее оливы через *позадиоливную борозду* (sulcus retroolivaris) из мозга выходят корешки языкоглоточного, блуждающего и добавочного нервов. На дорсальной стороне продолговатого мозга находятся лежащие друг за другом парные бугорок клиновидного ядра и бугорок тонкого ядра, которые кзади переходят в клиновидный пучок и в тонкий пучок.

В каждой половине продолговатого мозга внутри располагается оливное ядро, а между ними внутренние дугообразные волокна образуют медиальную петлю (рис. 454). В толще пирамид проходят нисходящие двигательные пирамидные пути. В дорсальной части (покрышке) продолговатого мозга находятся ядра языкоглоточного, блуждающего, добавочного и подъязычного черепных нервов, ретикулярная формация, а также проходят волокна восходящих (чувствительных) проводящих путей.

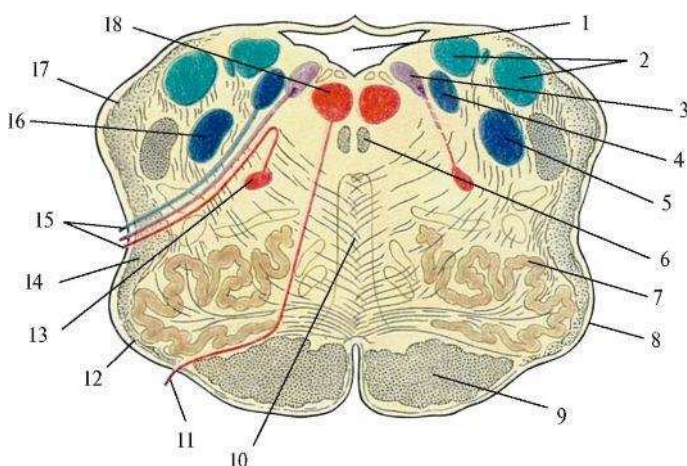


Рис. 454. Продолговатый мозг. Поперечный разрез.

1 - IV желудочек, 2 - ядра вестибулярного нерва, 3 - дорсальное ядро блуждающего нерва, 4 - ядро одиночного пути, 5 - спинномозговое ядро тройничного нерва, 6 - мезиальный продолжный пучок, 7 - оливное ядро, 8 - олива, 9 - корково-спинномозговой путь (пирамидный), 10 - медиальная петля,

11 - подъязычный нерв, 12 - передние наружные дуговые волокна, 13 - двойное ядро, 14 - спинноталамический и спинно-покрышечный пути, 15 - блуждающий нерв, 16 - вентральный (передний) спинно-мозжечковый путь, 17 - задний (дорсальный) спинно-мозжечковый путь, 18 - ядро подъязычного нерва,

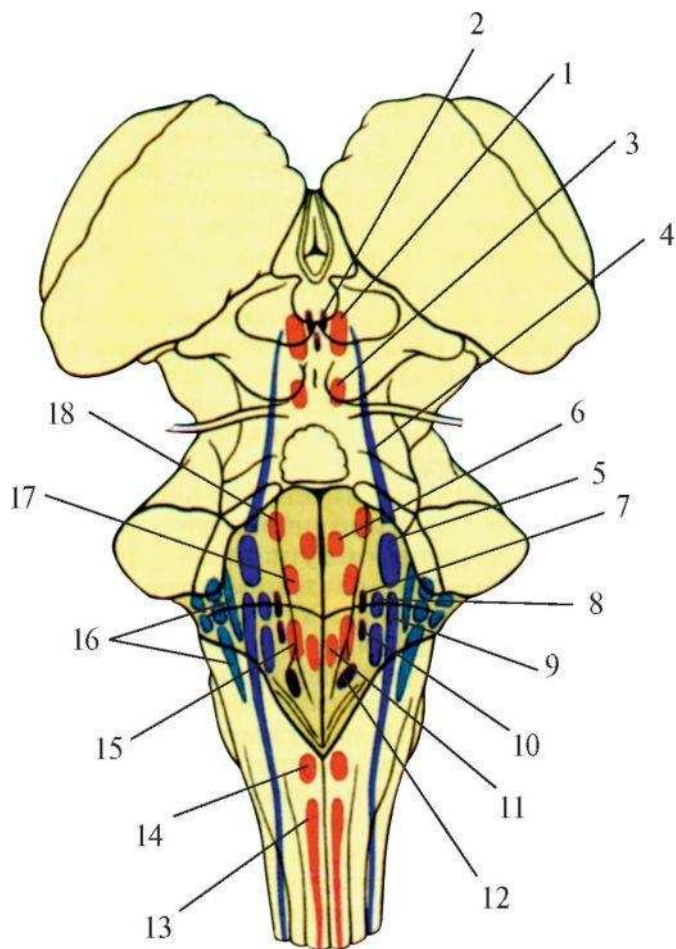


Рис. 455. Проекция ядер черепных нервов на ромбовидную ямку. Вид сверху.

1 - ядро глазодвигательного нерва, 2 - добавочное ядро глазодвигательного нерва, 3 - ядро блокового нерва, 4 - среднемозговое ядро тройничного нерва, 5 - мостовое ядро тройничного нерва, 6 - ядро отводящего нерва, 7 - верхнее слюноотделительное ядро, 8 - ядро одиночного пути, 9 - спинномозговое ядро тройничного нерва, 10 - нижнее слюноотделительное ядро,

11 - ядро подъязычного нерва, 12 - заднее ядро блуждающего нерва, 13 - ядро добавочного нерва (спинномозговая часть), 14 - ядро добавочного нерва, 15 - двойное ядро, 16 - ядра преддверно-улиткового нерва, 17 - ядро лицевого нерва, 18 - двигательное ядро тройничного нерва.

Полостью продолговатого мозга является *четвертый желудочек* (ventriculum quartus), дном которого служит задняя (дорсальная) поверхность моста и продолговатого мозга (рис. 453). Дно желудочка имеет форму ромба (*ромбовидная ямка, fossa rhomboidea*), на середине которого расположены мозговые полоски, идущие поперечно из боковых углов ромбовидной ямки к срединной борозде. Крыша четвертого желудочка (верхняя стенка) спереди образована верхними мозжечковыми ножками и натянутым между ними верхним мозговым парусом, а сзади - нижним мозговым парусом. Изнутри к нижнему мозговому парусу прилежит сосудистое сплетение четвертого желудочка. В задне-нижней стенке желудочка имеется непарная срединная апертура (отверстие), а в боковых отделах находится парная латеральная апертура. Эти отверстия сообщают четвертый желудочек с субарахноидальным пространством головного мозга.

Ромбовидная ямка по бокам спереди ограничена верхними мозжечковыми ножками, сзади - нижними мозжечковыми ножками. Задний угол ромбовидной ямки переходит в центральный канал спинного мозга. В переднем углу над ромбовидной ямкой имеется отверстие, ведущее в водопровод мозга. По бокам ромбовидной ямки имеются углубления (латеральные карманы). От переднего угла ромбовидной ямки к заднему ее углу проходит *срединная борозда* (sulcus medianus), по бокам от которой находится парное медиальное возвышение, ограниченное с латеральной стороны пограничной бороздой. В передней части медиального возвышения находится небольшой лицевой бугорок. В заднем отделе ромбовидной ямки медиальное возвышение суживается и переходит в небольшой треугольник подъязычного нерва, латеральнее которого располагается треугольник блуждающего нерва.

На ромбовидную ямку проецируются ядра черепных нервов, расположенные в покрывке моста и продолговатого мозга (рис. 455).

Чувствительные ядра занимают в толще ромбовидной ямки латеральное положение, двигательные ядра - медиальное.

Парасимпатические (вегетативные) ядра черепных нервов проецируются между латеральными и медиальными ядрами, занимая промежуточные положения. Ядра тройничного, отводящего, лицевого и преддверно-улиткового нервов, залегающие в толще моста, проецируются на верхнюю половинку ромбовидной ямки. Ядра языкоглоточного, блуждающего, добавочного и подъязычного нервов, расположенные в толще продолговатого мозга, проецируются на нижнюю половину ромбовидной ямки.

У *тройничного нерва* (n. trigeminus) имеются двигательное и чувствительные ядра: среднемозговое ядро тройничного нерва, расположенное в центральном сером веществе среднего мозга, мостовое ядро и спинномозговое ядро тройничного нерва, залегающие соответственно в дорсальной части моста и продолговатого мозга.

Отводящий нерв (n. abducens) имеет только двигательное ядро, проецирующееся на лицевой бугорок.

Лицевой нерв (n. facialis) имеет двигательное, чувствительное и вегетативное (парасимпатическое) ядра. Двигательное ядро лицевого нерва проецируется латеральнее лицевого бугорка. Отростки клеток этого ядра формируют двигательный корешок нерва. Чувствительное ядро одиночного пути, общее для лицевого, языкоглоточного и

блуждающего нервов, проецируется на протяжении почти всей ромбовидной ямки латеральное пограничной борозды. Верхнее слюноотделительное ядро, вегетативное, парасимпатическое проецируется латеральное двигательного ядра лицевого нерва.

Преддверно-улитковый нерв (n. vestibulocochlearis) имеет два улитковых (слуховых) и четыре вестибулярных (преддверных) ядра. Медиальное, латеральное, верхнее и нижнее вестибулярные ядра проецируются в латеральной части ромбовидной ямки (вестибулярное поле). Переднее (вентральное) и заднее улитковые ядра располагаются сбоку от вестибулярных ядер.

Языкоглоточный нерв (n. glossopharyngeus) имеет двигательное (двойное) ядро, общее для языкоглоточного и блуждающего нервов. Располагается в ретикулярной формации покрывки продолговатого мозга. Проецируется на область каудальной (нижней) ямки. Чувствительное ядро одиночного пути, общее для лицевого, языкоглоточного и блуждающего нервов, проецируется латеральное пограничной борозды, и нижнее слюноотделительное ядро (вегетативное, парасимпатическое) находится в продолговатом мозге, проецируется латеральное двойного ядра.

Блуждающий нерв (n. vagus) также имеет три ядра: двигательное (двойное) ядро общее с языкоглоточным нервом, чувствительное, ядро одиночного пути, общее с лицевым и языкоглоточным нервом, а также заднее ядро блуждающего нерва (вегетативное, парасимпатическое), проецирующееся на область треугольника блуждающего нерва.

Добавочный нерв (n. accessorius) имеет ядро добавочного нерва, которое располагается в покрывке продолговатого мозга и продолжается в сером веществе передних рогов верхних пяти- шести сегментов спинного мозга.

Подъязычный нерв (n. hypoglossus) имеет двигательное ядро подъязычного нерва, которое проецируется на область одноименного треугольника.

Проводящие пути головного и спинного мозга

Проводящими путями называют пучки нервных волокон, занимающие определенное место в белом веществе головного и спинного мозга, соединяющие различные функциональные центры в центральной нервной системе и проводящие одинаковые для каждого пучка нервные импульсы. Различают ассоциативные, комиссуральные и проекционные проводящие пути (нервные волокна) (рис. 456).

Ассоциативные нервные волокна соединяют различные функциональные центры в пределах одной половины мозга. Короткие ассоциативные волокна соединяют рядом расположенные центры в головном мозге, а также ядра соседних сегментов одной половины спинного мозга.

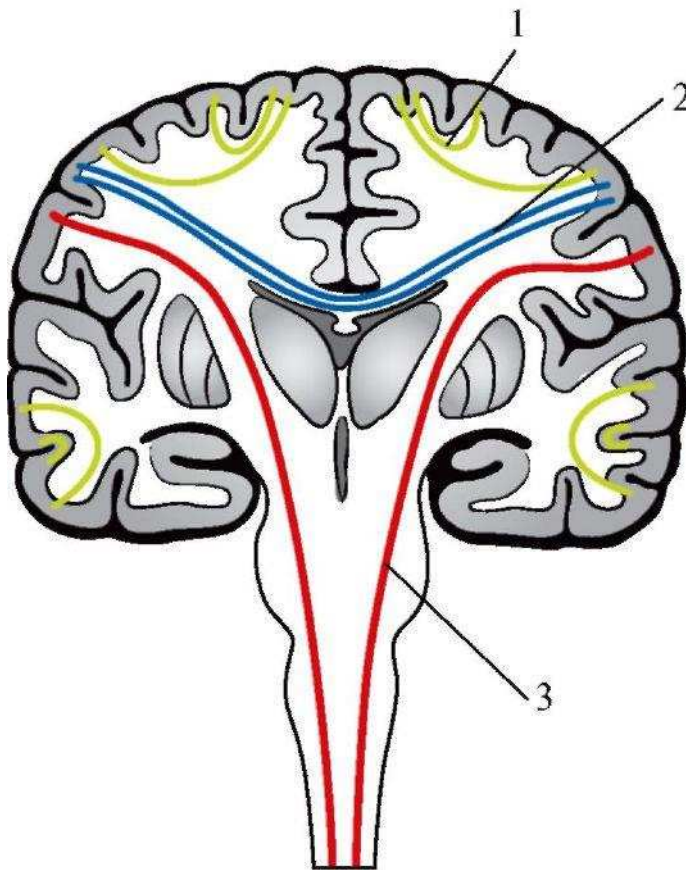


Рис. 456. Схема ассоциативных (1), комиссуральных (2) и проекционных (3) нервных волокон, соединяющих различные ядра головного и спинного мозга.

Длинные ассоциативные волокна соединяют серое вещество различных долей одного полушария большого мозга. Ассоциативные волокна спинного мозга образуют собственные передние латеральные и задние (межсегментарные) пучки, которые расположены рядом с серым веществом спинного мозга.

Комиссуральные (спаячные) нервные волокна соединяют одинаковые центры правой и левой половин головного мозга, координируя их функции. Проходят комиссуральные волокна в спайках мозга (мозолистое тело, спайка свода, передняя спайка мозга).

Проекционные нервные волокна соединяют различные отделы (ядра) спинного мозга с головным мозгом, ядра мозгового ствола с базальными ядрами (полосатым телом) и корой, а также кору большого мозга, его базальные ядра с ядрами мозгового ствола и со спинным мозгом. Различают восходящие и нисходящие проекционные пути.

Восходящие проекционные пути (афферентные, чувствительные) проводят нервные импульсы из расположенных ниже центров нервной системы (спинного мозга, ствола мозга) к расположенным выше центрам (к ядрам ствола мозга, подкорковым и корковым центрам). Различают *экстероцептивные, проприоцептивные и интероцептивные проекционные проводящие пути*.

Экстероцептивные пути проводят импульсы, возникающие в результате воздействия внешней среды, от кожи (чувства боли, температуры, осязания и давления - тактильное

чувство), от высших органов чувств (зрения, слуха, вкуса, обоняния). Проприоцептивные пути проводят импульсы от органов аппарата движения (мышц, связок, сухожилий, суставных капсул), несут информацию о положении тела, объеме движений. Интероцептивные пути несут импульсы от внутренних органов, сосудов, воспринимают состояние внутренней среды организма, уровень обмена веществ, химический состав тканевой жидкости и крови, давление в сосудах.

Латеральный и передний (вентральный) спинно-таламический путь (tractus spinothalamicus lateralis et anterior) проводят импульсы болевой и температурной, и тактильной чувствительности от кожи в постцентральную извилину (рис. 457). Рецепторы первого чувствительного нейрона находятся в коже, тела этих нейронов (псевдоуниполярных) расположены в спинномозговых узлах. Центральные отростки этих нейронов проходят в задних корешках спинномозговых нервов в задний рога спинного мозга, где заканчиваются на клетках вторых нейронов. Аксоны вторых нейронов идут через переднюю серую спайку в боковой канатик противоположной стороны (латеральный спинно-таламический путь) или передний канатик (передний спинноталамический путь). Аксоны вторых нейронов поднимаются в продолговатый мозг, проходят в покрывке моста и среднего мозга и оканчиваются в таламусе, на телах третьих нейронов. Аксоны третьих нейронов проходят через заднюю ножку внутренней капсулы и заканчиваются синапсами на нейронах четвертого слоя коры (внутренней зернистой пластинки) постцентральной извилины.

Проводящий путь чувствительной части тройничного нерва проводит импульсы проприоцептивной чувствительности от мышц головы, тактильной, болевой и температурной чувствительности от кожи лица, слизистой оболочки полости рта и полости носа, от зубов и десен верхней и нижней челюстей, где располагаются чувствительные нервные окончания. Тела клеток (псевдоуниполярных) первого нейрона располагаются в тройничном узле (рис. 458). Центральные отростки этих клеток проводят нервные импульсы к чувствительным ядрам тройничного нерва (среднемозговому, мостовому и спинномозговому ядрам), расположенным в стволе головного мозга и образованными телами вторых нейронов этого проводящего пути. Отростки клеток вторых нейронов проходят на другую сторону ствола мозга, образуя тройничную петлю (тройнично-таламический путь), и заканчиваются на клетках таламуса (третий нейрон). Отростки клеток третьего нейрона идут через заднюю ножку внутренней капсулы (таламо-кортикальные волокна) и заканчиваются на клетках четвертого слоя коры нижнего отдела постцентральной извилины.

Проводящий путь проприоцептивной чувствительности коркового направления (tractus bulbothalamicus) проводит импульсы мышечно-суставного чувства в постцентральную извилину (рис. 459). Рецепторы клеток первого нейрона находятся в мышцах, сухожилиях, суставных капсулах, связках, а тела этих нейронов расположены в спинномозговых узлах. Аксоны первых нейронов идут в задних корешках спинномозговых нервов в задний канатик спинного мозга (минуя его задний рога), поднимаются в продолговатый мозг и заканчиваются на клетках второго нейрона, расположенных в тонком и клиновидном ядрах продолговатого мозга. Аксоны вторых нейронов изгибаются в медиальную сторону и образуют *внутренние дуговые волокна (медиальную петлю)*, переходящие на противоположную сторону. Далее эти волокна поднимаются в покрывке моста и среднего

мозга непосредственно над трапецевидным телом, в среднем мозге дорсолатеральное красное ядро, заканчиваются в таламусе. Аксоны тре-

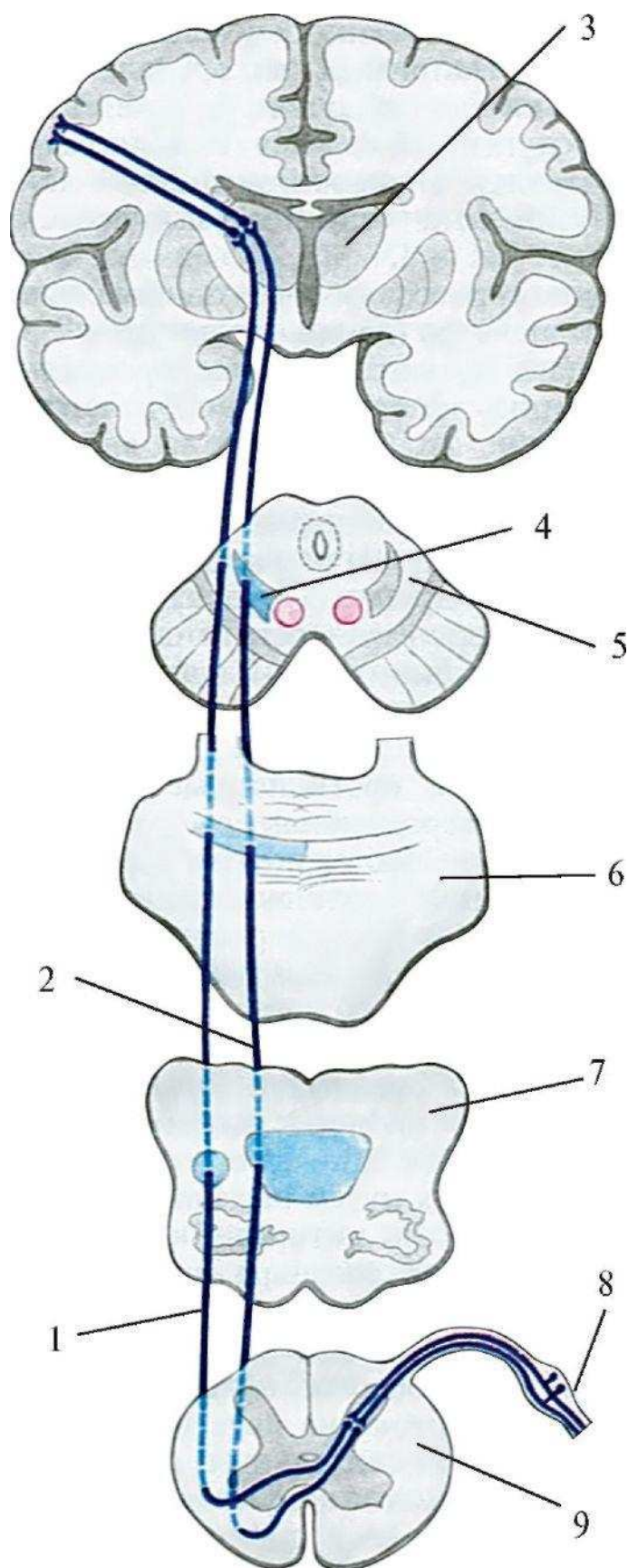


Рис. 457. Схема проводящих путей болевой и температурной чувствительности, осязания и давления. Стрелками показано направление движения нервных импульсов.

1 - латеральный спинно-таламический путь,

2 - передний спинно-таламический путь, 3 - таламус, 4 - медиальная петля, 5 - поперечный разрез среднего мозга, 6 - поперечный разрез моста, 7 - поперечный разрез продолговатого мозга, 8 - спинномозговой узел, 9 - поперечный разрез спинного мозга.

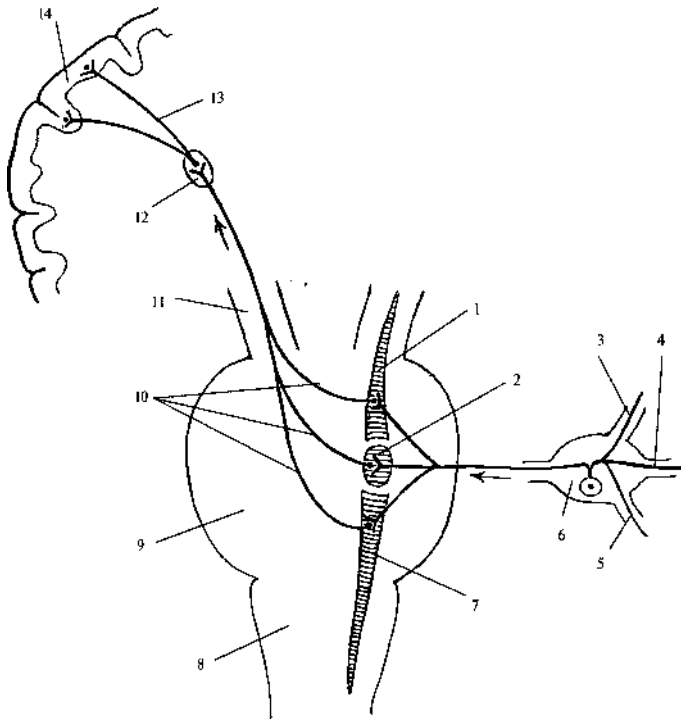


Рис. 458. Схема проводящего пути чувствительного корешка тройничного нерва.

1 - ядро среднемозговое ядро тройничного нерва, 2 - мостовое ядро тройничного нерва, 3 - глазной нерв, 4 - верхнечелюстной нерв, 5 - нижнечелюстной нерв, 6 - тройничный узел, 7 - спинномозговое ядро тройничного нерва, 8 - продолговатый мозг, 9 - мост, 10 - тройничная петля, 11 - средний мозг, 12 - таламус, 13 - таламо-корковые волокна, 14 - кора постцентральной извилины.

тых нейронов, тела которых находятся в таламусе, проходят через заднюю ножку внутренней капсулы (вместе с спинно-таламическим путем) в постцентральную извилину. Часть волокон второго нейрона проприоцептивного пути коркового направления выходят из тонкого и клиновидного ядер и направляются в мозжечок, образуя задние и передние наружные дугообразные волокна.

К проприоцептивным проводящим путям относятся также передний и задний спинномозжечковые пути, которые участвуют в рефлекторной координации движений без участия коры полушарий большого мозга (рис. 460).

У заднего спинно-мозжечкового пути, называемого путем Флексига (*tractus spinocerebellaris dorsalis*), отростки клеток второго нейрона идут в задней части бокового

канатика своей половины спинного мозга и заканчиваются на клетках червя мозжечка. Из червя импульсы поступают в пробковидное ядро и в кору полушария мозжечка.

У *переднего спинно-мозжечкового пути*, или пути Говерса (*tractus spinocerebellaris anterior*), отростки клеток второго нейрона идут в передней части бокового канатика противоположной половины спинного мозга, на уровне перешейки ромбовидного мозга возвращаются на свою половину и заканчиваются на клетках червя мозжечка, откуда импульсы поступают в круглое ядро и в кору полушария мозжечка.

Нисходящие проекционные проводящие пути (эфферентные) проводят импульсы от коры, подкорковых центров, ядер ствола мозга к двигательным ядрам ствола мозга и спинного мозга. Различают главный двигательный (пирамидный) путь и группу экстрапирамидных (непроизвольных) двигательных путей.

Главный двигательный, или пирамидный путь (*tr. pyramidalis*), образован нервными волокнами, по которым произвольные двигательные импульсы из предцентральной извилины направляются к двигательным ядрам черепных нервов ствола головного мозга (корково-ядерный путь) и к двигательным ядрам передних рогов спинного мозга (латеральный и передний корково-спинномозговые пути) (рис. 461).

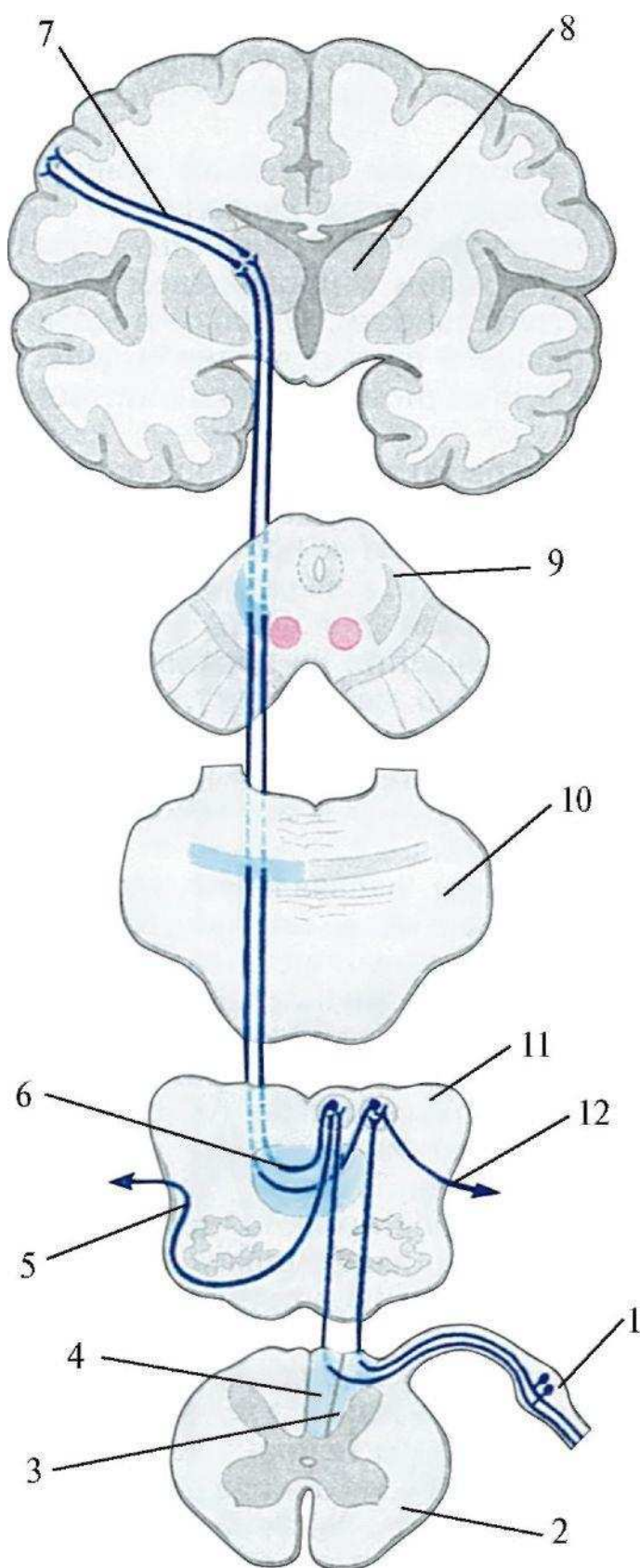


Рис. 459. Схема проводящего пути проприоцептивной чувствительности коркового направления. Стрелками показано направление движения нервных импульсов.

1 - спинномозговой узел, 2 - поперечный разрез спинного мозга, 3 - клиновидный пучок спинного мозга, 4 - тонкий пучок спинного мозга,

5 - передние наружные дугообразные волокна,

6 - медиальная петля, 7 - таламо-теменные волокна, 8 - таламус, 9 - поперечный разрез среднего мозга, 10 - поперечный разрез моста,

11 - поперечный разрез продолговатого мозга, 12 - задние наружные дугообразные волокна.

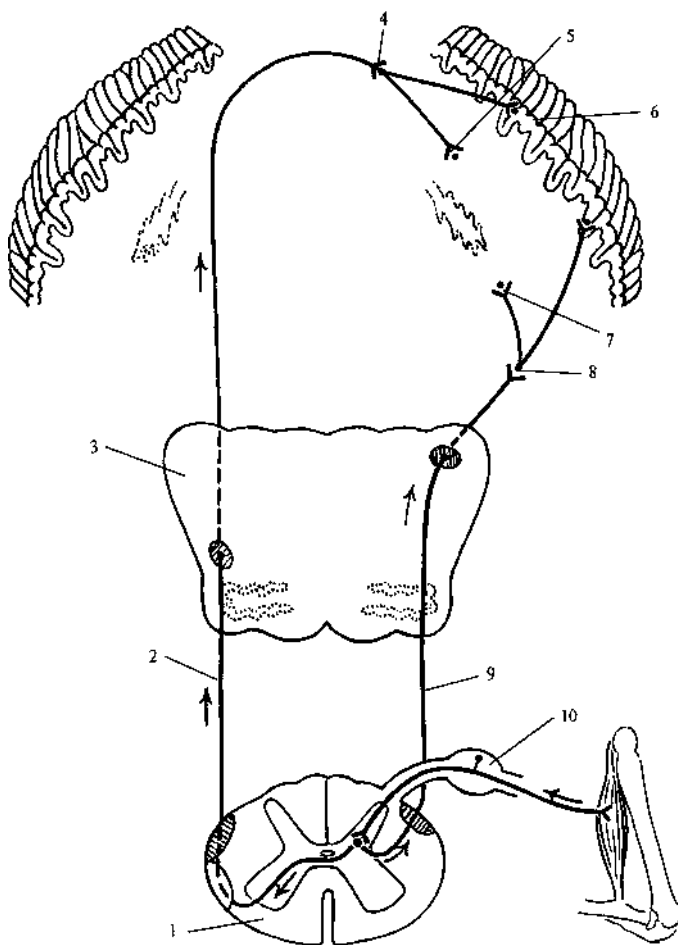


Рис. 460. Схема переднего и заднего спинно-мозжечковых путей.

1 - поперечный разрез спинного мозга, 2 - передний спинно-мозжечковый путь, 3 - поперечный разрез продолговатого мозга, 4 - синапс в коре червя мозжечка, 5 - круглое ядро, 6 - кора мозжечка, 7 - пробковидное ядро, 8 - синапс в коре червя мозжечка, 9 - задний спинно-мозжечковый путь, 10 - спинно-мозговой узел.

Корково-ядерный путь (tr. corticonuclearis) начинается от гигантских пирамидных клеток, расположенных в пятом слое коры нижнего отдела предцентральной извилины. Аксоны этих нейронов спускаются вниз через колено внутренней капсулы и начиная с уровня среднего мозга переходят на противоположную сторону и заканчиваются на нейронах двигательных ядер черепных нервов. Волокна идут к двигательным ядрам глазодвигательного, блокового, отводящего, лицевого, языкоглоточного, блуждающего,

добавочного и подъязычного черепных нервов. Аксоны нейронов двигательных ядер в составе черепных нервов и их ветвей направляются к поперечно-полосатым мышцам головы, шеи и иннервируют их.

Латеральный и передний корково-спинно- мозговые пути (tr. corticospinales lateralis et anterior) также начинаются от пирамидных клеток верхнего отдела предцентральной извилины. Аксоны этих клеток спускаются через переднюю часть задней ножки внутренней капсулы, позади корково-ядерного пути. Далее волокна этого пути проходят через основание ножки мозга, через основание моста и образуют пирамиды продолговатого мозга. В нижней части продолговатого мозга часть волокон переходит на противоположную сторону, образуя перекрест пирамид. Далее эти волокна входят в боковой канатик противоположной стороны спинного мозга (латеральный корковоспинномозговой путь), спускаются вниз к двигательным нейронам его ядер.

Та часть нервных волокон корково-спинно- мозгового пути, которая не участвует в образовании перекреста пирамид, проходит вниз в составе переднего канатика спинного мозга своей стороны. Это передний корково-спинномозговой путь, волокна которого переходят на противоположную сторону спинного мозга через переднюю белую спайку и также заканчиваются на двигательных ядрах переднего рога противоположной стороны. Аксоны клеток передних рогов спинного мозга направляются к скелетным мышцам.

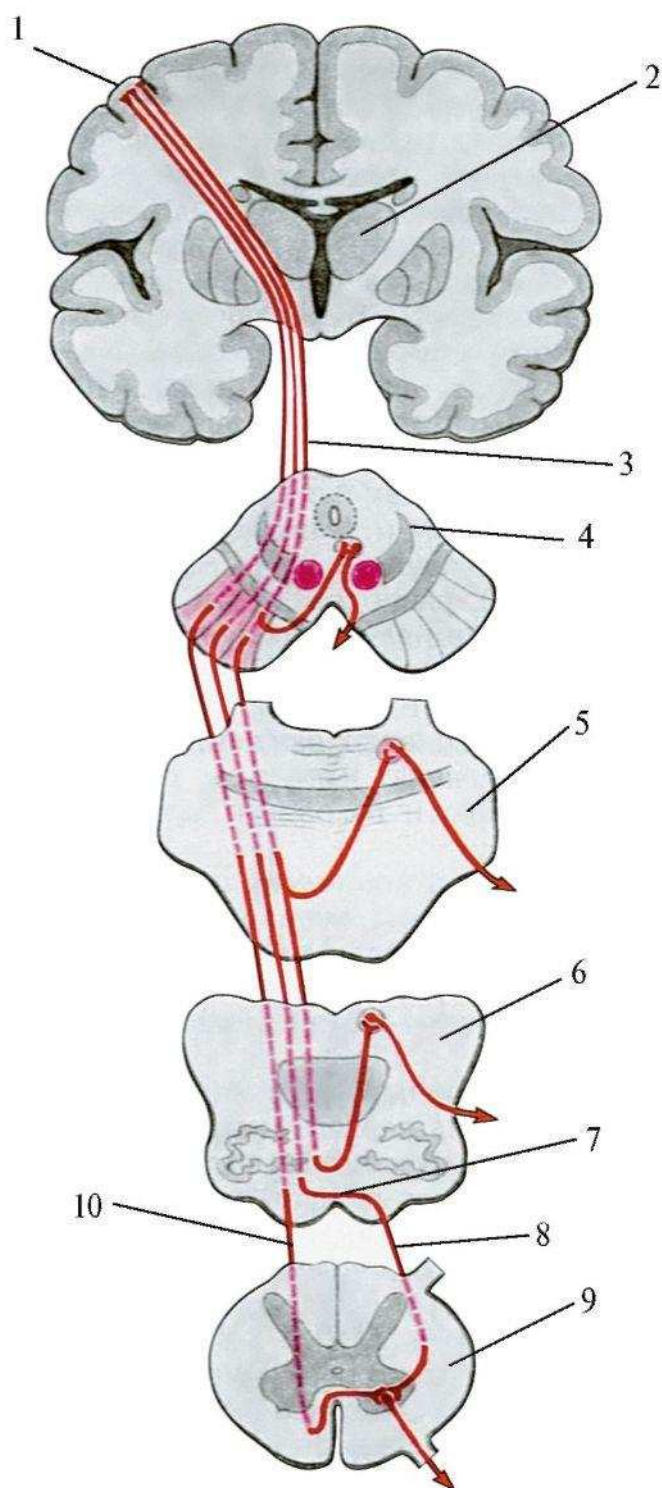


Рис. 461. Кортиково-ядерный и кортиково-спинномозговые пути.

1 - предцентральная извилина, 2 - таламус, 3 - кортиково-ядерный путь, 4 - поперечный разрез среднего мозга, 5 - поперечный разрез моста, 6 - поперечный разрез продолговатого мозга, 7 - перекрест пирамиды, 8 - латеральный (боковой) кортиково-спинномозговой путь, 9 - поперечный разрез спинного мозга, 10 - передний кортиково-спинномозговой путь.

К числу экстрапирамидных центров относят красные ядра и другие центры в стволе и в полушариях большого мозга. Различают краснаядерно-спинномозговые, преддверно-

спинномозговой, корково-мосто-мозжечковый и другие экстрапирамидные проводящие пути.

Красноядерно-спинномозговой путь (tr. rubrospinalis) начинается от красного ядра, переходит на противоположную сторону, проходит в покрывке моста и боковых отделах продолговатого мозга, затем спускается в боковом канатике спинного мозга и заканчивается на двигательных нейронах передних рогов (столбов) спинного мозга.

Преддверно-спинномозговой путь (tr. vestibulo-spinalis) соединяет вестибулярные ядра, расположенные в области ромбовидной ямки, с двигательными нейронами передних рогов спинного мозга, обеспечивая реакции тела для поддержания равновесия. Аксоны вестибулярных ядер спускаются в латеральной части переднего канатика спинного мозга.

Управление функциями мозжечка осуществляется по *корково-мосто-мозжечковому пути* (tr. cortico-ponto-cerebellaris). Тела первого нейрона этого пути расположены в коре лобной, височной, теменной и затылочной долей. Аксоны этих клеток (корково-мостовые волокна) проходят через внутреннюю капсулу и заканчиваются на нейронах собственных ядер моста. Аксоны этих вторых нейронов образуют мостомозжечковый путь (tractus pontocerebellaris), волокна которого переходят на противоположную сторону и через среднюю мозжечковую ножку направляются в полушарие мозжечка.

Оболочки головного мозга

Головной мозг имеет три оболочки, которые продолжают в оболочки спинного мозга. Наружной является твердая оболочка головного мозга, под ней находится паутинная оболочка, внутри от нее - мягкая (сосудистая) оболочка (рис. 462).

Твердая оболочка головного мозга (dura mater encephali) с костями свода черепа соединена не очень прочно, легко от них отделяется, в области основания черепа прочно сращена с костями, особенно в области соединения костей и в зонах выхода из полости черепа черепных нервов. В некоторых участках твердая оболочка головного мозга образует отростки, отделяющие части головного мозга друг от друга. Различают серп большого мозга, намет мозжечка, серп мозжечка и диафрагму турецкого седла (рис. 463).

Серп большого мозга (falx cereberi), или большой серповидный отросток, располагается в щели большого мозга, отделяет его правое полушарие от левого полушария.

Намет мозжечка (tentorium cerebelli) располагается поперечно над задней черепной ямкой и над мозжечком, в поперечной щели головного мозга. Намет мозжечка отделяет мозжечок от затылочных долей полушарий большого мозга.

Серп мозжечка (falx cerebelli), или малый серповидный отросток, проникает между полушариями мозжечка.

Диафрагма седла (diaphragma sellae) натянута над гипофизарной ямкой, образует ее верхнюю стенку. В центре этой диафрагмы имеется отверстие, через которое гипоталамус соединен с гипофизом.

В местах отхождения отростков твердой оболочки головного мозга, в участках прикрепления ее к костям черепа располагаются синусы твердой мозговой оболочки. Синусы представляют собой каналы, в которые оттекает по венам головного мозга венозная кровь. Различают *верхний сагиттальный синус* (sinus sagittalis superior), расположенный в основании верхнего края серпа большого мозга. Задний конец этого синуса впадает в *поперечный синус*. *Нижний сагиттальный синус* (sinus sagittalis inferior) располагается в толще свободного (нижнего) края серпа большого мозга. Задний конец нижнего сагиттального синуса открывается в переднюю часть прямого синуса. *Прямой синус* (sinus rectus) располагается сагиттально в намете мозжечка, по линии прикрепления к нему серпа большого мозга. В переднюю часть прямого синуса впадает большая мозговая вена. Сзади прямой синус впадает в среднюю часть поперечного синуса.

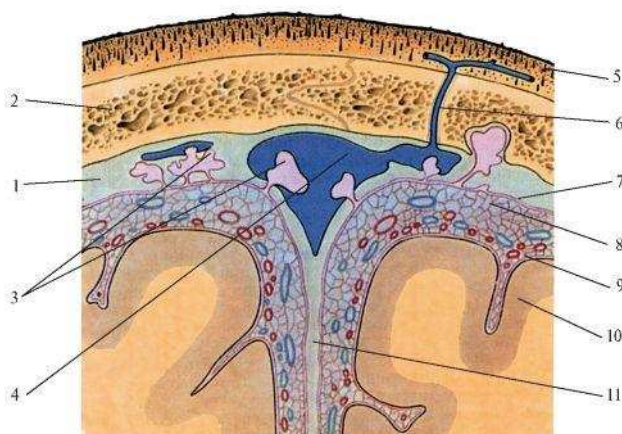


Рис. 462. Схема взаимоотношений оболочек головного мозга и верхнего сагиттального синуса со сводом черепа и поверхностью головного мозга. Фронтальный разрез.

1 - твердая оболочка головного мозга, 2 - свод черепа, 3 - грануляция паутинной оболочки, 4 - верхний сагиттальный синус, 5 - кожа, 6 - эмиссарная вена, 7 - паутинная оболочка головного мозга, 8 - подпаутинное пространство, 9 - мягкая оболочка головного мозга, 10 - кора головного мозга, 11 - серп большого мозга.

са. *Поперечный синус* (sinus transversus) расположен в задней части намета мозжечка, в борозде поперечного синуса на затылочной кости. Справа и слева поперечный синус, продолжается в сигмовидный синус своей стороны. *Сигмовидный синус* (sinus sigmoideus), парный, располагается в одноименной борозде внутреннего основания черепа и в области яремного отверстия переходит во внутреннюю яремную вену. *Пещеристый синус* (sinus cavernosus), парный, расположен по бокам от тела клиновидной кости (турецкого седла). Между правым и левым пещеристыми синусами имеются *передний и задний межпещеристые синусы*. *Верхний и нижний каменистые синусы* (sinus petrosi superior et inferior) парные, проходят соответственно вдоль верхнего и нижнего краев пирамиды височной кости.

Иннервация твердой оболочки: ветви тройничного и блуждающего нервов, а также симпатические волокна, поступающие к твердой оболочке вместе с кровеносными сосудами.

Кровоснабжение: средняя менингеальная артерия (из верхнечелюстной артерии), передняя менингеальная артерия (из передней решетчатой, глазной артерии), менингеальная ветвь (из позвоночной артерии), сосцевидная ветвь (из затылочной артерии). Венозная кровь оттекает в менингеальные вены, впадающие в синусы твердой мозговой оболочки, в крыловидное и позвоночное венозные сплетения.

Паутинная оболочка головного мозга (*arachnoidea mater encephali*) находится кнутри от твердой оболочки, отделена от нее тонким субдуральным пространством. Между паутинной оболочкой и мягкой оболочкой располагается *подпаутинное (субарахноидальное) пространство* (*spatium*

subarachnoideum), в котором содержится спинномозговая жидкость (рис. 462). Над глубокими бороздами подпаутинное пространство расширено, образуя подпаутинные цистерны. Наиболее крупными цистернами являются *мозжечково-мозговая цистерна*, расположенная между продолговатым мозгом и мозжечком, *цистерна латеральной ямки* большого мозга, которая находится на латеральной стороне полушария большого мозга, между теменной и височной долями.

Возле верхнего сагиттального синуса паутинная оболочка образует выросты - *грануляции паутинной оболочки* (*granulationes arachnoideae*), или пахионовы грануляции, вдающиеся в верхний сагиттальный синус (рис. 462). Пахионовы грануляции обеспечивают отток (фильтрацию) спинномозговой жидкости из субарахноидального пространства в венозное русло.

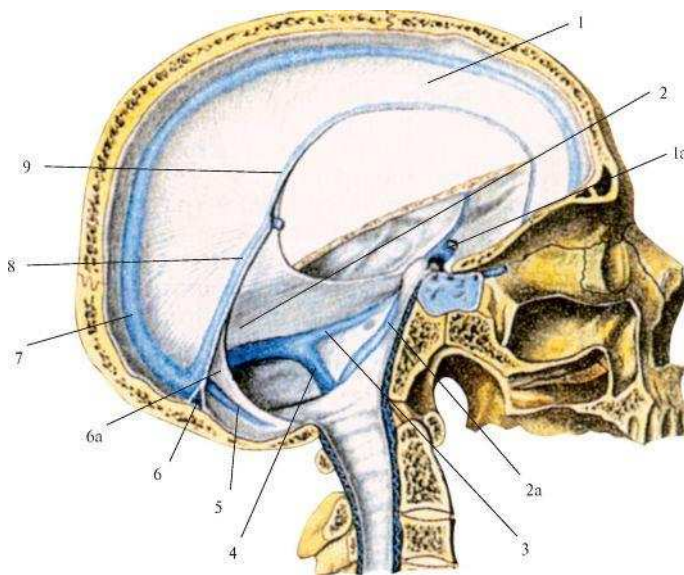


Рис. 463. Отростки и синусы твердой оболочки головного мозга. Вид сбоку. Сагиттальный распил головы. Головной мозг удален.

1 - серп большого мозга, 1а - пещеристый синус, 2 - намет мозжечка, 2а - нижний каменистый синус, 3 - верхний каменистый синус, 4 - сигмовидный синус, 5 - затылочный синус, 6 - поперечный синус, 6а - серп мозжечка, 7 - верхний сагиттальный синус, 8 - прямой синус, 9 - нижний сагиттальный синус.

Мягкая оболочка головного мозга (*pia mater encephali*) плотно прилежит к наружной поверхности головного мозга, повторяя его рельеф и заходя во все борозды, щели, а также проникая в полости желудочков, участвует в образовании их сосудистых сплетения.

Периферическая нервная система

Периферическая нервная система (*systema nervosum periphericum*) включает все нервные образования, расположенные вне головного и спинного мозга (рис. 464). Это черепные и спинномозговые нервы, чувствительные узлы черепных и спинномозговых нервов, а также чувствительные аппараты (рецепторы), расположенные в толще органов и тканей, и нервные окончания (эффекторы), передающие нервные импульсы мышцам и железам.

Все нервы и их ветви снаружи покрыты соединительнотканной оболочкой - *эпиневрием* (*epineurium*). В составе нерва проходят пучки нервных волокон, покрытые *периневрием* (*perineurium*), (рис. 465). Каждое нервное волокно также покрыто тонкой соединительнотканной оболочкой - *эндоневрием* (*endoneurium*).

В составе периферических нервов выделяют черепные нервы и спинномозговые нервы. Черепные нервы выходят из головного мозга, а спинномозговые - из спинного мозга.

Черепные нервы

Черепными нервами (*nervi craniales*) называют 12 пар нервов, выходящих из головного мозга преимущественно в области его основания (рис. 466). Эти нервы обозначают римскими цифрами в соответствии с порядком их расположения. Каждый нерв имеет свое название:

I - **обонятельные нервы** (*nn. olfactorii*);

II - **зрительный нерв** (*n. opticus*);

III - **глазодвигательный нерв** (*n. oculomotorius*);

IV - **блоковый нерв** (*n. trochlearis*);

V - **тройничный нерв** (*n. trigeminus*);

VI - **отводящий нерв** (*n. abducens*);

VII - **лицевой нерв** (*n. facialis*);

VIII - **преддверно-улитковый нерв** (*n. vestibulocochlearis*);

IX - **языкоглоточный нерв** (*n. glossopharyngeus*);

X - **блуждающий нерв** (*n. vagus*);

XI - **добавочный нерв** (*n. accessorius*);

XII - *подъязычный нерв* (n. hypoglossus).

Черепные нервы иннервируют все органы головы. Блуждающий нерв иннервирует внутренние органы, расположенные в области шеи, в грудной и брюшной полостях (за исключением органов малого таза и левой половины ободочной кишки).

Выделяют нервы органов чувств (обонятельные, зрительный и преддверно-улитковый нервы).

К нервам, иннервирующим мышцы глазного яблока, принадлежат глазодвигательный, блоковый и отводящий нервы.

Смешанными нервами являются тройничный, лицевой, языкоглоточный и блуждающий нервы.

К двигательным нервам принадлежат добавочный и подъязычный черепные нервы.

Лицевой, языкоглоточный и блуждающий нервы содержат вегетативные (парасимпатические) волокна, являющиеся отростками клеток вегетативных ядер этих нервов. Эти вегетативные волокна заканчиваются в парасимпатических узлах, которые располагаются возле иннервируемых внутренних органов или в их толще. В составе черепных нервов имеются вегетативные симпатические волокна, которые поступают в них по ветвям симпатического ствола или из сосудистых симпатических сплетений.

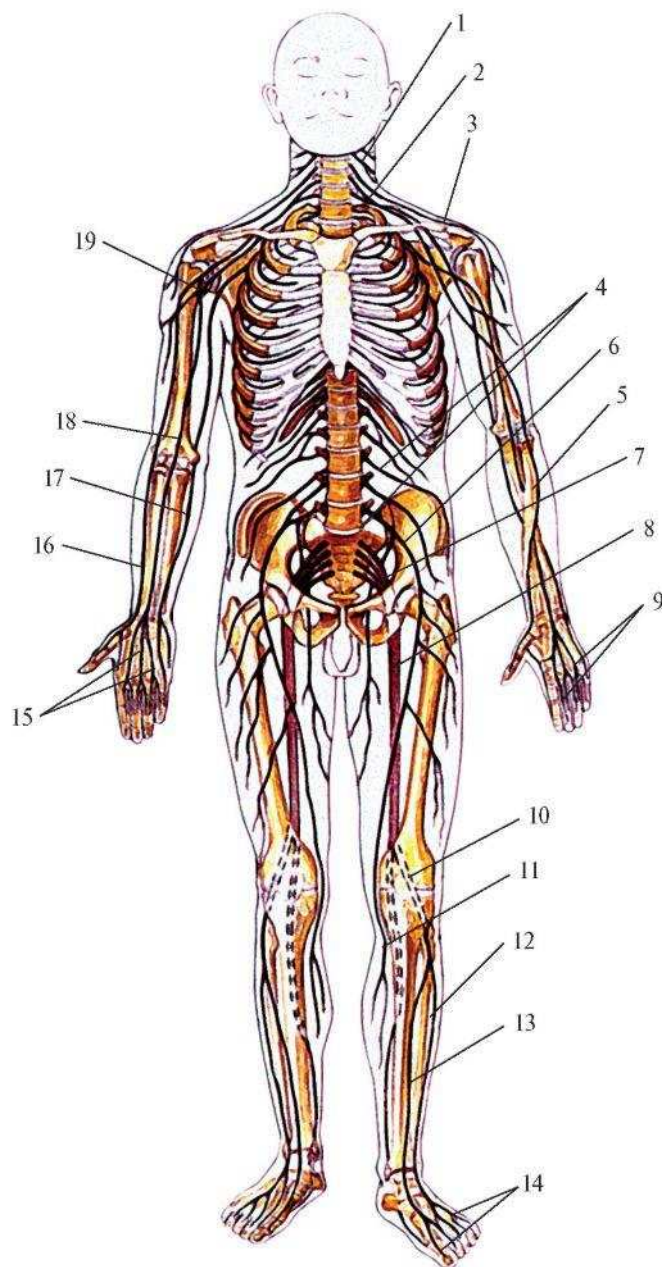


Рис. 464. Схема строения периферической части нервной системы.

1 - шейное сплетение, 2 - плечевое сплетение, 3 - надлопаточный нерв, 4 - поясничное сплетение, 5 - лучевой нерв, 6 - бедренный нерв, 7 - крестцовое сплетение, 8 - седалищный нерв, 9 - тыльные пальцевые нервы, 10 - общий малоберцовый нерв, 11 - подкожный нерв, 12 - поверхностный малоберцовый нерв, 13 - глубокий малоберцовый нерв, 14 - тыльные пальцевые нервы, 15 - общие ладонные пальцевые нервы, 16 - лучевой нерв, 17 - локтевой нерв, 18 - срединный нерв, 19 - мышечно-кожный нерв.

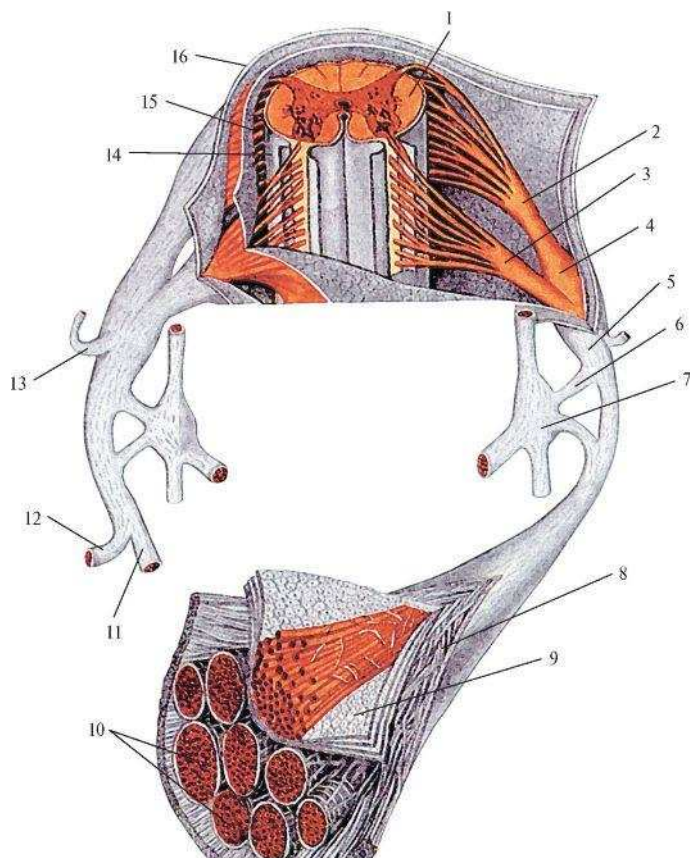


Рис. 465. Схема строения спинномозгового нерва.

1 - спинной мозг, 2 - задний корешок (спинномозгового нерва), 3 - передний корешок (спинномозгового нерва), 4 - спинномозговой узел, 5 - спинномозговой нерв, 6 - белая соединительная ветвь, 7 - узел симпатического ствола, 8 - эпиневрй, 9 - периневрй, 10 - пучки нервных волокон,

11 - передняя ветвь (спинномозгового нерва), 12 - задняя ветвь (спинномозгового нерва), 13 - менингеальная ветвь (спинномозгового нерва), 14 - мягкая оболочка спинного мозга, 15 - паутинная оболочка спинного мозга, 16 - твердая оболочка спинного мозга.

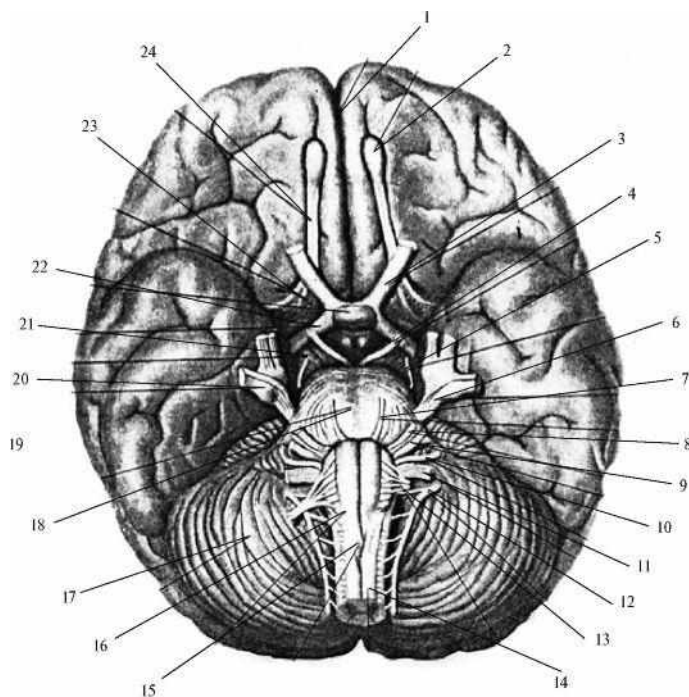


Рис. 466. Места выхода черепных нервов из головного мозга.

1 - продольная щель большого мозга, 2 - обонятельная луковица, 3 - зрительный нерв (II), 4 - глазодвигательный нерв (III), 5 - блоковый нерв (IV), 6 - тройничный нерв (V), 7 - отводящий нерв (VI), 8 - лицевой нерв (VII), 9 - преддверно-улитковый нерв (VIII), 10 - языкоглоточный нерв (IX),

11 - блуждающий нерв (X), 12 - добавочный нерв (XI), 13 - подъязычный нерв (XII), 14 - спинной мозг, 15 - перекрест пирамид, 16 - продолговатый мозг, 17 - мозжечок, 18 - мост, 19 - тройничный узел, 20 - ножка мозга, 21 - зрительный тракт, 22 - гипофиз, 23 - переднее продырявленное вещество, 24 - обонятельный тракт.

Зрительный нерв (n. opticus) состоит из аксонов ганглиозных нейроцитов сетчатки проходит через сосудистую оболочку и склеру глазного яблока, идет кзади к зрительному нерву. Выйдя из зрительного канала в среднюю черепную ямку (его внутричерепная часть), оба зрительных нерва сближаются друг с другом и образуют неполный зрительный перекрест (хиазму). Кзади хиазма переходит в правый и левый зрительные тракты, направляющиеся к латеральным колленчатым телам (рис. 468).

Глазодвигательный нерв (n. oculomotorius), содержащий двигательные и вегетативные парасимпатические волокна, выходит из медиальной борозды ножки мозга около заднего продырявленного вещества. Затем нерв идет вперед к пещеристому синусу, располагается в верхне-боковой его стенке, возле внутренней сонной артерии (рис. 469). Из пещеристого синуса нерв направляется через верхнюю глазничную щель в глазницу, проходит латеральнее зрительного нерва и медиальнее отводящего и носоресничного нервов и делится на верхнюю и нижнюю

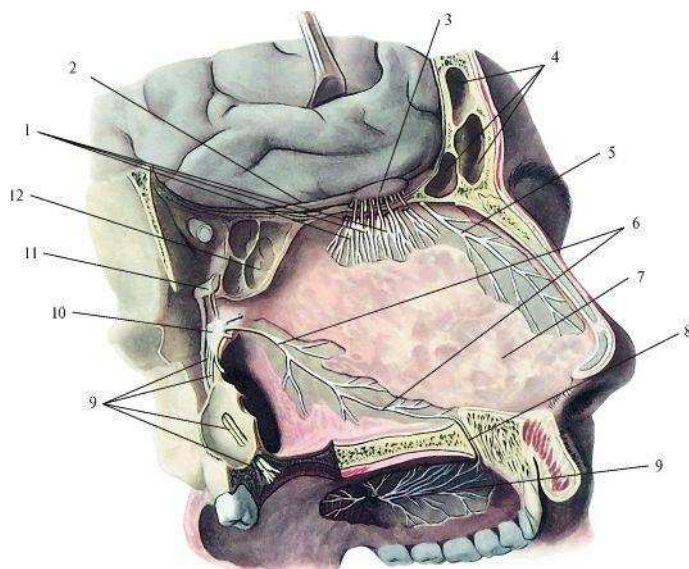


Рис. 467. Обонятельные нервы и другие нервы в стенках полости носа. Вид справа. Сагиттальный распил головы через правую половину полости носа.

1 - обонятельные нервы, 2 - обонятельный тракт, 3 - обонятельная луковица, 4 - лобная пазуха, 5 - передний решетчатый нерв, 6 - носонебный нерв, 7 - перегородка носа, 8 - резцовый канал, 9 - небные нервы, 10 - крылонебный узел, 11 - верхнечелюстной нерв, 12 - клиновидная пазуха.

ветви. *Верхняя ветвь* глазодвигательного нерва идет латеральнее зрительного нерва, поднимается вверх и заканчивается в мышце, поднимающей верхнее веко и в верхней прямой мышце глаза. *Нижняя ветвь* отдает двигательные ветви, которые идут к медиальной прямой мышце глаза, к нижней косой и нижней прямой мышцам глаза, и вегетативную парасимпатическую ветвь в виде парасимпатического корешка содержащего преганглионарные волокна, идущего к ресничному узлу. *Ресничный узел* (ganglion ciliare), поперечником около 2 мм располагается в глазнице на латеральной полуокружности зрительного нерва.

Блоковый нерв (n. trochlearis), двигательный, выходит из среднего мозга через верхний мозговой парус, затем огибает с латеральной стороны ножку мозга, идет вперед в боковую стенку пещеристого синуса. После этого блоковый нерв проходит через верхнюю глазничную щель в глазницу и направляется к верхней косой мышце глаза, которую иннервирует (рис. 469).

Тройничный нерв

Тройничный нерв (n. trigeminus) иннервирует кожу лица, слизистую оболочку носа и его пазух, ротовой полости, передних 2/3 языка, зубы и десны, конъюнктиву глаза, жевательные мышцы, мышцы дна ротовой полости (челюстно-подъязычную, переднее брюшко двубрюшной мышцы), мышцы, напрягающие барабанную перепонку и небную занавеску. Тройничный нерв является

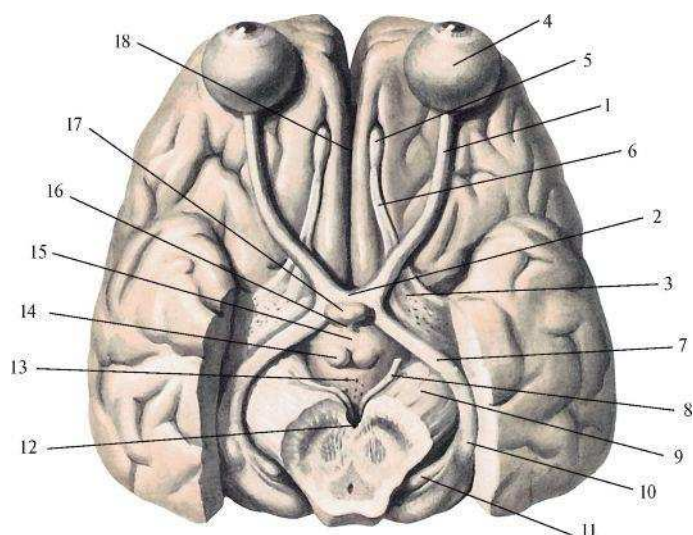


Рис. 468. Зрительные нервы и зрительный перекрест на основании головного мозга. 1 - зрительный нерв, 2 - зрительный перекрест, 3 - обонятельный треугольник, 4 - глазное яблоко, 5 - обонятельная луковица, 6 - обонятельный тракт, 7 - зрительный тракт, 8 - глазодвигательный нерв, 9 - ножка мозга, 10 - латеральное коленчатое тело, 11 - медиальное коленчатое тело, 12 - межножковая ямка, 13 - заднее продырявленное вещество, 14 - сосочковые тела, 15 - серый бугор, 16 - воронка, 17 - гипофиз, 18 - продольная щель головного мозга.

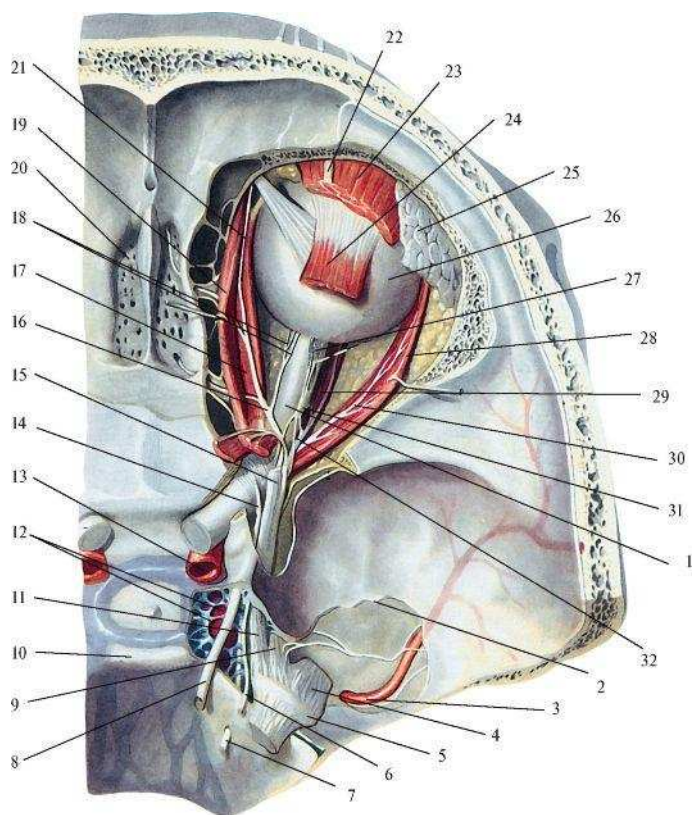


Рис. 469. Глазодвигательный, блоковый и зрительный нервы. Вид сверху. Верхняя стенка глазницы удалена.

1 - зрительный нерв, 2 - твердая оболочка головного мозга, 3 - средняя менингеальная артерия, 4 - нижнечелюстной нерв, 5 - тройничный узел, 6 - блоковый нерв, 7 - отводящий нерв, 8 - глазодвигательный нерв, 9 - верхнечелюстной нерв, 10 - спинка турецкого седла, 11 - глазной нерв, 12 - пещеристый синус, 13 - внутренняя сонная артерия, 14 - блоковый нерв, 15 - лобный нерв, 16 - носоресничный нерв, 17 - медиальная прямая мышца, 18 - длинные ресничные нервы, 19 - верхняя косая мышца, 20 - решетчатая пластинка, 21 - подблоковый нерв, 22 - надглазничный нерв, 23 - мышца, поднимающая верхнее веко, 24 - верхняя прямая мышца, 25 - слезная железа, 26 - глазное яблоко, 27 - короткий ресничный нерв, 28 - латеральная прямая мышца, 29 - нижняя ветвь глазодвигательного нерва, 30 - отводящий нерв, 31 - ресничный узел, 32 - парасимпатический глазодвигательный корешок.

смешанным нервом имеет двигательное и три чувствительных ядра: среднемозговое, мостовое и спинномозговое. Чувствительная часть нерва, *чувствительный корешок* (radix sensoria), образована центральными отростками псевдоуниполярных клеток, тела которых располагаются в *тройничном узле* (ganglion trigeminale), лежащем на тройничном вдавлении на передней поверхности пирамиды височной кости, в расщеплении твердой оболочки головного мозга (рис. 469). Аксоны этих клеток идут к чувствительным ядрам этого нерва. Периферические отростки нейронов идут в составе тройничного нерва и его ветвей и заканчиваются рецепторами в коже, слизистых оболочках и других органах головы. *Двигательный корешок* (radix motoria) тройничного нерва содержит аксоны клеток двигательного ядра, направляющиеся к жевательным мышцам и мышцам, напрягающим небную занавеску и барабанную перепонку, к переднему брюшку двубрюшной мышцы и челюстно-подъязычной мышце.

От тройничного нерва отходят три крупные его ветви: глазной нерв, верхнечелюстной нерв и нижнечелюстной нерв (рис. 470). Глазной и верхнечелюстной нервы содержат лишь чувствительные волокна, нижнечелюстной нерв - чувствительные и двигательные волокна.

Глазной нерв (n. ophthalmicus) проходит в латеральной стенке пещеристого синуса, рядом с глазодвигательным, блоковым и отводящим нервами. Отдав тенториальные ветви к намету мозжечка, глазной нерв направляется через верхнюю глазничную щель в глазницу, где делится на ветви: носоресничный, лобный и слезный нервы (рис. 471). Носоресничный нерв проходит внутрь мышечного конуса глазницы через общее сухожильное кольцо над отводящим нервом и латеральнее глазодвигательного нерва.

Лобный нерв (n. frontalis) проходит под верхней стенкой глазницы и делится на надглазничный и надблоковый нервы. *Надглазничный нерв* (n. supraorbitalis) через надглазничную вырезку выходит из глазницы и заканчивается в коже лба. *Надблоковый нерв* (n. supratrochlearis) проходит над блоком верхней косой мышцы глаза и разветвляется в коже корня носа, нижнего отдела лба и в области медиального угла глаза, в коже и конъюнктиве верхнего века.

Носо-ресничный нерв (n. nasociliaris) проходит в глазнице между зрительным нервом и верхней прямой мышцей глаза, затем - между косой и медиальной прямой мышцами глаза (рис. 469). Здесь носо-ресничный нерв делится на свои конечные ветви, направляющиеся к конъюнктиве глаза, коже верхнего века и к слизистой оболочке носовой полости. От носоресничного нерва отходит ряд боковых ветвей. Соединительная ветвь идет к ресничному

узел. Отходящие от узла 15-20 *коротких ресничных нерва* (nn. ciliares breves) направляются к главному яблоку. Два-три *длинных ресничных нерва* (nn. ciliares longi) направляются к задней поверхности главного яблока. *Задний решетчатый нерв* (n. ethmoidalis posterior) через одноименное отверстие в медиальной стенке глазницы идет к слизистой оболочке задних ячеек решетчатой кости и клиновидной пазухи. *Передний решетчатый нерв* (n. ethmoidalis anterior) через одноименное отверстие в медиальной стенке глазницы направляется к твердой оболочке головного мозга в области передней черепной ямки и через передние решетчатые отверстия - в полость носа к ее слизистой оболочке и к лобной пазухе. *Подблочковый нерв* (n. infratrochlearis) идет вдоль медиальной стенки глазницы под верхней косой мышцей к слезному мешку, слезному мясцу, коже верхнего века и спинки носа.

Слезный нерв (n. lacrimalis) проходит между латеральной и верхней прямыми мышцами глаза, отдает ветви к слезной железе, конъюнктиве верхнего века и к коже в области наружного угла глаза (рис. 471).

Верхнечелюстной нерв (n. maxillaris) выходит из полости черепа через круглое отверстие в крыловидно-небную ямку, отдав перед этим менингеальную ветвь к твердой оболочке головного мозга. Далее верхнечелюстной нерв через нижнюю глазничную щель проходит в глазницу, ложится в подглазничную борозду, направляется в подглазничный канал и выходит через подглазничное отверстие на переднюю поверхность лица под названием подглазничный нерв

(рис. 472, 473).

По выходе из подглазничного отверстия *подглазничный нерв* (n. infraorbitalis) разветвляется, образует «малую гусиную лапку», ветвями которой являются *нижние ветви век* (rr. palpebrales

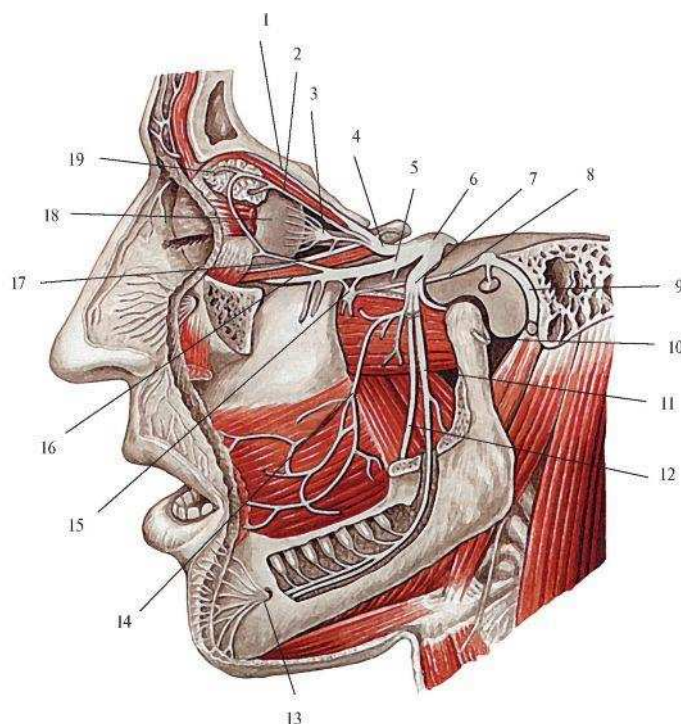


Рис. 470. Тройничный нерв и его ветви. Схема. Вид сбоку (слева). Латеральная стенка глазницы, скуловая дуга, часть нижней челюсти и жевательная мышца удалены.

1 - лобный нерв, 2 - слезный нерв, 3 - ресничный узел, 4 - глазной нерв, 5 - верхнечелюстной нерв, 6 - тройничный узел, 7 - нижнечелюстной нерв, 8 - большой каменистый нерв, 9 - лицевой нерв, 10 - ушно-височный нерв, 11 - нижний альвеолярный нерв, 12 - язычный нерв, 13 - подбородочный нерв, 14 - щечный нерв, 15 - крылонебный узел, 16 - подглазничный нерв, 17 - скуловой нерв, 18 - глазное яблоко, 19 - слезная железа.

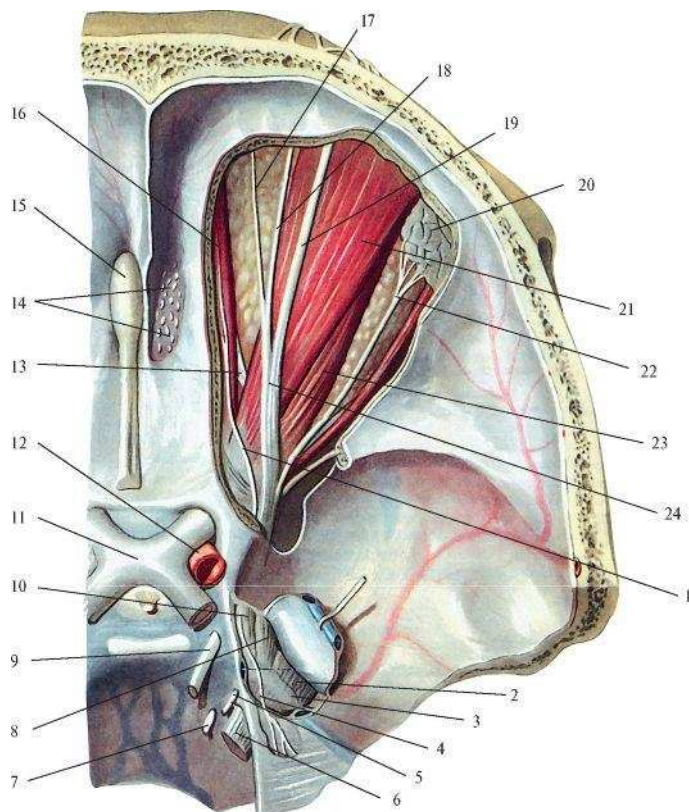


Рис. 471. Глазной нерв и его ветви. Вид сверху. Верхняя стенка глазницы удалена. 1 - блоковый нерв в глазнице, 2 - нижнечелюстной нерв 3 - тройничный узел, 4 - тенториальная ветвь глазного нерва, 5 - блоковый нерв, 6 - тройничный нерв, 7 - отводящий нерв, 8 - верхнечелюстной нерв, 9 - глазодвигательный нерв, 10 - глазной нерв, 11 - зрительный перекрест, 12 - внутренняя сонная артерия, 13 - носоресничный нерв, 14 - обонятельные нервы, 15 - обонятельная луковица, 16 - верхняя косая мышца, 17 - надблоковый нерв, 18 - медиальная ветвь надглазничного нерва в глазнице, 19 - латеральная ветвь надглазничного нерва в глазнице, 20 - слезная железа, 21 - мышца, поднимающая верхнее веко, 22 - слезный нерв, 23 - верхняя прямая мышца, 24 - лобный нерв.

inferiores), *наружные и внутренние носовые ветви* (rr. nasales externi et interni), а также *верхние*

губные ветви (rr. labiales superiores), которые иннервируют кожу и слизистую оболочку верхней губы.

В крыловидно-небной ямке от верхнечелюстного нерва отходят скуловой нерв и узловые ветви к *парасимпатическому крыло-небному узлу* (ganglion pterygopalatinum), который относится к парасимпатической части вегетативной нервной системы и располагается в крыловиднонебной ямке, медиально и книзу от верхнечелюстного нерва (рис. 472). К этому узлу подходят

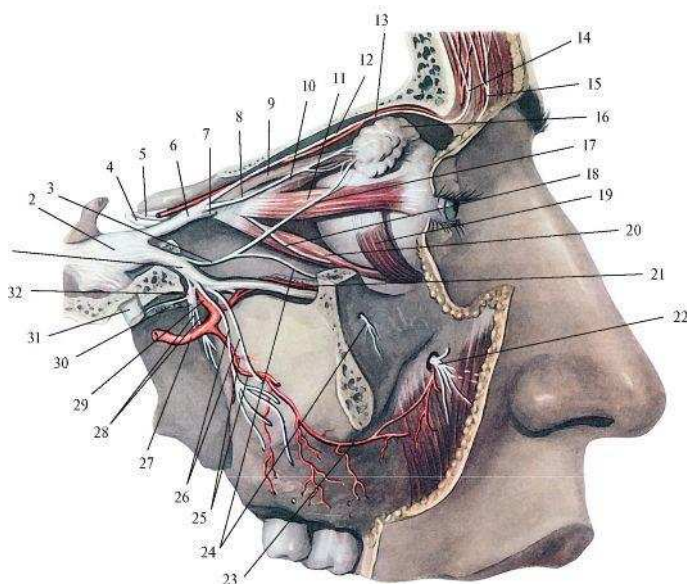


Рис. 472. Верхнечелюстной нерв и другие ветви тройничного нерва. Вид справа. Боковая стенка глазницы, верхнечелюстной пазухи, скуловая дуга удалены.

1 - верхнечелюстной нерв, 2 - тройничный узел, 3 - скуловой нерв, 4 - блоковый нерв, 5 - глазодвигательный нерв, 6 - глазной нерв, 7 - носоресничный нерв, 8 - слезный нерв, 9 - мышца поднимающая верхнее веко, 10 - верхняя прямая мышца, 11 - латеральная прямая мышца, 12 - лобный нерв, 13 - надглазничный нерв, 14 - латеральная ветвь надглазничного нерва, 15 - медиальная ветвь надглазничного нерва, 16 - слезная железа, 17 - соединительная ветвь со скуловым нервом, 18 - нижняя ветвь глазодвигательного нерва, 19 - нижняя косая мышца, 20 - нижняя прямая ветвь, 21 - подглазничная артерия, 22 - подглазничный нерв, 23 - щечная артерия, 24 - скулолицевая артерия, 25 - задние верхние альвеолярные артерии, 26 - задние верхние альвеолярные ветви верхнечелюстного нерва, 27 - верхнечелюстная артерия, 28 - большой и малый небные нервы, 29 - клино-небная артерия, 30 - нерв крыловидного канала, 31 - нижнечелюстной нерв, 32 - крылонебный узел.

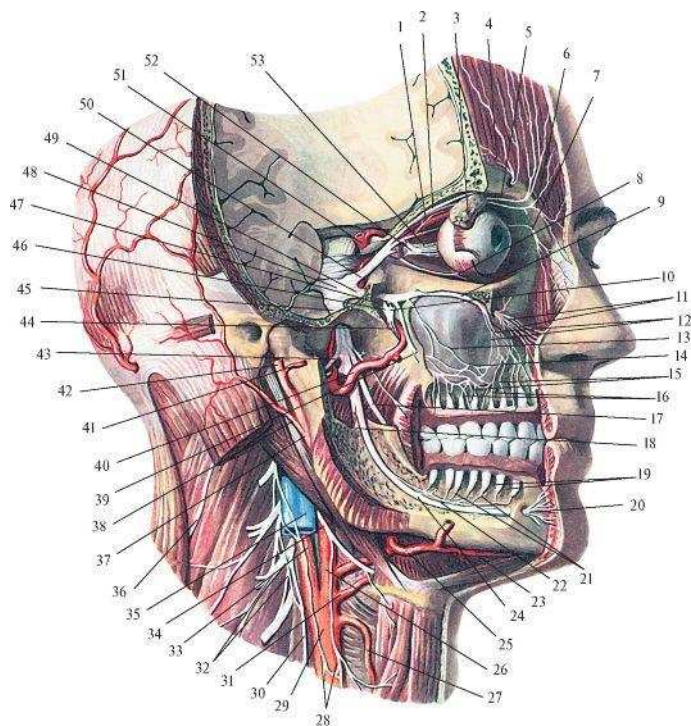


Рис. 473. Ветви тройничного нерва и крыловидно-небный узел. Боковая стенка глазницы, верхнечелюстной пазухи, скуловая дуга и часть нижней челюсти удалены.

1 - носоресничный нерв, 2 - лобный нерв, 3 - слезная железа, 4 - латеральная ветвь надглазничного нерва, 5 - медиальная ветвь надглазничного нерва, 6 - надблоковый нерв, 7 - подблоковый нерв, 8 - глазодвигательный нерв, 9 - подглазничный нерв, 10 - крылонебный узел, 11 - подглазничный нерв, 12 - передние верхние альвеолярные ветви, 13 - средняя верхняя альвеолярная ветвь, 14 - верхнее зубное сплетение, 15 - верхние зубные ветви, 16 - верхние вльвеолярные ветви, 17 - язычный нерв, 18 - челюстно-подъязычный нерв, 19 - нижние вльвеолярные ветви, 20 - подбородочный нерв, 21 - нижние зубные ветви, 22 - нижнее зубное сплетение, 23 - подподбородочная артерия, 24 - нижний альвеолярный нерв, 25 - лицевая артерия, 26 - наружная сонная артерия, 27 - верхняя щитовидная артерия, 28 - (глубокая) шейная петля, 29 - общая сонная артерия, 30 - диафрагмальный нерв, 31 - язычная артерия, 32 - шейное сплетение, 33 - внутренняя сонная артерия, 34 - подъязычный нерв, 35 - внутренняя яремная вена, 36 - добавочный нерв, 37 - наружная сонная артерия, 38 - задняя ушная артерия, 39 - задние верхние альвеолярные ветви верхнечелюстного нерва, 40 - верхнечелюстная артерия, 41 - поперечная артерия лица, 42 - поверхностная височная артерия (отрезана), 43 - латеральный крыловидный нерв, 44 - большой и малый небные нервы, 45 - нижнечелюстной нерв, 46 - большой каменистый нерв, 47 - ганглионарные ветви, 48 - тройничный узел, 49 - верхнечелюстной нерв, 50 - глазной нерв, 51 - внутренняя сонная артерия, 52 - ресничный узел, 53 - зрительный нерв.

чувствительные узловые ветви (rr. ganglionares) от верхнечелюстного нерва, а также парасимпатические волокна в составе большого каменистого нерва - ветви лицевого нерва.

От крыло-небного узла отходят ветви и нервы, содержащие чувствительные и вегетативные волокна. *Тонкие глазничные ветви* (rr. orbitales) проникают в глазницу через нижнюю глазничную щель, подходят к стенкам глазницы, идут к слизистой оболочке клиновидной пазухи и задних ячеек решетчатой кости. *Медиальные и латеральные верхние задние носовые ветви* (rr. nasales posteriores superiores mediales et laterales) через клино-небное отверстие проходят в носовую полость, к ее слизистой оболочке, к стенкам хоан и пазухи клиновидной кости. От верхних медиальных ветвей отходит *носо-небный нерв* (n. nasopalatinus), который иннервирует слизистую оболочку перегородки носа, проходит через резцовый канал в полость рта к слизистой оболочке передней части твердого неба (рис. 467). *Глоточный нерв* (nervus pharyngeus) проходит через клино-небное отверстие к слизистой оболочке глотки. *Большой небный нерв* (n. palatinus major) отдает *нижние задние носовые ветви* (rr. nasales posteriores inferiores) к слизистой оболочке полости носа в области нижней носовой раковины, а также верхнечелюстной пазухи, затем проходит через большое небное отверстие на нижнюю поверхность твердого неба, иннервирует слизистую оболочку десны, твердого неба, включая небные железы (рис. 474). *Малые небные нервы* (nn. palatini minores) идут через малые небные отверстия к слизистой оболочке мягкого неба и к небной миндалине.

От верхнечелюстного нерва в крыловидно-небной ямке, отходит *скуловой нерв* (n. zygomaticus), который направляется в глазницу через верхнюю глазничную щель, отдает парасимпатическую ветвь (от крыло-небного узла) к слезной железе для ее секреторной иннервации, затем входит в скуло-глазничное отверстие, где делится на скуло-височную и скуло-лицевую ветви. *Скуло-височная ветвь* (n. zygomaticotemporalis) проходит через скуловую кость в височную ямку и делится на ветви, иннервирующие кожу передней части височной области и латерального отдела лба. *Скуло-лицевая ветвь* (n. zygomaticofacialis) выходит через одноименное отверстие скуловой кости в скуловую область лица, иннервирует кожу верхней части щеки и латеральной части нижнего века (рис. 472).

От верхнечелюстного нерва в крыло-небной ямке, а также в подглазничной борозде и в подглазничном канале, отходят *верхние альвеолярные нервы* (rr. alveolares superiores), *задние, средняя и*

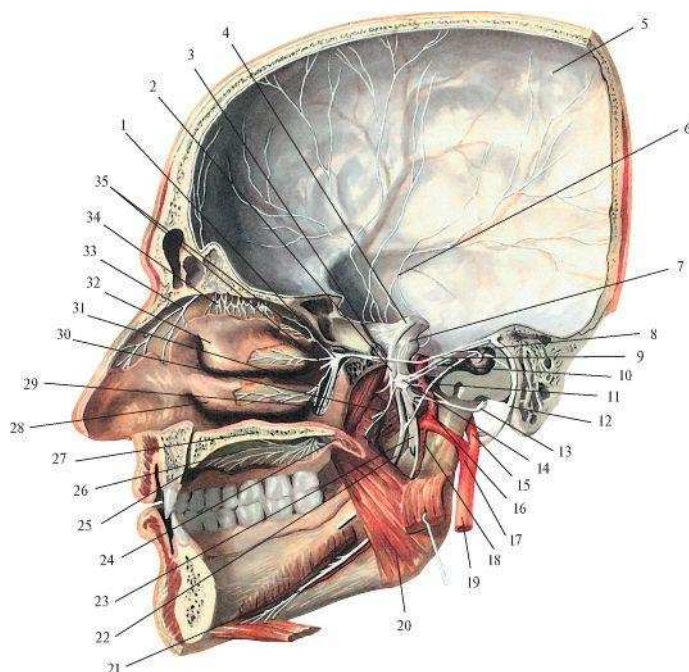


Рис. 474. Большой и малый небные нервы, крыловидно-небный и ушной узлы. Нижнечелюстной нерв и его ветви. Вид с медиальной стороны. Сагиттальный распил лицевого отдела головы. Удалены задние отделы мозгового отдела черепа, часть слизистой оболочки боковой стенки полости носа. 1 - крылонебный узел, 2 - нижнечелюстной нерв, 3 - глубокий каменистый нерв, 4 - средний троичный нерв, 5 - твердая мозговая оболочка, 6 - менингеальная ветвь нижнечелюстного нерва, 7 - тройничный узел, 8 - большой каменистый нерв, 9 - малый каменистый нерв, 10 - нерв мышцы, напрягающей барабанную перепонку, 11 - барабанная струна, 12 - лицевой нерв, 13 - ушно-височный нерв, 14 - ушной узел, 15 - поверхностная височная артерия, 16 - медиальная менингеальная артерия, 17 - верхнечелюстная артерия, 18 - нижняя альвеолярная артерия, 19 - наружная сонная артерия, 20 - медиальная крыловидная мышца, 21 - челюстно-подъязычная мышца, 22 - язычный нерв, 23 - нижний альвеолярный нерв, 24 - малый и большой небные нервы, 25 - резцовый канал, 26 - большой небный нерв, 27 - твердое небо, 28 - нижняя носовая раковина, 29 - большие и малые небные нервы, 30 - медиальный крыловидный нерв, 31 - латеральные нижние задние носовые ветви, 32 - медиальная носовая раковина, 33 - носовые ветви переднего решетчатого нерва, 34 - обонятельные нервы, 35 - латеральные верхние задние носовые ветви.

передние (posteriores, medius et anteriores), которые через одноименные каналы в передней стенке верхнечелюстной пазухи направляются к зубам верхней челюсти своей стороны.

Из *передних, средних и задних верхних альвеолярных ветвей* (rr. alveolares superiores, anteriores, medii, posteriores) образуется *верхнее зубное сплетение* (plexus dentalis superior), от которого отходят *верхние зубные ветви* (rr. dentales superiores) к зубам и *верхние десневые ветви* (rr. gingivales superiores) - к десне и стенкам зубных альвеол (рис. 475).

Нижнечелюстной нерв (n. mandibularis), третья ветвь тройничного нерва, содержит и двигательные, и чувствительные нервные волокна. Из полости черепа нижнечелюстной

нерв выходит через овальное отверстие и сразу же делится на свои двигательные и чувствительные ветви

(рис. 473, 474, 475, 476).

К двигательным ветвям нижнечелюстного нерва относят *жевательный нерв* (n. massetericus), *глубокие височные нервы* (nn. temporales profundi), *латеральный и медиальный крыловидные нервы* (nn. pterygoidei lateralis et medialis), которые направляются к одноименным жевательным мышцам. К двигательным ветвям относятся также *нерв мышцы, напрягающей барабанную перепонку* (n. musculus tensoris tympani), и *нерв мышцы, напрягающей небную занавеску* (n. musculus tensoris veli palatini).

К чувствительным ветвям тройничного нерва относятся менингеальная ветвь, щечный, ушно-височный, язычный нервы. *Менингеальная ветвь* (r. meningeus) отходит чуть ниже овального отверстия, входит через остистое отверстие в полость черепа вместе со средней менингеальной артерией и делится на переднюю и заднюю ветви. Передняя ветвь иннервирует твердую оболочку головного мозга. Задняя ветвь выходит из полости черепа через каменисто-чешуйчатую щель и иннервирует слизистую оболочку ячеек сосцевидного отростка височной кости. *Щечный нерв* (n. buccalis) идет между латеральной и медиальной крыловидными мышцами, прободает щечную мышцу, разветвляется в слизистой оболочке щеки, отдает ветви к щечной поверхности десны на уровне первого моляра и к коже в области угла рта. *Ушно-височный нерв* (n. auriculotemporalis) двумя корешками охватывает среднюю менингеальную артерию, затем направляется вверх к околоушной слюнной железе и отдает ряд ветвей. *Суставные ветви* (rami articulares) направляются к капсуле височно-нижнечелюстного сустава. *Околоушные ветви* (rami parotidei), содержащие вегетативные (парасимпатические) волокна, идут к околоушной слюнной железе. *Передние ушные нервы* (nn. auriculares anteriores) направляются к передней части ушной раковины. *Нерв наружного слухового прохода* (n. meatus acustici externi) иннервирует стенки наружного слухового прохода и барабанную перепонку. *Поверхностные височные ветви* (rr. tempo-

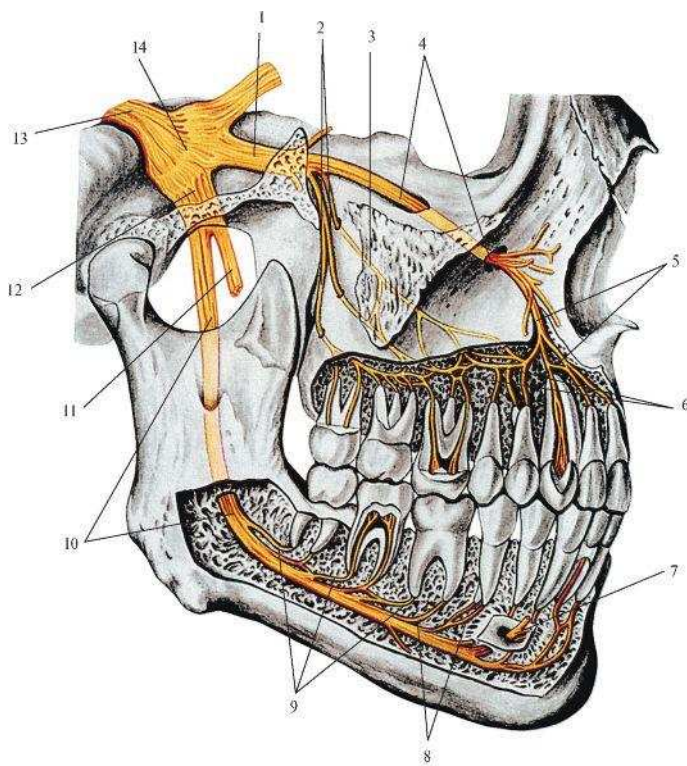


Рис. 475. Верхние альвеолярные нервы и верхнее зубное сплетение. Схема. Вид с латеральной стороны. Наружные части верхнечелюстной кости и нижней челюсти удалены.

1 - верхнечелюстной нерв, 2 - задние верхние альвеолярные ветви, 3 - средняя верхняя альвеолярная ветвь, 4 - подглазничный нерв, 5 - передние верхние альвеолярные ветви, 6 - верхнее зубное сплетение, 7 - подбородочный нерв, 8 - нижнее зубное сплетение, 9 - нижние зубные ветви, 10 - нижний альвеолярный нерв, 11 - язычный нерв, 12 - нижнечелюстной нерв, 13 - тройничный нерв, 14 - тройничный узел.

ales superficiales) идут к коже височной области. На внутренней поверхности нижнечелюстного нерва у овального отверстия располагается *вегетативный ушной узел* (ganglion oticum), к которому подходят парасимпатические волокна в составе малого каменистого нерва (из лицевого нерва), (рис. 473). Нервные волокна, отходящие от ушного узла, направляются в составе ушновисочного нерва к околоушной слюнной железе.

Язычный нерв (n. lingualis) идет между латеральной и медиальной крыловидными мышцами, где к нему присоединяется *барабанная струна* (chorda tympani) - ветвь лицевого нерва, содержащая чувствительные вкусовые и парасимпатические волокна (рис. 474). Затем нерв круто поворачивает вперед, проходит вдоль внутренней поверхности тела нижней челюсти над нижнечелюстной слюнной железой и подъязычно-язычной мышцей (рис. 476, 477). Язычный нерв отдает ветвь к слизистой оболочке передних двух третей языка (вкусовая и общая чувствительность), нижней части полости рта и передним отделам язычной поверхности десны нижней челюсти, небно-язычной дужке и небной миндалине, а также соединительную ветвь к подъязычному нерву. От язычного нерва отходят *узловые ветви* (gr. ganglionares) к подчелюстному и подъязычному парасимпатическим узлам, от которых отходят постганглионарные парасимпатические

волокна в составе *железистых ветвей* (rr. glandulares) к поднижнечелюстной, подъязычной и к язычным железам.

Нижний альвеолярный нерв (n. alveolaris inferior), смешанный (чувствительный и двигательный), проходит между медиальной и латеральной крыловидными мышцами, затем входит в нижнечелюстной канал через его входное отверстие на внутренней поверхности нижней челюсти. У места вхождения в канал от нижнего альвеолярного нерва отходит *челюстно-подъязычный нерв* (n. mylohyoideus) к одноименной мышце и к переднему брюшку двубрюшной мышцы (рис. 474, 476). В нижнечелюстном канале нижний альвеолярный нерв отдает ветви, образующие *нижнее зубное сплетение* (plexus dentalis inferior), (рис. 474). От сплетения к зубам нижней челюсти отходят *нижние зубные ветви* (rr. dentales inferiores), а к десне и стенкам зубных альвеол - *нижние десневые ветви* (rr. gingivales inferiores). Отдав ветви к передним зубам нижней челюсти, к стенкам их альвеол и к десне, нижний альвеолярный нерв через подбородочное отверстие выходит из нижнечелюстного канала, переходит в *подбородочный нерв* (n. mentalis), который отдает к коже подбородка *подбородочные ветви* (rr. mentales), а к коже нижней губы - *нижние губные ветви* (rr. labiales inferiores) и десневые ветви - к передней губной поверхности десны нижней челюсти (рис. 478).

Отводящий нерв

Отводящий нерв (n. abducens), двигательный, выходит из мозга между мостом и пирамидой продолговатого мозга (рис. 466). Затем нерв идет вперед и на уровне вершины пирамиды височной кости проникает в пещеристый синус, где он располагается между внутренней сонной артерией и глазным нервом (рис. 469, 471). Из пещеристого синуса отводящий нерв направляется в глазницу через верхнюю глазничную щель, где проходит к медиальной поверхности латеральной прямой мышцы, которую иннервирует.

Лицевой нерв

Лицевой нерв (n. facialis) содержит двигательные, чувствительные (вкусовые) и вегетативные (парасимпатические) волокна. Чувствительные волокна образуются дендритами чувствительных клеток узла коленца, аксоны которых заканчиваются на нейронах ядра одиночного пути, двигательные - начинаются от клеток двигательного ядра. Вегетативные волокна берут начало от верхнего слюноотделительного ядра. Лицевой нерв выходит из мозга у заднего края моста, сбоку от отводящего нерва, в области мосто-мозжечкового угла (рис. 466). Далее нерв направляется во внутренний слуховой проход, затем идет в канал лицевого нерва височной кости. В канале нерв идет поперечно по отношению к длинной оси пирамиды височной кости до расщелины большого каменистого нерва, где образует изгиб почти под прямым углом, направляется кзади (огинает барабанную полость), поворачивает вниз (рис. 479). У первого изгиба (коленце

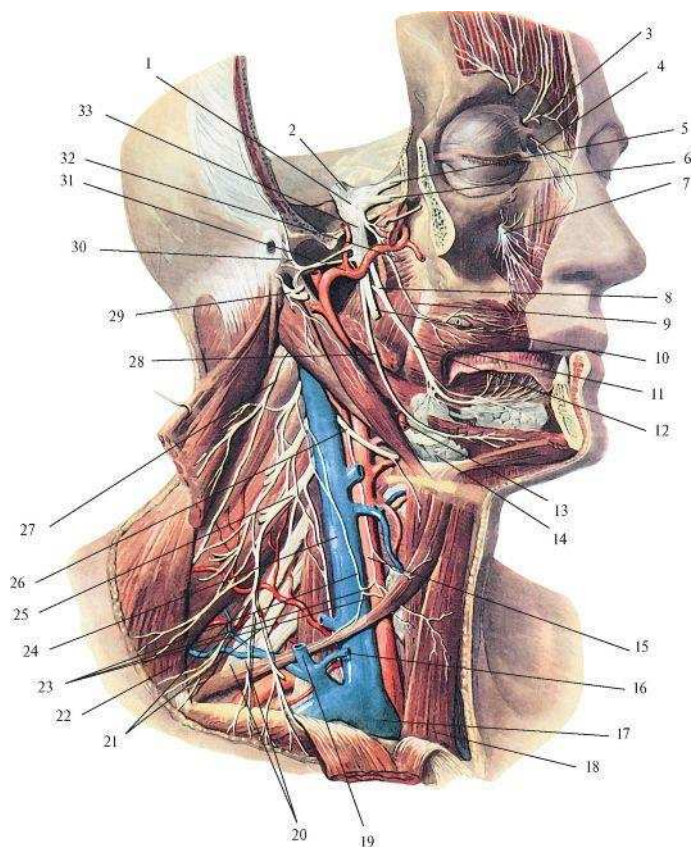


Рис. 476. Нижнечелюстной нерв и другие нервы головы и шеи. Вид справа и спереди. Скуловая дуга, правая половина нижней челюсти и мягкие ткани частично удалены.

1 - тройничный узел, 2 - чувствительный корешок тройничного нерва, 3 - надблоковый нерв, 4 - подблоковый нерв, 5 - глазной нерв, 6 - верхнечелюстной нерв, 7 - подглазничный нерв, 8 - барабанная струна, 9 - щечный нерв, 10 - нижний альвеолярный нерв, 11 - щечная мышца, 12 - язычный нерв, 13 - лицевая артерия, 14 - поднижнечелюстная железа, 15 - общая сонная артерия, 16 - передняя яремная вена (отрезана). 17 - правая плечеголовная вена, 18 - грудино-подъязычная мышца, 19 - поверхностная яремная вена, 20 - плечевое сплетение, 21 - надключичные нервы, 22 - трапециевидная мышца, 23 - шейная петля (глубокая), 24 - внутренняя яремная вена, 25 - шейное сплетение, 26 - подъязычный нерв, 27 - добавочный нерв, 28 - челюстно-подъязычный нерв (ветвь), 29 - лицевой нерв, 30 - ушно-височный нерв, 31 - верхнечелюстная артерия, 32 - латеральный крыловидный нерв, 33 - нижнечелюстной нерв.

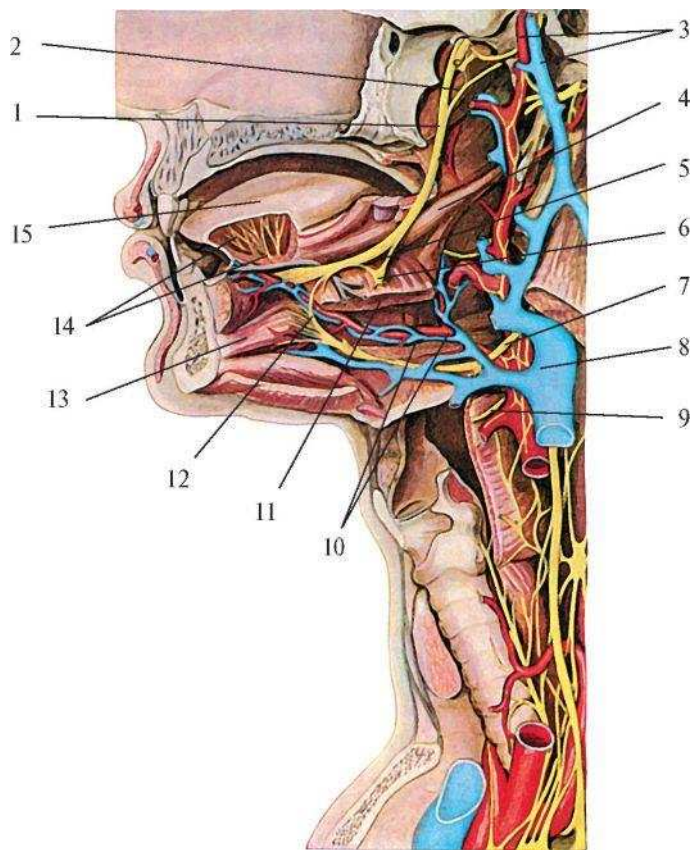


Рис. 477. Язычный нерв и его ветви. Вид с медиальной стороны. Кости и мягкие ткани левой стороны головы удалены.

1 - язычный нерв, 2 - барабанная струна, 3 - поверхностные височные артерия и вены, 4 - шиловязычная мышца, 5 - узловая ветвь, 6 - поднижнечелюстной узел, 7 - подъязычный нерв, 8 - внутренняя яремная вена, 9 - наружная сонная артерия, 10 - язычные артерия и вена, 11 - подъязычно-язычная мышца, 12 - соединительная ветвь с подъязычным нервом, 13 - подбородочно-язычная мышца, 14 - язычные ветви, 15 - язык.

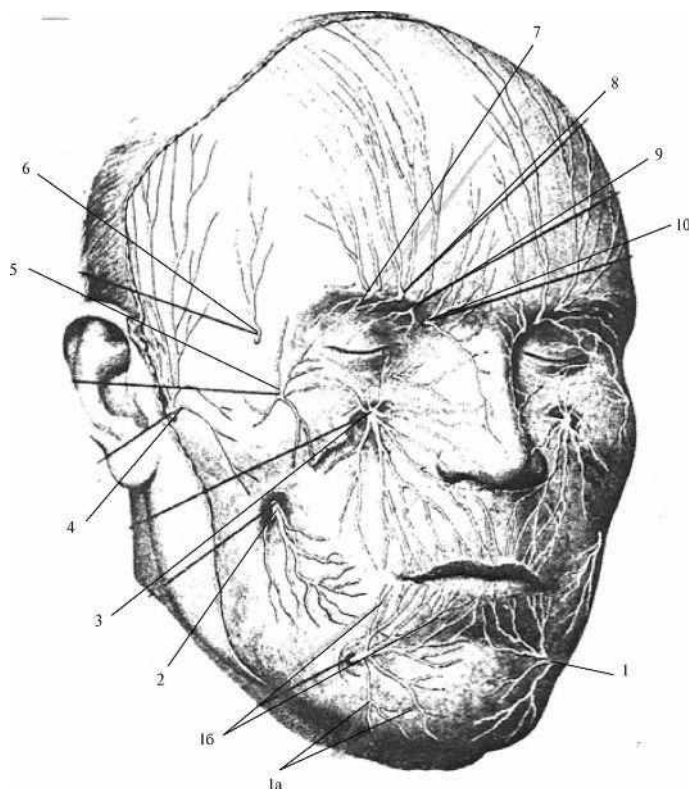


Рис. 478. Подбородочный нерв и другие кожные нервы лица. Вид спереди и справа. 1 - подбородочный нерв, 1а - подбородочные ветви, 1б - нижние зубные ветви, 2 - щечный нерв, 3 - подглазничный нерв, 4 - ушно-височный нерв, 5 - скуло-лицевая ветвь скулового нерва, 6 - скуловисочная ветвь скулового нерва, 7 - латеральная ветвь надглазничного нерва, 8 - медиальная ветвь надглазничного нерва, 9 - надблоковый нерв, 10 - подблоковый нерв.

лицевого канала) находится *узел коленца* (ganglion geniculi), образованный телами псевдоуниполярных чувствительных нейронов. Из канала лицевой нерв выходит через шило-сосцевидное отверстие на основание черепа, откуда направляется своими ветвями к околоушной слюнной железе, где образует околоушное сплетение, от которого отходят конечные ветви к мимическим мышцам (рис. 480).

В канале лицевого нерва от него отходят несколько ветвей. *Большой каменистый нерв* (n. petrosus major), содержащий парасимпатические волокна (аксоны клеток верхнего слюноотделительного ядра), отходит от лицевого нерва в области коленца, покидает канал лицевого нерва через расщелину канала большого каменистого нерва, ложится в борозду этого нерва на передней поверхности пирамиды височной кости, и уходит в крыловидный канал. В крыловидном канале большой каменистый нерв вместе с *глубоким каменистым (вегетативным симпатическим) нервом* (n. petrosus profundus), из внутреннего сонного сплетения, образует *нерв крыловидного канала* (n. canalis pterygoidei). Этот нерв подходит к крылонебному узлу. *Стременной нерв* (n. stapedius) проникает в барабанную полость к стремени мышце. *Барабанная струна* (chorda tympani) образована парасимпатическими, а также чувствительными (вкусовыми) волокнами, которые являются периферическими отростками псевдоуниполярных нейронов

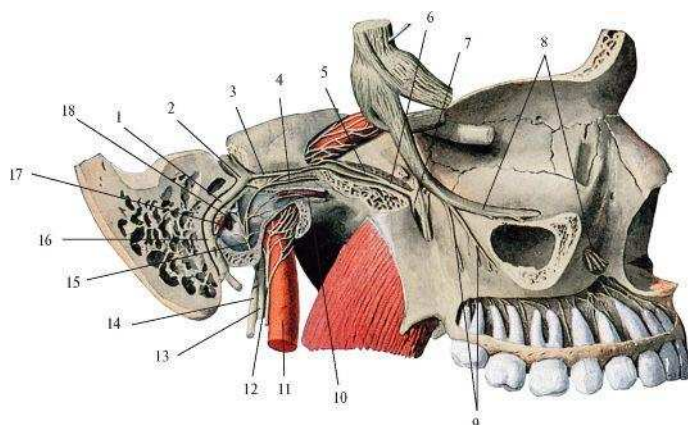


Рис. 479. Лицевой нерв в одноименном канале височной кости. Вид с латеральной стороны. Латеральная стенка канала лицевого нерва, крыловидного канала и барабанной полости удалены. 1 - лицевой нерв, 2 - коленце (лицевого нерва), 3 - большой каменистый нерв, 4 - малый каменистый нерв, 5 - глубокий каменистый нерв, 6 - нерв крыловидного канала, 7 - крылонебный узел, 8 - подглазничный нерв, 9 - задние верхние альвеолярные ветви, 10 - слуховая труба, 11 - внутренняя сонная артерия, 12 - внутренний сонный нерв, 13 - языкоглоточный нерв, 14 - блуждающий нерв, 15 - барабанный нерв, 16 - барабанная струна, 17 - стременная мышца, 18 - барабанная полость.

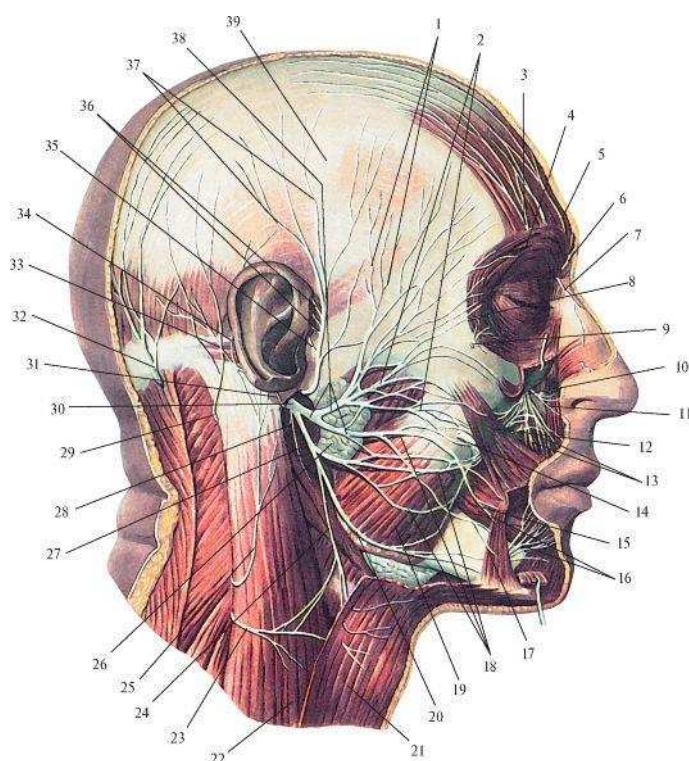


Рис. 480. Лицевой нерв и его ветви. Вид справа. Подкожная мышца шеи, мышца, опускающая нижнюю губу, мышцы верхней губы, околоушная железа частично удалены.

1 - височные ветви лицевого нерва, 2 - скуловые ветви скулового нерва, 3 - латеральная ветвь надглазничного нерва, 4 - круговая мышца глаза, 5 - медиальная ветвь надглазничного нерва, 6 - над-блоковый нерв, 7 - подблоковый нерв, 8 - вековые ветви, 9 -

скулолицевая ветвь лицевого нерва, 10 - подглазничный нерв, 11 - наружные носовые ветви подглазничного нерва, 12 - большая скуловая мышца, 13 - верхние губные ветви, 14 - околоушной проток, 15 - щечная мышца, 16 - нижние губные ветви подбородочного нерва, 17 - мышца, опускающая угол рта, 18 - щечные ветви лицевого нерва, 19 - жевательная мышца, 20 - краевая ветвь нижней челюсти, 21 - подкожная мышца шеи, 22 - грудино-ключично-сосцевидная мышца, 23 - поперечный нерв шеи, 24 - шейная ветвь лицевого нерва, 25 - большой ушной нерв, 26 - околоушная железа, 27 - шилоподъязычная ветвь лицевого нерва, 28 - двубрюшная ветвь лицевого нерва, 29 - малый затылочный нерв, 30 - основной ствол лицевого нерва, 31 - задний ушной нерв, 32 - большой затылочный нерв, 33 - затылочная ветвь заднего ушного нерва, 34 - ушная ветвь заднего ушного нерва, 35 - ушно-височный нерв, 36 - передние ушные нервы, 37 - поверхностные височные ветви ушно-височного нерва, 38 - околоушное сплетение, 39 - поверхностная пластинка височной фасции.

узла колена. Барабанная струна отделяется от ствола лицевого нерва перед выходом его из одноименного канала, проходит транзитом через барабанную полость и выходит на основании черепа через каменисто-барабанную щель. Далее барабанная струна идет вперед и вниз и под острым углом (между медиальной и латеральной крыловидными мышцами) присоединяется к язычному нерву.

Лицевой нерв сразу после выхода из шило-сосцевидного отверстия отдает *задний ушной нерв* (n. auricularis posterior), который идет назад и вверх по передней поверхности сосцевидного отростка височной кости и иннервирует затылочное брюшко надчерепной мышцы (*затылочная ветвь*, r. occipitalis), *заднюю и верхнюю ушные мышцы* (ушная ветвь, r. auricularis). Здесь же от лицевого нерва отходит ветвь к заднему брюшку *двубрюшной мышцы* (двубрюшная ветвь, r. digastricus) и к шило-подъязычной мышце (*шило-подъязычная ветвь*, r. stylohyoideus).

В толще околоушной слюнной железы лицевой нерв образует *околоушное сплетение* (plexus parotideus), от которого его ветви идут вверх, вперед и вниз к мимическим мышцам, образуя так называемую *большую гусиную лапку* (pes anserinus major), включающую височные, скуловые, щечные ветви, краевую ветвь нижней челюсти и шейную ветвь (рис. 480). *Височные ветви* (rr. temporales) в количестве двух-трех идут вверх и иннервируют ушные мышцы, лобное брюшко надчерепной мышцы, круговую мышцу глаза, мышцу, сморщивающую бровь. *Скуловые ветви* (rr. zygomatici), в числе трех-четырех направляются кпереди и вверх, иннервируют круговую мышцу глаза, большую скуловую мышцу. Три-четыре *щечные ветви* (rr. buccales) направляются вперед по наружной поверхности жевательной мышцы к большой и малой скуловым мышцам, мышце, поднимающей верхнюю губу, мышце, поднимающей угол рта, круговой мышце рта, щечной мышце, носовой мышце, мышце смеха. *Краевая ветвь нижней челюсти* (r. marginalis mandibulae) идет вперед и вниз по наружной стороне тела нижней челюсти к мышцам, опускающим нижнюю губу и угол рта, к подбородочной мышце. *Шейная ветвь* (r. colli) идет позади угла нижней челюсти вниз к подкожной мышце шеи. Эта ветвь соединяется с поперечным нервом шеи (из шейного сплетения), образуя *поверхностную шейную петлю* (ansa cervicalis superficialis).

Преддверно-улитковый нерв

Преддверно-улитковый нерв (n. vestibulocochlearis) образован чувствительными нервными волокнами, идущими от органа равновесия (*преддверный корешок*, radix vestibularis) и органа слуха (*улитковый корешок*, radix cochlearis). На вентральной поверхности головного мозга преддверно-улитковый нерв выходит позади моста, латеральнее лицевого нерва в области мосто-

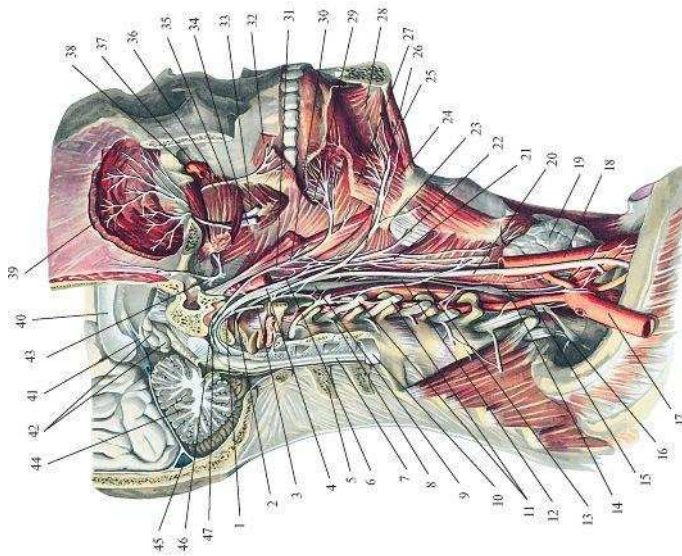


Рис. 481. Языкоглоточный нерв и другие нервы головы и шеи. Вид справа. Позвоночный канал вскрыт, удалены задние отделы черепа и головного мозга, правая половина нижней челюсти, частично удалены жевательные мышцы и общая сонная артерия.

1 - языкоглоточный нерв, 2 - внутренняя ветвь добавочного нерва, 3 - наружная ветвь добавочного нерва, 4 - нижний узел блуждающего нерва, 5 - остистый отросток III шейного позвонка, 6 - глоточные ветви, 7 - спинной мозг, 8 - дорсальная ветвь спинномозгового нерва, 9 - верхний шейный узел симпатического ствола, 10 - твердая мозговая оболочка спинного мозга, 11 - вентральные ветви спинномозговых нервов, 12 - симпатический ствол, 13 - нижний корешок шейной петли, 14 - верхний шейный сердечный нерв, 15 - позвоночная артерия, 16 - шейно-грудной узел, 17 - подключичная артерия, 18 - общая сонная артерия, 19 - щитовидная железа, 20 - блуждающий нерв, 21 - верхний корешок шейной петли, 22 - верхний гортанный нерв, 23 - щитовидная ветвь подъязычного нерва, 24 - подъязычно-язычная мышца, 25 - переднее брюшко двубрюшной мышцы, 26 - подъязычный нерв, 27 - язычные ветви подъязычного нерва, 28 - подбородочно-язычная мышца, 29 - язычные ветви языкоглоточного нерва, 30 - ветвь шилоглоточной мышцы, 31 - языкоглоточный нерв, 32 - щечная мышца, 33 - язычный нерв, 34 - нижний альвеолярный нерв, 35 - латеральная крыловидная мышца, 36 - щечный нерв, 37 - латеральная крыловидная мышца, 38 - верхнечелюстная артерия, 39 - височная мышца, 40 - мозолистое тело, 41 - шишковидное тело, 42 - крыша среднего мозга, 43 - ушно-височный нерв, 44 - мозжечок, 45 - поперечный синус, 46 - языкоглоточный нерв, 47 - блуждающий нерв.

мозжечкового угла (рис. 466). Далее преддверно-улитковый нерв идет во внутренний слуховой проход (рис. 513, 532), где разделяется на преддверную и улитковую части. Преддверная часть (преддверно-улиткового нерва образована отростками биполярных нейронов *преддверно- го узла* (ganglion vestibulare), который располагается на дне

внутреннего слухового прохода. Периферические отростки нейронов этого узла образуют передний, задний и латеральный ампулярные нервы, эллиптически-мешотчато-ампулярный нерв, сферически-мешотчатый нерв и эллиптически-мешотчатый нерв. Все эти тонкие нервы заканчиваются рецепторами в стенках перепончатого лабиринта внутреннего уха. Центральные отростки этих нейронов образуют преддверную часть преддверно-улиткового нерва, направляющегося к преддверным ядрам ствола головного мозга.

Улитковая часть (pars cochlearis) преддверно-улиткового нерва образована центральными отростками биполярных нейронов *улиткового узла (спирального узла улитки)* (ganglion spirale), находящегося в спиральном канале улитки. Центральные отростки этих нейронов направляются к расположенным в покрышке моста улитковым ядрам. Периферические отростки нейронов улиткового узла начинаются рецепторами в спиральном органе улитки внутреннего уха.

Языкоглоточный нерв

Языкоглоточный нерв (n. glossopharyngeus) содержит чувствительные, двигательные и секреторные (парасимпатические) волокна. Чувствительные волокна оканчиваются на нейронах ядра одиночного пути, двигательные - выходят из двойного ядра, вегетативные - из нижнего слюноотделительного ядра. Языкоглоточный нерв выходит из продолговатого мозга четырьмя-пятью корешками позади оливы, рядом с корешками блуждающего и добавочного нервов, идет к яремному отверстию (рис. 466). В яремном отверстии нерв образует *верхний узел* (ganglion superius), под яремным отверстием, в области каменистой ямочки находится *нижний узел* (ganglion inferius) языкоглоточного нерва (рис. 481). Оба узла образованы телами псевдоуниполярных нейронов, центральные отростки которых направляются к ядру одиночного пути, периферические отростки следуют от рецепторов, расположенных в слизистой оболочке задней трети языка, глотки, барабанной полости, от сонного синуса и клубочка.

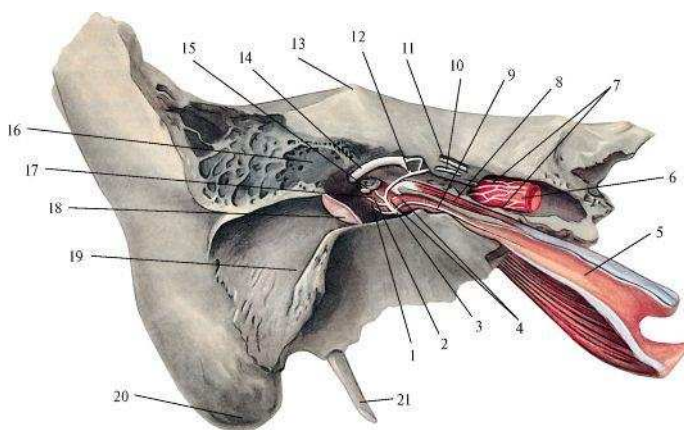


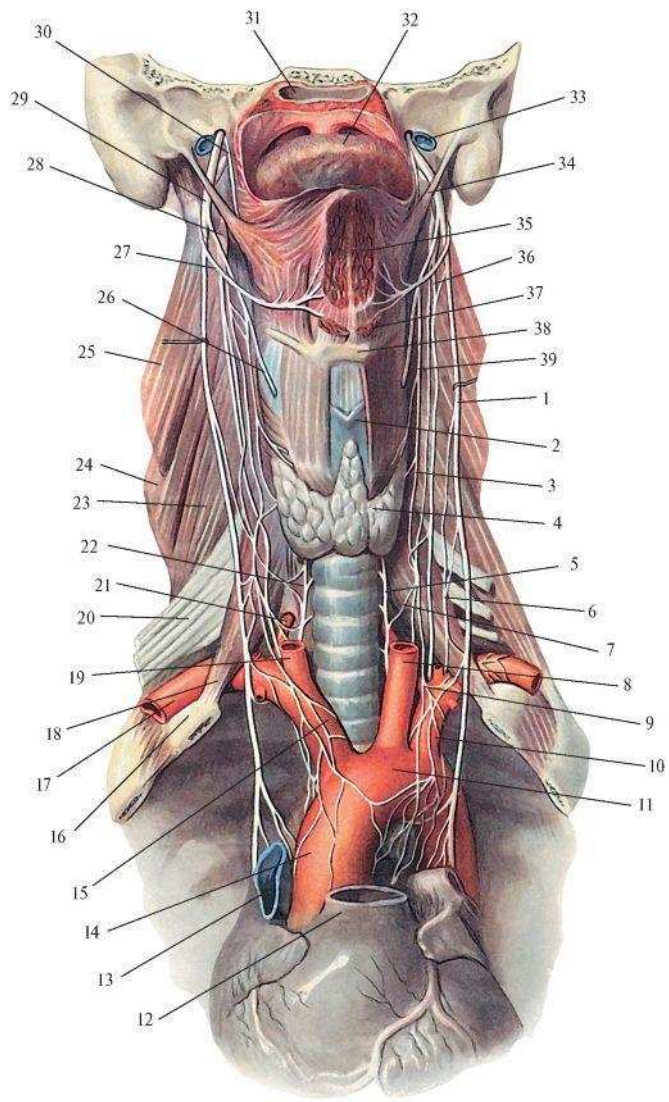
Рис. 482. Барабанный нерв, барабанное сплетение и малый каменистый нерв в пирамиде височной кости. Вид справа.

1 - барабанная полость (вскрыта), 2 - мыс, 3 - барабанный нерв, 4 - сонно-барабанные нервы, 5 - слуховая труба (вскрыта), 6 - внутренняя сонная артерия, 7 - внутреннее сонное сплетение, 8 - мышца, напрягающая барабанную перепонку, 9 - трубная ветвь, 10 - малый каменистый нерв, 11 - большой каменистый нерв, 12 - соединительная ветвь с барабанным

сплетением, 13 - дугообразное возвышение, 14 - лицевой нерв, 15 - стремя, 16 - пещера, 17 - барабанное сплетение, 18 - барабанная перепонка, 19 - наружный слуховой проход, 20 - сосцевидный отросток, 21 - шиловидный отросток.

Рис. 483. Блуждающий нерв и его ветви в области шеи и в грудной полости. Вид спереди. Верхняя полая вена, легочный ствол и сонные артерии удалены.

1 - блуждающий нерв, 2 - щитовидный хрящ, 3 - верхняя сердечная ветвь, 4 - щитовидная железа, 5 - возвратный гортанный нерв, 6 - нижняя сердечная ветвь, 7 - соединительная ветвь между верхним сердечным и возвратным гортанным нервами, 8 - левая общая сонная артерия, 9 - нижний сердечный нерв, 10 - левая подключичная артерия, 11 - дуга аорты, 12 - легочный ствол, 13 - верхняя полая вена, 14 - восходящая аорта, 15 - плечеголовной ствол, 16 - I ребро, 17 - правая подключичная артерия, 18 - передняя лестничная мышца, 19 - правая общая сонная артерия, 20 - плечевое сплетение, 21 - позвоночная артерия, 22 - возвратный гортанный нерв, 23 - средняя лестничная мышца, 24 - задняя лестничная мышца, 25 - мышца, поднимающая лопатку, 26 - верхний гортанный нерв, 27 - подъязычный нерв, 28 - верхний шейный узел, 29 - нижний узел блуждающего нерва, 30 - языкоглоточный нерв, 31 - глотка, 32 - кончик языка, 33 - внутренняя яремная вена, 34 - шило-язычная мышца, 35 - подбородочно-язычная мышца, 36 - симпатический ствол, 37 - подбородочно-подъязычная мышца, 38 - подъязычная кость, 39 - верхний сердечный нерв.



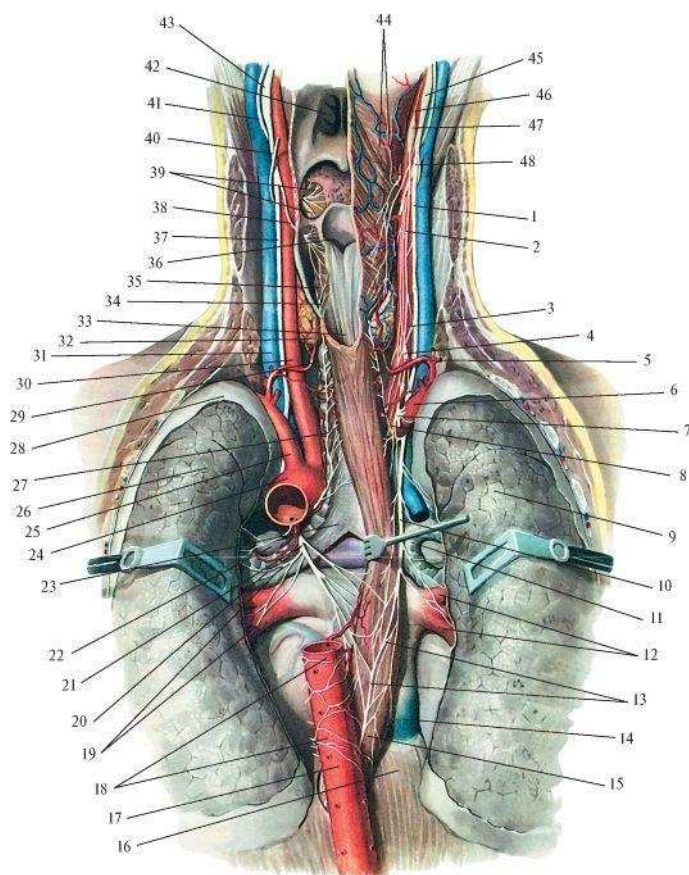


Рис. 484. Взаимоотношения правого и левого блуждающих нервов с органами средостения. Вид сзади. Позвоночный столб и задние части ребер удалены, легкие оттянуты в стороны.

1 - правый блуждающий нерв, 2 - правый симпатический ствол, 3 - правая общая сонная артерия, 4 - средний шейный узел, 5 - нижняя щитовидная артерия, 6 - правая подключичная артерия, 7 - звездчатый узел, 8 - правый возвратный гортанный нерв, 9 - правое легкое, 10 - блуждающий нерв, 11 - правый главный бронх, 12 - легочные вены, 13 - пищеводное сплетение блуждающего нерва, 14 - нижняя полая вена, 15 - пищевод, 16 - диафрагма, 17 - аорта, 18 - аортальное сплетение (симпатическое), 19 - бронхиальные ветви, 20 - левый главный бронх, 21 - левый блуждающий нерв, 22 - легочная артерия, 23 - бифуркация трахеи, 24 - дуга аорты, 25 - левая подключичная артерия, 26 - левое легкое, 27 - левый возвратный нерв, 28 - купол плевры, 29 - трахея, 30 - левая общая сонная артерия, 31 - левая внутренняя яремная вена, 32 - щитовидная железа, 33 - пищевод, 34 - левый нижний гортанный нерв, 35 - соединительная ветвь между верхним и нижним гортанным нервами, 36 - вход в гортань, 37 - левый блуждающий нерв, 38 - левый верхний гортанный нерв, 39 - язычные ветви языкоглоточного нерва, 40 - подъязычный нерв, 41 - языкоглоточный нерв, 42 - хоана, 43 - левый нижний узел блуждающего нерва, 44 - гортанно глоточные нервы, 45 - правый нижний узел блуждающего нерва, 46 - яремный нерв, 47 - правый верхний шейный узел, 48 - глоточные ветви блуждающего нерва.

После выхода из яремного отверстия языкоглоточный нерв проходит возле латеральной поверхности внутренней сонной артерии, затем между внутренней и наружной сонными артериями, дугообразно изгибается и направляется вперед к корню языка. Конечные ветви языкоглоточного нерва разветвляются в слизистой оболочке задней трети *спинки языка* (язычные ветви, *rr. linguales*). От языкоглоточного нерва отходит ряд боковых ветвей.

Барабанный нерв (n. tympanicus), содержащий чувствительные и секреторные (парасимпатические) волокна, отходит от нижнего узла языкоглоточного нерва в каменистую ямочку и в барабанный канал височной кости (рис. 482). Чувствительные волокна барабанного нерва иннервируют (барабанное сплетение) слизистую оболочку барабанной полости, ячеек сосцевидного отростка слуховой трубы (*трубная ветвь*, л. tubarius). Волокна барабанного сплетения собираются в *малый каменистый нерв* (n. petrosus minor), который выходит из барабанной полости через расщелину канала малого каменистого нерва, а затем через рваное отверстие выходит из полости черепа и вступает в ушной узел. Малый каменистый нерв образован парасимпатическими волокнами, являющимися аксонами нижнего слюноотделительного ядра. *Синусная ветвь* (л. sinus carotici), чувствительная, уходит вниз к бифуркации общей сонной артерии и к расположенному здесь сонному клубочку. *Глоточные ветви* (л. pharyngei) в количестве двух-трех входят в стенку глотки, где вместе с ветвями блуждающего нерва и симпатического ствола образуют глоточное сплетение. *Ветвь шило-глоточной мышцы* (л. musculi stylopharyngei) идет вперед к одноименной мышце. *Миндаликовые ветви* (л. tonsillares) идут к слизистой оболочке небных дужек и к небной миндалине.

Блуждающий нерв

Блуждающий нерв (n. vagus) иннервирует твердую оболочку головного мозга, органы шеи, грудной полости, органов живота, за исключением нисходящей, сигмовидной ободочной кишки и органов малого таза, усиливают секрецию желез. В составе блуждающего нерва имеются чувствительные, двигательные и секреторные волокна. Чувствительные волокна являются центральными отростками псевдоуниполярных нейронов верхнего и нижнего узлов блуждающего нерва. *Верхний узел* (ganglion superius) расположен на уровне яремного отверстия, *нижний узел* (ganglion inferius) - ниже отверстия. Двигательные волокна блуждающего нерва начинаются от двойного ядра, расположенного в покрывке продолговатого мозга. Вегетативные парасимпатические волокна берут начало от заднего ядра блуждающего нерва.

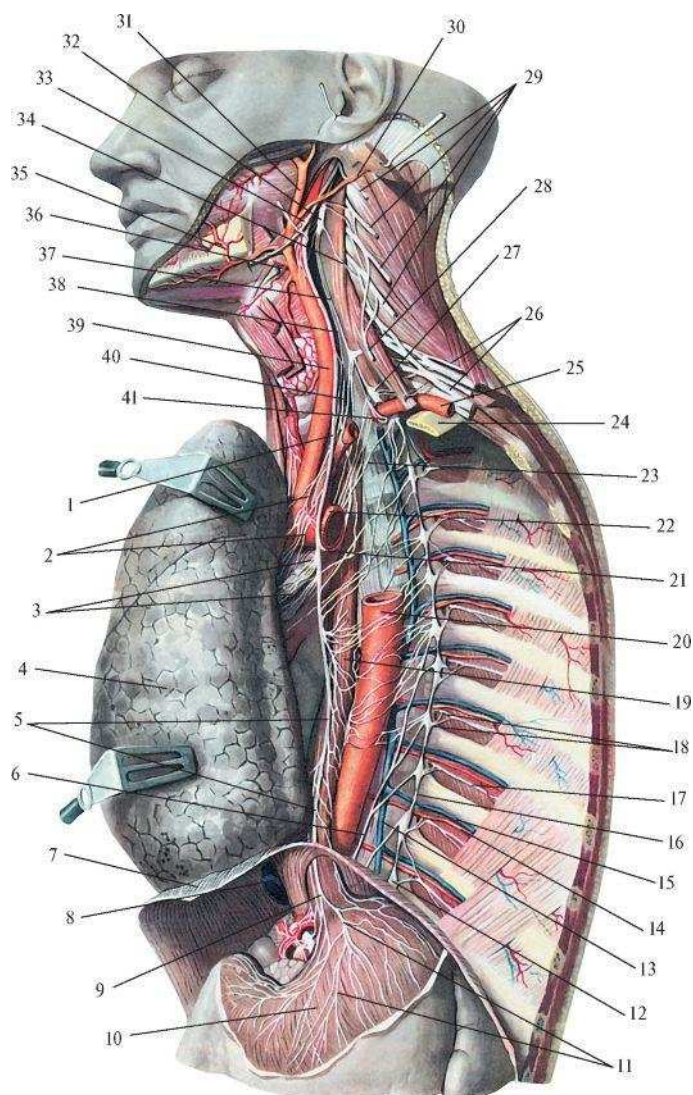


Рис. 485. Левый блуждающий нерв и его ветви в области шеи, груди и живота. Вид слева. Левое легкое отведено кпереди.

1 - блуждающий нерв, 2 - грудные сердечные ветви блуждающего нерва, 3 - легочные ветви блуждающего нерва, 4 - левое легкое, 5 - пищеводное сплетение блуждающего нерва, 6 - большой внутрибрюшинный нерв, 7 - диафрагма, 8 - нижняя полая вена, 9 - передний ствол блуждающего нерва, 10 - желудок, 11 - передние желудочные ветви, 12 - X грудной узел симпатического ствола, 13 - полунепарная вена, 14 - задняя межреберная артерия, 15 - задняя межреберная вена, 16 - грудной отдел симпатического ствола, 17 - VII межреберный нерв, 18 - соединительные ветви, 19 - пищевод, 20 - грудная аорта, 21 - возвратный гортанный нерв, 22 - дуга аорты, 23 - нижний шейный сердечный нерв, 24 - I ребро, 25 - подключичная артерия, 26 - плечевое сплетение, 27 - шейно-грудной (звездчатый) узел, 28 - диафрагмальный нерв (отрезан), 29 - шейное сплетение, 30 - затылочная артерия, 31 - наружная сонная артерия, 32 - верхний шейный узел симпатического ствола, 33 - внутренняя сонная артерия, 34 - соединительная ветвь к шейному сплетению, 35 - лицевая артерия, 36 - язычная артерия, 37 - шейный отдел симпатического ствола, 38 - верхний шейный сердечный нерв, 39 - общая сонная артерия, 40 - средний шейный сердечный нерв, 41 - подключичная петля.

Блуждающий нерв выходит из продолговатого мозга 10-18 корешками позади оливы, рядом с языкоглоточным и добавочным нервами (рис. 466). Из полости черепа блуждающий нерв выходит через яремное отверстие позади языкоглоточного нерва. Наше блуждающий нерв располагается между внутренней яремной веной и внутренней сонной артерией, ниже - общей сонной артерией, затем проникает в грудную полость, проходя через верхнее средостение в заднее. Правый блуждающий нерв проходит впереди правой подключичной артерии, левый блуждающий нерв - впереди дуги аорты (рис. 483). Затем блуждающий нерв идет по задней стороне корня легкого своей стороны. Далее оба нерва прилежат к пищеводу, левый блуждающий нерв ложится на переднюю поверхность пищевода, правый - на заднюю его поверхность (рис. 484). В области пищевода они образуют сплетение, из которого формируется два ствола блуждающего нерва - передний и задний (рис. 485), которые вместе с пищеводом проходят через пищеводное отверстие диафрагмы в брюшную полость. *Передний блуждающий ствол* входит в переднюю стенку желудка, предварительно отдав печеночную ветвь, которая между листками малого сальника направляется к воротам печени. *Задний блуждающий ствол* входит в заднюю стенку желудка, отдавая чревные ветви к чревному вегетативному сплетению.

От блуждающего нерва в полость черепа (до уровня яремного отверстия) отходят менингеальная и ушная ветви. *Менингеальная ветвь* (г. meningeus) идет к твердой оболочке головного мозга в области задней черепной ямки, к затылочному и поперечному синусам. *Ушная ветвь* (г. auricularis) проходит в сосцевидном канальце височной кости, иннервирует кожу задней стенки наружного слухового прохода и наружной поверхности стороны ушной раковины.

В шейном отделе от блуждающего нерва отходят глоточные, гортанные и сердечные ветви. *Глоточные ветви* (гг. pharyngei) в количестве двух-трех идут к стенкам глотки, где участвуют в образовании *глоточного сплетения* (plexus pharyngeus), которое иннервирует мышцы глотки и мягкого неба (мышца, поднимающая мягкое небо, мышца язычка, небно-язычная и небно-глоточная мышцы), а также слизистую оболочку глотки, щитовидную и околощитовидную железы. *Верхний гортанный нерв* (n. laryngeus superior) отходит от нижнего узла блуждающего нерва, идет вперед по боковой поверхности глотки, иннервирует слизистую оболочку гортани выше голосовой щели и слизистую оболочку корня языка, а также нижний констриктор глотки, перстнещитовидную мышцу и щитовидную железу. *Верхняя шейная сердечная ветвь* (г. cardiacus cervicalis superior) отходит от блуждающего нерва или от верхнего гортанного нерва, спускается вдоль общей сонной артерии, затем по передней поверхности дуги аорты и входят в состав сердечного сплетения. Верхние шейные сердечные ветви иннервируют также тимус и щитовидную железу.

Возвратный гортанный нерв (n. laryngeus recurrens) справа огибает правую подключичную артерию спереди снизу назад, идет вверх по латеральной стороне трахеи. Левый возвратный гортанный нерв огибает дугу аорты снизу в передне-заднем направлении, идет вверх в борозде между пищеводом и трахеей. От возвратных гортанных нервов отходят *ветви к трахее* (гг. tracheales) и *пищеводные ветви* (гг. oesophageales).

Конечной ветвью возвратного нерва является *нижний гортанный нерв* (n. laryngeus inferior), который иннервирует слизистую оболочку гортани ниже голосовой щели и все

мышцы гортани (кроме перстне-щитовидной). В грудной полости от блуждающего нерва отходят ветви к внутренним органам. *Грудные сердечные ветви* (rr. cardiaci thoracici) направляются к внеорганному сердечному сплетению. *Бронхиальные ветви* (rr. bronchiales) идут к корню легкого, где вместе с симпатическими нервами образуют *легочное сплетение* (plexus pulmonalis), иннервирующее легкое. *Пищеводные ветви* (rr. oesophageales) участвуют в образовании *пищеводного сплетения* (plexus esophagealis), ветви которого идут к стенкам этого органа.

В брюшной полости блуждающий нерв представлен передним и задним стволами блуждающих нервов, выходящими из пищеводного сплетения, и их ветвями. *Передний блуждающий ствол* (truncus vagalis anterior) переходит с передней поверхности пищевода на переднюю стенку желудка, отдает *передние желудочные ветви* (rr. gastrici anteriores), *привратниковую ветвь* (r. pyloricus) к пилорическому отделу желудка и *печеночные ветви* (rr. hepatici), которые между листками малого сальника идут к печени.

Задний блуждающий ствол (truncus vagalis posterior) переходит на заднюю стенку желудка отдает *задние желудочные ветви* (rr. gastrici posteriores), *чревные ветви* (rr. coeliaci), которые от этого сплетения идут к почкам, печени, селезенке, поджелудочной железе, тонкой кишке и толстой кишке (правой половине ободочной кишки) до уровня нисходящей ободочной кишки.

Добавочный нерв

Добавочный нерв (n. accessorius) образован отростками двигательных ядер, расположенных в покрывке продолговатого мозга и в 6 шейных сегментах спинного мозга. Корешки, выходящие из задней латеральной борозды продолговатого мозга позади оливы образуют *черепной корешок* добавочного нерва. Корешки, отходящие от бокового канатика спинного мозга - спинномозговые корешки, объединяясь образуют спинномозговой корешок добавочного нерва. Черепной и спинномозговой корешки, соединяясь, образуют один ствол, который выходит из полости черепа через яремное отверстие (рис. 466). У выхода из яремного отверстия ствол добавочного нерва отдает внутреннюю и наружную ветви. *Внутренняя ветвь* (r. internus), состоящая из черепного корешка входит в состав блуждающего нерва над его нижним узлом, заканчивается в глоточных ветвях и верхнем гортанном нерве, служит для иннервации мышц мягкого неба, гортани, мышц глотки. *Наружная ветвь* (r. externus), состоящая из волокон спинномозгового корешка, идет от яремного отверстия позади или впереди яремной вены, позади заднего брюшка двубрюшной мышцы и шилоподъязычной к грудинно-ключично-сосцевидной мышце, а также к трапецевидной мышце, которые иннервирует.

Подъязычный нерв

Подъязычный нерв (n. hypoglossus), образованный волокнами двигательного ядра продолговатого мозга, из которого выходит в борозде между пирамидой и оливой, направляется вперед и латерально в канал подъязычного нерва затылочной кости (рис. 466, 481). Выйдя из канала, подъязычный нерв соединяется с волокнами, отходящими от передних ветвей первого и второго спинномозговых нервов, идет вниз и вперед между внутренней сонной артерией и внутренней яремной веной, затем проходит под заднее брюшко двубрюшной мышцы и под шило-подъязычную мышцу в поднижнечелюстной треугольник, образуя дугу выпуклостью книзу, и отдает *язычные ветви* (rr. linguales),

состоящие из волокон, отходящих от ядра продолговатого мозга и иннервирующих мышцы языка. (рис. 486). Спинномозговые волокна подъязычного нерва отхо-

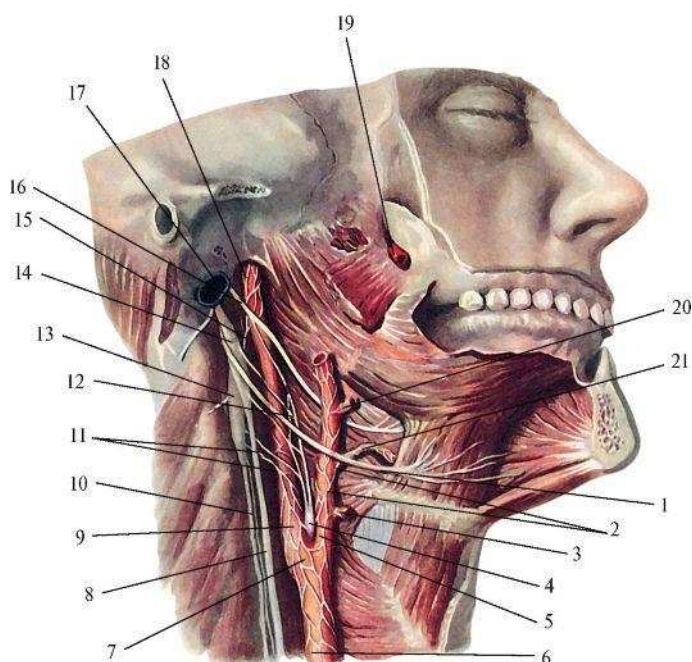


Рис. 486. Подъязычный нерв и его взаимоотношения с соседними нервами и сосудами. Вид справа. Правая половина нижней челюсти удалена.

1 - подъязычный нерв, 2 - наружное сонное сплетение, 3 - верхняя щитовидная артерия, 4 - сонный клубочек (гломус), 5 - наружная сонная артерия, 6 - общая сонная артерия, 7 - сонный синус, 8 - блуждающий нерв, 9 - внутренняя сонная артерия, 10 - симпатический ствол, 11 - наружные сонные нервы, 12 - синусная ветвь (языкоглоточного нерва), 13 - верхний шейный узел симпатического ствола, 14 - нижний узел блуждающего нерва, 15 - внутренний сонный нерв, 16 - языкоглоточный нерв, 17 - внутренняя яремная вена, 18 - внутреннее сонное сплетение, 19 - верхнечелюстная артерия, 20 - лицевая артерия (перерезана), 21 - язычная артерия.

дят от него к подбородочно-подъязычной и щитовидно-подъязычной мышцам, а также входят в состав *нисходящей ветви* (*r. descendens*), которая, образуя *глубокую шейную петлю* (*ansa cervicalis profunda*), располагается кпереди от общей сонной артерии или внутренней яремной вены и иннервирует лопаточно-подъязычную, грудино-подъязычную, грудино-щитовидную мышцы.

Спинномозговые нервы

Спинномозговые нервы (*nervi spinales*), 31-33 пары, и их ветви осуществляют иннервацию почти всех органов и частей тела. В стенках туловища, в коже и у органов опорно-двигательного аппа-

рата прослеживается сегментарное их распределение (рис. 487). Различают 8 пар шейных, 12 пар грудных, 5 пар поясничных, 5 пар крестцовых, 1-3 пары копчиковых нервов, соответствующих 31-33 сегментам спинного мозга. Каждый спинномозговой нерв после

выхода из межпозвоночного отверстия делится на переднюю, заднюю, менингеальную ветви (рис. 435), а также имеет соединительные ветви с симпатическим стволом. Менингеальные ветви (rr. meningeales) проникают через соответствующие межпозвоночные отверстия в позвоночный канал, где иннервируют стенки позвоночного канала, оболочки спинного мозга, кровеносные сосуды. Задние ветви (rr. dorsales, s. posteriores) иннервируют мышцы спины и затылка и кожу задней стороны головы и туловища, отдают к ним латеральные и медиальные ветви (rr. laterales et rr. mediales), (рис. 488). Задние ветви идут кзади между поперечными отростками позвонков. Задние ветви крестцовых спинномозговых нервов выходят через дорсальные крестцовые отверстия. Задняя ветвь первого спинномозгового нерва образует *подзатылочный нерв* (n. suboccipitalis), который идет кзади между затылочной костью и атлантом, иннервирует верхнюю и нижнюю косые мышцы головы, задние большую и малую прямые мышцы головы, а также суставы, образованные атлантом и осевым позвонком. Задняя ветвь второго шейного спинномозгового нерва - *большой затылочный нерв* (n. occipitalis major), идет между нижней косой и полуостистой мышцами головы и отдает мышечные и кожную ветви. Мышечные ветви иннервируют полуостистую и длинную мышцы головы, ременные мышцы головы и шеи. Длинная ветвь этого нерва поднимается вверх и иннервирует кожу затылочной области. Задние ветви остальных шейных спинномозговых нервов иннервируют кожу задней области шеи.

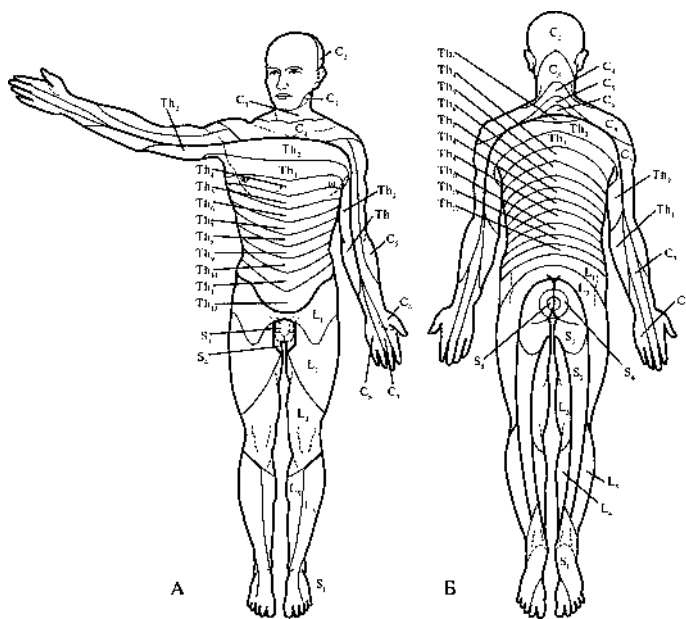


Рис. 487. Проекция сегментарной иннервации на поверхности тела человека. А - вид спереди, Б - вид сзади. С₁ - С_{VIII} - шейные сегменты, Th_I - Th_{XII} - грудные сегменты, L_I - L_V - поясничные сегменты, S_I - S_V - крестцовые сегменты.

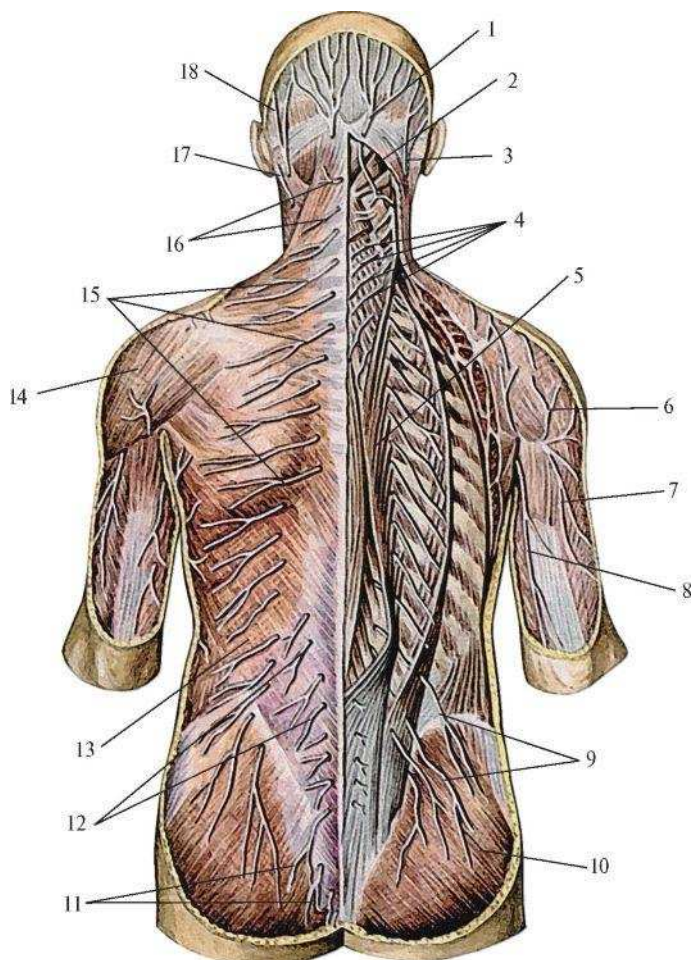


Рис. 488. Задние ветви спинномозговых нервов. Вид сзади.

1 - большой затылочный нерв, 2 - задняя большая прямая мышца головы, 3 - малый затылочный нерв, 4 - задние ветви (грудных нервов), 5 - длиннейшая мышца, 6 - верхний латеральный кожный нерв плеча (от подмышечного нерва), 7 - задний кожный нерв плеча (от лучевого нерва), 8 - медиальный кожный нерв плеча, 9 - верхние нервы ягодиц (от задних ветвей поясничных нервов), 10 - большая ягодичная мышца, 11 - средние нервы ягодиц (от задних ветвей крестцовых нервов), 12 - задние ветви поясничных нервов, 13 - широчайшая мышца спины, 14 - дельтовидная мышца, 15 - латеральные кожные ветви (от задних ветвей грудных нервов), 16 - латеральные ветви (от задних ветвей шейных нервов), 17 - большой ушной нерв, 18 - малый затылочный нерв.

Задние ветви грудных спинномозговых нервов разветвляются в мышцах и коже спины, которые они иннервируют. Задние ветви поясничных спинномозговых нервов иннервируют глубокие мышцы спины и кожу поясничной области. Три верхние ветви иннервируют также кожу наружной половины ягодичной области, образуя *верхние ветви ягодиц* (rr. clunium superiores). Задние ветви крестцовых спинномозговых нервов отдают ветви к крестцово-подвздошному суставу, иннервируют кожу задней стороны крестца, а 3 верхние ветви также образуют *средние ветви ягодиц* (rr. clunium medii), идущие к коже медиальной части крестцовой области. Задние ветви пятого крестцового и копчиковых спинномозговых нервов иннервируют кожу в области копчика и заднепроходного отверстия.

Передние ветви спинномозговых нервов (rr. anteriores, s. ventrales) иннервируют мышцы и кожу передних и боковых отделов шеи, груди, живота и конечностей. Сегментарное расположение сохраняют только ветви грудных спинномозговых нервов. Передние ветви шейных, поясничных, крестцовых и копчикового спинномозговых нервов образуют сплетения, которые представляют собой соединения спинномозговых нервов, обмен волокнами, принадлежащими соседним сегментам спинного мозга. Выделяют шейное, плечевое, поясничное, крестцовое и копчиковое сплетения.

Шейное сплетение

Шейное сплетение (plexus cervicalis) образовано передними ветвями четырех верхних шейных спинномозговых нервов (C_I-C_{IV}) (рис. 489). Располагается это сплетение между передней лестничной мышцей и длинной мышцей шеи (медиально), средней лестничной мышцей и мышцей, поднимающей лопатку, - латерально. Сплетение спереди и сбоку прикрыто грудино-ключично-сосцевидной мышцей. Из шейного сплетения выходят *мышечные ветви* (rami musculares), которые иннервируют длинные мышцы головы и шеи, лестничные мышцы, латеральную и переднюю прямые мышцы головы, мышцу, поднимающую лопатку, а также трапециевидную и грудино-ключично-сосцевидную мышцы. От шейного сплетения отходят волокна, образующие *нижний корешок* (radix inferior) *глубокой шейной петли* (ansa cervicalis), а также длинный диафрагмальный нерв. Верхний корешок этой петли образован нисходящей ветвью подъязычного нерва. Волокна шейной петли иннервируют поверхностные мышцы шеи, расположенные ниже подъязычной кости. **Диафрагмальный нерв** (n. phrenicus) спускается отвесно вниз, проходит по передней поверхности передней лестничной мышцы, в грудной полости идет впереди от корня легкого (рис. 490). Двигательные волокна диафрагмальных нервов иннервируют диафрагму, чувствительные волокна идут к плевре и перикарду (*перикардальная ветвь*, r. pericardiacus). *Брюшные ветви* (rr. abdominales) проходят в брюшную полость и иннервируют брюшину, выстилающую диафрагму и печень.

Чувствительными ветвями шейного сплетения, иннервирующими кожу передне-боковых отделов шеи, околоушной и заушной областей, являются большой ушной, малый затылочный нервы, поперечный нерв шеи и надключичные нервы, которые выходят под кожу позади средней трети грудино-ключично-сосцевидной мышцы (рис. 491).

Большой ушной нерв (n. auricularis magnus) идет вертикально вверх и иннервирует кожу задней и латеральной сторон ушной раковины, мочки уха и наружного слухового прохода, а также кожу лица в области околоушной слюнной железы. *Малый затылочный нерв* (n. occipitalis minor) направляется вверх и иннервирует кожу позади ушной раковины и над ней. *Поперечный нерв шеи* (n. transverses colli) направляется вперед, проникает через подкожную мышцу шеи, анастомозирует с шейной ветвью лицевого нерва, где образует *поверхностную шейную петлю* (ansa cervicalis superficialis). Нерв иннервирует кожу передней части шеи. *Надключичные нервы* (nn. supraclaviculares), *медиальные, промежуточные и латеральные*, выходят из-под заднего края грудино-ключично-сосцевидной мышцы, идут вниз, веерообразно расходятся и иннервируют кожу над ключицей и в верхне-передней области груди (до уровня третьего ребра).

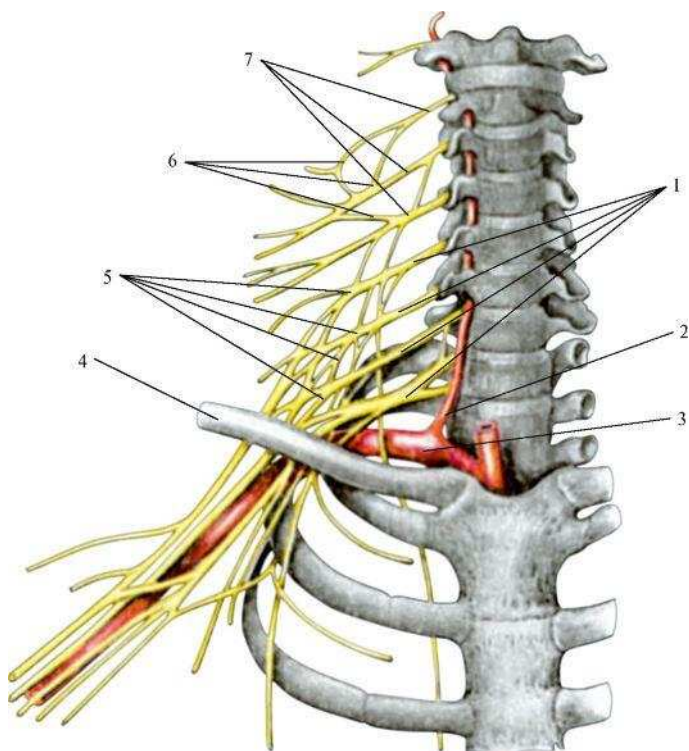


Рис. 489. Шейное и плечевое сплетения. Схема. Вид спереди.

1 - передние ветви нижних шейных спинномозговых нервов (V-VIII нервы), 2 - позвоночная артерия, 3 - подключичная артерия, 4 - ключица, 5 - плечевое сплетение, 6 - шейное сплетение, 7 - передние ветви верхних шейных спинномозговых нервов (I-IV нервы).

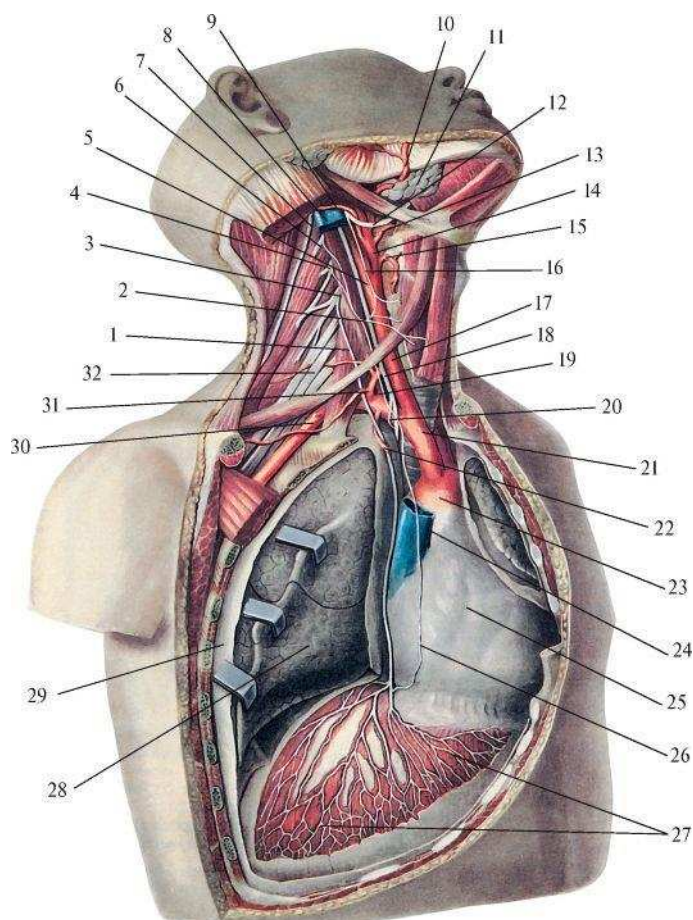


Рис. 490. Диафрагмальный нерв, правый. Вид справа. Мышцы шеи и правая стенка грудной полости удалены.

1 - диафрагмальный нерв, 2 - шейная петля, 3 - передняя ветвь IV шейного нерва, 4 - передняя ветвь III шейного нерва, 5 - внутренняя сонная артерия, 6 - передняя ветвь II шейного нерва, 7 - добавочный нерв, 8 - внутренняя яремная вена, 9 - затылочная артерия, 10 - лицевая артерия, 11 - поднижнечелюстная железа, 12 - подъязычный нерв, 13 - язычная артерия, 14 - наружная сонная артерия, 15 - верхняя щитовидная артерия, 16 - верхний корешок шейной петли, 17 - правая общая сонная артерия, 18 - блуждающий нерв, 19 - позвоночная артерия, 20 - возвратный гортанный нерв, 21 - плечеголовной ствол, 22 - внутренняя грудная артерия, 23 - дуга аорты, 24 - верхняя полая вена, 25 - сердце (в перикарде), 26 - добавочный диафрагмальный нерв, 27 - мышечные ветви диафрагмального нерва, 28 - правое легкое, 29 - реберная плевра, 30 - подключичная артерия, 31 - щитошейный ствол, 32 - плечевое сплетение.

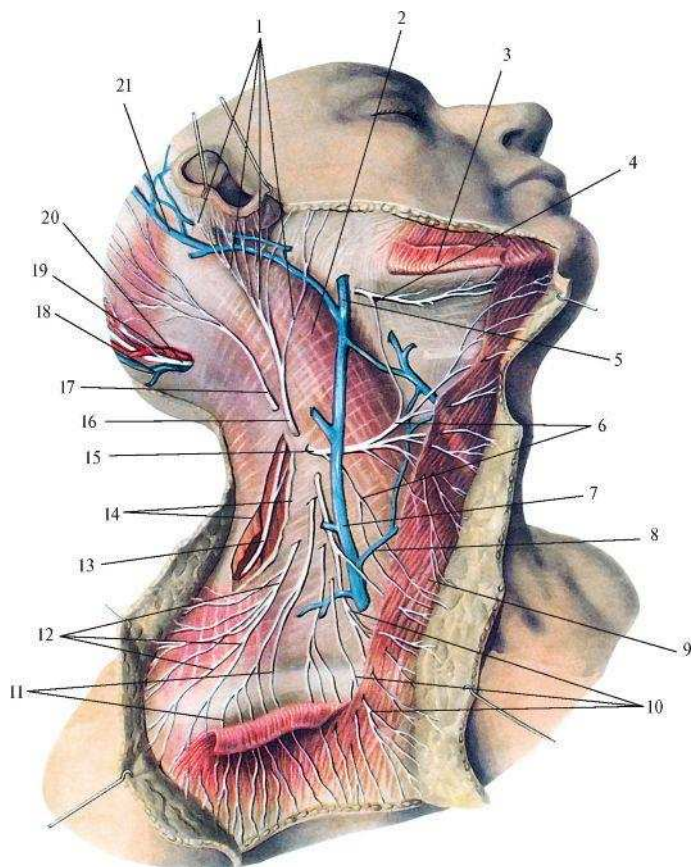


Рис. 491. Кожные нервы шейного сплетения. Вид справа. Подкожная мышца шеи частично удалена. 1 - ветви большого ушного нерва, 2 - грудино-ключично-сосцевидная мышца (покрыта поверхностной пластинкой шейной фасции), 3 - подкожная мышца шеи (отвернута), 4 - шейная ветвь лицевого нерва, 5 - занижнечелюстная вена, 6 - верхняя и нижняя ветви поперечного нерва шеи, 7 - наружная яремная вена, 8 - передняя яремная вена, 9 - подкожная мышца шеи, 10 - передние (медиальные) надключичные нервы, 11 - промежуточные надключичные нервы, 12 - задние (латеральные) надключичные нервы, 13 - добавочный нерв, 14 - поверхностная пластинка шейной фасции (вскрыта), 15 - поперечный нерв шеи, 16 - большой ушной нерв, 17 - малый затылочный нерв, 18 - затылочная вена, 19 - затылочная артерия, 20 - большой затылочный нерв, 21 - задняя ушная вена.

Плечевое сплетение

Плечевое сплетение (plexus brachialis) образовано передними ветвями четырех нижних шейных (G_v-G_{IIIx}) спинномозговых нервов (рис. 489). Вначале плечевое сплетение располагается в межлестничном промежутке (*надключичная часть*, pars supraclavicularis), где различают верхний, средний и нижний стволы плечевого сплетения (рис. 492). *Ниже ключицы* (подключичная часть, pars infraclavicularis) плечевое сплетение образует три пучка, окружающие в подмышечной ямке подмышечную артерию. Это медиальный, латеральный и задний пучки плечевого сплетения. От плечевого сплетения отходят короткие и длинные ветви. Короткие ветви иннервируют кости и мягкие ткани плечевого пояса, длинные ветви плечевого сплетения идут к свободной части верхней конечности. К коротким ветвям плечевого сплетения относятся дорсальный нерв лопатки, длинный грудной, подключичный, надлопаточный, подлопаточный, грудо-спинной, латеральный и медиальный грудные нервы, подмышечный нерв, а также мышечные ветви, которые

иннервируют лестничные мышцы и ременную мышцу шеи (рис. 492). *Дорсальный нерв лопатки* (n. dorsalis scapulae) идет по передней поверхности мышцы, поднимающей лопатку, проходит между средней и задней лестничными мышцами

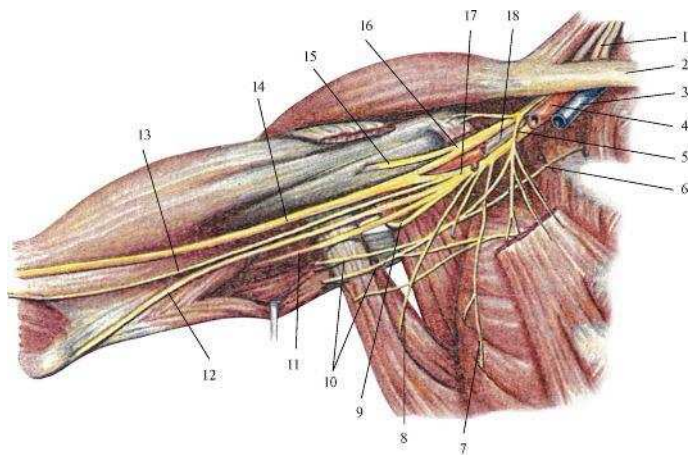


Рис. 492. Нервы плечевого сплетения, правого. Вид спереди.

1 - плечевое сплетение, 2 - ключица, 3 - подмышечная вена, 4 - подмышечная артерия, 5 - латеральные и медиальные грудные нервы, 6 - межреберно-плечевой нерв, 7 - длинный грудной нерв, 8 - грудно-спинной нерв, 9 - подмышечный нерв, 10 - медиальный кожный нерв плеча, 11 - лучевой нерв, 12 - локтевой нерв, 13 - медиальный кожный нерв предплечья, 14 - срединный нерв, 15 - мышечно-кожный нерв, 16 - латеральный пучок, 17 - медиальный пучок, 18 - задний пучок.

и разветвляется в большой и малой ромбо-видных мышцах и в мышце, поднимающей лопатку. *Длинный грудной нерв* (n. thoracicus longus) располагается между подлопаточной и передней зубчатой мышцами, спускается вниз и иннервирует переднюю зубчатую мышцу. *Подключичный нерв* (n. subclavius) кратчайшим путем идет вниз к подключичной мышце. *Надлопаточный нерв* (n. suprascapularis) направляется вниз к нижнему брюшку лопаточно-подъязычной мышцы, идет к вырезке лопатки, через которую проходит в надостную ямку, затем в подостную ямку под основанием акромиона и иннервирует надостную и подостную мышцы и капсулу плечевого сустава. *Подлопаточный нерв* (n. subscapularis) идет вниз и иннервирует подлопаточную и большую круглую мышцы. *Грудно-спинной нерв* (n. thoracodorsalis) направляется вниз вдоль наружного края лопатки к широчайшей мышце спины, которую иннервирует.

Латеральный и медиальный грудные нервы (nn. pectorales lateralis et medialis) идут вперед и заканчиваются в большой грудной мышце (медиальный нерв) и в малой грудной (латеральный нерв). *Подмышечный нерв* (n. axillaris) идет латерально и вниз по передней поверхности подлопаточной мышцы, проходит через четырехстороннее отверстие, огибает хирургическую шейку плечевой кости и отдает мышечные ветви к дельтовидной и малой круглой мышцам, а также ветвь к капсуле плечевого сустава. Конечной ветвью подмышечного нерва является *верхний латеральный кожный нерв плеча* (n. cutaneus brachii lateralis superior), который выходит под кожу между дельтовидной мышцей и длинной головкой трехглавой мышцы плеча и иннервирует кожу над дельтовидной мышцей и в латеральной части плеча (рис. 493).

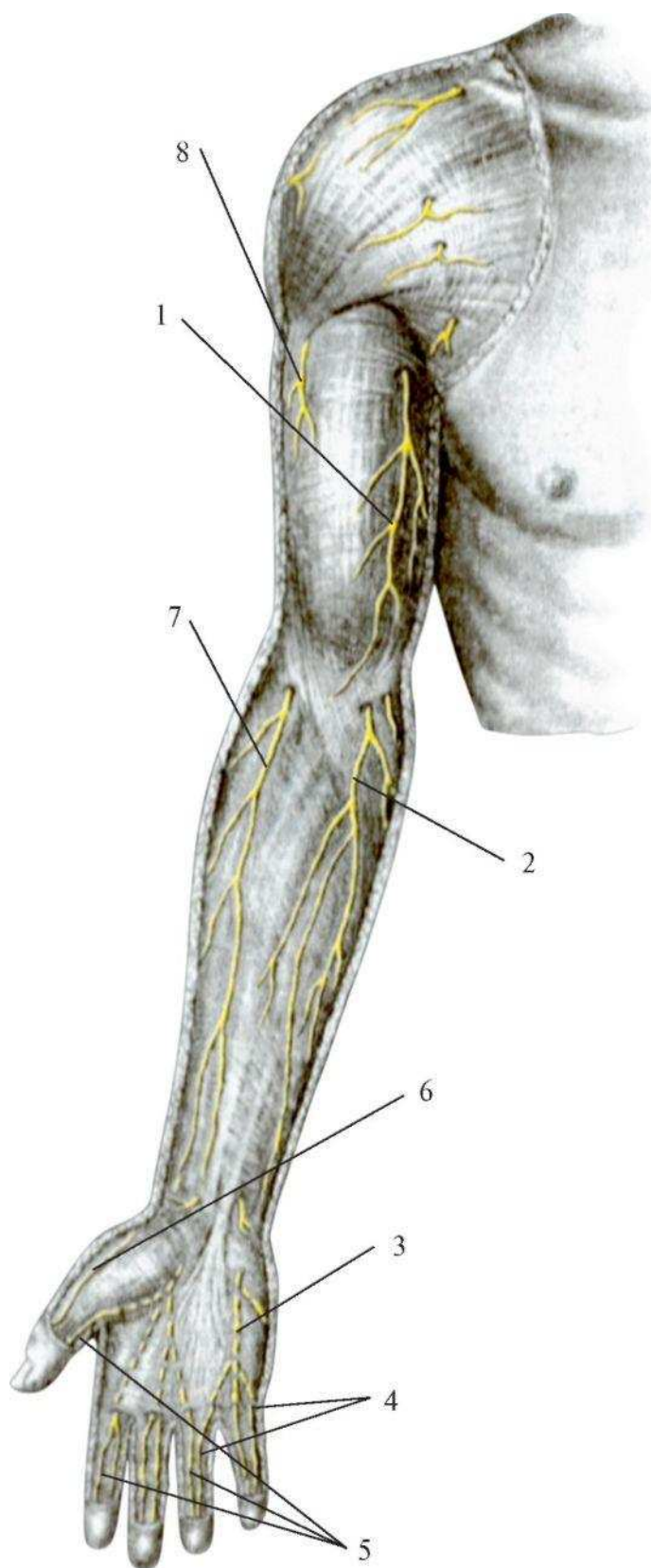


Рис. 493. Кожные нервы верхней конечности. Вид спереди.

1 - медиальный кожный нерв плеча, 2 - медиальный кожный нерв предплечья, 3 - поверхностная ладонная ветвь локтевого нерва, 4 - собственные ладонные нервы пальцев (из локтевого нерва), 5 - собственные ладонные нервы пальцев (из срединного нерва), 6 -

поверхностная ветвь лучевого нерва, 7 - латеральный кожный нерв предплечья (из мышечно-кожного нерва), 8 - верхний латеральный кожный нерв плеча (из подмышечного нерва).

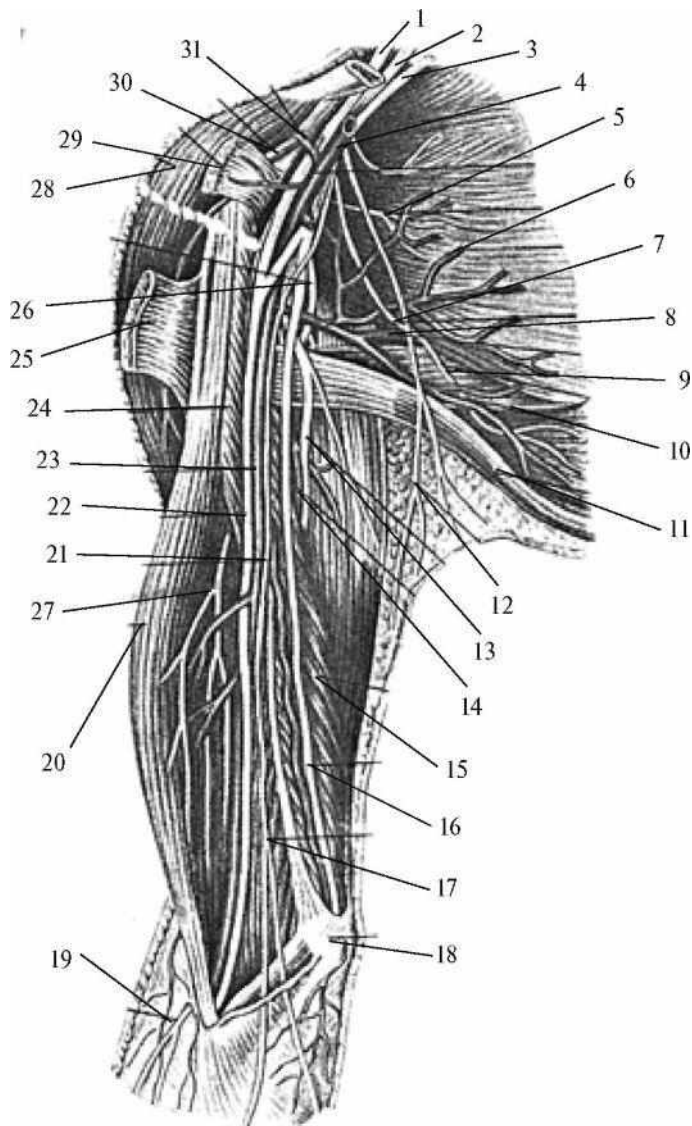


Рис. 494. Длинные ветви плечевого сплетения. Вид спереди. Большая и малая грудные мышцы удалены. Двуглавая мышца плеча отвернута в сторону.

1 - латеральный пучок, 2 - задний пучок, 3 - медиальный пучок, 4 - подмышечная артерия, 5 - подлопаточный нерв, 6 - подлопаточная мышца, 7 - подлопаточная артерия, 8 - артерия, огибающая лопатку, 9 - грудоспинной нерв, 10 - грудоспинная артерия, 11 - широчайшая мышца спины, 12 - медиальный кожный нерв плеча, 13 - лучевой нерв, 14 - глубокая артерия плеча, 15 - трехглавая мышца плеча, 16 - локтевой нерв, 17 - медиальный кожный нерв предплечья, 18 - медиальный надмыщелок, 19 - латеральный кожный нерв предплечья, 20 - двуглавая мышца плеча, 21 - верхняя локтевая коллатеральная артерия, 22 - срединный нерв, 23 - плечевая артерия, 24 - клювовидно-плечевая мышца, 25 - большая грудная мышца, 26 - подмышечный нерв, 27 - мышечно-кожный нерв, 28 - дельтовидная мышца, 29 - малая грудная мышца, 30 - дельтовидная ветвь (от грудно-акромиальной артерии), 31 - грудно-акромиальная артерия.

Длинные ветви плечевого сплетения иннервируют кости и суставы, мышцы и кожу свободной части верхней конечности. К длинным ветвям плечевого сплетения относят мышечно-кожный нерв, медиальный кожный нерв плеча, медиальный кожный нерв предплечья, срединный, локтевой и лучевой нерв (рис. 494).

Мышечно-кожный нерв (n. musculocutaneus) идет вниз и латерально, иннервирует клювовидно-плечевую, плечевую мышцы и двуглавую мышцу плеча. Конечная ветвь мышечно-кожного нерва прободает фасцию плеча и продолжается в *латеральный кожный нерв предплечья* (n. cutaneus antebrachii lateralis), который иннервирует кожу этой области вплоть до возвышения большого пальца кисти (рис. 493). *Медиальный кожный нерв плеча* (n. cutaneus brachii medialis) разветвляется в коже медиальной стороны плеча до локтевого сустава. *Медиальный кожный нерв предплечья* (n. cutaneus antebrachii medialis) прободает фасцию плеча и разветвляется в коже медиальной стороны предплечья, а также в коже нижнего отдела плеча и в области локтевого сустава (рис. 493). *Срединный нерв* (n. medianus) на плече проходит вначале вместе с плечевой артерией, проходит под апоневрозом двуглавой мышцы плеча, затем идет вниз между поверхностным и глубоким сгибателями пальцев. На ладонь нерв проходит через канал запястья.

На плече и в локтевой ямке срединный нерв ветвей не дает. На предплечье этот нерв отдает мышечные ветви к круглому и квадратному пронаторам, поверхностному сгибателю пальцев, длинному сгибателю большого пальца, длинной ладонной мышце, лучевому сгибателю запястья, глубокому сгибателю пальцев (латеральной его части). Крупной ветвью срединного нерва на предплечье является *передний межкостный нерв предплечья* (n. interosseus antebrachii anterior), который лежит на передней поверхности межкостной перепонки предплечья и иннервирует ее и кости предплечья, глубокие мышцы передней группы предплечья и капсулу лучезапястного сустава.

От срединного нерва отходит *ладонная ветвь* (r. palmaris), которая иннервирует кожу латеральной стороны запястья и часть кожи возвышения большого пальца. Средний нерв проходит через канал запястья на ладонь, где под ладонным апоневрозом он разделяется на *три общих ладонных пальцевых нерва* (nn. digitales palmares communes), которые образуют *собственные пальцевые нервы* (nn. digitales palmares proprii), иннервирующие кожу трех с половиной пальцев (1-го, 2-го, 3-го и латеральной стороны 4-го пальца), (рис. 495). На кисти срединный нерв иннервирует также короткую мышцу, отводящую большой палец, мышцу, противопоставляющую большой палец, поверхностную головку короткого сгибателя большого пальца, первую и вторую червеобразные мышцы, суставы запястья и первых четырех пальцев.

Локтевой нерв (n. ulnaris) вначале располагается рядом со срединным нервом и чуть медиальнее плечевой артерии, затем отклоняется в медиальную сторону, прободает медиальную межмышечную перегородку плеча и идет вниз до задней стороны медиального надмыщелка плечевой кости (рис. 494). На плече локтевой нерв ветвей не дает. На предплечье нерв ложится в локтевую борозду между локтевым сгибателем запястья и поверхностным сгибателем пальцев, иннервирует локтевой сгибатель запястья и медиальную половину глубокого сгибателя пальцев (рис. 495). Возле головки локтевой кости от локтевого нерва отходит его *тыльная ветвь* (r. dorsalis n. ulnaris), которая на тыле кисти делится на *пять тыльных пальцевых нервов* (nn. digitales dorsales), (рис. 496). Эти ветви иннервируют кожу тыла кисти с локтевой стороны, кожу 4-го, 5-го пальцев и

локтевой стороны 3-го пальца. На кисти ладонная ветвь делится на поверхностную и глубокую ветви. *Поверхностная ветвь* (r. superficialis), располагающаяся под ладонным апоневрозом, делится на *общие ладонные пальцевые нервы* (nn. digitales palmares communes), которые разделяются на *собственные ладонные пальцевые нервы* (nn. digitales palmares proprii), иннервирующие кожу обращенных друг к другу сторон 4-го и 5-го пальцев и локтевую сторону кожи мизинца, а также кожу тыльной стороны средней и дистальной фаланг этих пальцев. *Глубокая ветвь* (r. profundus) идет вдоль глубокой артериальной ладонной дуги и иннервирует все мышцы возвышения мизинца, тыльные и ладонные

межкостные мышцы, а также приводящую мышцу большого пальца и глубокую головку короткого сгибателя большого пальца, третью и четвертую червеобразные мышцы, кости, суставы и связки кисти.

Лучевой нерв (n. radialis) вначале идет позади подмышечной артерии, затем проходит в плече-мышечный канал, где отдает ветви к трехглавой мышце плеча (рис. 494). До входа в этот канал от лучевого нерва отходит *задний кожный нерв плеча* (n. cutaneus brachii posterior), который иннервирует кожу заднелатеральной стороны нижней части плеча. Выйдя из плече-мышечного канала, лучевой нерв на уровне локтевого сустава делится на поверхностную и глубокие ветви (рис. 495). *Поверхностная ветвь* (r. superficialis) идет вниз, отклоняется в латеральном направлении и переходит на тыл предплечья, где делится на *пять тыльных пальцевых нервов* (nn. digitales dorsales), (рис. 496). Два нерва направляются к коже лучевой и локтевой сторон большого пальца, остальные три тыльных пальцевых нерва разветвляются в коже 2-го и лучевой стороны 3-го пальцев. Кожу тыла средней и дистальной фаланг 2-го и 3-го пальцев иннервирует ладонные пальцевые нервы срединного нерва. *Глубокая ветвь* (r. profundus) лучевого нерва переходит на тыльную сторону предплечья, иннервирует мышцы тыла предплечья и отдает *задний межкостный нерв предплечья* (n. interosseus antebrachii posterior), который иннервирует межкостную перепонку и рядом расположенные мышцы. В плече-мышечном канале от лучевого нерва отходит *задний кожный нерв предплечья* (n. cutaneus ante-

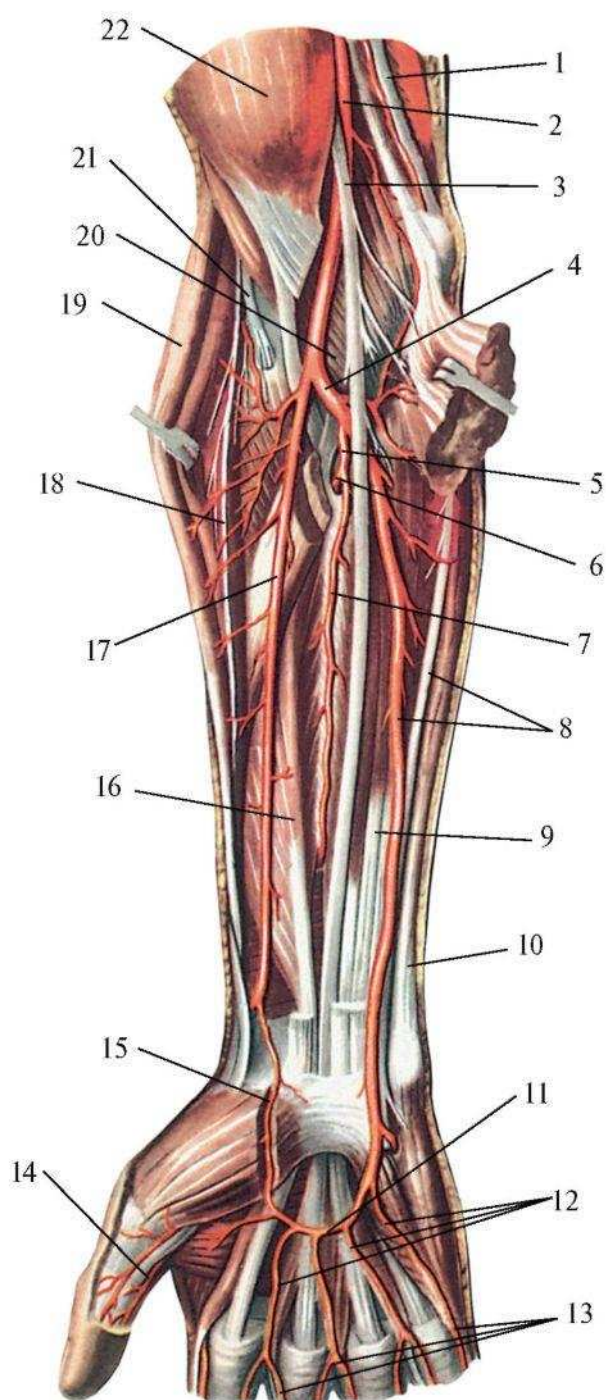


Рис. 495. Срединный и локтевой нервы и их ветви. Вид спереди. Поверхностные мышцы предплечья и возвышения мизинца удалены. 1 - локтевой нерв, 2 - плечевая артерия, 3 - срединный нерв, 4 - локтевая артерия, 5 - общая межкостная артерия, 6 - задняя межкостная артерия, 7 - передняя межкостная артерия, 8 - локтевая артерия и локтевой нерв, 9 - глубокий сгибатель пальцев, 10 - локтевой сгибатель запястья, 11 - поверхностная ладонная дуга, 12 - общие ладонные пальцевые артерии, 13 - собственные ладонные пальцевые артерии, 14 - артерия большого пальца кисти, 15 - поверхностная ладонная ветвь лучевой артерии, 16 - длинный сгибатель большого пальца кисти, 17 - лучевая артерия, 18 - поверхностная ветвь лучевого нерва, 19 - плечелучевая мышца, 20 - плечевая мышца, 21 - глубокая ветвь лучевого нерва, 22 - двуглавая мышца плеча.

brachii posterior), который выходит на заднюю сторону предплечья, где иннервирует кожу до уровня лучезапястного сустава.

Грудные нервы

Передние ветви грудных спинномозговых нервов образуют межреберные нервы, которые иннервируют все мышцы и кожу боковых и передних отделов грудной и брюшной стенок, париетальную плевру и брюшину, а также молочную железу.

Межреберные нервы (nn. intercostales), 11 пар, направляются латерально и вперед в межреберных промежутках, а 12-я передняя ветвь - *подреберный нерв* (n. subcostalis) идет под 12-м ребром (рис. 497). Каждый межреберный нерв проходит у нижнего края соответствующего ребра под одноименными артерией и веной, между наружной и внутренней межреберными мышцами. Межреберные нервы иннервируют наружные и внутренние межреберные мышцы, подреберные мышцы, мышцы, поднимающие ребра, поперечную мышцу груди, задние зубчатые мышцы. Мышечные ветви шести нижних нервов проходят через реберную часть диафрагмы, идут косо вниз и вперед между внутренней косой и поперечной мышцами живота, отдают к ним мышечные ветви, а также к наружной косой и к прямой мышцам живота.

Каждый межреберный нерв отдает переднюю и латеральную кожные ветви. Латеральные кожные ветви (rr. cutanei laterales) идут к коже груди, между зубцами передней зубчатой мышцы (грудные) или через наружную косую мышцу живота (брюшные). Латеральные кожные ветви 3-го и 4-го межреберных нервов участвуют в иннервации молочной железы (латеральные ветви молочной железы).

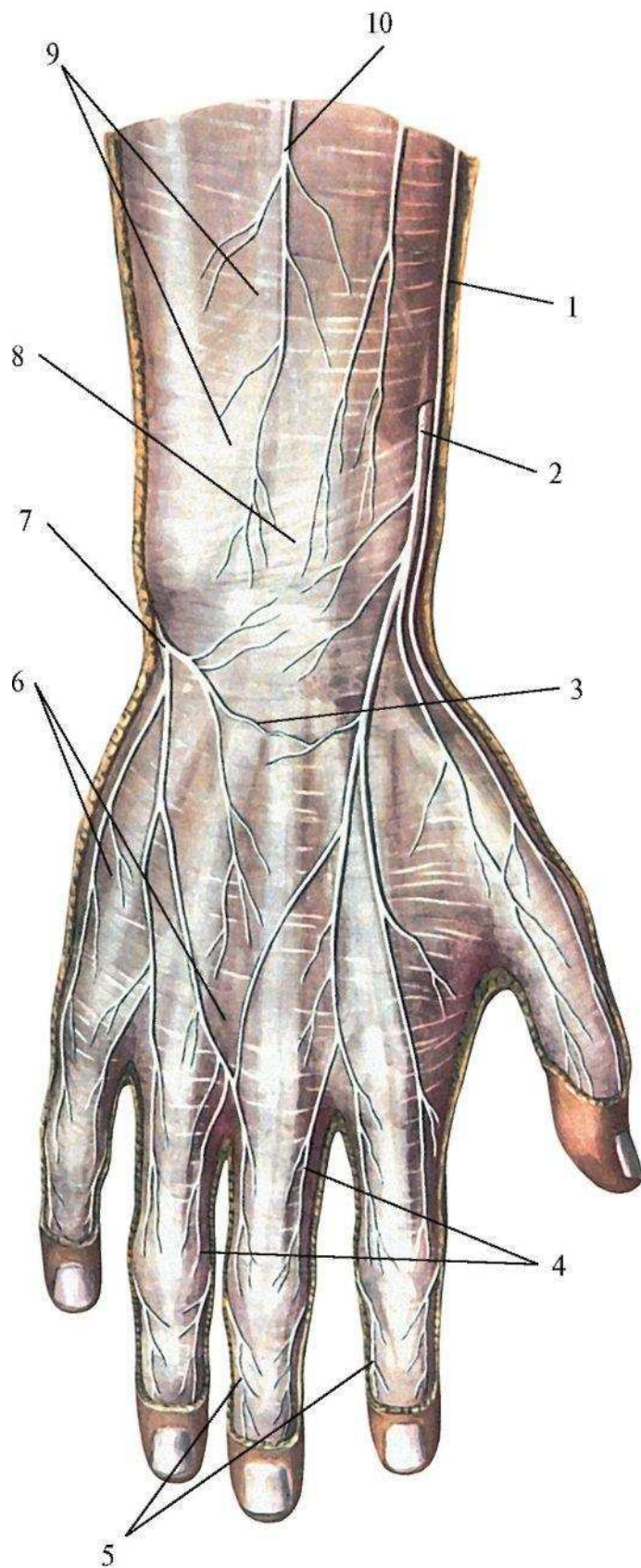


Рис. 496. Кожные нервы тыльной стороны кисти.

1 - латеральный кожный нерв предплечья, 2 - поверхностная ветвь лучевого нерва, 3 - соединительная локтевая ветвь, 4 - тыльные пальцевые нервы, 5 - собственные пальцевые нервы, 6 - тыльная фасция кисти, 7 - тыльная ветвь локтевого нерва, 8 - удерживатель мышц-разгибателей, 9 - фасция предплечья, 10 - задний кожный нерв предплечья.

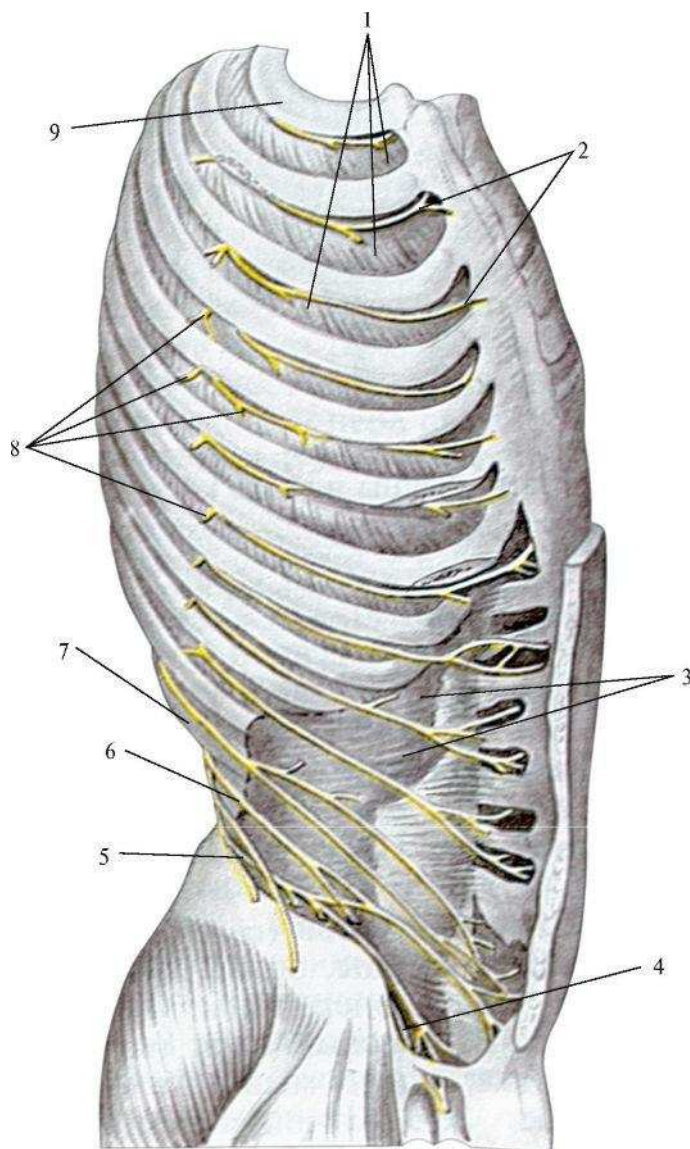


Рис. 497. Межреберные нервы. Вид справа. Наружные межреберные и косые мышцы живота удалены. 1 - межреберные мышцы, 2 - передние кожные грудные ветви межреберных нервов, 3 - поперечная мышца живота, 4 - подвздошно-паховый нерв, 5 - подвздошно-подчревный нерв, 6 - подреберный нерв (XII межреберный нерв), 7 - XII ребро, 8 - латеральные кожные ветви межреберных нервов, 9 - I ребро.

Передние кожные ветви (rr. cutanei anteriores) верхних шести межреберных нервов выходят к коже возле края грудины, прободая большую грудную мышцу. Ветви 2-го и 3-го межреберных нервов отдают медиальные ветви к молочной железе.

В области живота передние ветви седьмого-двенадцатого межреберных нервов прободают прямую мышцу живота и передний листок ее влагалища и разветвляются в коже над этой мышцей.

Ветви межреберных нервов иннервируют также реберную и диафрагмальную части плевры, париетальную брюшину передне-латеральной стенки брюшной полости и диафрагмы.

Передние ветви поясничных, крестцовых и копчикового спинномозговых нервов соединяются между собой и образуют поясничное и крестцовое сплетения (рис. 498), ветви которых иннервируют переднюю и боковые стенки живота (над паховой связкой), стенки таза, нижнюю конечность, в том числе и ее кожные покровы.

Поясничное сплетение

Поясничное сплетение (plexus lumbalis) образовано передними ветвями трех верхних поясничных (L_I-L_{III}) и частью передней ветви 12-го грудного спинномозговых нервов. Другая часть передних ветвей четвертого и пятого поясничных спинномозговых нервов участвует в образовании крестцового сплетения. Поясничное сплетение в виде соединяющихся друг с другом передних ветвей спинномозговых нервов располагается кпереди от поперечных отростков поясничных позвонков и на передней поверхности квадратной мышцы поясницы, в толще большой поясничной мышцы. Ветви поясничного сплетения иннервируют часть мышц и кожи брюшной стенки, кожу наружных половых органов, кожу и мышцы переднемедиальной стороны бедра, кожу медиальной стороны голени и тыла стопы. Ветвями поясничного сплетения являются мышечные ветви, подвздошно-подчревный нерв, подвздошно-паховый, бедренно-половой нервы, латеральный кожный нерв бедра, запиательный и бедренный нервы.

Мышечные ветви (rr. musculares) направляются к квадратной мышце поясницы, малой и большой поясничным мышцам.

Подвздошно-подчревный нерв (n. iliohypogastricus) прободает большую поясничную мышцу, проходит позади почки по передней поверхности квадратной мышцы поясницы (рис. 498). Далее нерв идет вперед и вниз, располагается между поперечной и внутренней косой мышцами живота, отдавая им мышечные ветви. Над серединой подвздошного гребня подвздошно-подчревный нерв отдает *латеральную кожную ветвь* (r. cutaneus lateralis), которая разветвляется в коже латеральной области бедра над большим вертелом. *Передняя кожная ветвь* (r. cutaneus anterior) иннервирует кожу рядом с наружным кольцом пахового канала и над лобковым симфизом.

Подвздошно-паховый нерв (n. ilioinguinalis) идет по передней поверхности квадратной мышцы поясницы, затем между поперечной и внутренней косой мышцам живота, иннервирует их (рис. 498). Далее нерв идет через паховый канал и разветвляется в коже лобка, мошонки у мужчин (*передние мошоночные ветви*, nn. scrotales anteriores) или большой половой губы у женщин (*передние губные ветви*, nn. labiales anteriores), а также кожу медиальной верхней части бедра.

Бедренно-половой нерв (n. genitofemoralis) проходит на переднюю поверхность большой поясничной мышцы и делится на *половую ветвь* (r. genitalis) и *бедренную ветвь* (r. femoralis)? (рис. 498). Половая ветвь вместе с семенным канатиком идет в паховом канале. У мужчин половая ветвь иннервирует мышцу, поднимающую яичко, кожу мошонки и

верхне-медиальной области бедра. У женщин эта ветвь идет вместе с круглой связкой матки в паховом канале и заканчивается в коже большой половой губы.

Бедренная ветвь бедренно-полового нерва направляется вниз под паховую связку и разветвляется в коже бедра ниже этой связки.

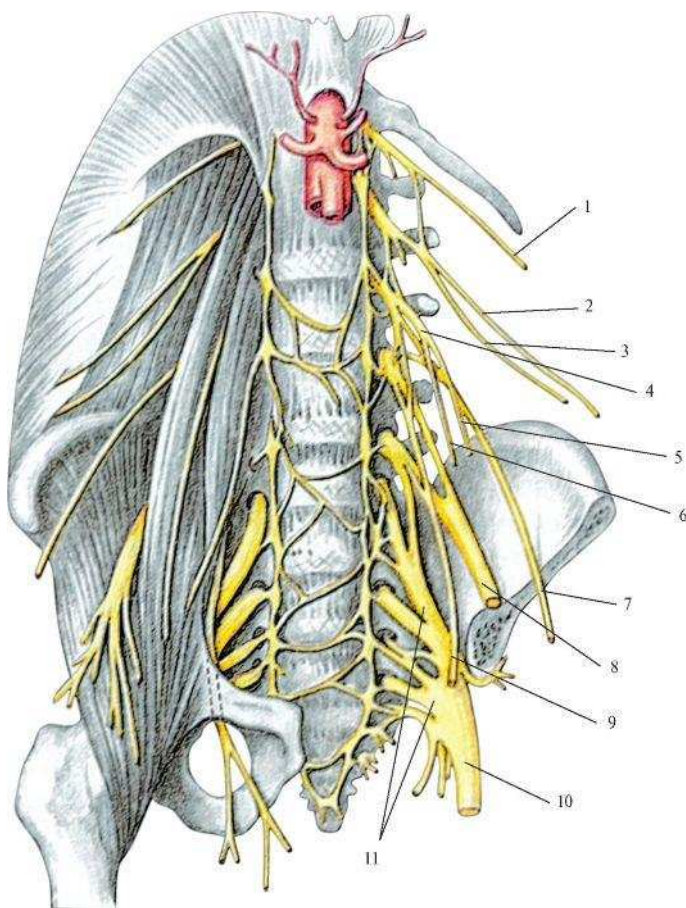


Рис. 498. Поясничное и крестцовое сплетения. Слева мышцы и часть костей удалены. 1 - подреберный нерв, 2 - подвздошно-подчревный нерв, 3 - подвздошно-паховый нерв, 4 - бедренно-половой нерв, 5 - половая ветвь бедренно-полового нерва, 6 - бедренная ветвь бедренно-полового нерва, 7 - латеральный кожный нерв бедра, 8 - бедренный нерв, 9 - запирающий нерв, 10 - седалищный нерв, 11 - крестцовое сплетение

Латеральный кожный нерв бедра (n. cutaneus femoris lateralis) выходит из-под латерального края большой поясничной мышцы, доходит до передней верхней подвздошной ости. Затем нерв проходит под паховой связкой на бедро, идет вниз, и разветвляется в коже латеральной стороны бедра, вплоть до коленного сустава (рис. 499).

Запирающий нерв (n. obturatorius) выходит из-под медиального края большой поясничной мышцы, идет через запирающий канал на медиальную сторону бедра (рис. 500). Этот нерв отдает ветвь к наружной запирающей и гребенчатой мышцам, к длинной и короткой приводящим мышцам, к тонкой мышце, к капсуле тазобедренного сустава, а также к коже медиальной стороны бедра.

Бедренный нерв (n. femoralis) идет вниз, из полости таза на бедро выходит через мышечную лакуну в толще подвздошно-поясничной мышцы (рис. 500). Под паховой

связкой бедренный нерв делится на мышечные, кожные ветви и подкожный нерв. *Мышечные ветви* (gr. musculares) идут к подвздошной мышце, к четырехглавой мышце бедра, портняжной и гребенчатой мышцам, к капсуле тазобедренного сустава. *Кожные ветви* (gr. cutanei anteriores) иннервируют кожу передней стороны бедра до уровня надколенника. *Длинная ветвь - подкожный нерв* (n. saphenus) выходит через переднюю стенку приводящего канала, отдает поднадколенниковую ветвь и медиальные кожные ветви голени. Затем подкожный нерв спускается по медиальной стороне голени (рядом с большой подкожной веной ноги) и иннервирует кожу передне-медиальной стороны голени и медиальной стороны стопы, вплоть до большого пальца.

Крестцовое сплетение

Крестцовое сплетение (plexus sacralis) образуется на передней стороне крестца и груше-

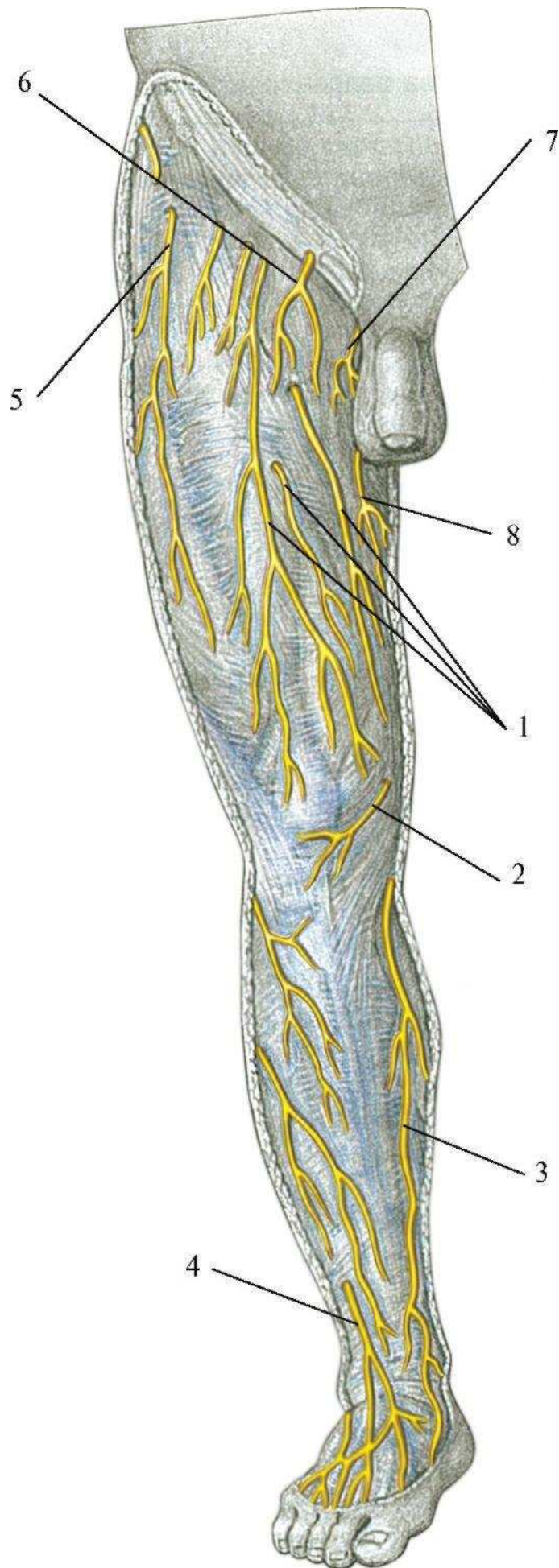


Рис. 499. Кожные нервы нижней конечности. Вид спереди.

1 - передние кожные ветви бедренного нерва, 2 - поднадколенниковая ветвь, 3 - подкожный нерв, 4 - поверхностный малоберцовый нерв, 5 - латеральный кожный нерв бедра, 6 - бедренная ветвь бедренно-полового нерва, 7 - кожная бедренная ветвь подвздошно-пахового нерва, 8 - кожная ветвь запирающего нерва.

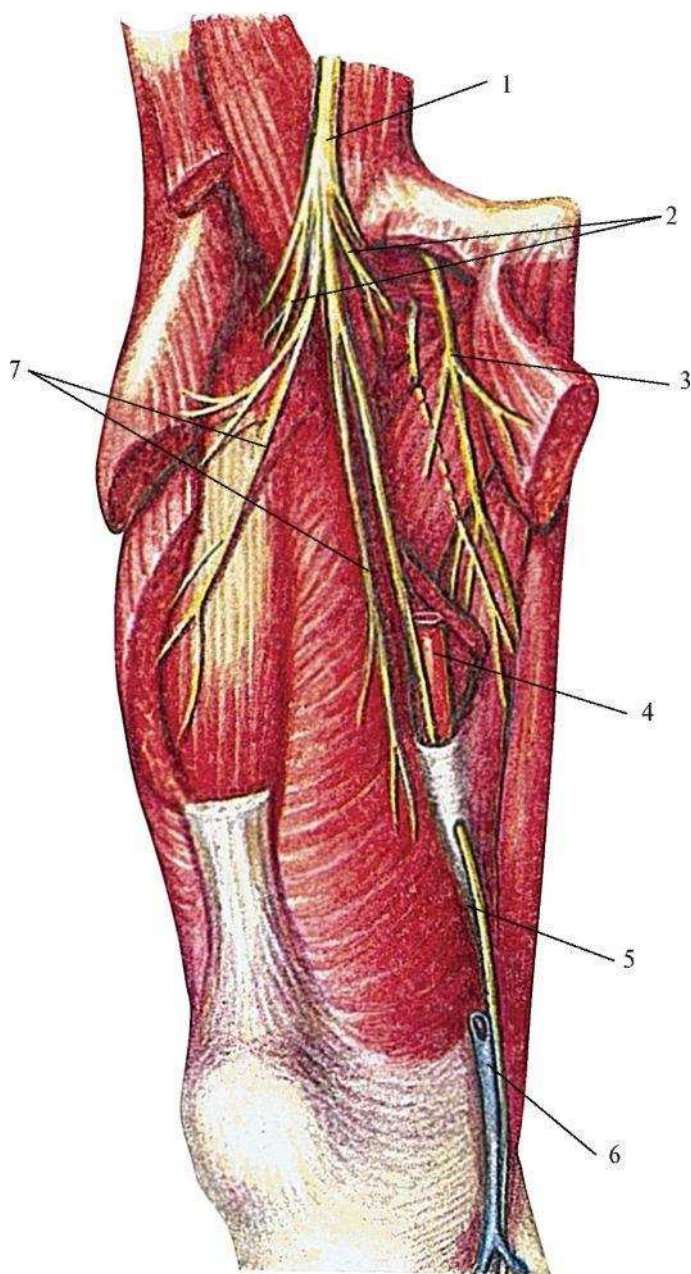


Рис. 500. Бедренный и запирающий нервы и их ветви. Вид спереди. Поверхностные мышцы удалены. 1 - бедренный нерв, 2 - передние кожные ветви бедренного нерва, 3 - запирающий нерв, 4 - бедренная артерия, 5 - подкожный нерв, 6 - большая подкожная вена ноги, 7 - мышечные ветви бедренного нерва.

видной мышцы частью передних ветвей четвертого и пятого поясничных нервов и передними ветвями первого-третьего крестцовых (S_1-S_{III}) спинномозговых нервов (рис.

498). Короткие ветви сплетения заканчиваются в области тазового пояса, длинные ветви идут к мышцам, суставам, костям и коже свободной части нижней конечности.

К коротким ветвям крестцового сплетения относят внутренний запирающий и грушевидный нервы, нерв квадратной мышцы бедра, а также верхний и нижний ягодичные и половой нервы (рис. 501).

Верхний ягодичный нерв (n. gluteus superior) выходит из полости таза через надгрушевидное отверстие, идет к малой и средней ягодичным мышцам, а также отдает ветвь к мышце-напрягателю широкие фасции бедра.

Нижний ягодичный нерв (n. gluteus inferior) из полости малого таза выходит через подгрушевидное отверстие (вместе с седалищным и половым нервами), иннервирует большую ягодичную мышцу, а также отдает ветвь к капсуле тазобедренного сустава.

Половой нерв (n. pudendus) из полости таза выходит через подгрушевидное отверстие, затем огибает седалищную ость и через малое седалищное отверстие проникает в седалищно-прямокишечную ямку, отдает нижние прямокишечные и промежностные нервы (рис. 502). *Нижние прямокишечные нервы* (nn. rectales inferiores) иннервируют наружный сфинктер заднего прохода и кожу анальной области. *Промежностные нервы* (nn. perineales) иннервируют мышцы и кожу промежности и мошонки у мужчин или большой половой губы у женщин. Конечной ветвью полового нерва является *дорсальный нерв полового члена (клитора)* (n. dorsalis penis, s. clitoridis), который отдает ветви к пещеристым телам, головке полового члена (клитора), коже полового члена у мужчин, большой и малой половых губ (у женщин), а также ветви к глубокой поперечной мышце промежности и сфинктеру уретры.

К длинным ветвям крестцового сплетения относятся задний кожный нерв бедра и седалищный нерв (рис. 501).

Задний кожный нерв бедра (n. cutaneus femoris posterior) выходит из полости малого таза через подгрушевидное отверстие и спускается вниз рядом с седалищным нервом, отдает *нижние нервы ягодиц* (nn. duntium inferiores), которые иннервируют кожу нижней части ягодичной области, и *промежностные нервы* (nn. perineales) к коже промежности. Далее задний кожный нерв бедра идет вниз, прободает широкую фасцию и разветвляется в коже задне-медиальной стороны бедра вплоть до подколенной ямки (рис. 503).

Седалищный нерв (n. ischiadicus) выходит из полости таза через подгрушевидное отверстие вместе с нижним ягодичным, половым нервами, задним кожным нервом бедра и внутренней половой артерией, по задней стороне большой приводящей мышцы. На уровне верхнего угла подколенной ямки или выше седалищный нерв разделяется на большеберцовый и общий малоберцовый нервы (рис. 504). От седалищного нерва отходят мышечные ветви к внутренней запирающей, близнецовым мышцам, к квадратной мышце бедра, к полусухожильной, полуперепончатой мышцам, длинной головке двуглавой мышцы бедра и задней части большой приводящей мышцы.

Большеберцовый нерв (n. tibialis) спускается вертикально вниз, уходит под камбаловидную мышцу в голенно-подколенный канал. Позади медиальной лодыжки этот нерв делится на свои конечные ветви - медиальный и латеральный подошвенные нервы

1 - верхний ягодичный нерв, 2 - седалищный нерв, 3 - нижний нерв ягодичы, 4 - задний кожный нерв бедра, 5 - нижний ягодичный нерв.

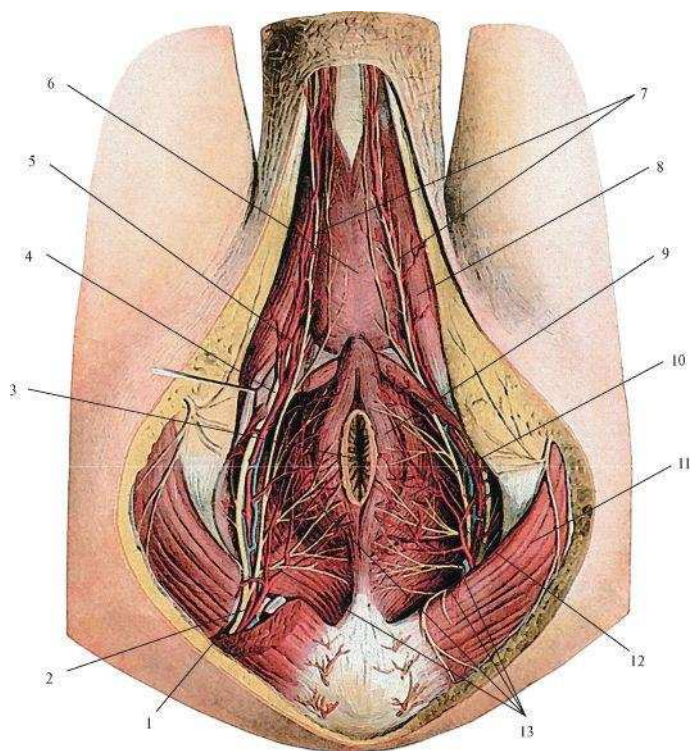


Рис. 502. Половой нерв и его ветви в области мужской промежности. Вид снизу.

1 - половой нерв, 2 - внутренняя половая артерия, 3 - задний проход, 4 - дорсальный нерв полового члена, 5 - артерия луковицы полового члена, 6 - луковично-губчатая мышца, 7 - задние мошоночные нервы, 8 - седалищно-пещеристая мышца, 9 - наружный сфинктер заднего прохода, 10 - мышца, поднимающая задний проход, 11 - большая ягодичная мышца, 12 - нижняя прямокишечная артерия, 13 - нижние прямокишечные нервы.

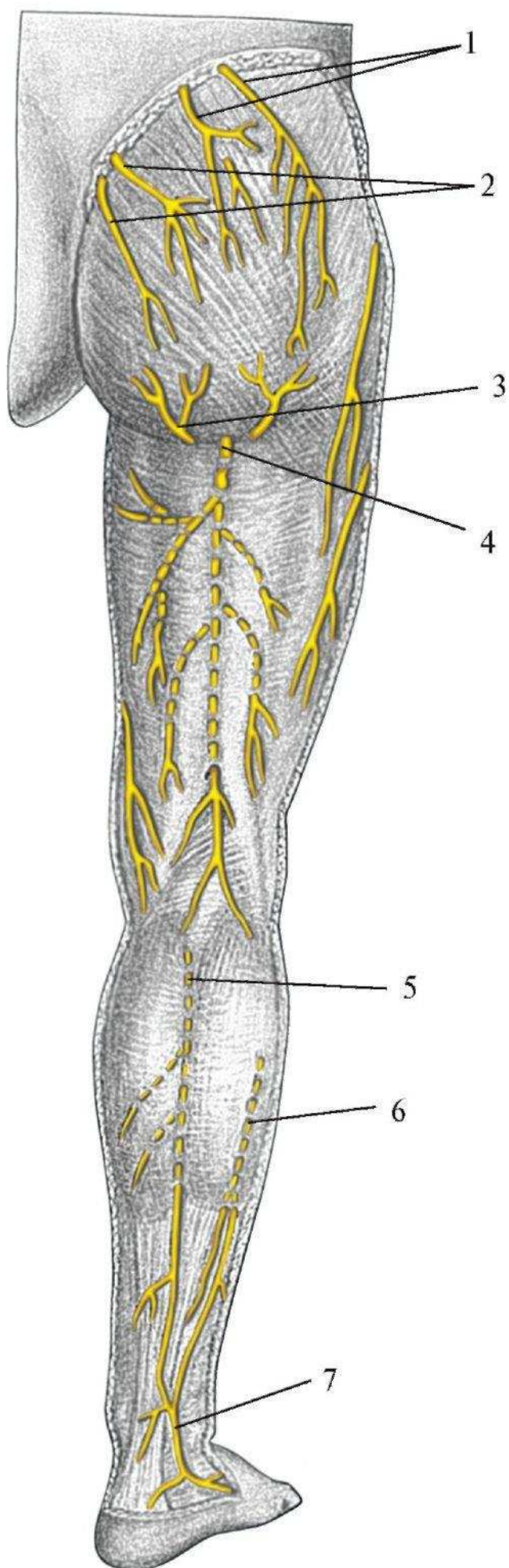


Рис. 503. Кожные нервы ягодичной области и свободной части нижней конечности. Вид сзади.

1 - верхние нервы ягодицы, 2 - средние нервы ягодицы, 3 - нижние ветви ягодицы, 4 - задний кожный нерв бедра, 5 - медиальный кожный нерв икры, 6 - латеральный кожный нерв икры, 7 - икроножный нерв.

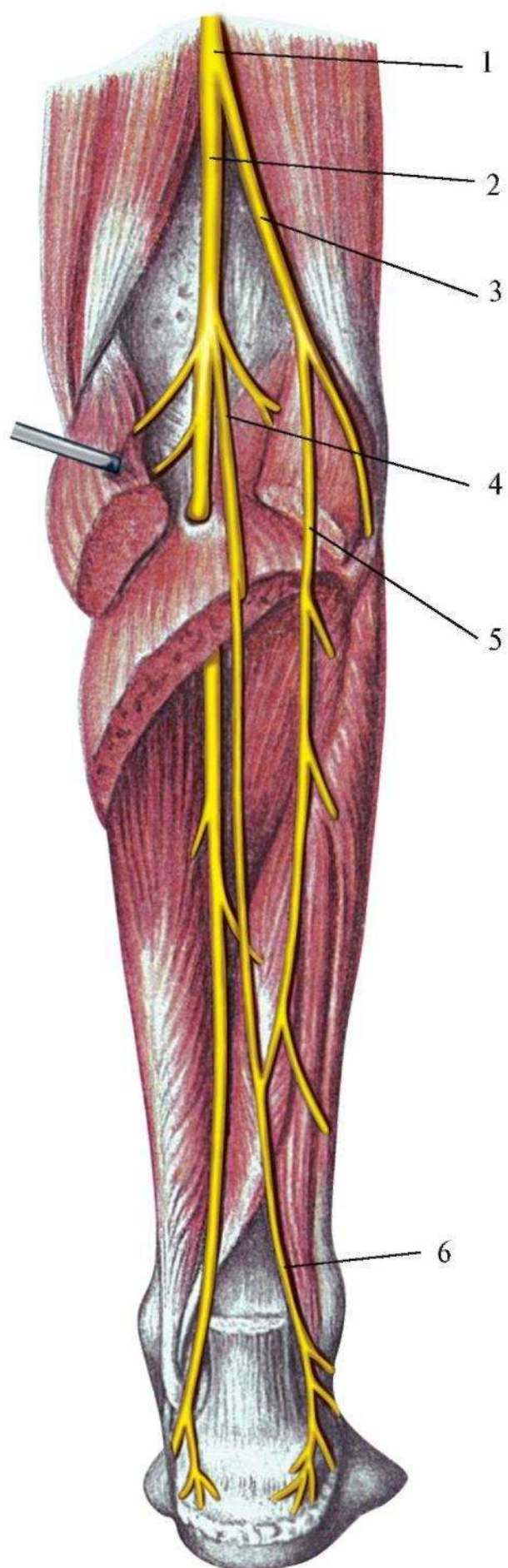


Рис. 504. Большеберцовый и общий малоберцовый нервы. Вид сзади. Трехглавая мышца голени удалена.

1 - седалищный нерв, 2 - большеберцовый нерв, 3 - общий малоберцовый нерв, 4 - медиальный кожный нерв икры, 5 - латеральный кожный нерв икры, 6 - икроножный нерв.

иннервирует кожу латеральной стороны тыла стопы (рис. 504).

Медиальный подошвенный нерв (n. plantaris medialis) на стопе идет вдоль медиальной подошвенной борозды и отдает мышечные ветви к короткому сгибателю пальцев и медиальной головке сгибателя большого пальца стопы, к мышце, отводящей большой палец стопы, а также к двум медиальным червеобразным мышцам (рис. 505). Медиальный подошвенный нерв отдает *собственный подошвенный пальцевый нерв* (n. digitalis plantaris proprius) к коже медиального края стопы и большого пальца, а также *три общих подошвенных пальцевых нерва* (nn. digitales plantares communes), каждый из которых делится на *два собственных подошвенных пальцевых нерва* (nn. digitales plantares proprii), иннервирующих кожу обращенных друг к другу первого-четвертого пальцев стопы.

Латеральный подошвенный нерв (n. plantaris lateralis) идет в латеральной подошвенной борозде, отдает ветви к квадратной мышце подошвы, к короткому сгибателю мизинца и к мышце, противопоставляющей мизинец, к третьей и четвертой червеобразным мышцам, к межкостным мышцам, к мышце, приводящей большой палец стопы, и к латеральной головке короткого сгибателя большого пальца стопы. Латеральный подошвенный нерв иннервирует также кожу латеральной стороны мизинца и обращенных друг к другу сторон четвертого и пятого пальцев стопы.

Общий малоберцовый нерв [n. peroneus (fibularis) communis] идет косо вниз и латерально, отдает ветви к коленному и межберцовому суставам, к короткой головке двуглавой мышцы бедра. Его ветвью является *латеральный кожный нерв икры* (n. cutaneus surae lateralis), который иннервирует кожу латеральной стороны голени, а на уровне середины голени выходит под кожу и соединяется с медиальным кожным нервом икры (образует икроножный нерв).

Общий малоберцовый нерв возле латерального угла подколенной ямки делится на поверхностный и глубокий малоберцовые нервы (рис. 506).

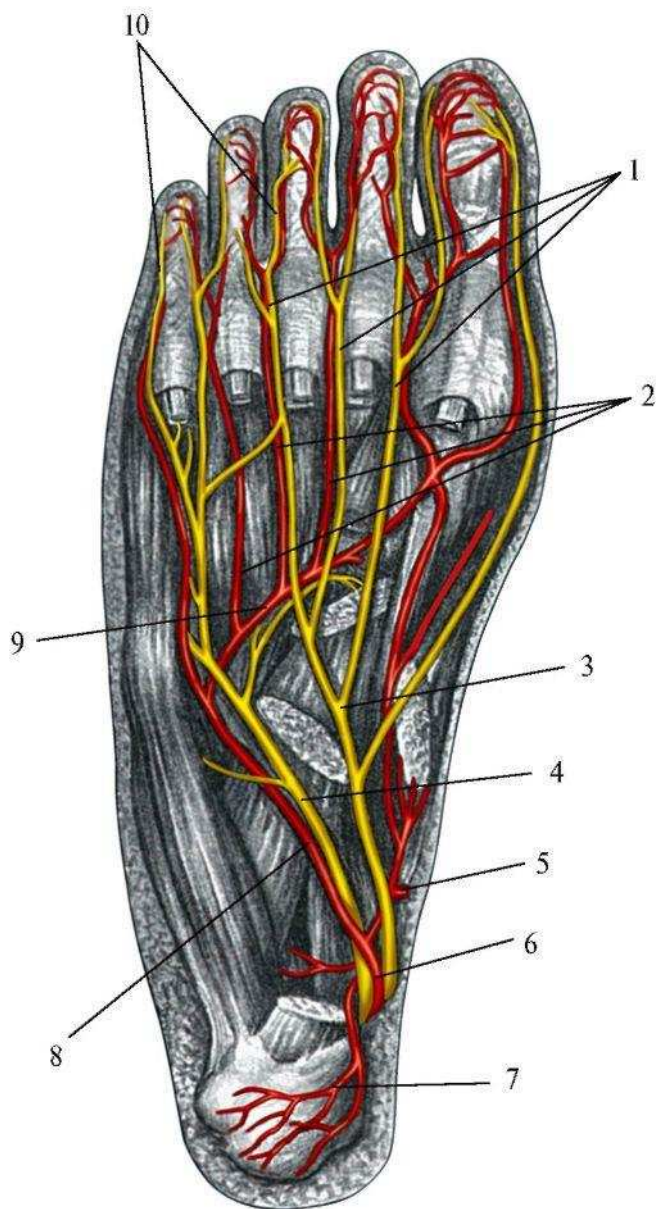


Рис. 505. Подошвенные нервы и их ветви. Мышцы подошвы стопы частично удалены. 1 - общие пальцевые нервы, 2 - подошвенные плюсневые артерии, 3 - медиальный подошвенный нерв, 4 - латеральный подошвенный нерв, 5 - медиальная подошвенная артерия, 6 - задняя большеберцовая артерия, 7 - пяточная ветвь, 8 - латеральная подошвенная артерия, 9 - подошвенная артериальная дуга, 10 - собственные пальцевые нервы.

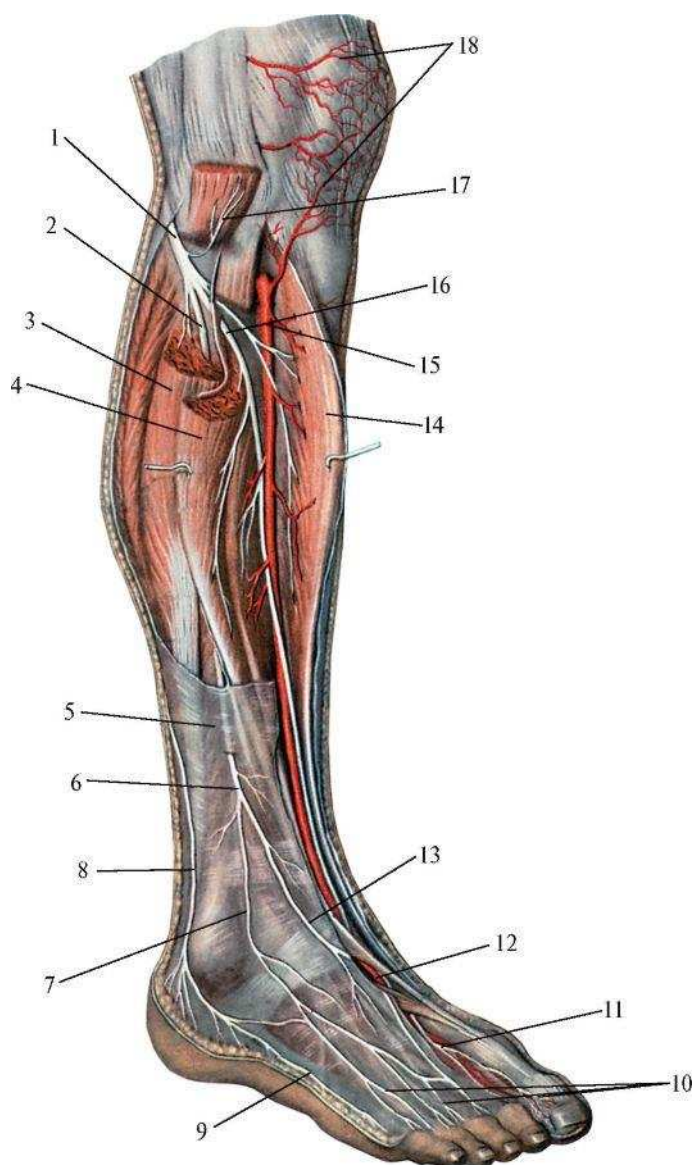


Рис. 506. Общий малоберцовый нерв и его ветви. Вид спереди и сбоку.

1 - общий малоберцовый нерв, 2 - поверхностный малоберцовый нерв, 3 - длинная малоберцовая мышца, 4 - длинный разгибатель пальцев, 5 - фасция голени, 6 - поверхностный малоберцовый нерв, 7 - промежуточный тыльный кожный нерв, 8 - икроножный нерв, 9 - латеральный тыльный кожный нерв, 10 - тыльные пальцевые нервы стопы, 11 - глубокий малоберцовый нерв, 12 - тыльная артерия стопы, 13 - медиальный тыльный кожный нерв, 14 - передняя большеберцовая мышца, 15 - передняя большеберцовая артерия, 16 - глубокий малоберцовый нерв, 17 - мышечные ветви, 18 - коленная суставная сеть.

Поверхностный малоберцовый нерв (n. peroneus superficialis) идет латерально и вниз в верхнем мышечно-малоберцовом канале, иннервирует короткую и длинную малоберцовые мышцы. На границе средней и нижней трети голени нерв выходит из верхнего мышечно-малоберцового канала и направляется на тыл стопы, где делится на медиальный и промежуточный тыльные кожные нервы. *Медиальный тыльный кожный нерв* (n. cutaneus dorsalis medialis) иннервирует кожу медиального края тыла стопы и кожу

обращенных друг к другу второго и третьего пальцев. *Промежуточный тыльный кожный нерв* (n. cutaneus dorsalis intermedius) иннервирует кожу верхне-латеральной стороны тыла стопы, а также обращенных друг к другу сторон третьего-пятого пальцев (*тыльные пальцевые нервы стопы*, nn. digitales dorsales pedis).

Глубокий малоберцовый нерв (n. fibularis, profundus, s. fibularis profundus) проходит через отверстие в передней межмышечной перегородке голени, спускается по передней стороне межкостной перепонки голени и отдает ветви к передней большеберцовой и другим мышцам голени (рис. 506). На тыле стопы нерв иннервирует короткие мышцы, разгибающие пальцы и большой палец, отдает чувствительные ветви к голеностопному суставу, к суставам и костям стопы.

Копчиковое сплетение (plexus coccygeus) находится на передней стороне копчиковой мышцы и на крестцово-копчиковой связке. Отходящие от копчикового сплетения *заднепоходно-копчиковые нервы* (nn. apococcygei) иннервируют кожу в области копчика и заднепроходного отверстия. *Мышечные ветви* (rami musculares) этого сплетения иннервируют копчиковую мышцу и заднюю часть мышцы, поднимающей задний проход.

Вегетативная (автономная) нервная система

Вегетативная (автономная) нервная система (systema nervosum autonomicum) представляет собой часть нервной системы, которая контролирует функции внутренних органов, желез, сердца и сосудов, осуществляет адаптационно-трофическое влияние на все органы человека, поддерживает постоянство внутренней среды организма (гомеостаз). Функции автономной (вегетативной) нервной системы не подконтрольны сознанию, однако она находится в подчинении спинного и головного мозга.

Вегетативную (автономную) систему подразделяют на центральный и периферический отделы. К *центральному отделу* относят: парасимпатические вегетативные ядра глазодвигательного, лицевого, языкоглоточного и блуждающего черепных нервов, лежащие в мозговом стволе (средний мозг, мост и продолговатый мозг); парасимпатические крестцовые ядра (nuclei parasympathici sacrales), располагающиеся в сером веществе трех крестцовых сегментов спинного мозга (S_{II}-S_{IV}), а также вегетативное (симпатическое) грудное ядро (nucleus thoracicus), расположенное в боковом столбе восьмого шейного, всех грудных и двух верхних поясничных сегментов спинного мозга (C_{IX}, Th_I- Th_{XII}, L_I-L_{II}).

К *периферическому отделу* вегетативной (автономной) нервной системы относят вегетативные (автономные) нервы, ветви и нервные волокна, выходящие из головного и спинного мозга, вегетативные (автономные) висцеральные нервные сплетения, узлы вегетативных (автономных, висцеральных) сплетений, вегетативные волокна (парасимпатические и симпатические), идущие от вегетативных узлов к органам и тканям тела человека, нервные окончания, участвующие в вегетативных реакциях.

Вегетативные (автономные) нервные волокна, выходящие из спинного и головного мозга в составе корешков спинномозговых и черепных нервов, а затем их ветвей, образованы отростками нейронов боковых рогов спинного мозга или вегетативных ядер черепных нервов. Аксоны этих нейронов (эфферентных) направляются на периферию к узлам вегетативных нервных сплетений, на клетках которых эти волокна заканчиваются. К

органам, тканям, кровеносным и лимфатическим сосудам, для их иннервации направляются отростки клеток, расположенных в вегетативных узлах. Путь вегетативной иннервации от мозга до рабочего органа состоит

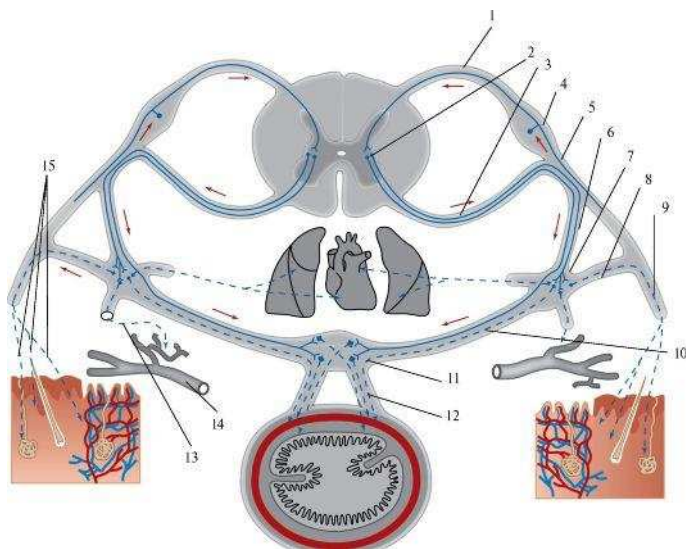


Рис. 507. Вегетативная рефлекторная дуга.

1 - задний корешок спинномозгового нерва, 2 - промежуточное латеральное ядро бокового рога спинного мозга, 3 - преганглионарные (предузловые) волокна вставочного нейрона (в составе перед- него корешка спинномозгового нерва), 4 - спинномозговой узел, 5 - спинномозговой нерв, 6 - белая соединительная ветвь, 7 - узел симпатического ствола, 8 - серая соединительная ветвь, 9 - постганглионарные (послеузловые) нервные волокна эффекторного нейрона в составе спинномозгового нерва, 10 - постганглионарные (послеузловые) волокна эффекторного нейрона (в составе внутренностного нерва), 11 - нервный узел вегетативного сплетения, 12 - постганглионарные (послеузловые) нервные волокна эффекторного нейрона (в составе висцеральных и сосудистых сплетений), 13 - постганглионарные волокна к кровеносному сосуду, 14 - кровеносный сосуд, 15 - постганглионарные (послеузловые) нервные волокна (к потовым железам кожи, мышцам волос и к сосудам).

из двух нейронов (рис. 507). Аксоны нейрона, идущие от вегетативного ядра в мозге и до вегетативного узла на периферии, получили название *предузловых (преганглионарных) нервных волокон* (*neurofibræ preganglionares*). Аксоны нейронов, тела которых располагаются в периферическом вегетативном узле, получили названия *послеузловых (постганглионарных) нервных волокон* (*neurofibræ postganglionares*). Вегетативные нервные волокна входят в состав черепных и спинномозговых нервов и их ветвей.

На основании топографии вегетативных ядер и узлов, различий в длине волокон первого и второго нейронов эфферентного пути, а также особенностей функций вегетативную нервную систему подразделяют на симпатическую и парасимпатическую части.

Симпатическая часть вегетативной нервной системы

К *симпатической части* (pars sympathica) относится: латеральное промежуточное (серое) вещество (вегетативное ядро) в боковых (промежуточных) столбах спинного мозга от восьмого шейного сегмента (С_{пх}) до второго поясничного (L_п); нервные волокна и нервы, идущие от клеток латерального промежуточного вещества (бокового столба) к узлам симпатического ствола и вегетативных сплетений брюшной полости и таза; правый и левый симпатический стволы; соединительные ветви; узлы вегетативных сплетений, расположенные впереди от позвоночника в брюшной полости и полости таза, и нервы, сопровождающие кровеносные сосуды (околососудистые сплетения); нервы, направляющиеся от этих сплетений к органам; симпатические волокна, идущие в составе соматических нервов к органам и тканям (рис. 508).

Симпатический ствол (truncus sympathicus), парный, расположен по бокам от позвоночника, состоит из 20-25 узлов, соединенных *межузловыми ветвями* (т.г. interganglionares), (рис. 509). К симпатическому стволу подходят соединительные ветви, отходящие от всех грудных и верхних двух поясничных спинномозговых нервов. Из симпатического ствола выходят серые соединительные ветви ко всем спинномозговым нервам, а также нервы к внутренним органам, кровеносным сосудам и крупным сплетениям брюшной полости и таза.

Топографически у симпатического ствола выделяют четыре отдела: шейный, грудной, поясничный, крестцовый.

Шейный отдел симпатического ствола образован тремя узлами и соединяющими их межузловыми ветвями, которые располагаются на глубоких мышцах шеи позади предпозвоночной пластинки шейной фасции. К шейным узлам преганглионарные волокна подходят по межузловым ветвям грудного отдела симпатического ствола, куда они поступают от вегетативных ядер латерального промежуточного (серого) вещества 8-го шейного и шести-семи верхних грудных сегментов спинного мозга. *Верхний шейный узел* (ganglion cervicale superius), самый крупный, его длина достигает 2 см и более. От верхнего шейного узла отходят ветви, содержащие постганглионарные симпатические волокна к верхним спинномозговым и рядом расположенным черепным нервам (языкоглоточному, блуждающему, добавочному, подъязычному), а также к наружной и внутренней сонным артериям и другим, проходящим рядом кровеносным сосудам (рис. 510, 511).

Внутренний сонный нерв (n. caroticus internus), направляется к одноименной артерии и по ее ходу формирует *внутреннее сонное сплетение* (plexus caroticus internus). Вместе с внутренней сонной артерией это сплетение вступает в сонный канал, а затем в полость черепа. От этого сплетения отходят *сонно-барабанные нервы* (nn. caroticotympanici) к слизистой оболочке среднего уха, затем - *глубокий каменистый нерв* (n. petrosus profundus). Этот нерв идет в крыловидный канал клиновидной кости, где соединяется с большим каменистым нервом, образуя *нерв крыловидного канала* (n. canalis pterygoidei), который подходит к крылонебному узлу. Пройдя транзитом через крылонебный узел, симпатические волокна входят в верхнечелюстной нерв и распространяются в составе его ветвей, осуществляя симпатическую иннервацию сосудов, тканей, желез слизистой оболочки полости рта и стенок полости носа, конъюнктивы нижнего века и кожи лица. В глаз-

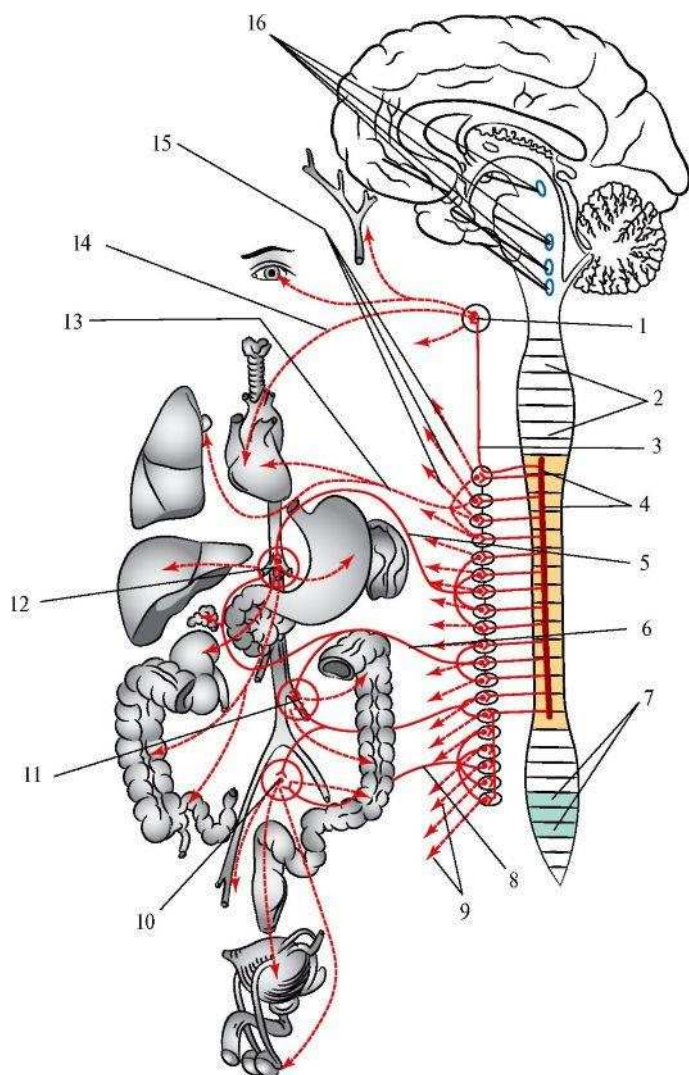


Рис. 508. Симпатическая часть нервной системы. Схема.

1 - верхний шейный узел (симпатического ствола), 2 - шейный отдел спинного мозга, 3 - симпатический ствол, 4 - боковой рог спинного мозга (промежуточно-латеральное ядро), 5 - большой внутренностный нерв, 6 - малый внутренностный нерв, 7 - крестцовые парасимпатические ядра, 8 - крестцовые внутренностные нервы, 9 - серая соединительная ветвь, 10 - верхнее и нижнее подчревные сплетения, 11 - нижнее брыжеечное сплетение, 12 - чревное сплетение, 13 - грудные сердечные и легочные нервы, 14 - верхний шейный сердечный нерв, 15 - серая соединительная ветвь, 16 - парасимпатические ядра в стволе мозга.

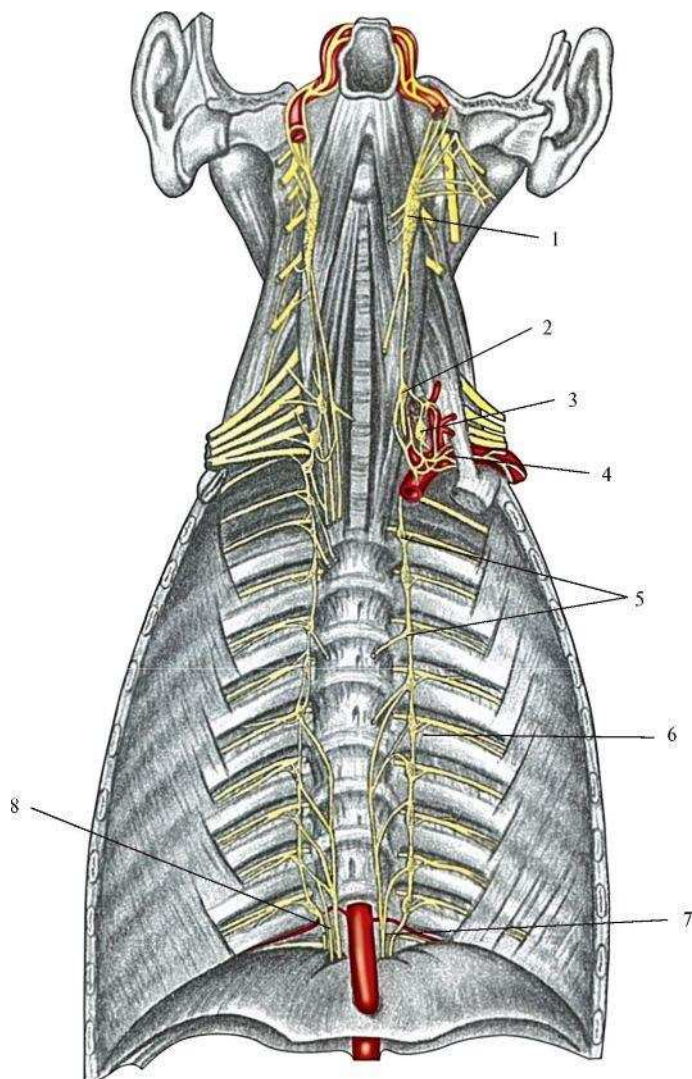


Рис. 509. Шейный и грудной отделы симпатического ствола. Вид спереди. Органы шеи и грудной полости, передняя часть ребер удалены.

1 - верхний шейный узел симпатического ствола, 2 - средний шейный узел, 3 - шейно-грудной узел, 4 - подключичное вегетативное нервное сплетение, 5 - грудные узлы симпатического ствола, 6 - серая соединительная ветвь, 7 - большой внутренностный нерв, 8 - малый внутренностный нерв.

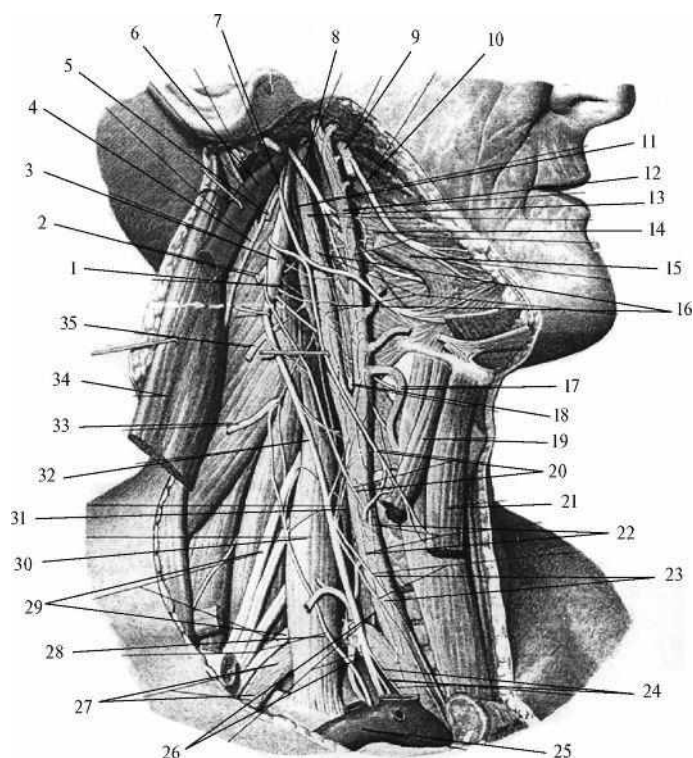


Рис. 510. Связи симпатического ствола с черепными нервами и их узлами, а также с шейными спинномозговыми нервами. Вид справа.

1 - верхний шейный узел, 2 - передняя ветвь II шейного нерва, 3 - нижний узел блуждающего нерва, 4 - добавочный нерв, 5 - передняя ветвь I шейного нерва, 6 - внутренняя яремная вена, 7 - подъязычный нерв, 8 - языкоглоточный нерв, 9 - нижнечелюстной нерв, 10 - язычный нерв, 11 - яремный нерв, 12 - наружная сонная артерия, 13 - внутренняя сонная артерия, 14 - наружное сонное сплетение, 15 - шилоязычная мышца, 16 - внутреннее сонное сплетение, 17 - верхняя щитовидная артерия, 18 - сонный клубочек (гломус), 19 - верхнее брюшко лопаточно-подъязычной мышцы, 20 - шейная петля (глубокая), 21 - грудино-подъязычная мышца, 22 - общее сонное сплетение, 23 - верхние шейные сердечные ветви блуждающего нерва, 24 - нижние шейные сердечные ветви блуждающего нерва, 25 - подключичная вена, 26 - возвратный гортанный нерв, 27 - подключичное сплетение, 28 - диафрагмальный нерв, 29 - плечевое сплетение, 30 - передняя лестничная мышца, 31 - средний шейный узел, 32 - блуждающий нерв, 33 - передняя ветвь IV шейного нерва, 34 - грудино-ключично-сосцевидная мышца, 35 - передняя ветвь III шейного нерва.

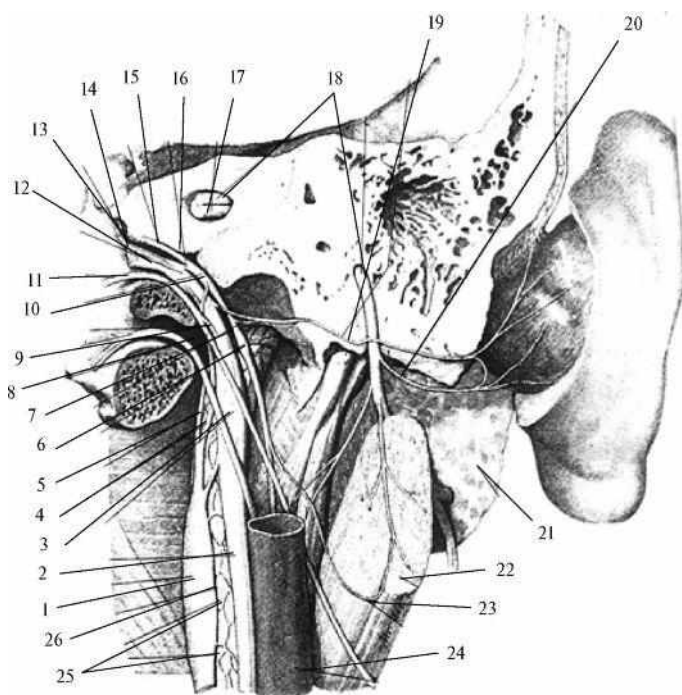


Рис. 511. Связи симпатического ствола с лицевым, языкоглоточным, блуждающим нервами. Вид сзади. Фронтальный распил черепа через височную кость, яремное отверстие и канал подъязычного нерва. 1 - верхний шейный узел, 2 - блуждающий нерв, 3 - нижний узел блуждающего нерва, 4 - внутренний сонный нерв, 5 - яремный нерв, 6 - нижний узел языкоглоточного нерва, 7 - соединительная ветвь языкоглоточного нерва, 8 - наружная ветвь добавочного нерва, 9 - подъязычный нерв, 10 - внутренняя ветвь добавочного нерва, 11 - верхний узел языкоглоточного нерва, 12 - добавочный нерв, 13 - верхний узел блуждающего нерва, 14 - менингеальная ветвь, 15 - языкоглоточный нерв, 16 - соединительная ветвь с языкоглоточным нервом, 17 - преддверно-улитковый нерв, 18 - лицевой нерв, 19 - ушная ветвь блуждающего нерва, 20 - задняя ушная ветвь лицевого нерва, 21 - околоушная железа, 22 - заднее брюшко двубрюшной мышцы, 23 - соединительная ветвь с языкоглоточным нервом, 24 - внутренняя яремная вена, 25 - внутреннее сонное сплетение, 26 - внутренняя сонная артерия.

ницу симпатические волокна попадают в виде периапериального сплетения глазной артерии - ветви внутренней сонной артерии. От глазного сплетения ответвляется *симпатический корешок* (radix sympathicus) к ресничному узлу. Волокна этого корешка проходят транзитом через ресничный узел и в составе коротких ресничных нервов достигают глазного яблока, где иннервируют сосуды глаза и мышцу, расширяющую зрачок. В полости черепа внутреннее сонное сплетение продолжается в венозососудистые сплетения ветвей внутренней сонной артерии.

Наружные сонные нервы (nn. carotici externi), 2-3 стволика, направляются к наружной сонной артерии и формируют по ее ходу *наружное сонное сплетение* (plexus caroticus externus), которое продолжается по ветвям этой артерии, осуществляя симпатическую иннервацию сосудов, желез, гладкомышечных элементов, органов и тканей головы.

Яремный нерв (n. jugularis) поднимается по стенке внутренней яремной вены к яремному отверстию, где разделяется на ветви, идущие к языкоглоточному, блуждающему и к

подъязычному нервам. *Гортанно-глоточные нервы* (nn. laryngopharyngei) иннервируют сосуды, слизистую оболочку глотки и гортани, мышцы и другие ткани. *Верхний шейный сердечный нерв* (n. cardiacus cervicalis superior) спускается кпереди от предпозвоночной пластинки шейной фасции и вступает в сердечное сплетение (рис. 512).

Средний шейный узел (ganglion cervicale medium), непостоянный, располагается кпереди от поперечного отростка VI шейного позвонка. От среднего шейного узла отходят соединительные ветви к 5 -му и 6 -му шейным спинномозговым нервам, а также *средний шейный сердечный нерв* (n. cardiacus cervicalis medius). От среднего шейного узла отходят 2-3 тонких нерва, которые участвуют в образовании общего сонного сплетения и иннервируют щитовидную и околощитовидные железы.

Шейно-грудной (звездчатый) узел (ganglion cervicothoracicum) образован в результате слияния нижнего шейного узла с первым грудным узлом. От узла отходят соединительные ветви шейных спинномозговых нервов, к подключичной артерии, где образуют *подключичное сплетение* (plexus subclavius), продолжающееся на сосуды плечевого пояса и свободной части верхней конечности. *Позвоночный нерв* (n. vertebralis) подходит к позвоночной артерии и участвует в образовании симпатического сплетения, из которого иннервируются сосуды головного и спинного мозга. *Нижний шейный сердечный нерв* (n. cardiacus cervicalis inferior) проходит в глубокую часть сердечного сплетения.

Грудной отдел симпатического ствола включает 9-12 грудных узлов, к которым от всех грудных спинномозговых нервов подходят соединительные ветви, содержащие преганглионарные волокна. От грудных узлов симпатического ствола отходят серые соединительные ветви, содержащие постганглионарные волокна, к рядом лежащим спинномозговым нервам.

Грудные сердечные нервы (nn. cardiaci thoracici) отходят от второго-пятого грудных узлов участвуют в формировании сердечного сплетения. От грудных узлов отходят тонкие симпатические нервы (легочные, пищеводные, аортальные), которые вместе с ветвями блуждающего нерва образуют *легочное сплетение* (plexus pulmonalis), *пищеводное сплетение* (plexus esophagealis), а также *грудное аортальное сплетение* (plexus aorticus thoracicus), ветви которого продолжаются на межреберные сосуды и другие ветви грудной части аорты, образуя периартериальные сплетения, а также подходят к стенкам непарной и полунепарной вен, грудного лимфатического протока. Крупными ветвями симпатического ствола в грудном отделе являются большой и малый внутренностные нервы, образованные, в основном, преганглионарными симпатическими волокнами (рис. 509).

Большой грудной внутренностный нерв (n. splanchnicus major) образуется из ветвей, отходящих от пятого-десятого грудных узлов симпатического ствола. Этот нерв идет вниз, проникает в брюшную полость через диафрагму рядом с непарной веной справа и полунепарной - слева и заканчивается в узлах чревного сплетения.

Малый грудной внутренностный нерв (n. splanchnicus minor) отходят от десятого-одиннадцатого узлов грудного отдела симпатического ствола, проходит в брюшную полость через диафрагму вместе с симпатическим стволом.

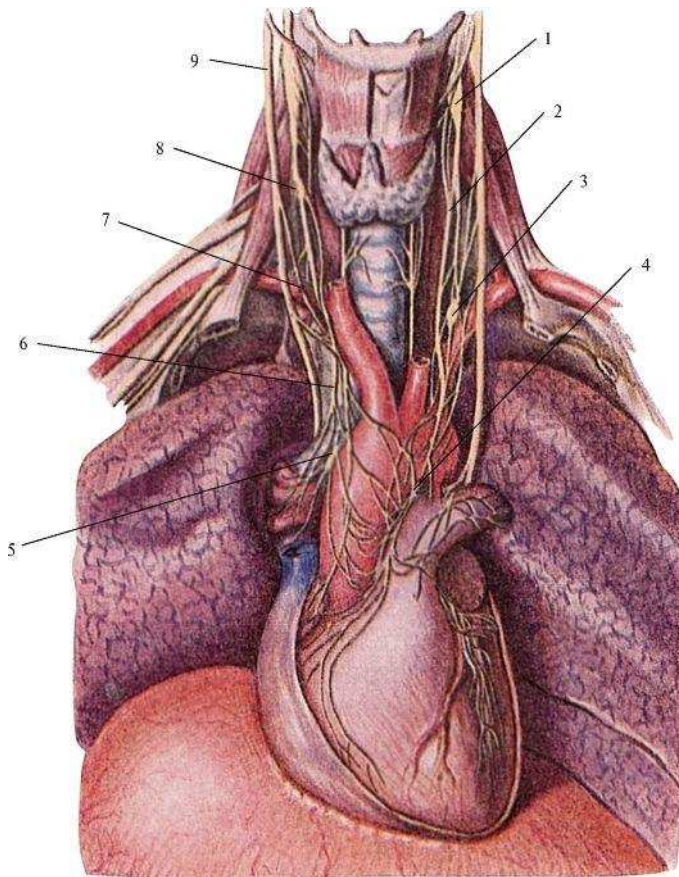


Рис. 512. Сердечные нервы и сердечное вегетативное сплетение. Вид спереди.

1 - верхний шейный узел симпатического ствола, 2 - верхний шейный сердечный нерв, 3 - шейногрудной узел, 4 - поверхностное сердечное сплетение, 5 - глубокое сердечное сплетение, 6 - нижний шейный сердечный нерв, 7 - верхние шейные сердечные ветви блуждающего нерва, 8 - средний шейный симпатический узел, 9 - блуждающий нерв.

Рядом с малым внутренностным нервом идет непостоянный *нижний грудной внутренностный нерв*, начинающийся от двенадцатого грудного узла симпатического ствола.

Поясничный отдел симпатического ствола образован 3-5 поясничными узлами и соединяющими их межузловыми ветвями.

От каждого поясничного узла отходят серые соединительные ветви, содержащие постганглионарные волокна, к поясничным спинномозговым нервам, поясничные внутренностные нервы направляющиеся к чревному, аортальному и подчревным сплетениям и органам (сосудистым) вегетативным сплетениям (селезеночному, желудочному, почечному, надпочечниковому).

Тазовый отдел симпатического ствола образован четырьмя крестцовыми узлами, от которых отходят серые соединительные ветви к крестцовым и копчиковым спинномозговым нервам и *крестцовые внутренностные нервы*, которые идут к верхнему и нижнему подчревным (тазовым) вегетативным сплетениям, а также ветви к органам и сосудистым сплетениям малого таза.

В брюшной полости и в полости таза находятся вегетативные сплетения, состоящие из вегетативных узлов и соединяющих их пучков нервных волокон. В вегетативных узлах располагаются тела вторых нейронов эфферентного пути, отростки которых (постганглионарные волокна) направляются из этих сплетений к внутренним органам и сосудам для их иннервации.

Брюшное аортальное сплетение (plexus aorticus abdominalis) расположено на аорте и продолжается на ее ветви. Самым крупным и самым важным является **чревное сплетение** (plexus coeliacus), которое находится на передней поверхности брюшной части аорты, вокруг чревного ствола. Чревное сплетение состоит из нескольких крупных узлов (чаще пяти) и многочисленных ветвей, соединяющих эти узлы (рис. 513). К чревному сплетению подходят правые и левые большой и малый внутренностные нервы, нервы от поясничных узлов симпатического ствола. От чревного сплетения отходят волокна, которые вместе с сосудами направляются к органам и формируют вокруг сосудов сосудистые (периартериальные) вегетативные сплетения (печеночное, селезеночное, желудочное и др.). От чревного сплетения отходят ветви к надпочечникам, в составе которых имеются преганглионарные нервные волокна, иннервирующие мозговое вещество надпочечника, имеющие общее происхождение с клетками узлов вегетативной нервной системы.

Собственно брюшное аортальное сплетение является непосредственным продолжением чревного сплетения (рис. 514). От этого сплетения отходят тонкие ветви к почечным сосудам, к сосудам половых желез, к верхней и нижней брыжеечным артериям, в адвентиции которых образуются почечное, яичковое (яичниковое), верхнее и нижнее брыжеечные сплетения.

Брыжеечные сплетения продолжают на кишечные и ободочные артерии, достигают тонкой и толстой кишок, в стенках которых имеются подсерозное, подслизистое и межмышечное вегетативные сплетения. От нижнего брыжеечного сплетения берет начало верхнее прямокишечное сплетение, сопровождающее одноименную артерию.

Брюшное аортальное сплетение продолжается на общие подвздошные артерии в виде правого и левого подвздошных сплетений, а также переходит в *верхнее подчревное сплетение* (plexus hypogastricus superior), состоящее из нескольких пучков нервных волокон, расположенных на бифуркации аорты и на телах нижних поясничных позвонков, и на крестце.

Ниже мыса верхнее подчревное сплетение разделяется на правое и левое подчревные сплетения, которые спускаются в полость малого таза. *Нижнее подчревное сплетение* (plexus hypogastricus inferior) образовано ветвями, идущими от верхнего подчревного сплетения, от узлов крестцового отдела симпатического ствола, и *волокнами крестцовых (парасимпатических) внутренностных нервов* (nn. splanchnici sacrales). Правое и левое нижние надчревные сплетения расположены на задней стенке малого таза, справа и слева от прямой кишки. Это сплетение у мужчин продолжается на мочевой пузырь и предстательную железу в виде *мочепузырного* (plexus vesicalis), *предстательного* (plexus prostaticus) *сплетений*. У женщин нижние подчревные сплетения достигают шейки матки и свода влагалища образуют *маточно-влагалищное сплетение* (plexus uterovaginalis), переходят на мочевой пузырь. Ветви нижних подчревных сплетений образуют

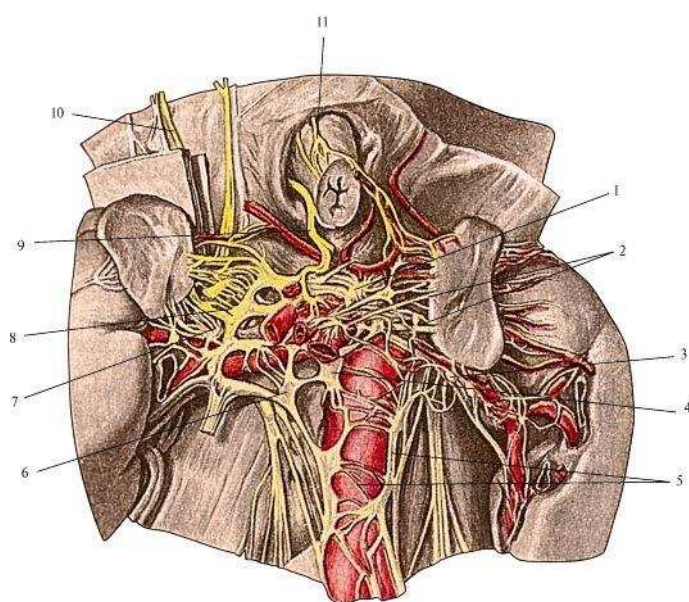


Рис. 513. Чревное сплетение и его ветви. Вид спереди.

1 - чревный узел (левый), 2 - надпочечниковое сплетение, 3 - аорто-почечный узел (левый), 4 - верхний брыжеечный узел, 5 - межбрыжеечное сплетение, 6 - аорто-почечный узел (правый), 7 - почечное сплетение, 8 - чревный узел (правый), 9 - задний ствол блуждающего нерва, 10 - большой внутренностный нерв, 11 - передний ствол блуждающего нерва.

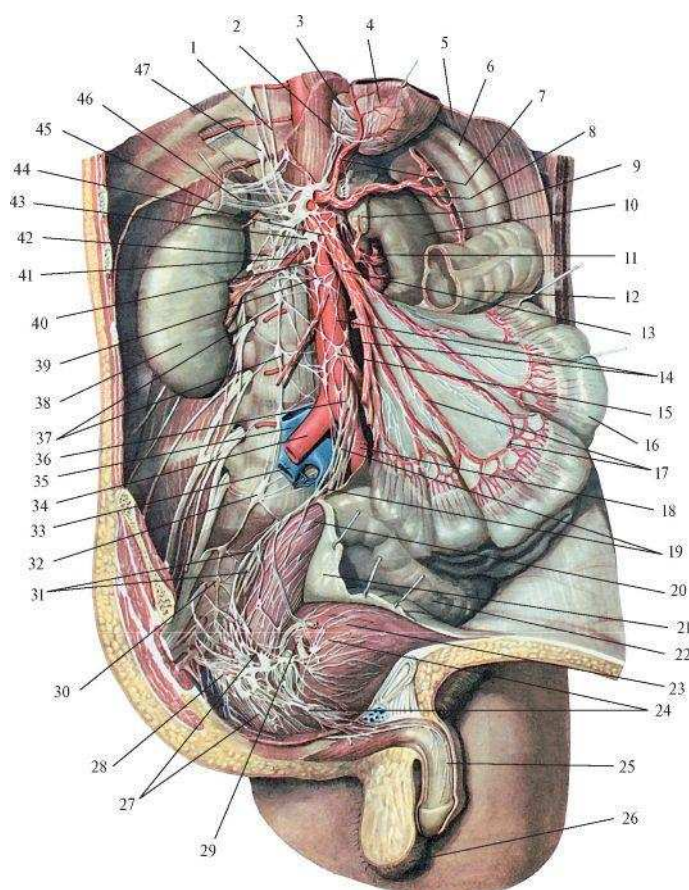


Рис. 514. Вегетативные сплетения брюшной и тазовой полостей. Вид спереди. Частично удалены внутренние органы брюшной полости и полости таза.

1 - большой внутренностный нерв, 2 - задний ствол блуждающего нерва, 3 - передний ствол блуждающего нерва, 4 - желудок, 5 - диафрагма, 6 - селезенка, 7 - левая желудочная артерия, 8 - селезеночная артерия, 9 - левый надпочечник, 10 - левая почка, 11 - левое почечное сплетение, 12 - поперечная ободочная кишка, 13 - верхнее брыжеечное сплетение, 14 - межбрыжеечное сплетение, 15 - нижний брыжеечный узел, 16 - тонкая кишка, 17 - кишечные артерии, 18 - левая общая подвздошная артерия, 19 - верхнее подчревное сплетение, 20 - прямая кишка, 21 - брюшина, 22 - сигмовидная ободочная кишка, 23 - мочевой пузырь, 24 - мочепузырное сплетение, 25 - дорсальный нерв полового члена, 26 - мошонка, 27 - нижнее подчревное сплетение, 28 - крестцовые внутренностные нервы, 29 - мочеточник, 30 - узел симпатического ствола, 31 - нижнее подчревное сплетение, 32 - поясничный узел, 33 - правая общая подвздошная вена, 34 - правая общая подвздошная артерия, 35 - нижняя полая вена (большая часть удалена), 36 - брюшное аортальное сплетение, 37 - симпатический ствол, 38 - правая почка, 39 - аортальное сплетение, 40 - аорто-почечный узел, 41 - почечная артерия, 42 - почечное сплетение, 43 - верхний брыжеечный узел, 44 - чревное сплетение (правый чревный узел), 45 - правый надпочечник, 46 - надпочечниковое сплетение, 47 - грудной узел симпатического ствола.

среднее и *нижнее прямокишечные сплетения* (plexus rectales medius et inferior), участвуют в образовании сосудистых сплетений таза и нижней конечности.

Парасимпатическая часть вегетативной нервной системы

Парасимпатическая часть (pars parasympathica) вегетативной (автономной) нервной системы подразделяется на головной и крестцовый отделы (рис. 515). К головному относятся вегетативные ядра и парасимпатические волокна глазодвигательного, языкоглоточного и блуждающего нервов, а также ресничный, крыло-небный, поднижнечелюстной, подъязычный и ушной узлы и их ветви (рис. 516). Крестцовый отдел парасимпатической части образован *крестцовыми парасимпатическими ядрами* (nuclei parasympathici sacrales) второго, третьего и четвертого крестцовых сегментов спинного мозга (S_{II}-S_{IV}), *внутренностными тазовыми нервами* (nn. splanchnici pelvini), *парасимпатическими тазовыми узлами* (ganglia pelvica), с их ветвями.

Парасимпатическую часть глазодвигательного нерва образуют *добавочное (парасимпатическое) ядро* (nucl. accessorius), ресничный узел и отростки клеток, тела которых лежат в этом ядре и в узле. Аксоны клеток добавочного ядра, залегающего в покрышке среднего мозга, проходят в составе глазодвигательного нерва, заканчиваются на клетках *ресничного узла* (ganglion ciliare), расположенного у латеральной полуокружности зрительного нерва. Отростки клеток этого узла (постганглионарные волокна) в составе трех-пяти коротких *ресничных нервов* (nn. ciliares breves) направляются в глазное яблоко и иннервируют ресничную мышцу и сфинктер зрачка.

Парасимпатическая часть лицевого нерва состоит из верхнего слюноотделительного ядра, крыло-небного, поднижнечелюстного и подъязычного узлов и парасимпатических нервных волокон. Аксоны клеток верхнего слюноотделительного ядра, лежащего в покрышке моста, в виде преганглионарных волокон проходят в составе лицевого нерва. В

области колена лицевого нерва часть парасимпатических волокон отделяется в виде *большого каменистого нерва* (n. petrosus major) и выходит из лицевого канала, идет в крыловидный канал, где вместе с симпатическим глубоким каменистым нервом образует *нерв крыловидного канала* (n. canalis pterygoidei). Этот нерв выходит в крыло-небную ямку и направляется к *крылонебному узлу* (ganglion pterygopalatinum), отростки клеток которого (постганглионарные парасимпатические) присоединяются к верхнечелюстному нерву и следуют в составе его ветвей. Из скулового нерва парасимпатические волокна направляются к слезной железе, которую иннервируют. *Носонебный нерв* (n. nasopalatinus), *большой и малые небные нервы* (nn. palatini major et minores), *задние лате-*

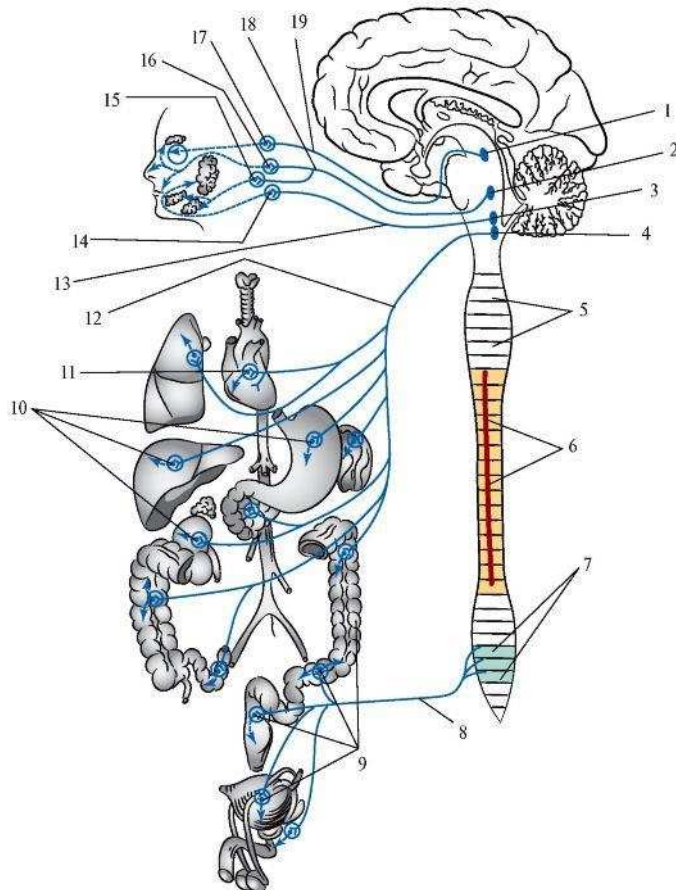


Рис. 515. Схема парасимпатической части вегетативной нервной системы.

1 - добавочное (парасимпатическое) ядро глазодвигательного нерва, 2 - верхнее слюноотделительное ядро, 3 - нижнее слюноотделительное ядро, 4 - дорсальное (заднее) ядро блуждающего нерва, 5 - сегменты спинного мозга, 6 - боковой промежуточный столб спинного мозга, 7 - крестцовые парасимпатические ядра, 8 - тазовые внутренностные нервы, 9, 10 - вегетативные (парасимпатические) узлы, 11 - сердечное сплетение, 12 - парасимпатические волокна блуждающего нерва, 13 - парасимпатические волокна языкоглоточного нерва, 14 - ушной (парасимпатический) узел, 15 - поднижнечелюстной (парасимпатический) узел, 16 - крылонебный (парасимпатический) узел, 17 - ресничный (парасимпатический) узел, 18 - парасимпатические волокна лицевого нерва, 19 - парасимпатические волокна глазодвигательного нерва.

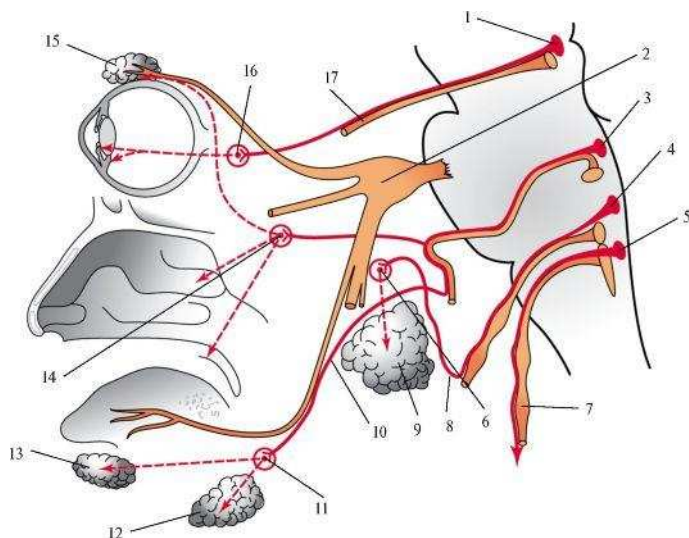


Рис. 516. Парасимпатические вегетативные узлы головы. Схема.

1 - добавочное ядро глазодвигательного нерва, 2 - тройничный узел, 3 - верхнее слюноотделительное ядро, 4 - нижнее слюноотделительное ядро, 5 - дорсальное ядро блуждающего нерва, 6 - ушной узел, 7 - блуждающий нерв, 8 - барабанный нерв, 9 - околоушная железа, 10 - барабанная струна, 11 - поднижнечелюстной узел, 12 - поднижнечелюстная железа, 13 - подъязычная железа, 14 - крылонебный узел, 15 - слезная железа, 16 - ресничный узел, 17 - глазодвигательный нерв.

ральные и медиальные носовые нервы (nn. nasales posteriores laterales et mediales), глоточная ветвь (γ. pharyngeus) иннервируют железы слизистой оболочки полости носа, неба и глотки.

Другая часть преганглионарных парасимпатических волокон, отходит от лицевого нерва в составе *барабанной струны (chorda tympani)*, которая присоединяется к язычному нерву и в его составе направляются к поднижнечелюстному и подъязычному узлам.

Поднижнечелюстной узел (ganglion submandibulare) расположен на медиальной стороне поднижнечелюстной слюнной железы, отростки его клеток (постганглионарные нервные волокна) в составе железистых ветвей направляются к поднижнечелюстной слюнной железе для секреторной ее иннервации. *Подъязычный узел (ganglion sublinguale)* располагается на наружной стороне подъязычной слюнной железы, его железистые ветви идут к одноименной слюнной железе.

Парасимпатическая часть языкоглоточного нерва образована нижним слюноотделительным ядром, ушным узлом и отростками залегающих в них клеток. Аксоны нижнего слюноотделительного ядра, находящегося в продолговатом мозге, идут в составе языкоглоточного

нерва, затем в составе *барабанного нерва (n. tympanicus)*, проникающего в барабанную полость и участвующего в образовании барабанного сплетения. Эти волокна выходят из барабанной полости через расщелину канала малого каменистого нерва в виде *малого каменистого нерва (n. petrosus minor)*, который покидает полость черепа через хрящеванное отверстие, подходит к ушному узлу, где преганглионарные нервные волокна заканчиваются на клетках ушного узла. *Ушной узел (ganglion oticum)* прилежит к

медиальной стороне нижнечелюстного нерва под овальным отверстием. Постганглионарные волокна клеток этого узла направляются к околоушной слюнной железе в составе околоушных ветвей ушно-височного нерва.

Парасимпатическая часть блуждающего нерва состоит из заднего (парасимпатического) ядра блуждающего нерва, многочисленных узлов, входящих в состав органных вегетативных сплетений, и отростков клеток, расположенных в ядре и в этих узлах. Аксоны клеток заднего ядра блуждающего нерва, находящегося в продолговатом мозге, в виде преганглионарных волокон достигают околоорганных и внутриорганных парасимпатических узлов вегетативных сплетений (сердечного, пищеводного, легочного, желудочного, кишечного и др.). В парасимпатических узлах околоорганных и внутриорганных сплетений располагаются клетки второго нейрона эфферентного пути, отростки которых образуют пучки постганглионарных волокон, иннервирующих гладкую мускулатуру и железы внутренних органов шеи, груди и живота.

Крестцовый отдел парасимпатической части вегетативной нервной системы образован *крестцовыми парасимпатическими ядрами* (nuclei parasympathici sacrales), расположенными в латеральном промежуточном веществе второго-четвертого крестцовых сегментов спинного мозга, а также *тазовыми (парасимпатическими) узлами* (ganglia pelvica) и отростками залегающих в них клеток. Аксоны крестцовых парасимпатических ядер выходят из спинного мозга в составе передних корешков, затем идут в составе передних ветвей крестцовых спинномозговых нервов, образующих *тазовые внутренностные нервы* (nn. splanchnici pelvini). Эти нервы подходят к парасимпатическим узлам нижнего подчревного сплетения и к узлам вегетативных сплетений, расположенных возле внутренних органов, находящихся в полости малого таза. *Отростки клеток тазовых парасимпатических узлов* (ganglia pelvini) в виде постганглионарных парасимпатических волокон направляются к органам и иннервируют их гладкие мышцы и железы.

ОРГАНЫ ЧУВСТВ

Органами чувств называют анатомические образования, воспринимающие энергию внешнего воздействия, трансформирующие ее в нервный импульс и передающие этот импульс в мозг. Внешнее воздействие воспринимает кожа, а также специализированные органы чувств: орган зрения, преддверно-улитковый орган (органы слуха и равновесия), органы обоняния и вкуса.

Органы чувств только воспринимают внешние и внутренние воздействия. Их высший анализ происходит в коре полушарий большого мозга, куда нервные импульсы поступают по проводящим путям (нервам), связывающим органы чувств с центральной нервной системой.

Орган зрения

Орган зрения (*organum visus*), или *глаз* (*oculus*), у человека воспринимает картины внешнего мира, трансформирует световое раздражение в нервный импульс, высший анализ которого осуществляется в коре большого мозга. Орган зрения расположен в глазнице и включает глазное яблоко со зрительным нервом и вспомогательные структуры глаза.

Глазное яблоко

Глазное яблоко (*bulbus oculi*) имеет округлую форму, у него выделяют *передний и задний полюсы* (*polus anterior et polus posterior*). Передний полюс соответствует наиболее выступающей впереди точке роговицы, задний находится латеральнее от места выхода из глазного яблока зрительного

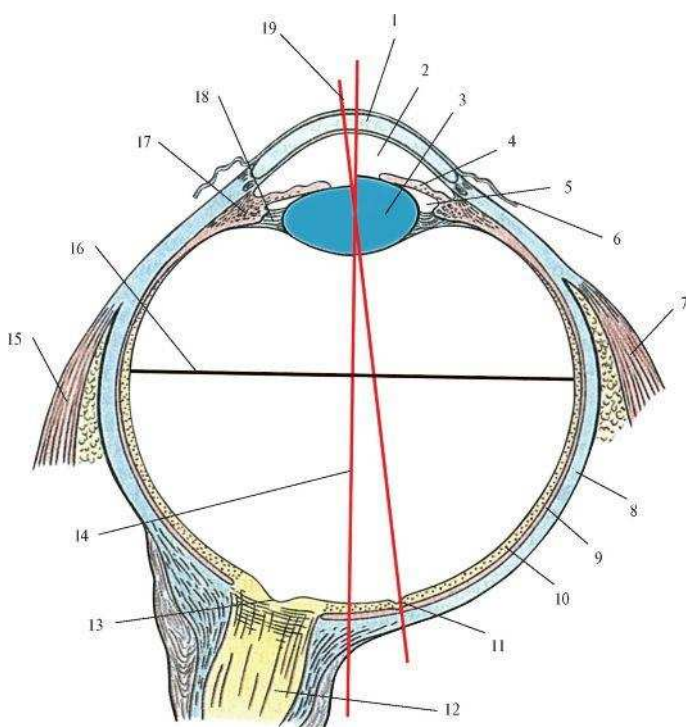


Рис. 517. Схема строения глазного яблока. Разрез в горизонтальной плоскости. Различная кривизна хрусталика: слева - при расслаблении ресничной мышцы, справа - при сокращении ресничной мышцы.

1 - роговица, 2 - передняя камера глаза, 3 - хрусталик, 4 - радужка, 5 - задняя камера глаза, 6 - конъюнктивa, 7 - латеральная прямая мышца, 8 - белочная оболочка (склера), 9 - собственно сосудистая оболочка (хориоидеа), 10 - сетчатка, 11 - центральная ямка, 12 - зрительный нерв, 13 - углубление диска, 14 - наружная ось глаза, 15 - медиальная прямая мышца, 16 - поперечная ось глаза, 17 - ресничное тело, 18 - ресничный поясok, 19 - зрительная ось глаза.

нерва (рис. 517). Линия, соединяющая передний и задний полюсы глазного яблока, называется *наружной осью глазного яблока* (axis bulbi externus). Внутренняя ось глазного яблока проходит от задней поверхности роговицы до сетчатки.

У глазного яблока выделяют три его оболочки, окружающие ядро глаза (хрусталик, стекловидное тело, водянистая влага в передней и задней камерах). Наружная оболочка глазного яблока - фиброзная, средняя - сосудистая, внутренняя (светочувствительная) - сетчатка.

Фиброзная оболочка глазного яблока (tunica fibrosa bulbi) выполняет защитную функцию, ее прозрачная передняя часть получила название роговицы. Большая задняя часть, имеющая белесоватый цвет, является белочной оболочкой, или склерой. Границей между роговицей и склерой служит *неглубокая круговая борозда склеры* (sulcus sclerae).

Роговица (cornea) похожа на часовое стекло, выпуклое кпереди и вогнутое кзади. *Периферический край роговицы* (лимб, limbus corneae) как бы вставлен в передний отдел склеры, в которую переходит роговица.

Склера (sclera) в задней своей части имеет многочисленные отверстия, через которые из глазного яблока выходят волокна зрительного нерва. На границе с роговицей в толще склеры имеется круговой канал - *венозный синус склеры* (sinus venosus sclerae).

Сосудистая оболочка глазного яблока (tunica vasculosa bulbi), богатая кровеносными сосудами и пигментом, непосредственно прилежит с внутренней стороны к склере. У сосудистой оболочки выделяют три части: собственно сосудистую оболочку, ресничное тело и радужку. *Собственно сосудистая оболочка* (choroidea) выстилает большую заднюю часть склеры, с которой сращена рыхло.

Ресничное тело (corpus ciliare) представляет собой средний утолщенный отдел сосудистой оболочки, расположенный в виде кругового валика в области перехода роговицы в склеру. Впереди от ресничного тела находится радужка - передний отдел сосудистой оболочки.

В составе ресничного тела различают его заднюю часть - *ресничный кружок* (orbiculus ciliaris) и переднюю - *ресничный венец* (corona ciliaris). Ресничный кружок имеет вид утолщенной циркулярной полосы, содержащей ресничную мышцу, переходящую кзади в собственно сосудистую оболочку. Передняя часть ресничного тела (ресничный венец) образована радиально ориентированными утолщениями складками - ресничными отростками. *Ресничные отростки* (processus ciliares) образованы в основном

кровеносными сосудами, которые выделяют водянистую влагу, поступающую в заднюю камеру глаза. От ресничных отростков кпереди, к хрусталику, отходят соединительнотканые волокна, образующие *ресничный пояс* (*zonula ciliaris*), или циннову связку, вплетающиеся в капсулу хрусталика. Между волокнами ресничного пояса имеются узкие щели, содержащие водянистую влагу. В толще ресничного тела залегает *ресничная мышца* (*m. ciliaris*), состоящая из сложно переплетающихся пучков гладкомышечных клеток, при сокращении которых изменяется кривизна хрусталика, происходит аккомодация глаза - приспособление к четкому видению предметов, находящихся на различном расстоянии.

Радужка (*iris*) является самой передней частью сосудистой оболочки, она видна через прозрачную роговицу. Радужка имеет вид диска, расположенного во фронтальной плоскости и имеющего в центре круглое отверстие - *зрачок* (*pupilla*). Передняя поверхность радужки обращена в сторону передней камеры глазного яблока, а задняя - к задней камере и хрусталику. Диаметр зрачка суживается при сильном освещении и расширяется в темноте, выполняя функцию диафрагмы глазного яблока. Зрачок ограничен *зрачковым краем* (*margo pupillaris*) радужки. Наружный ресничный край радужки соединяется с ресничным телом и со склерой при помощи *гребенчатой связки* (*lig. pectinatum*), которая заполняет образованный радужкой и роговицей радужко-роговичный угол.

В составе радужки выделяют пять слоев. Среди них различают передний эпителий, наружный пограничный слой, сосудистый слой, внутренний пограничный слой и задний пигментный слой.

Передний эпителий радужки, образованный плоскими полигональными клетками, покрывает переднюю поверхность радужки. *Наружный пограничный слой* содержит

количество фибробластов и многочисленные пигментные клетки. Сосудистый слой образован большим количеством сосудов, между которыми имеется рыхлая волокнистая соединительная ткань и пигментные клетки. Внутренний пограничный слой по строению очень близок к наружному пограничному слою. В толще радужки находится пигментный эпителий, от количества и распределения в нем пигмента (меланина) зависит цвет радужки, то есть цвет глаза. При наличии большого количества пигмента цвет глаза коричневый (карий) или почти черный. Если пигмента мало, то радужка будет иметь светло-серый или светло-голубой цвет. В строме радужки, образованной рыхлой волокнистой соединительной тканью, находятся две мышцы. Вокруг зрачка циркулярно расположены пучки гладкомышечных клеток - *сфинктер зрачка* (*m. sphincter pupillae*). Радиально от ресничного края радужки до ее зрачкового края идут *пучки мышцы, расширяющей зрачок* (*m. dilatator pupillae*).

Внутренняя (чувствительная) оболочка глазного яблока [*tunica interna (sensoria) bulbi*], - *сетчатка* (*retina*), плотно прилежит с внутренней стороны к сосудистой оболочке на всем протяжении, от места выхода зрительного нерва до края зрачка. У сетчатки выделяют *наружную пигментную часть* (*pars pigmentosa*) и сложно устроенную *внутреннюю нервную часть* (*pars nervosa*), в которой имеется слой колбочек и палочек - отростков фотосенсорных (светочувствительных) клеток.

У глазного яблока выделяют большую заднюю зрительную часть сетчатки, содержащую светочувствительные элементы палочковидные и колбочковидные зрительные клетки (палочки и колбочки), и меньшую - слепую часть сетчатки, лишенную палочек и колбочек. Слепая часть сетчатки объединяет *ресничную и радужковую ее части* (pars ciliaris retinae et pars iridica retinae), расположенные позади ресничного тела и радужки. В заднем отделе сетчатки на дне глазного яблока у живого человека с помощью офтальмоскопа можно видеть беловатого цвета пятно - *диск зрительного нерва* (discus nervi optici), являющийся местом выхода из глазного яблока волокон зрительного нерва (рис. 518). Из-за отсутствия светочувствительных палочек и колбочек в области диска его называют слепым пятном. В центре диска видна входящая в сетчатку центральная артерия сетчатки (a. centralis retinae). Латеральнее диска зрительного нерва, что соответствует заднему полюсу глаза, находится *желтоватого цвета пятно* (macula) с небольшим углублением - центральной ямкой. *Центральная ямка* (fovea centralis) является местом наилучшего видения, здесь (в сетчатке) сосредоточены одни колбочки, палочки в этом месте отсутствуют.

Внутри глазного яблока находятся прозрачные среды глаза: хрусталик, стекловидное тело, водянистая влага. Вместе с роговицей все эти образования являются светопреломляющими средами глазного яблока. *Передняя камера глазного яблока* (camera anterior bulbi) расположена между роговицей спереди и передней поверхностью радужки сзади. По окружности, где сходятся края роговицы и радужки, между пучками волокон гребенчатой связки находятся щели - пространства *радужко-роговичного угла* (spatia anguli iridocornealis), через которые водянистая влага из передней камеры глаза оттекает в *венозный синус склеры*, а затем в передние ресничные вены.

Через отверстия зрачка передняя камера сообщается с *задней камерой глазного яблока* (camera posterior bulbi), расположенной позади радужки и впереди хрусталика. Задняя камера сообщается с пространством между волокнами ресничного пояска, соединяющими капсулу хрусталика с ресничным телом. Пространство пояска имеет вид круговой щели, лежащей по периферии хрусталика, в которую поступает водянистая влага, выделяющаяся из кровеносных капилляров, залегающих в толще ресничного тела.

Хрусталик (lens), расположенный позади камер глазного яблока, имеет форму двояковыпуклой линзы и обладает большой светопреломляющей способностью (рис. 517). Передняя поверхность хрусталика обращена в сторону задней камеры глазного яблока, задняя поверхность прилежит к стекловидному телу.

Хрусталик бесцветный, прозрачный, плотный, не содержит сосудов и нервов. Снаружи хрусталик покрыт *тонкой капсулой* (capsula lentis), которая при помощи ресничного пояска (цинновой связки) прикрепляется к ресничному телу. При сокращении ресничной мышцы

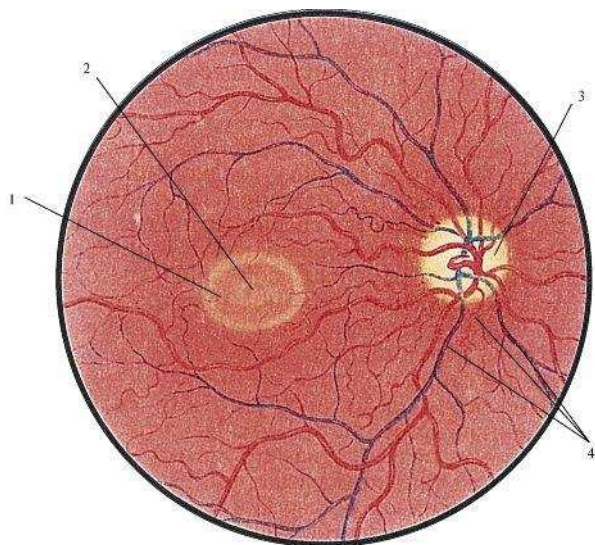


Рис. 518. Офтальмоскопическая картина глазного дна. Задняя часть сетчатки.

1 - пятно, 2 - центральная ямка, 3 - диск зрительного нерва (слепое пятно), 4 - кровеносные сосуды.

ресничное тело приближается к экватору хрусталика, ресничный пояс ослабевает, хрусталик расправляется и увеличивает свою кривизну, преломляющая способность его увеличивается. При расслаблении ресничной мышцы ресничное тело удаляется от экватора хрусталика, ресничный пояс натягивается, хрусталик уплощается, преломляющая его способность уменьшается.

Стекловидное тело (corpus vitreum) представляющее собой желеобразную массу, находится позади хрусталика, оно плотно прилежит к внутренней поверхности сетчатки.

Вспомогательный аппарат глаза включает мышцы глазного яблока, веки и слезный аппарат.

Мышцы глазного блока

К главному яблоку прикрепляются шесть поперечно-полосатых мышц: четыре прямых - верхняя, нижняя, латеральная и медиальная, и две косые - верхняя и нижняя (рис. 519). Все прямые мышцы и верхняя косая начинаются в глубине глазницы от общего сухожильного кольца,

которое прикрепляется к надкостнице вокруг зрительного канала и медиальной части верхней глазничной щели. От общего сухожильного кольца начинается также *мышца, поднимающая верхнее веко* (m. levator palpebrae superioris), располагающаяся в глазнице над верхней прямой мышцей. Прямые мышцы идут вдоль соответствующих стенок глазницы, и короткими сухожилиями вплетаются в склеру впереди экватора. Прямые мышцы поворачивают глазное яблоко вокруг двух взаимно пересекающихся осей - вертикальной и фронтальной. *Латеральная и медиальная прямые мышцы* (mm. recti lateralis et medialis) поворачивают глазное яблоко кнаружи или кнутри вокруг вертикальной оси. Соответственно поворачивается и зрачок. *Верхняя и нижняя прямые*

мышцы (mm. recti superior et inferior) поворачивают глазное яблоко вокруг фронтальной оси. Зрачок при этом направляется или вверх, или вниз. *Верхняя косая мышца* (m. obliquus superior) находится в верхне-медиальной части глазницы, она переходит в тонкое сухожилие, которое перекидывается через *блок* (trochlea), имеющий вид кольца. Пройдя через блок, сухожилие прикрепляется к глазному яблоку, в верхне-латеральной его части, позади экватора. *Нижняя косая мышца* (m. obliquus inferior) начинается на глазничной поверхности верхнечелюстной кости и прикрепляется к глазному яблоку с его латеральной стороны, позади экватора. Обе косые мышцы поворачивают глазное яблоко вокруг сагиттальной оси. Верхняя косая мышца поворачивает глазное яблоко и зрачок вниз и латерально, нижняя косая - вверх и латерально.

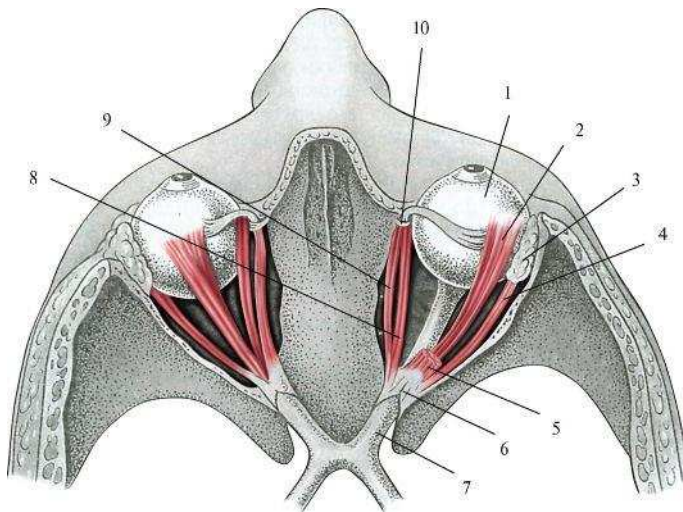


Рис. 519. Наружные мышцы глазного яблока. Вид сверху. Верхняя стенка глазниц удалена. 1 - глазное яблоко, 2 - верхняя прямая мышца, 3 - слезная железа, 4 - латеральная прямая мышца, 5 - мышца, поднимающая верхнее веко (отрезана), 6 - общее сухожильное кольцо, 7 - зрительный нерв, 8 - медиальная прямая мышца, 9 - верхняя косая мышца, 10 - блок.

Веки

Верхнее веко (palpebra superior) и *нижнее веко* (palpebra inferior) находятся впереди глазного яблока, они прикрывают его сверху и снизу, а при смыкании защищают глаз. Передняя поверхность века выпуклая, покрыта тонкой кожей с короткими пушковыми волосами, задняя поверхность века обращена в сторону глазного яблока, вогнута и покрыта *конъюнктивой* (tunica conjunctiva). В толще верхнего и нижнего века находится соединительнотканная пластинка, по плотности напоминающая хрящ, получившая название *верхнего хряща века* (tarsus superior) и *нижнего хряща века* (tarsus inferior) и вековая часть круговой мышцы глаза. К хрящу верхнего века прикрепляется тонкое и широкое сухожилие *мышцы, поднимающей верхнее веко*. На свободном крае века, ближе кпереди, располагаются 2-3 ряда волосков - *ресницы* (cilia). Возле корня ресницы открываются *выводные протоки сальных желез* (glandulae sebaceae). Края верхнего и нижнего века ограничивают глазную щель, которая с медиальной и латеральной стороны ограничена *медиальной и латеральной спайками век* (comissurae palpebrarum medialis et lateralis).

Конъюнктива представляет собой тонкую соединительнотканную пластинку, покрывающую изнутри веки и конъюнктиву глазного яблока. В месте перехода конъюнктивы с верхнего и нижнего века на глазное яблоко образуются углубления *верхний и нижний своды конъюнктивы* (fornix conjunctivae superior et fornix conjunctivae inferior). *Латеральный угол глаза* (angulus oculi lateralis) *острый*, *медиальный угол глаза* (angulus oculi medialis) закруглен и ограничивает углубление - *слезное озеро* (lacus lacrimalis). У медиального угла глаза имеется небольшое возвышение - *слезное мясо* (caruncula lacrimalis). На свободном крае верхнего и нижнего века, возле медиального угла глаза, кнаружи от слезного озера имеется возвышение - *слезный сосочек* (papilla lacrimalis) с отверстием на вершине *слезная точка* (punctum lacrimale), которая является началом слезного канальца.

Слезный аппарат

Слезный аппарат (apparatus lacrimalis) включает слезную железу с ее выводными канальцами, открывающимися в верхний свод конъюнктивы, и слезоотводящие пути. *Слезная железа* (glandula lacrimalis) лежит в одноименной ямке в латеральном углу верхней стенки глазницы (рис. 469, 472). *Выводные канальцы* (ductuli excretorii) слезной железы открываются в латеральную часть верхнего свода конъюнктивы. Слезная жидкость омывает переднюю поверхность глазного яблока и оттекает в область медиального угла глаза в *слезное озеро* (lacus lacrimalis). В этом месте начинаются короткие, тонкие, изогнутые *верхний и нижний слезные канальцы* (canaliculi lacrimales), открывающиеся в *слезный мешок* (saccus lacrimalis), который расположен в одноименной ямке в ниже-медиальном углу глазницы (рис. 520). Книзу слезный мешок переходит в *носо-слезный проток* (ductus nasolacrimalis), заканчивающийся в носовой полости, в передней части нижнего носового хода. С передней стенкой слезного мешка сращена слезная часть круговой мышцы глаза, которая при своем сокращении расширяет слезный мешок, что способствует всасыванию в него слезной жидкости через слезные канальцы.

Глазное яблоко, расположенное в глазнице, окружено оболочкой - *влагалищем глазного яблока* (vagina bulbi), которое прободают сосуды и нервы, а также сухожилия глазодвигательных мышц. Между влагалищем глазного яблока и надкостницей глазницы, вокруг глазодвигательных мышц и зрительного нерва находится жировая ткань - *жировое тело глазницы* (corpus adiposum orbitae), выполняющее роль эластичной подушки для глазного яблока.

Иннервация органа зрения: чувствительная ветви глазного нерва (из тройничного нерва). Ресничную мышцу и сфинктер зрачка иннервируют парасимпатические волокна глазодвигательного нерва. Расширитель зрачка - симпатические волокна внутреннего сонного сплетения. Двигательная иннервация верхней, нижней, медиальной прямой, нижней косой мышц глаза, а также мышцы, поднимающей верхнее веко - из глазодвигательного нерва; латеральную прямую мышцу иннервирует отводящий нерв, верхнюю косую мышцу - блоковый нерв.

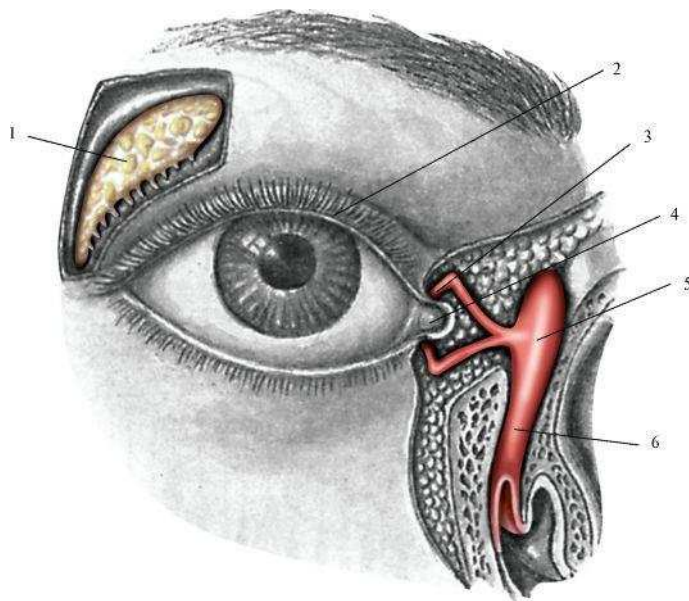


Рис. 520. Слезный аппарат глаза, правого. Вид спереди.

1 - слезная железа, 2 - верхнее веко, 3 - слезный каналец, 4 - слезное озеро, 5 - слезный мешок, 6 - носослезный проток.

Кровоснабжение органа зрения: глазная артерия (из внутренней сонной артерии). Сетчатку кровоснабжает центральная артерия сетчатки. *Венозная кровь* оттекает по глазным венам в пещеристый синус и крыловидное венозное сплетение.

Лимфатические сосуды впадают оттекает в поднижнечелюстные и в околоушные лимфатические узлы.

Проводящий путь зрительного анализатора.

Свет, попадающий на сетчатку, вначале проходит через все прозрачные светопреломляющие среды глазного яблока (роговицу, водянистую влагу передней и задней камер, хрусталик, стекловидное тело).

Попавший на сетчатку свет проникает в ее глубокие слои, раздражает светочувствительные клетки (палочки и колбочки), в них возникает нервный импульс, который передается следующим нейронам сетчатки: биполярным клеткам (нейроцитам), а от них - нейроцитам ганглиозного слоя (ганглиозным нейроцитам). Отростки ганглиозных нейроцитов формируют зрительный нерв, который выходит из полости глазницы в полость черепа, где образует зрительный перекрест (рис. 521). Перекрещиваются не все волокна зрительного нерва, а только те, которые следуют от медиальной части сетчатки. Таким образом, следующий за перекрестом зрительный

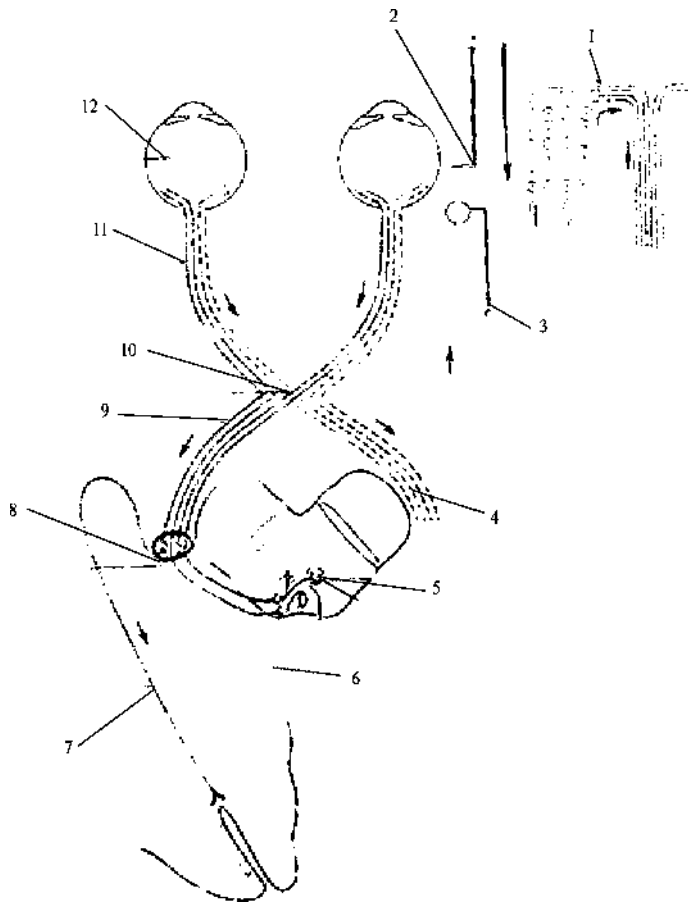


Рис. 521. Схема проводящего пути зрительного анализатора. Стрелки показывают направление движения нервных импульсов.

1 - схема строения сетчатки и формирование зрительного нерва (длинной стрелкой показано направление света в сетчатке), 2 - короткие ресничные нервы, 3 - ресничный узел, 4 - глазодвигательный нерв, 5 - добавочное ядро глазодвигательного нерва, 6 - покрышечно-спинномозговой путь, 7 - зрительная лучистость, 8 - латеральное колленчатое тело, 9 - зрительный тракт, 10 - зрительный перекрест, 11 - зрительный нерв, 12 - глазное яблоко.

тракт содержит нервные волокна, идущие от латеральной (височной) части сетчатки глазного яблока своей стороны и медиальной (носовой) части сетчатки глазного яблока другой стороны. Нервные волокна в составе зрительного тракта следуют к подкорковым зрительным центрам: к латеральному колленчатому телу и верхним холмикам крыши среднего мозга. В латеральном колленчатом теле и в верхнем холмике пластинки четверохолмия волокна 3-го нейрона (ганглиозных нейроцитов) зрительного пути вступают в контакт с клетками следующего нейрона, чьи аксоны направляются к корковому центру зрения (коре затылочной доли в области шпорной борозды), где осуществляется высший анализ зрительных восприятий. Из верхнего холмика импульсы поступают также в добавочное ядро глазодвигательного нерва, откуда осуществляется иннервация мышцы, суживающей зрачок, и ресничной мышцы.

Преддверно-улитковый орган (орган слуха и равновесия)

Преддверно-улитковый орган (*organum vestibulocochlearis*) воспринимает различного рода звуки (орган слуха) и положение тела в состоянии покоя и при перемещении его в пространстве (орган равновесия). Орган слуха подразделяют на три части: наружное, среднее и внутреннее ухо (рис. 522). К наружному уху относят ушную раковину и наружный слуховой проход, к среднему - барабанную полость и слуховую трубу. У внутреннего уха различают костный и перепончатый лабиринты. Наружное, среднее и часть внутреннего уха (улитка) принадлежат органу слуха. Орган равновесия располагается только во внутреннем ухе.

Наружное ухо

Наружное ухо (*auris externa*) улавливает звуки (ушная раковина) и направляет звуковые волны к барабанной перепонке (наружный слуховой проход). *Ушная раковина* (*auricula*) в своей основе имеет тонкую пластинку эластического хряща сложной формы, покрытого плотно прилегающей к хрящу кожей. У нижней части ушной раковины хрящ отсутствует. Вместо него имеется кожная складка с жировой тканью внутри - *долька ушной раковины* (*lobulus auriculae*). Свободный край раковины образует *завиток* (*helix*), который в передней части раковины над наружным слуховым проходом переходит в *ножку завитка* (*crus helicis*). На внутренней стороне завитка, в задне-верхней его части, имеется небольшой выступ, *бугорок ушной раковины* (*tuberculum auriculae*). Кпереди от завитка расположено возвышение - *противозавиток* (*antihelix*). Между завитком и противозавитком имеется углубление - *ладья* (*scapha*), впереди которой находится обращенный кзади выступ - *козелок* (*tragus*). Напротив него, в нижней части противозавитка, виден *противокозелок* (*antitragus*). Между козелком спереди и нижней частью противозавитка сзади находится углубление - *полость раковины* (*cavitas conchae*), которая переходит в наружный слуховой проход. **Наружный слуховой проход** (*meatus acusticus externus*), который начинается *наружным слуховым отверстием* (*porus acusticus externus*), от полости среднего уха отделен барабанной перепонкой. Длина слухового прохода взрослого человека в среднем равна 35 мм, диаметр достигает 9 мм у его начала и 6 мм в самом узком месте, где хрящевой наружный слуховой проход переходит в костный. Слуховой проход S-образно изогнут преимущественно в горизонтальной плоскости. Для его выпрямления при осмотре барабанной перепонки ушную раковину обычно оттягивают кзади и кверху. Слуховой проход выстлан кожей, содержащей железы. В коже, покрывающей наружный слуховой проход, много сальных и расположенных глубже желез ушной серы (церуминозных желез).

Барабанная перепонка (*membrana tympani*), отделяющая наружный слуховой проход от барабанной полости среднего уха, является тонкой, полупрозрачной пластинкой, имеющей вид овала, размерами 11 на 9 мм. Барабанная перепонка наклонена по отношению к оси наружного слухового прохода на 45° (рис. 522). В центре перепонка имеет углубление - *пупок барабанной перепонки* (*umbo membranae tympani*), соответствующий прикрепленной к ней изнутри рукоятки молоточка. Снаружи барабанная перепонка покрыта тонкой кожей, а со стороны барабанной полости - слизистой оболочкой, выстланной однослойным плоским эпителием.

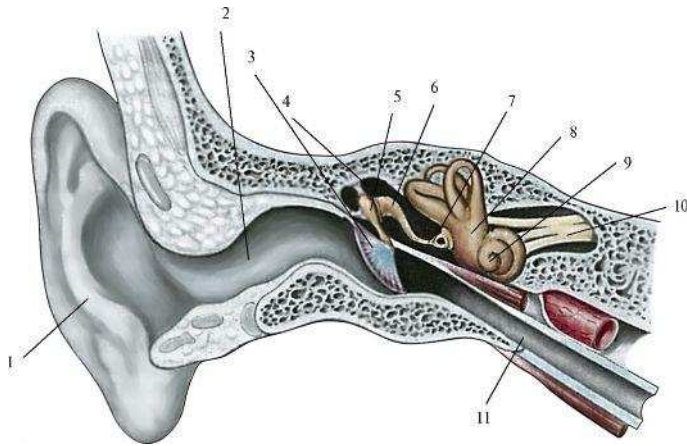


Рис. 522. Наружное, среднее и внутреннее ухо. Вид спереди. Фронтальный разрез височной кости и наружного слухового прохода.

1 - ушная раковина, 2 - наружный слуховой проход, 3 - барабанная перепонка, 4 - барабанная полость, 5 - молоточек, 6 - наковальня, 7 - стремя, 8 - преддверие внутреннего уха, 9 - улитка, 10 - преддверно-улитковый нерв, 11 - слуховая труба.

Среднее ухо (*auris media*) объединяет заполненную воздухом барабанную полость и слуховую (евстахиеву) трубу. Полость среднего уха сообщается с сосцевидной пещерой и с сосцевидными ячейками, расположенными в толще сосцевидного отростка, также относящимися к среднему уху. **Барабанная полость** (*cavum tympani*) объемом около 1 см³ находится в толще пирамиды височной кости. У этой полости выделяют шесть стенок: верхнюю, нижнюю, латеральную, медиальную, заднюю и переднюю. *Верхняя покрывная стенка* (*paries tegmentalis*) отделяет барабанную полость от полости черепа. *Нижняя яремная стенка* (*paries jugularis*) соответствует нижней стенке пирамиды в области яремной ямки. *Латеральная перепончатая стенка* (*paries membranaceus*) образована барабанной перепонкой и окружающими ее частями височной кости. *Медиальная лабиринтная стенка* (*paries labyrinthicus*) отделяет барабанную полость от костного лабиринта внутреннего уха. На этой стенке имеется выступающий в сторону барабанной полости *мыс* (*promontorium*), соответствующий основному завитку улитки. Выше и несколько сзади мыса располагается *овальное окно преддверия* (*fenestra vestibuli*), закрытое основанием стремени. Несколько выше овального окна находится *выступ стенки канала лицевого нерва* (*prominentia canalis facialis*). Позади и ниже мыса находится *круглое окно улитки* (*fenestra cochleae*), закрытое вторичной барабанной перепонкой, отделяющей барабанную полость от барабанной лестницы внутреннего уха. *Задняя сосцевидная стенка* (*paries mastoideus*) в нижней

части имеет *пирамидальное возвышение* (*eminentia pyramidalis*), внутри которого начинается стремениная мышца. В задней стенке барабанной полости имеется *сообщение с сосцевидной пещерой* (*antrum mastoideum*), в которую открываются *сосцевидные ячейки* (*cellulae mastoideae*). *Передняя сонная стенка* (*paries caroticus*) отделяет барабанную полость от сонного канала, в котором проходит внутренняя сонная артерия. В передней стенке находится *барабанное отверстие слуховой трубы* (*ostium tympanicum tubae auditivae*), соединяющей барабанную полость с носоглоткой.

В барабанной полости располагаются покрытые слизистой оболочкой три слуховые косточки (молоточек, наковальня и стремя), а также связки и мышцы. Слуховые косточки, миниатюрные по размерам, соединяются между собой при помощи суставов, они передают звуковую волну от барабанной перепонки во внутреннее ухо (рис. 523).

Молоточек (malleus) имеет *округлую головку* (caput mallei), *шейку молоточка* (collum mallei), которая переходит в *длинную рукоятку молоточка* (manubrium mallei), сращенную с барабанной перепонкой. **Наковальня** (incus) состоит из *тела* (corpus incudis) с суставной ямкой для сочленения с головкой молоточка, и двух ножек, короткой и длинной. *Длинная ножка* (crus longum), имеющая утолщение на конце - *чечевицеобразный отросток* (processus lenticularis) сочленяется с головкой стремени. **Стремя** (stapes) имеет *головку стремени* (caput stapedis), *переднюю и заднюю ножки* (crus anterius et crus posterius), соединенные при помощи *основания стремени* (basis stapedis). Основание стремени подвижно закреплено в окне преддверия с помощью кольцевой связки стремени. Головка молоточка при помощи наковально-молоточкового сустава соединяется с телом наковальни, а наковальня своим чечевицеобразным отростком образует с головкой стремени наковальностременной сустав. Суставы укреплены миниатюрными связками. При помощи подвижной в суставах цепочки, состоящей из трех слуховых косточек, колебания барабанной перепонки,

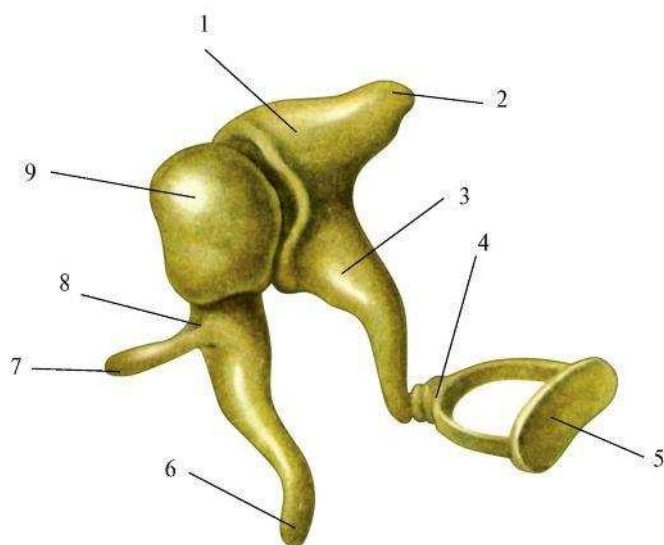


Рис. 523. Слуховые косточки.

1 - тело наковальни, 2 - короткая ножка наковальни, 3 - длинная ножка наковальни, 4 - головка стремени, 5 - основание стремени, 6 - рукоятка молоточка, 7 - передний отросток молоточка, 8 - шейка молоточка, 9 - головка молоточка.

возникающие в результате воздействия на нее слуховых волн, передаются в окно преддверия. Регулируют движения косточек и предохраняют их от чрезмерных колебаний при сильном звуке две мышцы, прикрепляющиеся к слуховым косточкам. Мышца, напрягающая барабанную перепонку (m. tensor tympani), находится в одноименном полуканале мышечно-трубного канала. Сухожилие этой мышцы прикрепляется к начальной части рукоятки молоточка. *Стременная мышца* (m. stapedius), начинаясь внутри пирамидального возвышения прикрепляется к задней ножке стремени, возле его

головки. Сокращения стременной мышцы регулируют давление основания стремени в окне преддверия.

Слуховая (Евстахиева) труба (tuba auditiva), имеющая длину около 35 мм, служит для поступления воздуха из глотки в барабанную полость и поддержания в полости давления, одинакового с внешним, что важно для нормальной работы органа слуха. Слуховая труба состоит из костной и хрящевой частей. Верхняя костная часть слуховой трубы находится в одноименном полуканале мышечно-трубного канала височной кости и открывается на передней стенке барабанной полости. Нижне-медиальная хрящевая часть слуховой трубы имеет вид желоба, открытого книзу. В том месте, где слуховая труба открывается на боковой стенке носоглотки *глоточным отверстием слуховой трубы* (ostium pharyngeum tubae auditivae), медиальная (задняя) пластинка эластического хряща утолщается и выступает в полость глотки в виде *трубного валика* (torus tubarius).

На хрящевой части слуховой трубы начинаются мышца, напрягающая небную занавеску, и мышца, поднимающая небную занавеску. При их сокращении просвет слуховой трубы расширяется, и воздух из глотки поступает в барабанную полость. В слизистой оболочке слуховой трубы много слизистых трубных желез, бокаловидных клеток, лимфоидной ткани, которая возле трубного валика образует трубную миндалину.

Внутреннее ухо

Внутреннее ухо (auris interna) располагается в толще пирамиды височной кости, отделяясь от барабанной полости ее лабиринтной стенкой. Состоит внутренне ухо из костного и вставленного в него перепончатого лабиринтов (рис. 522, 524).

Костный лабиринт (labyrinthus osseus) образован компактным веществом пирамиды височной кости. У костного лабиринта различают преддверие, впереди от него находится улитка, сзади - полукружные каналы. *Улитка* (cochlea) представляет собой спиральный канал улитки (canalis spiralis cochleae), образующий два с половиной оборота вокруг костного стержня. Основание улитки обращено к внутреннему слуховому проходу. Осью улитки является *костный стержень* (modiolus), вокруг которого обвивается *костная спиральная пластинка* (lamina spiralis ossea). Эта пластинка вдаётся в костный спиральный канал, но не полностью его перегородивает. Через стержень улитки проходят тонкие каналы, в которых располагаются нервные (слуховые) волокна.

Позади улитки располагается небольшая полость неправильной формы - *преддверие* (vestibulum), в латеральной стенке которого имеется два отверстия (окна), обращенные в сторону барабанной полости. Окно преддверия, овальной формы, со стороны барабанной полости закрыто основанием стремени. Второе окно, окно улитки, круглое, закрыто эластичной вторичной барабанной перепонкой. На передней стенке преддверия имеется отверстие, ведущее в канал улитки. На задней стенке преддверия видны пять отверстий, которыми в преддверие открываются полукружные каналы.

Полукружных каналов у внутреннего уха три: передний, задний и латеральный. *Передний (сагиттальный, верхний) полукружный канал* (canalis semicircularis anterior) ориентирован перпендикулярно продольной оси пирамиды. Верхняя точка этого канала на передней стенке пирамиды височной кости образует дугообразное возвышение. *Задний*

(фронтальный) полукружный канал (canalis semicircularis posterior) расположен параллельно задней поверхности пирамиды.

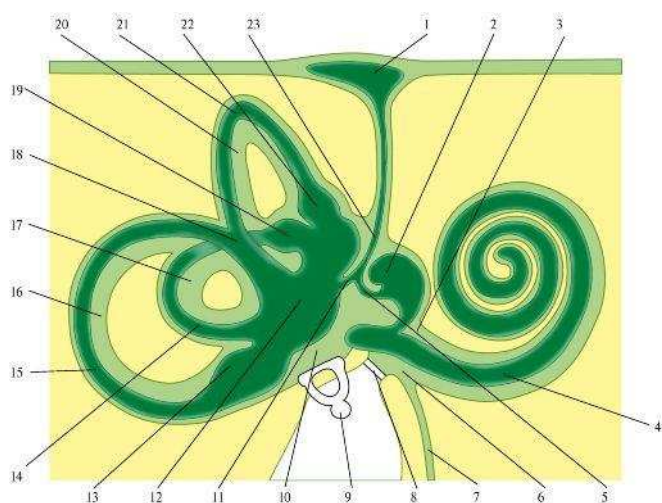


Рис. 524. Схема строения внутреннего уха.

1 - эндолимфатический мешочек, 2 - сферический мешочек, 3 - лестница преддверия, 4 - улитковый проток, 5 - соединяющий проток, 6 - барабанная лестница, 7 - улитковый проток, 8 - вторичная барабанная перепонка, 9 - стрема, 10 - преддверие, 11 - проток эллиптического и сферического мешочков, 12 - эллиптический мешочек (маточка), 13 - задняя перепончатая ампула, 14 - латеральный полукружный проток, 15 - задний полукружный проток, 16 - задний полукружный канал, 17 - латеральный полукружный канал, 18 - общая перепончатая ножка, 19 - латеральная перепончатая ампула, 20 - передний полукружный канал, 21 - передний полукружный проток, 22 - передняя перепончатая ампула, 23 - эндолимфатический проток.

Латеральный (горизонтальный) полукружный канал (canalis semicircularis lateralis) образует на лабиринтной стенке барабанной полости выпячивание - выступ латерального полукружного канала. Одна из ножек каждого полукружного канала перед впадением ее в преддверие расширяется - образует *костную ампулу* (ampula ossea).

Перепончатый лабиринт (labyrinthus membranaceus) располагается внутри костного лабиринта и повторяет его очертания. Стенки перепончатого лабиринта состоят из тонкой соединительнотканной пластинки, покрытой плоским эпителием. Между внутренней поверхностью костного лабиринта и перепончатым лабиринтом находится узкая щель -

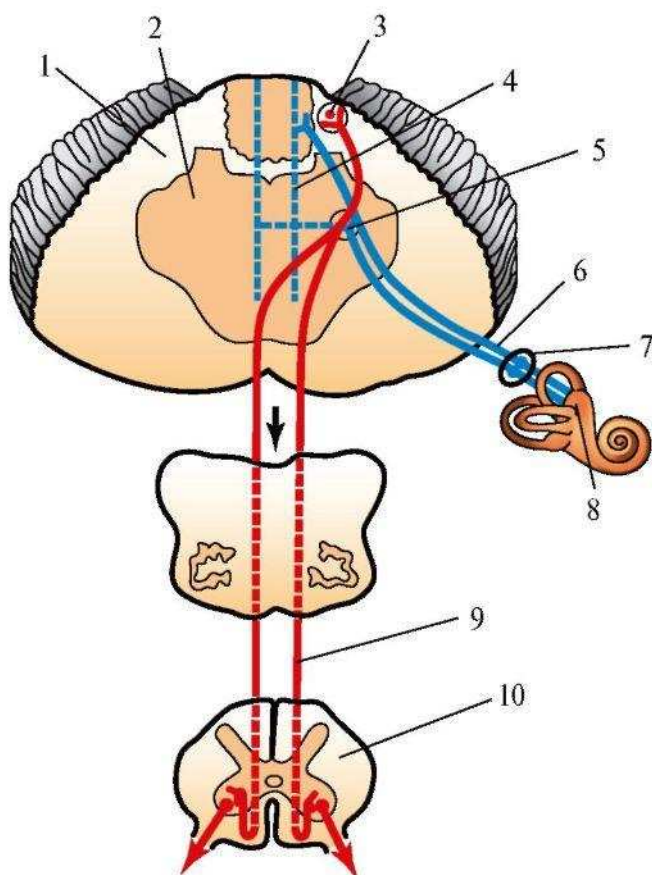


Рис. 525. Схема проводящего пути вестибулярного анализатора.

1 - мозжечок, 2 - мост, 3 - ядро шатра, 4 - дорсальный продольный пучок, 5 - вестибулярные ядра, 6 - преддверная часть преддверно-улиткового нерва (VIII черепной нерв), 7 - вестибулярный узел, 8 - внутреннее ухо, 9 - преддверно-спинномозговой путь, 10 - поперечный срез спинного мозга.

перилимфатическое пространство (spatium perilymphaticum), заполненное жидкостью - *перилимфой* (perilympha). Из этого пространства по *перилимфатическому протоку* (ductus perilymphaticus), проходящему в канальце улитки, перилимфа оттекает в подпаутинное пространство на нижней поверхности височной кости. Перепончатый лабиринт заполнен *эндолимфой* (endolympha). Через *эндолимфатический проток* (ductus endolymphaticus), проходящий в водопроводе преддверия, эндолимфа оттекает в *эндолимфатический мешок* (saccus endolymphaticus), лежащий в толще твердой мозговой оболочки на задней поверхности пирамиды височной кости.

У перепончатого лабиринта выделяют эллиптический и сферический мешочки; три полукружных протока и улитковый проток. Эллиптический мешочек (маточка) и сферический мешочек занимают костное преддверие и сообщаются друг с другом при помощи тонкого протока *эллиптического и сферического мешочков* (ductus utriculosaccularis). От этого протока отходит эндолимфатический проток. Сферический мешочек переходит в *соединяющийся проток* (ductus reuniens), *впадающий в улитковый проток* (ductus cochlearis). В перепончатый эллиптический мешочек открывается пять отверстий переднего, заднего и латерального полукружных протоков, залегающих в

одноименных костных полукружных каналах. Каждый *перепончатый полукружный проток* (ductus semicircularis) в местах расширений *костных полукружных каналов* (костных ампулах) имеет расширение - перепончатую ампулу.

У эллиптического и сферического мешочков, а также на внутренней поверхности перепончатых ампул полукружных протоков, имеются покрытые желеподобным веществом образования, воспринимающие гравитацию и движение жидкости, способствующие определению положение головы и тела в пространстве. У эллиптического и сферического мешочков это уплощенные возвышения - *пятна эллиптического мешочка* (maculae utriculi) и *пятна сферического мешочка* (maculae sacculi), содержащие волосковые клетки, которые определяют статическое положение головы в состоянии покоя и при прямолинейных движениях. У перепончатых ампул полукружных протоков имеются в виде поперечных складок *ампулярные гребешки* (cristae ampullares), улавливающие положение головы при поворотах в различных направлениях. Имеющиеся в пятнах и ампулярных гребешках волосковые чувствительные (сенсорные) клетки своими вершинами и волосками обращены в сторону эндолимфы, находящейся внутри перепончатого лабиринта.

Раздражение волосковых чувствительных клеток пятен и гребешков передаются чувствительным окончаниям в области преддверной части преддверно-улиткового нерва, тела нейронов которого находятся в преддверном узле, лежащем на дне внутреннего слухового прохода. Центральные отростки этих нейронов в составе преддверно-улиткового нерва направляются через внутренний слуховой проход в полость черепа, а затем к вестибулярным ядрам ромбовидной ямки (рис. 525). Отростки клеток вестибулярных ядер (следующий нейрон) направляются к ядрам шатра мозжечка и в спинной мозг, образуя преддверно-спинномозговой путь, а также входят в медиальный продольный пучок.

Перепончатый лабиринт улитки - *улитковый проток* (ductus cochlearis), начинается слепо в преддверии и продолжается вперед внутри спирального канала улитки, занимая его небольшую часть. В области вертушки улитки улитковый проток заканчивается слепо. На поперечном разрезе он имеет треугольную форму (рис. 526). Наружная стенка улиткового протока срастается со стенкой костного спирального канала улитки. Другая - барабанная (нижняя) стенка улиткового протока, или *спиральная мембрана* (membrana spiralis), является продолжением костной спиральной пластинки. Третья - верхняя (преддверная) стенка улиткового протока, или преддверная мембрана, соединяет свободный край костной спиральной пластинки с

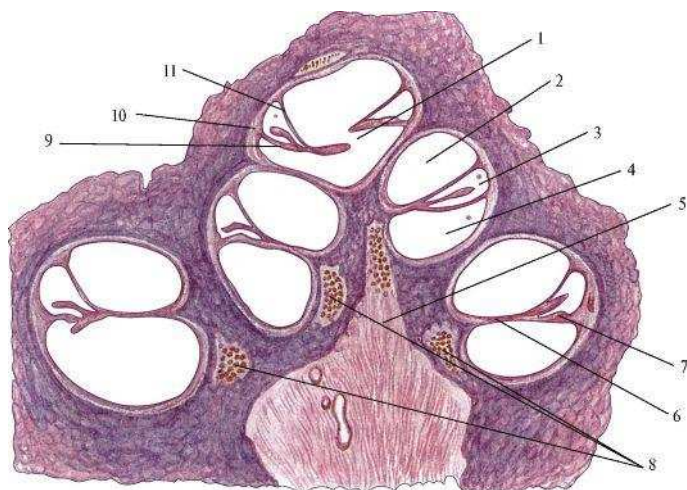


Рис. 526. Улитковый проток, лестница преддверия и барабанная лестница на разрезе улитки вдоль ее стержня.

1 - отверстие улитки, 2 - лестница преддверия, 3 - улитковый проток, 4 - барабанная лестница, 5 - стержень улитки, 6 - костная спиральная пластинка, 7 - спиральный (кортиев) орган, 8 - спиральный узел улитки, 9 - барабанная стенка улиткового протока (спиральная мембрана), 10 - наружная стенка улиткового протока, 11 - преддверная стенка улиткового протока (преддверная мембрана).

наружной стенкой улиткового протока. Улитковый проток занимает среднюю часть костного спирального канала улитки и отделяет его *барабанную лестницу* (scala tympani), граничащую со спиральной мембраной, от *верхней лестницы преддверия* (scala vestibuli), прилежащей к преддверной мембране. В области купола улитки обе лестницы сообщаются друг с другом при помощи отверстия улитки - геликотремы.

В основании улитки барабанная лестница закачивается у круглого окна, закрытого вторичной барабанной перепонкой. Лестница преддверия сообщается с перилимфатическим пространством преддверия, овальное окно которого закрыто основанием стремени. Внутри улиткового протока, на спиральной мембране, располагается *слуховой спиральный (кортиев) орган* (organum spirale). В основе спирального органа лежит *базиллярная пластинка* (lamina basilaris), тонкие коллагеновые волокна (струны) которой натянуты от края костной спиральной пластинки до противоположной стенки спирального канала улитки, на протяжении от ее основания до купола. На базиллярной пластинке расположены поддерживающие (опорные) и рецепторные волосковые (чувствительные) клетки, воспринимающие механическое колебание перилимфы, находящейся в лестнице преддверия и в барабанной лестнице. Над спиральным (кортиевым) органом внутри улиткового протока (в эндолимфе) располагается *покровная мембрана* (membrana tectoria). При движениях перилимфы в лестнице преддверия и в барабанной лестнице волоски чувствительных (сенсорных) клеток касаются покровной мембраны. Колебания перилимфы вызываются движениями основания стремени в окне преддверия (рис. 527). В этих клетках механические воздействия трансформируются в нервный импульс. Импульс воспринимается окончаниями биполярных клеток, тела которых лежат в улитковом узле (спиральном узле улитки), а их центральные отростки образуют улитковую часть преддверно-улиткового нерва. Улитковый нерв проводит импульсы в мозг к улитковым ядрам, которые лежат

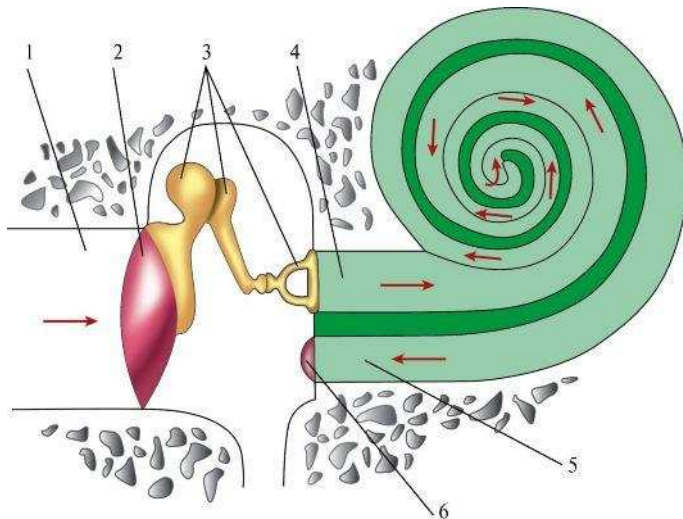


Рис. 527. Пути распространения звука в органе слуха (показаны стрелками).

1 - наружный слуховой проход, 2 - барабанная перепонка, 3 - слуховые косточки, 4 - лестница преддверия, 5 - барабанная лестница, 6 - вторичная барабанная перепонка.

в области вестибулярного поля ромбовидной ямки (рис. 528). Отростки клеток переднего ядра направляются на противоположную сторону, образуя пучок нервных волокон, получивший название *трапецевидного тела* (*corpus trapezoideum*). Аксоны заднего ядра выходят на поверхность ромбовидной ямки и в виде мозговых полосок IV желудочка направляются к срединной борозде ромбовидной ямки, погружаются внутрь вещества мозга и присоединяются к волокнам трапецевидного тела. На противоположной стороне моста волокна трапецевидного тела образуют изгиб (латеральную петлю) и следуют к подкорковым центрам слуха - медиальному коленчатому телу и нижнему холмику (бугорку) пластинки четверохолмия. Отростки клеток подкорковых центров проходят через заднюю часть внутренней капсулы к слуховому центру коры полушарий большого мозга к коре верхней височной извилины, где осуществляется высший анализ импульсов, поступающих из звуковоспринимающего аппарата. От ядра нижнего холмика начинается покрышечно-спинномозговой проводящий путь, направляющийся к двигательным ядрам передних рогов спинного мозга.

Иннервация органа слуха и равновесия: наружное ухо - ветви ушного, ушновисочного нервов и ушной ветви блуждающего нерва. Барабанная полость - барабанное сплетение (из

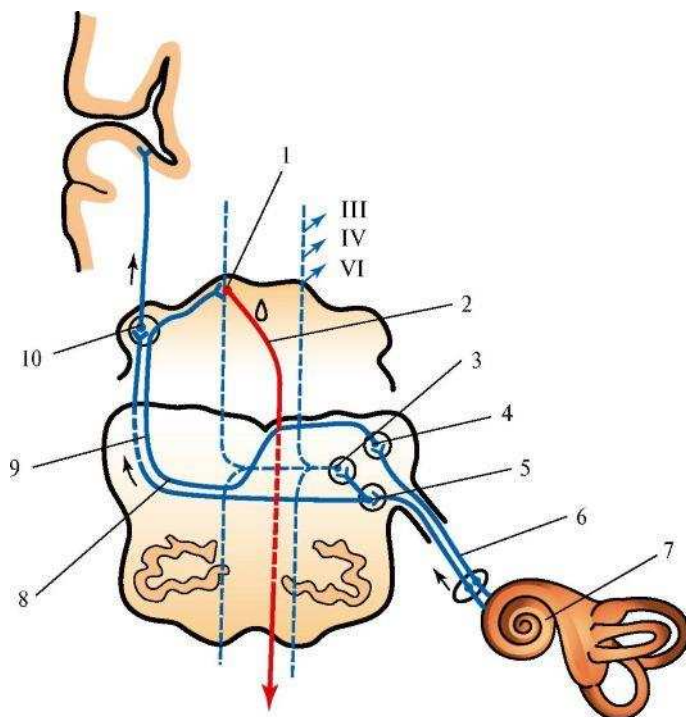


Рис. 528. Схема проводящего пути слухового анализатора.

1 - нижний холмик, 2 - покрывщечно-спинномозговой путь, 3 - ядро трапецевидного тела, 4 - заднее улитковое ядро, 5 - переднее улитковое ядро, 6 - улитковая часть преддверно-улиткового нерва, 7 - улитка, 8 - трапецевидное тело, 9 - латеральная петля, 10 - медиальное колленчатое тело. III - глазодвигательный нерв, IV - блоковый нерв, VI - отводящий нерв.

языкоглоточного нерва, симпатическими волокнами сонно-барабанных нервов). Слуховая труба - барабанное сплетение, глоточное сплетение. Стременная мышца - стремений нерв (из лицевого нерва). Мышца, напрягающая барабанную перепонку, - одноименная ветвь из нижнечелюстного нерва.

Кровоснабжение: к наружному уху идут передние ушные ветви (из поверхностной височной артерии), ушная ветвь (из затылочной артерии), задняя ушная артерия (из наружной сонной артерии), а также глубокая ушная артерия (из верхнечелюстной артерии). Стенки барабанной полости кровоснабжает верхняя барабанная артерия (из средней менингеальной артерии), нижняя барабанная артерия (из восходящей глоточной артерии), передняя барабанная артерия (из верхнечелюстной артерии), задняя барабанная артерия (из шило-сосцевидной артерии), сонно-барабанные артерии (из внутренней сонной артерии), идущие через соннобарабанные каналы. Слуховую трубу кровоснабжают передняя барабанная и восходящая глоточная артерии, каменистые ветви (из средней менингеальной артерии), артерия крыловидного канала (из верхнечелюстной артерии). Внутреннее ухо кровоснабжает артерия лабиринта (из базилярной артерии).

Венозная кровь оттекает: от наружного уха по передним ушным венам и задней ушной вене - в систему занижнечелюстной вены, в наружную яремную вену; от среднего уха - по одноименным с артериями венам в глоточное венозное сплетение, в менингеальные вены (притоки внутренней яремной вены), в занижнечелюстную вену; от внутреннего уха в

лабиринтную вену (приток верхнего каменистого синуса), вену канальца улитки, вену водопровода преддверия (в нижний каменистый синус или непосредственно во внутреннюю яремную вену).

Лимфатические сосуды впадают от наружного и среднего уха в сосцевидные, околоушные, глубокие латеральные шейные лимфатические узлы. От слуховой трубы - в заглоточные лимфатические узлы.

Орган обоняния

Обоняние служит для распознавания запахов, для определения газообразных пахучих веществ, содержащихся в воздухе.

Орган обоняния (organum olfactorium) располагается в стенках верхнего отдела полости носа, в слизистой оболочке, покрывающей верхнюю носовую раковину и верхнюю часть перегородки носа. В составе эпителия, покрывающего эти участки слизистой оболочки, различают обонятельные нейросенсорные и поддерживающие эпителиоциты.

Обонятельные нервы (nn. olfactorii), отростки нейросенсорных клеток, через отверстия решетчатой пластинки одноименной кости проникают в полость черепа, входят в обонятельную луковицу, где вступают в контакт с ее митральными клетками. Отростки митральных клеток в толще обонятельного тракта направляются в мозг, в парагиппокампальную извилину и в крючок, в котором находится корковый центр обоняния (рис. 529).

Орган вкуса

Орган вкуса (organum gustus) находятся в слизистой оболочке языка, а также неба, зева, надгортанника. Структурной единицей органа вкуса является вкусовая почка. Особенно много вкусовых почек в желобоватых и листовидных сосочках языка, меньше их в грибовидных сосочках. *Вкусовая почка* имеет эллипсовидную форму (рис. 530). На вершине каждой вкусовой почки имеется *вкусовое отверстие (пора)* (porus gustatorius), ведущая в углубление - вкусовую ямку. Вкусовая ямка образуется апикальными частями вкусовых чувствительных клеток с микроворсинками на их апикальном конце. Помимо вкусовых клеток в составе вкусовой почки имеются поддерживающие и базальные эпителиоциты.

На поверхности вкусовых клеток располагаются окончания нервных волокон, воспринимающих вкусовую чувствительность. В области передних 2/3 языка это чувство вкуса воспри-

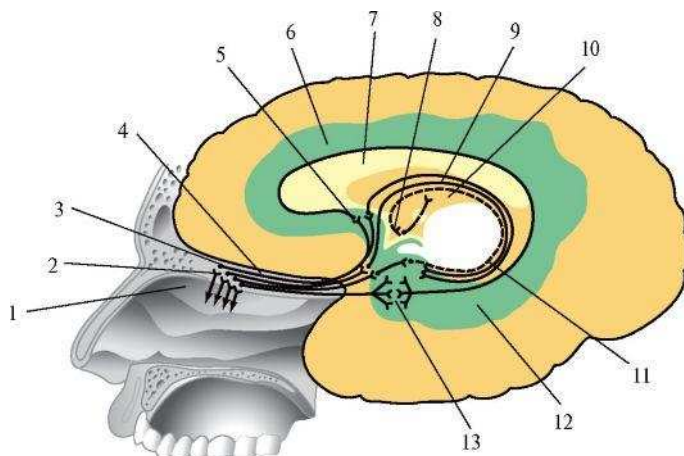


Рис. 529. Схема проводящего пути обонятельного анализатора.

1 - верхняя носовая раковина, 2 - обонятельная чувствительная нервная клетка, обонятельный нерв, 3 - обонятельная луковица, 4 - обонятельный тракт, 5 - подмозолистое поле, 6 - поясная извилина, 7 - мозолистое тело, 8 - сосцевидное тело, 9 - свод, 10 - таламус, 11 - зубчатая извилина, 12 - парагиппокампальная извилина, 13 - крючок.

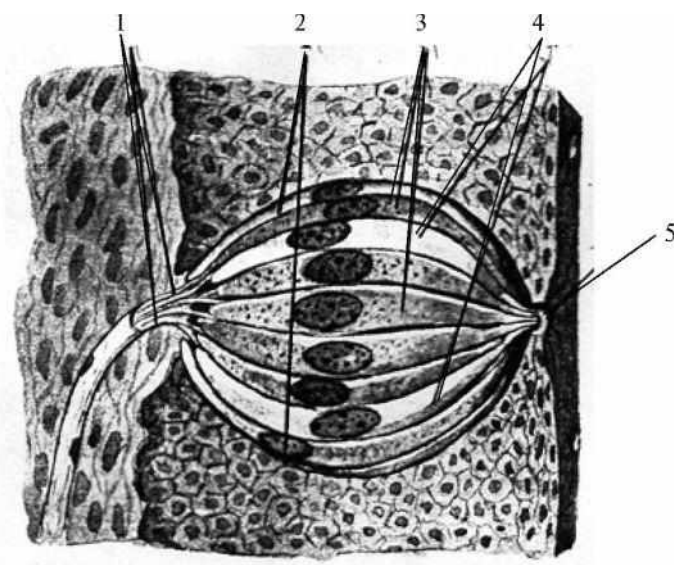


Рис. 530. Вкусовая почка на продольном ее разрезе.

1 - нервные вкусовые волокна, 2 - вкусовая почка, 3 - вкусовые клетки, 4 - поддерживающие клетки, 5 - вкусовое отверстие (пора).

нимается нервными волокнами барабанной струны лицевого нерва, в задней трети языка и в области желобоватых сосочков - окончаниями языкоглоточного нерва. Этот нерв осуществляет вкусовую иннервацию также слизистой оболочки мягкого неба и небных дужек. От вкусовых лукович в слизистой оболочке надгортанника и внутренней поверхности черпаловидных хрящей вкусовые импульсы поступают через верхний гортанный нерв - ветвь блуждающего нерва. Центральные отростки нейронов, осуществляющих вкусовую иннервацию направляются в составе соответствующих черепных нервов (лицевой, языкоглоточный, блуждающий), к общему для них

чувствительному ядру, лежащему в задней части продолговатого мозга. Аксоны клеток этого ядра направляются в таламус, затем в кору крючка парагиппокампальной извилины. В этой извилине находится корковый конец вкусового анализатора (рис. 531).

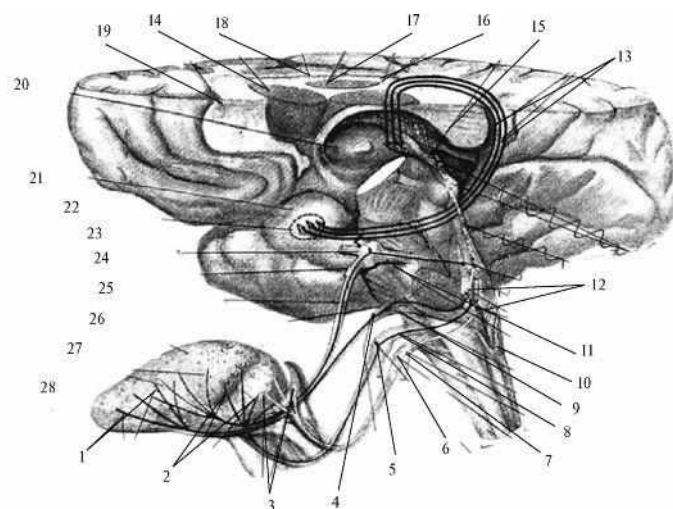


Рис. 531. Схема проводящего пути вкусового анализатора.

1 - вкусовые волокна барабанной струны, 2 - язычные ветви языкоглоточного нерва, 3 - вкусовые волокна блуждающего нерва, 4 - узел коленца, 5 - нижний узел языкоглоточного нерва, 6 - нижний узел блуждающего нерва, 7 - блуждающий нерв, 8 - языкоглоточный нерв, 9 - лицевой нерв, 10 - продолговатый мозг, 11 - тройничный нерв, 12 - ядро одиночного пути, 13 - ядерно-таламический путь, 14 - ядра таламуса, 15 - шишковидное тело, 16 - внутренняя капсула, 17 - чечевицеобразное тело, 18 - ограда, 19 - хвостатое ядро, 20 - передний бугорок таламуса, 21 - крючок, 22 - ядро вкусового анализатора, 23 - тройничный узел, 24 - нижнечелюстной нерв, 25 - язычный нерв, 26 - промежуточный нерв, 27 - спинка языка, 28 - язычные ветви язычного нерва.

Кожа

Кожа (cutis), образующая общий покров тела человека, защищает его от внешних воздействий, участвует в терморегуляции и в обменных процессах, выделяет наружу пот, кожное сало, выполняет дыхательную функцию, содержит энергетические запасы (подкожный жир). В коже выделяют поверхностный слой - эпидермис, образовавшийся из эктодермы, и глубокий слой - дерму (собственно кожу) (рис. 532). Эпидермис (epidermis) состоит из многих рядов клеток, объединенных в пять основных слоев: роговой, блестящий, зернистый, шиповатый и базальный

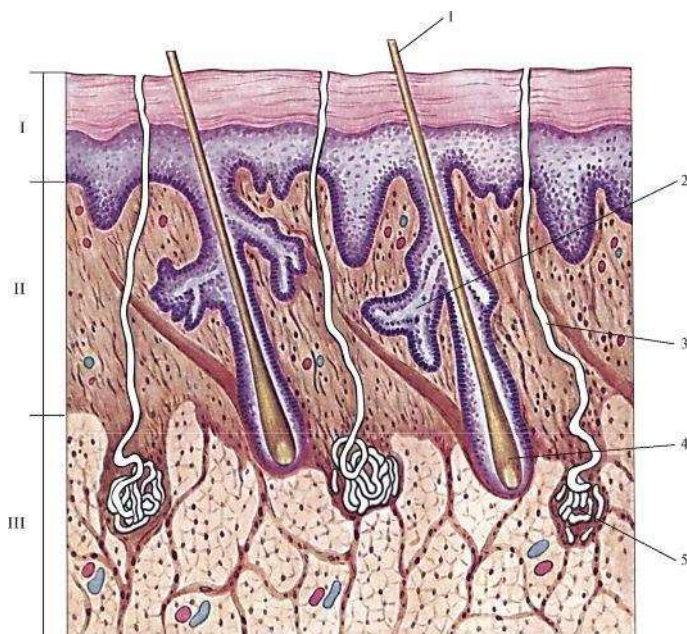


Рис. 532. Строение кожи.

I - эпидермис, II - дерма (собственно кожа), III - подкожная основа. 1 - волос, 2 - сальная железа, 3 - выводной проток потовой железы, 4 - корень волоса, 5 - потовая железа.

Поверхностный (роговой) слой эпидермиса, состоящий из большого числа роговых чешуек, не пропускает воду, микроорганизмы и др. Роговые чешуйки постепенно слущиваются и заменяются новыми, которые подходят к поверхности из глубже лежащих слоев. Под роговым слоем находится *блестящий слой*, образован 3-4 слоями плоских клеток, хорошо преломляющих свет. Под блестящим слоем располагается *зернистый слой* кожи. В глубине покровного эпителия находятся клетки *базального* и *шиповатого* слоев, объединенных в ростковый слой. Среди базальных клеток имеются также пигментные эпителиоциты, богатые зернами пигмента меланина (меланоциты), от количества которого зависит цвет кожи.

Собственно кожа, или дерма (dermis, s. corium) состоит из соединительной ткани с некоторым количеством гладких мышечных клеток. В собственно коже выделяют поверхностный сосочковый слой и глубокий сетчатый слой. *Сосочковый слой* (stratum papillare), располагающийся непосредственно под эпидермисом, состоит из рыхлой волокнистой неоформленной соединительной ткани и образует выпячивания - сосочки, содержащие кровеносные и лимфатические капилляры, нервные волокна. Соответственно расположению сосочков на поверхности эпидермиса видны *гребешки кожи* (cristae cutis), а между ними продолговатые углубления - *бороздки кожи* (sulci cutis). Гребешки и бороздки лучше всего выражены на подошве и ладони, где они образуют сложный индивидуальный рисунок, что часто используется в криминалистике и судебной медицине для установления личности (дактилоскопия). В сосочковом слое располагаются пучки гладких мышечных клеток, связанные с луковицами волос. *Сетчатый слой* (stratum reticularis) состоит из плотной неоформленной соединительной ткани, содержащей пучки коллагеновых и эластических волокон. Этот слой без резкой границы переходит в подкожную основу, или клетчатку, содержащую в большем или в меньшем количестве скопления жировой ткани.

Производные эпителиального покрова кожи

Волосы (pili) покрывают в разной мере всю кожу (кроме ладоней, подошв, переходной части губ, головки полового члена, внутренней поверхности крайней плоти, малых половых губ). Волосы имеют стержень, выступающий над поверхностью кожи, корень, который находится в толще кожи, заканчиваясь расширением - волосяной луковицей - ростковой частью волоса. Корень волоса расположен в соединительнотканной сумке, в которую открывается сальная железа. В эту сумку волоса вплетается мышца, *поднимающая волос (m. arrector pili)*. При сокращении мышцы волос выпрямляется, сальная железа сдавливается и выделяет свой секрет.

Ноготь (unguis, onychos) является роговой пластикой, которая лежит в соединительнотканном ногтевом ложе, откуда осуществляется рост ногтя. У ногтя различают корень, тело и свободный край, выступающий за пределы ногтевого ложа. Кожные складки, ограничивающие ноготь со стороны его корня и с боков, получили названия валика ногтя.

Молочная (грудная) железа (mammary gland, mamma, s. glandula mammaria) - парный орган, по происхождению является видоизмененной потовой железой. У мужчин железа остается недоразвитой. Молочная железа располагается на уровне третьего-четвертого ребер, на фасции, покрывающей большую грудную мышцу. С грудной фасцией молочная железа соединена рыхло, что обеспечивает ее подвижность. Примерно на середине железы находится *сосок молочной железы (papilla mammaria)*, на вершине которого открываются 10-15 выводных млечных протоков (рис. 533). Участок кожи вокруг соска - *околососковый кружок (areola mammae)* также как и сосок пигментирован. Кожа околососкового кружка неровная, на ней видны бугорки, на поверхности которых открываются протоки желез околососкового кружка. В коже соска и околососкового кружка залегают пучки гладких мышечных клеток, часть которых ориентирована циркулярно, а часть - продольно. Сокращение этих мышц напрягает сосок. *Тело молочной железы (corpus mammae)* состоит из 15-20 долей, отделенных друг от друга прослойками рыхлой волокнистой соединительной ткани.

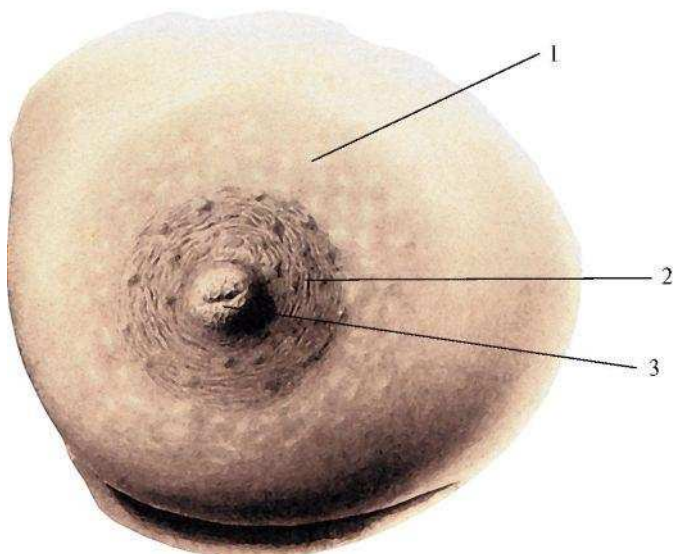


Рис. 533. Молочная железа. Вид спереди.

1 - тело молочной железы, 2 - околососковый кружок, 3 - сосок молочной железы.

Иннервация: чувствительная - межреберные нервы, надключичные нервы (из шейного сплетения). Секреторная - симпатические волокна, проникающие вместе с чувствительными нервами и кровеносными сосудами.

Кровоснабжение: ветви задних межреберных артерий, прободающие латеральные грудные ветви внутренней грудной артерии. *Венозная кровь* оттекает в вены, прилежащие к одноименным артериям.

Лимфатические сосуды впадают в подмышечные, окологрудные (своей и противоположной стороны), в глубокие нижние шейные (надключичные) лимфатические узлы.