

**Быков В.Л., Юшканцева С.И.**

# **Гистология, цитология и эмбриология. Атлас**

**Год издания 2013**

## Оглавление

<b>СПИСОК УСЛОВНЫХ СОКРАЩЕНИЙ .....</b>	<b>5</b>
<b>ПРЕДИСЛОВИЕ .....</b>	<b>5</b>
<b>ВВЕДЕНИЕ .....</b>	<b>6</b>
<b>ГЛАВА 1. ЦИТОЛОГИЯ .....</b>	<b>7</b>
<b>ГЛАВА 2. ЯДРО, ДЕЛЕНИЕ И ГИБЕЛЬ КЛЕТКИ.....</b>	<b>11</b>
2.1 СТРУКТУРЫ ЦИТОПЛАЗМЫ (выявляемые при световой микроскопии).....	14
2.2 СТРУКТУРЫ ЦИТОПЛАЗМЫ.....	18
2.3 ЯДРО, ДЕЛЕНИЕ И ГИБЕЛЬ КЛЕТКИ.....	23
<b>ГЛАВА 3. ЭМБРИОЛОГИЯ.....</b>	<b>25</b>
<b>ГЛАВА 4. ОБЩАЯ ГИСТОЛОГИЯ .....</b>	<b>32</b>
4.1 ЭПИТЕЛИАЛЬНЫЕ ТКАНИ.....	33
4.2 Покровные эпителии .....	35
4.3 СОЕДИНИТЕЛЬНЫЕ ТКАНИ .....	51
4.4 КЛАССИФИКАЦИЯ СОЕДИНИТЕЛЬНЫХ ТКАНЕЙ .....	52
4.5 Кровь и кроветворные ткани.....	53
4.6 Волокнистые соединительные ткани.....	62
4.7 Скелетные соединительные ткани.....	66
4.8 Соединения костей .....	71
<b>ГЛАВА 5. КЛЕТОЧНЫЙ ИММУНИТЕТ. ....</b>	<b>90</b>
5.1 ГУМОРАЛЬНЫЙ ИММУНИТЕТ. ....	90
<b>ГЛАВА 6. МЫШЕЧНЫЕ ТКАНИ.....</b>	<b>105</b>
<b>ГЛАВА 7. НЕРВНАЯ ТКАНЬ .....</b>	<b>117</b>
7.1 Нейроны .....	117
7.2 Нейроглия .....	119
<b>ГЛАВА 8. ЧАСТНАЯ ГИСТОЛОГИЯ. ОРГАНЫ НЕРВНОЙ СИСТЕМЫ .....</b>	<b>122</b>
8.1 Мозжечок .....	126
8.2 Кора полушарий большого мозга .....	127
<b>ГЛАВА 9. ОРГАНЫ ЧУВСТВ.....</b>	<b>133</b>
9.1 Органы слуха и равновесия.....	139
9.2 ОРГАНЫ ЧУВСТВ.....	141
<b>ГЛАВА 10. ОРГАНЫ СЕРДЕЧНО-СОСУДИСТОЙ СИСТЕМЫ .....</b>	<b>151</b>
10.1 Кровеносные сосуды .....	152

10.2 Лимфатические сосуды .....	155
10.3 Сердце .....	156
10.4 ОРГАНЫ СЕРДЕЧНО-СОСУДИСТОЙ СИСТЕМЫ.....	157
<b>ГЛАВА 11. ОРГАНЫ КРОВЕТВОРЕНИЯ И ИММУНОГЕНЕЗА .....</b>	<b>165</b>
11.1 Красный костный мозг .....	165
11.2 Тимус.....	167
11.3 Лимфатические узлы .....	167
11.4 Селезенка .....	169
<b>ГЛАВА 12. ОРГАНЫ ЭНДОКРИННОЙ СИСТЕМЫ .....</b>	<b>176</b>
12.1 Гипоталамус.....	178
12.2 Гипофиз.....	178
12.3 Щитовидная железа .....	179
12.4 Околощитовидные железы.....	180
12.5 Надпочечники .....	180
12.6 ОРГАНЫ ЭНДОКРИННОЙ СИСТЕМЫ .....	181
<b>ГЛАВА 13. КОЖА И ЕЕ ПРОИЗВОДНЫЕ .....</b>	<b>186</b>
13.1 Производные кожи .....	187
13.2 Органы полости рта .....	193
13.3 Большие слюнные железы.....	194
13.4 Зубы.....	196
13,5 Органы полости рта .....	196
13.6 Большие слюнные железы.....	198
13.7 Развитие зуба .....	200
13.8 Пищеварительный канал Пищевод.....	201
13.9 Желудок .....	202
13.10 Тонкая кишка .....	204
13.11 Толстая кишка.....	206
13.12 Печень .....	209
13.13 Желчный пузырь.....	211
13.14 ОРГАНЫ ПИЩЕВАРИТЕЛЬНОЙ СИСТЕМЫ Органы полости рта.....	211
<b>ГЛАВА 14. ОРГАНЫ ДЫХАТЕЛЬНОЙ СИСТЕМЫ .....</b>	<b>252</b>
14.1 Воздухоносные пути.....	252
14.2 Полость носа .....	254
14.3 Трахея.....	255

14.4 Бронхи .....	255
14.5 Респираторный отдел легкого .....	256
14.6 Иммунная функция легкого .....	257
14.7 Плевра .....	257
14.8 ОРГАНЫ ДЫХАТЕЛЬНОЙ СИСТЕМЫ .....	257
<b>ГЛАВА 15. ОРГАНЫ ВЫДЕЛИТЕЛЬНОЙ СИСТЕМЫ .....</b>	<b>269</b>
15.1 Почки.....	269
15.2 Мочевыводящие пути .....	273
15.3 ОРГАНЫ ВЫДЕЛИТЕЛЬНОЙ СИСТЕМЫ.....	274
<b>ГЛАВА 16. ОРГАНЫ МУЖСКОЙ ПОЛОВОЙ СИСТЕМЫ.....</b>	<b>282</b>
16.1 Яичко.....	282
16.2 Семявыносящие пути .....	284
16.3 Добавочные железы мужской половой системы .....	285
16.4 ОРГАНЫ МУЖСКОЙ ПОЛОВОЙ СИСТЕМЫ .....	286
<b>ГЛАВА 17. ОРГАНЫ ЖЕНСКОЙ ПОЛОВОЙ СИСТЕМЫ.....</b>	<b>295</b>
17.1 Яичник.....	295
17.2 Маточная труба.....	298
17.3 Матка.....	298
17.4 Плацента .....	300
17.5 Влагалище .....	302
17.6 Молочная железа .....	302
17.7 ОРГАНЫ ЖЕНСКОЙ ПОЛОВОЙ СИСТЕМЫ .....	303



## СПИСОК УСЛОВНЫХ СОКРАЩЕНИЙ

АДФ - аденозиндифосфат

АТФ - аденозинтрифосфат

ДНК - дезоксирибонуклеиновая кислота

КОЕ - колониеобразующая единица

КФК - клетка, формирующая колонии

ЛГ - лютеинизирующий гормон гипофиза

ЛДГ - лактатдегидрогеназа

РНК - рибонуклеиновая кислота

СДГ - сукцинатдегидрогеназа

ФСГ - фолликулостимулирующий гормон гипофиза ЦНС - центральная нервная система ЭМФ - электронная микрофотография

IgA - иммуноглобулины класса А

## ПРЕДИСЛОВИЕ

Предлагаемый читателям учебный атлас по гистологии, цитологии и эмбриологии состоит из иллюстративной части и сопровождающих ее пояснительных текстов. За основу иллюстративной части взят материал краткого атласа по гистологии, цитологии и эмбриологии, ранее выпущенного авторами двумя изданиями. Первое издание увидело свет в 2006 г. и получило высокую оценку специалистов - постановлением Президиума Правления Всероссийского научного общества анатомов, гистологов и эмбриологов в 2006 г. атлас «Гистология, цитология и эмбриология» награжден поощрительным Дипломом ВрНОАГЭ. Второе, переработанное и дополненное издание, было выпущено на русском и английском языках в 2007 г. Авторы искренне благодарны читателям - специалистам-гистологам и студентам - за многочисленные положительные отзывы о вышедших двух изданиях атласа, предложения по его переизданию, а также пожелания и конкретные предложения, которые были учтены при подготовке настоящей книги. В частности, для удобства пользования атласом, как учебным пособием, во все его разделы, содержащие иллюстрации, введены краткие пояснительные тексты. При составлении этих текстов за их основу был взят материал, изложенный в учебниках В. Л. Быкова «Цитология и общая гистология» (1998-2011) и «Частная гистология человека» (1997-2011), вышедших несколькими изданиями. Очевидно, что материал этих текстов не может полностью заменить собой учебник по предмету, однако он дает возможность пользоваться атласом независимо от учебника и связать восприятие приводимых иллюстраций с пониманием роли и значения отдельных изображенных на них структурных деталей.

Терминология в текстовой части учебного атласа и в подписях к рисункам полностью соответствует принятой в 2009 г. Международной терминологии по цитологии и гистологии человека (Terminologia Histologica. Международные термины по цитологии и гистологии человека с официальным списком русских эквивалентов / Под ред. В. В. Банина, В. Л. Быкова. - М.: ГЭОТАР-Медиа, 2009).

Авторы надеются, что использование представленного атласа в качестве учебного пособия будет способствовать повышению эффективности освоения курса гистологии, цитологии и эмбриологии во время практических занятий и самостоятельной подготовки, а сам атлас сможет не только стать надежным источником визуальной научной информации, но и показать красоту и гармонию строения клеток, тканей и органов, образующих тело человека.

Атлас предназначен, в первую очередь, студентам, изучающим курс гистологии, цитологии и эмбриологии в медицинских вузах, но может быть пособием для освоения этого предмета в биологических и ветеринарных учебных заведениях. Он может также оказаться полезным в качестве наглядного справочника о строении клеток, тканей и органов аспирантам, преподавателям и врачам различных специальностей.

*В. Л. Быков, доктор медицинских наук, профессор, академик РАЕН, заведующий кафедрой гистологии, цитологии и эмбриологии Санкт-Петербургского Государственного медицинского университета имени академика И. П. Павлова*

*С. И. Юшканцева, кандидат медицинских наук*

## **ВВЕДЕНИЕ**

Целью настоящего издания является помощь студентам в эффективном освоении материала лабораторных занятий при прохождении курса гистологии, цитологии и эмбриологии. Основу атласа составляют оригинальные рисунки с гистологических препаратов, отражающих основные разделы стандартного курса по предмету. Они дополнены рядом рисунков с электронно-микроскопических фотографий и схемами. В соответствии с требованиями краткости и удобства пользования, в атлас включены рисунки лишь важнейших препаратов, ограничено количество использованных методов их окраски и исключены возможные повторения.

Атлас содержит иллюстрации и краткую текстовую часть. При создании иллюстраций выбор был сделан в пользу рисунков с гистологических препаратов, а не микрофотографий, поскольку рисунки, хотя и несколько проигрывают фотографиям в документальности, обладают рядом несомненных преимуществ. В частности, рисунки позволяют максимально ярко представить наиболее характерные черты изучаемых структур, что особенно важно при начальном освоении курса. Более того, рисунки могут служить образцом для студентов, которые в ходе освоения лабораторного курса обычно прибегают к зарисовке гистологических препаратов. При выполнении рисунков использованы преимущественно препараты тканей и органов человека; случаи, когда на иллюстрациях изображены ткани и органы животных, отмечены в подписях.

Иллюстрации, приводимые в главах, имеют сквозную нумерацию. Система цифровых обозначений на рисунках и в подписях к ним составлена таким образом, чтобы наглядно показать взаимосвязь, соподчиненность и соотношения отдельных структурных компонентов (так, структура, обозначенная как «1.1.1», является частью структуры «1.1», а та, в свою очередь, входит в состав структуры, отмеченной как «1»). Обозначения к рисункам сделаны в соответствии с новой Международной терминологией по цитологии и гистологии человека, вышедшей на русском языке в 2009 г. Для облегчения восприятия ряда новых терминов в скобках приведены их ранее принятые и широко распространенные в литературе обозначения, в том числе эпонимические.

Тексты, дополняющие иллюстративный материал, по объему не могут полностью заменить собой учебник по предмету и заведомо не содержат некоторые разделы, однако их содержание не сводится сугубо к пояснениям рисунков. Приведенные в них данные дают возможность пользования атласом, как учебным пособием, независимо от учебника

и нацелены на углубление восприятия представленных иллюстраций, раскрытие роли и значения отдельных изображенных на них структурных деталей.

Текстовые пояснения, включенные в разделы атласа, содержат основные сведения об изучаемых клетках, тканях и органах, их структурных деталях и функциональном значении, а также важнейшие определения, представления и классификации, необходимые для полноценного усвоения изучаемого раздела предмета.

Особое внимание уделено организации текста, который разбит на смысловые разделы и абзацы; важнейшие термины в нем выделены особым шрифтом. В целях более полного и глубокого восприятия материала ссылки в тексте даются не только на структуры, описываемые в текущей главе, но и на аналогичные структуры, проиллюстрированные в других главах. Для быстрого поиска интересующих морфологических объектов атлас содержит предметный указатель.

## ГЛАВА 1. ЦИТОЛОГИЯ

Цитология - наука о закономерностях строения, развития и жизнедеятельности клетки. В последние годы широкое распространение получил близкий по смыслу термин «*биология клетки*», который особенно часто используют в тех случаях, когда речь идет об изучении фундаментальных закономерностей жизнедеятельности клетки. Термин «цитология» стал использоваться более ограниченно для обозначения прикладных, в частности, диагностических исследований клеточного материала. В отечественной научной и учебной литературе термин «цитология» часто используется в обоих указанных значениях. Цитологию подразделяют на общую и частную. *Общая цитология* изучает наиболее общие структурнофункциональные свойства, присущие всем клеткам организма. Как правило, ее изучение предшествует освоению курса гистологии. *Частная цитология* рассматривает специфические характеристики клеток конкретных тканей и органов, обусловленные особенностями их развития, жизнедеятельности и выполняемых функций. Обычно изучение вопросов частной цитологии включено в материал соответствующих разделов частной гистологии.

Клетка - элементарная структурная, функциональная и генетическая единица в составе всех растительных и животных организмов. Организм взрослого человека состоит примерно из  $10^{13}$  клеток, которые подразделяют более чем на 200 типов, существенно различающихся своими структурными и функциональными особенностями. Вместе с тем, клетки всех типов характеризуются сходством общей организации и строения важнейших компонентов.

На светоптоическом уровне клетки обычно изучают после их фиксации и окрашивания - в исследуемом цитологическом материале (мазках, отпечатках) или на гистологических срезах тканей и органов (рис. 1 и 2). Фиксация обеспечивает сохранность различных структур клетки, окрашивание способствует их выявлению благодаря неодинаковому сродству данных структур к гистологическим красителям. Наиболее распространенная общеобзорная окраска сочетает основной краситель *гематоксилин* с кислым красителем *эозином* (см. рис. 1 и 2). Гематоксилин, как и другие основные красители, связывается со структурами, содержащими кислоты, которые именуются *базофильными*. К ним относятся ядро (вследствие высокого содержания ДНК и РНК), а также цитоплазма - при высоком содержании в ней рибосом или гранулярной эндоплазматической сети. Эозин, подобно другим кислым красителям, окрашивает различные структуры, содержащие основные вещества (*оксифильные*, или *ацидофильные*) - цитоплазму клеток (в особенности, при высоком содержании в ней митохондрий и некоторых белковых секреторных гранул), а также отдельные компоненты межклеточного вещества (например, коллагеновые волокна). Оценить способность тех

или иных компонентов клетки связываться с определенными красителями можно, сопоставляя клетки на срезах, окрашенных различными способами (см. рис. 2).

Компоненты клетки. Каждая клетка состоит из двух основных компонентов - ядра и цитоплазмы (см. рис. 1). *Ядро* отделено от цитоплазмы *ядерной оболочкой*; при световой микроскопии в неделящейся (интерфазной) клетке в нем выявляются темно окрашенный (*гетеро*-)*хроматин*, *ядрышко* в виде темной крупной гранулы и бесструктурная *кариоплазма* (см. рис. 1). Более мелкие структурные детали ядра не определяются.

*Цитоплазма* отделена от внешней (для данной клетки) среды плазмолеммой (клеточной мембраной) и содержит *органеллы* и *включения* (рис. 10), погруженные в неструктурированную прозрачную *гиалоплазму*. *Органеллы* - постоянно присутствующие в цитоплазме структуры, выполняющие определенные функции в клетке. *Включения* - временные компоненты цитоплазмы, образующиеся в результате накопления продуктов метаболизма клеток.

### 1.1 СТРУКТУРЫ ЦИТОПЛАЗМЫ, ВЫЯВЛЯЕМЫЕ ПРИ СВЕТОВОЙ МИКРОСКОПИИ

Структуры цитоплазмы, выявляемые при световой микроскопии, сравнительно немногочисленны. С помощью специальных методов окраски в ней можно выявить лишь отдельные виды органелл, в частности, *митохондрии* (рис. 3) и *комплекс Гольджи* (рис. 4 и 101). Большинство же органелл выявляются лишь при использовании электронной микроскопии (рис. 10-16).

С помощью гистохимических методов на уровне светового микроскопа в цитоплазме клеток можно выявить разнообразные по своему химическому составу включения, в частности, *гранулы гликогена* (рис. 5) и *липидные капли* (рис. 6 и 7). *Секреторные включения* (секреторные гранулы) отчетливо выявляются в апикальной части клеток концевых отделов поджелудочной железы (панкреатоцитов) и с помощью стандартных методов окраски препаратов (рис. 8). *Пигментные включения* цитоплазмы определяются благодаря их собственной окраске (рис. 9); ядро на этом препарате выделено с помощью дополнительной окраски (как и на препаратах, представленных на рис. 4-6) для оценки его расположения, формы и размеров.

### 1.2 СТРУКТУРЫ ЦИТОПЛАЗМЫ, ВЫЯВЛЯЕМЫЕ ПРИ ЭЛЕКТРОННОЙ МИКРОСКОПИИ

Структуры цитоплазмы, выявляемые при электронной микроскопии, в обобщенном виде представлены на объемной схеме ультраструктурной организации клетки, которая демонстрирует также и ультраструктуру клеточного ядра (см. рис. 10). На этой схеме показана *плазмолемма* (клеточная мембрана), которая занимает в клетке пограничное положение и обеспечивает многообразные процессы взаимодействия клетки с окружающей ее средой (другими клетками, межклеточным веществом). Поверхность клетки, покрытая плазмолеммой, имеет различный рельеф: на одних участках она может быть сравнительно гладкой, на других - содержит зоны специализированных межклеточных соединений (на латеральных участках), на третьих (на апикальном полюсе) - покрывает микроворсинки и реснички (на рис. 10 последние не показаны) - специализированные выпячивания цитоплазмы, основу которых образуют высоко организованные элементы цитоскелета. На рис. 10 показано также участие плазмолеммы в *процессах эндоцитоза и экзоцитоза*. Отдельные органеллы и их группы далее более детально изображены на рисунках, сделанных с электронных микрофотографий (рис. 11-16).

*Митохондрии* - мембранные органеллы длиной 2-10 мкм и диаметром 0,2-2 мкм, обеспечивающие клетку энергией, которая генерируется благодаря процессам окисления и

аккумулируется в виде фосфатных связей АТФ. Митохондрии также участвуют в биосинтезе стероидов, окислении жирных кислот и синтезе нуклеиновых кислот. Наиболее типичное строение имеют *митохондрии с ламеллярными кристами* - пластинчатыми складками внутренней митохондриальной мембраны. Кристы обращены в митохондриальный матрикс - зернистое вещество умеренной плотности, заполняющее полость митохондрии (см. рис. 11) и содержащее множество ферментов, крупные митохондриальные гранулы (с ионами  $\text{Ca}^{2+}$  и  $\text{Mg}^{2+}$ ), а также (не видны на рисунке) митохондриальные рибосомы и митохондриальную

ДНК. Реже встречаются *митохондрии с тубулярно-везикулярными кристами*, которые совместно с гладкой эндоплазматической сетью принимают участие в синтезе стероидов (см. рис. 12). Митохондрии располагаются в тех участках цитоплазмы, где происходит активное потребление энергии, например, в области органелл, участвующих в синтезе белков (см. рис. 11).

*Рибосомы* - мелкие (диаметр - 15-30 нм) плотные немембранные органеллы, состоящие из двух асимметричных субъединиц и обеспечивающие синтез белка из аминокислот (в особенности, молекул, которые после синтеза остаются в гиалоплазме). Они образуют цепочки (*полирибосомы*, или *полисомы*), свободно располагающиеся в гиалоплазме или связанные с поверхностью мембран эндоплазматической сети.

*Эндоплазматическая сеть* - органелла, обеспечивающая синтез углеводов, липидов и белков, а также начальные посттрансляционные изменения последних. Она имеет мембранное строение и состоит из системы уплощенных, удлинённых, трубчатых и везикулярных образований.

*Гранулярная эндоплазматическая сеть* обеспечивает биосинтез и начальное гликозилирование мембранных белков и белков, предназначенных для экспорта из клетки. Она образована уплощенными мембранными цистернами и трубочками, на наружной поверхности которых располагаются рибосомы и полисомы, придающие мембранам зернистый (гранулярный) вид (см. рис. 11).

Агранулярная эндоплазматическая сеть представляет собой трехмерную систему мембранных анастомозирующих трубочек, канальцев, цистерн и пузырьков, на поверхности которых рибосомы отсутствуют (см. рис. 12). Агранулярная эндоплазматическая сеть участвует в синтезе липидов (в частности, стероидов - совместно с митохондриями с тубулярно-везикулярными кристами, с которыми она обычно соседствует), гликогена, обеспечивает детоксикацию различных веществ и накопление ионов  $\text{Ca}^{2+}$ .

*Комплекс Гольджи* совместно с рибосомами и эндоплазматической сетью образует *синтетический аппарат клетки*. Это - сложно организованная поляризованная мембранная органелла, которая представлена тремя основными элементами: (1) стопкой изогнутых уплощенных, расширяющихся по краям мешочков (цистерн), (2) пузырьками и (3) крупными вакуолями, или секреторными пузырьками (см. рис. 13). В комплексе Гольджи выделяют две поверхности, обладающие структурными и функциональными различиями: (а) *цис-поверхность* (незрелую, формирующуюся) - выпуклой формы, обращенную к эндоплазматической сети; (б) *транс-поверхность* (зрелую) - вогнутой формы, обращенную к плазмолемме и связанную с отделяющимися от цистерн вакуолями. Функции комплекса Гольджи: синтез полисахаридов и гликопротеинов (гликокаликса, слизи); химические изменения (процессинг) молекул, транспортируемых из гранулярной эндоплазматической сети, конденсация секреторного продукта и образование секреторных гранул; обеспечение новообразованных гранул мембраной и упаковка в нее секреторных продуктов; сортировка белков на транс-поверхности перед их окончательным транспортом.

*Эндосомы и лизосомы* образуют *аппарат внутриклеточного переваривания*, функция которого состоит в регулируемом внутриклеточном расщеплении макромолекул внеклеточного и внутриклеточного происхождения.

*Эндосомы* - мембранные пузырьки с постепенно закисляющимся содержимым (рН 6,0-5,5), которые обеспечивают перенос макромолекул с поверхности клетки в лизосомы и их частичный или полный гидролиз на стадиях, предшествующих лизосомальному уровню деградации.

*Лизосомы* - мембранные органеллы диаметром 0,1-2 мкм, активно участвующие в завершающих этапах процесса полного внутриклеточного переваривания захваченных клеткой макромолекул посредством широкого спектра литических ферментов при низких значениях рН (5,0 и ниже). Лизосомы, не способные полностью переварить находящиеся в них молекулы, преобразуются в *востаточные тельца*, которые могут долго находиться в цитоплазме или выделять свое содержимое за пределы клетки. Распространенным типом остаточных телец в организме человека являются *липофусциновые гранулы* - мембранные пузырьки, содержащие труднорастворимый коричневый эндогенный пигмент *липофусцин* (см. рис. 12), который рассматривают как «пигмент старения» или «изнашивания».

*Пероксисомы* (микротельца) - мембранные пузырьки диаметром 0,05-1,5 мкм с умеренно плотным однородным или мелкозернистым матриксом, содержащим многочисленные ферменты, катализирующие окислительно-восстановительные реакции, и каталазу. В матриксе иногда выявляется более плотная кристаллоидная сердцевина (нуклеоид), (см. рис. 14) - область конденсации ферментов. Пероксисомы участвуют в расщеплении жирных кислот и других метаболических реакциях (обмен аминокислот, оксалата и полиаминов, синтез некоторых фосфолипидов). Они защищают клетку от действия перекиси водорода, оказывающей сильный повреждающий эффект, а также разрушают ряд токсических веществ.

*Цитоскелет* представляет собой сложную динамичную систему *микротрубочек, микрофиламентов и промежуточных филаментов*. Эти компоненты цитоскелета являются немембранными органеллами, образующими в клетке трехмерные сети. Они входят также в состав ряда других более сложно организованных органелл (ресничек, жгутиков, микроворсинок, клеточного центра) и клеточных соединений (десмосом, полудесмосом, опоясывающих десмосом).

*Микротрубочки* - наиболее крупные компоненты цитоскелета (диаметр около 24-25 нм) - полые цилиндрические образования длиной до нескольких микрометров (см. рис. 15).

Их стенка состоит из димерами из белковых молекул  $\alpha$ - и  $\beta$ -тубулина. Важнейшие функции микротрубочек: поддержание формы и полярности клетки, обеспечение внутриклеточного транспорта, движения ресничек и хромосом в митозе (формируют ахроматиновое веретено, необходимое для клеточного деления). Микротрубочки в цитоплазме образуют сети, либо располагаются в виде пучков, например, в отростках нейронов, в составе митотического веретена (см. рис. 15).

Микротрубочки образуют основу других органелл (центриолей, ресничек, жгутиков), частично сливаясь друг с другом с формированием пар, или дублетов (в аксонеме ресничек и жгутиков - см. рис. 37), и триплетов (в базальном тельце и центриоли).

*Центриоль* (см. рис. 16) - цилиндрическая структура длиной 0,3-0,5 мкм и диаметром 0,15- 0,2 мкм из девяти триплетов частично слившихся микротрубочек, объединенных поперечными белковыми мостиками («ручками»). С каждым триплетом посредством ножек связаны сателлиты - глобулярные белковые тельца, которые являются центрами образования микротрубочек. В клеточном центре содержатся две центриоли, которые располагаются во взаимно перпендикулярных плоскостях.

*Микрофиламенты* - тонкие нити диаметром 5-7 нм, образованные преимущественно белком актином, лежат в цитоплазме поодиночке, в виде сетей или пучками. В большинстве клеток концентрируются в области кортикальной (терминальной) сети под плазмолеммой. Взаимодействуя с другими белками, обладают сократимостью, в частности, они обеспечивают сократимость мышечных клеток, процессы экзо- и эндоцитоза, образование псевдоподий и миграцию клеток. Микрофиламенты участвуют в организации структуры некоторых межклеточных соединений (опоясывающих десмосом), образуют основу («каркас») некоторых органелл, например, микроворсинок (рис. 35), стереоцилий.

*Промежуточные филаменты* - белковые нити толщиной около 10 нм, располагающиеся в цитоплазме в виде трехмерной сети, окружающей ядро. Они обеспечивают распределение органелл по определенным участкам цитоплазмы клетки, участвуют в образовании рогового вещества в эпителии, входят в состав десмосом и полудесмосом.

В клетках различных тканей промежуточные филаменты различаются по своей химической природе и молекулярной массе.

## ГЛАВА 2. ЯДРО, ДЕЛЕНИЕ И ГИБЕЛЬ КЛЕТКИ

Ядро клетки. При исследовании клеток под электронным микроскопом в ядре (рис. 17) обнаруживаются многие структурные детали, которые не выявляются под световым микроскопом (ср. с рис. 1).

*Ядерная оболочка*, которая практически не определяется под световым микроскопом, имеет сложную ультраструктурную организацию: она состоит из *двух ядерных мембран* (наружной и внутренней), разделенных узким *перинуклеарным пространством* и содержит *ядерные поры*, через которые осуществляется обмен молекулами между ядром и цитоплазмой. На поверхности наружной ядерной мембраны имеются рибосомы, к внутренней ядерной мембране прилегает часть скоплений хроматина.

*Хроматин* состоит из комплекса ДНК и белка и соответствует хромосомам, которые в интерфазном ядре представлены длинными, тонкими нитями и неразличимы как индивидуальные структуры. Выделяют *эу-* и *гетерохроматин*.

*Эухроматин* - деспирализованные и практически не окрашенные участки хромосом, которые активно участвуют в транскрипции. *Гетерохроматин* соответствует конденсированным интенсивно окрашенным участкам хромосом, не участвующим в транскрипции. Скопления гетерохроматина располагаются под ядерной оболочкой и вокруг ядрышка, более мелкие глыбки разбросаны по всему ядру.

*Ядрышко* образовано специализированными участками хромосом - *ядрышковыми* организаторами. Функции ядрышка заключаются в синтезе рибосомальной РНК и ее сборке в предшественники субъединиц рибосом. В интерфазном ядре на светооптическом уровне оно выявляется как мелкая плотная базофильная гранула (см. рис. 1). Под электронным микроскопом обнаруживается сложная структурная организация ядрышка, в частности, выявляется образующая его плотная широкопетлистая сеть - *нуклеолонема* (ядрышковая нить), которая состоит из *волокнуистой части* (молекул рибосомальной РНК) и *игранулярной части* (субъединиц рибосом).

*Нуклеоплазма (кариоплазма)* - жидкий, не окрашивающийся компонент ядра, в котором располагаются хроматин и ядрышко. Она содержит воду и ряд растворенных и взвешенных в ней молекул.

Клеточный цикл - совокупность явлений между двумя последовательными делениями клетки или между ее образованием и гибелью. Он обеспечивает функцию

воспроизведения и передачи генетической информации. Клеточный цикл включает собственно митоз, или фазу М (митотическое деление), и интерфазу - промежуток между делениями.

*Интерфаза* значительно более длительна, чем митоз (обычно занимает не менее 90% всей продолжительности клеточного цикла) и подразделяется на три части (рис. 18): постмитотический интервал ( $G_1$ ), фазу синтеза ДНК (S) и премитотический интервал ( $G_2$ ).

Переход от одного периода интерфазы к другому (в особенности, от  $G_1$  к S), а также вступление клетки в митоз регулируются сложными молекулярными механизмами и опосредуются специальными факторами.

*Митотическое деление клеток* (митоз, или непрямоe деление) является универсальным механизмом деления клеток. Оно следует за  $G_2$ -интервалом и завершает клеточный цикл, обеспечивая равномерное распределение генетического материала в дочерние клетки. Митоз включает 4 основные фазы: профазу, метафазу, анафазу и телофазу (рис. 19).

*Профаза* начинается с конденсации хромосом, которые становятся видимыми как нитевидные структуры. Ядрышко и ядерная оболочка к концу профазы исчезают, кариоплазма смешивается с цитоплазмой. Центриоли мигрируют к противоположным полюсам клетки и дают начало волокнам митотического (ахроматинового) веретена, часть которых прикрепляются к хромосомам.

*Метафаза* соответствует максимальному уровню конденсации хромосом, которые выстраиваются в области экватора митотического веретена, образуя картину экваториальной (метафазной) пластинки (вид сбоку) или материнской звезды (вид со стороны полюсов).

*Анафаза* начинается с синхронного расщепления всех хромосом на сестринские хроматиды и движения дочерних хромосом к противоположным полюсам клетки. Она завершается скоплением на полюсах клетки двух идентичных наборов хромосом, которые образуют картины звезд (стадия дочерних звезд).

*Телофаза* - конечная стадия митоза, в течение которой реконструируются ядра дочерних клеток и завершается их разделение. Вокруг конденсированных хромосом дочерних клеток восстанавливается кариолема, вновь появляются ядрышки. Хромосомы прогрессивно деспирализуются и исчезают, замещаясь картиной хроматина интерфазного ядра. Одновременно происходит перешнуровка цитоплазмы с формированием двух дочерних клеток, между которыми осуществляется равномерное распределение органелл.

Гибель клеток, наряду с их размножением и дифференцировкой, является одним из ключевых процессов и факторов в обеспечении нормальной жизнедеятельности различных тканей. При гибели клеток могут наблюдаться два главных принципиально различных вида морфологических изменений, которые соответствуют различным механизмам ее развития - некроз и апоптоз.

*Некроз* возникает под действием резко выраженных повреждающих факторов (перегрева, переохлаждения, недостатка кислорода, нарушения кровоснабжения, химических препаратов, механической травмы и др.). Он охватывает различные по численности группы клеток, сопровождается набуханием цитоплазмы и отдельных органелл, обширными повреждениями мембран, уплотнением, сморщиванием, распадом и лизисом ядра. Выделяющиеся при разрыве плазмолеммы продукты распада клетки привлекают лейкоциты и макрофаги, способствуя воспалительной реакции.

*Апоптоз* - физиологическая (запрограммированная) гибель клеток - активный, регулируемый генетической программой процесс, который запускается внешними факторами. Он обычно протекает асинхронно в отдельных клетках или мелких клеточных



группах, разделенных численно превосходящими жизнеспособными клетками. Апоптоз наблюдается в различных тканях человека и животных в норме, патологии, эмбриональном развитии и у взрослого, являясь одним из фундаментальных и универсальных биологических механизмов тканевого гомеостаза. Апоптоз развивается под влиянием физиологических активаторов (*индукторов апоптоза*), разнообразных повреждающих физических и химических факторов, нарушения баланса регуляторных воздействий, некоторых микробов (в особенности, вирусов).

*Морфологические проявления апоптоза* обладают характерными особенностями (рис. 20). На ранних стадиях процесса происходит утрата клетками специализированных структур на их поверхности (например, межклеточных соединений), их отделение от соседних. Происходят *уплотнение ядра* (с периферическим отложением гетерохроматина в виде крупных *полулуний*) и *конденсация цитоплазмы*, которая приводит ко все более компактному расположению органелл, сохраняющих свою целостность. Нарастающая конденсация цитоплазмы сочетается с изменением формы клетки - она образует многочисленные крупные вздутия и выпячивания; ядро окончательно уплотняется, сморщивается (*кариопикноз*) и распадается на фрагменты, окруженные мембраной. Выпячивания клетки, содержащие органеллы и фрагменты ядра, отшнуровываются, формируя крупные окруженные мембраной фрагменты - *апоптотические тельца*. Последние быстро захватываются и перевариваются соседними клетками или местными фагоцитами; воспалительная реакция при этом не развивается.

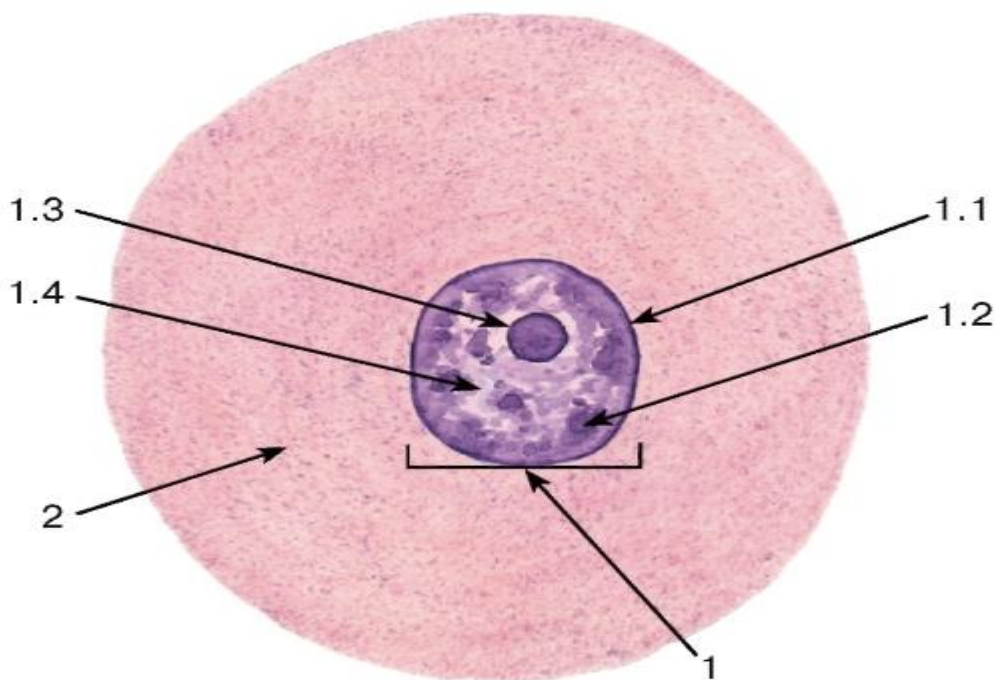


Рис. 1. Строение клетки по данным световой микроскопии (на примере нервной клетки чувствительного узла спинномозгового нерва)

*Окраска: гематоксилин-эозин*

1 - ядро: 1.1 - ядерная оболочка (кариолемма), 1.2 - хроматин, 1.3 - ядрышко, 1.4 - кариоплазма; 2 - цитоплазма

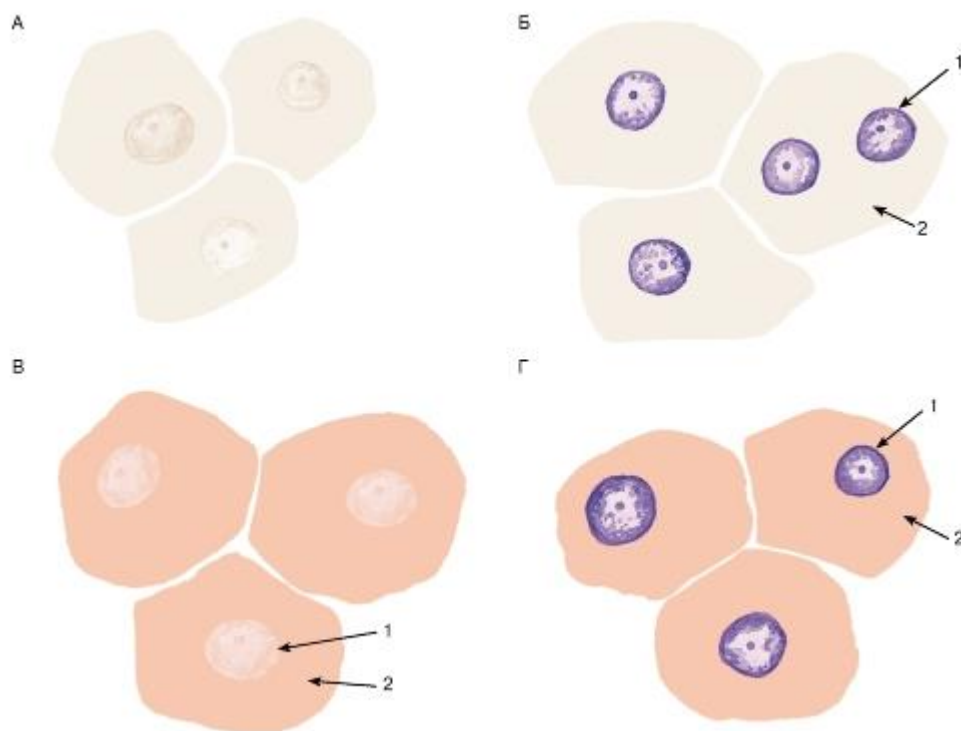


Рис. 2. Клетки на гистологических срезах, окрашенных различными способами:  
 А - неокрашенный срез; Б - срез, окрашенный гематоксилином; В - срез, окрашенный  
 эозином; Г - срез, окрашенный гематоксилином и эозином: 1 - ядро; 2 – цитоплазма

## 2.1 СТРУКТУРЫ ЦИТОПЛАЗМЫ (выявляемые при световой микроскопии)

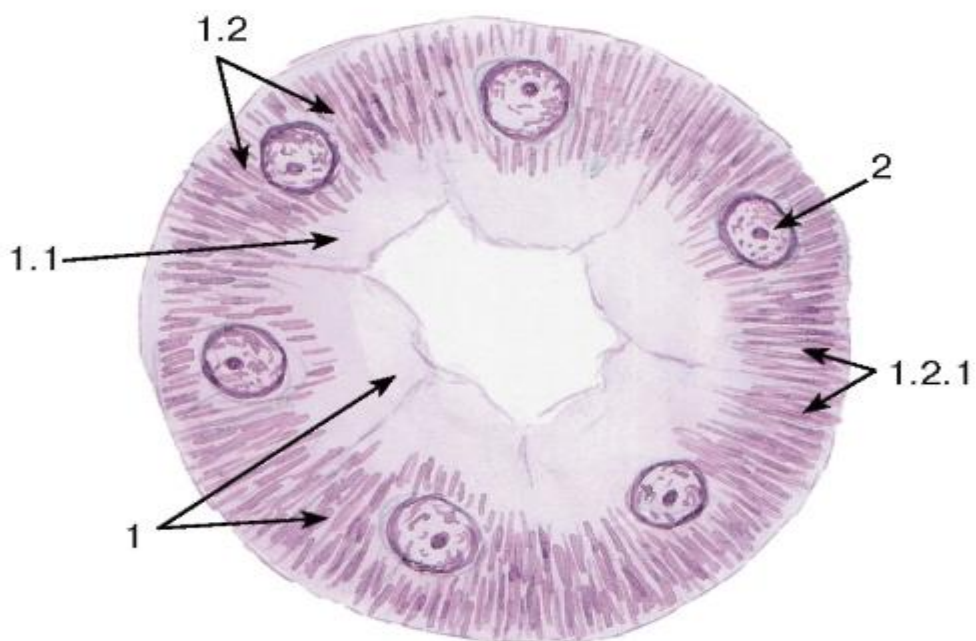


Рис. 3. Митохондрии  
 (в эпителиальных клетках почечного канальца)  
 Окраска: железный гематоксин

1 - цитоплазма клетки почечного канальца: 1.1 - апикальная часть, 1.2 - базальная часть, 1.2.1 - митохондрии; 2 - ядро

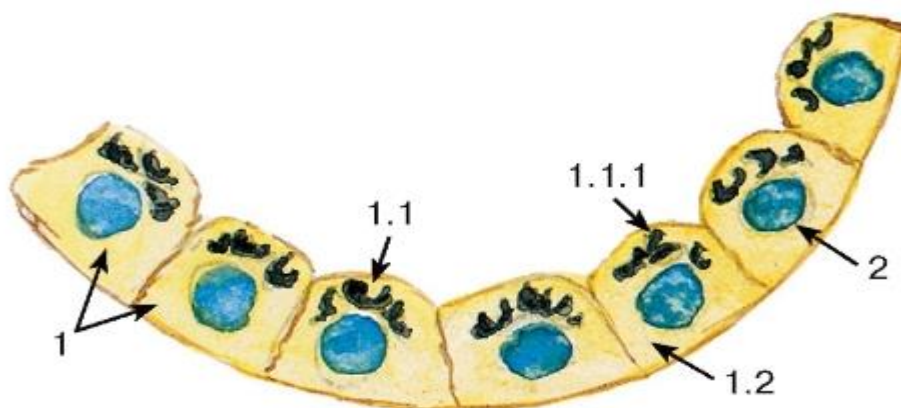


Рис. 4. Комплекс Гольджи

(в фолликулярных клетках щитовидной железы - тироцитах)

Окраска: азотнокислое серебро-гематоксилин

1 - цитоплазма тироцита: 1.1 - апикальная часть, 1.1.1 - комплекс Гольджи, 1.2 - базальная часть;

2 - ядро

Примечание. Здесь и далее использованный вариант окраски (импрегнации) азотнокислым серебром не указывается

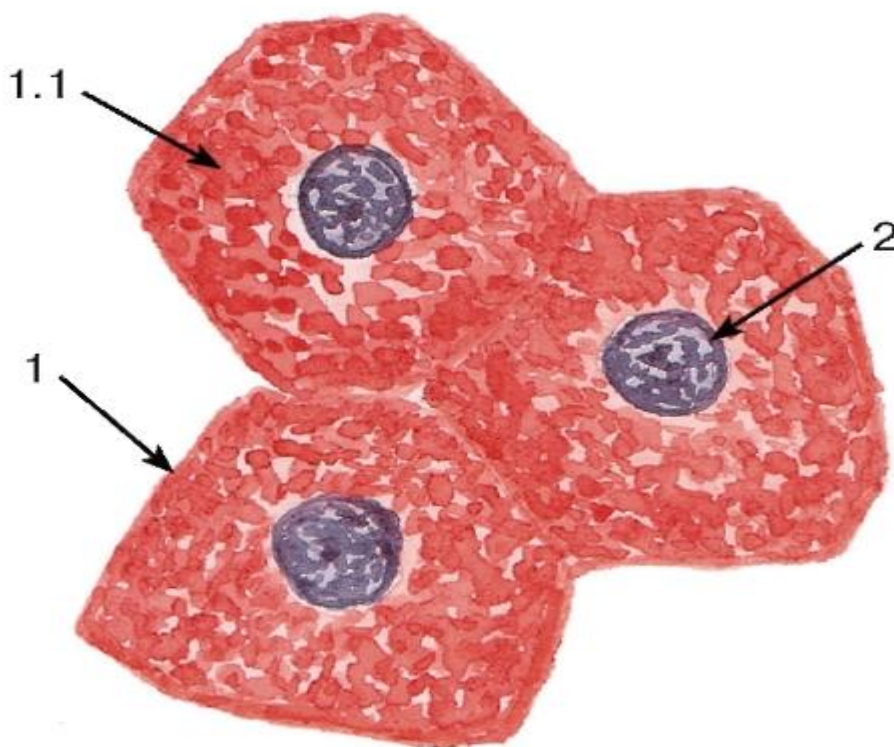


Рис. 5. Включения гликогена (в клетках печени - гепатоцитах)

Окраска: ШИК-реакция и гематоксилин

1 - цитоплазма гепатоцита: 1.1 - гранулы гликогена;



2 - ядро

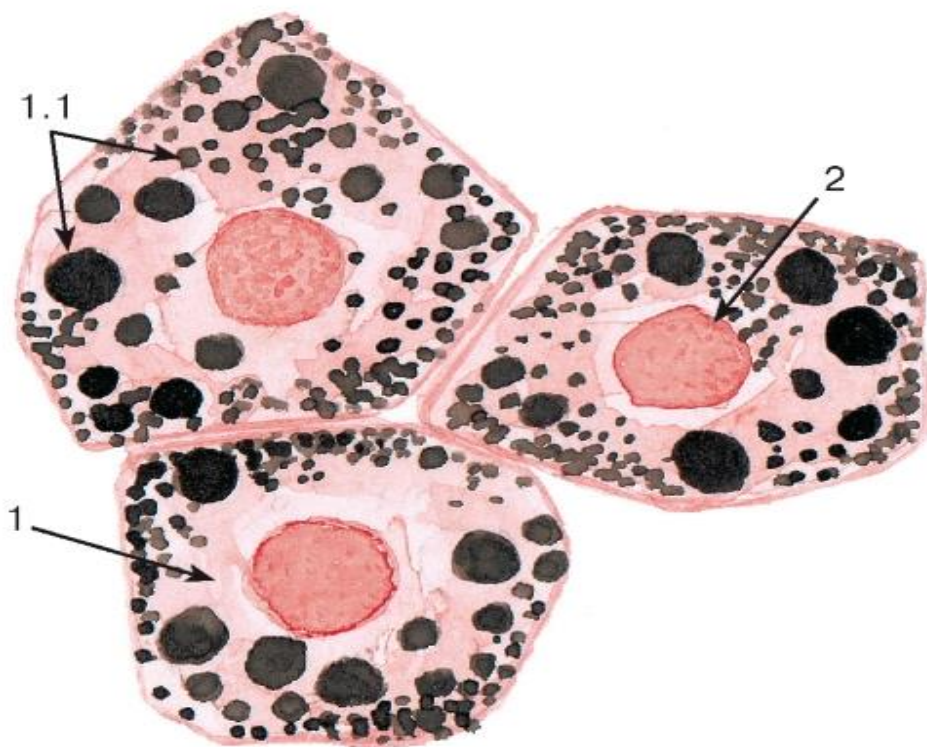

Рис. 6. Липидные включения (в клетках печени - гепатоцитах)

Окраска: судан черный-сафранин

1 - цитоплазма гепатоцита; 1.1 - липидные капли;  
2 - ядро

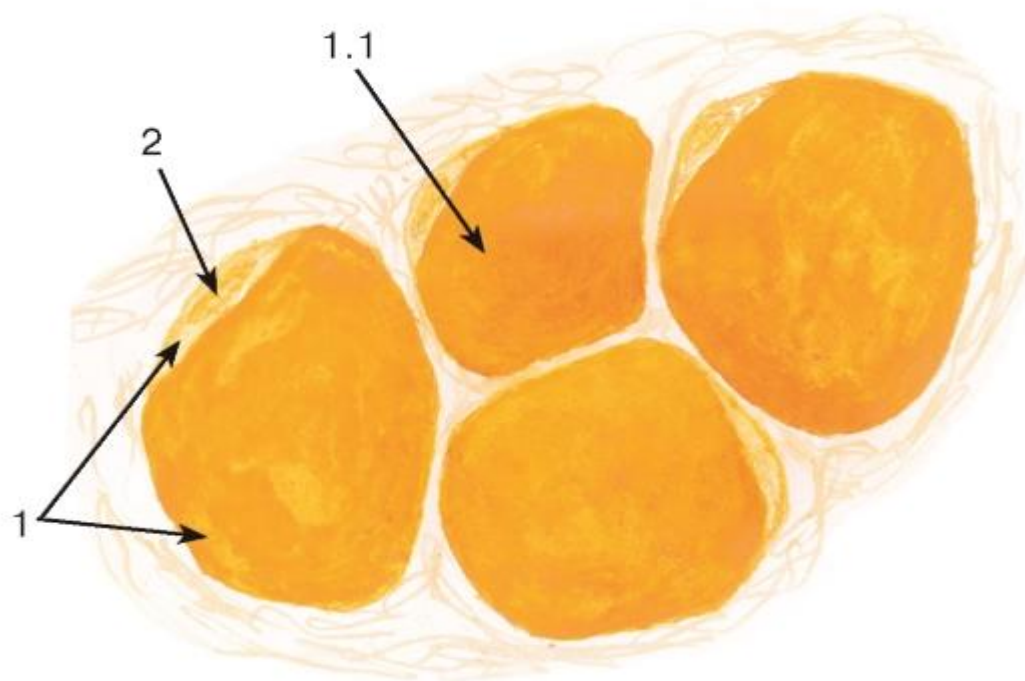


Рис. 7. Липидные включения (в жировых клетках - адипоцитах)

Окраска: судан III

1 - цитоплазма адипоцита: 1.1 - липидная капля, занимающая большую часть цитоплазмы; 2 - область расположения ядра

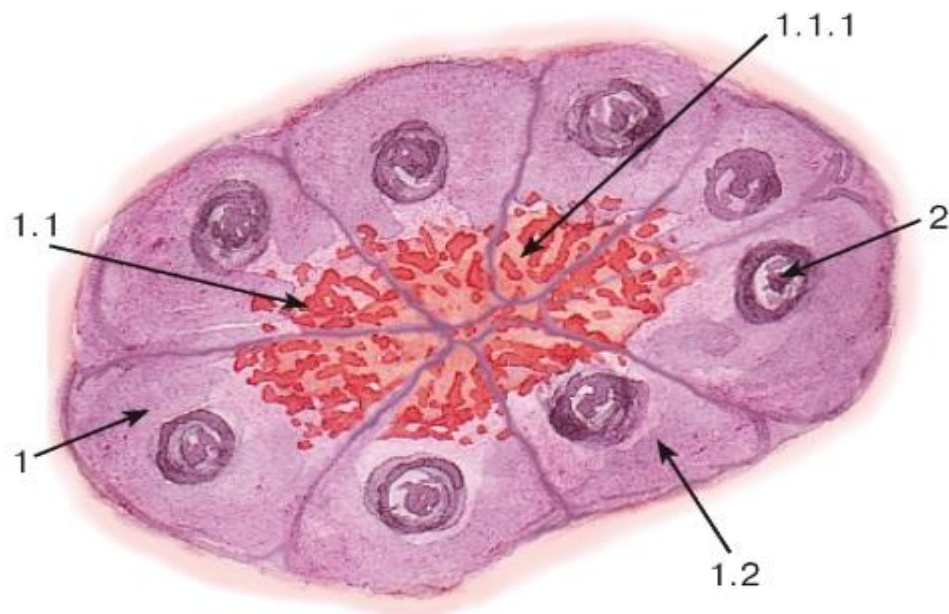


Рис. 8. Секреторные включения

(в клетках концевых отделов поджелудочной железы - панкреатоцитах)

Окраска: гематоксилин-эозин

1 - цитоплазма панкреатоцита: 1.1 - апикальная часть, 1.1.1 - гранулы секрета, 1.2 - базальная часть; 2 - ядро

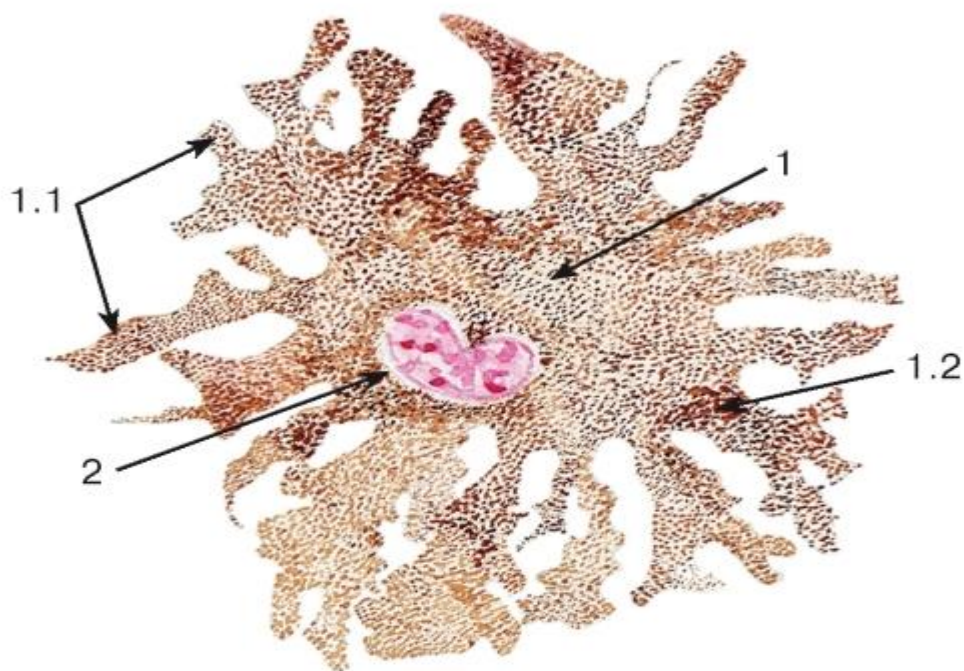

Рис. 9. Пигментные включения

(в пигментных клетках кожи аксолотля): плоскостной (пленочный) препарат



Окраска ядра: кармин

1 - цитоплазма пигментной клетки: 1.1 - отростки, 1.2 - гранулы пигмента (меланина);  
2 – ядро

## 2.2 СТРУКТУРЫ ЦИТОПЛАЗМЫ

(выявляемые при электронной микроскопии)

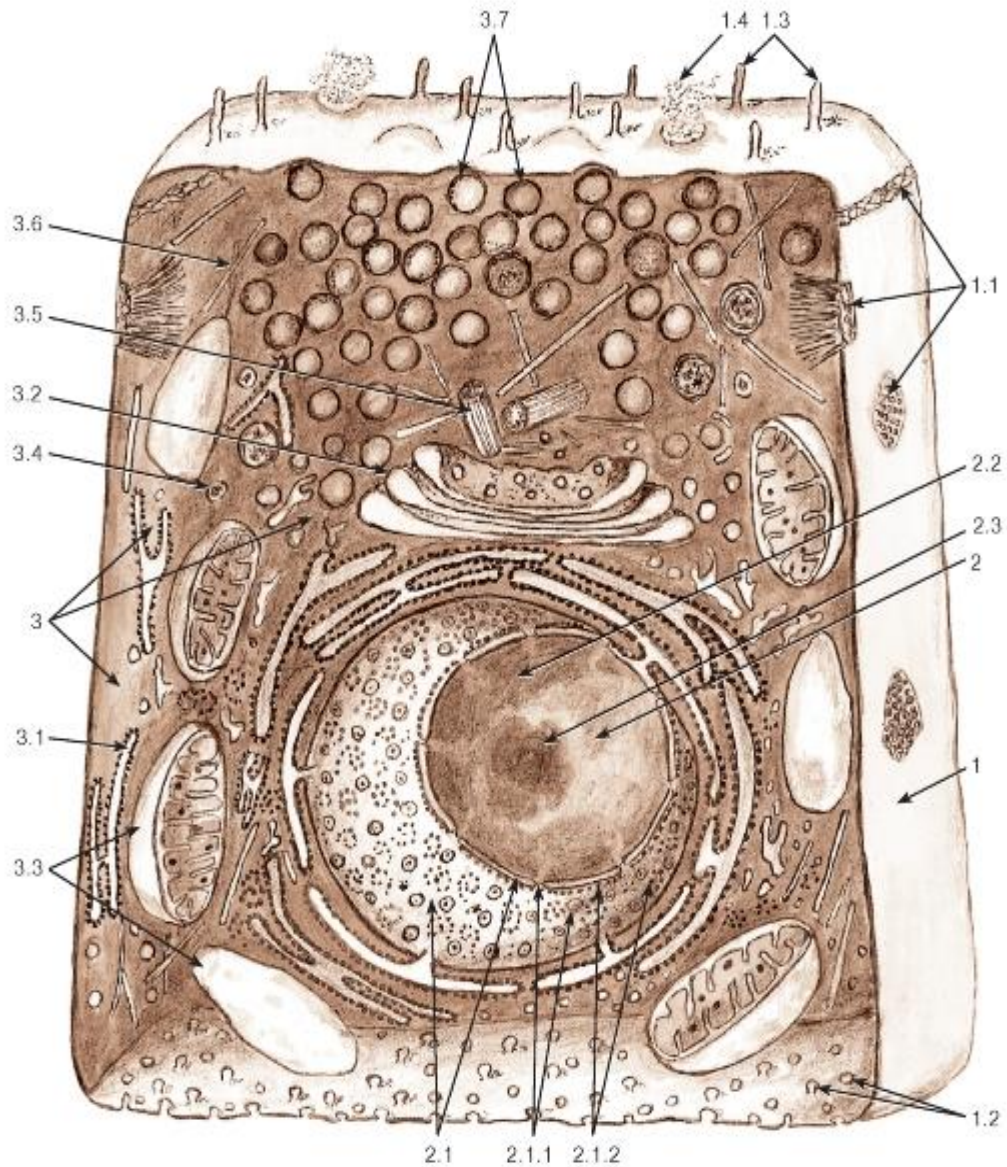


Рис. 10. Объемная схема ультраструктурной организации клетки:

1 - плазмолемма: 1.1 - участки межклеточных соединений на латеральной поверхности, 1.2 - эндоцитозные пузырьки на базальной поверхности, 1.3 - микроворсинки на апикальной поверхности, 1.4 - участок выделения секрета; 2 - ядро: 2.1 - ядерная оболочка, 2.1.1. - ядерные поры, 2.1.2 - рибосомы на поверхности ядерной оболочки, 2.2 - хроматин, 2.3 - ядрышко; 3 - цитоплазма: 3.1 - гранулярная эндоплазматическая сеть, 3.2 - комплекс Гольджи, 3.3 - митохондрии, 3.4 - лизосомы, 3.5 - клеточный центр, 3.6 - микротрубочки, 3.7 - секреторные гранулы

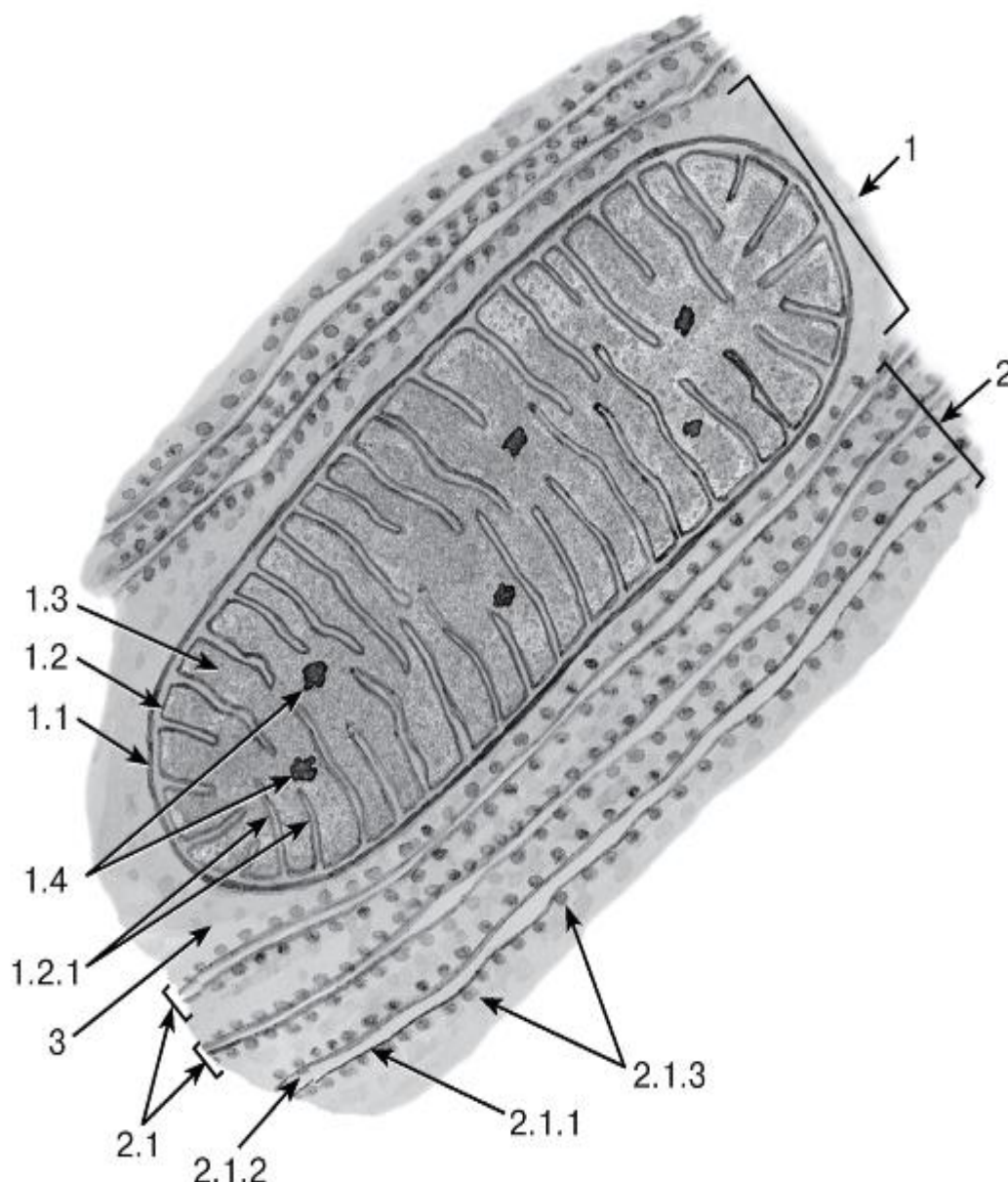


Рис. 11. Митохондрия с ламеллярными кристами и гранулярная эндоплазматическая сеть

*Рисунок с электронной микрофотографии (ЭМФ)*

1 - митохондрия: 1.1 - наружная митохондриальная мембрана, 1.2 - внутренняя митохондриальная мембрана, 1.2.1 - кристы, 1.3 - митохондриальный матрикс, 1.4 - митохондриальные гранулы; 2 - гранулярная эндоплазматическая сеть: 2.1 - цистерны, 2.1.1 - мембрана, 2.1.2- просвет цистерны, 2.1.3 - рибосомы; 3 - гиалоплазма

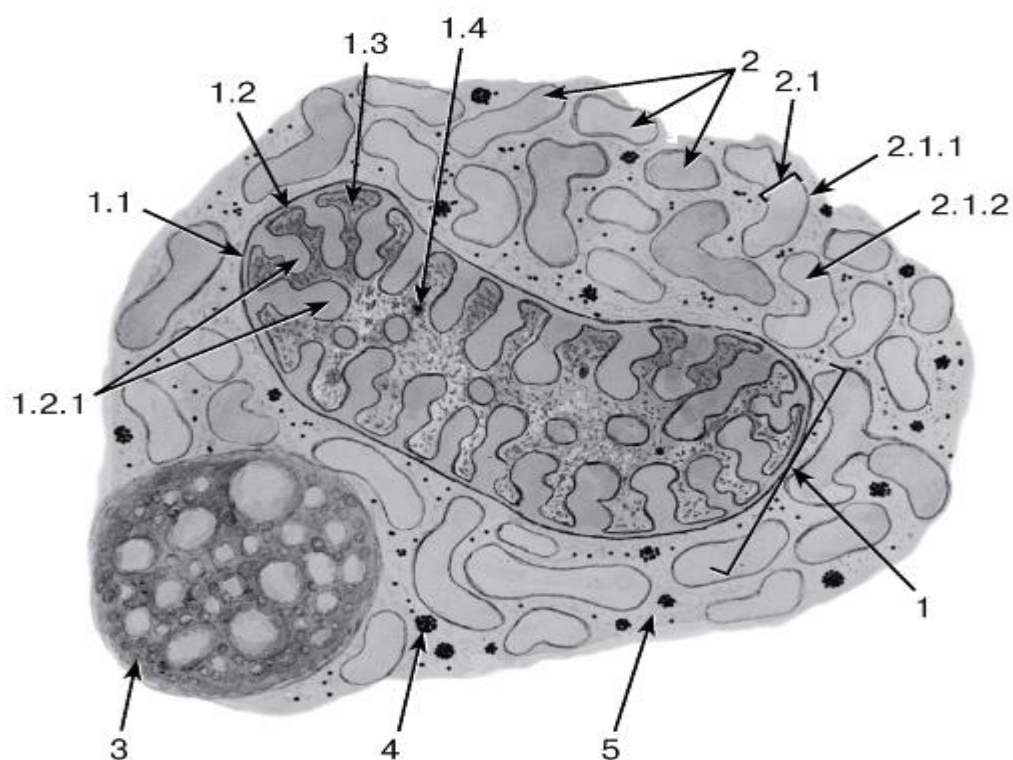


Рис. 12. Митохондрия с тубулярно-везикулярными кристами, агранулярная эндоплазматическая сеть, липофусциновая гранула и гранулы гликогена

*Рисунок с ЭМФ*

1 - митохондрия: 1.1 - наружная митохондриальная мембрана, 1.2 - внутренняя митохондриальная мембрана, 1.2.1 - кристы, 1.3 - митохондриальный матрикс, 1.4 - митохондриальные гранулы; 2 - агранулярная эндоплазматическая сеть: 2.1 - цистерна, 2.1.1 - мембрана, 2.1.2 - просвет цистерны; 3 - липофусциновая гранула; 4 - гранулы гликогена; 5 - гиалоплазма

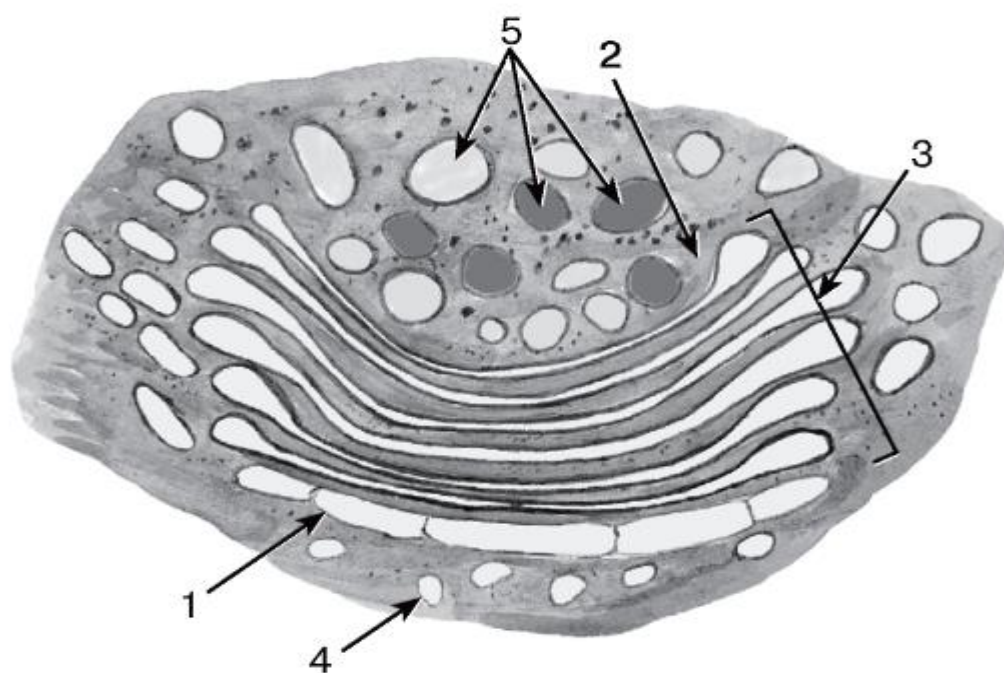


Рис. 13. Комплекс Гольджи



*Рисунок с ЭМФ*

1 - цис-поверхность; 2 - транс-поверхность; 3 - цистерны (мешочки); 4 - пузырьки; 5 - вакуоли

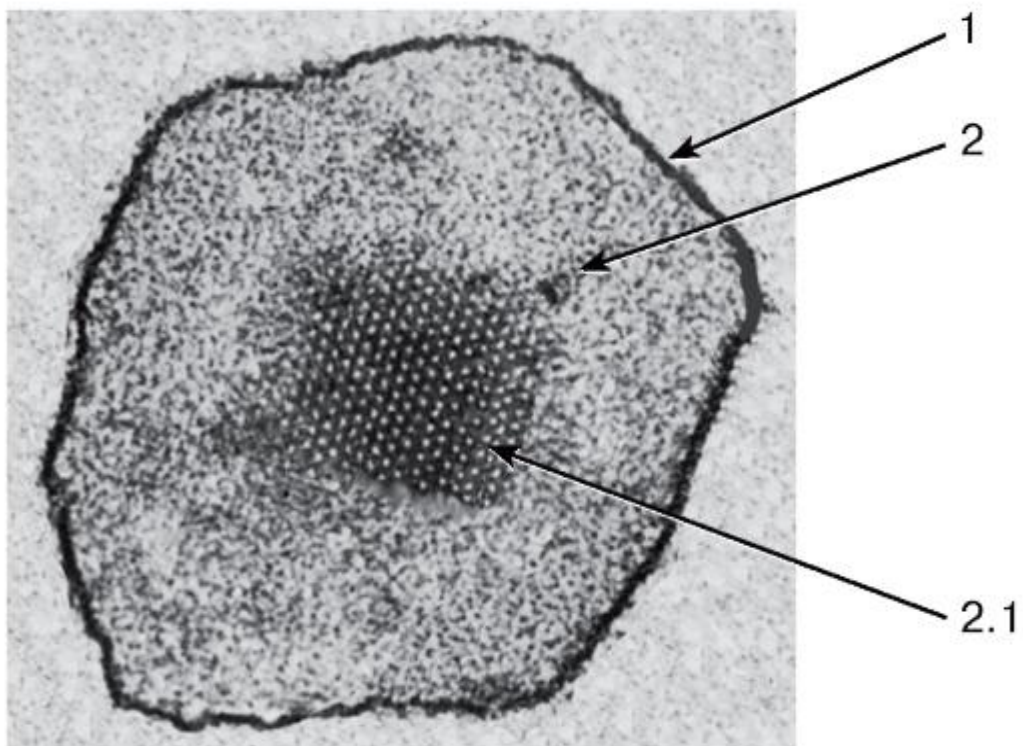


Рис. 14. Пероксисома

*Рисунок с ЭМФ*

1 - мембрана; 2 - матрикс; 2.1 - кристаллоидная сердцевина (нуклеоид)

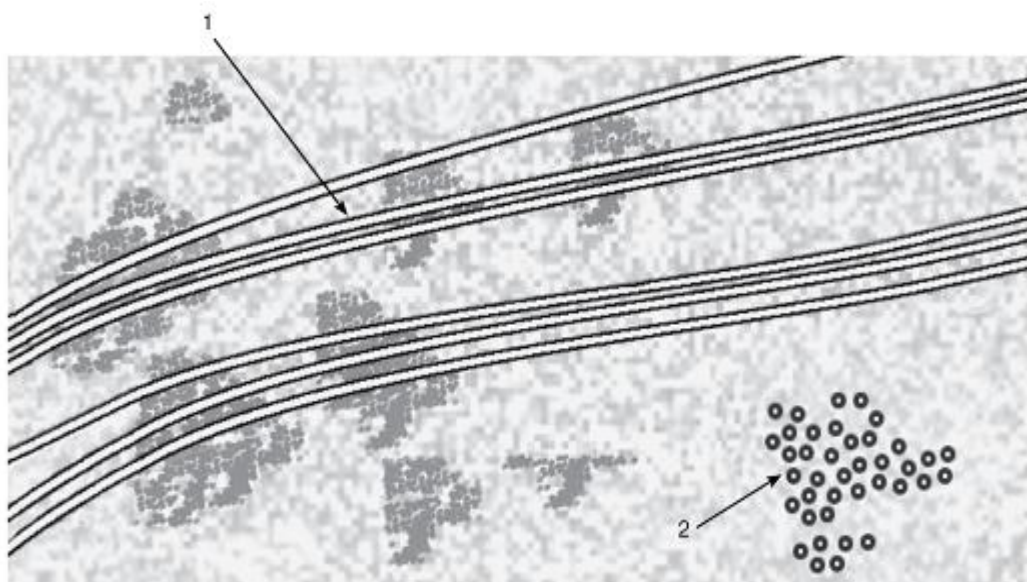


Рис. 15. Микротрубочки митотического веретена

*Рисунок с ЭМФ*

1 - продольный срез; 2 - поперечный срез

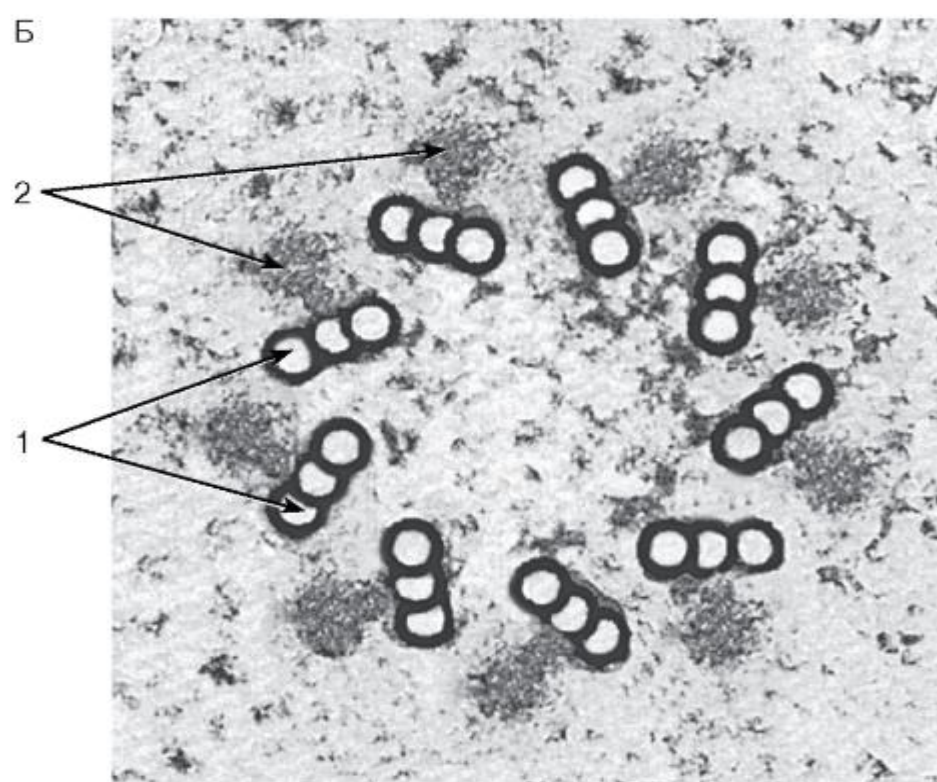
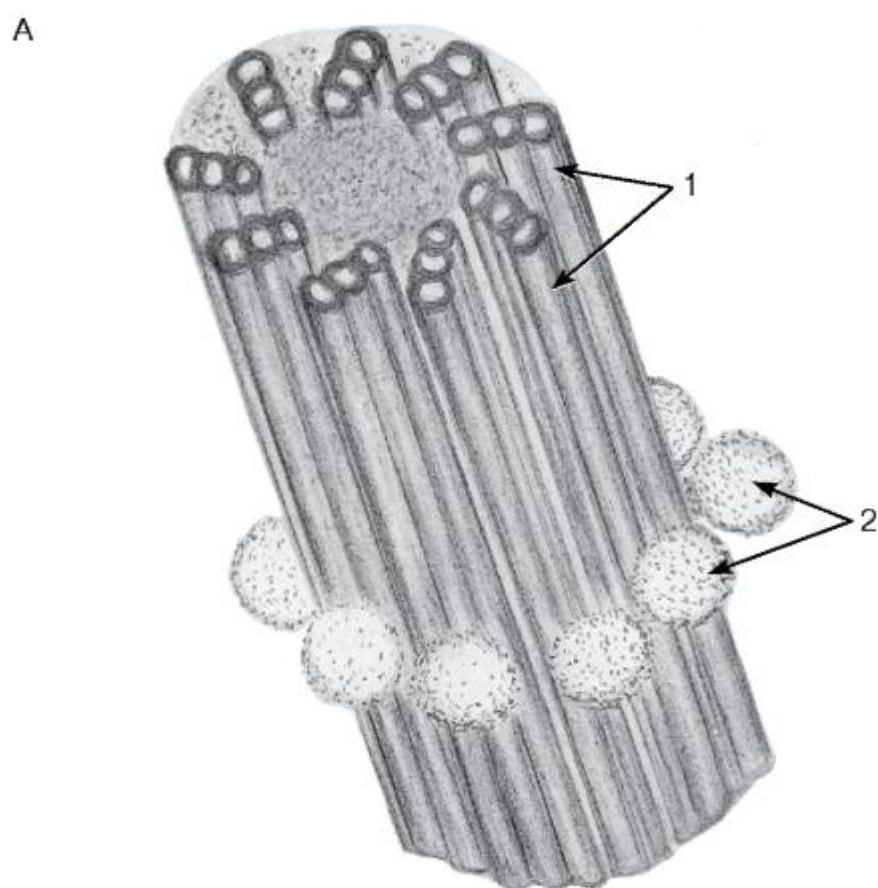


Рис. 16. Центриоль:

А - общий вид (объемная реконструкция); Б - поперечный срез (рисунок с ЭМФ)

1 - триплеты микротрубочек; 2 - центриолярные сателлиты (центры организации микротрубочек)

## 2.3 ЯДРО, ДЕЛЕНИЕ И ГИБЕЛЬ КЛЕТКИ

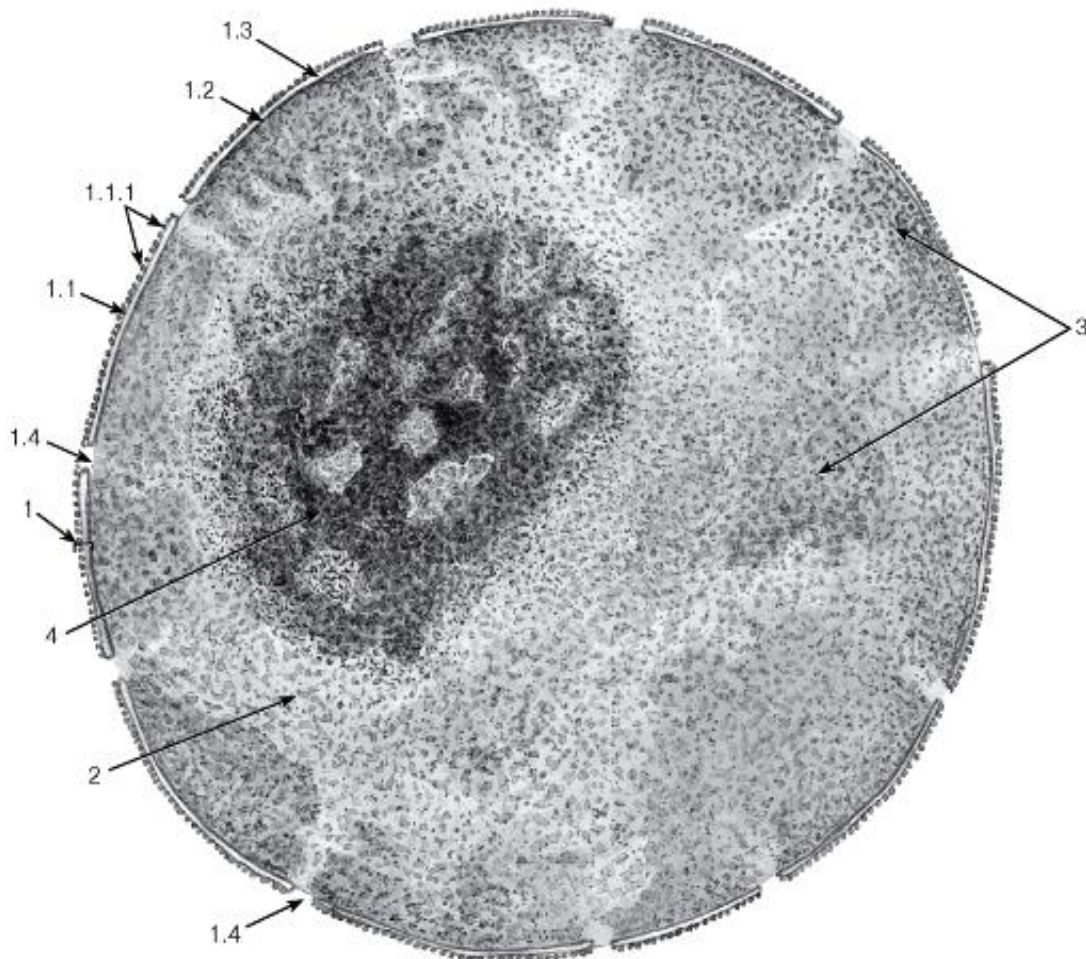


Рис. 17. Ультраструктурная организация ядра клетки

*Рисунок с ЭМФ*

1 - ядерная оболочка: 1.1 - наружная ядерная мембрана, 1.1.1 - рибосомы, 1.2 - внутренняя ядерная мембрана, 1.3 - перинуклеарное пространство, 1.4 - ядерные поры; 2 - нуклеоплазма (кариоплазма); 3 - хроматин; 4 - ядрышко



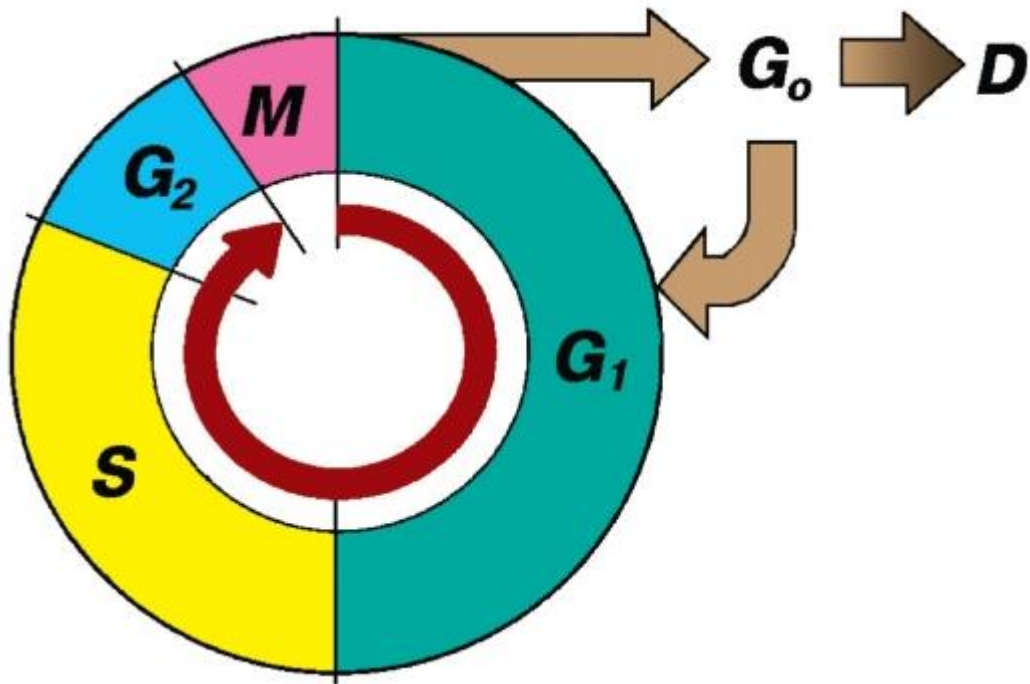


Рис. 18. Клеточный цикл (схема):

*М* - митоз (фаза *М*) Периоды (части) интерфазы:

*G*<sub>1</sub>-период, или фаза *G*<sub>1</sub> (постмитотический интервал), наступает сразу после митотического деления клетки, характеризуется активным ее ростом, восстановлением необходимого набора органелл и синтезом «запускающих» белков-активаторов *S*-периода.

*G*<sub>0</sub>-период(фаза *G*<sub>0</sub>) - репродуктивный покой. Часто это период гетеросинтеза, когда клетка дифференцируется и выполняет свои специфические функции вплоть до своей гибели (*D*). При стимуляции некоторые клетки способны возвращаться в *G*<sub>1</sub>-период.

*S*-период, или фаза синтеза ДНК, характеризуется репликацией (удвоением) содержания ДНК и синтезом белков, обеспечивающих упаковку вновь синтезируемой ДНК. Удваивается число центриолей. *G*<sub>2</sub>-период, или фаза *G*<sub>2</sub> (премитотический интервал), продолжается до начала митоза. В течение этого времени в клетке происходит подготовка к делению: созревание центриолей, накопление энергии, синтез РНК и белков, необходимых для процесса деления

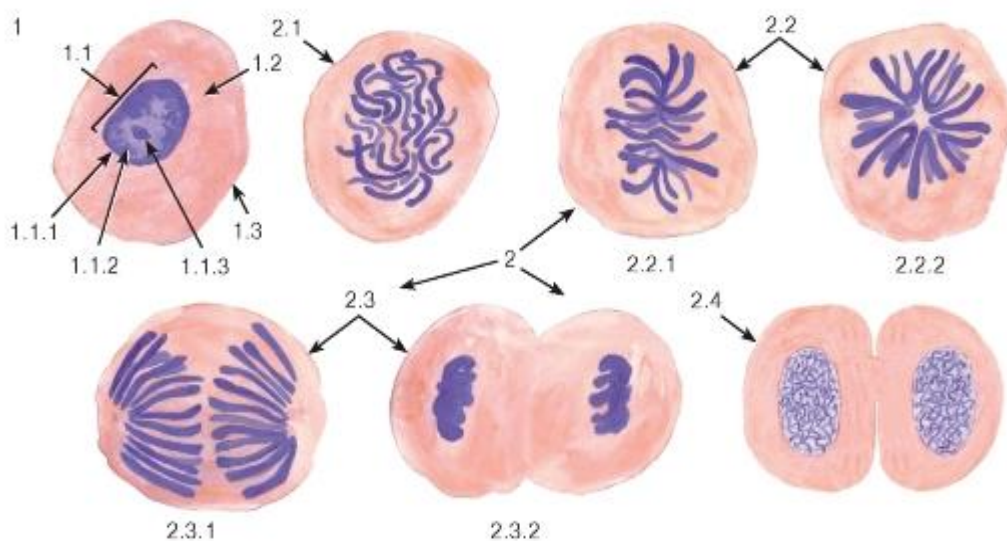


Рис. 19. Митотическое деление животных клеток

Окраска: железный гематоксилин

1 - клетка в интерфазе: 1.1 - ядро, 1.1.1 - ядерная оболочка, 1.1.2 - хроматин, 1.1.3 - ядрышко, 1.2 - цитоплазма, 1.3 - плазмолемма; 2 - митотически делящиеся клетки: 2.1 - профаза, 2.2 - метафаза: 2.2.1 - метафазная (экваториальная) пластинка, 2.2.2 - «материнская звезда», 2.3 - анафаза: 2.3.1 - ранняя, 2.3.2 - поздняя, 2.4 - телофаза

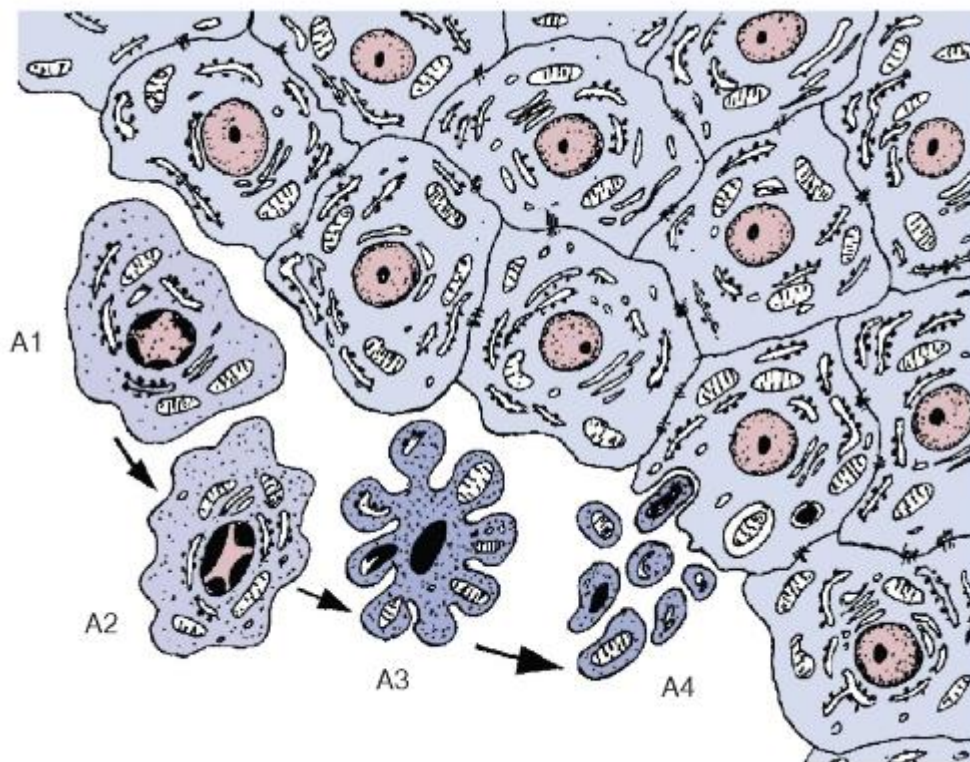


Рис. 20. Апоптоз. Морфологические изменения клеток при апоптозе (схема):

A1 - начало апоптоза: утрата клеткой соединений с соседними интактными клетками и ее отделение от них. A2 - сжатие и уплотнение цитоплазмы и ядра, изменение формы клетки, распределение гетерохроматина в виде полулуний под кариолеммой. A3 - нарастающее сжатие и уплотнение клетки, образование вздутий и выростов на ее поверхности, кариопикноз. A4 - распад клетки на фрагменты, окруженные плазмолеммой (апоптотические тельца), и их фагоцитоз соседними интактными клетками

### ГЛАВА 3. ЭМБРИОЛОГИЯ

*Эмбриология* - наука, которая изучает закономерности развития организма от момента возникновения нового индивидуума в результате процесса оплодотворения до рождения или вылупления. Применительно к человеку и млекопитающим животным (за исключением яйцекладущих) можно сказать, что предметом эмбриологии является изучение *пренатального онтогенеза*. Рассмотрение некоторых важнейших закономерностей эмбрионального развития должно предшествовать изучению материала общей и частной гистологии, поскольку оно раскрывает эмбриональные источники развития различных тканей (*гистогенез*) и органов (*органогенез*).

Основные этапы эмбрионального развития.

При описании эмбрионального развития удобно воспользоваться периодизацией, предложенной А. Г. Кнорре, согласно которой все антенатальное развитие включает последовательность нескольких нерезко разграниченных и неодинаковых по длительности этапов, характеризующихся принципиальными различиями биологических явлений и преобладанием тех или иных клеточных механизмов развития. В соответствии с этой

периодизацией выделяют пять основных этапов эмбрионального развития (рис. 21): (I) *зигота (одноклеточный зародыш)*, (II) *дробление*, (III) *гастроуляция*, (IV) *обособление и дифференцировка зачатков органов и тканей*, (V) *гистогенез и органогенез*.

*Зигота* образуется в результате *оплодотворения* женской половой клетки - *яйцеклетки* (рис. 24, 25) мужской половой клеткой - *спермием*, или *сперматозоидом* (рис. 22, 23). Этот процесс у человека происходит в маточной трубе, которая захватывает и пассивно перемещает неподвижную яйцеклетку с покрывающими ее оболочками после ее выделения из яичника в результате процесса *овуляции*. Спермии попадают в маточную трубу благодаря своей подвижности, активно перемещаясь из влагалища.

*Спермии* состоят из двух главных отделов - мелкой *головки* и длинного *хвоста* (см. рис. 22; см. также рис. 257). В головке находятся гаплоидное ядро и *акросома* - органелла, содержащая ферменты, необходимые для разрушения оболочек яйцеклетки. В ядре спермия хромосомы резко конденсированы, однако часто выявляются дефекты укладки хроматина - *ядерные вакуоли*. *Шейка* содержит *проксимальную центриоль* и остатки *дистальной*, которые окружены *исчерченными колоннами* (элементами цитоскелета). От проксимальной центриоли отходит *аксонема* (осевая нить), проходящая по всей длине хвоста. Она состоит из девяти дублетов микротрубочек, расположенных вокруг центральной пары, и обеспечивает двигательную активность спермия. В *промежуточной части хвоста* аксонема окружена *наружными плотными волокнами* (элементами цитоскелета) и *митохондриальной спиралью*.

*Вторичный овоцит* (неполностью зрелая яйцеклетка), поступающая в маточную трубу, снаружи окружен *прозрачной оболочкой*, в которую проникают его микроворсинки и отростки фолликулярных клеток *кучистого венца*, обеспечивающих питание и развитие овоцита в яичнике (см. рис. 24 и 25). Цитоплазма овоцита (*ооплазма*) покрыта клеточной мембраной (*оолеммой*) и содержит разнообразные органеллы и включения (см. рис. 25). Из последних особое значение имеют *желточные включения* (источник питательных веществ и пластического материала для развития зародыша), а также *кортикальные гранулы*, содержащие вещества, которые при выделении за пределы яйцеклетки препятствуют полиспермному оплодотворению. Сформированное ядро во вторичном овоците отсутствует - ядерный материал в виде хромосом находится в *метафазе второго деления созревания*, под прозрачной оболочкой лежит *первое полярное тельце* (см. рис. 24), образовавшееся в результате первого деления созревания еще в яичнике. Второе деление созревания завершится лишь при *оплодотворении* после проникновения спермия во вторичный овоцит, при этом образуются гаплоидная *зрелая яйцеклетка* и *второе полярное тельце*. В яйцеклетке после этого формируется гаплоидное ядро (*женский пронуклеус*), а ядро проникшего в нее спермия преобразуется в *мужской пронуклеус*. Пронуклеусы сближаются друг с другом и сливаются, объединяя материнский и отцовский генетический материал в составе одноклеточного зародыша - *зиготы*.

*Дробление* - стадия развития, в ходе которой одноклеточный зародыш (зигота) в результате последовательных митотических делений становится многоклеточным, разделяясь на клетки все более мелкого размера - *бластомеры*. По мере дробления рыхло лежащие бластомеры располагаются все более компактно, а зародыш приобретает вид плотного сферического образования - *морулы*. В дальнейшем внутри зародыша формируется полость - *бластоцель*. Такой зародыш, известный как *бластоциста* (см. рис. 21), состоит из слоя лежащих снаружи клеток (*трофобласта*), которые в дальнейшем войдут в состав плаценты, и расположенных внутри зародыша клеток *эмбриобласта*, или *внутренней клеточной массы*, которые дадут начало собственно телу зародыша.

*Гастроуляция* - процесс превращения однослойного зародыша в двухслойный (I фаза), а затем и в трехслойный (II фаза). Отграниченные друг от друга слои зародыша, известные

как *зародышевые листки*, образуются в результате направленного перемещения и перераспределения клеточных масс внутри зародыша на фоне продолжающегося размножения клеток. Гастрюляцию, а также следующую стадию эмбрионального развития (обособление и дифференцировку зачатков) удобно изучать на модельных объектах - куриных эмбрионах, которые по своему строению сходны с зародышами млекопитающих животных и человека на соответствующих этапах (рис. 26-29). I фаза гастрюляции протекает механизмом деламинации и приводит к формированию двух зародышевых листков (см. рис. 26) - наружного, более толстого (*эпибласта*) и тонкого внутреннего (*гипобласта*). В ходе II фазы гастрюляции вследствие направленной и высокоупорядоченной миграции клеточного материала из эпибласта в пространство между наружным и внутренним листками образуется средний зародышевый листок - мезодерма (см. рис. 27). Области активной миграции клеток служат области *первичной полоски* и *первичного узелка*, на месте которых формируются *первичная бороздка* и *первичная ямка* соответственно.

*Обособление и дифференцировка зачатков органов и тканей* - этап формирования участков в пределах различных зародышевых листков, которые начинают различаться пространственной организацией, морфологическими, цитохимическими и молекулярно-биологическими особенностями образующих их клеток, а также способностью к образованию тех или иных тканей (*гистобластическими потенциями*). *Эмбриональные зачатки* - непосредственные источники развития тканей в онтогенезе.

Дифференцировка материала среднего зародышевого листка приводит к формированию компактной хорды, играющей роль оси симметрии зародыша, а также мезодермы, которая разделяется на медиально расположенные метамерные участки - *сомиты*, лежащие центрально *нефротомы* и формирующиеся латерально несегментированные участки - *спланхнотомы*, образованные *париетальным* и *висцеральным* листками с расположенной между ними полостью - *целомом* (см. рис. 28). Под индуцирующим влиянием хорды в эктодерме образуется *нервная пластинка*, превращающаяся в *нервный желобок*, который, углубляясь и смыкаясь по краям, образует *нервную трубку*. После выделения нервного зачатка (*нейруляции*) наружный листок превращается в зачаток - *кожную эктодерму*.

В ходе последующего развития по мере формирования амниотических и туловищных складок зародыш из плоского становится объемным и обособливается от внезародышевых органов (см. рис. 29). Материал сомитов дифференцируется на имеющие на этой стадии компактное строение *дерматом* (эмбриональный зачаток, дающий начало соединительной ткани кожи) и *миотом* (зачаток, который служит источником поперечнополосатой скелетной мышечной ткани), а также на приобретающий структуру мезенхимы *склеротом* (зачаток, дающий начало скелетным соединительным тканям - хрящевым и костным). В области нефротомы прослеживаются каналцы предпочки, в центральной части энтодерма сворачивается в кишечный желобок, а в дальнейшем - в кишечную трубку. По краям от нервной трубки располагается *нервный гребень* - скопления клеток с нейральной детерминацией, активно мигрирующие в теле зародыша и дающие многочисленные тканевые производные. Отчетливо выявляется парная аорта и сосуды желточного круга кровообращения, содержащие первичные кровяные клетки.

Пространства между компактными эмбриональными зачатками заполняются рыхло расположенными отростчатыми клетками *мезенхимы* (рис. 49) - гетерогенного зачатка, дающего разнообразные производные (соединительные, гладкая мышечная и некоторые эпителиальные ткани).

*Гистогенез и органогенез* - наиболее длительный этап эмбрионального развития, в ходе которого зачатки преобразуются в морфологически идентифицируемые ткани (*гистогенез*) и органы (*органогенез*) - см. рис. 21. Гистогенез и органогенез в



эмбриональном периоде протекают одновременно, параллельно друг другу, однако на отдельных этапах развития в некоторых структурах один из этих процессов может происходить активнее другого. Как правило, развитие органов и тканей не полностью заканчивается к концу внутриутробного периода, когда они все еще обладают рядом морфологических и функциональных признаков незрелости, поэтому в течение различных периодов после рождения продолжается их окончательная дифференцировка. Наиболее продолжительное развитие характерно для нервной ткани головного мозга.

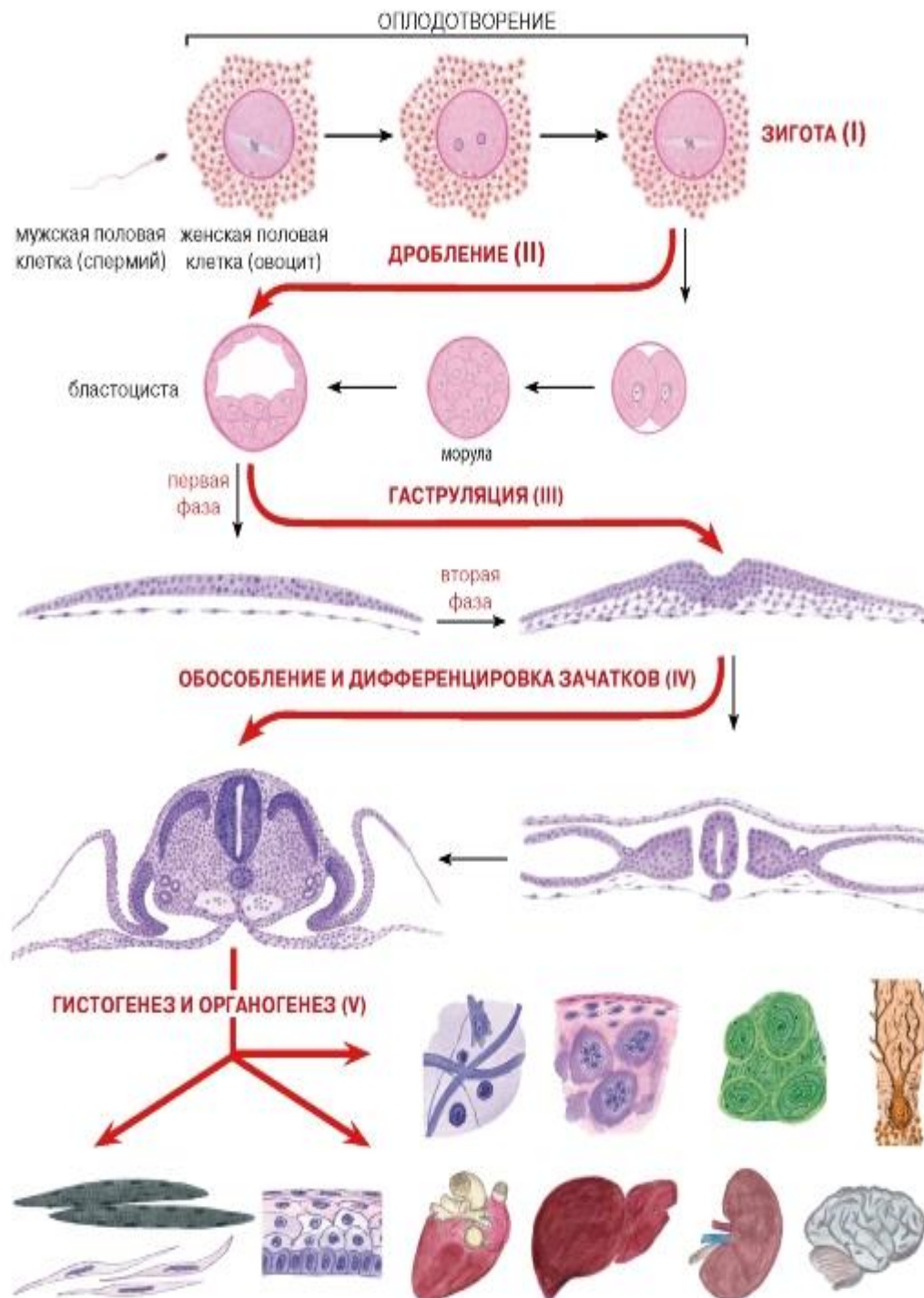
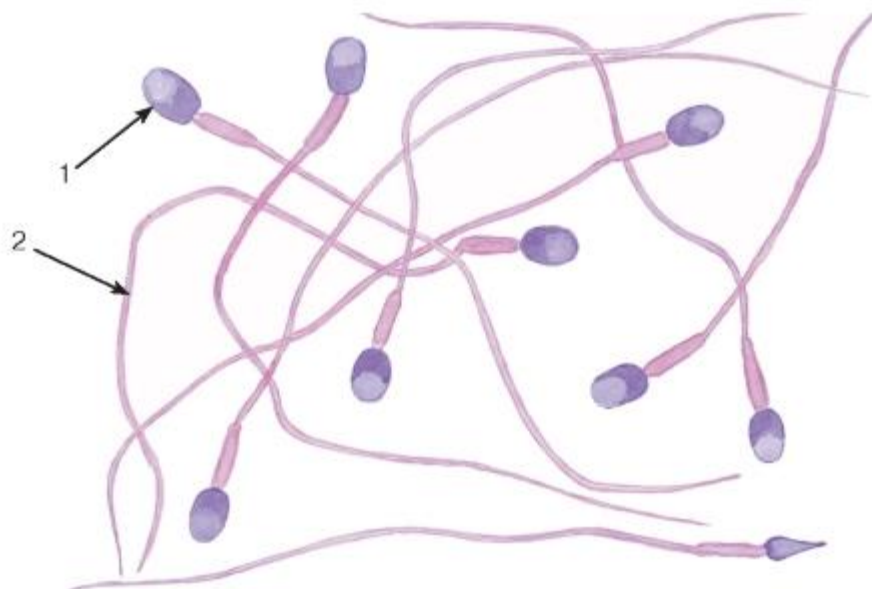


Рис. 21. Основные этапы эмбрионального развития:

Этапы (I-V) приведены по классификации А. Г. Кнорре и выделены красным цветом

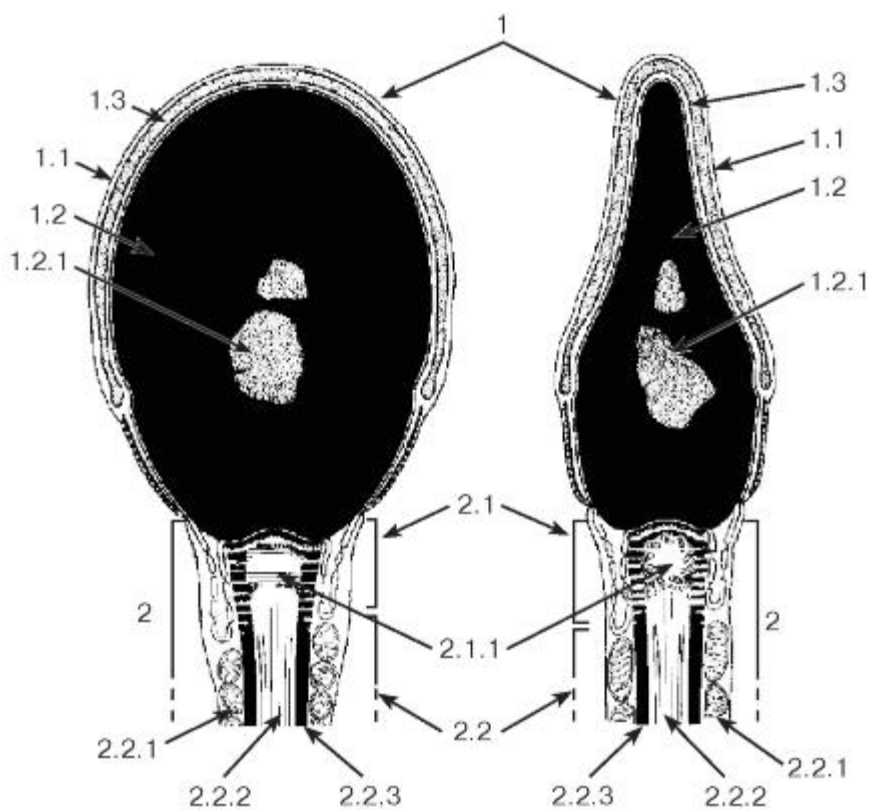




**Рис. 22. Мужские половые клетки — спермии (сперматозоиды). Мазок спермы человека**

Окраска: гематоксилин-эозин

1 — головка спермия; 2 — хвост



**Рис. 23. Ультраструктурная организация спермия. Головка, шейка и промежуточная часть хвоста**

*Рисунок с ЭМФ*

1 - головка: 1.1 - плазмолемма, 1.2 - ядро, 1.2.1 - ядерная вакуоль, 1.3 - акросома; 2 - хвост: 2.1 - шейка, 2.1.1 - центриоль, 2.2 - промежуточная (средняя) часть, 2.2.1 - митохондриальная спираль, 2.2.2 - аксонема, 2.2.3 - наружные плотные волокна

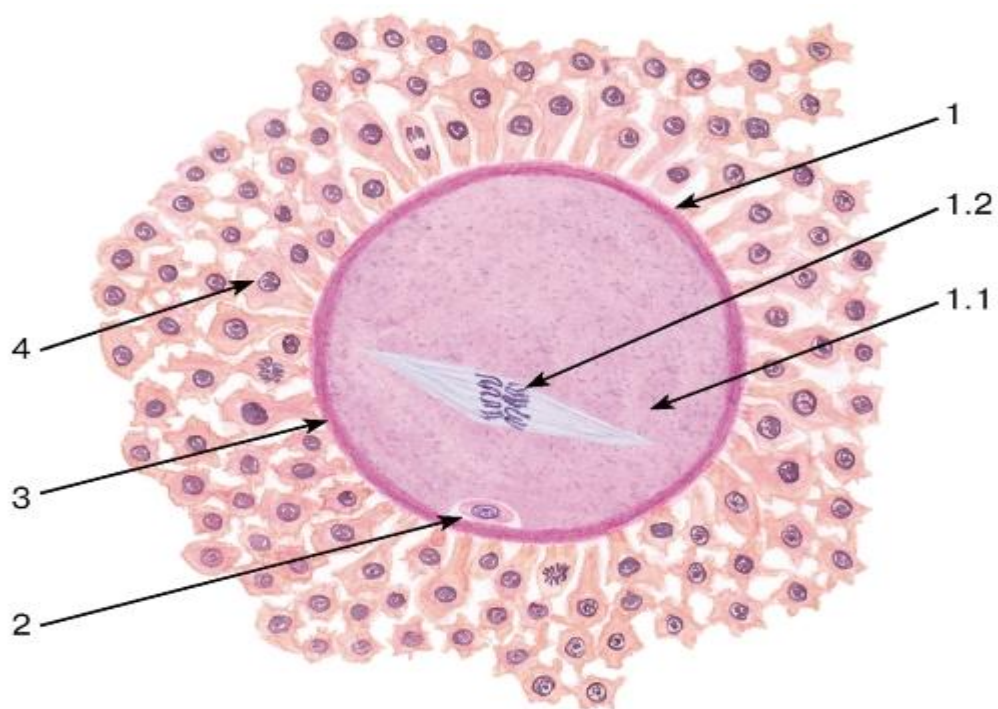


Рис. 24. Женская половая клетка (вторичный овоцит) и ее оболочки

Окраска: гематоксилин-эозин

1 - овоцит: 1.1 - ооплазма, 1.2 - хромосомы в метафазе второго деления созревания; 2 - первое полярное тельце; 3 - прозрачная оболочка; 4 - клетки лучистого венца

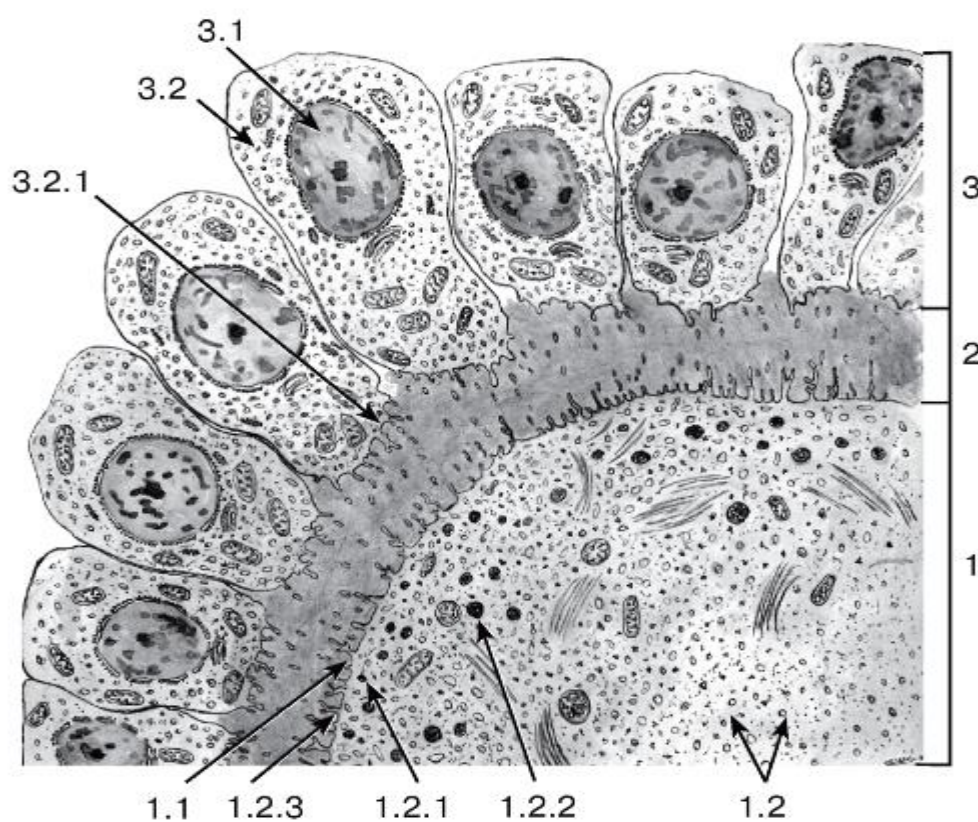


Рис. 25. Ультраструктурная организация женской половой клетки (овоцита) и ее оболочек

*Рисунок с ЭМФ*

1 - овоцит: 1.1 - оолемма, 1.2 - ооплазма, 1.2.1 - кортикальные гранулы, 1.2.2 - желточные включения, 1.2.3 - микроворсинки; 2 - прозрачная оболочка; 3 - фолликулярные клетки лучистого венца, 3.1 - ядро, 3.2 - цитоплазма, 3.2.1 - отростки

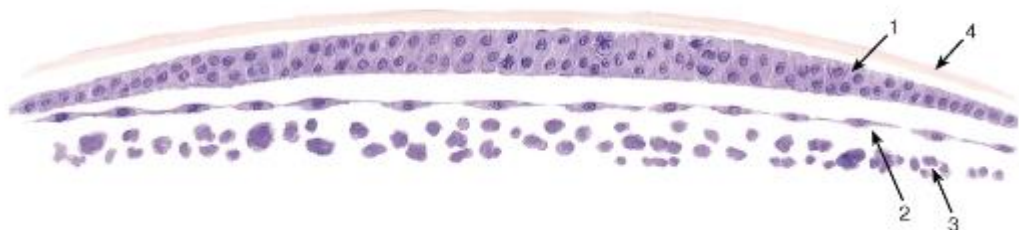


Рис. 26. Зародыш на этапе гастрюляции (первая фаза) (бластодиск ненасиженного куриного яйца)

*Окраска: гематоксин-эозин*

1 - эпибласт; 2 - гипобласт; 3 - желточные шары; 4 - желточная оболочка

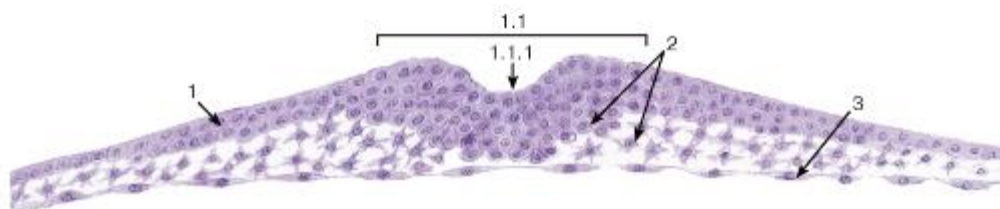


Рис. 27. Зародыш на этапе гастрюляции (вторая фаза) (поперечный срез куриного эмбриона, 1-й день насиживания)

*Окраска: гематоксин-эозин*

1 - эпибласт: 1.1 - первичная полоска, 1.1.1 - первичная бороздка; 2 - мезодерма; 3 - гипобласт

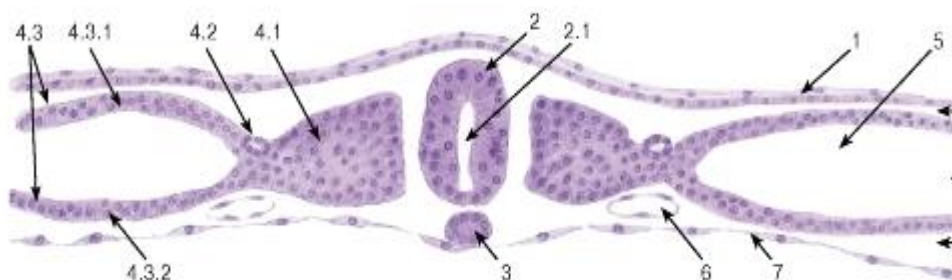


Рис. 28. Зародыш на этапе обособления и дифференцировки зачатков, стадия сегментации мезодермы (поперечный срез куриного эмбриона, 2-й день насиживания)

*Окраска: гематоксин-эозин*

1 - кожная эктодерма; 2 - нервная трубка: 2.1 - невроцель; 3 - хорда; 4 - мезодерма: 4.1 - сомит, 4.2 - нефротом, 4.3 - спланхнотом, 4.3.1 - париетальный листок, 4.3.2 - висцеральный листок; 5 - целом; 6 - кровеносный сосуд; 7 - энтодерма



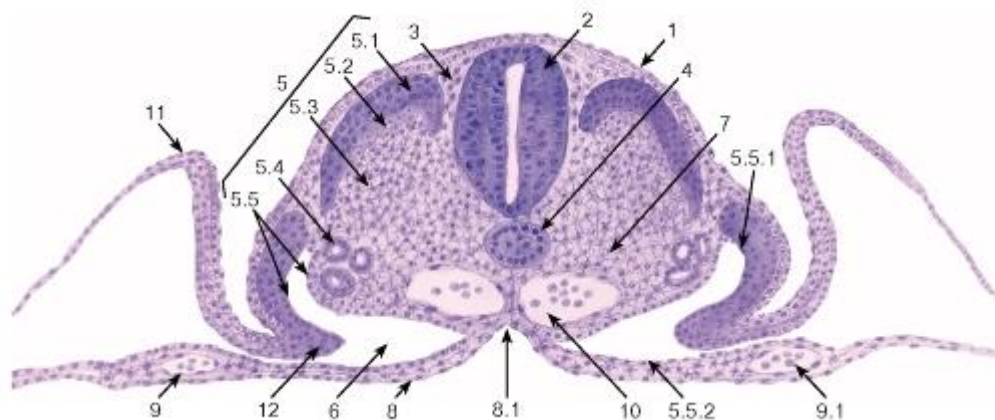


Рис. 29. Зародыш на этапе обособления и дифференцировки зачатков, стадия обособления зародыша от внезародышевых органов (поперечный срез куриного эмбриона, 3-й день насиживания)

Окраска: гематоксилин-эозин

1 - эктодерма; 2 - нервная трубка; 3 - нервный гребень; 4 - хорда; 5 - мезодерма: 5.1 - дерматом, 5.2 - миотом, 5.3 - склеротом, 5.4 - нефротом (канальцы предпочки), 5.5 - спланхнотом, 5.5.1 - париетальный листок, 5.5.2 - висцеральный листок; 6 - целом; 7 - мезенхима; 8 - энтодерма: 8.1 - кишечный желобок; 9 - сосуды желточного круга кровообращения, 9.1 - первичные кровяные клетки; 10 - аорта; 11 - амниотическая складка; 12 - туловищная складка

## ГЛАВА 4. ОБЩАЯ ГИСТОЛОГИЯ

Общая гистология изучает основные, фундаментальные свойства важнейших групп тканей, являясь, по сути, биологией тканей.

Ткань - система клеток и их производных, специализирующаяся на выполнении определенных функций. Главным элементом всех тканей, определяющим их основные свойства и дающим начало ряду производных, являются клетки. Эмбриональное развитие каждого вида ткани (гистогенез) обусловлено процессами детерминации и дифференцировки ее клеток. В зрелой ткани содержатся детерминированные клетки на разных этапах дифференцировки - от наименее дифференцированных (стволовых) и прогениторных (родоначальных) клеток, обеспечивающих регенерацию ткани (именуемых камбиальными элементами), до наиболее зрелых (дифференцированных), обуславливающих выполнение функций ткани.

Продуктом деятельности клеток в тканях является межклеточное вещество, причем его относительное содержание и свойства служат важными характерными признаками каждой ткани. К производным клеток, входящих в состав тканей, относят постклеточные структуры (такие, как эритроциты, тромбоциты, роговые чешуйки), которые первоначально имели клеточное строение, но в дальнейшем в ходе дифференцировки вследствие потери ядра и части органелл утратили свойства клеток. Другое производное клеток, известное преимущественно в отечественной литературе как симпласт<sup>1</sup>, образуется в результате слияния клеток с формированием единой цитоплазматической массы и многочисленных ядер (к симпластам относят, например, волокна скелетной мышечной ткани, остеокласты, наружный слой трофобласта). Своеобразное строение имеет синцитий<sup>2</sup> - сетевидная структура, возникающая вследствие неполной цитотомии при делении клеток с сохранением связей между ее элементами посредством цитоплазматических мостиков. Единственным примером «истинного»

синцития в организме человека является система части сперматогенных элементов в семенных канальцах яичка.

Классификация тканей. Разнообразные ткани, образующие организм человека, наиболее часто объединяют в группы по признакам сходства их строения и функций (морфофункциональная классификация тканей), выделяя четыре группы тканей: (1) эпителиальные (пограничные); (2) соединительные (ткани внутренней среды); (3) мышечные и (4) нервную (нейральную). Каждая группа тканей может включать ряд подгрупп. Внутри отдельной ткани выделяют различные клеточные популяции. Последние могут разделяться далее на индивидуальные субпопуляции.

#### 4.1 ЭПИТЕЛИАЛЬНЫЕ ТКАНИ

Эпителиальные ткани, или эпителии, - пограничные ткани, которые располагаются на границе с внешней средой, покрывают поверхность тела и слизистых оболочек внутренних органов, выстилают его полости и образуют большинство желез.

Важнейшие свойства эпителиальных тканей: сомкнутое расположение клеток (*эпителиоцитов*), образующих пласты, наличие хорошо развитых межклеточных соединений, расположение *на базальной мембране* (особым структурном образовании, которое находится между эпителием и подлежащей рыхлой волокнистой соединительной тканью), минимальное количество межклеточного вещества, пограничное положение в организме, полярность, высокая способность к регенерации.

Основные функции эпителиальных тканей: *барьерная, защитная, секреторная, рецепторная.*

Морфологические особенности эпителиоцитов тесно связаны с функцией клеток и их положением в эпителиальном пласте. По форме эпителиоциты разделяют на *плоские, кубические* и *столбчатые* (призматические, или цилиндрические). Ядро эпителиоцитов в большинстве клеток сравнительно светлое (преобладает эухроматин) и крупное, по форме соответствует форме клетки. Цитоплазма эпителиоцитов, как правило, содержит хорошо

<sup>1</sup> В международной гистологической терминологии отсутствует.

<sup>2</sup> В зарубежной литературе термином «синцитий» обычно обозначают и симпластические структуры, а термин «симпласт» практически не используется развитые органеллы. В клетках железистого эпителия имеется активный синтетический аппарат. Базальная поверхность эпителиоцитов прилежит к базальной мембране, к которой она прикреплена с помощью *полудесмосом* - соединений, сходных по строению с половинами десмосом.

Базальная мембрана связывает эпителий и подлежащую соединительную ткань; на светооптическом уровне на препаратах она имеет вид бесструктурной полоски, не окрашивается гематоксилином-эозином, однако выявляется солями серебра и дает интенсивную ШИК-реакцию. На ультраструктурном уровне в ней обнаруживаются два слоя: (1) *светлая пластинка (lamina lucida, или lamina rara)*, прилежащая к плазмолемме базальной поверхности эпителиоцитов, (2) *плотная пластинка (lamina densa)*, обращенная в сторону соединительной ткани. Эти слои различаются содержанием белков, гликопротеинов и протеогликанов. Нередко описывают еще третий слой - *ретикулярную пластинку (lamina reticularis)*, содержащую ретикулярные фибриллы, однако многие авторы рассматривают ее как компонент соединительной ткани, не относя к собственно базальной мембране. Базальная мембрана способствует поддержанию нормальной архитектоники, дифференцировки и поляризации эпителия, обеспечивает его прочную связь с подлежащей соединительной тканью, осуществляет избирательную фильтрацию питательных веществ, поступающих в эпителий.

Межклеточные соединения, или контакты, эпителиоцитов (рис. 30) - специализированные участки на их латеральной поверхности, которые обеспечивают связь клеток друг с другом и способствуют формированию ими пластов, что служит важнейшим отличительным свойством организации эпителиальных тканей.

(1) *Плотное (закрывающее) соединение (zonula occludens)* представляет собой область частичного слияния наружных листов плазмолеммы двух соседних клеток, блокирующую распространение веществ по межклеточному пространству. Оно имеет вид пояса, окружающего клетку по периметру (у ее апикального полюса) и состоящего из анастомозирующих тяжей *внутримембранных частиц*.

(2) *Опоясывающая десмосома, или адгезивный пояс (zonula adherens)*, локализуется на латеральной поверхности эпителиоцита, охватывая клетку по периметру в виде пояса. К листкам плазмолеммы, утолщенным изнутри в области соединения, прикрепляются элементы цитоскелета - *актиновые микрофиламенты*. Расширенная межклеточная щель содержит адгезивные белковые молекулы (кадгерины).

(3) *Десмосома, или пятно адгезии (macula adherens)*, состоит из утолщенных дисковидных участков плазмолеммы двух соседних клеток (*внутриклеточных десмосомных уплотнений, или десмосомных пластинок*), которые служат участками прикрепления к плазмолемме *промежуточных филаментов (тонофиламентов)* и разделены расширенной межклеточной щелью, содержащей адгезивные белковые молекулы (десмоколлины и десмоглеины).

(4) *Пальцевидное межклеточное соединение* (интердигитация) образовано выпячиваниями цитоплазмы одной клетки, вдающимися в цитоплазму другой, в результате чего увеличивается прочность соединения клеток друг с другом и нарастает площадь поверхности, через которую могут осуществляться межклеточные обменные процессы.

(5) *Щелевое соединение, или нексус (nexus)*, образовано совокупностью трубчатых трансмембранных структур (*коннексонов*), пронизывающих плазмолеммы соседних клеток и стыкующихся друг с другом в области узкой межклеточной щели. Каждый коннексон состоит из субъединиц, образованных белком коннексином, и пронизан узким каналом, который обуславливает свободный обмен низкомолекулярными соединениями между клетками, обеспечивая их ионное и метаболическое сопряжение. Именно поэтому щелевые соединения относят к *коммуникационным соединениям*, обеспечивающим химическую (метаболическую, ионную и электрическую) связь между эпителиоцитами, в отличие от плотных и промежуточных соединений, десмосом и интердигитаций, обуславливающих механическую связь эпителиоцитов друг с другом и поэтому именуемых *механическими межклеточными соединениями*.

Апикальная поверхность эпителиоцитов может быть гладкой, складчатой или содержать *реснички*, и (или) *микроворсинки*.

Виды эпителиальных тканей: 1) *покровные эпителии* (образуют разнообразные выстилки); 2) *железистые эпителии* (образуют железы); 3) *сенсорные эпителии* (выполняют рецепторные функции, входят в состав органов чувств).

Классификации эпителиев основаны на двух признаках: (1) строении, которое определяется функцией (*морфологическая классификация*), и (2) источниках развития в эмбриогенезе (*гистогенетическая классификация*).

*Морфологическая классификация эпителиев* разделяет их в зависимости от количества слоев в эпителиальном пласте и формы клеток (рис. 31). По количеству слоев эпителии подразделяют на *однослойные* (если все клетки расположены на базальной мембране) *многослойные* (если на базальной мембране расположен лишь один слой клеток). Если все клетки эпителия связаны с базальной мембраной, но имеют разную

форму, а их ядра располагаются в несколько рядов, то такой эпителий именуют *многорядным (псевдомногослойным)*. По *форме клеток* эпителии подразделяют на *на плоские, кубические и столбчатые* (призматические, цилиндрические). В многослойных эпителиях под их формой подразумевают форму клеток поверхностного слоя. Эта классификация учитывает также некоторые дополнительные признаки, в частности, наличие специальных органелл (микроворсинчатой, или щеточной, каемки и ресничек) на апикальной поверхности клеток, их способность к ороговению (последний признак относится только к многослойным плоским эпителиям). Особый вид многослойных эпителиев, изменяющих свое строение в зависимости от растяжения, встречается в мочевыводящих путях и называется *переходным эпителием (уротелием)*.

*Гистогенетическая классификация эпителиев* разработана акад. Н. Г. Хлопиным и выделяет пять основных типов эпителия, развивающихся в эмбриогенезе из различных тканевых зачатков.

1. *Эпидермальный тип* развивается из эктодермы и прехордальной пластинки.
2. *Энтеродермальный тип* развивается из кишечной энтодермы.
3. *Целонефродермальный тип* развивается из целомической выстилки и нефротомы.
4. *Ангиодермальный тип* развивается из ангиобласта (участка мезенхимы, образующего сосудистый эндотелий).
5. *Эпендимоглиальный тип* развивается из нервной трубки.

#### 4.2 Покровные эпителии

*Однослойный плоский эпителий* образован уплощенными клетками с некоторым утолщением в области расположения дисковидного ядра (рис. 32 и 33). Этим клеткам свойственна *диплазматическая дифференцировка цитоплазмы*, в которой выделяется расположенная вокруг ядра более плотная часть (*эндоплазма*), содержащая большую часть органелл, и более светлая наружная часть (*эктоплазма*) с низким содержанием органелл. Вследствие малой толщины эпителиального пласта через него легко диффундируют газы и быстро транспортируются различные метаболиты. Примерами однослойного плоского эпителия служат выстилка полостей тела - *мезотелий* (см. рис. 32), сосудов и сердца - *эндотелий* (рис. 147, 148); он образует стенку некоторых почечных канальцев (см. рис. 33), альвеол легкого (рис. 237, 238). Истонченная цитоплазма клеток этого эпителия на поперечных гистологических срезах обычно прослеживается с трудом, отчетливо выявляются лишь уплощенные ядра; более полное представление о строении эпителиоцитов можно получить на плоскостных (плёночных) препаратах (см. рис. 32 и 147).

*Однослойный кубический эпителий* образован клетками, содержащими ядро сферической формы и набор органелл, которые развиты лучше, чем в клетках плоского эпителия. Такой эпителий встречается в мелких собирательных протоках мозгового вещества почки (см. рис. 33), почечных канальцах (рис. 250), в фолликулах щитовидной железы (рис. 171), в мелких протоках поджелудочной железы, желчных протоках печени.

*Однослойный столбчатый эпителий* (призматический, или цилиндрический) образован клетками с резко выраженной полярностью. Ядро сферической, чаще - эллипсоидной формы обычно смещено к их базальной части, а хорошо развитые органеллы неравномерно распределены по цитоплазме. Такой эпителий образует стенку крупных собирательных протоков почки (см. рис. 33), покрывает поверхность слизистой оболочки желудка (рис. 204-206), кишки (рис. 34, 209-211, 213-215), образует выстилку желчного пузыря (рис. 227), крупных желчных протоков и протоков поджелудочной железы, маточной трубы (рис. 271) и матки (рис. 273). Для большинства указанных эпителиев характерны функции секреции и (или) всасывания. Так, в эпителии тонкой

кишки (см. рис. 34), встречаются два основных типа дифференцированных клеток - *столбчатые каемчатые клетки*, или *энтероциты* (обеспечивают пристеночное пищеварение и всасывание), и *бокаловидные клетки*, или *бокаловидные экзокриноциты* (вырабатывают слизь, которая выполняет защитную функцию). Всасывание обеспечивается многочисленными микроворсинками на апикальной поверхности энтероцитов, совокупность которых образует *исчерченную (микроворсинчатую) каемку* (см. рис. 35). Микроворсинки покрыты плазмолеммой, поверх которой располагается слой гликокаликса, их основу образует пучок актиновых микрофиламентов, вплетающийся в кортикальную сеть микрофиламентов.

*Однослойный многорядный столбчатый реснитчатый эпителий* наиболее характерен для воздухоносных путей (рис. 36). В нем имеются клетки (эпителиоциты) четырех основных типов: (1) базальные, (2) вставочные, (3) реснитчатые и (4) бокаловидные.

*Базальные клетки* мелких размеров своим широким основанием прилежат к базальной мембране, а узкой апикальной частью не доходят до просвета. Они являются камбиальными элементами ткани, обеспечивающими ее обновление, и, дифференцируясь, постепенно превращаются во *вставочные клетки*, которые затем дают начало *реснитчатым* и *бокаловидным клеткам*. Последние вырабатывают слизь, которая покрывает поверхность эпителия, перемещаясь по ней благодаря биению ресничек реснитчатых клеток. Реснитчатые и бокаловидные клетки своей узкой базальной частью контактируют с базальной мембраной и прикрепляются к вставочным и базальным клеткам, а апикальной - граничат с просветом органа.

*Реснички* - органеллы, участвующие в процессах движения, на гистологических препаратах имеют вид тонких прозрачных выростов на апикальной поверхности цитоплазмы эпителиоцитов (см. рис. 36). При электронной микроскопии обнаруживается, что их основу составляет каркас из микротрубочек (*аксонема*, или осевая нить), который образован девятью периферическими дублетами (парами) частично слившихся микротрубочек и одной центрально расположенной парой (рис. 37). Аксонема связана с *базальным тельцем*, которое лежит в основании реснички, по своей структуре идентично центриоли и продолжается в *исчерченный корешок*. Центральная пара микротрубочек окружена *центральной оболочкой*, от которой к периферическим дублетам расходятся *радиальные спицы*. Периферические дублеты связаны друг с другом *нексиновыми мостиками* и взаимодействуют между собой с помощью *динеиновых ручек*. При этом соседние дублеты в аксонеме скользят друг относительно друга, обуславливая биение реснички.

*Многослойный плоский ороговевающий эпителий* состоит из пяти слоев: (1) базального, (2) шиповатого, (3) зернистого, (4) блестящего и (5) рогового (рис. 38).

*Базальный слой* образован кубическими или столбчатыми клетками с базофильной цитоплазмой, лежащими на базальной мембране. Этот слой содержит камбиальные элементы эпителия и обеспечивает прикрепление эпителия к подлежащей соединительной ткани.

*Шиповатый слой* образован крупными клетками неправильной формы, связанными друг с другом многочисленными отростками - «шипами». При электронной микроскопии в области шипов выявляются десмосомы и связанные с ними пучки тонофиламентов. По мере приближения к зернистому слою клетки из полигональных постепенно становятся уплощенными.

*Зернистый слой* - сравнительно тонкий, образован уплощенными (веретеновидными на разрезе) клетками с плоским ядром и цитоплазмой с крупными базофильными *кератогиалиновыми гранулами*, содержащими один из предшественников рогового вещества - профилаггрин.



*Блестящий слой* выражен только в эпителии толстой кожи (эпидермисе), покрывающем ладони и подошвы. Он имеет вид узкой оксифильной гомогенной полоски и состоит из уплощенных живых эпителиальных клеток, превращающихся в роговые чешуйки.

*Роговой слой* (наиболее поверхностный) имеет максимальную толщину в эпителии кожи (эпидермисе) в области ладоней и подошв. Он образован плоскими роговыми чешуйками с резко утолщенной плазмолеммой (оболочкой), не содержащими ядра и органелл, дегидратированными и заполненными роговым веществом. Последнее на ультраструктурном уровне представлено сетью из толстых пучков кератиновых филаментов, погруженных в плотный матрикс. Роговые чешуйки сохраняют связи друг с другом и удерживаются в составе рогового слоя благодаря частично сохраненным десмосомам; по мере разрушения десмосом в наружных частях слоя чешуйки слущиваются (десквамируют) с поверхности эпителия. Многослойный плоский ороговевающий эпителий образует *эпидермис* - наружный слой кожи (см. рис. 38, 177), покрывает поверхность некоторых участков слизистой оболочки полости рта (рис. 182).

*Многослойный плоский неороговевающий эпителий* образован тремя слоями клеток: (1) базальным, (2) промежуточным и (3) поверхностным (рис. 39). Глубокую часть промежуточного слоя иногда выделяют как парабазальный слой.

*Базальный слой* имеет такое же строение и выполняет те же функции, что и одноименный слой в многослойном плоском ороговевающем эпителии.

*Промежуточный слой* образован крупными полигональными клетками, которые по мере приближения к поверхностному слою уплощаются.

*Поверхностный слой* нерезко отделен от промежуточного и образован уплощенными клетками, которые механизмом десквамации постоянно удаляются с поверхности эпителия. Многослойный плоский неороговевающий эпителий покрывает поверхность роговицы глаза (см. рис. 39, 135), конъюнктивы, слизистых оболочек полости рта - частично (см. рис. 182, 183, 185, 187), глотки, пищевода (рис. 201, 202), влагалища и влагалищной части шейки матки (рис. 274), части мочеиспускательного канала.

*Переходный эпителий (уротелий)* - особый вид многослойного эпителия, который выстилает большую часть мочевыводящих путей - чашечки, лоханки, мочеточники и мочевой пузырь (рис. 40, 252, 253), часть мочеиспускательного канала. Форма клеток этого эпителия и его толщина зависят от функционального состояния (степени растяжения) органа. Переходный эпителий образован тремя слоями клеток: (1) базальным, (2) промежуточным и (3) поверхностным (см. рис. 40).

*Базальный слой* представлен мелкими клетками, которые своим широким основанием прилегают к базальной мембране.

*Промежуточный слой* состоит из удлиненных клеток, более узкой частью направленных к базальному слою и черепицеобразно накладываются друг на друга.

*Поверхностный слой* образован крупными одноядерными полиплоидными или двудерными поверхностными (зонтичными) клетками, которые в наибольшей степени изменяют свою форму (от округлой до плоской) при растяжении эпителия.

#### Железистые эпителии

Железистые эпителии образуют большинство *желез* - структур, которые выполняют секреторную функцию, вырабатывая и выделяя разнообразные продукты (секреты), обеспечивающие различные функции организма.

Классификация желез основана на учете различных признаков.

По числу клеток железы подразделяют на *одноклеточные* (например, бокаловидные клетки, клетки диффузной эндокринной системы) и *многоклеточные* (большинство желез).

По расположению (относительно эпителиального пласта) выделяют *эндоэпителиальные* (лежащие в пределах эпителиального пласта) и *экзоэпителиальные* (расположенные за пределами эпителиального пласта) железы. Большинство желез относятся к экзоэпителиальным.

По месту (направлению) выведения секрета железы разделяют на *эндокринные* (выделяющие секреторные продукты, называемые *гормонами*, в кровь) и *экзокринные* (выделяющие секреты на поверхность тела или в просвет внутренних органов).

В экзокринных железах выделяют (1) *концевые (секреторные) отделы*, которые состоят из железистых клеток, продуцирующих секрет, и (2) *выводные протоки*, обеспечивающие выделение синтезированных продуктов на поверхность тела или в полость органов.

Морфологическая классификация экзокринных желез основана на структурных признаках их концевых отделов и выводных протоков.

По форме концевых отделов железы подразделяют на *трубчатые альвеолярные* (сферической формы). Последние иногда описывают также как *ацинусы*. При наличии двух типов концевых отделов железы называются *трубчатоальвеолярными* или *трубчато-ацинарными*.

По ветвлению концевых отделов выделяют *неразветвленные* и *разветвленные* железы, по ветвлению выводных протоков - *простые* (с неразветвленным протоком) и *сложные* (с разветвленными протоками).

По химическому составу вырабатываемого секрета железы подразделяют на *белковые (серозные)*, *слизистые*, *смешанные (белково-слизистые)*, липидные и др.

По механизму (способу) выведения секрета (рис. 41-46) выделяют *мерокринные* железы (выделение секрета без нарушения структуры клетки), *апокринные* (с отделением в секрет части апикальной цитоплазмы клеток) и *голокринные* (с полным разрушением клеток и выделением их фрагментов в секрет).

*Мерокринные железы* преобладают в организме человека; этот тип секреции хорошо демонстрируется на примере ацинарных клеток поджелудочной железы - *панкреатоцитов* (см. рис. 41 и 42). Синтез белкового секрета ацинарных клеток происходит в гранулярной эндоплазматической сети, расположенной в базальной части цитоплазмы (см. рис. 42), отчего эта часть на гистологических препаратах окрашивается базофильно (см. рис. 41). Синтез завершается в комплексе Гольджи, где образуются секреторные гранулы, которые накапливаются в апикальной части клетки (см. рис. 42), обуславливая ее оксифильное окрашивание на гистологических препаратах (см. рис. 41).

*Апокринные железы* в организме человека немногочисленны; к ним относятся, например, часть потовых желез и молочные железы (см. рис. 43, 44, 279).

В лактирующей молочной железе концевые отделы (альвеолы) образованы железистыми клетками (*галактоцитами*), в апикальной части которых накапливаются крупные липидные капли, отделяющиеся в просвет вместе с небольшими участками цитоплазмы. Этот процесс отчетливо прослеживается при электронной микроскопии (см. рис. 44), а также на светооптическом уровне при использовании гистохимических методов выявления липидов (см. рис. 43).

*Голокринные железы* в организме человека представлены единственным видом - сальными железами кожи (см. рис. 45 и 46, а также рис. 181). В концевом отделе такой железы, имеющем вид *железистого мешочка*, можно проследить деление

мелких периферических базальных (камбиальных) клеток, их смещение к центру мешочка с заполнением липидными включениями и превращением в себоциты. Себоциты приобретают вид вакуолизированных дегенерирующих клеток: их ядро сморщивается (подвергается пикнозу), цитоплазма переполняется липидами, а плазмолемма на конечных стадиях разрушается с выделением клеточного содержимого, образующего секрет железы – кожное сало.

Секреторный цикл. Процесс секреции в железистых клетках протекает циклически и включает последовательные фазы, которые могут частично перекрываться. Наиболее типичен секреторный цикл экзокринной железистой клетки, вырабатывающей белковый секрет, который включает (1) фазу поглощения исходных веществ, (2) фазу синтеза секрета, (3) фазу накопления синтезированного продукта и (4) фазу выделения секрета (рис. 47). В эндокринной железистой клетке, синтезирующей и выделяющей стероидные гормоны, секреторный цикл имеет некоторые особенности (рис. 48): после фазы поглощения исходных веществ следует фаза депонирования в цитоплазме липидных капель, содержащих субстрат для синтеза стероидных гормонов, а вслед за фазой синтеза накопления секрета в виде гранул не происходит, синтезированные молекулы сразу же выделяются из клетки механизмами диффузии.

#### Покровные эпителии

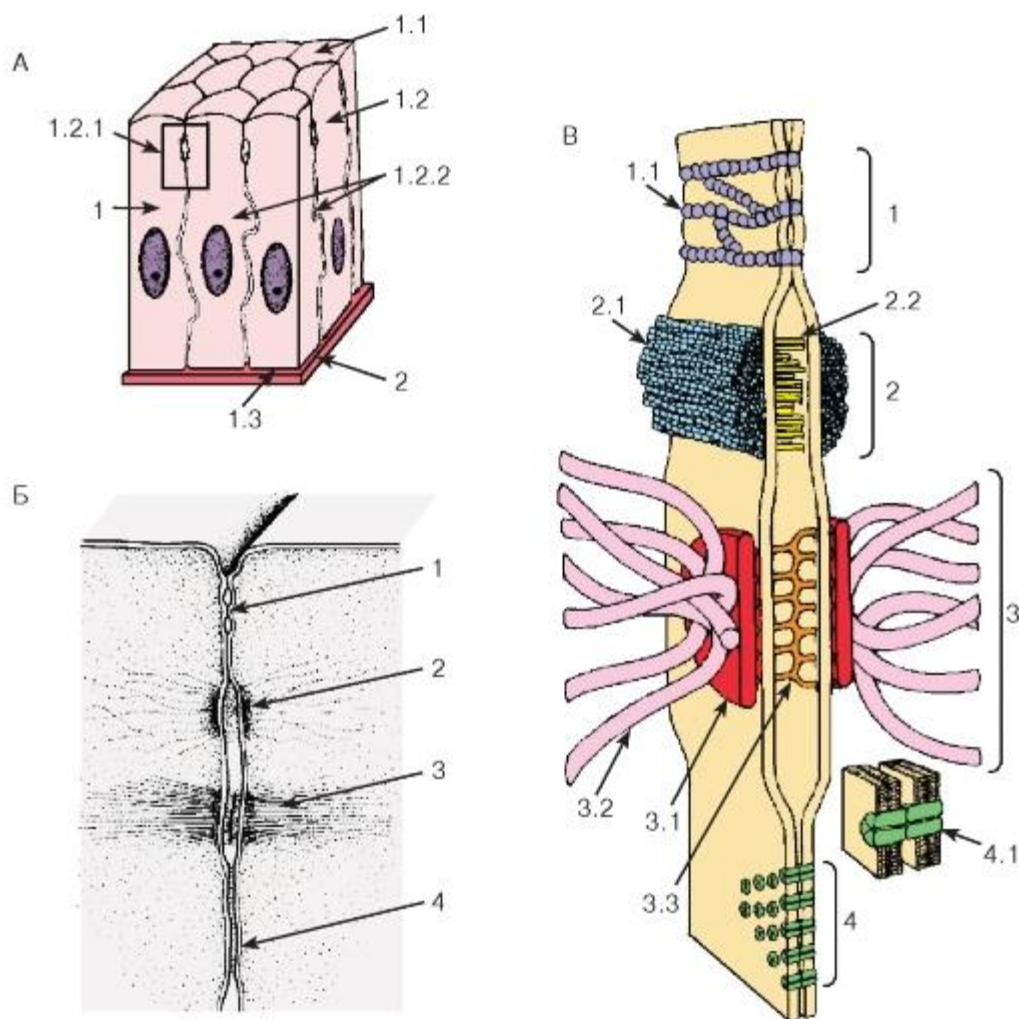


Рис. 30. Схема межклеточных соединений в эпителиях:

А - область расположения комплекса межклеточных соединений (выделена рамкой):

1 - эпителиоцит: 1.1 - апикальная поверхность, 1.2 - латеральная поверхность, 1.2.1 - комплекс межклеточных соединений, 1.2.2 - пальцевидные соединения (интердигитации), 1.3 - базальная поверхность;

2 - базальная мембрана.

Б - вид межклеточных соединений на ультратонких срезах (реконструкция):

1 - плотное (замыкающее) соединение; 2 - опоясывающая десмосома (адгезивный пояс); 3 - десмосома; 4 - щелевое соединение (нексус).

В - трехмерная схема строения межклеточных соединений:

1 - плотное соединение: 1.1 - внутримембранные частицы; 2 - опоясывающая десмосома (адгезивный пояс): 2.1 - микрофиламенты, 2.2 - межклеточные адгезивные белки; 3 - десмосома: 3.1 - десмосомная пластинка (внутриклеточное десмосомное уплотнение), 3.2 - тонофиламенты, 3.3 - межклеточные адгезивные белки; 4 - щелевое соединение (нексус): 4.1 - коннексоны

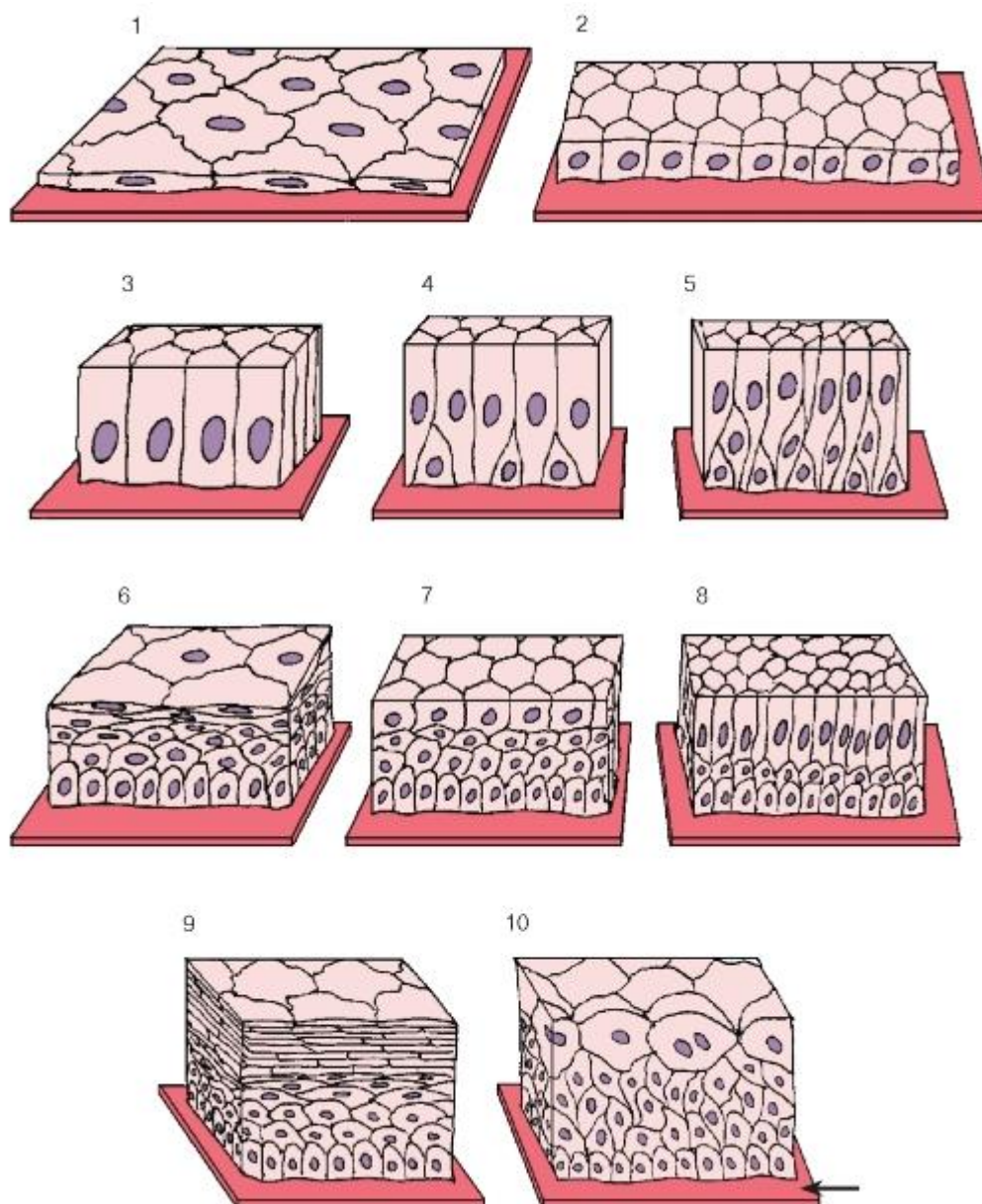


Рис. 31. Морфологическая классификация эпителиев:

1 - однослойный плоский эпителий; 2 - однослойный кубический эпителий; 3 - однослойный (однорядный) столбчатый (призматический) эпителий; 4, 5 - однослойный многорядный (псевдомногослойный) столбчатый эпителий; 6 - многослойный плоский неороговевающий эпителий; 7 - многослойный кубический эпителий; 8 - многослойный столбчатый эпителий; 9 - многослойный плоский ороговевающий эпителий; 10 - переходный эпителий (уротелий)

*Стрелкой показана базальная мембрана*

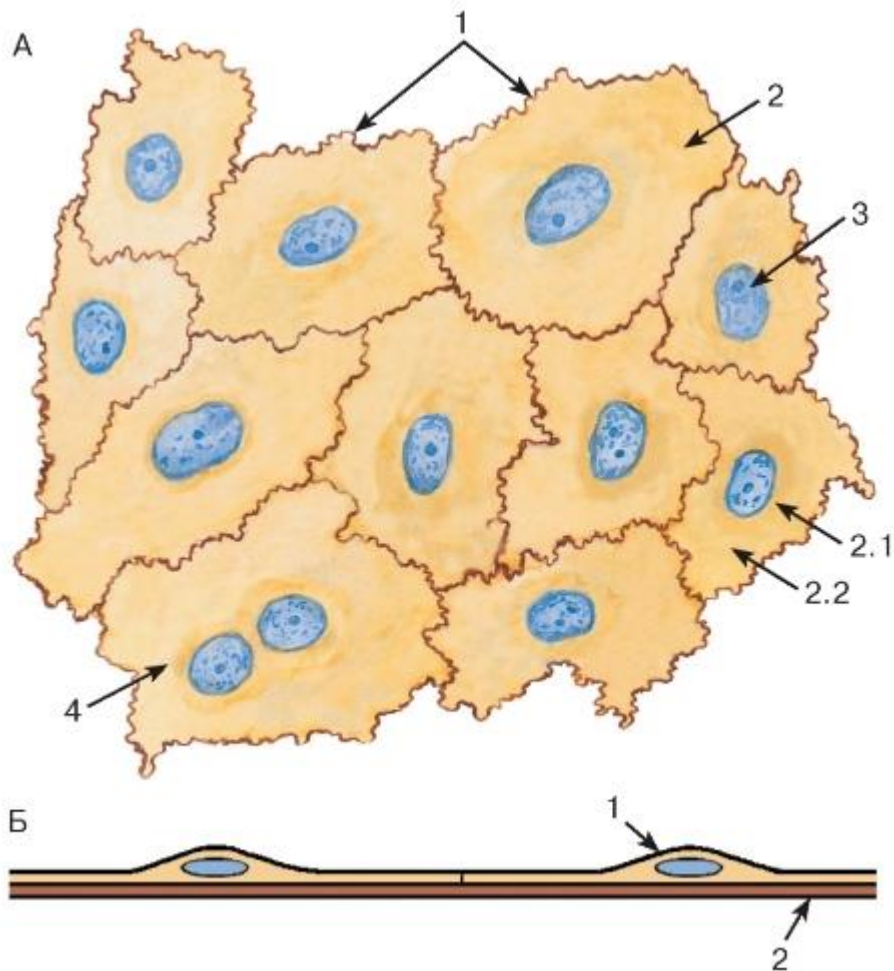


Рис. 32. Однослойный плоский эпителий (мезотелий брюшины):

А - плоскостной препарат

*Окраска: азотнокислое серебро-гематоксилин*

1 - границы эпителиоцитов; 2 - цитоплазма эпителиоцита: 2.1 - эндоплазма, 2.2 - эктоплазма; 3 - ядро эпителиоцита; 4 - двухъядерная клетка

Б - схема строения на срезе:

1 - эпителиоцит; 2 - базальная мембрана



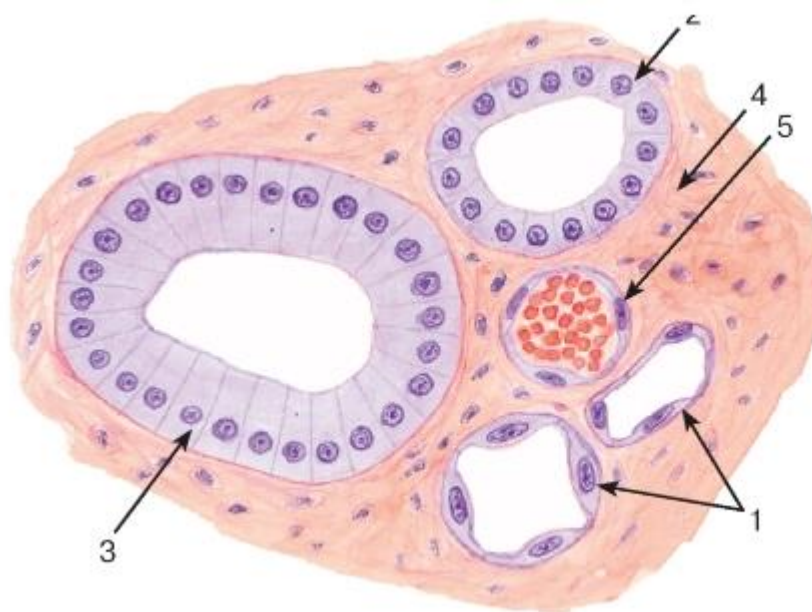


Рис. 33. Однослойные плоский, кубический и столбчатый (призматический) эпителии (мозговое вещество почки)

Окраска: гематоксилин-эозин

1 - однослойный плоский эпителий; 2 - однослойный кубический эпителий; 3 - однослойный столбчатый эпителий; 4 - соединительная ткань; 5 - кровеносный сосуд

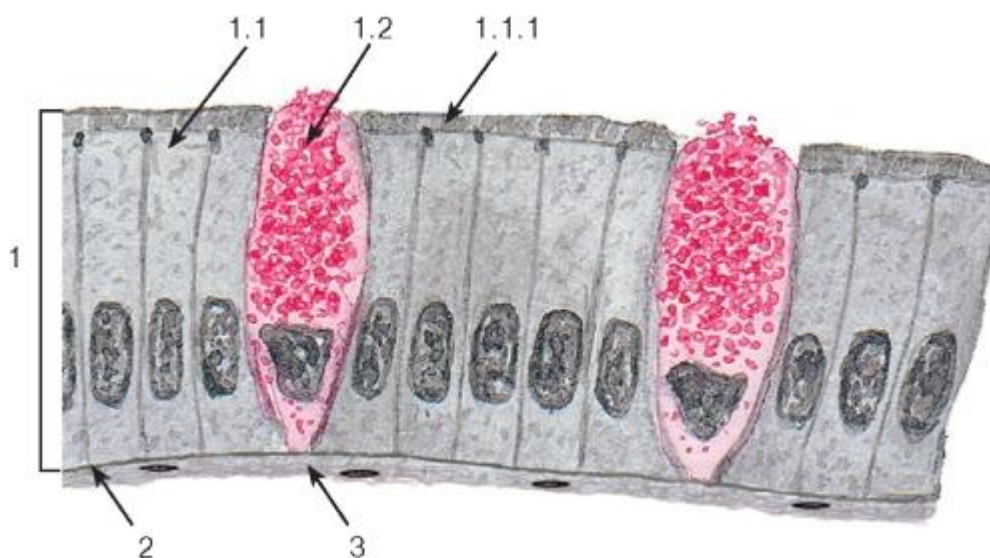


Рис. 34. Однослойный столбчатый каемчатый (микроворсинчатый) эпителий (тонкая кишка)

Окраска: железный гематоксилин-муцикармин

1 - эпителий: 1.1 - столбчатый каемчатый (микроворсинчатый) эпителиоцит (энтероцит), 1.1.1 - исчерченная (микроворсинчатая) каемка, 1.2 - бокаловидный экзокриноцит; 2 - базальная мембрана; 3 - рыхлая волокнистая соединительная ткань

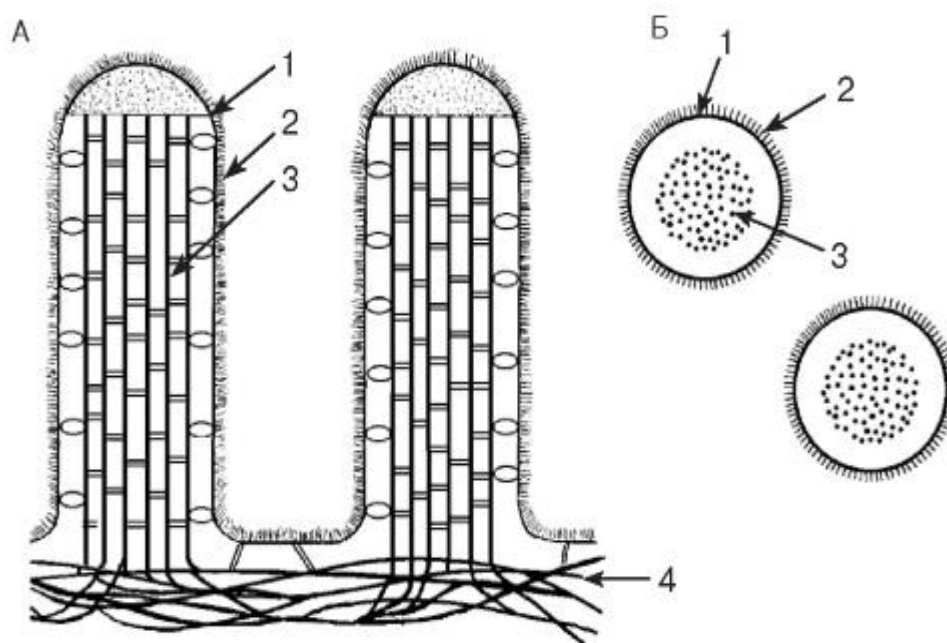


Рис. 35. Микроворсинки клеток кишечного эпителия (схема ультраструктуры):

А - продольные срезы микроворсинок; Б - поперечные срезы микроворсинок:

1 - плазмолемма; 2 - гликокаликс; 3 - пучок актиновых микрофиламентов; 4 - кортикальная сеть микрофиламентов

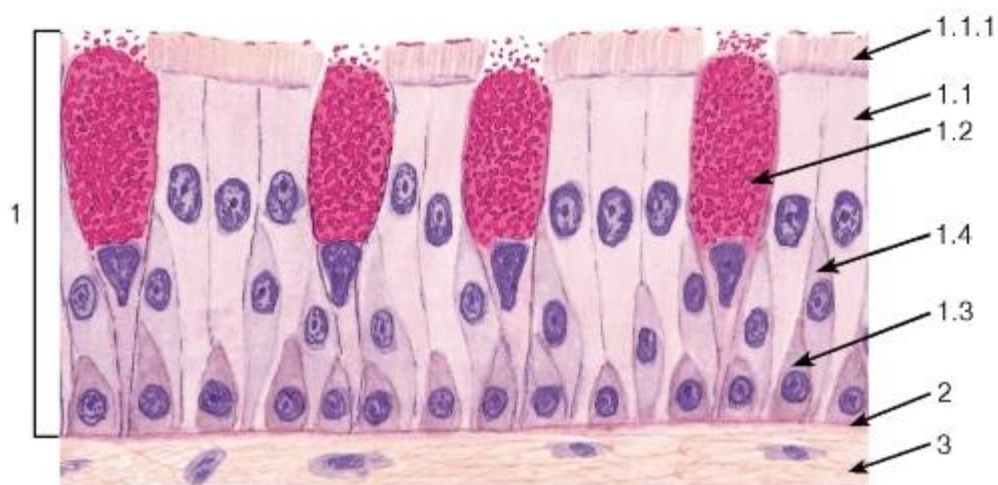


Рис. 36. Однослойный многорядный столбчатый реснитчатый (мерцательный) эпителий (трахея)

Окраска: гематоксилин-эозин-муцикармин

1 - эпителий: 1.1 - реснитчатый эпителиоцит, 1.1.1 - реснички, 1.2 - бокаловидный экзокриноцит, 1.3 - базальный эпителиоцит, 1.4 - вставочный эпителиоцит; 2 - базальная мембрана; 3 - рыхлая волокнистая соединительная ткань

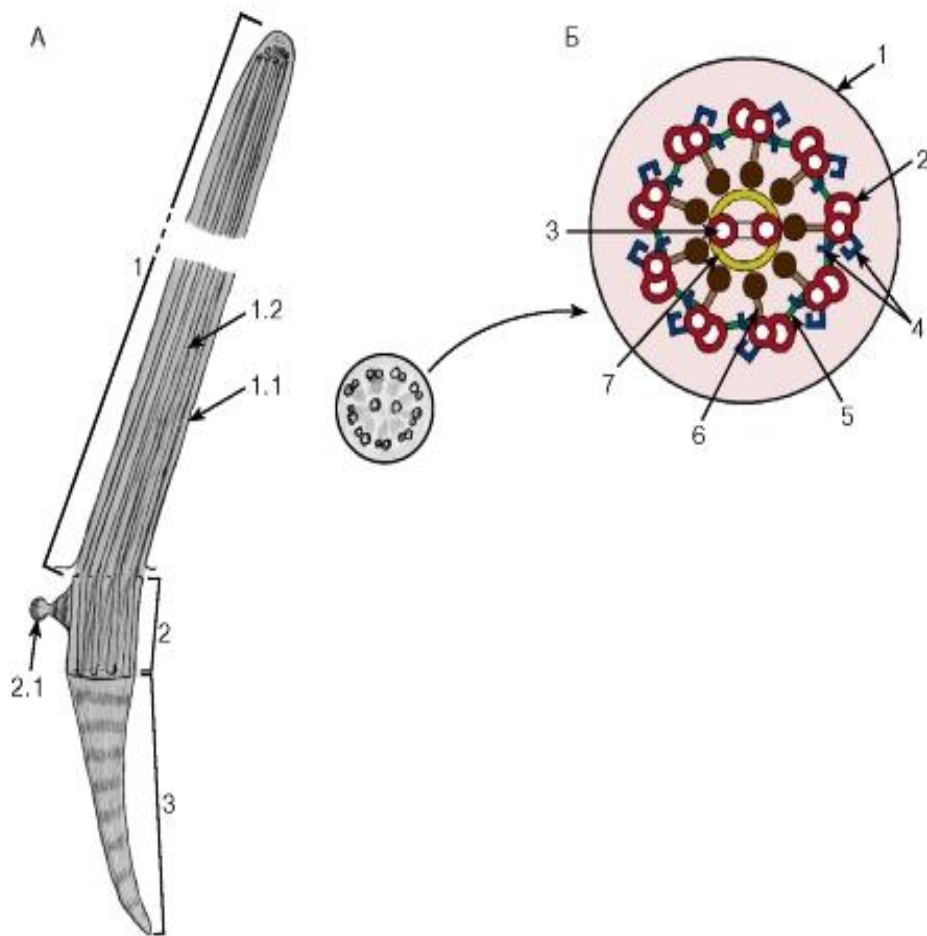


Рис. 37. Ресничка (схема ультраструктуры):

А - продольный срез:

1 - ресничка: 1.1 - плазмолемма, 1.2 - микротрубочки; 2 - базальное тельце: 2.1 - сателлит (центр организации микротрубочек); 3 - базальный корешок

Б - поперечный срез:

1 - плазмолемма; 2 - дуплеты микротрубочек; 3 - центральная пара микротрубочек; 4 - динеиновые ручки; 5 - нексиновые мостики; 6 - радиальные спицы; 7 - центральная оболочка



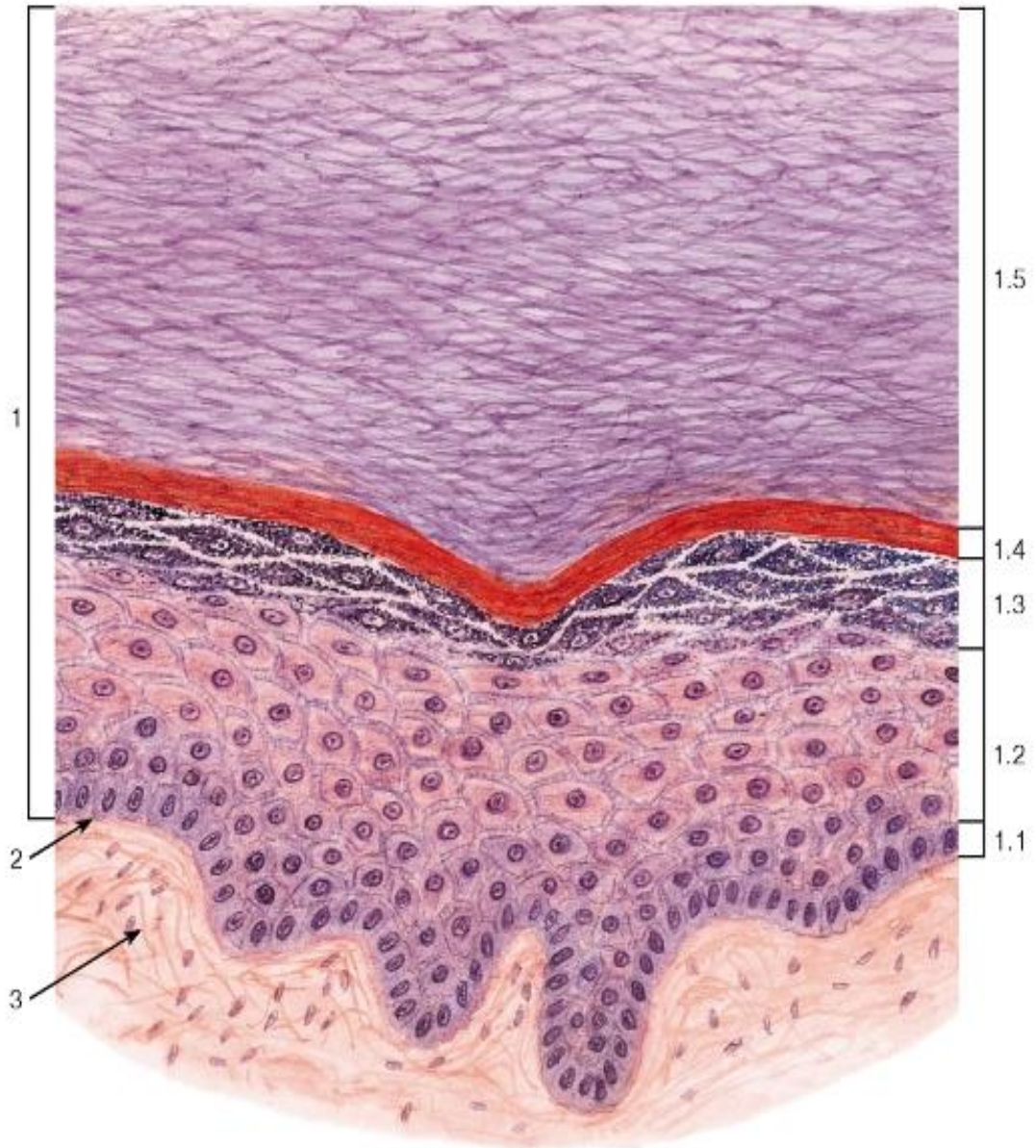


Рис. 38. Многослойный плоский ороговевающий эпителий (эпидермис толстой кожи)

Окраска: гематоксилин-эозин

1 - эпителий: 1.1 - базальный слой, 1.2 - шиповатый слой, 1.3 - зернистый слой, 1.4 - блестящий слой, 1.5 - роговой слой; 2 - базальная мембрана; 3 - рыхлая волокнистая соединительная ткань

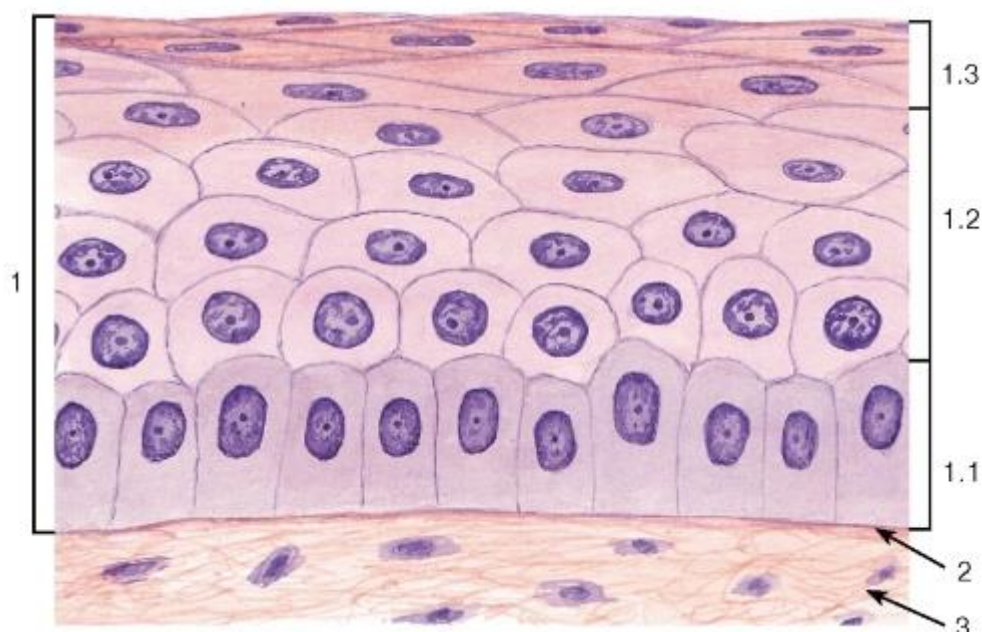


Рис. 39. Многослойный плоский неороговевающий эпителий (роговица)

Окраска: гематоксилин-эозин

1 - эпителий: 1.1 - базальный слой, 1.2 - промежуточный слой, 1.3 - поверхностный слой; 2 - базальная мембрана; 3 - рыхлая волокнистая соединительная ткань

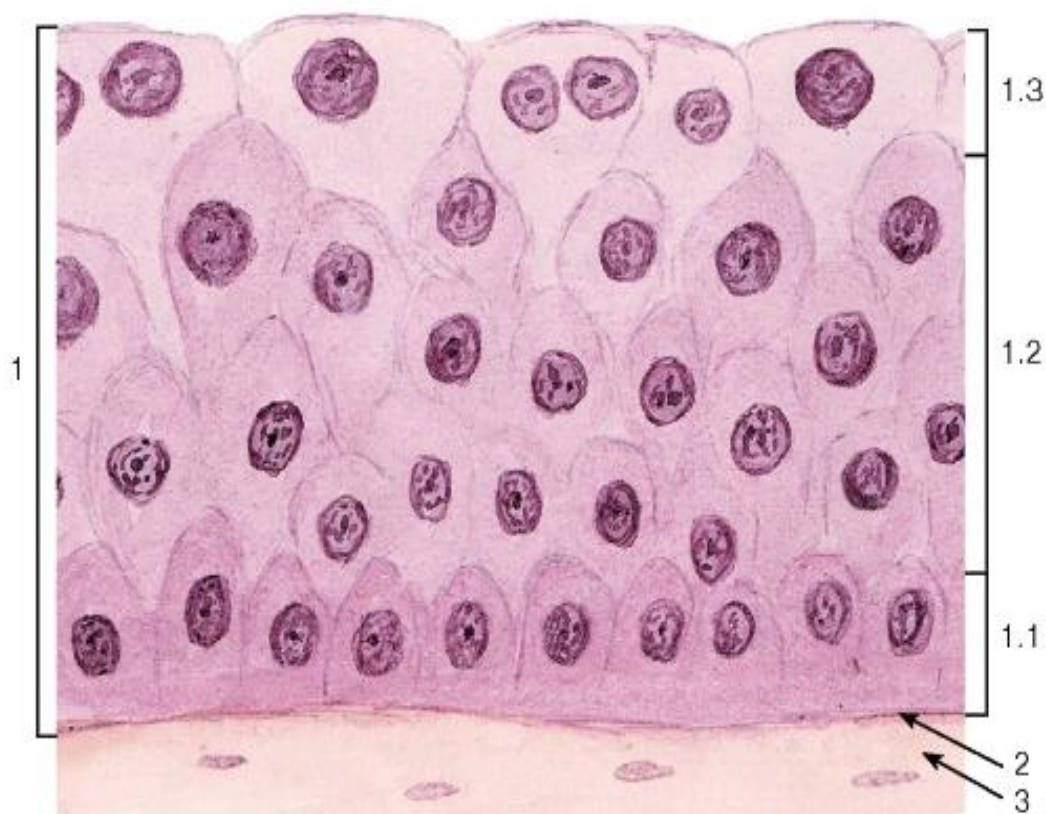


Рис. 40. Переходный эпителий - уротелий (мочевой пузырь, мочеточник)

Окраска: гематоксилин-эозин

1 - эпителий: 1.1 - базальный слой, 1.2 - промежуточный слой, 1.3 - поверхностный слой; 2 - базальная мембрана; 3 - рыхлая волокнистая соединительная ткань



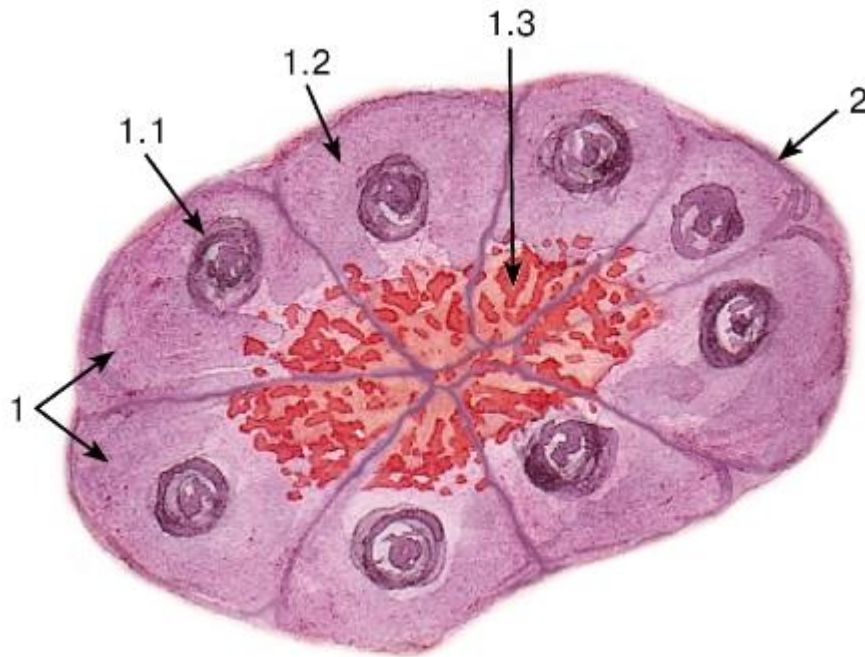


Рис. 41. Мерокринный тип секреции  
(концевой отдел поджелудочной железы - ацинус)

Окраска: гематоксилин-эозин

1 - секреторные (ацинарные) клетки - панкреатоциты: 1.1 - ядро, 1.2 - базофильная зона цитоплазмы, 1.3 - оксифильная зона цитоплазмы с гранулами секрета; 2 - базальная мембрана

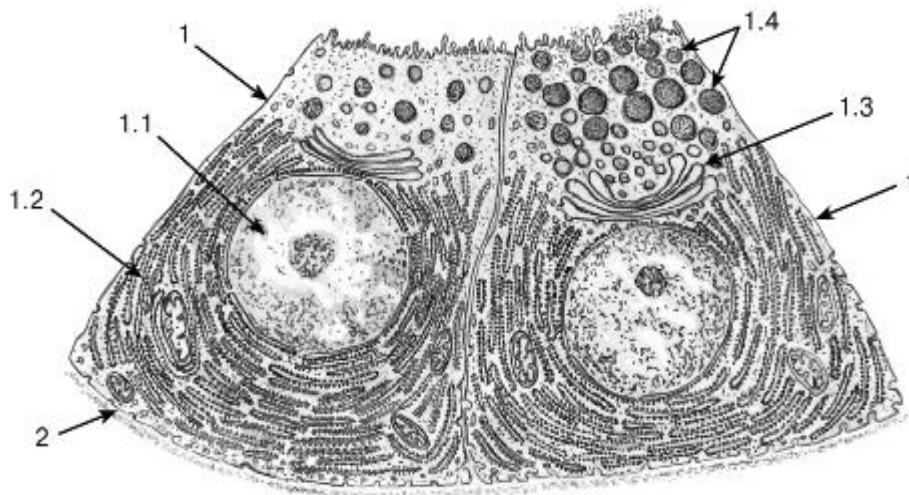


Рис. 42. Ультраструктурная организация железистых клеток при мерокринном типе секреции (участок концевой отдела поджелудочной железы - ацинуса)

Рисунок с ЭМФ

1 - секреторные (ацинарные) клетки - панкреатоциты: 1.1 - ядро, 1.2 - гранулярная эндоплазматическая сеть, 1.3 - комплекс Гольджи, 1.4 - гранулы секрета; 2 - базальная мембрана

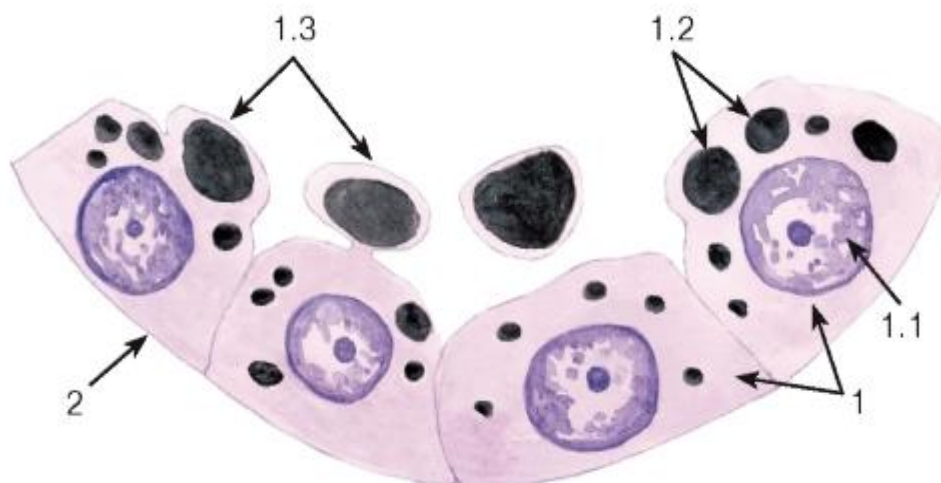


Рис. 43. Апокринный тип секреции (альвеола лактирующей молочной железы)

*Окраска: судан черный-гематоксилин*

1 - секреторные клетки (галактоциты): 1.1 - ядро, 1.2 - липидные капли; 1.3 - апикальная часть с отделяющимся от нее участком цитоплазмы; 2 - базальная мембрана

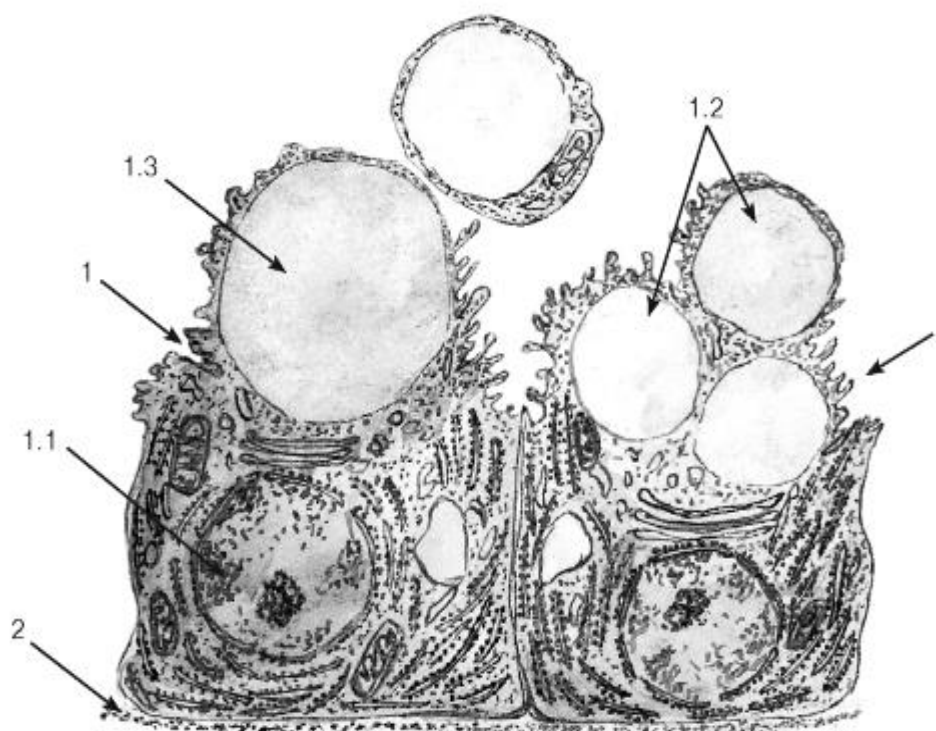


Рис. 44. Ультраструктурная организация железистых клеток при апокринном типе секреции (участок альвеолы лактирующей молочной железы)

*Рисунок с ЭМФ*

1 - секреторные клетки (галактоциты): 1.1 - ядро; 1.2 - липидные капли; 1.3 - апикальная часть с отделяющимся от нее участком цитоплазмы; 2 - базальная мембрана

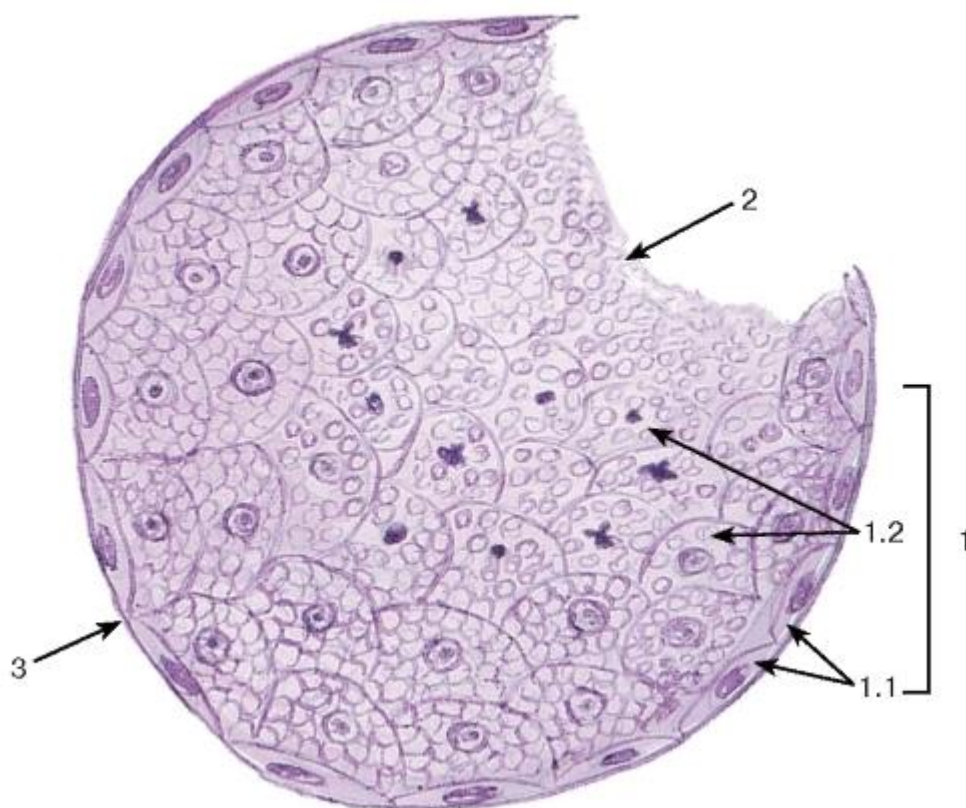


Рис. 45. Голокринный тип секреции (сальная железа кожи)

Окраска: гематоксилин-эозин

1 - клетки железы (себоциты): 1.1 - базальные (камбиальные) клетки, 1.2 - клетки железы на разных стадиях превращения в секрет, 2 - секрет железы; 3 - базальная мембрана

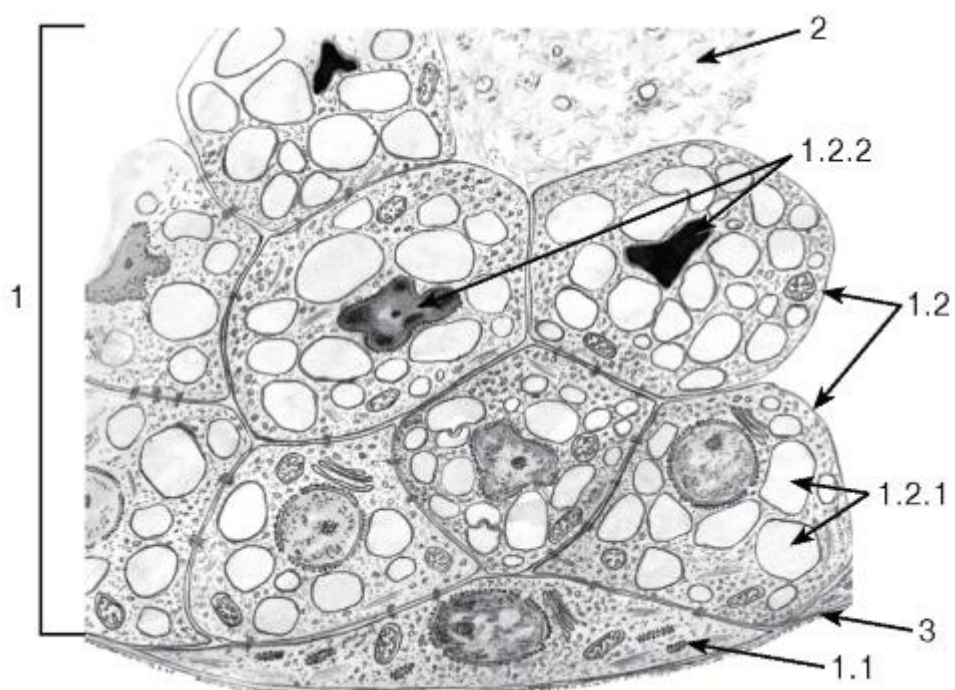


Рис. 46. Ультраструктурная организация железистых клеток при голокринном типе секреции (участок сальной железы кожи)



*Рисунок с ЭМФ*

1 - клетки железы (себоциты): 1.1 - базальная (камбиальная) клетка, 1.2 - клетки железы на разных стадиях превращения в секрет, 1.2.1 - липидные капли в цитоплазме, 1.2.2 - ядра, претерпевающие пикноз;

2 - секрет железы;

3 - базальная мембрана

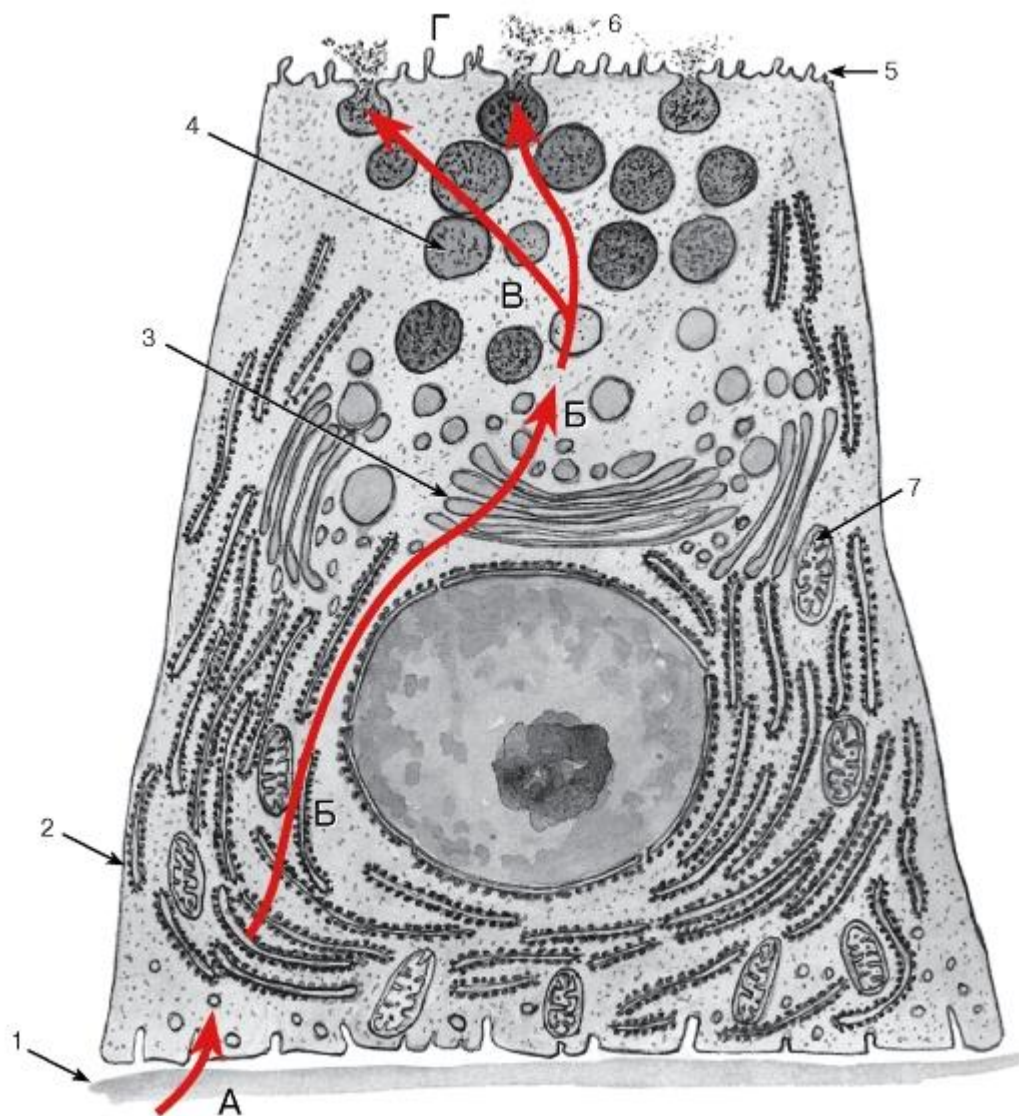


Рис. 47. Структурно-функциональная организация экзокринной железистой клетки в процессе синтеза и выделения белкового секрета

*Схема по ЭМФ*

А - фаза поглощения клеткой исходных веществ, которые приносятся кровью и транспортируются через базальную мембрану (1); Б - фаза синтеза секрета обеспечивается гранулярной эндоплазматической сетью (2) и комплексом Гольджи (3); В - фаза накопления секрета в виде секреторных гранул (4); Г - фаза выделения секрета через апикальную поверхность клетки (5) в просвет концевой отдела (6). Энергия, необходимая для обеспечения всех указанных процессов, вырабатывается многочисленными митохондриями (7)

*Последовательность процессов (фаз) показана красными стрелками*

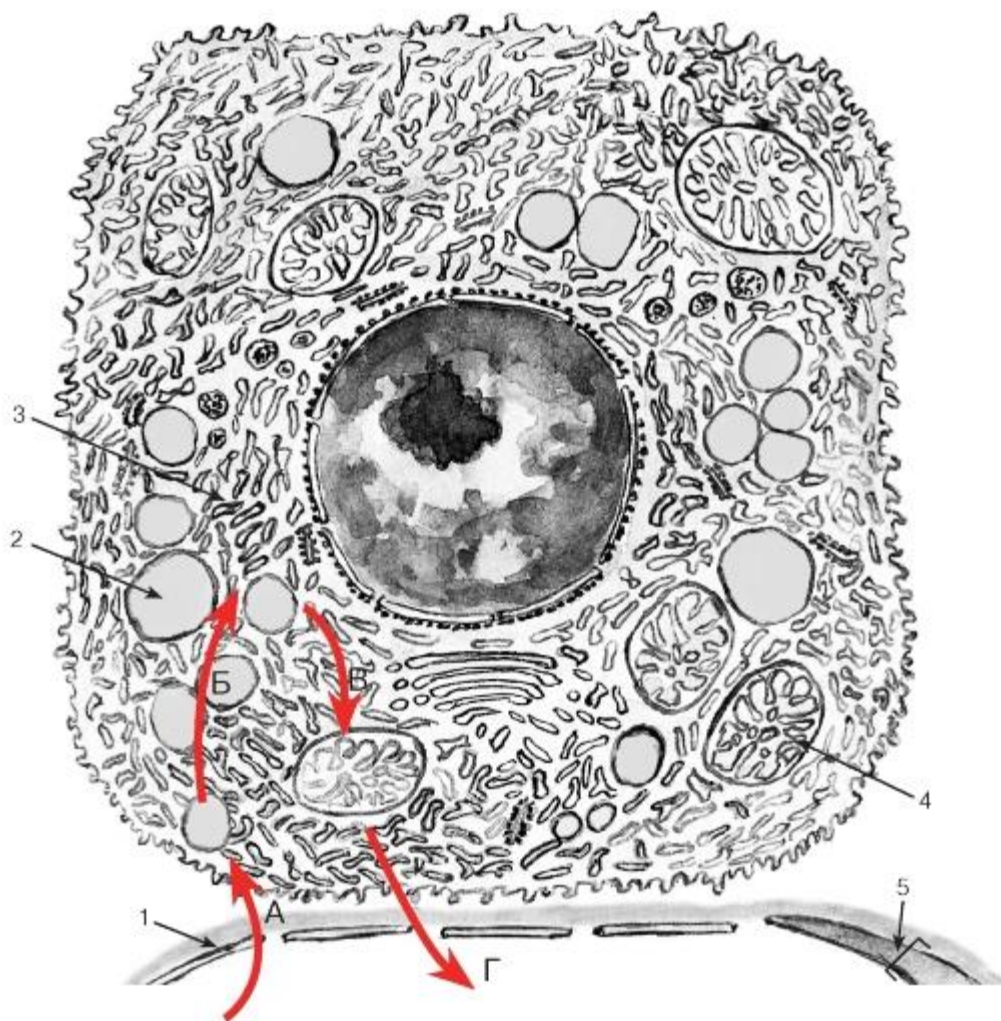


Рис. 48. Структурно-функциональная организация эндокринной железистой клетки в процессе синтеза и выделения стероидных гормонов

*Схема по ЭМФ*

А - фаза поглощения клеткой исходных веществ, которые приносятся кровью и транспортируются через базальную мембрану (1); Б - фаза депонирования в цитоплазме липидных капель (2), содержащих субстрат (холестерол) для синтеза стероидных гормонов; В - фаза синтеза стероидного гормона обеспечивается гладкой эндоплазматической сетью (3) и митохондриями с тубулярно-везикулярными кристами (4); Г - фаза выделения секрета через базальную поверхность клетки и стенку кровеносного сосуда (5) в кровь. Энергия, необходимая для обеспечения всех указанных процессов, вырабатывается многочисленными митохондриями (4)

Последовательность процессов (фаз) показана красными стрелками (ткани внутренней среды)

#### 4.3 СОЕДИНИТЕЛЬНЫЕ ТКАНИ

Соединительные ткани, или ткани внутренней среды, представляют собой группу тканей с разнообразными морфофункциональными характеристиками, которые образуют внутреннюю среду организма и поддерживают ее постоянство. Эти ткани никогда непосредственно не граничат с внешней средой и полостями тела.



Общие признаки соединительных тканей: 1) развитие в эмбриональном периоде из общего источника - *мезенхимы*, которая является полипотентным (образующим ряд тканей) и гетерогенным (состоящим из разных по происхождению клеток) зачатком (см. рис. 49), 2) высокое содержание межклеточного вещества.

Функции соединительных тканей разнообразны. Наиболее общая функция всех соединительных тканей - *поддержание постоянства внутренней среды организма (гомеостатическая)*. Она включает ряд частных функций, к которым относятся: *трофическая* (обеспечение других тканей питательными веществами); *дыхательная* (обеспечение газообмена в других тканях);

*регуляторная* (влияние на деятельность других тканей посредством биологически активных веществ и контактных взаимодействий); *защитная* (обеспечение разнообразных защитных реакций); *транспортная* (обуславливает все предыдущие, так как обеспечивает перенос питательных веществ, газов, регуляторных веществ, защитных факторов и клеток); *опорная, механическая* - формирование *стромы* (поддерживающих и опорных элементов для других тканей) и *капсул* различных органов, а также образование (в качестве функционально ведущих тканей) органов, выполняющих роль опорных и защитных элементов в организме (*сухожилий, связок, хрящей, костей*).

Классификация соединительных тканей выделяет пять подгрупп:

(1) *Кровь, лимфа* - своеобразные соединительные ткани с жидким межклеточным веществом (плазмой), в котором находятся клетки (лейкоциты) и постклеточные структуры (эритроциты, тромбоциты). Эти ткани выполняют ряд функций, связанных с транспортом веществ, дыханием и защитными реакциями.

#### 4.4 КЛАССИФИКАЦИЯ СОЕДИНИТЕЛЬНЫХ ТКАНЕЙ

<b>СОЕДИНИТЕЛЬНЫЕ ТКАНИ (ТКАНИ ВНУТРЕННЕЙ СРЕДЫ)</b>	
<b>1. Кровь, лимфа</b>	
<b>2. Кроветворные ткани</b>	
<b>3. Волокнистые соединительные ткани (собственно соединительные ткани)</b>	
а) рыхлая волокнистая соединительная ткань	
б) плотная волокнистая соединительная ткань	
• оформленная	• неоформленная
<b>4. Соединительные ткани со специальными свойствами</b>	
а) жировая ткань	б) ретикулярная ткань
в) слизистая ткань	г) пигментная ткань
<b>5. Скелетные соединительные ткани</b>	
а) хрящевые ткани	б) костные ткани

(2) *Кроветворные ткани* (лимфоидная, миелоидная) обеспечивают процессы гемоцитопоза - постоянного образования форменных элементов крови, возмещающего их естественную убыль.

(3) *Волокнистые соединительные ткани (собственно соединительные ткани)* - наиболее типичные представители данной группы тканей, в межклеточном веществе которых ярко выражен волокнистый компонент. Подразделяются на несколько видов в зависимости от относительного объема, занимаемого в ткани волокнами, и их ориентации.

(4) *Соединительные ткани со специальными свойствами (жировая, ретикулярная, пигментная, слизистая)* - выполняют разнообразные специализированные функции в организме. Частично сходны по строению с волокнистыми соединительными тканями, однако характеризуются резким преобладанием специфических клеток (например, жировая и пигментная ткани) или неволоконистых компонентов межклеточного вещества (слизистая ткань).

(5) *Скелетные соединительные ткани (хрящевые и костные)* - характеризуются плотным и прочным межклеточным веществом (известным в костных тканях), обеспечивающим их высокие механические свойства, благодаря которым они выполняют опорную функцию по отношению к организму в целом (в составе скелета) или некоторым органам (входя в их состав).

#### 4.5 Кровь и кроветворные ткани

Кровь - своеобразная жидкая ткань, относящаяся к группе тканей внутренней среды, которая циркулирует в сосудах благодаря ритмическим сокращениям сердца. В состав

крови входят (1)*форменные элементы* (эритроциты, лейкоциты и тромбоциты) и (2)*плазма крови* - жидкое межклеточное вещество, содержащее ряд неорганических ионов и органических веществ (белков, углеводов, липидов). Из форменных элементов только лейкоциты являются истинными клетками; эритроциты и тромбоциты человека относятся к постклеточным структурам.

*Функции крови.* Наиболее общая функция - *транспортная* (перенос разнообразных веществ) - включает ряд частных функций: *дыхательную* (перенос газов), *трофическую* (перенос питательных веществ), *экскреторную* (удаление из тканей продуктов метаболизма), *регуляторную* (перенос гормонов, факторов роста и других биологически активных регуляторных веществ), *терморегуляторную* (распределение тепла между органами и его выделение во внешнюю среду). *Гомеостатическая* функция крови обеспечивает поддержание постоянства внутренней среды организма. *Защитная* функция направлена на нейтрализацию чужеродных антигенов, обезвреживание микроорганизмов неспецифическими и специфическими (иммунными) механизмами.

*Количественные показатели содержания форменных элементов*, регистрируемые при анализах крови, включают концентрации форменных элементов, которые учитывают в гемограмме, а также лейкоцитарную формулу.

*Концентрации форменных элементов* определяют при анализе крови в расчете на 1 мкл ( $1 \text{ мм}^3$ ) или 1 л крови с помощью специальных счетных камер или автоматических анализаторов. Результаты анализа записывают в виде *гемограммы* (см. с. 62).

*Лейкоцитарная формула* определяется на мазках крови путем дифференциального подсчета количества различных лейкоцитов. Результаты регистрируются в виде таблицы, в которой содержание клеток каждого вида представлено в процентах по отношению к общему количеству лейкоцитов, принятому за 100 % (см. с. 62).

*Морфологические особенности форменных элементов* хорошо выявляются на мазках (рис. 50), в которых они распластываются по поверхности стекла и обычно имеют несколько большие размеры, чем на срезах. Мазки окрашивают специальными смесями красителей (метиленового синего, азура и эозина). В нашей стране наибольшее распространение получил вариант такой окраски по Романовскому-Гимзе.

Эритроциты - наиболее многочисленные форменные элементы крови - образуются в миелоидной ткани в красном костном мозгу (рис. 56, 57, 68); у человека и млекопитающих они относятся к постклеточным структурам, поскольку в ходе развития утрачивают ядро и органеллы.

*Морфологическая характеристика эритроцитов.* Эритроциты окрашиваются оксифильно и имеют вид двояковогнутого диска диаметром 7,2-7,5 мкм, что определяет более светлую окраску их центральной части по сравнению с периферической (см. рис. 50). Благодаря такой форме они имеют большую поверхность, активно насыщаются кислородом, способны к обратимой деформации. Форма эритроцитов поддерживается деятельностью ионных насосов в их плазмолемме, а также особыми элементами цитоскелета. Изменения формы эритроцитов возникают при их старении и в патологических условиях. При электронной микроскопии определяется высокая плотность цитоплазмы эритроцитов, содержащей кислород-связывающий пигмент гемоглобин в виде мелких гранул. Помимо зрелых эритроцитов, в кровотоке в небольшом количестве обнаруживаются *ретикулоциты* - молодые формы эритроцитов, частично сохранившие органеллы, которые выявляются в виде базофильной сеточки (см. рис. 57).

*Функции эритроцитов* осуществляются только внутри сосудистого русла и включают *дыхательную* (благодаря высокому содержанию в

них *гемоглобина*) и *регуляторную* (обусловлена способностью переносить на своей поверхности биологически активные вещества).

Тромбоциты (кровяные пластинки) образуются в миелоидной ткани в красном костном мозгу в результате фрагментации периферических участков цитоплазмы мегакариоцитов (рис. 58) и относятся к постклеточным структурам.

*Морфологическая характеристика тромбоцитов.* Тромбоциты - мелкие дисковидные двояковыпуклые безъядерные структуры диаметром 2-4 мкм, циркулирующие в крови. На мазках крови тромбоциты часто обнаруживаются в виде скоплений; в них выявляется светлая прозрачная наружная часть - *гяломер* и центральная окрашенная часть, содержащая азурофильные гранулы, - *грануломер* (см. рис. 50). При электронной микроскопии в тромбоцитах обнаруживаются гранулы нескольких типов, митохондрии, мощно развитый цитоскелет и системы мембранных трубочек и канальцев. Гранулы тромбоцитов содержат факторы свертывания, факторы роста, АДФ, АТФ, ионы, гистамин.

*Функции тромбоцитов* осуществляются как внутри сосудистого русла, так и вне его: повреждение стенки сосуда вызывает *активацию* тромбоцитов с изменением их формы, *адгезией* в области повреждения, *агрегацией* (слипанием друг с другом) и *секреторной реакцией*, в результате чего развиваются реакции *гемостаза* (остановки кровотечения) и *гемокоагуляции* (свертывания крови). Выделившиеся факторы роста способствуют *регенерации* сосудистой стенки, по завершении которой тромб лизируется.

Лейкоциты (белые кровяные клетки) представляют собой группу морфологически и функционально разнообразных подвижных форменных элементов, которые циркулируют в крови, а в дальнейшем мигрируют через стенку мелких сосудов в соединительную ткань, где они участвуют в различных защитных реакциях. Таким образом, лейкоциты осуществляют свои функции за пределами сосудистого русла.

Классификация лейкоцитов основана на присутствии в их цитоплазме *специфических гранул*. По этому признаку все лейкоциты разделяют на *гранулоциты* и *агранулоциты*. В зависимости от окраски специфических гранул гранулоциты подразделяют на *базофильные*, *эозинофильные* (*ацидофильные*) и *нейтрофильные*. Помимо специфических гранул в цитоплазме гранулоцитов содержатся *неспецифические*, или *азурофильные*, гранулы, которые представляют собой лизосомы. Ядро гранулоцитов обычно дольчатое (*сегментированное*), менее зрелые их формы имеют палочковидное ядро. Агранулоциты содержат в цитоплазме лишь неспецифические (азурофильные) гранулы. Их ядро обычно имеет округлую или бобовидную форму. К агранулоцитам относятся *моноциты* и *лимфоциты*.

Нейтрофильные гранулоциты (нейтрофилы) - наиболее распространенный вид лейкоцитов и, в частности, гранулоцитов. Они попадают в кровь из красного костного мозга, где в миелоидной ткани происходит их образование (рис. 59).

*Морфологическая характеристика нейтрофильных гранулоцитов.* Размеры нейтрофильных гранулоцитов на мазках варьируют в пределах 10- 15 мкм и примерно в 1,5 раза превышают размеры эритроцитов (см. рис. 50). Ядро нейтрофильных гранулоцитов имеет неодинаковое строение в клетках разной степени зрелости. *Всегментоядерных* нейтрофильных гранулоцитах (наиболее зрелых и численно преобладающих) ядро интенсивно окрашено и обычно содержит 3-4 сегмента, соединенных узкими перетяжками (см. рис. 50 и 51). В менее зрелых *палочкоядерных* нейтрофильных гранулоцитах оно не сегментировано или содержит лишь намечающиеся перетяжки, в наименее зрелых и самых малочисленных *юных* нейтрофильных гранулоцитах (*метамиелоцитах*) ядро бобовидной формы. Цитоплазма нейтрофильных гранулоцитов на светооптическом уровне слабоокисифильна. Она содержит сравнительно многочисленные (50- 200 в каждой клетке)

цитоплазматические гранулы двух основных типов. *Первичные (азурофильные, или неспецифические) гранулы* - относительно крупные и соответствуют выявляемой на светооптическом уровне зернистости, которая окрашивается азуром в розово-фиолетовый цвет. *Вторичные (специфические нейтрофильные) гранулы*, численно преобладающие в зрелых клетках - мелкие, плохо выявляются под световым микроскопом. Гранулы обоих типов содержат широкий спектр антимикробных веществ, активных в нейтральной и кислой среде.

*Функции нейтрофильных гранулоцитов:* уничтожение микроорганизмов после их захвата (фагоцитоза) или внеклеточно нефагоцитарным механизмом - путем выделения антимикробных веществ в межклеточное пространство; разрушение и переваривание поврежденных клеток и тканей; участие в регуляции деятельности других клеток (благодаря выработке ряда цитокинов).

Базофильные гранулоциты (базофилы) - самая малочисленная группа лейкоцитов и, в частности, гранулоцитов. Они образуются в миелоидной ткани в красном костном мозгу (рис. 61), откуда попадают в кровь. По морфологическим и функциональным свойствам они близки, но не идентичны тучным клеткам соединительной ткани.

*Морфологическая характеристика базофильных гранулоцитов.* Размеры базофильных гранулоцитов на мазках составляют 9-12 мкм, т. е. примерно соответствуют размерам нейтрофилов или несколько меньше их. Их ядра - дольчатые или S-образные, нередко маскируются ярко окрашенными цитоплазматическими гранулами (см. рис. 50), которые подразделяются на два типа - специфические и азурофильные (рис. 52). Специфические базофильные гранулы - крупные, хорошо видны в световой микроскоп, окрашиваются метакроматически - с изменением оттенка основного красителя вследствие высокого содержания сульфатированных гликозаминогликанов. На электронно-микроскопическом уровне их матрикс варьирует по плотности (см. рис. 52). Эти гранулы содержат гепарин, гистамин, ферменты, хемотаксические факторы.

*Функции базофильных гранулоцитов* связаны с выделением биологически активных веществ, содержащихся в их гранулах или вновь синтезируемых при активации. При выделении небольших количеств этих веществ базофилы выполняют регуляторную (гомеостатическую) функцию; при массивной (анафилактической) дегрануляции развиваются аллергические реакции, протекающие с сокращением гладких мышечных клеток, расширением сосудов, повышением их проницаемости и повреждением тканей.

Эозинофильные гранулоциты (эозинофилы) образуются в миелоидной ткани в красном костном мозгу (рис. 60), откуда попадают в кровь.

*Морфологическая характеристика эозинофильных гранулоцитов.* Размеры эозинофильных гранулоцитов на мазках больше, чем нейтрофильных (см. рис. 50) и составляют 12-17 мкм. Их ядро состоит из двух, реже - трех сегментов. Они легко узнаются на мазках благодаря многочисленным крупным специфическим эозинофильным гранулам, заполняющим их цитоплазму вместе с азурофильными гранулами. Под электронным микроскопом эозинофильные гранулы обычно имеют овальную форму и содержат плотное кристаллоидное тело (рис. 53). В специфических гранулах накапливаются белки, обладающие антимикробным и антипаразитарным действием, а также инактивирующие некоторые биологически активные соединения (гистамин, гепарин, простагландины).

*Функции эозинофильных гранулоцитов:* защитная - внутриклеточное и внеклеточное уничтожение микроорганизмов, паразитов (гельминтов и простейших); иммунорегуляторная - ограничение области аллергической реакции путем инактивации ее медиаторов, а также выработка ряда медиаторов воспаления и цитокинов.



Моноциты относятся к агранулоцитам. Они образуются в миелоидной ткани в красном костном мозгу (рис. 62), из которого попадают в кровь; после циркуляции в кровеносном русле перемещаются из него в ткани, где превращаются в различные виды макрофагов.

*Морфологическая характеристика моноцитов.*

На мазках крови моноциты являются самыми крупными клетками среди лейкоцитов (см. рис. 50) и имеют округлую форму; под электронным микроскопом обнаруживаются различные цитоплазматические выпячивания. Ядро моноцитов - крупное (занимает до половины площади клетки на мазке), эксцентрично расположенное, бобовидной или подковообразной формы, светлое, с одним или несколькими мелкими ядрышками. Цитоплазма - слабобазофильная, содержит развитые органеллы (рис. 55) и азурофильные гранулы.

*Функции моноцитов* связаны с их превращением в макрофаги после миграции из сосудов в ткани. К ним относятся: обеспечение *реакций неспецифической защиты* организма против микробов, опухолевых и зараженных вирусами клеток; участие в *специфических (иммунных) защитных реакциях*; *захват и внутриклеточное переваривание* различных стареющих и погибших клеток, а также их фрагментов и компонентов межклеточного вещества; *секреция* ферментов, цитокинов, факторов роста.

Лимфоциты относятся к агранулоцитам; источником их развития служат миелоидная ткань (красный костный мозг) и лимфоидная ткань (лимфоидные органы) (рис. 63), из которых они попадают в кровь и лимфу. Большая часть этих клеток после циркуляции в крови проникают из сосудов в различные ткани, впоследствии вновь возвращаясь в кровь (явление *рециркуляции*).

*Морфологическая характеристика лимфоцитов.* Лимфоциты по размерам подразделяют на *малые* (наиболее зрелые и многочисленные по сравнению с другими лимфоцитами крови), *средние* (менее зрелые) и *большие* (наименее зрелые).

*Малые лимфоциты* по размерам сравнимы с эритроцитами (см. рис. 50), их ядро - темное, круглое, овальное или бобовидное, на мазке занимает большую часть клетки (см. рис. 50 и 54). Цитоплазма окружает ядро узким ободком, окрашивается резко базофильно, содержит слабо развитые органеллы и азурофильные гранулы.

*Средние лимфоциты* крупнее малых и сходны с ними морфологически, однако их ядро светлее, а цитоплазма развита значительно и занимает больший объем в клетке (см. рис. 50, 63, 64).

*Большие лимфоциты* со светлым ядром и развитой цитоплазмой обычно отсутствуют в крови (за одним исключением - см. ниже). В значительном количестве большие лимфоциты встречаются лишь в лимфоидной ткани, где они обычно являются активно делящимися (бластными) формами развивающихся клеток лимфоидного ряда - лимфобластами или иммунобластами (см. рис. 56, 63, 64, 67).

*Большие гранулярные лимфоциты* - особая разновидность больших лимфоцитов, циркулирующих в крови, которые выполняют функцию *натуральных киллеров (НК-клеток)* - одного из видов эффекторных клеток иммунной системы (см. рис. 56). Они характеризуются бобовидным ядром и светлой цитоплазмой с крупными азурофильными гранулами, содержание которых обеспечивает цитотоксическую активность этих клеток.

Лимфоциты, сходные морфологически, могут выполнять неодинаковые функции и различаются экспрессией маркеров на своей поверхности, выявляемых специальными иммуноцитохимическими методами. По этим признакам, а также по месту дифференцировки и характеру рецепторов антигенов выделяют *T-лимфоциты* и *B-лимфоциты* (см. ниже).

*Функции лимфоцитов.* Лимфоциты являются главными клетками иммунной системы и обеспечивают реакции специфического иммунитета (*иммунная функция*), защищающие организм от чужеродных антигенов (а также измененных собственных). Механизмы взаимодействия лимфоцитов различных видов между собой и с другими клетками в ходе реализации иммунного ответа схематично представлены на рис. 67. *Регуляторная функция* лимфоцитов отражает их способность регулировать деятельность клеток других типов в иммунных реакциях, процессах роста, дифференцировки и регенерации тканей посредством контактных взаимодействий и секреции цитокинов.

Основные закономерности кроветворения схематично представлены на рис. 56, который отражает общепризнанную ныне *унитарную теорию кроветворения*. На основании способности к самообновлению, клеточному делению и образованию различных форменных элементов клетки, участвующие в процессе кроветворения, можно разделить на семь классов:

*I класс - плюрипотентные гемопоэтические стволовые клетки, или стволовые клетки крови*, которые могут образовывать любые форменные элементы и обладают способностью к самообновлению. По строению эти клетки напоминают малые лимфоциты и могут быть идентифицированы иммуноцитохимически по набору антигенов на клеточной поверхности. У взрослого человека они сосредоточены преимущественно в красном костном мозгу, однако обнаруживаются в крови, циркулируя в которой они попадают в другие органы кроветворения.

*II класс - частично детерминированные полипотентные родоначальные клетки*, которые способны к ограниченному самоподдержанию и дают начало форменным элементам нескольких (но не всех) видов. Родоначальные клетки, относящиеся к данному и следующему (III) классам, называют также *колониеобразующими единицами* (КОЕ) или *клетками, формирующими колонии* (КФК). К этому классу относят родоначальные клетки лимфоцитопоза (КОЕ-лимфоцитов) и миелопоэза (КОЕ-гранулоцитов, эритроцитов, моноцитов и мегакариоцитов).

*III класс - унипотентные (коммитированные) родоначальные клетки* детерминированы в направлении развития только одного вида форменных элементов (за исключением КОЕ-гранулоцитов и моноцитов). Они обладают низким потенциалом самоподдержания. Эти клетки, как и клетки предшествующих классов, не идентифицируются морфологически и внешне сходны с малыми лимфоцитами.

К ним относят родоначальные клетки эритроцитов, мегакариоцитов, базофилов, эозинофилов, КОЕ-нейтрофилов и моноцитов, дающие родоначальные клетки нейтрофилов и моноцитов, а также коммитированные клетки лимфоцитопоза - про-В-лимфоциты и протимоциты.

*IV класс - морфологически распознаваемые предшественники* - бластные формы, которые представляют отдельные линии развития форменных элементов. Пролиферативная активность этих клеток ограничена; способностью к самоподдержанию они не обладают.

*V и VI классы - созревающие* (дифференцирующиеся) пролиферирующие и неделящиеся клетки. Эти клетки подвергаются структурной и функциональной дифференцировке, образуя соответствующий вид форменных элементов, в ходе которой они (за исключением лимфоцитов и моноцитов) утрачивают способность к делению.

*VII класс - зрелые* (дифференцированные) форменные элементы, циркулирующие в крови. Они неспособны к делению (за исключением лимфоцитов и моноцитов). *Форменные элементы крови в тканях* включают лейкоциты, которые покидают сосудистое русло и мигрируют в ткани, где выполняют свои функции.

Структурные преобразования клеток в ходе гемоцитопоза (начиная со стадии морфологически распознаваемых предшественников) представлены на рис. 57-63.

*Эритроцитопоз* (*эритропоз*) - процесс образования и созревания эритроцитов - происходит в миелоидной ткани. Он включает (см. рис. 57):

(1) уменьшение размеров клеток по мере их созревания; (2) изменение окраски цитоплазмы от интенсивно базофильной в *базофильном эритробласте* (в связи с большим числом полирибосом) до оксифильной (обусловленной накоплением синтезированного гемоглобина) в *ортохроматофильном (ацидофильном) эритробласте*, через стадию полихроматофильного эритроблеста; (3) постепенное снижение содержания и в конечном итоге утрату всех органелл (их остатки сохраняются в *ретикулоците*); (4) снижение, а в дальнейшем - утрату способности к делению (на стадии *ортохроматофильного эритроблеста*); (5) конденсацию ядра и его последующее удаление из клетки (в конце стадии ортохроматофильного эритроблеста).

*Тромбоцитопоз* - процесс образования и созревания тромбоцитов - происходит в миелоидной ткани. Первой морфологически распознаваемой клеткой тромбоцитопоза служит *мегакариобласт*, который, делясь и дифференцируясь, превращается в *промегакариоцит* - клетку с диплоидным бобовидным ядром (см. рис. 58). В этой клетке по мере ее преобразования в *мегакариоцит* происходит активная полиплоидизация с последующим эндомитозом и образованием многочисленных связанных перемычками долей ядра. Клетка резко увеличивается в объеме, краевая (периферическая) зона ее цитоплазмы накапливает гранулы и пересекается *демаркационными каналами* (границами будущих тромбоцитов). Тромбоциты образуются в результате процесса частичной фрагментации этой зоны цитоплазмы, которая может образовывать узкие длинные лентовидные отростки - *филоподии (протромбоциты)*.

*Гранулоцитопоз* - образование и дифференцировка гранулоцитов - происходит в миелоидной ткани. Процесс дифференцировки предшественников гранулоцитов в зрелые клетки включает (см. рис. 59-61): (1) уменьшение размеров клетки;

(2) снижение, а в дальнейшем (со стадии *метамиелоцита*) - утрату способности к делению; (3) изменение формы ядра - от округлой (в *промиелоцитах* и *миелоцитах*) до бобовидной (в *метамиелоцитах*) и палочковидной (в *палочкоядерных клетках*), его сегментацию (с образованием *сегментоядерных гранулоцитов*); нарастание конденсации ядерного хроматина; (4) выработку и накопление гранул в цитоплазме с постепенным увеличением доли специфических гранул. Одновременно изменяются функциональные свойства клеток (нарастает подвижность, экспрессируются разнообразные рецепторы).

*Моноцитопоз* - процесс развития моноцитов - происходит в миелоидной ткани. Преобразование *монобластов* в *промоноциты* и *моноциты* включает (см. рис. 62): (1) дальнейшее увеличение размеров клетки преимущественно за счет нарастания объема цитоплазмы, (2) снижение базофилии цитоплазмы, (3) накопление в ней азурофильных гранул, (4) изменение формы ядра, которое из округлого (в монобластах и промоноцитах) становится бобовидным (в моноцитах). Мигрируя в ткани, моноциты превращаются в различные виды *макрофагов* (вместе с которыми образуют единую *моноцитарно-макрофагальную систему*). При этом в клетке увеличивается содержание лизосом, митохондрий, пиноцитозных пузырьков и размер комплекса Гольджи, плазмолемма формирует многочисленные складки, микроворсинки, нарастает содержание на ней рецепторов, повышается подвижность клетки, ее метаболическая и фагоцитарная активность.

*Лимфоцитопоз* - развитие лимфоцитов - происходит в миелоидной ткани в красном костном мозгу и лимфоидной ткани в различных лимфоидных органах и характеризуется их поэтапной миграцией (см. также раздел «Органы кроветворения и иммуногенеза»).

Стадии морфологически распознаваемых предшественников клеток лимфоидного ряда соответствуют *Т*- и *В*-лимфобласты, которые образуются из унипотентных (коммитированных) родоначальных клеток - *про-В-лимфоцитов* и *про-Т-лимфоцитов* (*протимоцитов*) соответственно (см. рис. 56). Развитие *Т*- и *В*-лимфоцитов из родоначальных клеток связано с их пролиферацией и дифференцировкой и разделяется на две фазы: *антиген-независимую* и *антиген-зависимую* (см. рис. 56, 63 и 67).

1. Антиген-независимая фаза развития *Т*- и *В*-лимфоцитов (см. рис. 63) включает их пролиферацию, дифференцировку и селекцию и осуществляется в отсутствие антигенов в центральных (первичных) органах кроветворения и иммуногенеза - тимусе и красном костном мозгу соответственно, где эти клетки приобретают специфические (способные распознавать конкретный антиген) рецепторы. Морфологически этот процесс протекает как последовательное преобразование лимфобластов в незрелые (средние) лимфоциты и развитие из них зрелых (малых) лимфоцитов (см. рис. 63).

2. Антиген-зависимая фаза развития лимфоцитов происходит в периферических (вторичных) органах кроветворения и иммуногенеза (лимфатических узлах, селезенке, миндалинах, пейеровых бляшках, аппендиксе и др.). Она осуществляется в результате взаимодействия антигенов со специфическими рецепторами на зрелых лимфоцитах, которое вызывает активацию лимфоцитов, их бласт-трансформацию (превращение в бластную форму - *иммунобласт*) и пролиферацию. Завершением этих процессов служит формирование эффекторных и регуляторных *Т*-лимфоцитов, плазматических клеток, а также *Т*- и *В*-клеток памяти.

Кроветворные (гемоцитопоэтические) ткани являются особыми видами соединительных тканей, или тканей внутренней среды, которые обеспечивают физиологическую регенерацию форменных элементов крови (*гемоцитопоз*). Они представлены *лимфоидной* и *миелоидной* тканями (см. рис. 64 и 68). В состав каждой из этих тканей входят два компонента: (1) форменные элементы крови на различных стадиях развития (описание см. выше); (2) ретикулярная ткань.

Ретикулярная ткань относится к соединительным тканям со специальными свойствами, которая образует структурную основу (stroma) кроветворных тканей и обеспечивает развитие форменных элементов крови в органах кроветворения и иммуногенеза (за исключением тимуса, в котором ее роль играет специализированная эпителиальная ткань). Компонентами ретикулярной ткани являются клетки и межклеточное вещество.

*Ретикулярные клетки* - крупные отростчатые, формирующие трехмерную сеть фибробластоподобные клетки с большим округлым центрально расположенным светлым ядром с крупным ядрышком и слабоокисильной цитоплазмой (см. рис. 64).

*Межклеточное вещество ретикулярной ткани* представлен *ретикулярными волокнами* (образованы коллагеном III типа), которые формируют разветвленную трехмерную сеть, оплетающую ретикулярные клетки, и *основным аморфным веществом*. Ретикулярные волокна не выявляются стандартными методами окраски, обладают аргирофилией и дают ШИК-реакцию.

*Функция ретикулярной ткани* - обеспечение процессов кроветворения путем создания необходимого микроокружения для развивающихся клеток крови - включает ряд частных функций: опорную, трофическую, секреторную, фагоцитарную.

Лимфоидная ткань (см. рис. 64) состоит из трехмерной сети, образованной ретикулярными клетками и волокнами (в тимусе - отростчатыми эпителиальными клетками), в петлях которой находятся лимфоциты на различных стадиях развития, плазматические клетки и макрофаги, а в периферических лимфоидных органах - также и дендритные антиген-представляющие клетки. Лимфоидная ткань располагается в

лимфоидных органах (органах иммунной системы) - тимусе, селезенке, лимфатических узлах, миндалинах, пейеровых бляшках, червеобразном отростке - и многочисленных лимфоидных образованиях, имеющих в стенке органов различных систем.

*Плазматические клетки (плазмоциты)* - конечная стадия развития В-лимфоцитов (см. рис. 56, 65-67). Они обеспечивают синтез и секрецию *иммуноглобулинов (антител)*, встречаются в периферических лимфоидных органах (см. рис. 64), рыхлой волокнистой (рис. 69) и миелоидной (рис. 68) ткани. На светооптическом уровне эти клетки характеризуются овальной или округлой формой, эксцентрическим расположением ядра со своеобразной картиной хроматина в виде «спиц колеса», выраженной базофилией цитоплазмы, кроме светлого околоядерного участка - «дворика» (см. рис. 65). Под электронным микроскопом в этих клетках выявляются многочисленные цистерны гранулярной эндоплазматической сети, которые заполняют большую часть цитоплазмы, за исключением области «дворика», занятой комплексом Гольджи и центриолями (см. рис. 66).

*Иммуногенез* - развитие и осуществление реакций клеточного и гуморального иммунитета, защищающих организм от чужеродных антигенов (а также измененных собственных), - соответствует антиген-зависимому этапу лимфоцитопоэза. Процессы иммуногенеза протекают преимущественно в лимфоидной ткани периферических органов иммунной системы, структурная организация которых обеспечивает оптимальные условия для эффективного взаимодействия клеток (см. рис. 67). Иммунные реакции включают (1) контактное воздействие клеток-эффекторов иммунной системы на клетки-мишени, несущие чужеродные или измененные собственные антигены (*клеточный иммунитет*, обеспечивается Т-лимфоцитами), и (2) воздействие на мишени антител, продуцируемых плазматическими и переносимых кровью и тканевыми жидкостями (*гуморальный иммунитет*, обеспечивается В-лимфоцитами при взаимодействии с Т-лимфоцитами). Индукция иммунных реакций осуществляется *дендритными антиген-представляющими клетками*, которые захватывают антигены и представляют их лимфоцитам в переработанном виде в комплексе с молекулами главного комплекса гистосовместимости II типа. С антиген-представляющими клетками взаимодействуют регуляторные Т-лимфоциты (*Т-хелперы*) и эффекторные Т-лимфоциты (*Т-киллеры*, или *цитотоксические Т-клетки*), которые подвергаются бласттрансформации и пролиферации с образованием популяций соответствующих регуляторных и эффекторных клеток, а также *Т-клеток памяти*. Т-хелперы играют основную роль в распознавании антигена, запуске реакций клеточного и гуморального иммунитета, регуляции взаимодействий Т-лимфоцитов друг с другом и с В-лимфоцитами, продукции лимфокинов. Основная их функция - стимулирующее (хелперное) влияние на эффекторные клетки. Они подразделяются на два подкласса: клетки *Т-хелперы 1 типа* отвечают преимущественно за реакции клеточного иммунитета и воспаления, а *Т-хелперы 2 типа* - стимулируют реакции гуморального иммунитета. Активированные Т-цитотоксические клетки уничтожают зараженные вирусами или опухолевые клетки. Активированные антигенами В-лимфоциты при взаимодействии с Т-хелперами 2 типа подвергаются бласттрансформации и пролиферации с образованием популяций В-клеток памяти и плазматических клеток (см. рис. 67).

Миелоидная ткань образована *ретикулярной тканью*, в петлях которой располагаются *гемопоэтические стволовые клетки* и многочисленные развивающиеся форменные элементы крови, относящиеся ко всем ее росткам, поскольку в ней осуществляются процессы эритропоэза, тромбоцитопоэза, гранулоцитопоэза, моноцитопоэза и (частично) лимфоцитопоэза (см. рис. 68, а также 157, 158). Эритроциты развиваются в составе групп - эритробластических островков. Зрелые форменные элементы мигрируют в просвет особых кровеносных сосудов - синусоидов (венулярных синусов), по периферии которых располагаются макрофаги. Характерными компонентами



миелоидной ткани являются жировые клетки - адипоциты. Миелоидная ткань входит в состав красного костного мозга.

#### 4.6 Волокнистые соединительные ткани

Волокнистые соединительные ткани являются наиболее типичными представителями группы соединительных тканей, отчего их называют также собственно соединительными тканями. Как и другие ткани этой группы, они характеризуются высоким содержанием межклеточного вещества. В последнем значительное место занимают волокна (что отражено в наименовании этих тканей), которые выполняют важную функциональную роль; пространства между волокнами заполнены основным аморфным веществом.

*Функции волокнистых соединительных тканей* включают все основные функции, свойственные соединительным тканям, наиболее важными из них являются: (1) трофическая, (2) регуляторная, (3) защитная и (4) опорная (механическая).

*Классификация волокнистых соединительных тканей* основана на соотношении клеток и межклеточного вещества, а также свойствах и особенностях организации (степени упорядоченности) последнего. В соответствии с классификацией выделяют рыхлую волокнистую соединительную ткань (см. рис. 69 и 71) и плотную волокнистую соединительную ткань (рис. 71-73).

1. *Рыхлая волокнистая соединительная ткань* характеризуется сравнительно невысоким содержанием волокон в межклеточном веществе, относительно большим объемом основного аморфного вещества, многочисленным и разнообразным клеточным составом.

2. *Плотная волокнистая соединительная ткань* отличается преобладанием в межклеточном веществе волокон при незначительном объеме, занимаемом основным аморфным веществом, относительно малочисленным и однообразным клеточным составом. Плотную волокнистую соединительную ткань, в свою очередь, подразделяют на:

- (а) *оформленную* (в которой все волокна ориентированы в одном направлении);
- (б) *неоформленную* (с различной ориентацией волокон).

Рыхлая волокнистая соединительная ткань является самым распространенным видом соединительных тканей (см. рис. 69) и выполняет все функции, свойственные соединительным тканям, взаимодействуя с другими тканями, связывая их между собой (что оправдывает общее название этой группы тканей) и способствуя поддержанию гомеостаза в организме. Эта ткань обнаруживается повсеместно, во всех органах - она образует их *строму* (основу), в частности, междольковые прослойки и прослойки между слоями и оболочками, заполняет пространства между функциональными элементами других тканей, сопровождает нервы и сосуды, входит в состав кожи и слизистых оболочек. Рыхлая волокнистая соединительная ткань содержит разнообразные клетки и межклеточное вещество, включающее волокна различных видов и основное аморфное вещество.

Клетки рыхлой волокнистой соединительной ткани представляют собой сложную гетерогенную популяцию функционально разнообразных и взаимодействующих между собой и с компонентами межклеточного вещества элементов.

*Фибробласты* - наиболее распространенные и функционально ведущие клетки рыхлой волокнистой соединительной ткани. Они вырабатывают (и частично разрушают) все компоненты межклеточного вещества (волокна и основное аморфное вещество), регулируют деятельность других клеток соединительных тканей. Зрелый фибробласт - крупная отростчатая клетка с нерезкими границами и светлым ядром, содержащим мелкодисперсный хроматин и 1-2 ядрышка (см. рис. 69). Цитоплазма слабо базофильна и

характеризуется *диплазматической дифференцировкой* - нерезким разделением на *эндоплазму* (внутреннюю, более плотную часть, окружающую ядро) и *эктоплазму* (периферическую, сравнительно светлую часть, образующую отростки). Эндоплазма содержит большую часть органелл мощно развитого синтетического аппарата, а также лизосомы, митохондрии; эктоплазма заполнена преимущественно элементами цитоскелета (рис. 70). Предшественниками фибробластов в ткани считают *адвентициальные клетки* - мелкие малодифференцированные веретеновидные уплощенные клетки, располагающиеся по ходу капилляров (см. рис. 69).

Конечной формой развития фибробласта служит *фиброцит* - узкая веретенообразная, неспособная к пролиферации клетка с длинными тонкими отростками, плотным ядром и слабо развитым синтетическим аппаратом. Фиброциты преобладают в плотной волокнистой соединительной ткани (см. рис. 71-73).

*Макрофаги (гистиоциты)* - вторые по численности (после фибробластов) клетки рыхлой волокнистой соединительной ткани - образуются из моноцитов после их миграции в соединительную ткань из просвета кровеносных сосудов (см. рис. 56 и 62). Морфологические признаки гистиоцитов зависят от их функциональной активности. *Покоящиеся гистиоциты* имеют вид мелких клеток с четкими контурами, небольшим темным ядром и плотной цитоплазмой. *Активированные гистиоциты* обладают изменчивой формой (см. рис. 69). Их ядро светлее, чем в покоящихся клетках, но темнее, чем в фибробластах. Цитоплазма с неровными краями содержит многочисленные крупные фаголизосомы, которые в виде вакуолей хорошо видны под световым микроскопом, придавая ей вспененный вид. (см. рис. 69). Ультраструктурная организация активированного гистиоцита характеризуется многочисленными выростами цитоплазмы и псевдоподиями, значительным числом лизосом, умеренно развитым комплексом Гольджи (см. рис. 70). Функции гистиоцитов: *поглощение и переваривание* поврежденных, зараженных, опухолевых и погибших клеток, компонентов межклеточного вещества, а также экзогенных материалов и микроорганизмов; *индукция иммунных реакций* (в качестве антиген-представляющих клеток); *регуляция деятельности клеток других типов* благодаря секреции цитокинов, факторов роста, ферментов.

*Жировые клетки (адипоциты)*, согласно принятым представлениям, образуются из общих с фибробластами предшественников путем накопления липидных включений. *Адипоциты* - большие клетки сферической формы (в скоплениях деформируются, становясь многогранными) с уплощенным и смещенным к периферии ядром и почти целиком заполняющей цитоплазмой, одной крупной, жировой каплей (по этой причине адипоциты белой жировой ткани называются *однокапельными*). Остальная часть цитоплазмы образует тончайший ободок, окружающий жировую каплю и расширяющийся до уплощенного полулуния в участке вокруг ядра (см. рис. 69 и 71). При стандартных методах обработки гистологического материала липиды, находящиеся в жировой капле, растворяются, в результате чего адипоцит приобретает вид пустого пузырька с тончайшим слоем цитоплазмы и уплощенным ядром. Для выявления липидов на гистологических препаратах используют специальные методы фиксации и проводки материала, обеспечивающие их сохранность, а также окраски срезов (наиболее часто - суданом черным или суданом III) - см. рис. 7. Жировые клетки являются нормальным компонентом рыхлой волокнистой соединительной ткани и в небольшом количестве встречаются в ней повсеместно. Ткань, в которой адипоциты являются структурно и функционально ведущими клеточными элементами, называют *жировой* и относят к одному из видов соединительных тканей со специальными свойствами (см. рис. 71).

Жировые клетки накапливают липиды, которые служат источником энергии в организме (*трофическая функция*), они также выделяют ряд цитокинов и других биологически активных пептидов - *адипокинов*, влияющих на другие клетки (*регуляторная*

*функция*). Жировая ткань обеспечивает ряд дополнительных функций, к которым относятся: *опорная, защитная и пластическая* - она окружает различные органы и заполняет пространства между ними, защищая их от механических травм, служит опорным и фиксирующим элементом; *теплоизолирующая* - она препятствует чрезмерной потере тепла организмом; *депонирующая* - жировая ткань накапливает жирорастворимые витамины и стероидные гормоны (особенно эстрогены); *эндокринная* - жировая ткань синтезирует *эстрогены* и гормон, регулирующий потребление пищи - *лептин*.

*Тучные клетки* развиваются в тканях из предшественника, имеющего костномозговое происхождение. Это - клетки удлинённой или округлой формы, с овальным или округлым ядром, которое на светооптическом уровне часто прослеживается с трудом, так как маскируется *метахроматическими гранулами*, лежащими в цитоплазме (см. рис. 69). При электронной микроскопии выявляются выросты цитоплазмы и микроворсинки, умеренно развитый синтетический аппарат и элементы цитоскелета, липидные капли, а также гранулы с морфологически вариabельным содержанием (см. рис. 70). Гранулы тучных клеток сходны по строению и составу с гранулами базофилов, но не идентичны им; в них содержатся: гепарин, гистамин, дофамин, хемотаксические факторы, гиалуроновая кислота, гликопротеины, фосфолипиды и ферменты. При активации эти клетки вырабатывают также простагландины, тромбоксан, простациклин и лейкотриены. При постепенном выделении небольших доз этих биологически активных веществ тучные клетки (как и базофилы) выполняют *регуляторные функции*, направленные на поддержание гомеостаза. Регуляторная функция тучных клеток связана также с выработкой ими цитокинов и факторов роста. При быстрой массивной (анафилактической) дегрануляции тучных клеток в ответ на антиген (аллерген) развиваются *аллергические реакции*, протекающие со спазмом гладких мышечных клеток, расширением сосудов, повышением их проницаемости, повреждением тканей. Клинические проявления массивной дегрануляции тучных клеток зависят от ее распространенности и локализации в организме и имеют различную степень тяжести вплоть до анафилактического шока и смерти. В тканях тучные клетки располагаются преимущественно около мелких сосудов - *периваскулярно* (см. рис. 69), что, вероятно, связано с их регуляторной функцией и влиянием на проницаемость сосудов.

*Плазматические клетки (плазмоциты)* и их предшественники - В-лимфоциты - в небольших количествах постоянно содержатся в различных участках рыхлой волокнистой соединительной ткани (см. рис. 69). Они имеют мелкие размеры, располагаются поодиночке или группами, и (как и в лимфоидной ткани) вырабатывают и выделяют антитела (иммуноглобулины), обеспечивая тем самым гуморальный иммунитет. Характерные морфологические и функциональные признаки плазмоцитов описаны ранее и показаны на рис. 65 и 66.

*Дендритные антиген-представляющие клетки* развиваются из предшественников костномозгового происхождения. Они встречаются в рыхлой волокнистой соединительной ткани, эпителиях, лимфоидной ткани (см. рис. 67), лимфе и крови. Эти клетки обладают высокой активностью захвата, процессинга и представления антигенов лимфоцитам, морфологически характеризуются отростчатой формой.

*Лейкоциты* (гранулоциты и агранулоциты) являются нормальными клеточными компонентами рыхлой волокнистой соединительной ткани (см. рис. 69), в которую они мигрируют из мелких сосудов, однако их содержание в ней в норме незначительно. Выделяя цитокины, эти клетки влияют друг на друга, остальные клетки соединительной ткани и на клетки соседних тканей. Локальное увеличение числа лейкоцитов в рыхлой волокнистой соединительной ткани выявляется при *воспалении*.

*Пигментные клетки* имеют нейральное происхождение и являются потомками клеток, выселившихся в эмбриональном периоде из нервного гребня. Они имеют

отростчатую форму; их цитоплазма содержит пигмент меланин. В рыхлой волокнистой соединительной ткани человека и других млекопитающих пигментные клетки встречаются сравнительно редко. Численное преобладание этих клеток над другими клеточными элементами соединительной ткани характерно для радужки и сосудистой оболочки глаза. Такую ткань называют *пигментной* и относят к одному из видов соединительных тканей со специальными свойствами (см. выше).

Межклеточное вещество рыхлой волокнистой соединительной ткани состоит из волокон трех типов (коллагеновых, ретикулярных и эластических) и основного аморфного вещества.

*Коллагеновые волокна* образованы коллагеном I типа и состоят из фибрилл, которые выявляются только под электронным микроскопом. На гистологических препаратах коллагеновые волокна имеют вид оксифильных продольно исчерченных извитых тяжей, идущих в различных направлениях поодиночке и часто образующих пучки переменной толщины (см. рис. 71). Они хорошо выявляются при окраске железным гематоксилином (см. рис. 69). Коллагеновые волокна обеспечивают высокие механические свойства соединительной ткани, определяют ее архитектуру, связывают клетки с межклеточным веществом и отдельные компоненты последнего между собой; влияют на свойства клеток.

*Ретикулярные волокна* имеют малый диаметр и, как правило, формируют тонкие растяжимые трехмерные сети. Они образованы коллагеном III типа, не обнаруживаются при стандартных гистологических окрасках и требуют специальных методов окрашивания (солями серебра, ШИК-реакцией). Основная функция ретикулярных волокон - опорная. Они встречаются в рыхлой волокнистой соединительной ткани (особенно во вновь образованной или подвергающейся перестройке), а также во всех других видах соединительной ткани. Ретикулярные волокна особенно многочисленны в кроветворных (миелоидной и лимфоидной) тканях.

*Эластические волокна* образованы белками *эластином* (преобладает и образует основу волокна) и *фибриллином* (располагается по периферии зрелого волокна). Они обладают способностью к обратимой деформации, придавая эластические свойства ткани. Эластические волокна тоньше коллагеновых, ветвятся и анастомозируют друг с другом, формируя трехмерные сети (см. рис. 69); в отличие от коллагеновых волокон, они обычно не образуют пучки. На светооптическом уровне они не выявляются стандартными методами окраски и обнаруживаются при использовании избирательных методов (чаще всего - *орсеина*, рис. 154), однако окрашиваются железным гематоксилином (см. рис. 69).

*Основное аморфное вещество* заполняет промежутки между волокнистыми компонентами межклеточного вещества и окружает клетки. При изучении под светооптическим и электронным микроскопами оно имеет аморфное строение, прозрачно, характеризуется слабой базофилией (см. рис. 69) и низкой электронной плотностью. На молекулярном уровне оно обладает сложной организацией и состоит из макромолекулярных гидратированных комплексов протеогликанов и структурных гликопротеинов.

Плотная волокнистая соединительная ткань характеризуется (1) очень высоким содержанием волокон (преимущественно коллагеновых), формирующих толстые пучки и занимающих основную часть объема ткани, (2) малым количеством основного аморфного вещества в составе межклеточного вещества, (3) сравнительно низким содержанием клеточных элементов и (4) преобладанием одного (главного) типа клеток - фиброцитов - над остальными (особенно в плотной оформленной ткани).

Главное свойство плотной волокнистой соединительной ткани - очень высокая механическая прочность - обусловлено присутствием мощных пучков коллагеновых

волокон. Ориентация этих волокон соответствует направлению действия сил, вызывающих деформацию ткани.

Плотная волокнистая неоформленная соединительная ткань характеризуется расположением в трех различных плоскостях пучков коллагеновых волокон, которые переплетаются между собою, формируя трехмерную сеть (см. рис. 71). Содержание основного аморфного вещества невелико, клетки немногочисленны. Такая ткань образует капсулы различных органов и глубокий (*сетчатый*) слой дермы (см. рис. 71), в котором эта ткань занимает основной объем (см. также рис. 177). В составе дермы, между слоем плотной волокнистой соединительной ткани и эпидермисом, располагается рыхлая волокнистая соединительная ткань, а глубже плотной волокнистой ткани находится жировая ткань, образующая гиподермис (см. рис. 71 и 177).

Плотная волокнистая оформленная соединительная ткань содержит толстые пучки коллагеновых волокон, располагающиеся параллельно друг другу (в направлении действия нагрузки), и небольшое количество основного аморфного вещества (рис. 72 и 73). Содержание клеток невелико; среди них подавляющее большинство составляют фиброциты. Описанное строение имеет ткань, образующая сухожилия, связки, фасции и апоневрозы.

Сухожилие как орган включает пучки коллагеновых волокон различных порядков с расположенными между ними фиброцитами и окружающие пучки оболочки (прослойки) из рыхлой и плотной неоформленной соединительных тканей. В сухожилии выделяют первичные, вторичные и третичные сухожильные пучки (см. рис. 72 и 73). Первичные сухожильные (коллагеновые) пучки располагаются между рядами фиброцитов. Вторичные сухожильные (коллагеновые) пучки образованы группой первичных пучков, окруженных снаружи оболочкой из рыхлой волокнистой неоформленной соединительной ткани - эндотендием. Третичные сухожильные (коллагеновые) пучки состоят из нескольких вторичных пучков, которые окружены снаружи оболочкой из плотной волокнистой неоформленной соединительной ткани - перитендием, отдающего вглубь сухожилия прослойки эндотендия. Сухожилие в целом может представлять собой третичный пучок, в некоторых случаях оно складывается из нескольких третичных пучков, окруженный общей оболочкой - эпитендием.

#### 4.7 Скелетные соединительные ткани

Скелетные соединительные ткани включают хрящевые и костные ткани, объединенные в единую группу на основании ряда признаков: (1) общей функции - опорной; (2) общего источника развития в эмбриогенезе (мезенхимы); (3) сходства строения - и хрящевые, и костные ткани образованы клетками и преобладающим по объему межклеточным веществом, имеющим значительную механическую прочность, которое является функционально ведущим, так как обеспечивает выполнение этими тканями опорной функции.

Хрящевые ткани входят в состав органов дыхательной системы (носа, гортани, трахеи, бронхов), ушной раковины, суставов, межпозвонковых дисков; у плода ими образована значительная часть скелета. Хрящевая ткань играет важную роль и в обеспечении роста костей. Хрящевые ткани состоят из клеток (*хондроцитов*) и межклеточного вещества (*хрящевого матрикса*), образованного волокнами и основным аморфным веществом. В состав последнего входят протеогликаны, формирующие крупные агрегаты, и гликопротеины; характерно высокое содержание воды. Хрящевые ткани образуют структуры органного порядка - хрящи (см. ниже).

Классификация хрящевых тканей основана на особенностях строения и биохимического состава их межклеточного вещества и выделяет: (1) гиалиновую



хрящевую ткань, (2) эластическую хрящевую ткань и (3) волокнистую (фиброзную) хрящевую ткань.

*Гиалиновая хрящевая ткань* является наиболее распространенным ее видом в организме человека. Она образует скелет у плода, вентральные концы ребер, хрящи носа, гортани (частично), трахеи и крупных бронхов, покрывает суставные поверхности. *Хондроциты* имеют овальную или сферическую форму и располагаются в полостях - *лакунах* поодиночке или (в глубине хряща) в виде *изогенных групп (агрегатов хондроцитов)*, насчитывающих до 8-12 клеток (рис. 74). Межклеточное вещество (хрящевой матрикс) на гистологических препаратах кажется однородным; оно содержит коллаген II типа; протеогликаны, а также гликопротеины. На гистологических препаратах выявляется *территориальный матрикс*, который непосредственно окружает хрящевые клетки или их изогенные группы в виде округлого базофильного облачка, *интертерриториальный матрикс* - наиболее старая часть межклеточного вещества со слабобазофильной или оксифильной окраской (см. рис. 74).

*Эластическая хрящевая ткань* образует хрящи, которые обладают гибкостью и способностью к обратимой деформации. Из нее состоят хрящи ушной раковины, наружного слухового прохода, евстахиевой трубы, надгортанника, некоторые хрящи гортани, а также хрящевые пластинки и островки средних бронхов. *Хондроциты* в этой ткани располагаются в лакунах, где они лежат поодиночке или в виде небольших (до четырех клеток) изогенных групп. *Матрикс*, помимо коллагена II типа, протеогликанов и гликопротеинов, содержит *эластические волокна*, образующие плотную сеть (рис. 75).

*Волокнистая (фиброзная) хрящевая ткань* образует хрящи, которые обладают значительной механической прочностью. Она обнаруживается в межпозвонковых дисках, лонном симфизе, участках прикрепления сухожилий и связок к костям или гиалиновым хрящам. *Хондроциты* в этой ткани имеют округлую или удлинённую форму и располагаются в лакунах поодиночке или в виде мелких изогенных групп, нередко выстраиваются в колонки вдоль пучков коллагеновых волокон (рис. 76). Матрикс, помимо коллагена II типа, протеогликанов и гликопротеинов, содержит большое количество коллагена I типа в виде коллагеновых волокон, которые часто располагаются параллельными пучками (см. рис. 76).

*Хрящ как орган* включает функционально ведущую и количественно преобладающую *хрящевую ткань*, которая образует два нерезко разграниченные слоя (зоны), а также покрывающую его снаружи соединительнотканную оболочку - *надхрящницу* (см. рис. 74).

*Зона молодого хряща* - сравнительно тонкая, расположена под надхрящницей и состоит из уплощенных хондроцитов, которые лежат поодиночке параллельно поверхности хряща и окружены гомогенным оксифильным матриксом.

*Зона зрелого хряща* располагается глубже предыдущей и представлена округлыми хондроцитами, собранными в изогенные группы и окруженными преимущественно базофильным матриксом, который разделяется на *территориальный* и *интертерриториальный* (см. рис. 74).

*Надхрящница* обеспечивает механическую связь хряща с другими структурами (сухожилиями, связками и др.), она содержит кровеносные сосуды (обеспечивает питание хряща), нервы и камбиальные элементы хрящевой ткани. В ее состав входят два слоя: *наружный волокнистый (фиброзный)* и *внутренний хондрогенный* (см. рис. 74).

*Волокнистый слой* - толстый, образован плотной волокнистой неоформленной соединительной тканью. Он обеспечивает механическую прочность надхрящницы, ее связь с другими структурами.

*Хондрогенный* слой - тонкий, состоит из рыхлой волокнистой соединительной ткани, среди клеток которой присутствуют малодифференцированные камбиальные клетки, способные дифференцироваться в хондробласты.

Костные ткани образуют скелет, который защищает внутренние органы от повреждений, входит в локомоторный аппарат и является важнейшим депо минеральных веществ в организме. Костная ткань образована клетками и обызвествленным межклеточным веществом - *костным матриксом* (рис. 77). Костные ткани образуются в результате процесса *остеогистогенеза*, или *остео генеза*, который начинается и наиболее активно протекает у эмбриона (*эмбриональный остеогистогенез*), продолжаясь и после рождения (*постнатальный остеогистогенез*). Формирование костей (как органов) завершается, в среднем, к 25 годам, однако гистогенез костной ткани при этом не прекращается, поскольку у взрослого в физиологических условиях она подвергается постоянной внутренней перестройке.

*Развитие костной ткани* (*остеогистогенез*, или *остеогенез*) может происходить двумя путями: (1) непосредственно из мезенхимы или эмбриональной соединительной ткани (*прямой остеогенез*, или *интрамембранозное окостенение*); (2) на месте ранее образованной хрящевой модели кости (*непрямой остеогенез*, или *хрящевое окостенение*).

*Прямой остеогенез* характерен для развития *грубоволокнистой костной ткани*, образующей первоначально плоские кости черепа, ключицы, конечных фаланг пальцев. Он включает: 1) *образование остеогенных островков* - скоплений активно размножающихся клеток мезенхимы; 2) *дифференцировку клеток остеогенных островков в остеобласты и образование ими органического матрикса кости* (*остеоида*), главным компонентом которого является коллаген I типа; 3) *обызвествление* (*минерализацию*) *остеоида* остеобластами путем отложения кристаллов гидроксиапатита.

В ходе прямого остеогенеза формируются оксифильные *костные трабекулы* (балки), содержащие обызвествленный костный матрикс (см. рис. 77). На их поверхности находятся *остеобласты*, которые дифференцируются из клеток остеогенной (образующейся из мезенхимы) соединительной ткани. Они откладывают костный матрикс на поверхность балок, а затем погружаются в него и превращаются в *остеоциты*, тела которых располагаются в *лакунах*, а связывающие их *отростки* проходят в *костных канальцах* (часто не видны при стандартных окрасках). Трабекулы частично подвергаются разрушению вследствие деятельности *остеокластов*, которые формируют на их поверхности углубления - *эрозионные*, или *резорбционные, лакуны* (см. рис. 77).

Клетки костной ткани включают остеобласты, остеоциты и остеокласты (см. рис. 77 и 78).

*Остеобласты* синтезируют и секретируют неминерализованное межклеточное вещество (матрикс) кости (*остеоид*), участвуют в его обызвествлении, регулируют поток кальция и фосфора в костную ткань и из нее. А ктивные остеобласты - кубические или столбчатые клетки с округлым ядром с крупным ядрышком, базофильной цитоплазмой (см. рис. 77), образующей отростки, посредством которых эти клетки связаны с другими остеобластами и остеоцитами. На ультраструктурном уровне в остеобластах выявляется мощно развитый синтетический аппарат, большое число митохондрий, пузырьков, а на их поверхности - многочисленные микроворсинки (см. рис. 78). Неактивные (покоящиеся) остеобласты - *клетки, выстилающие кость*, - образуются из активных остеобластов и в покоящейся кости покрывают большую часть ее поверхности. Они имеют вид уплощенных клеток с веретеновидными (на срезе) ядрами и редуцированными органеллами.

*Остеоциты* - основной тип клеток зрелой костной ткани, которые поддерживают нормальное состояние костного матрикса. Они образуются из остеобластов, которые

окружаются со всех сторон обызвествленным матриксом, уменьшаются в размерах, утрачивают способность к делению и к активной синтетической деятельности, теряют большую часть органелл. Уплотненные тела остеоцитов лишены полярности и находятся в узких костных полостях - *лакунах*, где они окружены коллагеновыми фибриллами и узкой полоской остеоида (см. рис. 77, 78 и 80). *Отростки остеоцитов* располагаются в узких *костных канальцах* и связывают соседние клетки благодаря щелевым соединениям между ними.

*Остеокласты* - подвижные многоядерные гигантские клетки, образующиеся вследствие слияния моноцитов, осуществляющие разрушение (резорбцию) костной ткани. Они располагаются в образованных ими углублениях на поверхности костной ткани - *эрозионных (резорбционных) лакунах* (см. рис. 77, 78). Остеокласты достигают крупных размеров и содержат до нескольких десятков ядер (на отдельном срезе обычно видна лишь их часть). Цитоплазма - ацидофильная, пеннистая, с высоким содержанием лизосом, митохондрий, пузырьков (см. рис. 77 и 78). Ее участок, прилежащий к кости, образует многочисленные складки клеточной мембраны - *микроскладчатую кайму* (гофрированный край), в этой области происходит резорбция костной ткани по границе, известной как *эрозионный (резорбционный) фронт*. Процесс разрушения костного матрикса остеокластом включает закисление содержимого эрозионной лакуны, обуславливающее растворение минерального компонента матрикса, и разрушение его органических компонентов лизосомальными ферментами, выделяемыми в лакуну.

*Развитие кости на месте хряща* (ранее образованной хрящевой модели), или непрямого остеогенез, характерен для развития подавляющего большинства костей скелета человека. Первоначально формируется хрящевая модель будущей кости, которая служит основой для ее развития, а в дальнейшем она разрушается и замещается костью. Непрямой остеогенез включает следующие стадии:

1. *Образование хрящевой модели* кости завершается формированием из мезенхимы покрытого надхрящницей гиалинового хряща, сходного по форме с будущей костью.

2. *Образование перихондрального костного кольца* (костной манжетки) начинается в середине диафиза хрящевой модели и распространяется к его краям; оно является результатом дифференцировки в надхрящнице остеобластов, которые вырабатывают костный матрикс и образуют вокруг хряща цилиндрическое костное кольцо (манжетку), нарушающее питание хряща и вызывающее в нем дистрофические изменения и *кальцификацию* (обызвествление).

3. *Образование эндохондральной костной ткани* происходит в результате проникновения остеогенных клеток внутрь обызвествленной хрящевой ткани диафиза вместе с врастающими в нее из надкостницы кровеносными сосудами. Эти клетки дифференцируются в остеобласты, образующие *эндохондральную кость* внутри разрушающегося хряща. В центральной части диафиза эндохондральная кость разрушается остеокластами, образуя *костномозговую полость*, которая заполняется красным костным мозгом. Эндохондральная кость сохраняется только в области *зоны оссификации* (линии окостенения) - зигзагообразной границы с кальцифицированным и разрушающимся хрящом, остатки которого она окружает. На рис. 79 представлена картина, соответствующая данной стадии непрямого остеогенеза.

Хрящевая ткань, взаимодействующая с надвигающейся на нее эндохондральной костной тканью, подвергается изменениям, разделяясь на четыре зоны. В направлении от эпифиза к диафизу описаны: (1) *зона покоя* (неизмененного хряща) - наиболее удаленная от эндохондральной кости; (2) *зона пролиферации* - содержит колонки (столбики) активно делящихся уплотненных хондроцитов; (3) *зона гипертрофии* - состоит из крупных округлых дегенеративно измененных пузырчатых хондроцитов; (4) *зона*

*кальцификации* (обызвествленного хряща) - непрерывно разрушается и замещается разрастающейся эндохондральной костью (см. рис. 79).

4. *Образование эндохондральной (энхондральной) кости в эпифизах и формирование эпифизарных пластинок роста.* Образование эндохондральной кости в эпифизах приводит к тому, что неизменный гиалиновый хрящ в области, прилежащей к диафизу (метафизе), формирует *эпифизарную хрящевую пластинку роста*. Рост кости в длину обеспечивается пролиферацией хондроцитов в этой пластинке с их дифференцировкой и образованием матрикса, который постепенно кальцифицируется, разрушается и замещается со стороны диафиза эндохондральной костной тканью. Снижение, а в дальнейшем - прекращение пролиферации хондроцитов в эпифизарной хрящевой пластинке приводит к ее истончению и полному исчезновению с замещением костной тканью, связывающей диафиз с эпифизом. После этого дальнейший рост кости в длину прекращается.

*Классификация костных тканей* основана на различиях строения межклеточного вещества, в частности, степени упорядоченности расположения в нем коллагеновых волокон. Выделяют (1) *грубо волокнистую костную ткань* и (2) *пластинчатую костную ткань*.

*Грубоволокнистая костная ткань* (см. рис. 80) характеризуется неупорядоченным расположением коллагеновых волокон в матриксе. Она отличается относительно небольшой механической прочностью и обычно образуется тогда, когда остеобласты формируют остеонид с высокой скоростью (в костной ткани плода, при заживлении переломов). *Лакуны остеоцитов*, содержащие их тела, не имеют закономерной ориентации. В ходе нормального развития и при регенерации костной ткани грубоволокнистая костная ткань постепенно замещается пластинчатой. У взрослого она сохраняется лишь в заросших швах черепа и участках прикрепления некоторых сухожилий к костям.

*Пластинчатая костная ткань* у взрослого образует практически весь костный скелет. Ее минерализованный матрикс состоит из *костных пластинок*, образованных параллельно расположенными коллагеновыми волокнами. *Лакуны остеоцитов*, содержащие их тела, располагаются между пластинками упорядоченно, а *костные каналы* с отростками остеоцитов пронизывают пластинки под прямыми углами.

*Кость как орган* обладает сложной архитектоникой и тканевым составом (см. рис. 81-83). Функционально ведущей тканью кости служит *пластинчатая костная ткань*, снаружи и со стороны костномозговой полости она покрыта соединительнотканными оболочками (более толстой *надкостницей* и тонким *эндостом*). Кость содержит костный мозг, кровеносные и лимфатические сосуды и нервы. В кости как органе различают *компактное вещество* и *губчатое (трабекулярное) вещество*, которые образованы пластинчатой костной тканью и плавно переходят друг в друга.

*Компактное вещество (компактная кость)* образует диафизы трубчатых костей (см. рис. 81 и 82) и наружный слой костной ткани всех других костей. Костные пластинки компактного вещества образуют следующие системы:

(1) *Остеоны* - цилиндрические структуры, расположенные вдоль длинной оси кости (см. рис. 81 и 82), являются морфофункциональными единицами компактной кости. Они состоят из *концентрических костных пластинок*, расположенных вокруг *канала остеона (центрального канала)*, в котором проходят кровеносные сосуды, нервные волокна, окруженные небольшим количеством рыхлой волокнистой соединительной ткани, содержащей остеогенные клетки-предшественники (камбиальные элементы). Между пластинками остеона залегают лакуны остеоцитов; наружной границей остеона

является *цементирующая (спайная) линия*, образованная преимущественно основным веществом и почти не содержащая волокон. Каналы остеонов сообщаются друг с другом, с надкостницей и костномозговой полостью за счет поперечно или косо идущих *перфорирующих* (фолькмановских) каналов, содержащих сосуды. В отличие от каналов остеона, эти каналы не окружены концентрически расположенными костными пластинками.

(2) *Интерстициальные, или промежуточные* (вставочные), *пластинки* заполняют пространства между остеонами и являются остатками ранее существовавших остеонов, разрушенных в процессе перестройки кости.

(3) *Наружные и внутренние опоясывающие пластинки* образуют самый наружный и самый внутренний слои компактного вещества кости и располагаются параллельно поверхности кости под надкостницей и эндостом соответственно.

*Губчатое вещество (трабекулярная кость)* состоит из трехмерной сети анастомозирующих *костных трабекул*, разделенных *межтрабекулярными* пространствами, содержащими *костный мозг* (см. рис. 83). Трабекулы губчатого вещества кости образованы параллельно лежащими костными пластинками неправильной формы, объединенными в трабекулярные пакеты (морфофункциональные единицы губчатого вещества).

*Надкостница* покрывает кость снаружи (см. рис. 81) и прочно прикреплена к ней толстыми пучками *перфорирующих коллагеновых пучков* (шарпеевских волокон), которые проникают и вплетаются в слой наружных опоясывающих пластинок кости.

В надкостнице имеются два слоя: *наружный волокнистый (фиброзный) слой* образован плотной волокнистой неоформленной соединительной тканью, *внутренний остеогенный слой* состоит из рыхлой волокнистой соединительной ткани, в которой располагаются камбиальные остеогенные клетки.

Функции надкостницы: *трофическая* - благодаря сосудам, которые проникают в кость; *регенераторная* - обусловлена наличием камбиальных элементов; *механическая, опорная* - обеспечивает механическую связь кости с другими структурами (сухожилиями, связками, мышцами).

*Эндост* - тонкая выстилка кости со стороны костного мозга, аналогичная надкостнице, состоящая из непрерывного слоя плоских клеток. Содержит остеогенные клетки и остеокласты.

#### 4.8 Соединения костей

Соединения костей разделяются на непрерывные - *синартрозы*, являющиеся неподвижными или малоподвижными, и прерывные - *суставы*, или *диартрозы*, обеспечивающие подвижность костей.

Непрерывные соединения костей (синартрозы) разделяют в зависимости от характера ткани, осуществляющей связь между костями, на три типа:

1. *Синдесмозы* - соединения костей посредством плотной волокнистой соединительной ткани. У человека к таким соединениям относят межкостные перепонки, связывающие кости предплечья, голени, швы между костями черепа в период роста.

2. *Синхондрозы* - соединения костей посредством хрящевой ткани. Примерами таких соединений служат *реберно-грудинное сочленение* с помощью гиалинового хряща, *лонное сращение*, образованное в основном волокнистой хрящевой тканью, а также *межпозвонковые диски*, состоящие из механически прочного *фиброзного кольца* из волокнистого хряща, которое включает исполняющее роль амортизатора полужидкое *студенистое ядро*.



3. *Синостозы* - соединения костей посредством костной ткани - возникают в качестве завершающей стадии развития скелета путем замещения синхондрозов и синдесмозов (например, соединение костей таза и костей черепа после завершения их роста).

Прерывные соединения костей (диартрозы, синовиальные соединения, или суставы) обеспечивают свободные движения костей, которые удерживаются посредством связок и окружены плотной соединительнотканной *суставной капсулой (сумкой)*, охватывающей их концы в виде муфты. Для достижения минимального трения суставные поверхности костей покрыты гладким *суставным хрящом* и смачиваются *синовиальной жидкостью*, заполняющей *суставную полость* (рис. 84). *Суставной хрящ* (обычно гиалиновый) прочно прикреплен к кости (рис. 85), имеет гладкую поверхность и обеспечивает не только скольжение, но амортизацию толчков. Питание суставного хряща осуществляется из двух источников: из синовиальной жидкости (основной путь) и со стороны *субхондральной костной ткани*, контактирующей с *кальцифицированным хрящом*.

*Суставной хрящ* по строению отчасти сходен с хрящевой эпифизарной пластинкой роста кости. В нем выделяют: (1) *тангенциальную зону* (поверхностную); (2) *переходную зону* (промежуточную) и (3) *радиальную зону* (базальную), которые связаны с *субхондральной кальцифицированной пластинкой* (см. рис. 85).

1. *Тангенциальная зона* состоит из *бесклеточной пластинки*, обращенной в полость сустава, и *тангенциального слоя* уплощенных хондроцитов. Коллагеновые волокна в этой зоне располагаются в большинстве почти параллельно (тангенциально) суставной поверхности.

2. *Переходная (промежуточная) зона* содержит *слой округлых хондроцитов* и *слой изогенных групп хондроцитов*.

3. *Радиальная (базальная) зона* образована *колонками хондроцитов*, а также *слоем гипертрофированных хондроцитов* (необызвествленного хряща). Между колонками коллагеновые волокна ориентированы преимущественно под углом к суставной поверхности, приближаясь к ней в виде дуг, в глубокой части зоны они располагаются *радиально* - перпендикулярно суставной поверхности. Границей между радиальной зоной и *субхондральной кальцифицированной пластинкой*, прикрепленной к *субхондральной костной ткани*, служит волнообразная базофильная *пограничная линия*, соответствующая фронту минерализации.

*Суставная капсула (сумка)* герметически окружает область сустава, прочно прикрепляясь к надкостнице костей выше и ниже расположения суставных поверхностей и ограничивая суставную полость. Она образована двумя слоями - *наружным волокнистым слоем (фиброзная мембрана)* и *внутренним синовиальным слоем (синовиальная мембрана)* (см. рис. 85).

*Волокнистый слой* образован плотной волокнистой соединительной тканью, которая переходит в надкостницу.

*Синовиальный слой* выстилает изнутри суставную сумку за исключением суставных поверхностей, покрытых хрящом; в отдельных участках он образует *синовиальные складки* и *синовиальные ворсинки*. Синовиальный слой может либо вплотную прилежать к фиброзной оболочке, либо отделяться от нее слоем рыхлой волокнистой соединительной или жировой ткани. Он имеет сложное строение и состоит из двух слоев (см. рис. 85): *субинтимального фиброваскулярного слоя* (включая его глубокую и поверхностную части) и *синовиальной интимы (синовиальной внутренней оболочки)*. Субинтимальный фиброваскулярный слой представлен клетками, а также коллагеновыми и эластическими волокнами, имеющими в нем различную ориентацию.

*Синовиальная интима* обращена в полость сустава и состоит из 1-6 слоев синовиальных клеток (*синовиоцитов*), расположенных в виде несплошных эпителиоидных пластов, в которых между клетками лежат компоненты межклеточного вещества.

*Синовиоциты* - специализированные клетки соединительной ткани - разделяются на два основных типа (рис. 86), между которыми имеются промежуточные варианты:

1. *Фагоцитирующие синовиальные клетки*, или *синовиоциты А*, - удлиненные макрофагоподобные клетки с овальным ядром, многочисленными митохондриями, умеренно развитым синтетическим аппаратом, высоким содержанием лизосом, фагосом, пиноцитозных пузырьков. На их поверхности имеются многочисленные ветвящиеся микроворсинки. Функция этих клеток связана с поглощением (резорбцией) компонентов синовиальной жидкости.

2. *Секреторные синовиальные клетки*, или *синовиоциты В*, - полигональные или отростчатые фибробластоподобные клетки с круглым ядром, многочисленными митохондриями, хорошо развитым синтетическим аппаратом и плотными секреторными гранулами. Эти клетки образуют компоненты матрикса и секретируют ряд веществ (протеогликаны и гиалуроновую кислоту) в синовиальную жидкость, которая смачивает суставные поверхности, исполняя роль смазки, и обеспечивает питание суставных хрящей, покрытых хрящом; в отдельных участках он образует *синовиальные складки* и *синовиальные ворсинки*. Синовиальный слой может либо вплотную прилежать к фиброзной оболочке, либо отделяться от нее слоем рыхлой волокнистой соединительной или жировой ткани. Он имеет сложное строение и состоит из двух слоев (см. рис. 85): *субинтимального фиброваскулярного слоя* (включая его глубокую и поверхностную части) и *синовиальной интимы (синовиальной внутренней оболочки)*. Субинтимальный фиброваскулярный слой представлен клетками, а также коллагеновыми и эластическими волокнами, имеющими в нем различную ориентацию.

*Синовиальная интима* обращена в полость сустава и состоит из 1-6 слоев синовиальных клеток (*синовиоцитов*), расположенных в виде несплошных эпителиоидных пластов, в которых между клетками лежат компоненты межклеточного вещества.

(ткани внутренней среды)

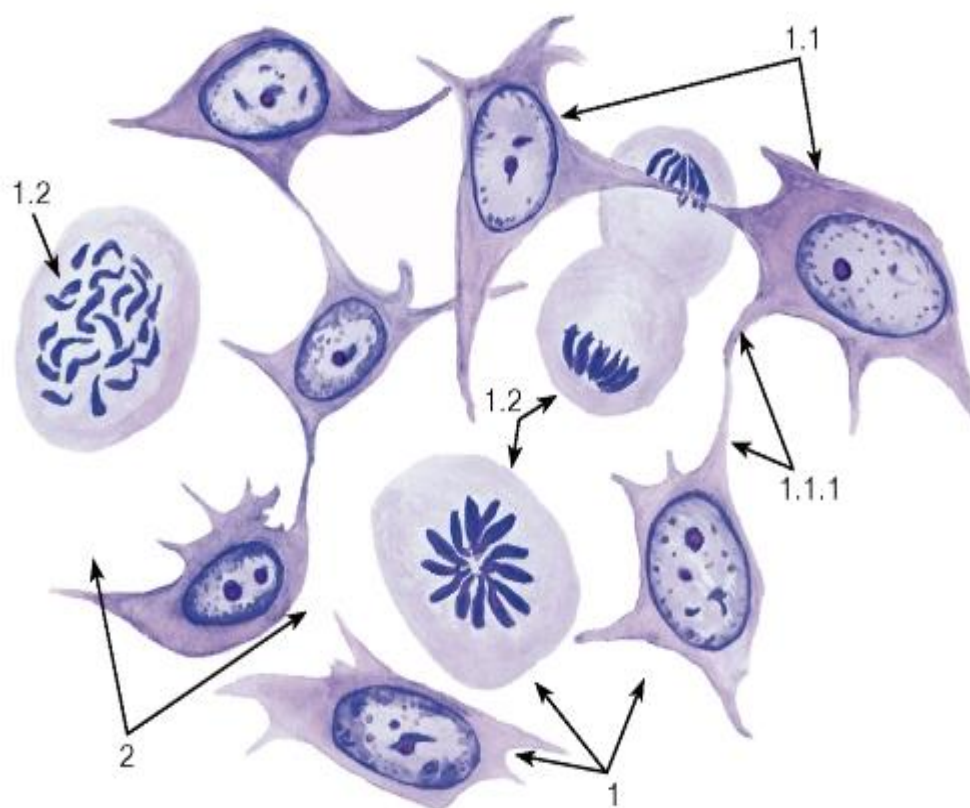


Рис. 49. Мезенхима зародыша - источник развития соединительных тканей

Окраска: гематоксилин-эозин

1 - клетки: 1.1 - клетки в интерфазе, 1.1.1 - отростки клеток, 1.2 - митотически делящиеся клетки;

2 - межклеточные промежутки

#### Кровь и кроветворные ткани

##### Гемограмма взрослого человека

Эритроциты млн/мкл	Ретикулоциты (%)	Тромбоциты тыс./мкл	Лейкоциты тыс./мкл
4–5,5	0,2–1	200–400	4–8

##### Лейкоцитарная формула взрослого человека

Б	Э	Нейтрофилы				Л	Мон
		М	Ю	П	С		
0,2–1	2–5	–	0,5	3–5	60–65	20–35	6–8

Б - базофилы, Э - эозинофилы, М - миелоциты, Ю - юные (метамиелоциты), П - палочкоядерные, С - сегментоядерные, Л - лимфоциты, Мон - моноциты

Доли различных лейкоцитов приведены в процентах от их общего числа

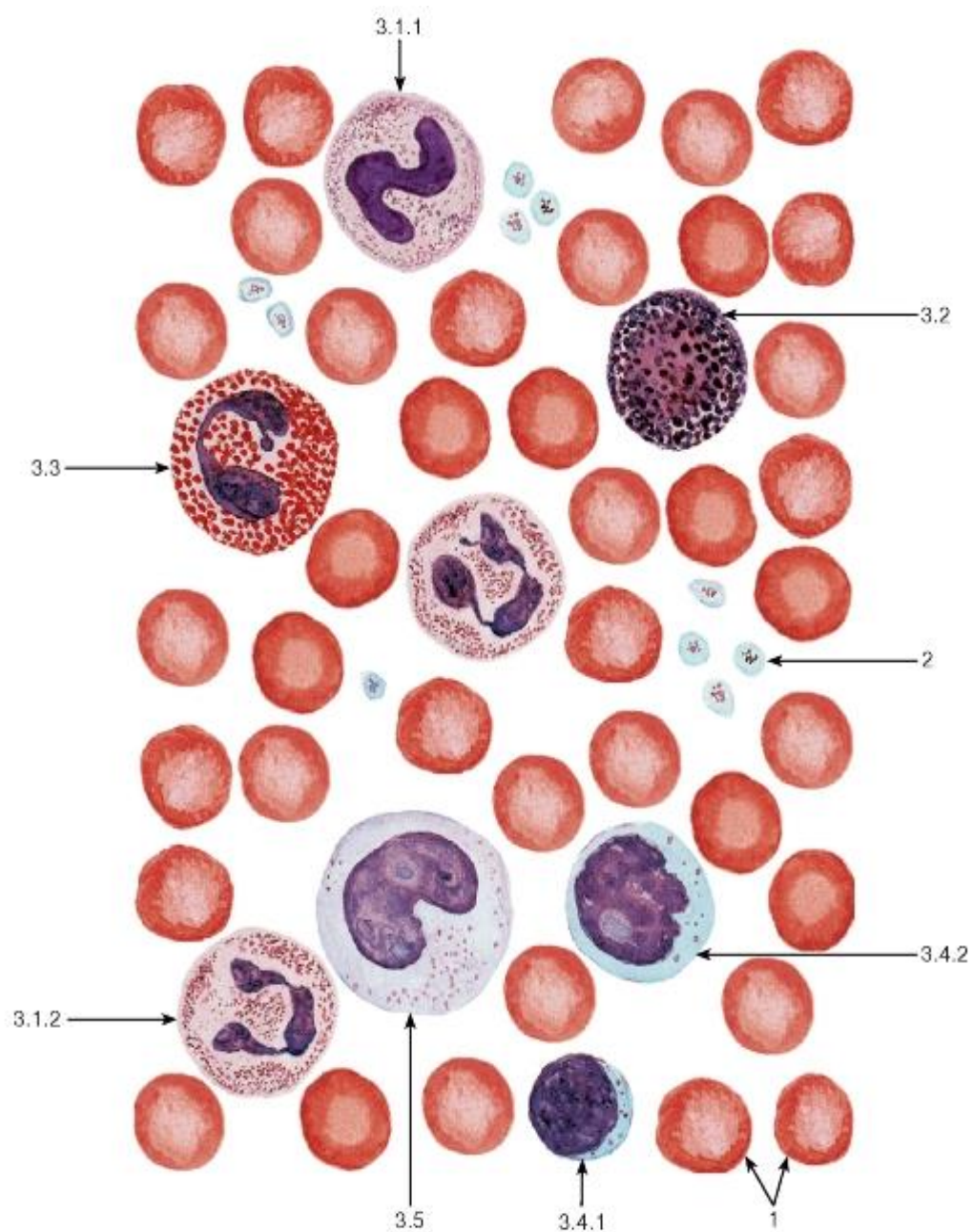


Рис. 50. Кровь человека (мазок)

Окраска: по Романовскому-Гимзе

1 - эритроциты; 2 - тромбоциты; 3 - лейкоциты: 3.1 - нейтрофильные гранулоциты (3.1.1 - палочкоядерный, 3.1.2 - сегментоядерный), 3.2 - базофильный гранулоцит, 3.3 - эозинофильный гранулоцит, 3.4 - лимфоциты (3.4.1 - малый лимфоцит, 3.4.2 - средний лимфоцит), 3.5 - моноцит



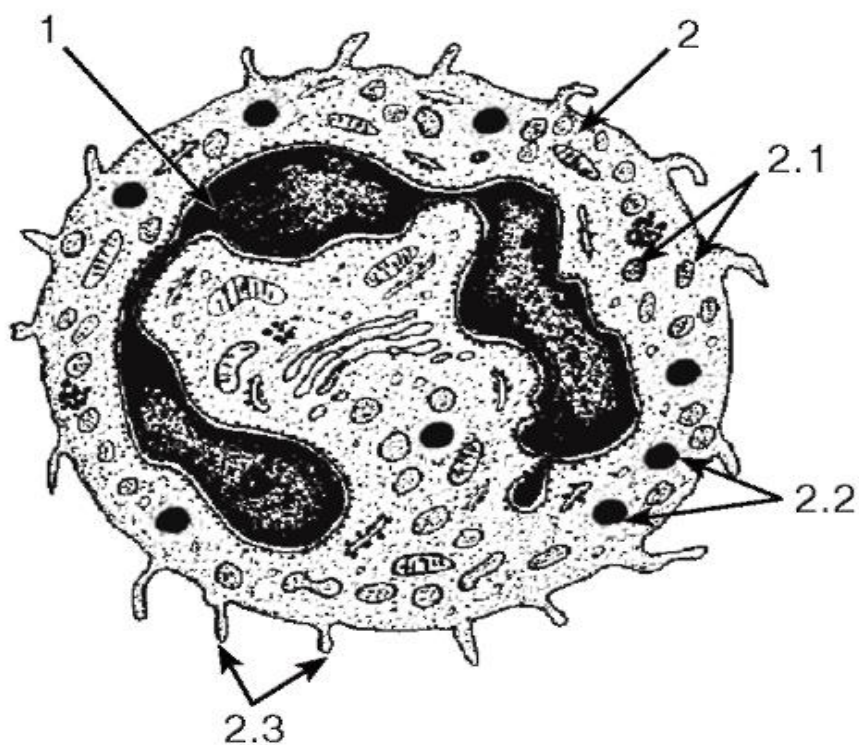


Рис. 51. Ультраструктура сегментоядерного нейтрофильного гранулоцита

*Рисунок с ЭМФ*

1 - ядро; 2 - цитоплазма: 2.1 - специфические гранулы, 2.2 - неспецифические гранулы, 2.3 - псевдоподии

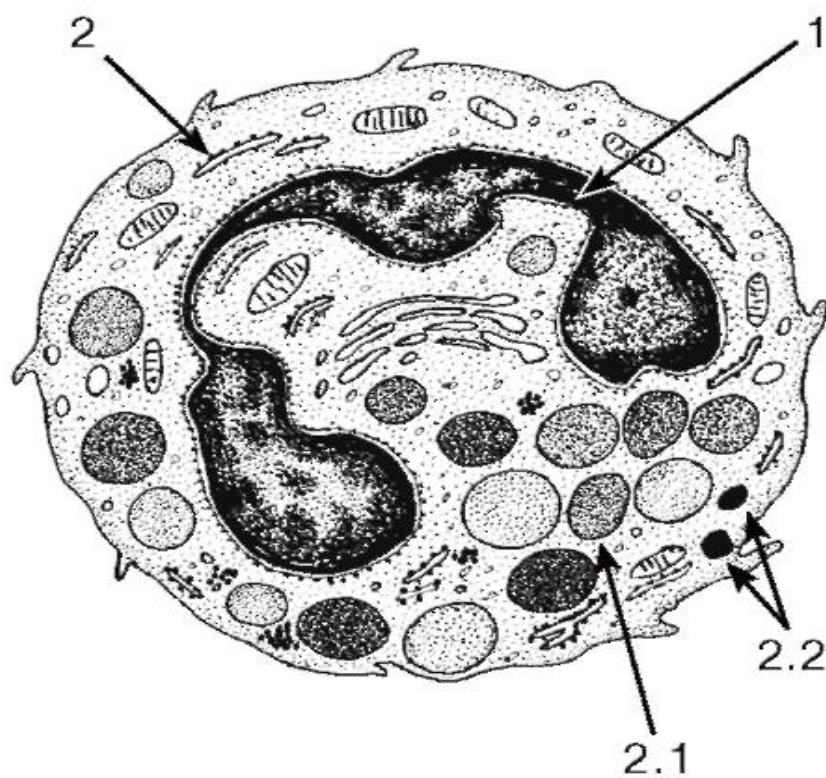


Рис. 52. Ультраструктура базофильного гранулоцита



*Рисунок с ЭМФ*

1 - ядро; 2 - цитоплазма: 2.1 - специфические гранулы, 2.2 - неспецифические гранулы

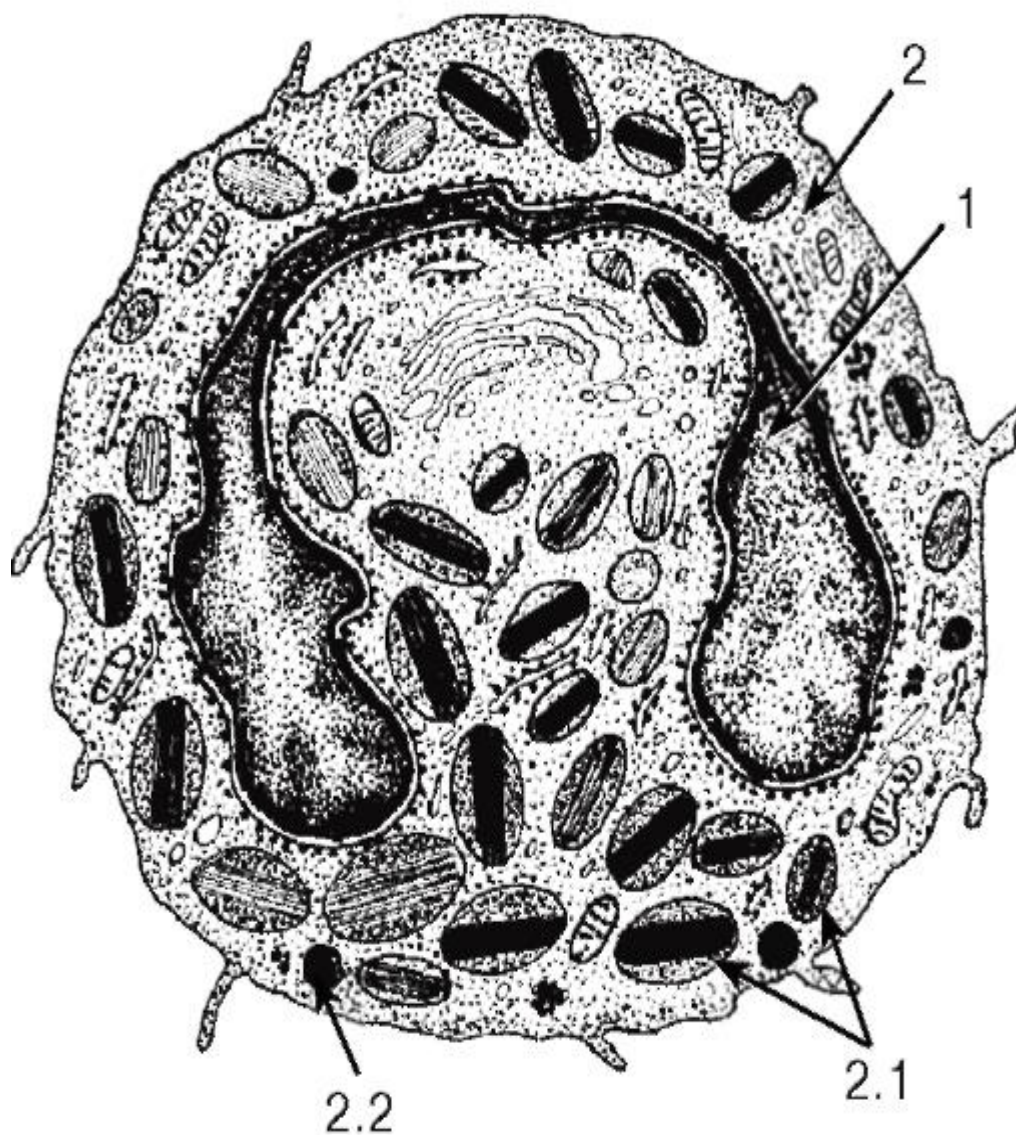


Рис. 53. Ультраструктура эозинофильного гранулоцита

*Рисунок с ЭМФ*

1 - ядро; 2 - цитоплазма: 2.1 - специфические гранулы с кристаллоидными телами; 2.2 - неспецифические гранулы

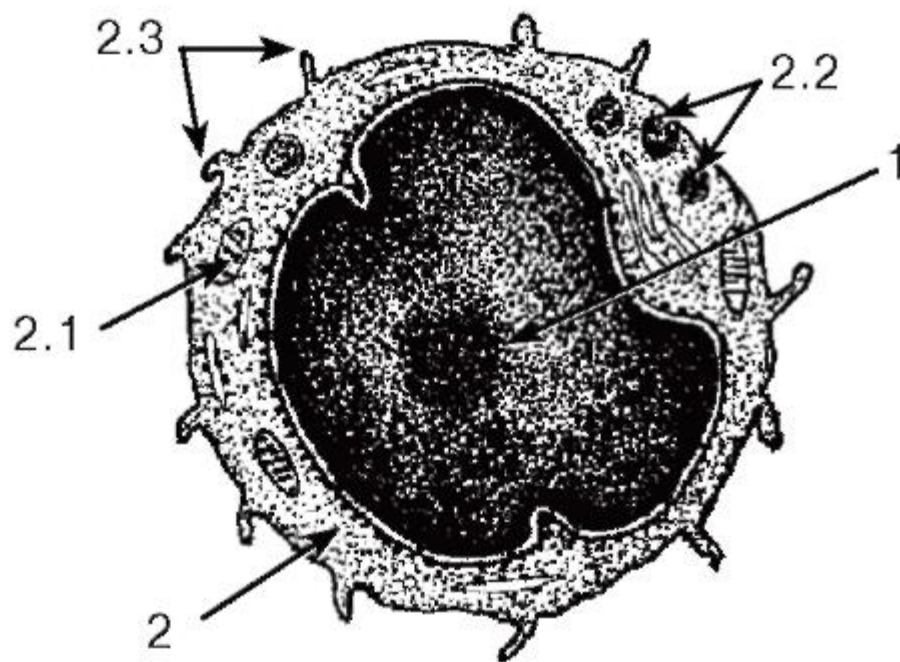


Рис. 54. Ультраструктура лимфоцита

*Рисунок с ЭМФ*

1 - ядро; 2 - цитоплазма: 2.1 - митохондрия, 2.2 - неспецифические (азурофильные) гранулы, 2.3 - псевдоподии

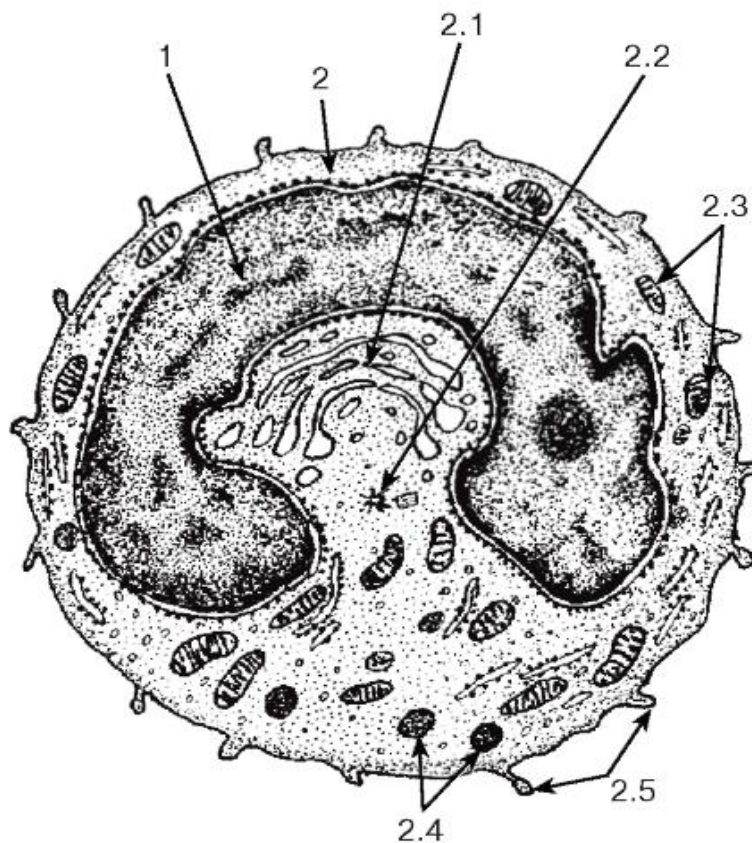
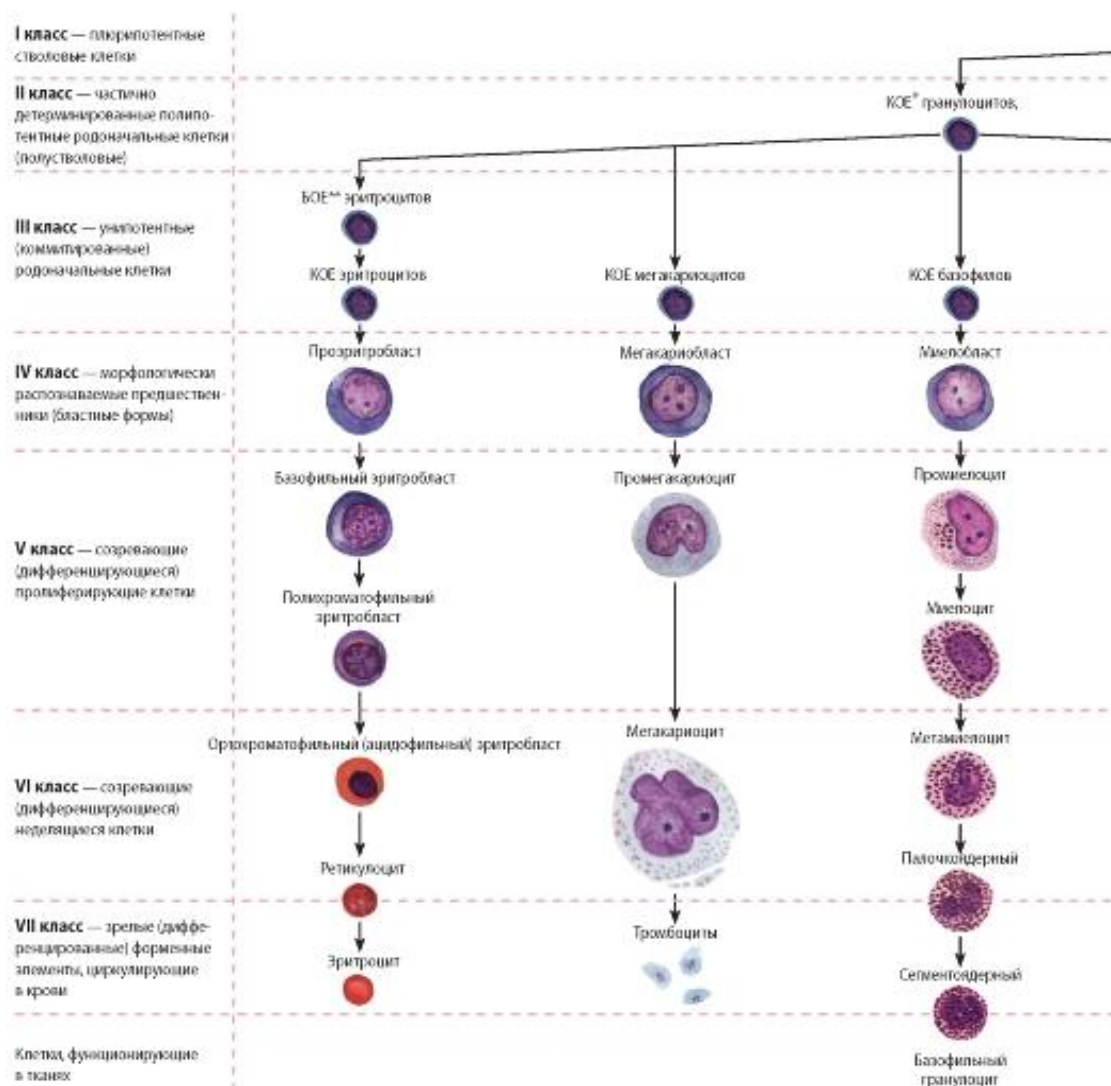


Рис. 55. Ультраструктура моноцита

# Рисунок с ЭМФ

1 - ядро; 2 - цитоплазма: 2.1 - комплекс Гольджи, 2.2 - центриоли, 2.3 - митохондрии, 2.4 - неспецифические гранулы, 2.5 - псевдоподии



## Условные обозначения

- \* КОЕ — колониеобразующая единица
- \*\* БОЕ — бурстобразующая (очень быстро размножающаяся) единица
- # — сохраняют способность к делению
- ↓ — стрелки, указывающие направление развития



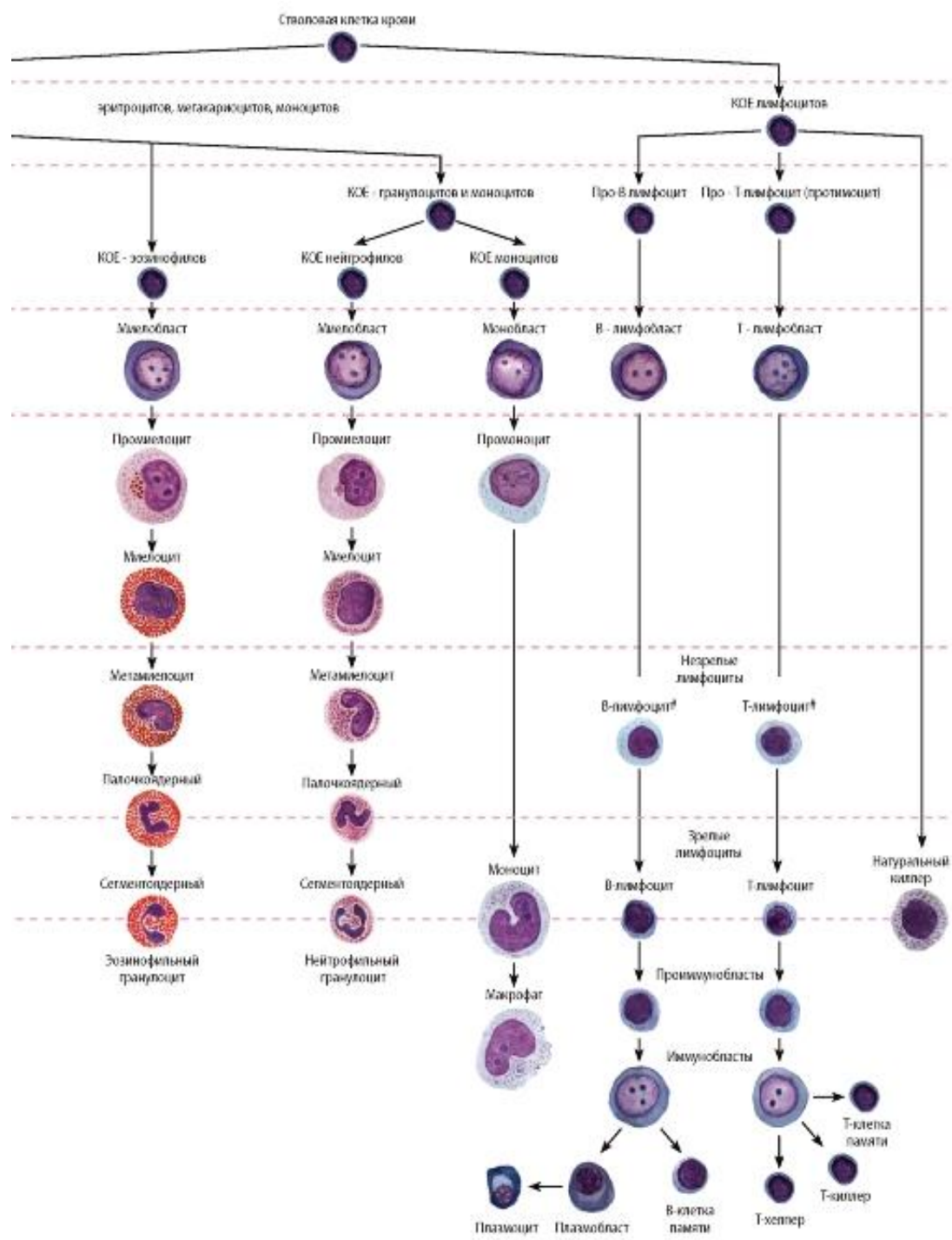


Рис. 56. Схема кроветворения

Структурные преобразования гемопоэтических клеток (начиная со стадии морфологически распознаваемых предшественников)

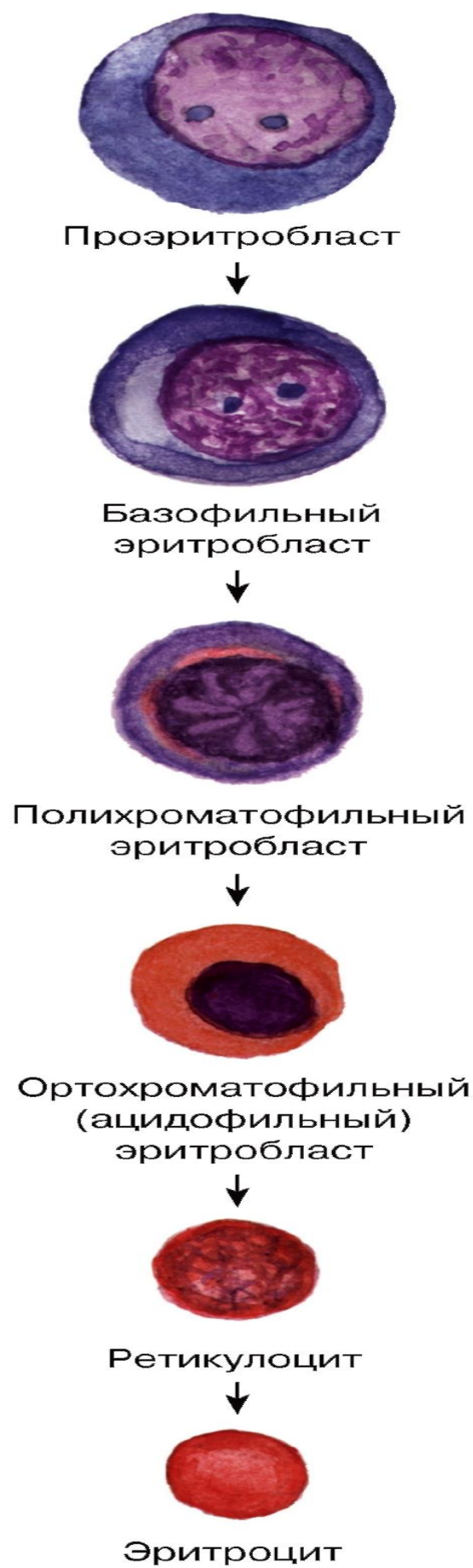
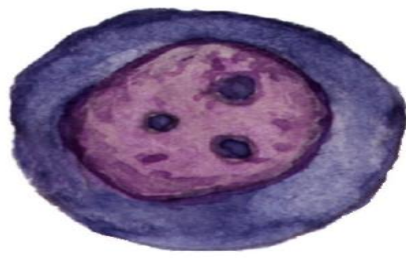
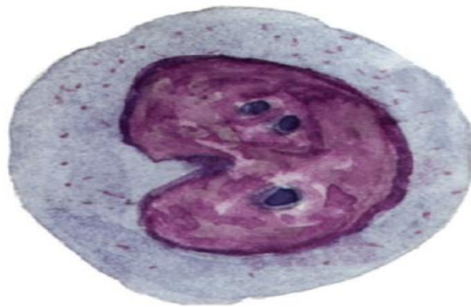


Рис. 57. Эритропоэз

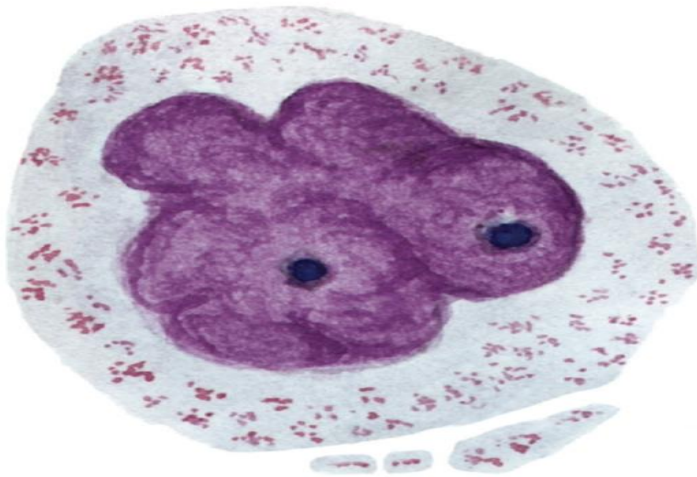




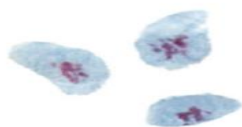
Мегакариобласт



Промегакариоцит



Мегакариоцит



Тромбоциты

Рис. 58. Тромбоцитопоз

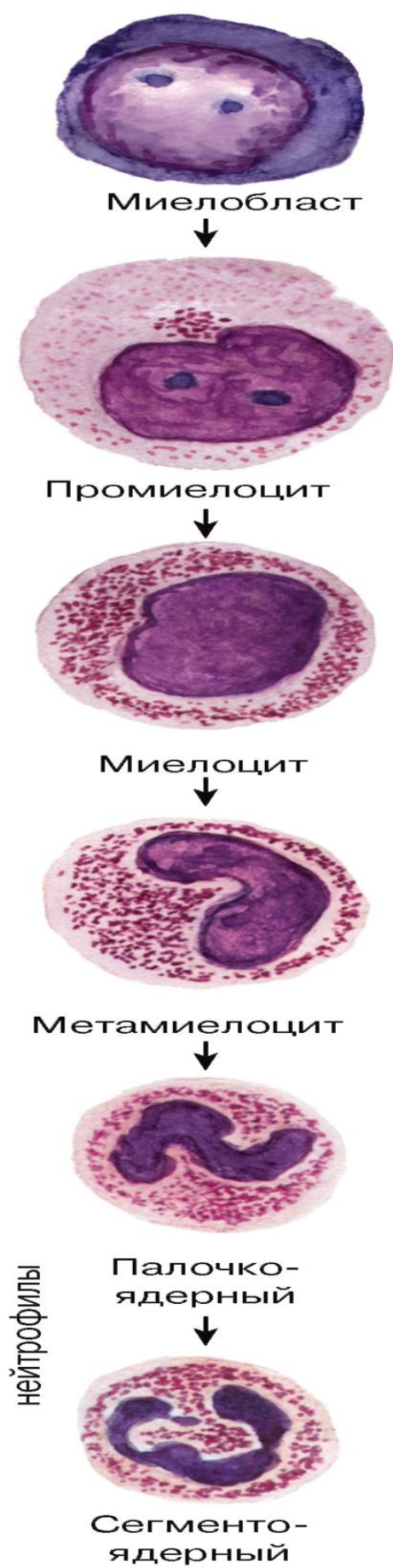


Рис. 59. Гранулоцитопоз: образование нейтрофильных гранулоцитов

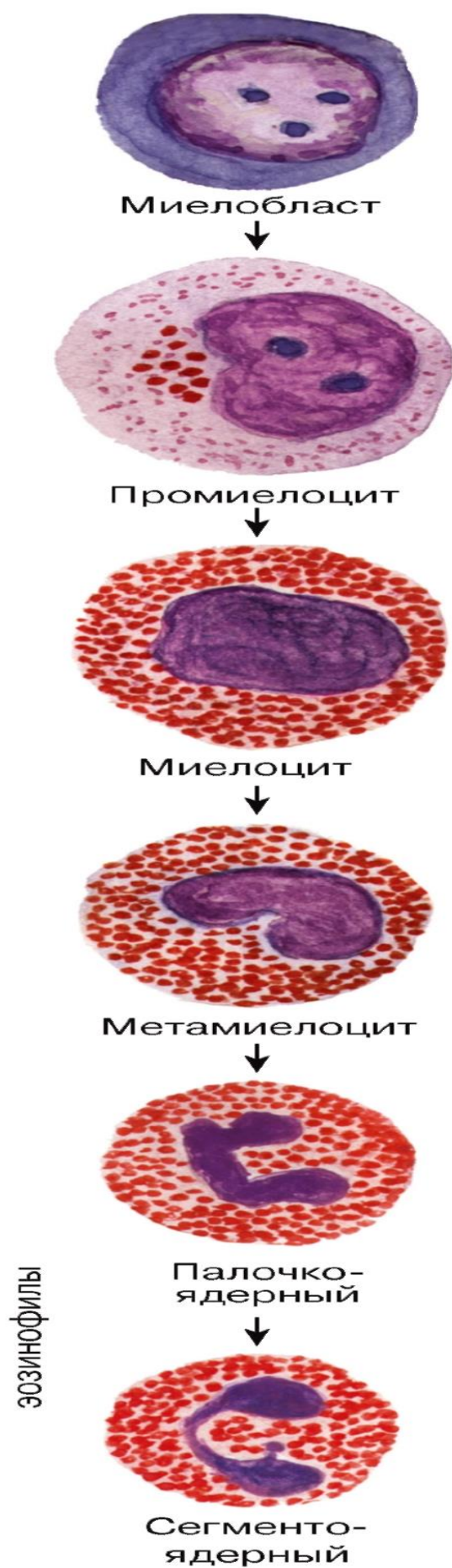


Рис. 60. Гранулоцитопоз: образование эозинофильных гранулоцитов

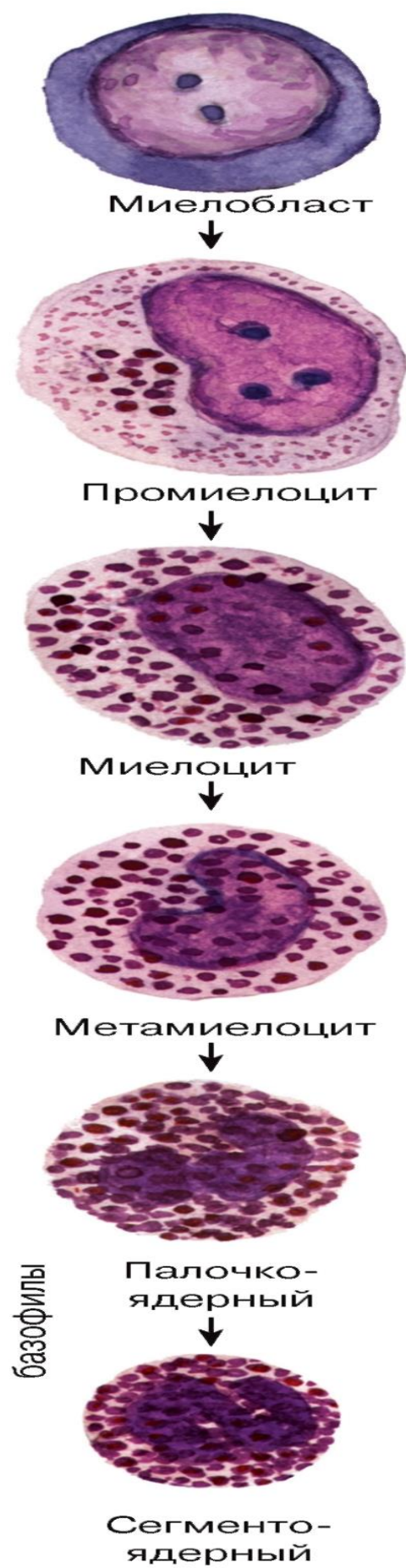
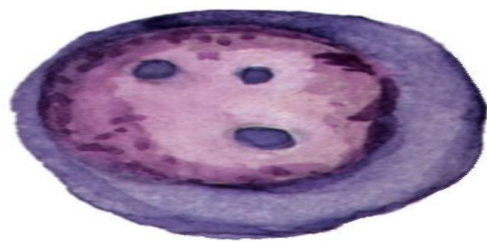
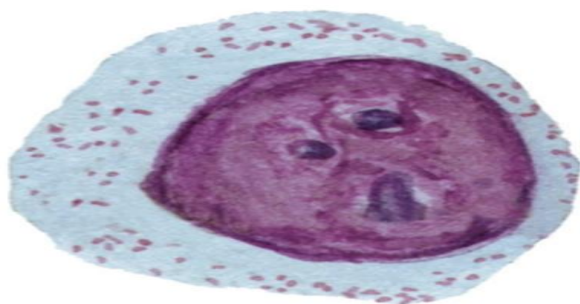


Рис. 61. Гранулоцитопоз: образование базофильных гранулоцитов

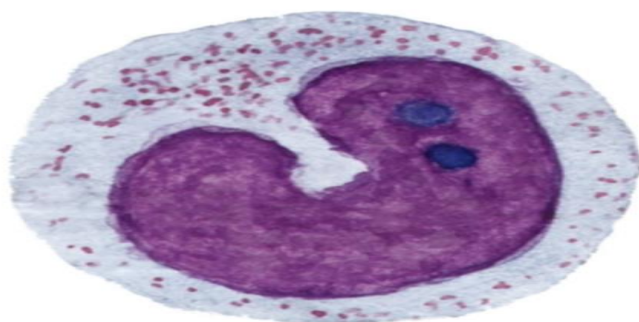




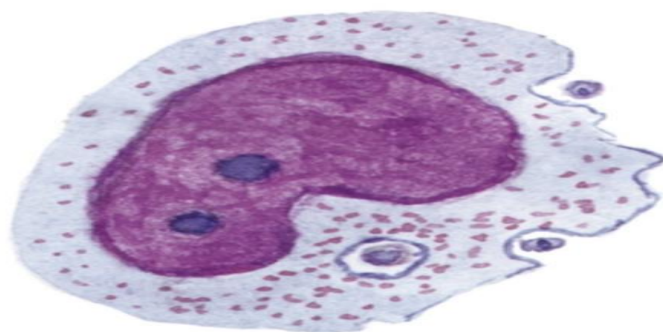
Монобласт



Промоноцит



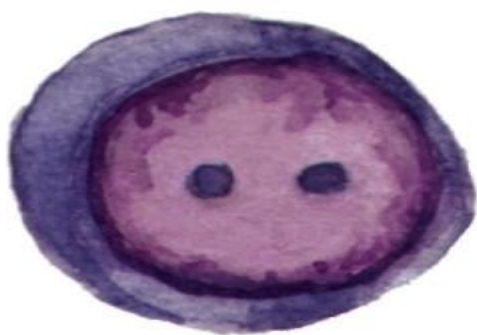Моноцит



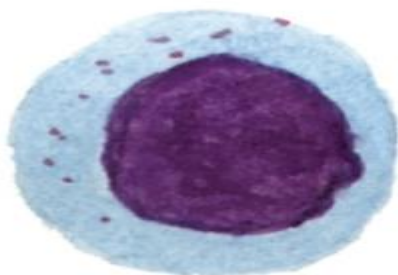
Макрофаг

Рис. 62. Моноцитопоз: образование моноцитов и макрофагов

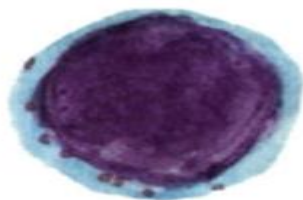




В- (Т)-лимфобласт



Незрелый В- (Т)-лимфоцит



Зрелый В- (Т)-лимфоцит

Рис. 63. Лимфоцитопоз (антиген-независимый этап)

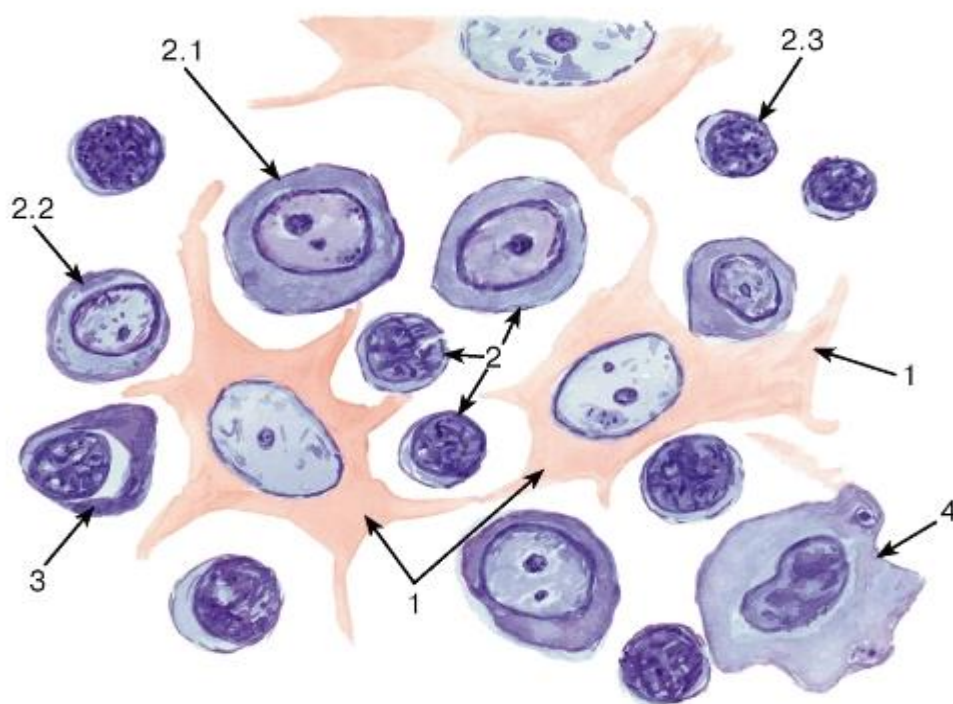


Рис. 64. Лимфоидная ткань (лимфатический узел)

Окраска: гематоксилин-эозин

1 - клетки ретикулярной ткани; 2 - лимфоциты: 2.1 - большой лимфоцит (лимфобласт), 2.2 - средний лимфоцит (незрелый), 2.3 - малый лимфоцит (зрелая форма); 3 - плазмоцит; 4 - макрофаг

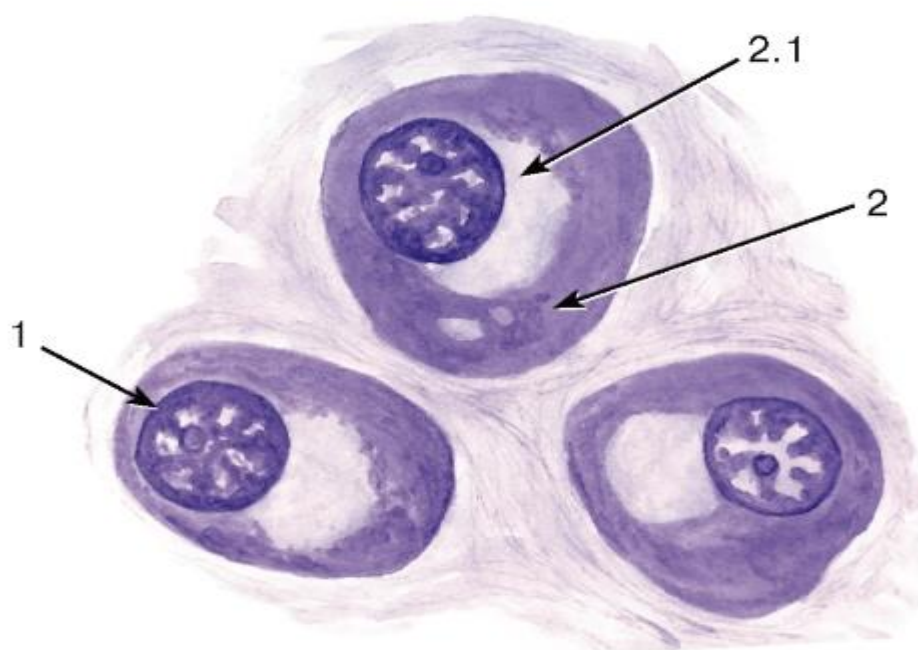


Рис. 65. Плазмоциты в лимфоидной ткани (лимфатический узел в условиях иммунной реакции)

Окраска: галлоцианин

1 - ядро; 2 - цитоплазма: 2.1 - околядерный «дворик»

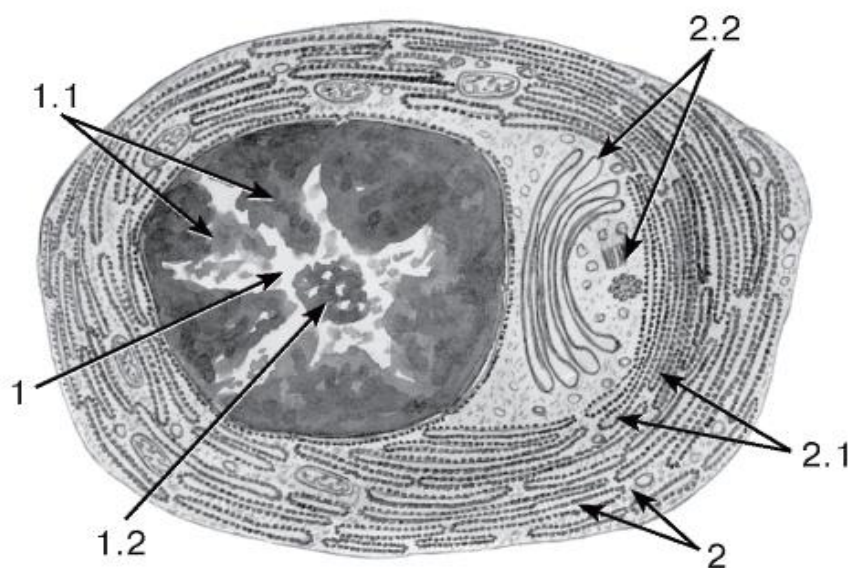


Рис. 66. Ультраструктура плазмочита

*Рисунок с ЭМФ*

1 - ядро: 1.1 - гетерохроматин в виде спиц колеса, 1.2 - ядрышко; 2 - цитоплазма: 2.1 - цистерны гранулярной эндоплазматической сети, 2.2 - комплекс Гольджи и центриоли (соответствуют расположению околядерного «дворика» на гистологических препаратах)

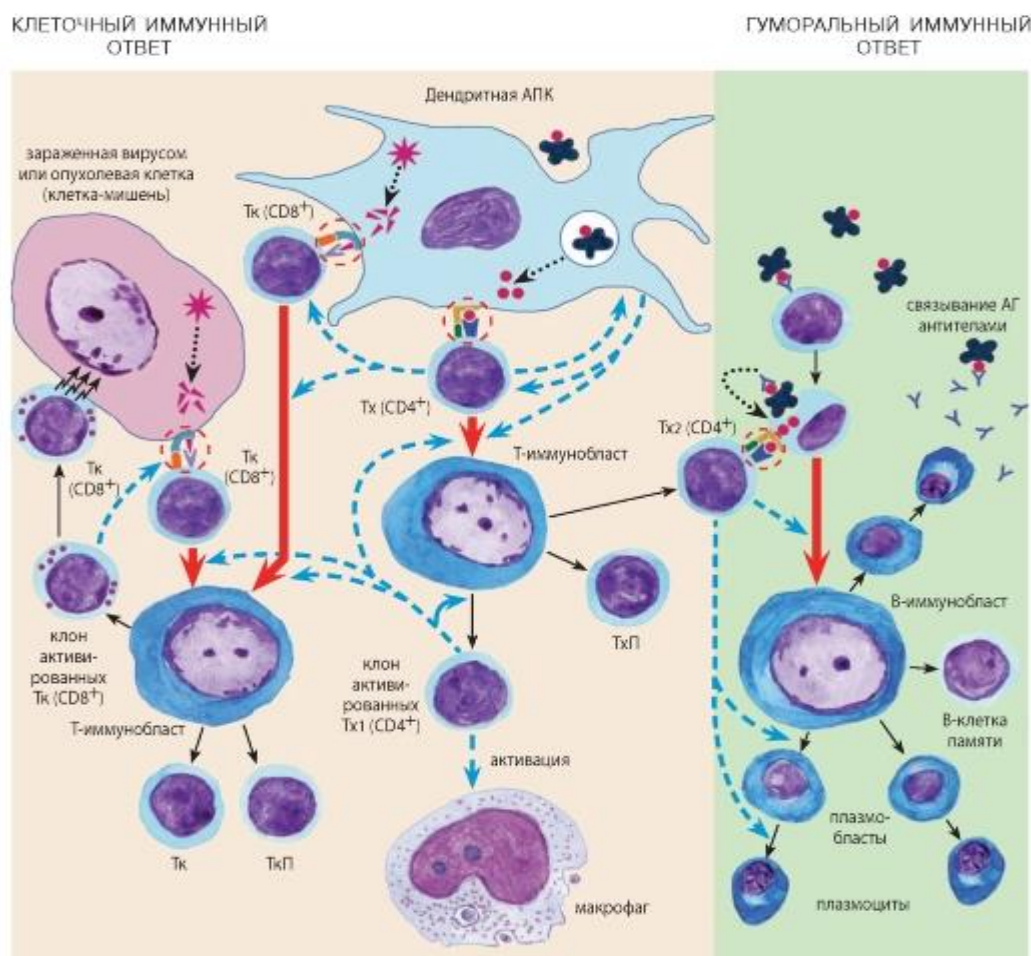


Рис. 67. Схема иммуногенеза:

## ГЛАВА 5. КЛЕТОЧНЫЙ ИММУНИТЕТ.

*Образование Тх.* Дендритные АПК поглощают экзогенные АГ, подвергают их процессингу и экспрессируют на своей поверхности в виде комплекса ЭАГ/ МНС II. Тх (CD4+) связываются с этим комплексом посредством ТКР и молекулы CD4 (*двойное иммунное распознавание*). При этом АПК и Тх воздействуют друг на друга цитокинами. Активированные Тх подвергаются БТП, превращаясь в один из двух подклассов (Тх1 или Тх2). Тх1 стимулируют преимущественно реакции клеточного иммунитета: они выделяют цитокины, способствующие образованию Тх, Тк и активирующие макрофаги. Тх2 стимулируют преимущественно реакции гуморального иммунитета (см. ниже). Часть Тх превращаются в ТхП.

*Образование Тк.* Дендритные АПК и зараженные вирусами или опухолевые клетки-мишени подвергают процессингу эндогенные АГ и экспрессируют их на своей поверхности в виде комплекса ЭАГ/МНС I. Тк (CD8+) связываются с этим комплексом посредством ТКР и молекулы CD8 (*двойное иммунное распознавание*). Последующие активация, БТП и дифференцировка Тк требуют помощи со стороны Тх1, выделяющих соответствующие цитокины. Активированные Тк выделяют цитокины и уничтожают клетки-мишени, распознавая комплекс АГ/МНС I на их поверхности (не показано), прикрепляясь к ним и выделяя цитотоксические вещества, накопленные в цитоплазматических гранулах. Часть Тк превращаются в ТкП.

### 5.1 ГУМОРАЛЬНЫЙ ИММУНИТЕТ.

В-лимфоциты специфически связывают экзогенные АГ с помощью поверхностных иммуноглобулиновых рецепторов, поглощают их, подвергают процессингу и экспрессируют на своей поверхности в виде комплекса ЭАГ/МНС II. Тх2 (CD4+) связываются с этим комплексом посредством ТКР и молекулы CD4 (*двойное иммунное распознавание*), выделяя цитокины, которые активируют В-лимфоциты, стимулируют их БТП и дифференцировку в плазматические клетки, секретирующие иммуноглобулины (антитела). При воздействии АГ формируются также В-клетки памяти.

*Представленная схема соответствует антиген-зависимому этапу лимфоцитопоза*

#### Условные обозначения и сокращения





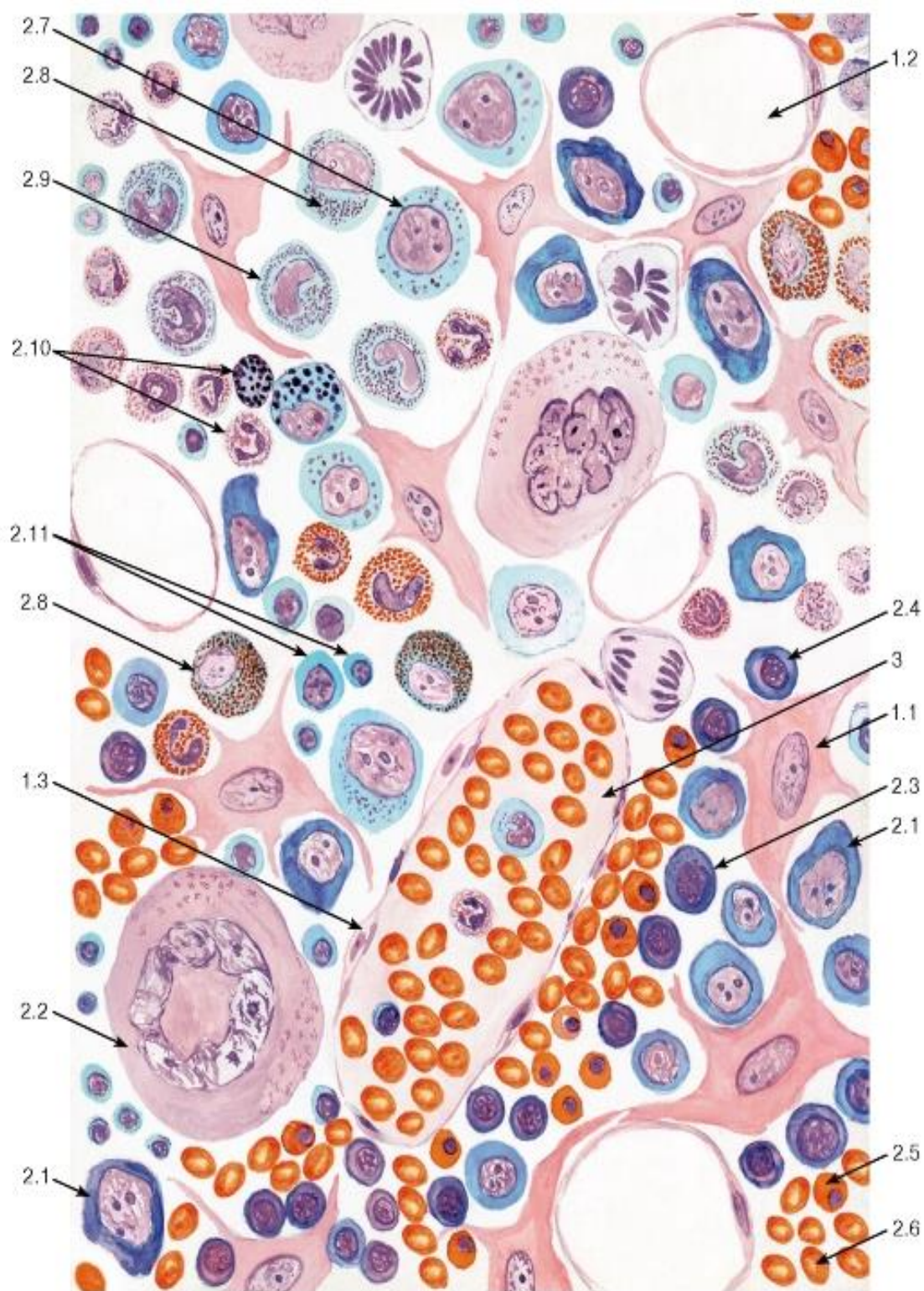


Рис. 68. Миелоидная ткань (красный костный мозг)

Окраска: азур II-эозин

1 - клетки стромы: 1.1 - ретикулярная клетка, 1.2 - жировая клетка (адиipoцит), 1.3 - макрофаг; 2 - гемопоэтические клетки: 2.1 - бластные формы, 2.2 - мегакариоцит, 2.3 - эритробласт базофильный, 2.4 - эритробласт полихроматофильный, 2.5 - эритробласт ортохроматофильный, 2.6 - зрелый эритроцит, 2.7 - промиелоцит, 2.8 - миелоцит, 2.9 - метамиелоцит (юный), 2.10 - зрелые гранулоциты, 2.11 - лимфоциты; 3 - синусоид, содержащий зрелые форменные элементы крови



## Волокнистые соединительные ткани

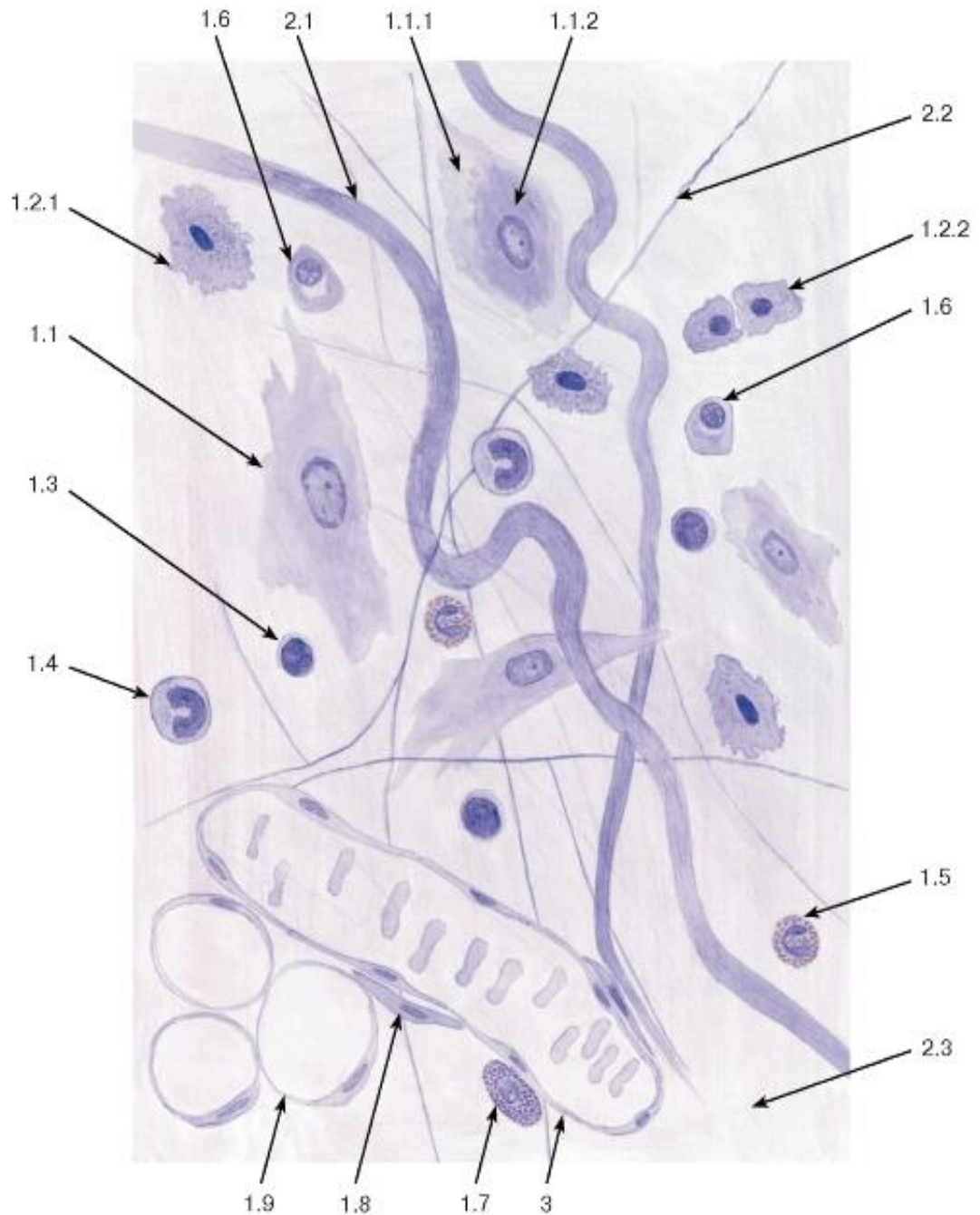


Рис. 69. Рыхлая волокнистая соединительная ткань (пленочный препарат)

Окраска: железный гематоксилин

1 - клетки: 1.1 - фибробласт, 1.1.1 - эктоплазма, 1.1.2 - эндоплазма, 1.2 - гистиоцит (макрофаг), 1.2.1 - активированный гистиоцит, 1.2.2 - неактивные гистиоциты, 1.3 - лимфоцит, 1.4 - моноцит, 1.5 - эозинофил, 1.6 - плазмоцит, 1.7 - тучная клетка, 1.8 - адвентициальная клетка, 1.9 - адипоцит;

2 - межклеточное вещество: 2.1 - коллагеновое волокно, 2.2 - эластическое волокно, 2.3 - основное (аморфное) вещество; 3 - кровеносный сосуд

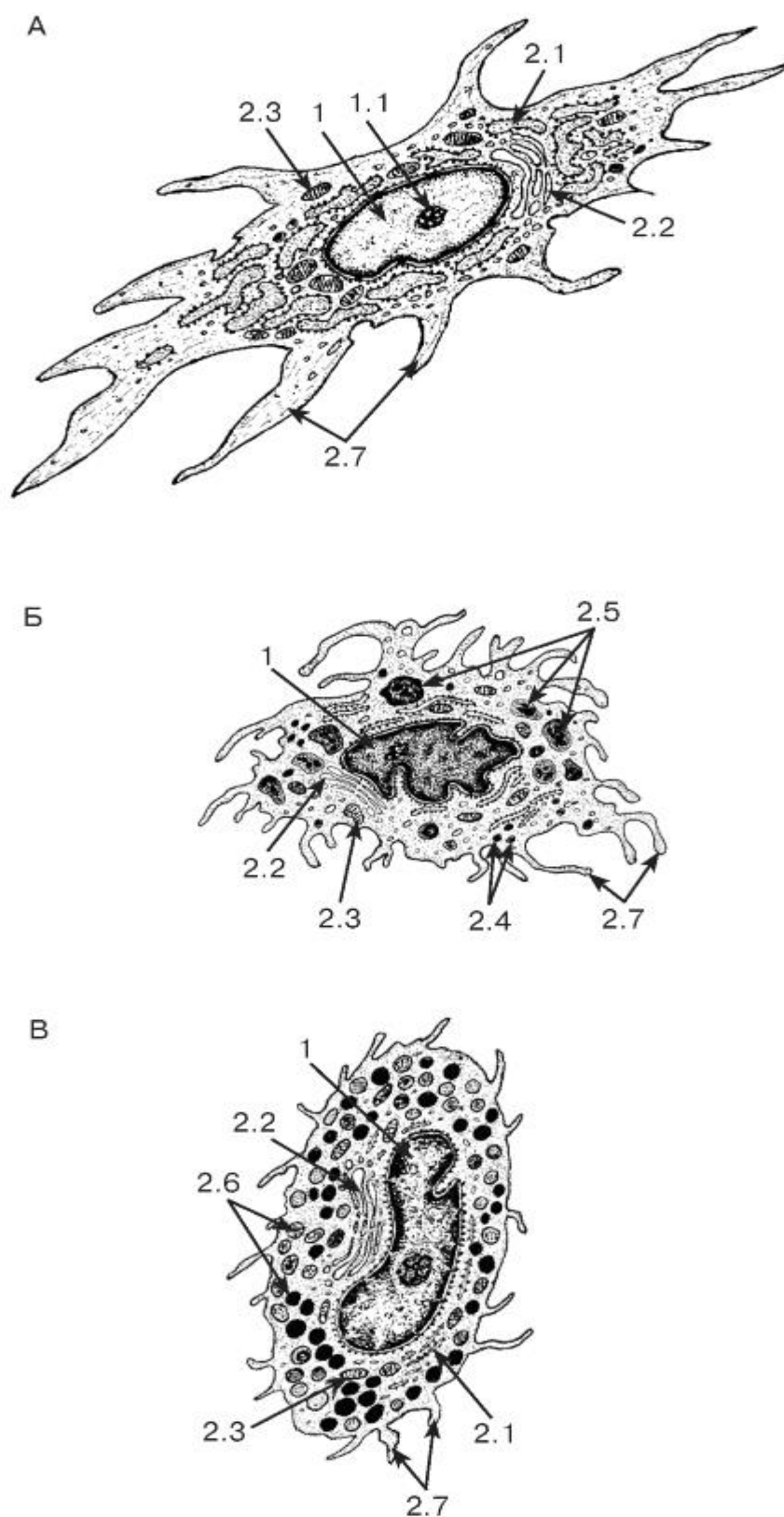


Рис. 70. Ультраструктурная организация клеток соединительной ткани

*Рисунки с ЭМФ*

А - фибробласт; Б - гистиоцит; В - тучная клетка

1 - ядро: 1.1 - ядрышко; 2 - цитоплазма: 2.1 - цистерна гранулярной эндоплазматической сети, 2.2 - комплекс Гольджи, 2.3 - митохондрии, 2.4 - лизосомы, 2.5 - фаголизосомы, 2.6 - секреторные гранулы, 2.7 - отростки

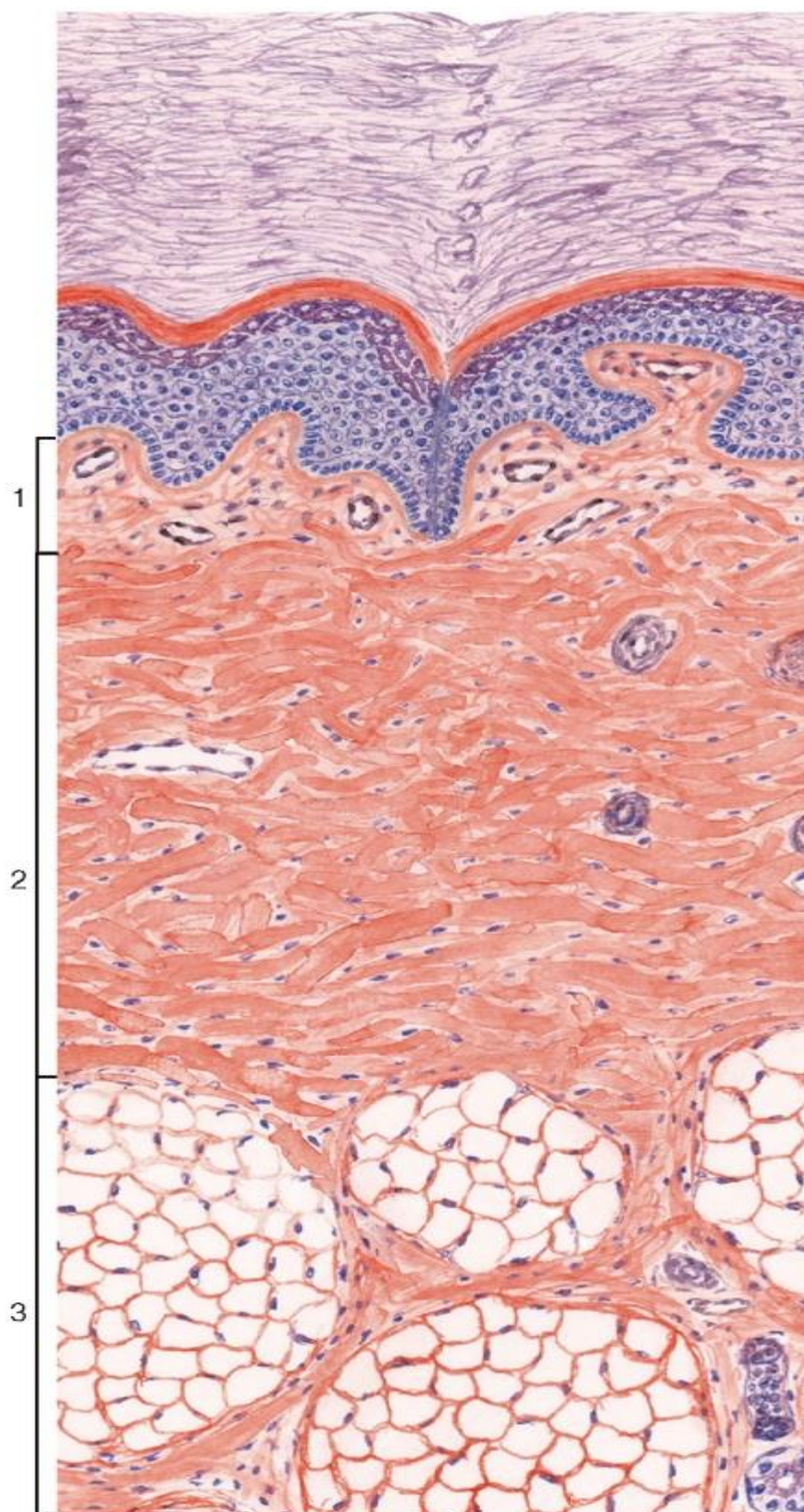


Рис. 71. Различные виды соединительных тканей (кожа пальца)

Окраска: гематоксилин-эозин

1 - рыхлая волокнистая соединительная ткань; 2 - плотная волокнистая неоформленная соединительная ткань; 3 - жировая ткань



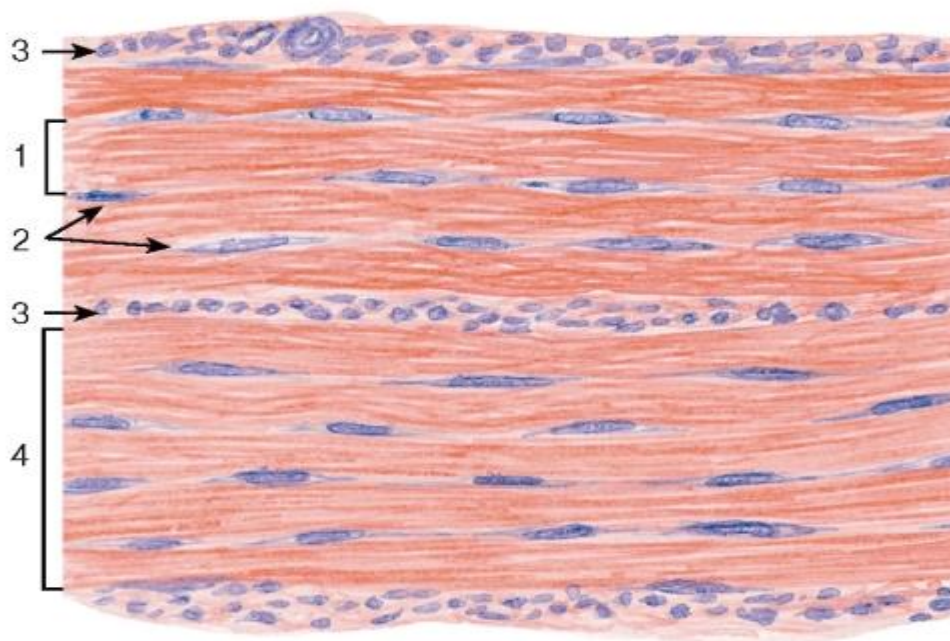


Рис. 72. Плотная волокнистая оформленная соединительная ткань (сухожилие, продольный срез)

*Окраска: гематоксилин-эозин*

1 - первичный сухожильный пучок; 2 - сухожильные клетки (фиброциты); 3 - эндотендиний; 4 - вторичный сухожильный пучок

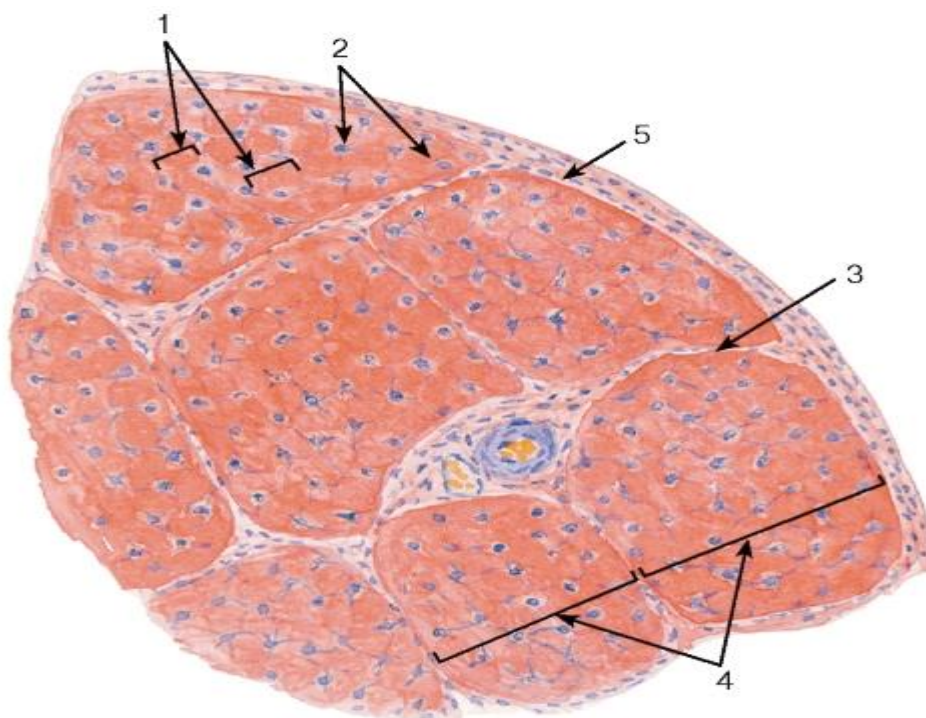


Рис. 73. Плотная волокнистая оформленная соединительная ткань (сухожилие, поперечный срез)

*Окраска: гематоксилин-эозин*

1 - первичные сухожильные пучки; 2 - сухожильные клетки (фиброциты); 3 - эндотендиний; 4 - вторичные сухожильные пучки; 5 - перитендиний

Скелетные соединительные ткани

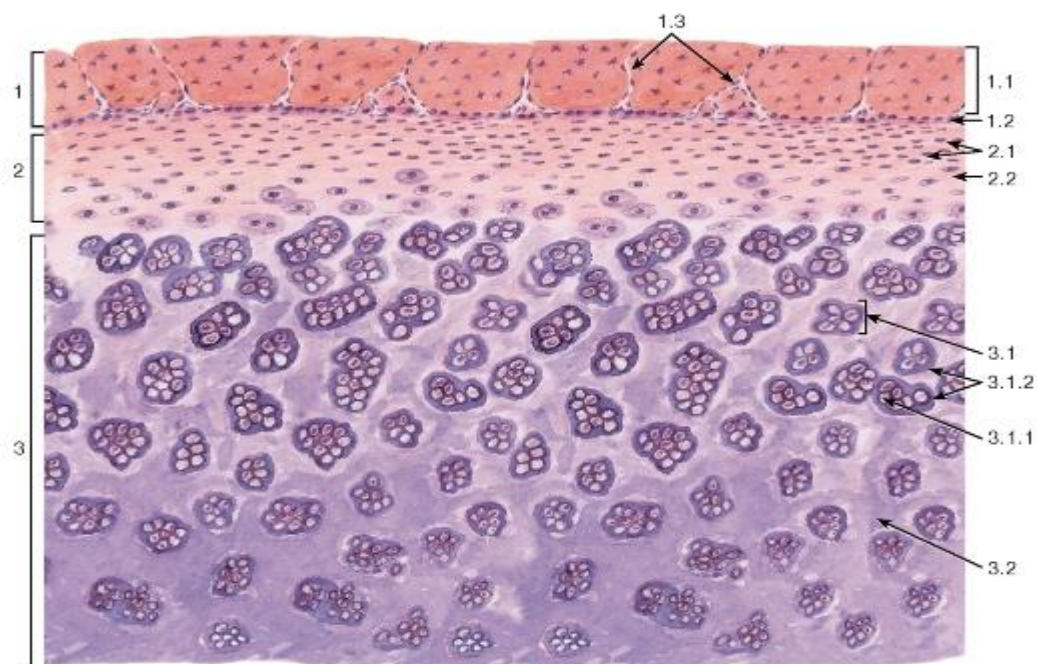


Рис. 74. Гиалиновая хрящевая ткань (участок гиалинового хряща)

Окраска: гематоксилин-эозин

1 - надхрящница: 1.1 - наружный фиброзный слой, 1.2 - внутренний (хондрогенный) клеточный слой, 1.3 - кровеносные сосуды; 2 - зона молодого хряща: 2.1 - хондроциты, 2.2 - межклеточное вещество (хрящевой матрикс); 3 - зона зрелого хряща: 3.1 - клеточная территория, 3.1.1 - изогенная группа хондроцитов, 3.1.2 - территориальный матрикс, 3.2 - интертерриториальный матрикс

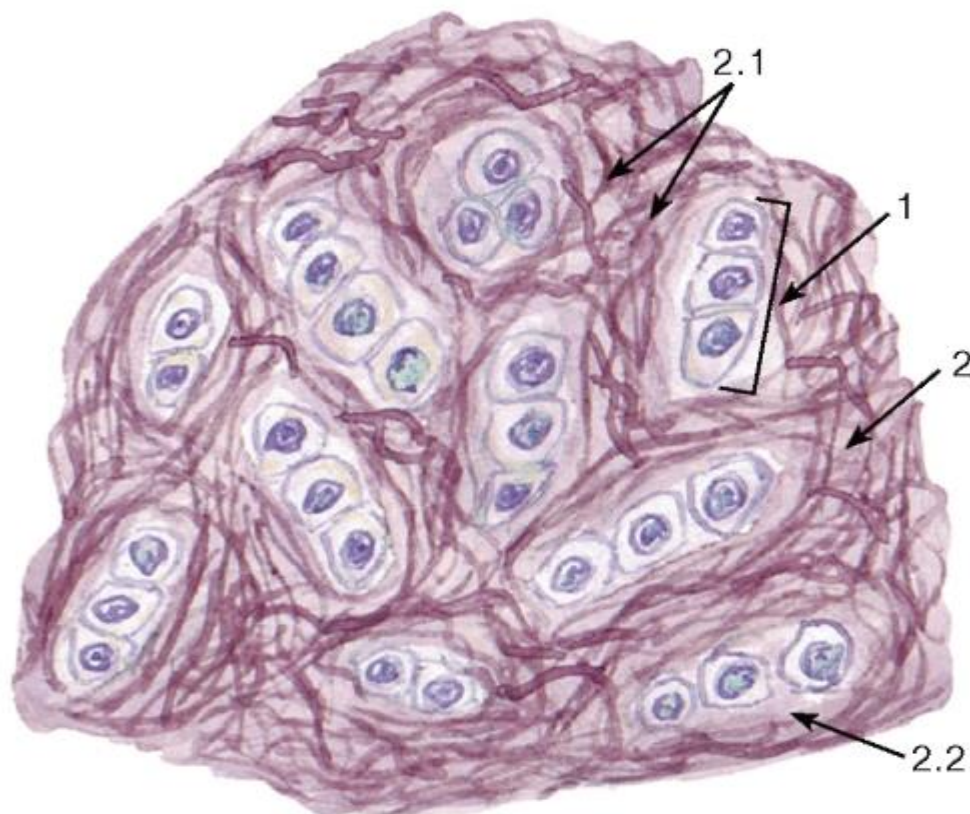


Рис. 75. Эластическая хрящевая ткань (участок эластического хряща)



Окраска: орсеин-гематоксилин

1 - изогенная группа хондроцитов; 2 - межклеточное вещество (хрящевой матрикс):  
2.1 - эластические волокна, 2.2 - основное вещество

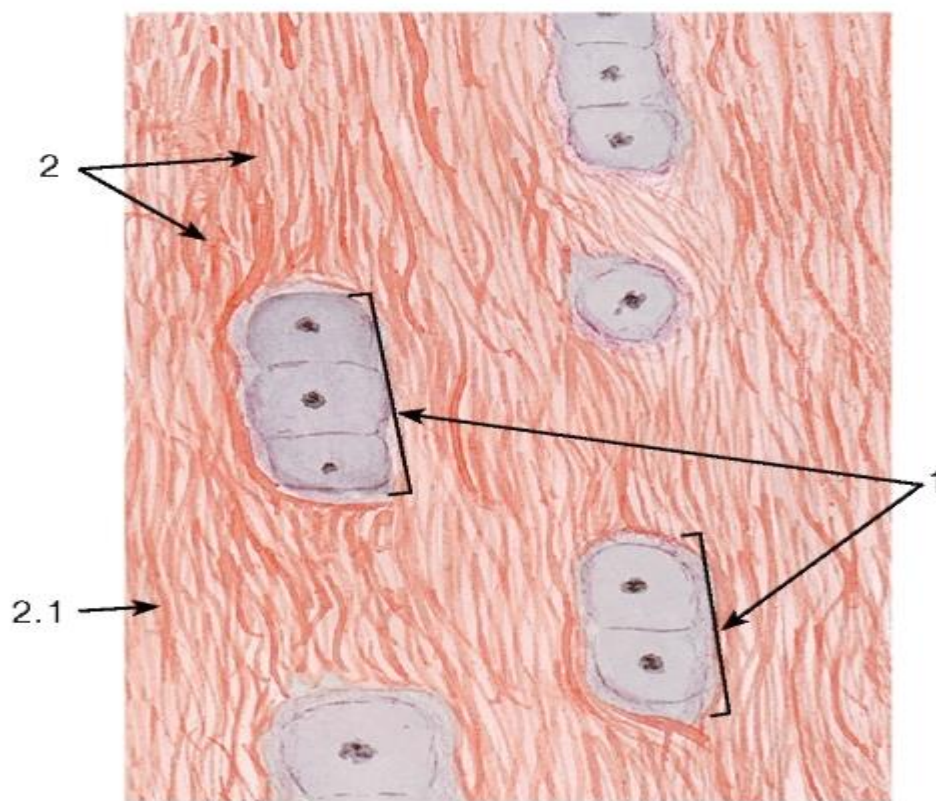


Рис. 76. Волокнистая (фиброзная) хрящевая ткань (участок волокнистого хряща)

Окраска: гематоксилин-эозин

1 - изогенные группы хондроцитов; 2 - межклеточное вещество (хрящевой матрикс):  
2.1 - коллагеновые волокна

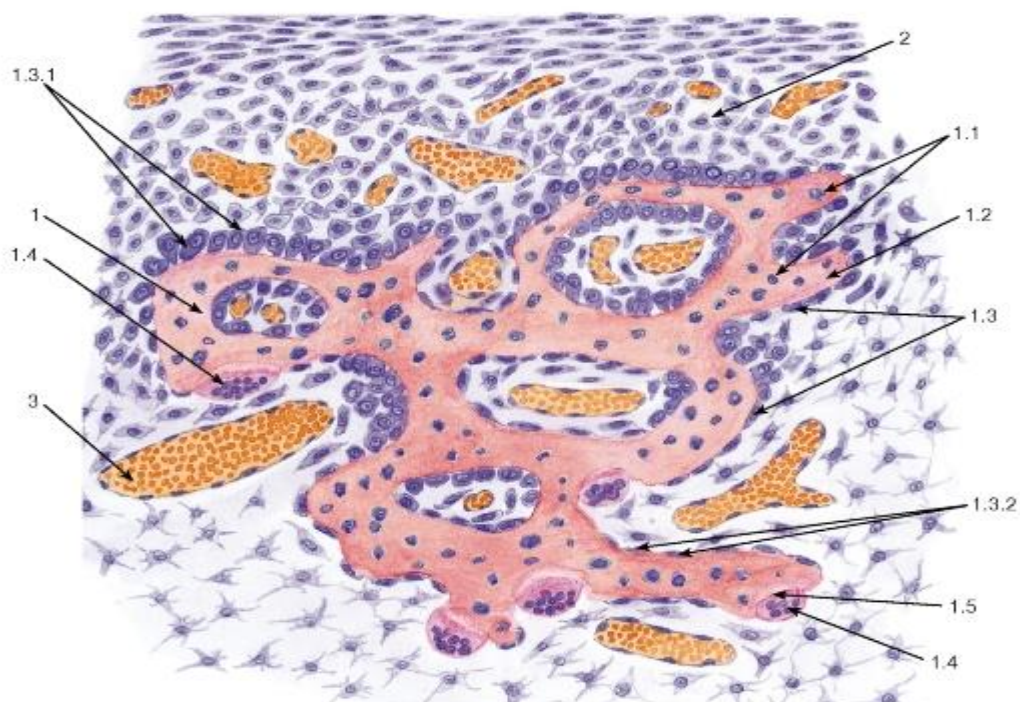


Рис. 77. Развитие костной ткани непосредственно из мезенхимы (прямой остеогенез)

Окраска: гематоксилин-эозин

1 - костная трабекула: 1.1 - лакуны остеоцитов, 1.2 - обызвествленное межклеточное вещество, 1.3 - остеобласты, 1.3.1 - активные остеобласты, 1.3.2 - неактивные остеобласты, 1.4 - остеокласты, 1.5 - эрозивная лакуна; 2 - клетки остеогенной (дифференцирующей из мезенхимы) соединительной ткани; 3 - кровеносный сосуд

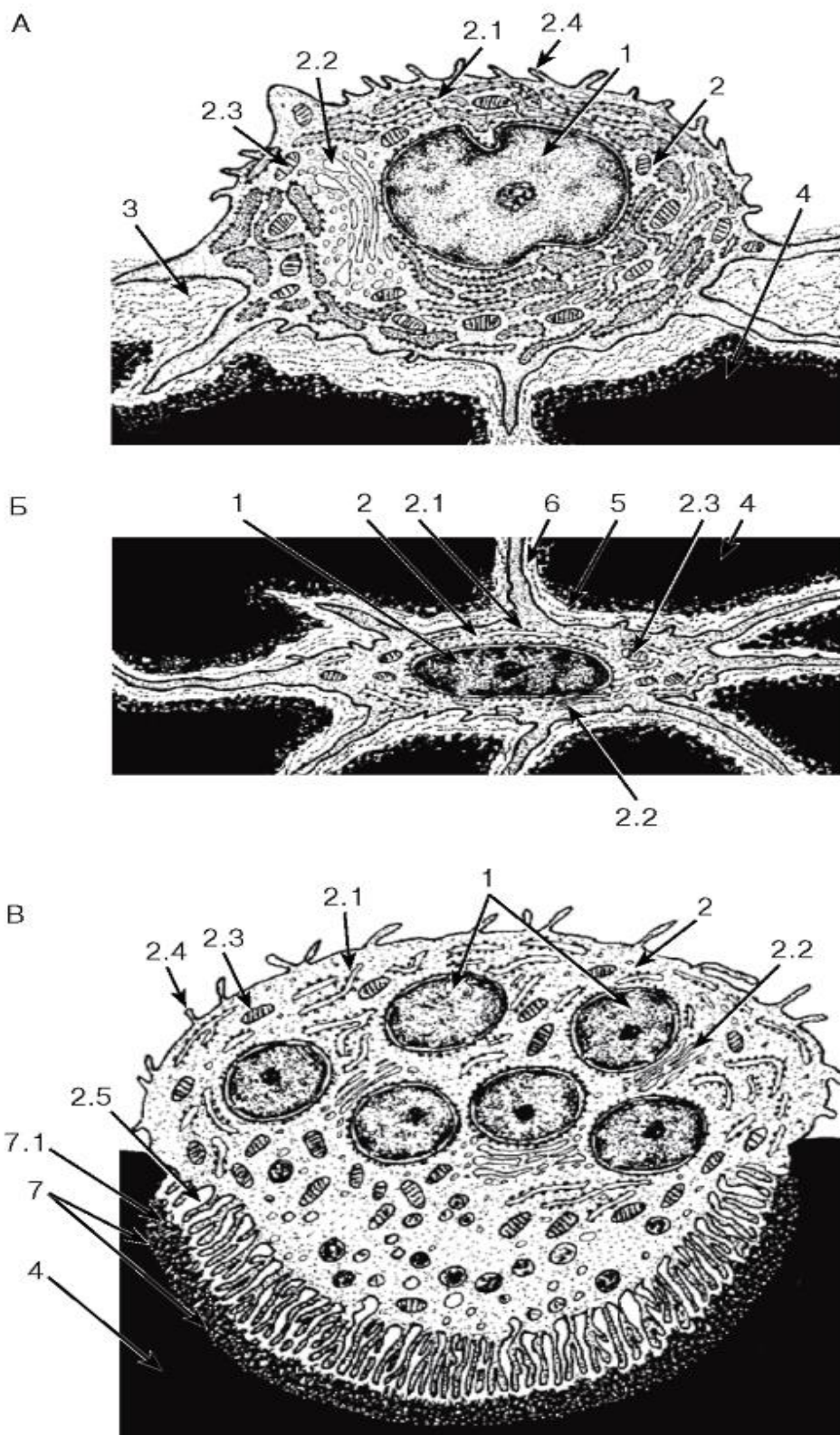


Рис. 78. Ультраструктурная организация клеток костной ткани



Рисунки с ЭМФ

А - остеобласт; Б - остеоцит; В - остеокласт

1 - ядро (ядра); 2 - цитоплазма: 2.1 - цистерны гранулярной эндоплазматической сети, 2.2 - комплекс Гольджи, 2.3 - митохондрии, 2.4 - микроворсинки, 2.5 - микроскладчатая кайма (цитоплазматические отростки); 3 - остеоид; 4 - обызвествленное межклеточное вещество; 5 - лакуна остеоида (содержит тело клетки); 6 - костные каналы с отростками остеоида; 7 - эрозивная лакуна: 7.1 - эрозивный фронт

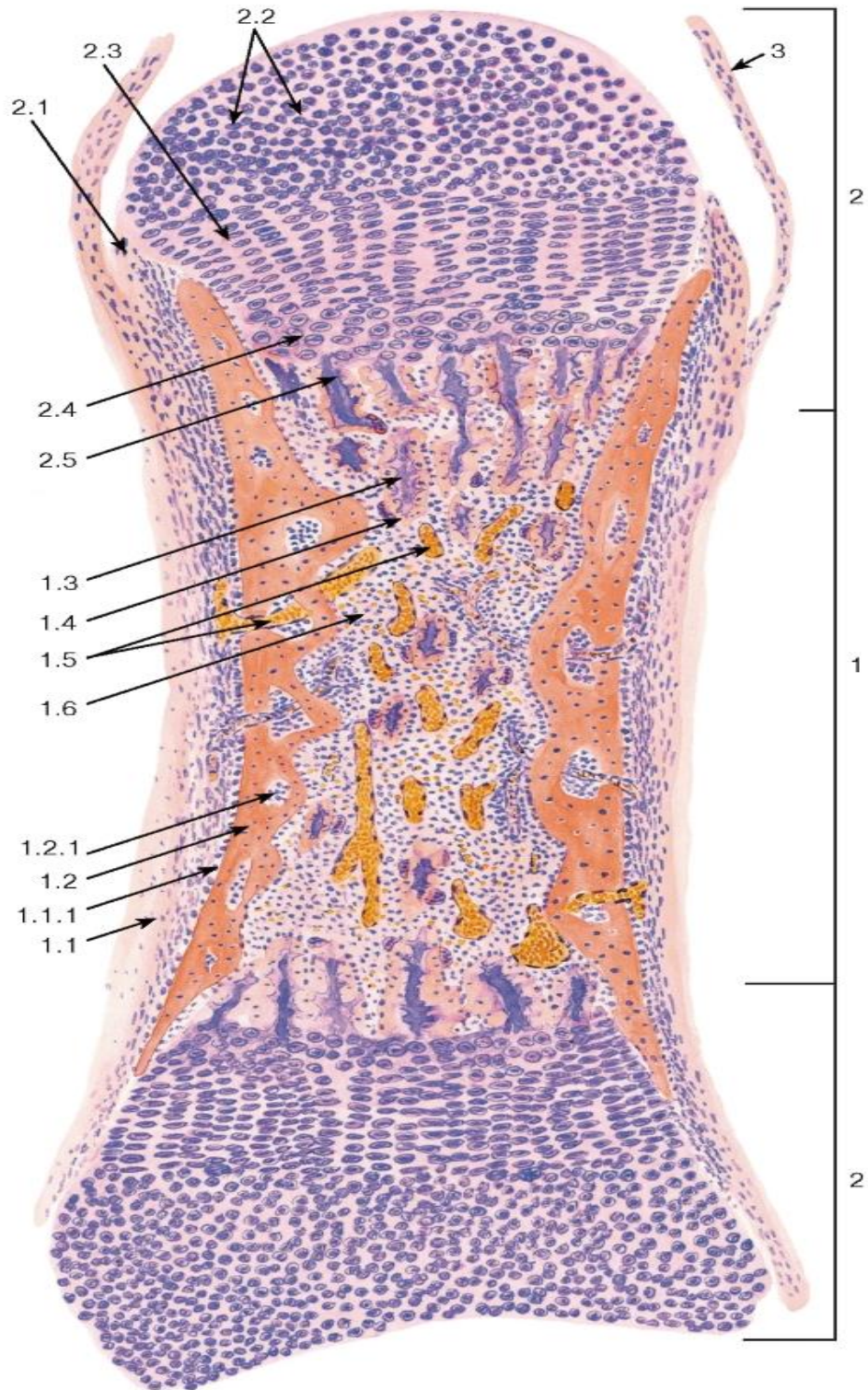


Рис. 79. Развитие кости на месте хряща (непрямой остеогенез)

*Окраска: гематоксилин-эозин*

1 - диафиз: 1.1 - надкостница, 1.1.1 - остеогенный слой (внутренний слой надкостницы), 1.2 - перихондральное костное кольцо, 1.2.1 - отверстие, 1.3 - остатки обызвествленного хряща, 1.4 - эндохондральная кость, 1.5 - кровеносные сосуды, 1.6 - формирующийся костный мозг; 2 - эпифизы: 2.1 - надхрящница, 2.2 - зона покоя, 2.3 - зона пролиферации (с колонками хондроцитов), 2.4 - зона гипертрофии, 2.5 - зона кальцификации; 3 - суставная сумка

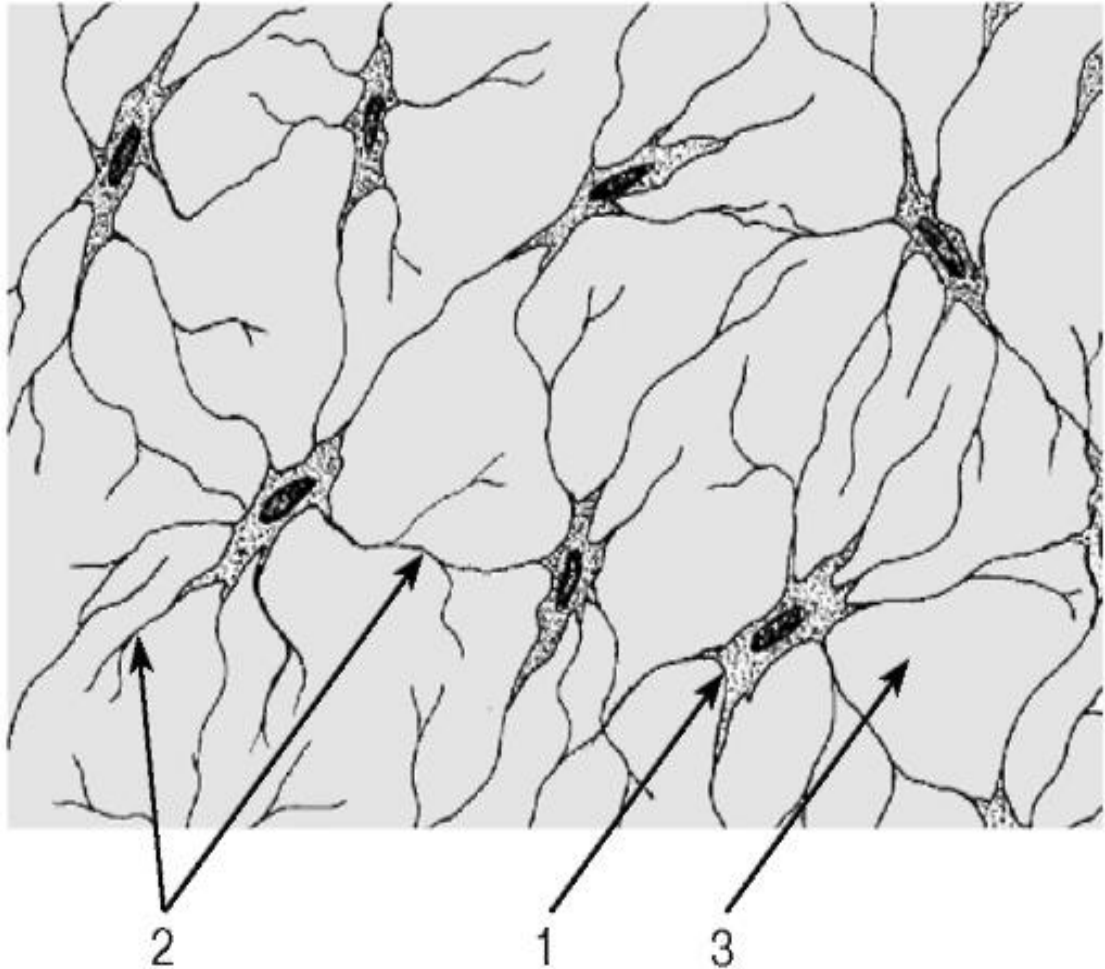


Рис. 80. Грубоволокнистая костная ткань (тотальный плоскостной препарат)

*Не окрашен*

1 - лакуна остеоицита (место расположения тела клетки); 2 - костные каналы (содержащие отростки остеоицитов); 3 - межклеточное вещество



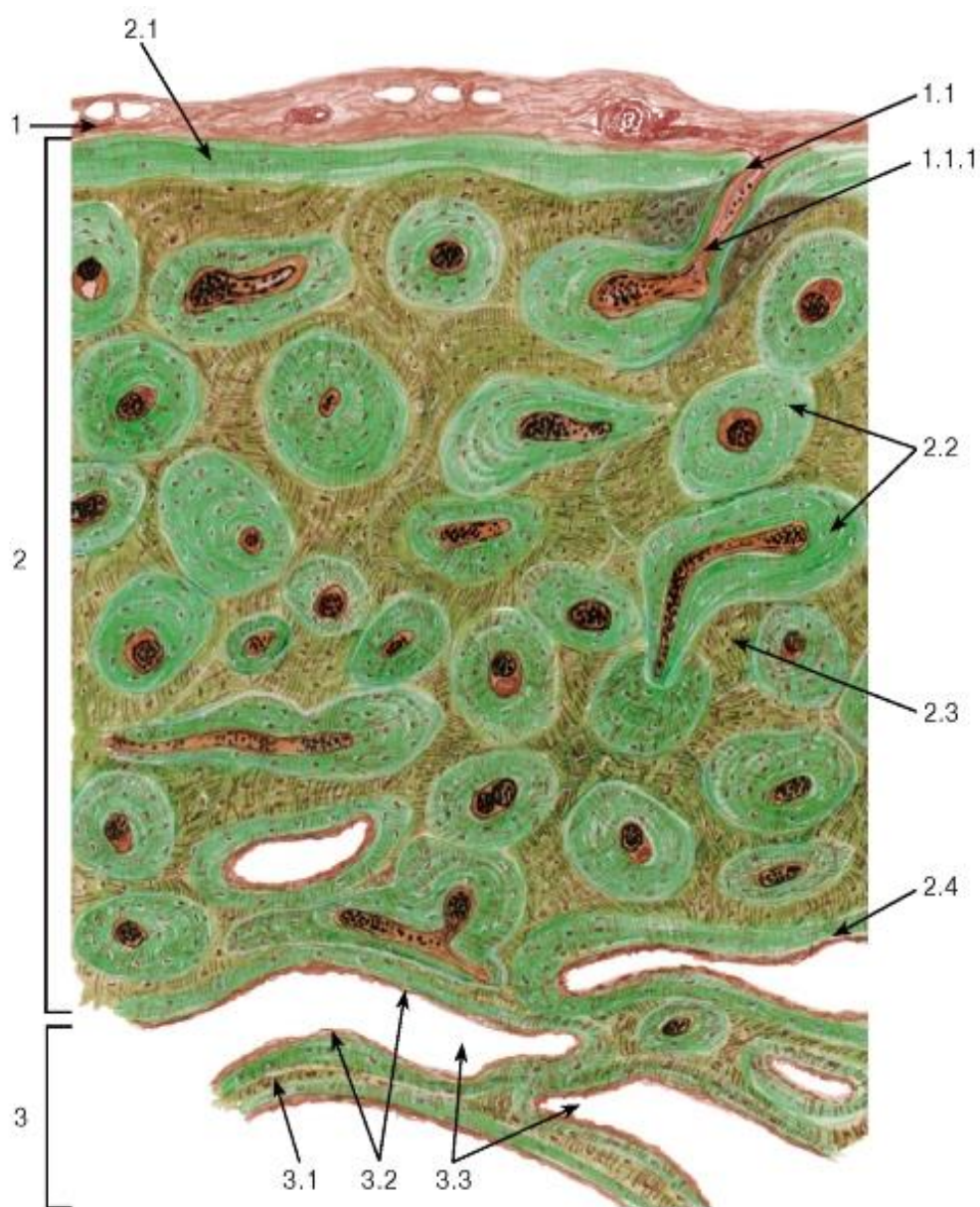


Рис. 81. Пластинчатая костная ткань (поперечный срез диафиза декальцинированной трубчатой кости)

Окраска: *тионин-пикриновая кислота*

1 - надкостница: 1.1 - перфорирующий (фолькмановский) канал, 1.1.1 - кровеносный сосуд;

2 - компактное вещество кости: 2.1 - наружные опоясывающие пластинки, 2.2 - остеоны, 2.3 - интерстициальные пластинки, 2.4 - внутренние опоясывающие пластинки; 3 - губчатое вещество кости: 3.1 - костные трабекулы, 3.2 - эндост, 3.3 - межатрабекулярные пространства

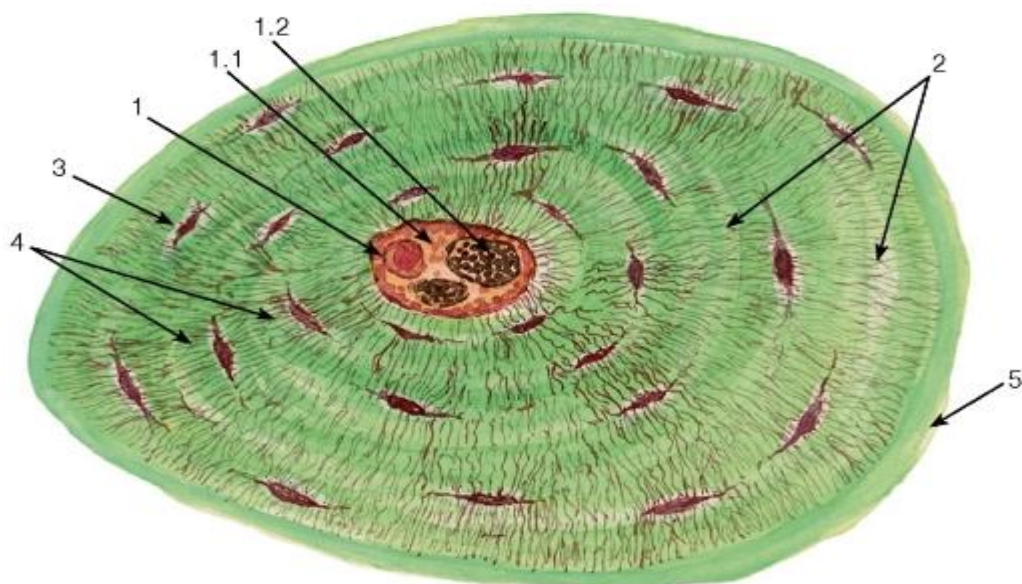


Рис. 82. Поперечный срез остеона

(диафиз декальцинированной трубчатой кости)

Окраска: *тионин-пикриновая кислота*

1 - канал остеона: 1.1 - соединительная ткань, 1.2 - кровеносные сосуды; 2 - concentric костные пластинки; 3 - лакуна остеокита, содержащее его тело; 4 - костные каналы с отростками остеокитов; 5 - цементирующая линия

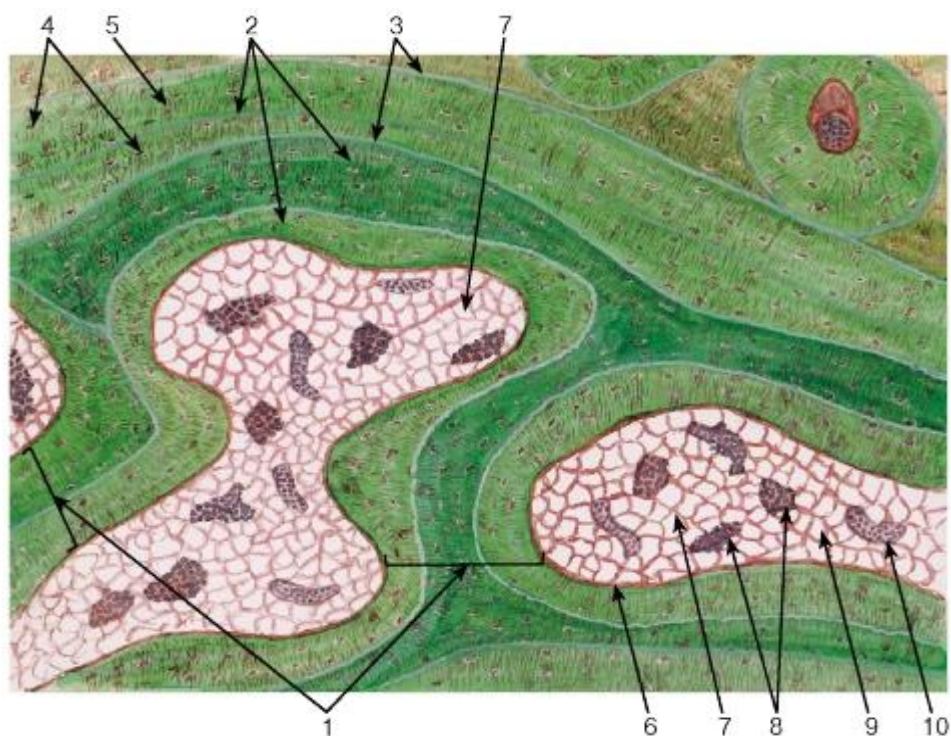


Рис. 83. Пластинчатая костная ткань. Участок губчатого вещества (диафиз декальцинированной трубчатой кости)

Окраска: *тионин-пикриновая кислота*

1 - костные трабекулы; 2 - пакеты костных пластинок; 3 - цементирующие линии; 4 - лакуны остеокитов, содержащие их тела; 5 - костные каналы с отростками остеокитов; 6 - эндост; 7 - межтрабекулярные пространства; 8 - костный мозг; 9 - жировая ткань; 10 - кровеносный сосуд



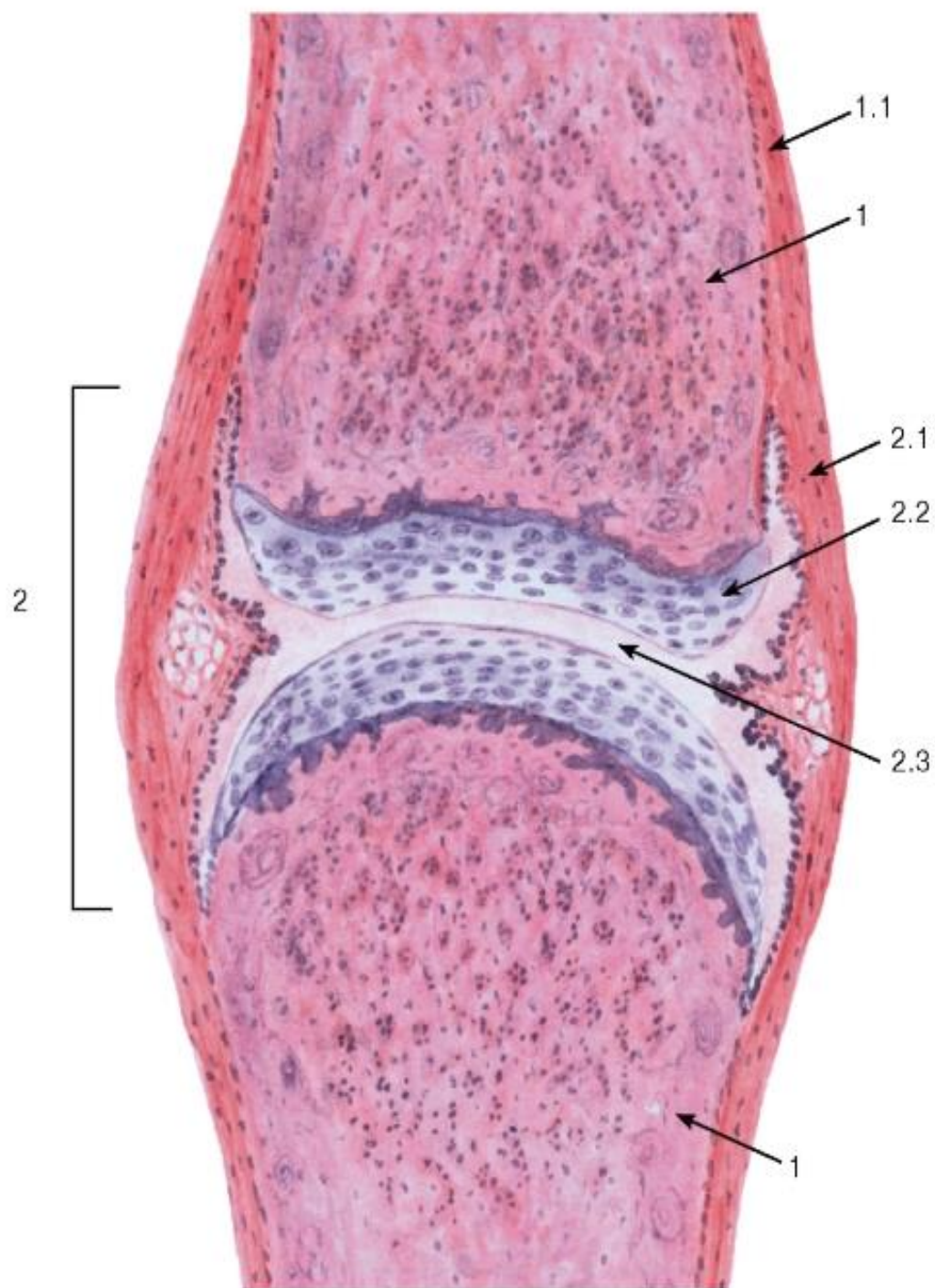


Рис. 84. Синовиальное соединение (сустав). Общий вид

Окраска: гематоксилин-эозин

1 - кость: 1.1 - надкостница; 2 - синовиальное соединение (сустав): 2.1 - суставная капсула (сумка), 2.2 - суставной хрящ (гиалиновый), 2.3 - суставная полость (содержит синовиальную жидкость)

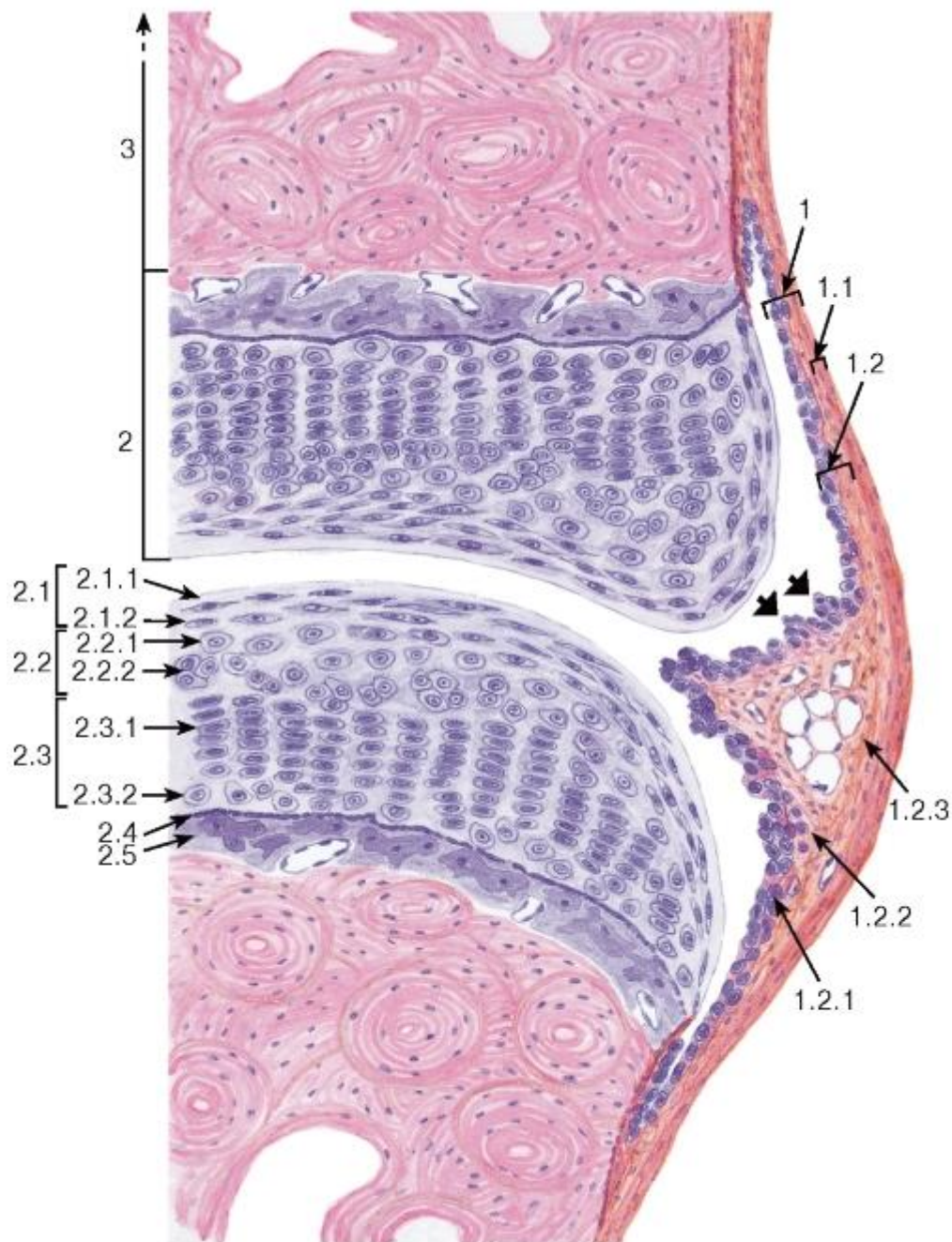


Рис. 85. Участок синовиального соединения (сустава)

Окраска: гематоксилин-эозин

1 - суставная капсула (сумка): 1.1 - волокнистый слой, 1.2 - синовиальный слой, образующий синовиальные ворсинки (показаны жирными стрелками), 1.2.1 - синовиальная интима (синовиоциты), 1.2.2 - глубокая часть субинтимального фиброваскулярного слоя, 1.2.3 - поверхностная часть субинтимального фиброваскулярного слоя; 2 - суставной хрящ (гиалиновый): 2.1 - тангенциальная зона, 2.1.1 - бесклеточная пластинка, 2.1.2 - уплощенные хондроциты, 2.2 - промежуточная зона, 2.2.1 - округлые хондроциты, 2.2.2 - изогенные группы хондроцитов, 2.3 - радиальная зона, 2.3.1 - колонки хондроцитов, 2.3.2 - слой гипертрофированных (дистрофически измененных) хондроцитов, 2.4 - пограничная линия (фронт минерализации), 2.5 - кальцифицированный гиалиновый хрящ; 3 - субхондральная костная ткань



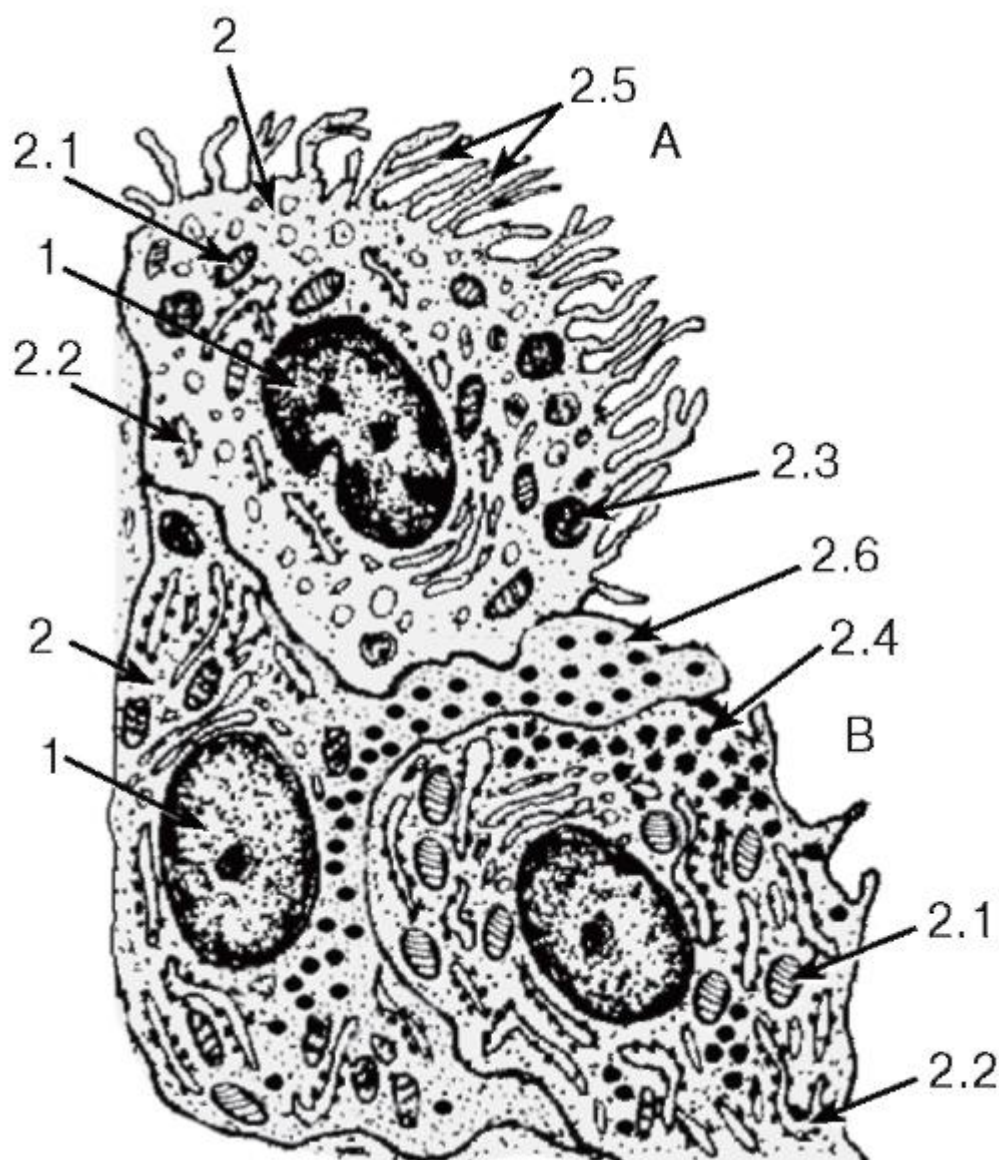


Рис. 86. Ультраструктурная организация синовиальных клеток (синовиоцитов)

*Рисунок с ЭМФ*

А - синовиоцит А (фагоцитирующая синовиальная клетка);

В - синовиоциты В (секреторные синовиальные клетки):

1 - ядро, 2 - цитоплазма: 2.1 - митохондрии, 2.2 - цистерны гранулярной эндоплазматической сети, 2.3 - лизосомы, 2.4 - секреторные гранулы, 2.5 - микроворсинки, 2.6 - цитоплазматический отросток

## ГЛАВА 6. МЫШЕЧНЫЕ ТКАНИ

Мышечные ткани представляют собой группу тканей различного происхождения и строения, объединенных на основании общего признака - выраженной сократительной способности, благодаря которой они могут выполнять свою основную функцию - перемещать тело или его части в пространстве.

Важнейшие свойства мышечных тканей. Структурные элементы мышечных тканей (клетки, волокна) обладают удлинённой формой и способны к сокращению благодаря мощному развитию сократительного аппарата. Для последнего характерно

высокоупорядоченное расположение *актиновых* и *миозиновых миофиламентов*, создающее оптимальные условия для их взаимодействия. Это достигается связью сократимых структур с особыми элементами цитоскелета и плазмолеммой (*сарколеммой*), выполняющими опорную функцию. В части мышечных тканей миофиламенты образуют органеллы специального значения - *миофибриллы*. Для мышечного сокращения требуется значительное количество энергии, поэтому в структурных элементах мышечных тканей имеется большое количество митохондрий и трофических включений (липидных капель, гранул гликогена), содержащих субстраты - источники энергии. Поскольку мышечное сокращение протекает с участием ионов кальция, в мышечных клетках и волокнах хорошо развиты структуры, осуществляющие его накопление и выделение - агранулярная эндоплазматическая сеть (*саркоплазматическая сеть*), *кавеолы*.

Классификация мышечных тканей основана на признаках их (а) строения и функции (*морфофункциональная классификация*) и (б) происхождения (*гистогенетическая классификация*).

*Морфофункциональная классификация мышечных тканей* выделяет *поперечнополосатые (исчерченные) мышечные ткани* и *гладкую мышечную ткань*. Поперечнополосатые мышечные ткани образованы структурными элементами (клетками, волокнами), которые обладают поперечной исчерченностью вследствие особого упорядоченного взаиморасположения в них *актиновых* и *миозиновых миофиламентов*. К поперечнополосатым мышечным тканям относят *скелетную* и *сердечную мышечную ткани*. Гладкая мышечная ткань состоит из клеток, не обладающих поперечной исчерченностью. Наиболее распространенным видом этой ткани является гладкая мышечная ткань, входящая в состав стенки различных органов (бронхов, желудка, кишки, матки, маточной трубы, мочеточника, мочевого пузыря и сосудов).

Мышечные ткани представляют собой группу тканей различного происхождения и строения, объединенных на основании общего признака - выраженной сократительной способности, благодаря которой они могут выполнять свою основную функцию - перемещать тело или его части в пространстве.

Важнейшие свойства мышечных тканей. Структурные элементы мышечных тканей (клетки, волокна) обладают удлинённой формой и способны к сокращению благодаря мощному развитию сократительного аппарата. Для последнего характерно высокоупорядоченное расположение *актиновых* и *миозиновых миофиламентов*, создающее оптимальные условия для их взаимодействия. Это достигается связью сократимых структур с особыми элементами цитоскелета и плазмолеммой (*сарколеммой*), выполняющими опорную функцию. В части мышечных тканей миофиламенты образуют органеллы специального значения - *миофибриллы*. Для мышечного сокращения требуется значительное количество энергии, поэтому в структурных элементах мышечных тканей имеется большое количество митохондрий и трофических включений (липидных капель, гранул гликогена), содержащих субстраты - источники энергии. Поскольку мышечное сокращение протекает с участием ионов кальция, в мышечных клетках и волокнах хорошо развиты структуры, осуществляющие его накопление и выделение - агранулярная эндоплазматическая сеть (*саркоплазматическая сеть*), *кавеолы*.

Классификация мышечных тканей основана на признаках их (а) строения и функции (*морфофункциональная классификация*) и (б) происхождения (*гистогенетическая классификация*).

*Морфофункциональная классификация мышечных тканей* выделяет *поперечнополосатые (исчерченные) мышечные ткани* и *гладкую*

*мышечную ткань*. Поперечнополосатые мышечные ткани образованы структурными элементами (клетками, волокнами), которые обладают поперечной исчерченностью вследствие особого упорядоченного взаиморасположения в них актиновых и миозиновых миофиламентов. К поперечнополосатым мышечным тканям относят *скелетную и сердечную мышечную ткани*. Гладкая мышечная ткань состоит из клеток, не обладающих поперечной исчерченностью. Наиболее распространенным видом этой ткани является гладкая мышечная ткань, входящая в состав стенки различных органов (бронхов, желудка, кишки, матки, маточной трубы, мочеточника, мочевого пузыря и сосудов).

*Мышечные волокна* скелетной мышечной ткани представляют собой цилиндрические образования переменной длины (от миллиметров до 10-30 см). Их диаметр также широко варьирует в зависимости от принадлежности к определенной мышце и типу, функционального состояния, степени функциональной нагрузки, состояния питания и других факторов. В мышцах мышечные волокна образуют пучки, в которых они лежат параллельно и, деформируя друг друга, часто приобретают неправильную многогранную форму, что особенно хорошо видно на поперечных срезах (см. рис. 87). Между мышечными волокнами располагаются тонкие прослойки рыхлой волокнистой соединительной ткани, несущие сосуды и нервы - *эндомизий*. Поперечная исчерченность скелетных мышечных волокон обусловлена чередованием темных *анизотропных дисков (полос А)* и светлых *изотропных дисков (полос I)*. Каждый изотропный диск пересекается надвое тонкой темной линией *Z - телофрагмой* (рис. 88). Ядра мышечного волокна - сравнительно светлые, с 1-2 ядрышками, диплоидные, овальные, уплощенные - лежат на его периферии под сарколеммой и располагаются вдоль волокна. Снаружи сарколемма покрыта толстой *базальной мембраной*, в которую вплетаются ретикулярные волокна.

*Миосателлитоциты (клетки-миосателлиты)* - мелкие уплощенные клетки, располагающиеся в неглубоких вдавлениях сарколеммы мышечного волокна и покрытые общей базальной мембраной (см. рис. 88). Ядро миосателлитоцита - плотное, относительно крупное, органеллы мелкие и немногочисленные. Эти клетки активируются при повреждении мышечных волокон и обеспечивают их репаративную регенерацию. Сливаясь с остальной частью волокна при усиленной нагрузке, миосателлитоциты участвуют в его гипертрофии.

*Миофибриллы* образуют сократительный аппарат мышечного волокна, располагаются в саркоплазме по ее длине, занимая центральную часть, и отчетливо выявляются на поперечных срезах волокон в виде мелких точек (см. рис. 87 и 88).

Миофибриллы обладают собственной поперечной исчерченностью, причем в мышечном волокне они располагаются столь упорядоченно, что изотропные и анизотропные диски разных миофибрилл совпадают между собой, обуславливая поперечную исчерченность всего волокна. Каждая миофибрилла образована тысячами повторяющихся последовательно связанных между собой структур - саркомеров.

*Саркомер (миомер)* является структурно-функциональной единицей миофибриллы и представляет собой ее участок, расположенный между двумя *телофрагмами (линиями Z)*. Он включает анизотропный диск и две половины изотропных дисков - по одной половине с каждой стороны (рис. 89). Саркомер образован упорядоченной системой *толстых (миозиновых)* и *тонких (актиновых)* *миофиламентов*. Толстые миофиламенты связаны с *мезофрагмой (линией М)* и сосредоточены в анизотропном диске, а тонкие миофиламенты прикреплены к *телофрагмам (линиям Z)*, образуют изотропные диски и частично проникают в анизотропный диск между толстыми нитями вплоть до светлой *полосы Н* в центре анизотропного диска.

*Механизм мышечного сокращения* описывается *теорией скользящих нитей*, согласно которой укорочение каждого саркомера (а, следовательно, миофибрилл и всего

мышечного волокна) при сокращении происходит благодаря тому, что в результате взаимодействия актина и миозина в присутствии кальция и АТФ тонкие нити вдвигаются в промежутки между толстыми без изменения их длины. При этом ширина анизотропных дисков не меняется, а ширина изотропных дисков и полос Н - уменьшается. Строгая пространственная упорядоченность взаимодействия множества толстых и тонких миофиламентов в саркомере определяется наличием сложно организованного поддерживающего аппарата, к которому, в частности, относятся телофрагма и мезофрагма. Кальций выделяется из *саркоплазматической сети*, элементы которой оплетают каждую миофibrиллу, после поступления сигнала с сарколеммы по *Т-трубочкам* (совокупность этих элементов описывается как *саркотубулярная система*).

Миофibrиллы обладают собственной поперечной исчерченностью, причем в мышечном волокне они располагаются столь упорядоченно, что изотропные и анизотропные диски разных миофibrилл совпадают между собой, обуславливая поперечную исчерченность всего волокна. Каждая миофibrилла образована тысячами повторяющихся последовательно связанных между собой структур - саркомеров.

*Саркомер (миомер)* является структурно-функциональной единицей миофibrиллы и представляет собой ее участок, расположенный между двумя *телофрагмами* (*линиями Z*). Он включает анизотропный диск и две половины изотропных дисков - по одной половине с каждой стороны (рис. 89). Саркомер образован упорядоченной системой *толстых* (*миозиновых*) и *тонких* (*актиновых*) *миофиламентов*. Толстые миофиламенты связаны с *мезофрагмой* (*линией М*) и сосредоточены в анизотропном диске, а тонкие миофиламенты прикреплены к *телофрагмам* (*линиям Z*), образуют изотропные диски и частично проникают в анизотропный диск между толстыми нитями вплоть до светлой *полосы Н* в центре анизотропного диска.

*Механизм мышечного сокращения* описывается *теорией скользящих нитей*, согласно которой укорочение каждого саркомера (а, следовательно, миофibrилл и всего мышечного волокна) при сокращении происходит благодаря тому, что в результате взаимодействия актина и миозина в присутствии кальция и АТФ тонкие нити вдвигаются в промежутки между толстыми без изменения их длины. При этом ширина анизотропных дисков не меняется, а ширина изотропных дисков и полос Н - уменьшается. Строгая пространственная упорядоченность взаимодействия множества толстых и тонких миофиламентов в саркомере определяется наличием сложно организованного поддерживающего аппарата, к которому, в частности, относятся телофрагма и мезофрагма. Кальций выделяется из *саркоплазматической сети*, элементы которой оплетают каждую миофibrиллу, после поступления сигнала с сарколеммы по *Т-трубочкам* (совокупность этих элементов описывается как *саркотубулярная система*).

*Тип IА (промежуточные)* - быстрые, устойчивые к утомлению, с большой силой, окислительно-гликолитические. На препаратах напоминают волокна типа I. В равной степени способны использовать энергию, получаемую путем окислительных и гликолитических реакций. По своим морфологическим и функциональным характеристикам занимают положение, промежуточное между волокнами типа I и IВ.

Скелетные мышцы человека являются смешанными, т. е. содержат волокна различных типов, которые распределены в них мозаично (см. рис. 91).

Сердечная поперечнополосатая (исчерченная) мышечная ткань встречается в мышечной оболочке сердца (миокарде) и устьях связанных с ним крупных сосудов. Основным функциональным свойством сердечной мышечной ткани служит способность к спонтанным ритмическим сокращениям, на активность которых влияют гормоны и нервная система. Эта ткань обеспечивает сокращения сердца, которые поддерживают циркуляцию крови в организме. Источником развития сердечной мышечной ткани служит *миоэпикардальная пластинка висцерального листка спланхнотома* (целомическая



выстилка в шейной части эмбриона). Клетки этой пластинки (миобласты) активно размножаются и постепенно превращаются в *сердечные мышечные клетки - кардиомиоциты (сердечные миоциты)*. Выстраиваясь в цепочки, кардиомиоциты формируют сложные межклеточные соединения - *вставочные диски*, связывающие их в *сердечные мышечные волокна*.

Зрелая сердечная мышечная ткань образована клетками - *кардиомиоцитами*, связанными друг с другом в области вставочных дисков и образующими трехмерную сеть ветвящихся и анастомозирующих *сердечных мышечных волокон* (рис. 92).

*Кардиомиоциты (сердечные миоциты)* - цилиндрические или ветвящиеся клетки, более крупные в желудочках. В предсердиях они обычно имеют неправильную форму и меньшие размеры. Эти клетки содержат одно или два ядра и саркоплазму, покрыты сарколеммой, которая снаружи окружена базальной мембраной. Их ядра - светлые, с преобладанием эухроматина, хорошо заметными ядрышками - занимают в клетке центральное положение. У взрослого человека значительная часть кардиомиоцитов - *полиплоидные*, более половины - *двуядерные*. Саркоплазма кардиомиоцитов содержит многочисленные органеллы и включения, в частности, мощный сократительный аппарат, который сильно развит в сократительных (рабочих) кардиомиоцитах (в особенности, в желудочковых). Сократительный аппарат представлен *сердечными исчерченными миофибриллами*, по строению сходными с миофибриллами волокон скелетной мышечной ткани (см. рис. 94); в совокупности они обуславливают поперечную исчерченность кардиомиоцитов.

Между миофибриллами у полюсов ядра и под сарколеммой располагаются очень многочисленные и крупные митохондрии (см. рис. 93 и 94). Миофибриллы окружены элементами саркоплазматической сети, связанными с Т-трубочками (см. рис. 94). Цитоплазма кардиомиоцитов содержит кислородсвязывающий пигмент миоглобина и скопления энергетических субстратов в виде липидных капель и гранул гликогена (см. рис. 94).

*Типы кардиомиоцитов* в сердечной мышечной ткани различаются структурными и функциональными признаками, биологической ролью и топографией. Выделяют три основных типа кардиомиоцитов (см. рис. 93):

1) *сократительные (рабочие) кардиомиоциты* образуют основную часть миокарда и характеризуются мощно развитым сократительным аппаратом, занимающим большую часть их саркоплазмы;

2) *проводящие кардиомиоциты* обладают способностью к генерации и быстрому проведению электрических импульсов. Они образуют узлы, пучки и волокна *проводящей системы сердца* и разделяются на несколько подтипов. Характеризуются слабым развитием сократительного аппарата, светлой саркоплазмой и крупными ядрами. В *проводящих сердечных волокнах* (Пуркинье) эти клетки имеют крупные размеры (см. рис. 93).

3) *секреторные (эндокринные) кардиомиоциты* располагаются в предсердиях (в особенности, правом) и характеризуются отростчатой формой и слабым развитием сократительного аппарата. В их саркоплазме вблизи полюсов ядра находятся окруженные мембраной плотные гранулы, содержащие *предсердный натриуретический пептид* (гормон, вызывающий потерю натрия и воды с мочой, расширение сосудов, снижение артериального давления).

*Вставочные диски* осуществляют связь кардиомиоцитов друг с другом. Под световым микроскопом они имеют вид поперечных прямых или зигзагообразных полосок, пересекающих сердечное мышечное волокно (см. рис. 92). Под электронным

микроскопом определяется сложная организация вставочного диска, представляющего собой комплекс межклеточных соединений нескольких типов (см. рис. 94). В области поперечных (ориентированных перпендикулярно расположению миофибрилл) участков вставочного диска соседние кардиомиоциты образуют многочисленные интердигитации, связанные контактами типа *адесмосом* и *адгезивных фасций*. Актиновые филаменты прикрепляются к поперечным участкам сарколеммы вставочного диска на уровне *линии Z*. На сарколемме продольных участков вставочного диска имеются многочисленные *щелевые соединения (нексусы)*, обеспечивающие ионную связь кардиомиоцитов и передачу импульса сокращения.

Гладкая мышечная ткань входит в состав стенки полых (трубчатых) внутренних органов - бронхов, желудка, кишки, матки, маточных труб, мочеточников, мочевого пузыря (*висцеральная гладкая мышечная ткань*), а также сосудов (*васкулярная гладкая мышечная ткань*). Гладкая мышечная ткань встречается также в коже, где она образует мышцы, поднимающие волос, в капсулах и трабекулах некоторых органов (селезенка, яичко). Благодаря сократительной активности этой ткани обеспечивается деятельность органов пищеварительного тракта, регуляция дыхания, крово- и лимфотока, выделение мочи, транспорт половых клеток и др. Источником развития гладкой мышечной ткани у эмбриона является *мезенхима*. Свойствами гладких миоцитов обладают также некоторые клетки, имеющие другое происхождение - *миоэпителиальные клетки* (видоизмененные сократительные эпителиальные клетки в некоторых железах) и *мионейральные клетки* радужки глаза (развиваются из нейрального зачатка). Структурно-функциональной единицей гладкой мышечной ткани служит *гладкий миоцит (гладкая мышечная клетка)*.

*Гладкие миоциты (гладкие мышечные клетки)* - вытянутые клетки преимущественно веретеновидной формы, не обладающие поперечной исчерченностью и образующие многочисленные соединения друг с другом (рис. 95-97). *Сарколемма* каждого гладкого миоцита окружена *базальной мембраной*, в которую вплетаются тонкие ретикулярные, коллагеновые и эластические волокна. Гладкие миоциты содержат одно удлинненное диплоидное ядро с преобладанием эухроматина и 1-2 ядрышками, расположенное в центральной утолщенной части клетки. В саркоплазме гладких миоцитов умеренно развиты органеллы общего значения располагаются вместе с включениями в конусовидных участках у полюсов ядра. Периферическая ее часть занята сократительным аппаратом - *актиновыми и миозиновыми миофиламентами*, которые в гладких миоцитах не формируют миофибрилл. Актиновые миофиламенты прикрепляются в саркоплазме к овальным или веретеновидным *плотным тельцам* (см. рис. 97) - структурам, гомологичным линиям *Z* в поперечнополосатых тканях; сходные образования, связанные с внутренней поверхностью сарколеммы, называют *плотными пластинками*.

Сокращение гладких миоцитов обеспечивается взаимодействием миофиламентов и развивается в соответствии с моделью скользящих нитей. Как и в поперечнополосатых мышечных тканях, сокращение гладких миоцитов индуцируется притоком  $Ca^{2+}$  в саркоплазму, который в этих клетках выделяется *саркоплазматической сетью* и *кавеолами* - многочисленными колбовидными впячиваниями поверхности сарколеммы. Благодаря выраженной синтетической активности гладкие миоциты продуцируют и выделяют (подобно фибробластам) коллагены, эластин и компоненты аморфного вещества. Они способны также синтезировать и секретировать ряд факторов роста и цитокинов.

*Гладкая мышечная ткань в органах* обычно представлена пластами, пучками и слоями гладких миоцитов (см. рис. 95), внутри которых клетки связаны интердигитациями, адгезивными и щелевыми соединениями. Расположение гладких миоцитов в пластах таково, что узкая часть одной клетки прилежит к широкой части другой. Это способствует наиболее компактной укладке миоцитов, обеспечению максимальной площади их взаимных контактов и высокой прочности ткани. В связи с описанным расположением

гладких мышечных клеток в пласте на поперечных срезах соседствуют сечения миоцитов, разрезанных в широкой части и в области узкого края (см. рис. 95).

## МЫШЕЧНЫЕ ТКАНИ

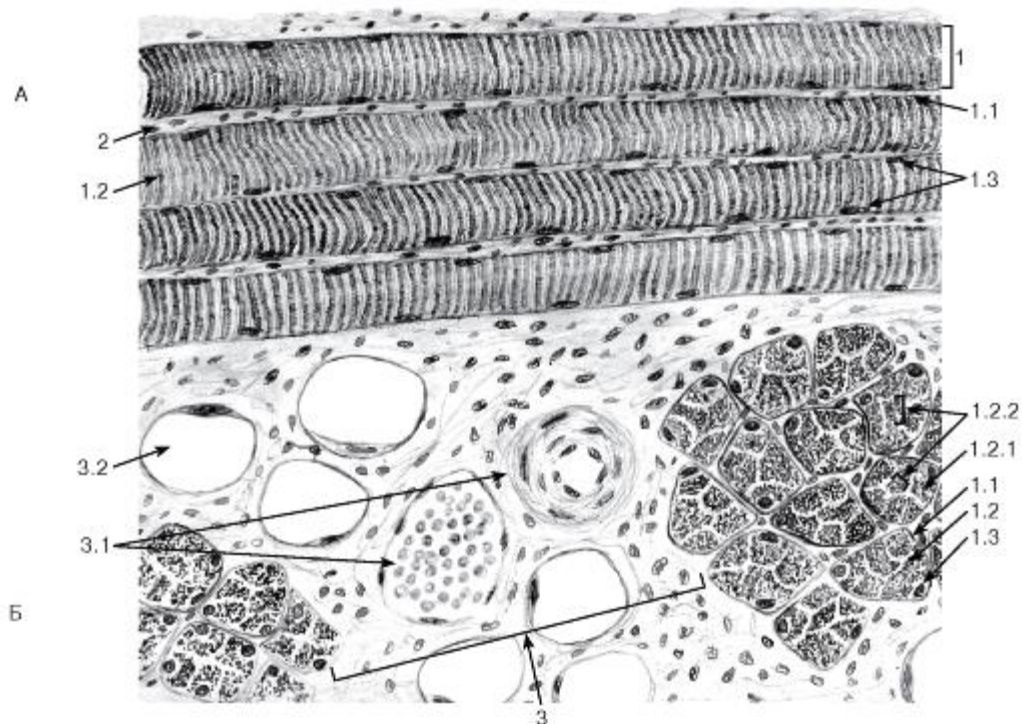


Рис. 87. Скелетная поперечнополосатая мышечная ткань

Окраска: железный гематоксин

А - продольный срез; Б - поперечный срез:

1 - мышечное волокно: 1.1 - сарколемма, покрытая базальной мембраной, 1.2 - саркоплазма, 1.2.1 - миофибриллы, 1.2.2 - поля миофибрилл (Конгейма); 1.3 - ядра мышечного волокна; 2 - эндомизий; 3 - прослойки рыхлой волокнистой соединительной ткани между пучками мышечных волокон: 3.1 - кровеносные сосуды, 3.2 - жировые клетки

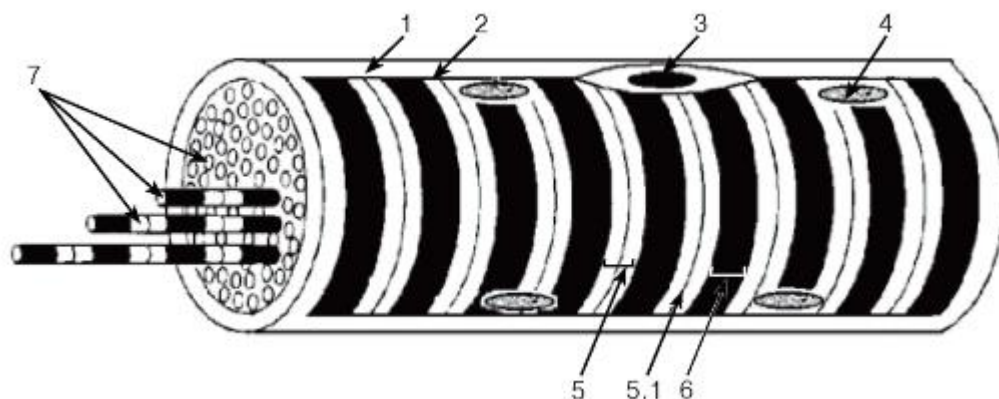


Рис. 88. Скелетное мышечное волокно (схема):

1 - базальная мембрана; 2 - сарколемма; 3 - миосателлитоцит; 4 - ядро миосимпласта; 5 - изотропный диск: 5.1 - телофрагма; 6 - анизотропный диск; 7 - миофибриллы




Рис. 89. Участок миофибриллы волокна скелетной мышечной ткани (саркомер)

*Рисунок с ЭМФ*

1 - изотропный диск: 1.1 - тонкие (актиновые) миофиламенты, 1.2 - телофрагма; 2 - анизотропный диск: 2.1 - толстые (миозиновые) миофиламенты, 2.2 - мезофрагма, 2.3 - полоса H; 3 - саркомер

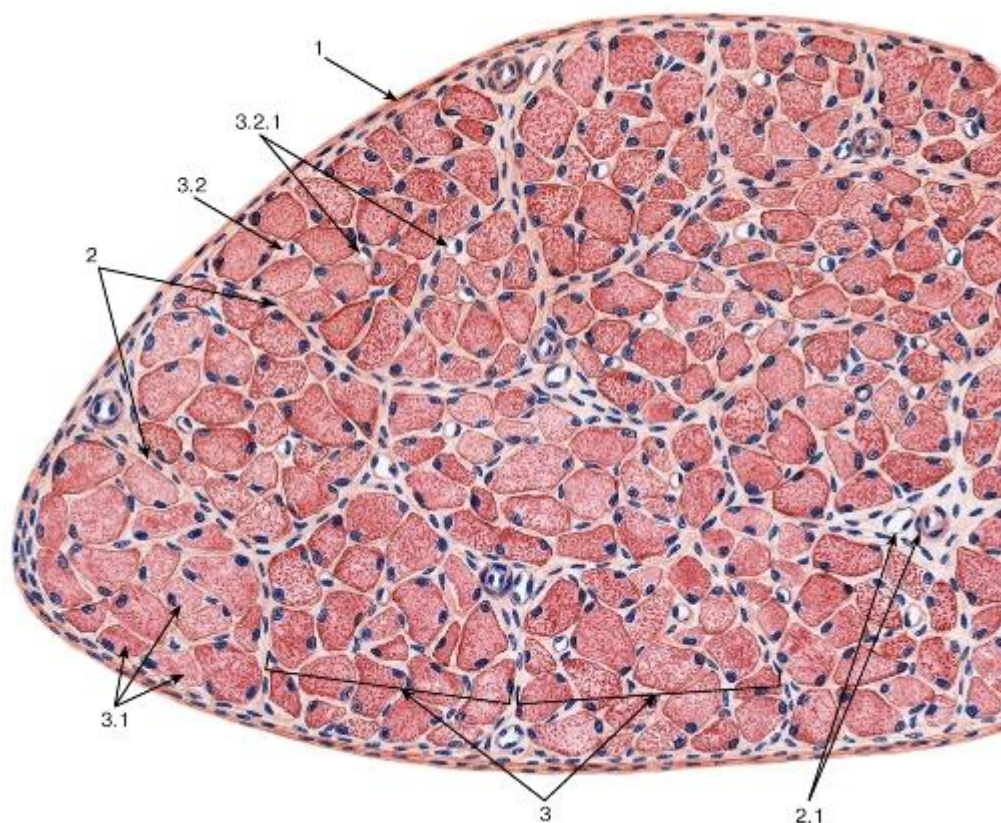


Рис. 90. Скелетная мышца (поперечный срез)

*Окраска: гематоксилин-эозин*

1 - эпимизий; 2 - перимизий; 2.1 - кровеносные сосуды; 3 - пучки мышечных волокон: 3.1 - мышечные волокна, 3.2 - эндомизий; 3.2.1 - кровеносные сосуды

Рис. 91. Типы мышечных волокон (поперечный срез скелетной мышцы)

*Гистохимическая реакция выявления сукцинатдегидрогеназы (СДГ)*



1 - волокна I типа (красные волокна) - с высокой активностью СДГ (медленные, окислительные, устойчивые к утомлению); 2 - волокна IIВ типа (белые волокна) - с низкой активностью СДГ (быстрые, гликолитические, утомляемые); 3 - волокна IIА типа (промежуточные волокна) - с умеренной активностью СДГ (быстрые, окислительно-гликолитические, устойчивые к утомлению)

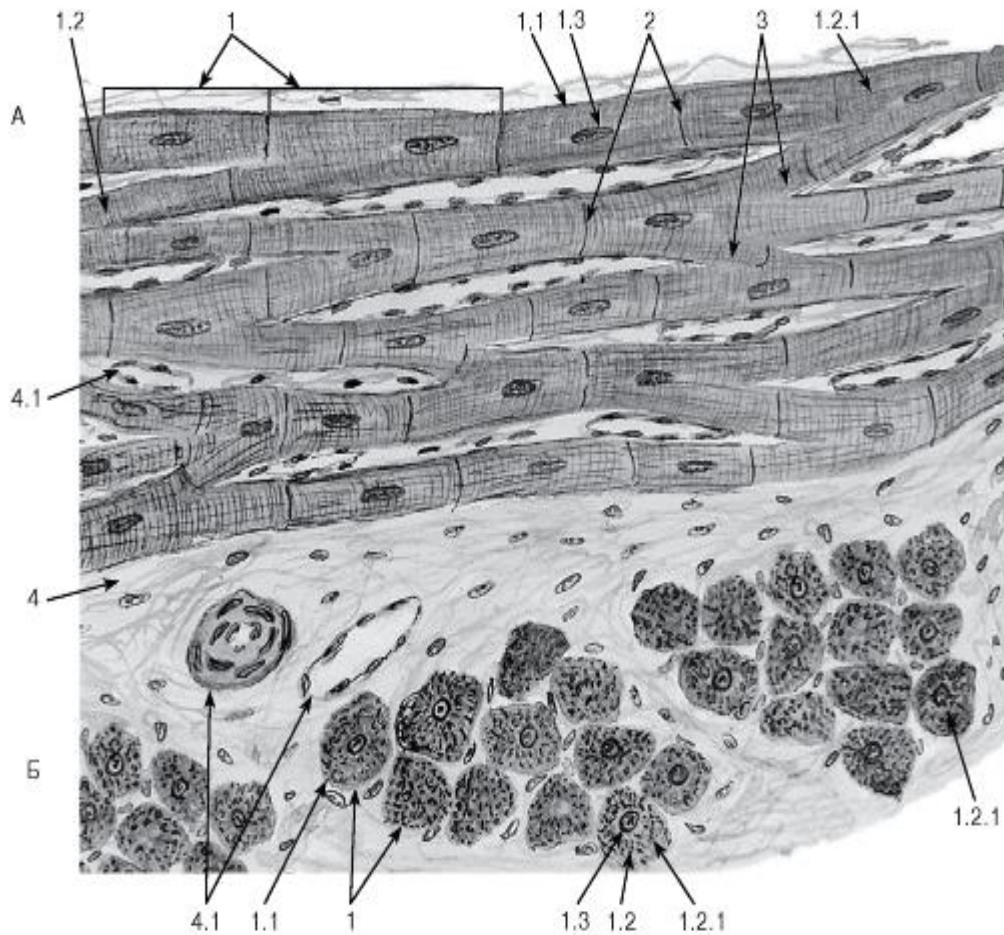


Рис. 92. Сердечная поперечнополосатая мышечная ткань

Окраска: железный гематоксилин

А - продольный срез; Б - поперечный срез:

1 - кардиомиоциты (образуют сердечные мышечные волокна): 1.1 - сарколемма, 1.2 - саркоплазма, 1.2.1 - миофибриллы, 1.3 - ядро; 2 - вставочные диски; 3 - анастомозы между волокнами; 4 - рыхлая волокнистая соединительная ткань: 4.1 - кровеносные сосуды



Б - кардиомиоцит проводящей системы сердца (из субэндокардиальной сети волокон Пуркинье):

1 - базальная мембрана; 2 - сарколемма; 3 - саркоплазма: 3.1 - миофибриллы, 3.2 - митохондрии; 3.3 - гранулы гликогена, 3.4 - промежуточные филаменты; 4 - ядра; 5 - вставочный диск.

В - эндокринный кардиомиоцит из предсердия:

1 - базальная мембрана; 2 - сарколемма; 3 - саркоплазма: 3.1 - миофибриллы, 3.2 - митохондрии, 3.3 - секреторные гранулы; 4 - ядро; 5 - вставочный диск

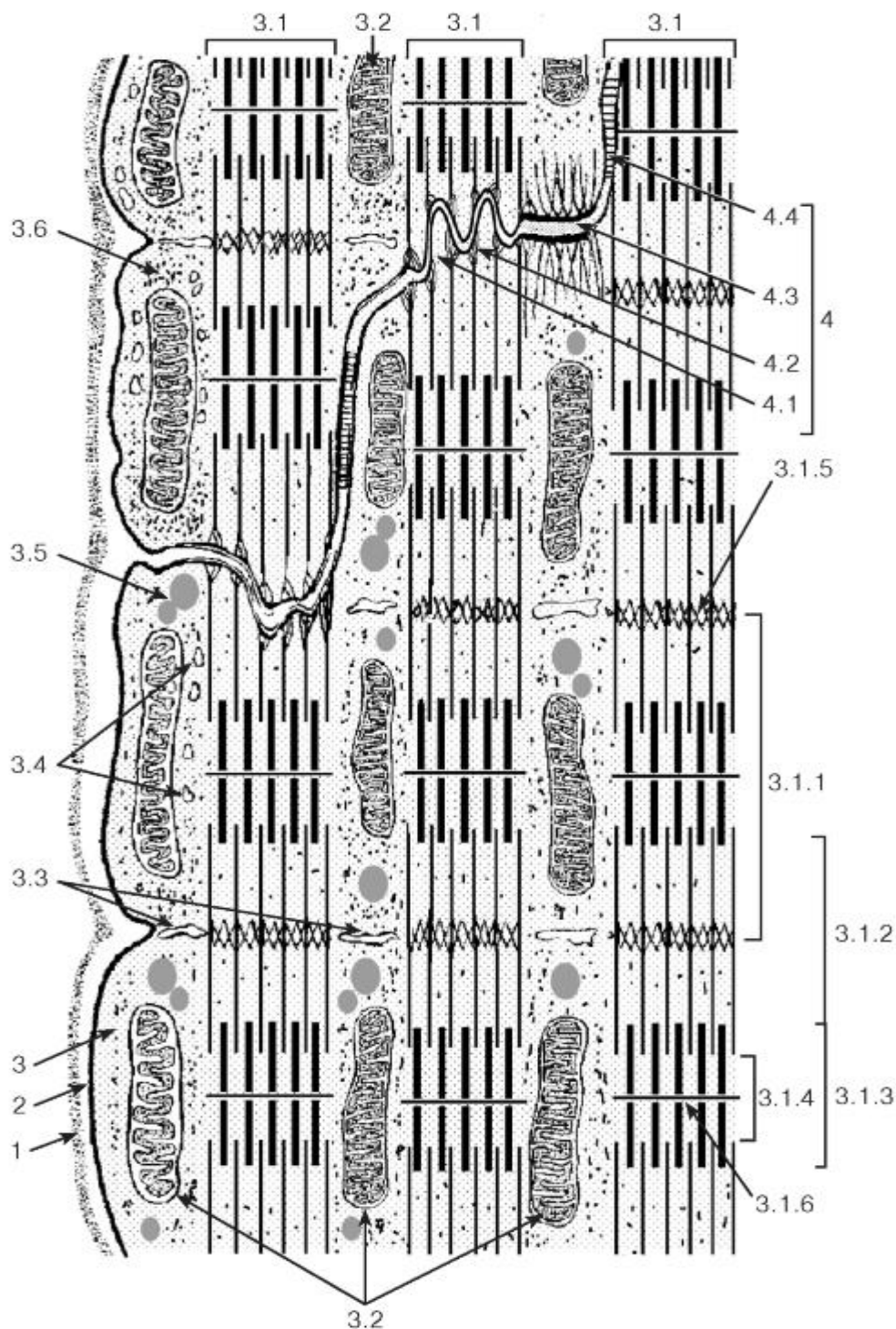


Рис. 94. Ультраструктурная организация области вставочного диска между соседними кардиомиоцитами

*Рисунок с ЭМФ*

1 - базальная мембрана; 2 - сарколемма; 3 - саркоплазма: 3.1 - миофибриллы, 3.1.1 - саркомер, 3.1.2 - изотропный диск, 3.1.3 - анизотропный диск, 3.1.4 - светлая полоса Н, 3.1.5 - телофрагма, 3.1.6 - мезофрагма, 3.2 - митохондрии, 3.3 - Т-трубочки, 3.4 - элементы саркоплазматической сети, 3.5 - липидные капли, 3.6 - гранулы гликогена; 4 - вставочный диск: 4.1 - интердигитации, 4.2 - адгезивная фасция, 4.3 - десмосома, 4.4 - щелевое соединение (нексус)

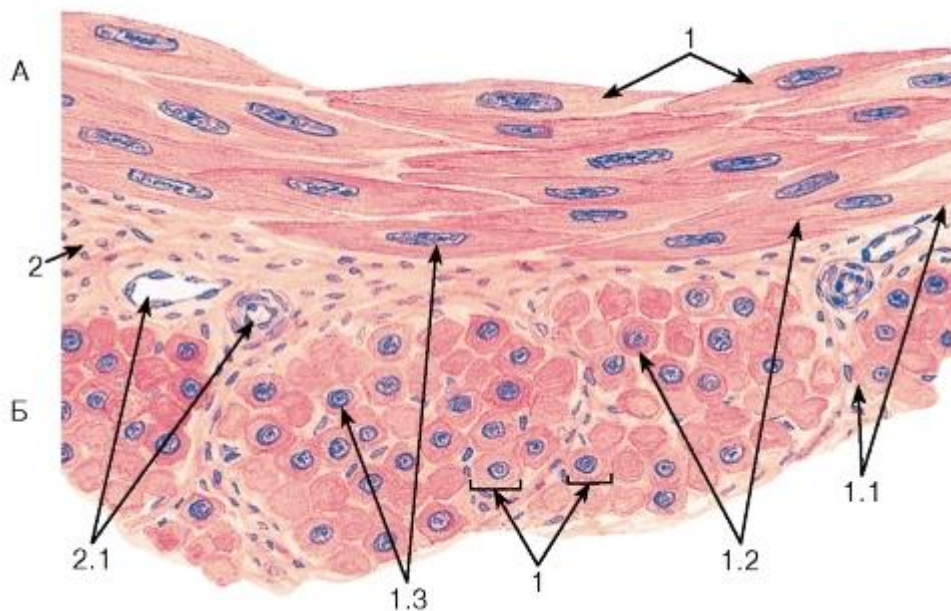


Рис. 95. Гладкая мышечная ткань

*Окраска: гематоксилин-эозин*

А - продольный срез; Б - поперечный срез:

1 - гладкие миоциты: 1.1 - сарколемма, 1.2 - саркоплазма, 1.3 - ядро; 2 - прослойки рыхлой волокнистой соединительной ткани между пучками гладких миоцитов: 2.1 - кровеносные сосуды

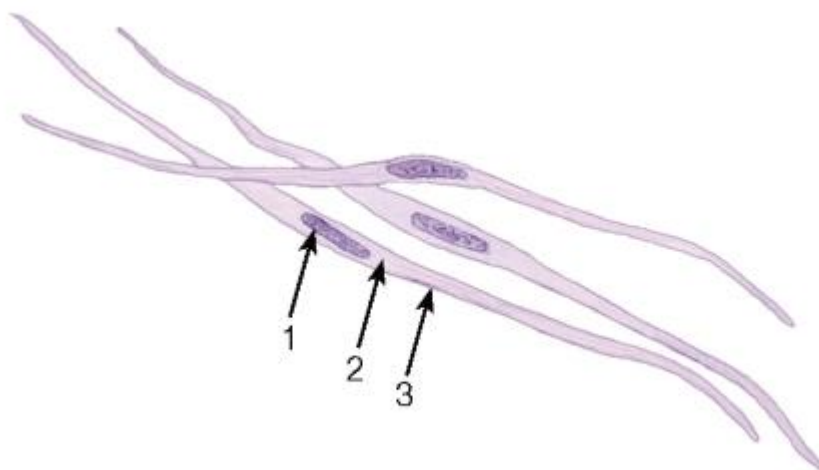


Рис. 96. Изолированные гладкие мышечные клетки

*Окраска: гематоксилин*

1 - ядро; 2 - саркоплазма; 3 - сарколемма



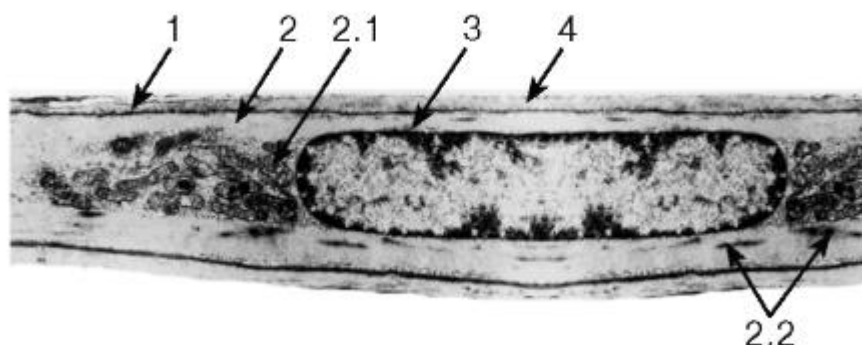


Рис. 97. Ультраструктурная организация гладкого миоцита (участок клетки)

Рисунок с ЭМФ

1 - сарколемма; 2 - саркоплазма: 2.1 - митохондрии, 2.2 - плотные тельца; 3 - ядро; 4 - базальная мембрана

## ГЛАВА 7. НЕРВНАЯ ТКАНЬ

Нервная ткань является функционально ведущей тканью нервной системы; она состоит из *нейронов* (нервных клеток), обладающих способностью к выработке и проведению нервных импульсов, *клеток нейроглии (глиоцитов)*, выполняющих ряд вспомогательных функций и обеспечивающих деятельность нейронов.

Нейроны и нейроглия (за исключением одной из ее разновидностей - *микроглии*) являются производными *нейрального зачатка*. Нейральный зачаток обособливается из эктодермы в ходе процесса *нейруляции*, при этом выделяются три его компонента: *нервная трубка* - дает начало нейронам и глии органов центральной нервной системы (ЦНС); *нервный гребень* - образует нейроны и глию нервных ганглиев и *нейральные плакоды* - утолщенные участки эктодермы в краниальной части зародыша, дающие начало некоторым клеткам органов чувств.

### 7.1 Нейроны

*Нейроны (нервные клетки)* - клетки различных размеров, состоящие из клеточного *тела (перикариона)* и отростков, обеспечивающих проведение нервных импульсов, - *дендритов*, приносящих импульсы к телу нейрона, и *аксона*, несущего импульсы от тела нейрона (рис. 98-102).

Классификация нейронов осуществляется по трем видам признаков: морфологическим, функциональным и биохимическим.

*Морфологическая классификация нейронов* учитывает количество их отростков и подразделяет все нейроны на три типа (см. рис. 98): *униполярные*, *биполярные* и *мультиполярные*. Разновидностью биполярных нейронов являются *псевдоуниполярные нейроны*, в которых от тела клетки отходит единый вырост, который далее Т-образно делится на два отростка - *периферический* и *центральный*. Наиболее распространенным типом нейронов в организме являются мультиполярные.

*Функциональная классификация нейронов* разделяет их по характеру выполняемой функции (в соответствии с их местом в рефлекторной дуге) на три типа (рис. 119, 120): *афферентные (чувствительные, сенсорные)*, *эфферентные (двигательные, мотонейроны)* и *интернейроны (вставочные)*. Последние количественно преобладают над нейронами других типов. Нейроны связаны в цепи и сложные системы посредством специализированных межнейрональных контактов - *синапсов*.

*Биохимическая классификация нейронов* основана на химической природе нейромедиаторов, используемых ими в синаптической передаче нервных импульсов (выделяют холинергические, адренергические, серотонинергические, дофаминергические, пептидергические и др.).

Функциональная морфология нейрона. Нейрон (перикарион и отростки) окружен *плазмолеммой*, которая обладает способностью к проведению нервного импульса. *Тело нейрона (перикарион)* включает ядро и окружающую его цитоплазму (за исключением входящей в состав отростков).

*Ядро нейрона* - обычно одно, крупное, округлое, светлое, с мелкодисперсным хроматином (преобладанием эухроматина), одним, иногда 2-3 крупными ядрышками (см. рис. 99-102). Эти особенности отражают высокую активность процессов транскрипции в ядре нейрона.

*Цитоплазма перикариона* нейрона богата органеллами, а его плазмолемма осуществляет рецепторные функции, так как на ней находятся многочисленные нервные окончания (*аксо-соматические синапсы*), несущие возбуждающие и тормозные сигналы от других нейронов (см. рис. 99). Цистерны хорошо развитой *гранулярной эндоплазматической сети* часто образуют отдельные комплексы, которые на светооптическом уровне при окраске анилиновыми красителями имеют вид базофильных глыбок (см. рис. 99, 100, 102), в совокупности получивших название *хроматофильной субстанции* (старое название - тельца Ниссля, тигроидное вещество). Наиболее крупные из них обнаруживаются в мотонейронах (см. рис. 100). Комплекс Гольджи хорошо развит (впервые описан именно в нейронах) и состоит из множественных диктиосом, расположенных обычно вокруг ядра (см. рис. 101 и 102). Митохондрии - очень многочисленны и обеспечивают значительные энергетические потребности нейрона, лизосомальный аппарат обладает высокой активностью. Цитоскелет нейронов хорошо развит и включает все элементы - *микротрубочки (нейротрубочки)*, *микрофиламенты* и промежуточные филаменты (*нейрофиламенты*). Включения в цитоплазме нейрона представлены липидными каплями, гранулами липофусцина (пигмента старения, или изнашивания), (нейро)меланина - в пигментированных нейронах.

Электрические синапсы у млекопитающих сравнительно редки; они имеют строение щелевых соединений (см. рис. 30), в которых мембраны синаптически связанных клеток (пре- и постсинаптическая) разделены узким промежутком, пронизанным коннексонами.

Химические синапсы (*везикулярные синапсы*) - наиболее распространенный тип у млекопитающих. Химический синапс состоит из трех компонентов: *пресинаптической части*, *постсинаптической части* и *синаптической щели* между ними (рис. 103).

*Пресинаптическая часть* имеет вид расширения - *терминального бутона* и включает: *синаптические пузырьки*, содержащие *нейромедиатор*, митохондрии, агранулярную эндоплазматическую сеть, нейротрубочки, нейрофиламенты, *пресинаптическую мембрану* с *спресинаптическим уплотнением*, связанным с *пресинаптической решеткой*.

*Постсинаптическая часть* представлена *постсинаптической мембраной*, содержащей особые комплексы интегральных белков - синаптические рецепторы, связывающиеся с нейромедиатором. Мембрана утолщена за счет скопления под ней плотного филаментозного белкового материала (*постсинаптическое уплотнение*).

*Синаптическая щель* содержит *вещество синаптической щели*, которое часто имеет вид поперечно расположенных гликопротеиновых филаментов, обеспечивающих адгезивные связи пре- и постсинаптической частей, а также направленную диффузию нейромедиатора.

*Механизм передачи нервного импульса в химическом синапсе:* под влиянием нервного импульса синаптические пузырьки выделяют в синаптическую щель содержащийся в них нейромедиатор, который, связываясь с рецепторами в постсинаптической части, вызывает изменения ионной проницаемости ее мембраны, что приводит к ее деполяризации (в возбуждающих синапсах) или гиперполяризации (в тормозных синапсах).

## 7.2 Нейроглия

*Нейроглия* - обширная гетерогенная группа элементов нервной ткани, обеспечивающая деятельность нейронов и выполняющая опорную, трофическую, разграничительную, барьерную, секреторную и защитную функции. В мозгу человека содержание глиальных клеток (*глиоцитов*) в 5-10 раз превышает число нейронов.

Классификация глии выделяет *макроглию* и *микроглию*. Макроглия подразделяется на *эпендимную глию*, *астроцитарную глию* (*астроглию*) и *олигодендроглию* (рис. 104).

*Эпендимная глия* (эпендима) образована клетками кубической или столбчатой формы (*эпендимоцитами*), которые в виде однослойных пластов выстилают полости желудочков головного мозга и центрального канала спинного мозга (см. рис. 104, 128). Ядро этих клеток содержит плотный хроматин, органеллы умеренно развиты. Апикальная поверхность части эпендимоцитов несет *реснички*, которые своими движениями перемещают спинномозговую жидкость, а от базального полюса некоторых клеток отходит длинный *отросток*, протягивающийся до поверхности мозга и входящий в состав *поверхностной глиальной пограничной мембраны* (*краевой глии*).

Специализированными клетками эпендимной глии являются *танициты* и *эпендимоциты сосудистого сплетения* (*сосудистый эпителий*).

*Танициты* имеют кубическую или призматическую форму, их апикальная поверхность покрыта микроворсинками и отдельными ресничками, а от базальной отходит длинный отросток, оканчивающийся пластинчатым расширением на кровеносном капилляре (см. рис. 104). Танициты поглощают вещества из спинномозговой жидкости и транспортируют их по своему отростку в просвет сосудов, обеспечивая тем самым связь между спинномозговой жидкостью в просвете желудочков мозга и кровью.

*Хороидные эпендимоциты* (*эпендимоциты сосудистого сплетения*) образуют *сосудистый эпителий* в желудочках головного мозга, входят в состав гемато-ликворного барьера и участвуют в образовании спинномозговой жидкости. Это - клетки кубической формы (см. рис. 104) с многочисленными микроворсинками на выпуклой апикальной поверхности. Они располагаются на базальной мембране, отделяющей их от подлежащей рыхлой соединительной ткани мягкой мозговой оболочки, в которой находится сеть фенестрированных капилляров.

*Функции эпендимной глии:* *опорная* (за счет базальных отростков); *образование барьеров* (нейроликворного и гемато-ликворного), *ультрафильтрация* компонентов спинномозговой жидкости.

*Астроглия* представлена *астроцитами* - крупными клетками со светлым овальным ядром, умеренно развитыми органеллами и многочисленными промежуточными филаментами, содержащими особый глиальный фибриллярный кислый белок (маркер астроцитов). На концах отростков имеются пластинчатые расширения, которые, соединяясь друг с другом, окружают в виде мембран сосуда (*сосудистые ножки*) или нейроны (см. рис. 104). Выделяют *протоплазматические астроциты* (с многочисленными разветвленными короткими толстыми отростками; встречаются преимущественно в сером веществе ЦНС) и *фиброзные (волоконистые) астроциты* (с длинными тонкими умеренно ветвящимися отростками; располагаются, в основном, в белом веществе).

*Функции астроцитов: разграничительная, транспортная и барьерная*(направлена на обеспечение оптимального микроокружения нейронов). Участвуют в образовании *периваскулярных глиальных пограничных мембран*, формируя основу гематоэнцефалического барьера. Совместно с другими элементами глиии образуют *поверхностную глиальную пограничную мембрану* (краевую глию) мозга, расположенную под мягкой мозговой оболочкой, а также *перивентрикулярную пограничную глиальную мембрану* под слоем эпандимы, участвующей в образовании нейро-ликворного барьера. Отростки астроцитов окружают тела нейронов и области синапсов. Астроциты выполняют также *метаболическую и регуляторную функции* (регулируя концентрацию ионов и нейромедиаторов в микроокружении нейронов), они участвуют в различных *защитных реакциях* при повреждении нервной ткани.

*Олигодендроглия* - обширная группа разнообразных мелких клеток(*олигодендроцитов*) с короткими немногочисленными отростками, которые окружают тела нейронов (*сателлитные*, или *перинейрональные*, *олигодендроциты*), входят в состав нервных волокон и нервных окончаний (в периферической нервной системе эти клетки называют *шванновскими клетками*, или *нейролеммоцитами*) - см. рис. 104. Клетки олигодендроглии встречаются в ЦНС (сером и белом веществе) и периферической нервной системе; характеризуются темным ядром, плотной цитоплазмой с хорошо развитым синтетическим аппаратом, высоким содержанием митохондрий, лизосом и гранул гликогена.

*Функции эпандимной глиии: опорная* (за счет базальных отростков); *образование барьеров* (нейроликворного и гемато-ликворного), *ультрафильтрация* компонентов спинномозговой жидкости.

*Астроглия* представлена *астроцитами* - крупными клетками со светлым овальным ядром, умеренно развитыми органеллами и многочисленными промежуточными филаментами, содержащими особый глиальный фибриллярный кислый белок (маркер астроцитов). На концах отростков имеются пластинчатые расширения, которые, соединяясь друг с другом, окружают в виде мембран сосуды(*сосудистые ножки*) или нейроны (см. рис. 104). Выделяют *протоплазматические астроциты* (с многочисленными разветвленными короткими толстыми отростками; встречаются преимущественно в сером веществе ЦНС) и *фиброзные (волокнистые) астроциты* (с длинными тонкими умеренно ветвящимися отростками; располагаются, в основном, в белом веществе).

*Функции астроцитов: разграничительная, транспортная и барьерная*(направлена на обеспечение оптимального микроокружения нейронов). Участвуют в образовании *периваскулярных глиальных пограничных мембран*, формируя основу гематоэнцефалического барьера. Совместно с другими элементами глиии образуют *поверхностную глиальную пограничную мембрану* (краевую глию) мозга, расположенную под мягкой мозговой оболочкой, а также *перивентрикулярную пограничную глиальную мембрану* под слоем эпандимы, участвующей в образовании нейро-ликворного барьера. Отростки астроцитов окружают тела нейронов и области синапсов. Астроциты выполняют также *метаболическую и регуляторную функции* (регулируя концентрацию ионов и нейромедиаторов в микроокружении нейронов), они участвуют в различных *защитных реакциях* при повреждении нервной ткани.

*Олигодендроглия* - обширная группа разнообразных мелких клеток(*олигодендроцитов*) с короткими немногочисленными отростками, которые окружают тела нейронов (*сателлитные*, или *перинейрональные*, *олигодендроциты*), входят в состав нервных волокон и нервных окончаний (в периферической нервной системе эти клетки называют *шванновскими клетками*, или *нейролеммоцитами*) - см. рис. 104. Клетки



олигодендроглии встречаются в ЦНС (сером и белом веществе) и периферической нервной системе; характеризуются темным ядром, плотной цитоплазмой с хорошо развитым синтетическим аппаратом, высоким содержанием митохондрий, лизосом и гранул гликогена.

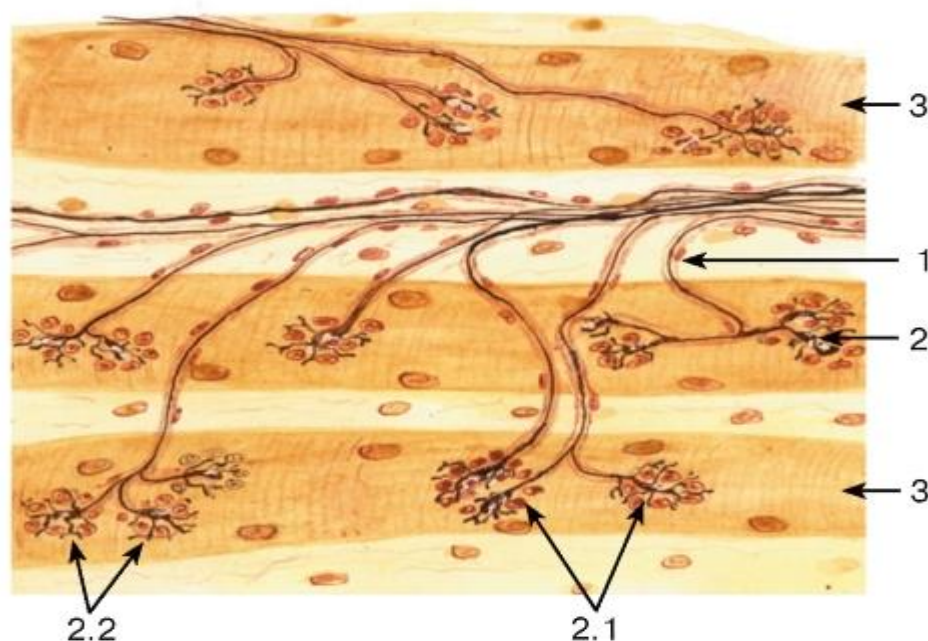


Рис. 112. Двигательное нервное окончание в скелетной мышце (нейро-мышечный синапс)

*Окраска: нитрат серебра-гематоксилин*

1 - миелиновое нервное волокно; 2 - нейро-мышечный синапс: 2.1 - концевые ветвления аксона, 2.2 - видоизмененные нейролеммоциты (клетки телоглии); 3 - волокна скелетной мышцы

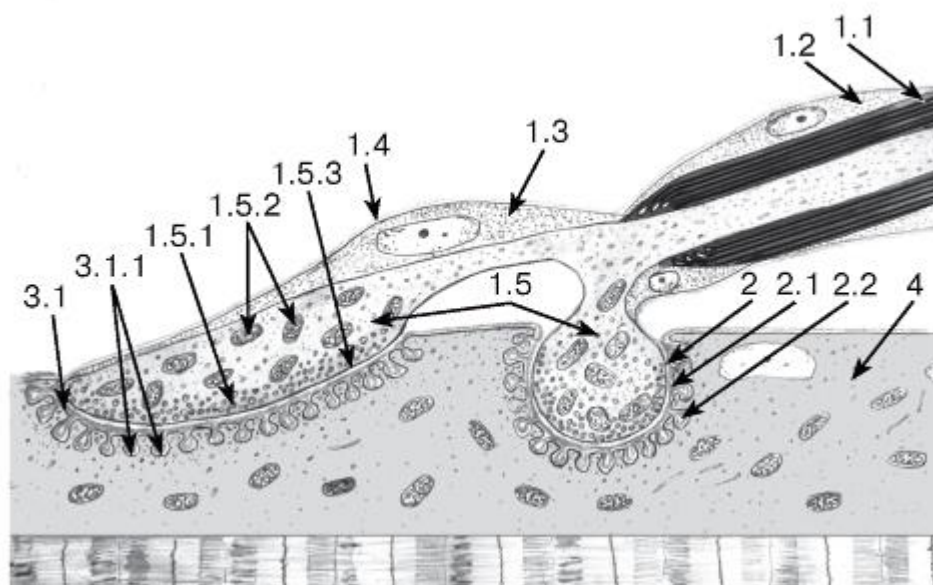


Рис. 113. Ультраструктурная организация двигательного нервного окончания в скелетной мышце (нейро-мышечного синапса)

### *Рисунок с ЭМФ*

1 - пресинаптическая часть: 1.1 - миелиновая оболочка, 1.2 - нейролеммоциты, 1.3 - клетки телоглии, 1.4 - базальная мембрана, 1.5 - концевые ветвления аксона, 1.5.1 - синаптические пузырьки, 1.5.2 - митохондрии, 1.5.3 - пресинаптическая мембрана; 2 - первичная синаптическая щель: 2.1 - базальная мембрана, 2.2 - вторичные синаптические щели; 3 - постсинаптическая часть: 3.1 - постсинаптическая сарколемма, 3.1.1 - складки сарколеммы; 4 - волокно скелетной мышцы

## **ГЛАВА 8. ЧАСТНАЯ ГИСТОЛОГИЯ. ОРГАНЫ НЕРВНОЙ СИСТЕМЫ**

Нервная система осуществляет объединение частей организма в единое целое (интеграцию), обеспечивает регуляцию разнообразных процессов, координацию функции различных органов и тканей и взаимодействие организма с внешней средой. Она воспринимает многообразную информацию, поступающую из внешней среды и из внутренних органов, перерабатывает ее и генерирует сигналы, обеспечивающие ответные реакции, адекватные действующим раздражителям. В основе деятельности нервной системы лежат *рефлекторные дуги* - цепочки нейронов, которые обеспечивают реакции *рабочих органов (органов-мишеней)* в ответ на раздражение рецепторов. В рефлекторных дугах нейроны, связанные друг с другом синапсами, образуют три звена: *рецепторное (афферентное), эффекторное* и *расположенное между ними ассоциативное (вставочное)*.

Отделы нервной системы

*Анатомическое подразделение отделов нервной системы:*

(1) *центральная нервная система (ЦНС)* - включает *головной и спинной мозг*;

(2) *периферическая нервная система* - включает *периферические нервные ганглии (узлы), нервы и нервные окончания* (описаны в разделе «Нервная ткань»).

*Физиологическое подразделение отделов нервной системы* (в зависимости от характера иннервации органов и тканей):

(1) *соматическая (анимальная) нервная система* - контролирует преимущественно функции произвольного движения;

(2) *автономная (вегетативная) нервная система* - регулирует деятельность внутренних органов, сосудов и желез.

Автономная нервная система подразделяется на взаимодействующие друг с другом *симпатический и парасимпатический отделы*, которые различаются локализацией периферических узлов и центров в мозгу, а также характером влияния на внутренние органы.

В соматическую и автономную нервную систему входят звенья, расположенные в ЦНС и периферической нервной системе. *Функционально ведущей тканью* органов нервной системы является *нервная ткань*, включающая нейроны и глию. Скопления нейронов в ЦНС обычно называют *ядрами*, а в периферической нервной системе - *ганглиями (узлами)*. Пучки нервных волокон в центральной нервной системе носят названия *трактов*, в периферической - *нервов*.

Органы периферической нервной системы

Нервы (нервные стволы) связывают нервные центры головного и спинного мозга с рецепторами и рабочими органами. Они образованы пучками *миелиновых и безмиелиновых нервных волокон*, которые объединены соединительнотканными компонентами (оболочками): *эндоневрием, периневрием и эпиневрием* (рис. 114-118). Большинство нервов являются смешанными, т. е. включают афферентные и эфферентные нервные волокна.

*Эндоневрий* - тонкие прослойки рыхлой волокнистой соединительной ткани с мелкими кровеносными сосудами, окружающие отдельные нервные волокна и связывающие их в единый пучок.

*Периневрий* - оболочка, покрывающая каждый пучок нервных волокон снаружи и отдающая перегородки вглубь пучка. Он имеет пластинчатое строение и образован концентрическими пластами уплощенных фибробластоподобных клеток, связанных плотными и щелевыми соединениями. Между слоями клеток в пространствах, заполненных жидкостью, располагаются компоненты базальной мембраны и продольно ориентированные коллагеновые волокна.

*Эпиневрий* - наружная оболочка нерва, связывающая воедино пучки нервных волокон. Он состоит из плотной волокнистой соединительной ткани, содержащей жировые клетки, кровеносные и лимфатические сосуды (см. рис. 114).

*Структуры нерва, выявляемые с помощью различных методов окраски.* Различные гистологические методы окраски позволяют более детально и избирательно изучить отдельные компоненты нерва. Так, *осмирование* дает контрастное окрашивание миелиновых оболочек нервных волокон (позволяя оценить их толщину и дифференцировать миелиновые и безмиелиновые волокна), однако отростки нейронов и соединительнотканые компоненты нерва остаются очень слабо окрашенными или неокрашенными (см. рис. 114 и 115). При окраске *гематоксилином-эозином* миелиновые оболочки не окрашиваются, отростки нейронов имеют слабо базофильное окрашивание, однако хорошо выявляются ядра нейрореммоцитов в нервных волокнах и все соединительнотканые компоненты нерва (см. рис. 116 и 117). При окраске *азотнокислым серебром* ярко окрашиваются отростки нейронов; миелиновые оболочки остаются неокрашенными, соединительнотканые компоненты нерва выявляются слабо, их структура не прослеживается (см. рис. 118).

Нервные ганглии (узлы) - структуры, образованные скоплениями нейронов вне ЦНС, - разделяются на *чувствительные* и *автономные* (вегетативные). Чувствительные ганглии содержат псевдоуниполярные или биполярные (в спиральном и вестибулярном ганглиях) афферентные нейроны и располагаются преимущественно по ходу задних корешков спинного мозга (чувствительные узлы спинномозговых нервов) и некоторых черепно-мозговых нервов.

Чувствительные ганглии (узлы) спинномозговых нервов имеют веретеновидную форму и покрыты *капсулой* из плотной волокнистой соединительной ткани. По периферии ганглия находятся плотные скопления тел *псевдоуниполярных нейронов*, а центральная часть занята их отростками и расположенными между ними тонкими прослойками эндоневрия, несущими сосуды (рис. 121).

*Псевдоуниполярные чувствительные нейроны* характеризуются сферическим телом и светлым ядром с хорошо заметным ядрышком (рис. 122). Цитоплазма нейронов содержит многочисленные митохондрии, цистерны гранулярной эндоплазматической сети, элементы комплекса Гольджи (см. рис. 101), лизосомы. Каждый нейрон окружен слоем прилежащих к нему уплощенных клеток олигодендроглии (*сателлитными глиальными клетками*, или мантийными глиоцитами) с мелкими округлыми ядрами; снаружи глиальной оболочки имеется тонкая соединительнотканная капсула (см. рис. 122). От тела псевдоуниполярного нейрона отходит отросток, разделяющийся Т-образно на периферическую (афферентную, дендритную) и центральную (эфферентную, аксональную) ветви, которые покрываются миелиновыми оболочками. *Периферический отросток* (афферентная ветвь) заканчивается рецепторами, *центральный отросток* (эфферентная ветвь) в составе заднего корешка вступает в спинной мозг (см. рис. 119).

Автономные нервные ганглии образованы скоплениями мультиполярных нейронов, на которых многочисленные синапсы образуют *преганглионарные волокна* - отростки нейронов, чьи тела лежат в ЦНС (см. рис. 120).

*Классификация автономных ганглиев.* По локализации: ганглии могут располагаться вдоль позвоночника (*паравертебральные ганглии*) или впереди него (*превертебральные ганглии*), а также в стенке органов - сердца, бронхов, пищеварительного тракта, мочевого пузыря и др. (*интрамуральные ганглии* - см., например, рис. 203, 209, 213, 215) или вблизи их поверхности.

По функциональному признаку автономные нервные ганглии разделяются на симпатические и парасимпатические. Эти ганглии различаются своей локализацией (симпатические лежат пара- и превертебрально, парасимпатические - интрамурально или вблизи органов), а также локализацией нейронов, дающих преганглионарные волокна, характером нейромедиаторов и направленностью реакций, опосредуемых их клетками. Большинство внутренних органов имеют двойную автономную иннервацию. Общий план строения симпатических и парасимпатических нервных ганглиев сходен.

*Строение автономных ганглиев.* Автономный ганглий снаружи покрыт соединительнотканной *капсулой* и содержит диффузно или группами расположенные тела *мультиполярных нейронов*, их отростки в виде безмиелиновых или (реже) миелиновых волокон и эндоневрий (рис. 123). Тела нейронов - базофильные, неправильной формы, содержат эксцентрично расположенное ядро; встречаются многоядерные и полиплоидные клетки. Нейроны окружены (обычно не полностью) оболочками из глиальных клеток (*сателлитными глиальными клетками*, или мантийными глиоцитами). Снаружи от глиальной оболочки располагается тонкая соединительнотканная оболочка (рис. 124).

*Интрамуральные ганглии* и связанные с ними проводящие пути ввиду их высокой автономии, сложности организации и особенностей медиаторного обмена некоторыми авторами выделяются в самостоятельный *метасимпатический отдел* автономной нервной системы. В интрамуральных ганглиях описаны нейроны трех типов (см. рис. 120):

*Классификация автономных ганглиев.* По локализации: ганглии могут располагаться вдоль позвоночника (*паравертебральные ганглии*) или впереди него (*превертебральные ганглии*), а также в стенке органов - сердца, бронхов, пищеварительного тракта, мочевого пузыря и др. (*интрамуральные ганглии* - см., например, рис. 203, 209, 213, 215) или вблизи их поверхности.

По функциональному признаку автономные нервные ганглии разделяются на симпатические и парасимпатические. Эти ганглии различаются своей локализацией (симпатические лежат пара- и превертебрально, парасимпатические - интрамурально или вблизи органов), а также локализацией нейронов, дающих преганглионарные волокна, характером нейромедиаторов и направленностью реакций, опосредуемых их клетками. Большинство внутренних органов имеют двойную автономную иннервацию. Общий план строения симпатических и парасимпатических нервных ганглиев сходен.

*Строение автономных ганглиев.* Автономный ганглий снаружи покрыт соединительнотканной *капсулой* и содержит диффузно или группами расположенные тела *мультиполярных нейронов*, их отростки в виде безмиелиновых или (реже) миелиновых волокон и эндоневрий (рис. 123). Тела нейронов - базофильные, неправильной формы, содержат эксцентрично расположенное ядро; встречаются многоядерные и полиплоидные клетки. Нейроны окружены (обычно не полностью) оболочками из глиальных клеток (*сателлитными глиальными клетками*, или мантийными глиоцитами). Снаружи от глиальной оболочки располагается тонкая соединительнотканная оболочка (рис. 124).



*Интрамуральные ганглии* и связанные с ними проводящие пути ввиду их высокой автономии, сложности организации и особенностей медиаторного обмена некоторыми авторами выделяются в самостоятельный *метасимпатический отдел* автономной нервной системы. В интрамуральных ганглиях описаны нейроны трех типов (см. рис. 120):

*Эффекторное звено* в соматической дуге образовано мультиполярными мотонейронами, тела и дендриты которых лежат в передних рогах спинного мозга, а аксоны выходят из спинного мозга в составе передних корешков, направляются к чувствительному ганглию и далее в составе смешанного нерва - к скелетной мышце, на волокнах которой их веточки образуют нейро-мышечные синапсы. В автономной дуге эффекторное звено образовано мультиполярными нейронами, тела которых лежат в составе автономных ганглиев, а аксоны (постганглионарные волокна) в составе нервных стволов и их ветвей направляются к клеткам рабочих органов - гладких мышц, желез, сердца.

#### Органы центральной нервной системы Спинной мозг

Спинной мозг имеет вид округлого тяжа, расширенного в шейном и пояснично-крестцовом отделах и пронизанного центральным каналом. Он состоит из двух симметричных половин, разделенных спереди *передней срединной щелью*, сзади - *задней срединной бороздой*, и характеризуется сегментарным строением; с каждым сегментом связана пара *передних (двигательных, вентральных)* и пара *задних (чувствительных, дорсальных)* корешков. В спинном мозгу различают *серое вещество*, расположенное в его центральной части, и *белое вещество*, лежащее по периферии (рис. 125).

*Серое вещество* на поперечном разрезе имеет вид бабочки (см. рис. 125) и включает парные *передние (вентральные)*, *задние (дорсальные)* и *боковые (латеральные) рога*. Рога серого вещества обеих симметричных частей спинного мозга связаны друг с другом в области *передней и задней серой спайки*. В сером веществе находятся тела, дендриты и (частично) аксоны нейронов, а также глиальные клетки. Между телами нейронов находится *нейрогилья* - сеть, образованная нервными волокнами и отростками глиальных клеток. Нейроны располагаются в сером веществе в виде не всегда резко разграниченных скоплений (*ядер*).

Задние рога содержат несколько ядер, образованных *мультиполярными вставочными нейронами*, на которых оканчиваются аксоны псевдоуниполярных клеток чувствительных ганглиев (см. рис. 119), а также волокна нисходящих путей из лежащих выше (супраспинальных) центров. Аксоны вставочных нейронов а) оканчиваются в сером веществе спинного мозга на мотонейронах, лежащих в передних рогах (см. рис. 119); б) образуют межсегментарные связи в пределах серого вещества спинного мозга; в) выходят в белое вещество спинного мозга, где образуют восходящие и нисходящие проводящие пути (*тракты*).

Боковые рога, хорошо выраженные на уровне грудных и крестцовых сегментов спинного мозга, содержат ядра, образованные телами *мультиполярных вставочных нейронов*, которые относятся к симпатическому и парасимпатическому отделам автономной нервной системы (см. рис. 120). На дендритах и телах этих клеток оканчиваются аксоны: а) псевдоуниполярных нейронов, несущих импульсы от рецепторов, расположенных во внутренних органах, б) нейронов центров регуляции вегетативных функций, тела которых находятся в продолговатом мозгу. Аксоны автономных нейронов, выходя из спинного мозга в составе передних корешков, образуют преганглионарные волокна, направляющиеся к симпатическим и парасимпатическим узлам.

Передние рога содержат мультиполярные двигательные нейроны (мотонейроны), объединенные в ядра, каждое из которых обычно тянется на несколько сегментов. Различают крупные  $\alpha$ -мотонейроны и рассеянные среди них более мелкие  $\gamma$ -мотонейроны. На отростках и телах мотонейронов имеются многочисленные синапсы, оказывающие на них возбуждающие и тормозные воздействия. На мотонейронах оканчиваются: коллатерали центральных отростков псевдоуниполярных клеток чувствительных узлов; вставочных нейронов, тела которых лежат в задних рогах спинного мозга; аксоны местных мелких вставочных нейронов (клеток Реншоу), связанных с коллатеральными аксонами мотонейронов; волокна нисходящих путей пирамидной и экстрапирамидной систем, несущие импульсы из коры большого мозга и ядер ствола мозга. Тела мотонейронов содержат крупные глыбки хроматофильного вещества (см. рис. 100) и окружены глиоцитами (рис. 126). Аксоны мотонейронов покидают спинной мозг в составе *передних корешков*, направляются к чувствительному ганглию и далее в составе смешанного нерва - к скелетной мышце, на волокнах которой они образуют *нейромышечные синапсы* (см. рис. 119).

*Центральный канал* (см. рис. 128) проходит в центре серого вещества и окружен *передней* и *задней серыми спайками* (см. рис. 125). Он заполнен спинномозговой жидкостью и выстлан одним слоем кубических или столбчатых клеток эпендимы, апикальная поверхность которых покрыта микроворсинками и (частично) ресничками, а латеральные связаны комплексами межклеточных соединений.

*Белое вещество спинного мозга* окружает серое (см. рис. 125) и разделяется передними и задними корешками на симметричные *задние, боковые* и *передние канатики*. Оно состоит из продольно идущих нервных волокон (преимущественно миелиновых), образующих нисходящие и восходящие *проводящие пути (тракты)*. Последние отделены друг от друга тонкими прослойками соединительной ткани и астроцитов, которые встречаются и внутри трактов (рис. 127). Проводящие пути включают две группы: проприоспинальные (осуществляют связь между различными отделами спинного мозга) и супраспинальные пути (обеспечивают связь спинного мозга со структурами головного мозга - восходящие и нисходящие тракты).

## 8.1 Мозжечок

Мозжечок является частью головного мозга и представляет собой центр равновесия, поддержания мышечного тонуса и координации движений. Он образован двумя полушариями с большим числом бороздок и извилин на поверхности и узкой средней частью (червем). *Серое вещество* образует *кору мозжечка* и *ядра*; последние залегают в глубине *его белого вещества*.

*Кора мозжечка* характеризуется высокой упорядоченностью расположения нейронов, нервных волокон и глиальных клеток всех типов. Она отличается богатством межнейронных связей, которая обеспечивают переработку поступающей в нее разнообразной сенсорной информации. В коре мозжечка различают три слоя (снаружи внутрь): 1) *молекулярный слой*; 2) *слой клеток Пуркинье (слой грушевидных нейронов)*; 3) *зернистый слой* (рис. 129 и 130).

*Молекулярный слой* содержит сравнительно небольшое количество мелких клеток, в нем находятся тела *корзинчатых* и *звездчатых нейронов*. *Корзинчатые нейроны* располагаются во внутренней части молекулярного слоя. Их короткие дендриты образуют связи *спараллельными волокнами* в наружной части молекулярного слоя, а длинный аксон идет поперек извилины, отдавая через определенные интервалы коллатерали, которые спускаются к телам клеток Пуркинье и, разветвляясь, охватывают их наподобие корзинок, образуя тормозные аксо-соматические синапсы (см. рис. 130). *Звездчатые нейроны* - мелкие клетки, тела которых лежат выше тел корзинчатых нейронов. Их дендриты образуют связи с параллельными волокнами, а разветвления

аксона формируют тормозные синапсы на дендритах клеток Пуркинье и могут участвовать в образовании корзинки вокруг их тел.

*Слой клеток Пуркинье (слой грушевидных нейронов)* содержит лежащие в один ряд тела клеток Пуркинье, оплетенные коллатеральными аксонами корзинчатых клеток («корзинками»).

*Клетки Пуркинье (грушевидные нейроны)* - крупные клетки с телом грушевидной формы, содержащим хорошо развитые органеллы. От него в молекулярный слой отходят 2-3 первичных (стволовых) дендрита, интенсивно ветвящихся с образованием конечных (терминальных) дендритов, достигающих поверхности молекулярного слоя (см. рис. 130). На дендритах находятся многочисленные *шипик* - контактные зоны возбуждающих синапсов, образуемых параллельными волокнами (аксонами зернистых нейронов), и тормозных синапсов, образуемых лазающими волокнами. Аксон клетки Пуркинье отходит от основания ее тела, покрывается миелиновой оболочкой, пронизывает зернистый слой и проникает в белое вещество, являясь единственным эфферентным путем его коры.

*Зернистый слой* содержит близко расположенные тела *зернистых нейронов*, *больших звездчатых нейронов* (клеток Гольджи), а также *клубочки мозжечка* - особые округлые сложные синаптические контактные зоны между моховидными волокнами, дендритами зернистых нейронов и аксонами больших звездчатых нейронов.

*Зернистые нейроны* - наиболее многочисленные нейроны коры мозжечка - мелкие клетки с короткими дендритами, имеющими вид «птичьей лапки», на которых в клубочках мозжечка розетки моховидных волокон образуют многочисленные синаптические контакты. Аксоны зернистых нейронов направляются в молекулярный слой, где Т-образно делятся на две ветви, идущие параллельно длине извилины (*параллельные волокна*) и образующие возбуждающие синапсы на дендритах клеток Пуркинье, корзинчатых и звездчатых нейронов, а также больших звездчатых нейронов.

*Большие звездчатые нейроны (клетки Гольджи)* крупнее зернистых нейронов. Их аксоны в пределах клубочков мозжечка образуют тормозные синапсы на дендритах зернистых нейронов, а длинные дендриты поднимаются в молекулярный слой, где ветвятся и образуют связи с параллельными волокнами.

*Афферентные волокна коры мозжечка* включают *моховидные* и *лазающие волокна* (см. рис. 130), которые проникают в кору мозжечка из спинного мозга, продолговатого мозга и моста.

*Моховидные волокна мозжечка* заканчиваются расширениями (*розетками*) - клубочках мозжечка, образуя синаптические контакты с дендритами зернистых нейронов, на которых оканчиваются также и аксоны больших звездчатых нейронов. Клубочки мозжечка снаружи не полностью окружены плоскими отростками астроцитов.

*Лазающие волокна мозжечка* проникают в кору из белого вещества, проходя через зернистый слой до слоя клеток Пуркинье и стелясь по телам и дендритам этих клеток, на которых они оканчиваются возбуждающими синапсами. Коллатеральные ветви лазающих волокон образуют синапсы на других нейронах всех типов.

*Эфферентные волокна коры мозжечка* представлены аксонами клеток Пуркинье, которые в виде миелиновых волокон направляются в белое вещество и достигают глубоких ядер мозжечка и вестибулярного ядра, на нейронах которых они образуют тормозные синапсы (клетки Пуркинье являются тормозными нейронами).

## 8.2 Кора полушарий большого мозга

Кора полушарий большого мозга представляет собой высший и наиболее сложно организованный нервный центр, деятельность которого обеспечивает регуляцию

разнообразных функций организма и сложные формы поведения. Кора образована слоем серого вещества, покрывающего белое вещество, на поверхности извилин и в глубине борозд. Серое вещество содержит нейроны, нервные волокна и клетки нейроглии всех видов. На основании различий плотности расположения и строения клеток (*цитоархитектоники*), хода волокон (*миелоархитектоники*) и функциональных особенностей различных участков коры в ней выделяют 52 нерезко разграниченные поля.

Нейроны коры - мультиполярные, различных размеров и форм, включают более 60 видов, среди которых выделены два основных типа - *пирамидные* и *непирамидные*.

*Пирамидные клетки* - специфический для коры полушарий тип нейронов; по разным оценкам, составляют 50-90 % всех нейронов коры. От апикального полюса их конусовидного (на срезах - треугольного) тела к поверхности коры отходит длинный (апикальный) покрытый шипиками дендрит (рис. 133), направляющийся в молекулярную пластинку коры, где он ветвится. От базальной и латеральных частей тела вглубь коры и в стороны от тела нейрона расходятся несколько более коротких боковых (латеральных) дендритов, которые, ветвясь, распространяются в пределах того же слоя, где находится тело клетки. От середины базальной поверхности тела отходит длинный и тонкий аксон, идущий в белое вещество и дающий коллатерали. Различают *гигантские*, *большие*, *промежуточные* и *малые пирамидные клетки*. Основная функция пирамидных клеток - обеспечение связей внутри коры (промежуточные и малые клетки) и образование эфферентных путей (гигантские и большие клетки).

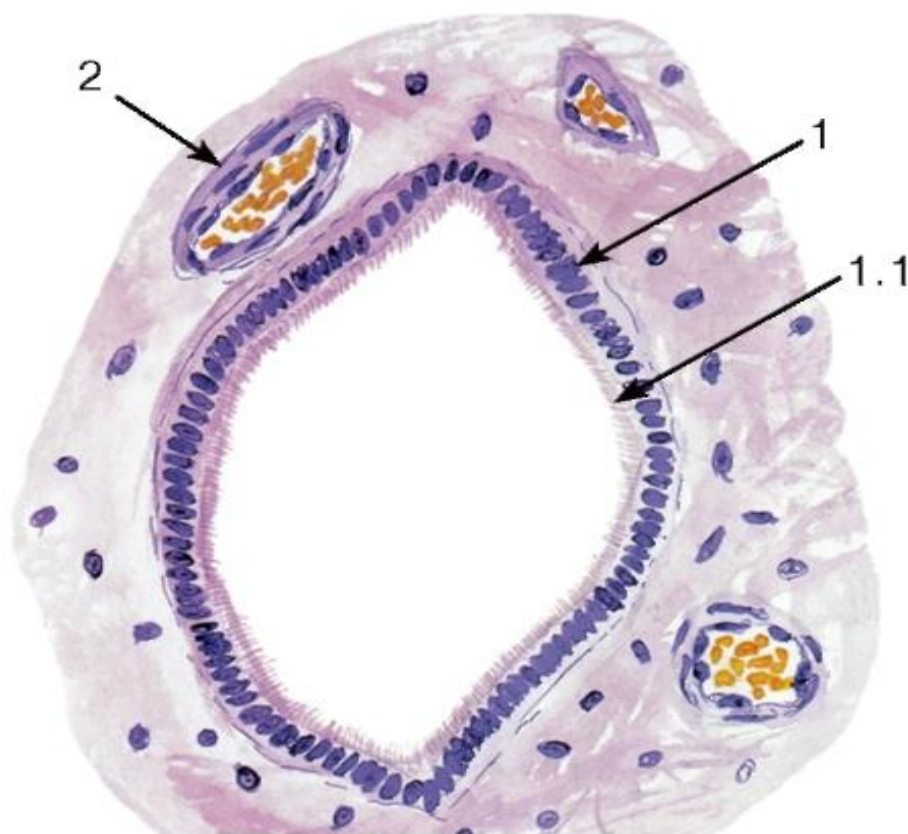


Рис. 128. Спинной мозг. Центральный канал

Окраска: гематоксилин-эозин

1 - эпендимоциты; 1.1 - реснички; 2 - кровеносный сосуд



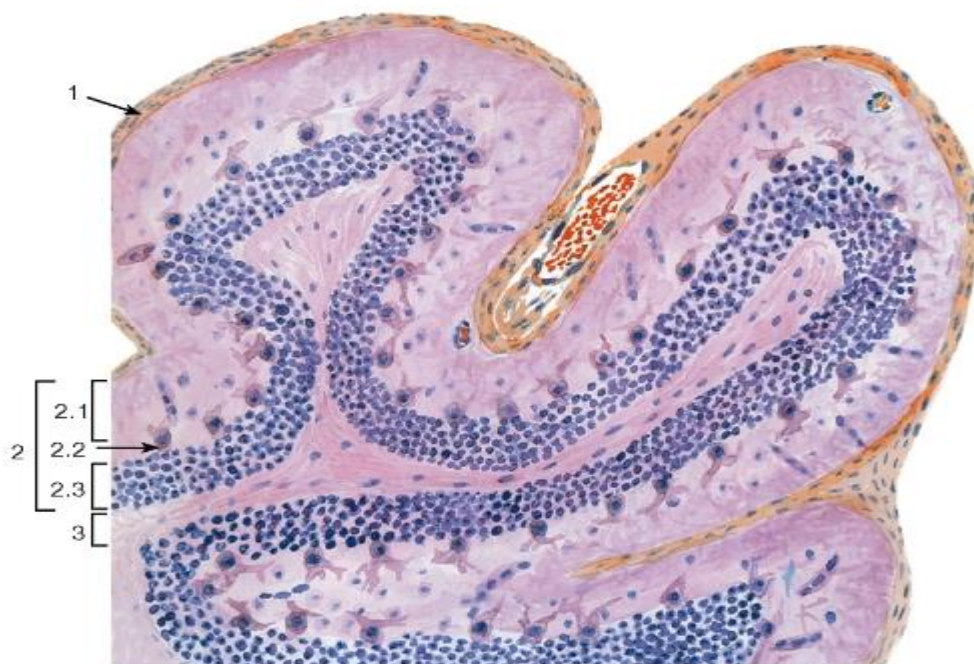

Рис. 129. Мозжечок. Кора  
(срез, перпендикулярный ходу извилин)

Окраска: гематоксилин-эозин

1 - мягкая оболочка головного мозга; 2 - серое вещество (кора): 2.1 - молекулярный слой, 2.2 - слой клеток Пуркинье (грушевидных нейронов), 2.3 - зернистый слой; 3 - белое вещество

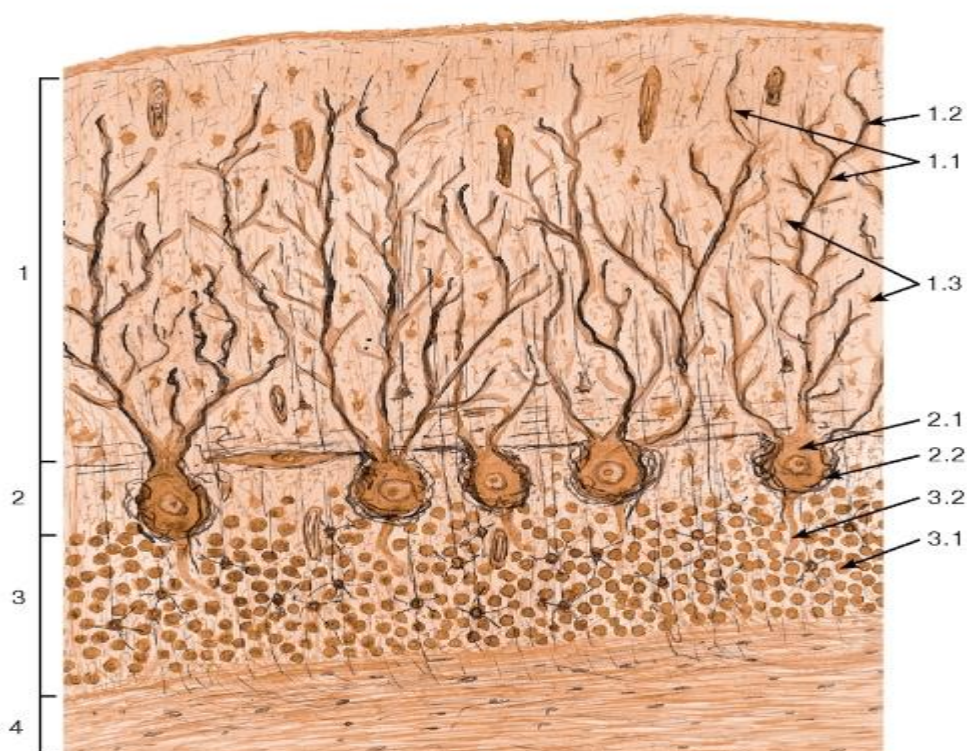

Рис. 130. Мозжечок. Участок коры

Окраска: азотнокислое серебро

1 - молекулярный слой: 1.1 - дендриты клеток Пуркинье, 1.2 - афферентные (лазящие) волокна, 1.3 - нейроны молекулярного слоя; 2 - слой клеток Пуркинье (грушевидных нейронов): 2.1 - тела грушевидных нейронов (клеток Пуркинье), 2.2 - «корзинки», образованные коллатеральными аксонами корзинчатых нейронов; 3 - зернистый слой: 3.1 - тела зернистых нейронов, 3.2 - аксоны клеток Пуркинье; 4 - белое вещество

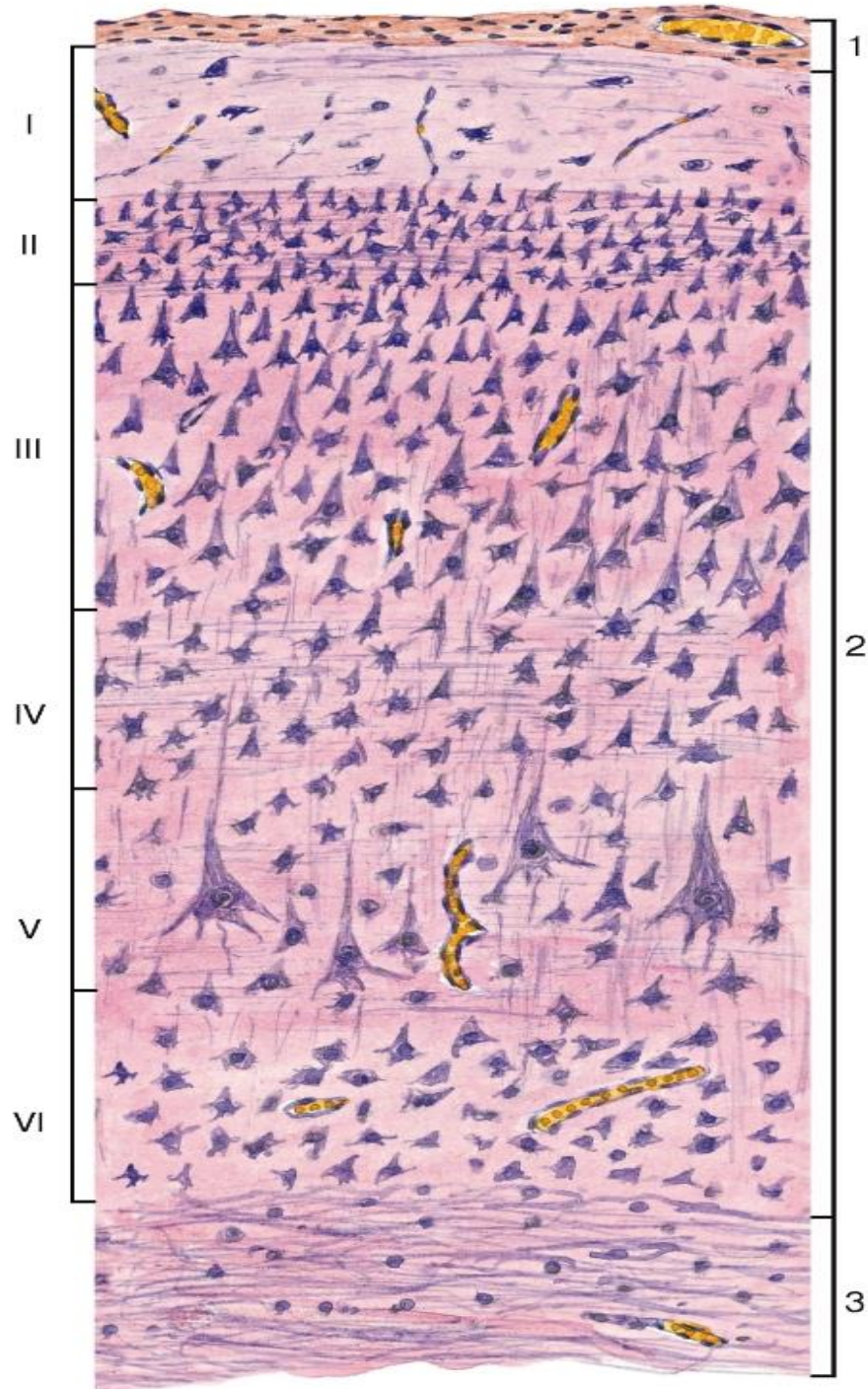


Рис. 131. Полушарие большого мозга. Кора. Цитоархитектоника

Окраска: гематоксилин-эозин

1 - мягкая оболочка головного мозга; 2 - серое вещество: пластинки (слои) коры обозначены римскими цифрами: I - молекулярная пластинка, II - наружная зернистая



пластинка, III - наружная пирамидная пластинка, IV - внутренняя зернистая пластинка, V - внутренняя пирамидная пластинка, VI - мультиформная пластинка; 3 - белое вещество




Рис. 132. Полушарие большого мозга. Кора.

## Миелоархитектоника

(схема)

1 - тангенциальная пластинка; 2 - дисфиброзная пластинка (полоска Бехтерева); 3 - радиальные лучи; 4 - полоска наружной зернистой пластинки (наружная полоска Байярже); 5 - полоска внутренней зернистой пластинки (внутренняя полоска Байярже)

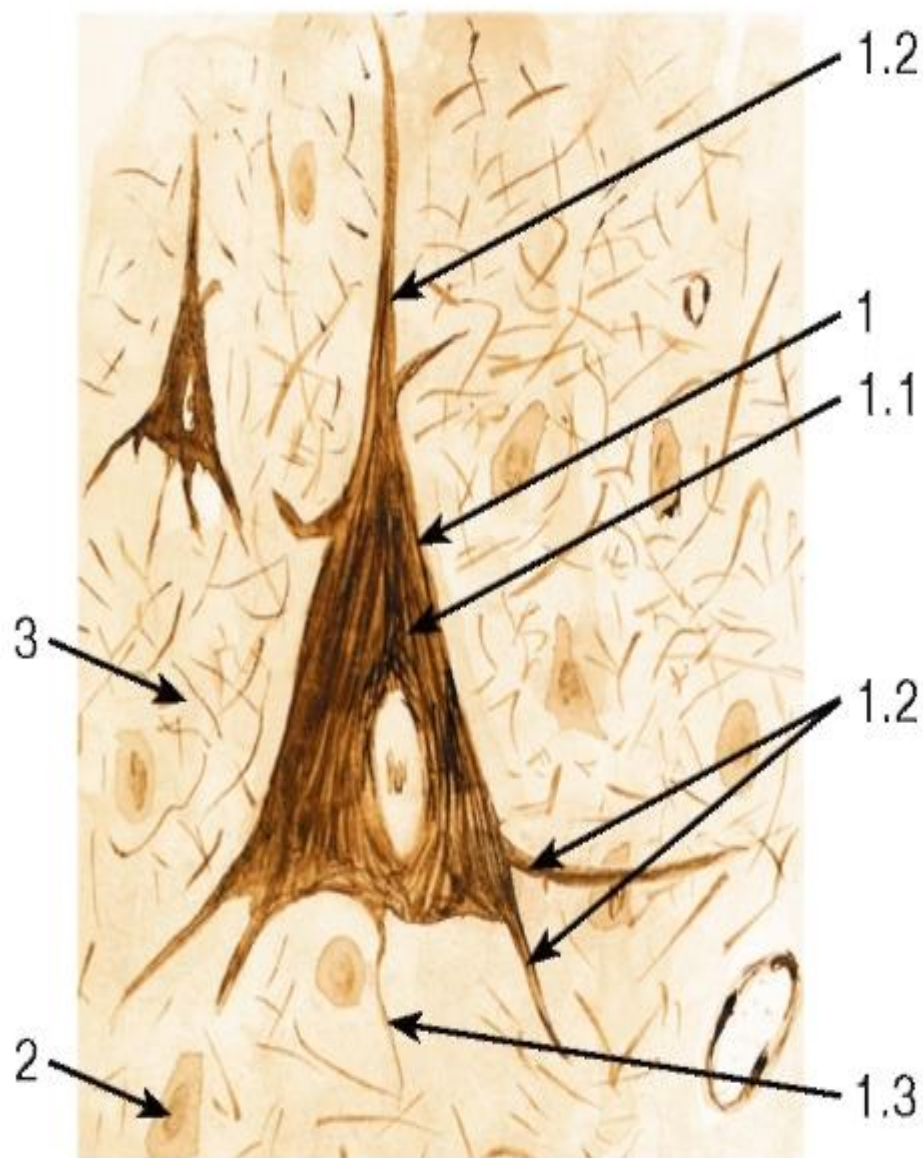


Рис. 133. Большой пирамидный нейрон полушария большого мозга

Окраска: азотнокислое серебро

1 - большой пирамидный нейрон: 1.1 - тело нейрона (перикарион), 1.2 - дендриты, 1.3 - аксон;

2 - глиоциты;

3 - нейропилъ



## ГЛАВА 9. ОРГАНЫ ЧУВСТВ

Информация о состоянии и изменениях внешней среды и деятельности систем самого организма регистрируется специализированными сенсорными структурами - *рецепторами*, которые разделяются соответственно на *экстерорецепторы* (воспринимающие сигналы из внешней среды) и *интерорецепторы* (регистрирующие сигналы, поступающие из внутренних органов). В зависимости от природы раздражения, регистрируемого рецепторами, они подразделяются на *механорецепторы*, *хеморецепторы*, *фоторецепторы*, *терморецепторы* и *болевые (ноцицепторы)*. Температурные, тактильные, болевые и некоторые другие сигналы в тканях воспринимаются нервными окончаниями и клетками, играющими роль тканевых рецепторов.

*Органы чувств* представляют собой крупные органые сенсорные структуры, специализированные на восприятии обонятельных, вкусовых, зрительных и слуховых раздражений (органы обоняния, вкуса, зрения, слуха и равновесия). Органы чувств образуют периферические отделы анализаторов (сенсорных систем), в состав которых входят также промежуточные отделы (осуществляют передачу информации) и центральные (корковые) отделы (воспринимают и перерабатывают сенсорную информацию).

В связи с природой клеток, воспринимающих сигнал, выделяют первичночувствующие (нейросенсорные) и вторичночувствующие (сенсорноэпителиальные) рецепторы.

1) *Первичночувствующие (нейросенсорные) рецепторы* - нервные клетки, которые воспринимают сенсорные сигналы своими периферическими отростками, преобразуют их в нервные импульсы и передают в ЦНС по центральным отросткам. Они входят в состав органов зрения и обоняния.

2) *Вторичночувствующие (сенсорно-эпителиальные) рецепторы* - специализированные эпителиальные клетки, которые воспринимают сенсорные сигналы, однако не имеют отростков; передача нервных импульсов от них в ЦНС осуществляется благодаря их связи с терминалями нервных клеток. Входят в состав органов слуха, равновесия и вкуса.

Органы вкуса и обоняния рассматриваются в разделах, посвященных органам пищеварительного тракта и дыхательной системы соответственно. Ниже приводятся описания органов зрения, слуха и равновесия.

### Орган зрения

Глаз состоит из *глазного яблока*, содержащего фоторецепторные клетки (*палочковые и колбочковые нейроны*), и вспомогательных структур, к которым относятся веки, слезный аппарат и глазодвигательные мышцы.

Стенка глазного яблока образована тремя оболочками (рис. 134): 1) наружной - *фиброзной* (состоит из *склеры и роговицы*), 2) средней - *сосудистой* (включает *собственно сосудистую оболочку, ресничное тело и радужку*) и 3) внутренней - *сетчатки*, связанной с мозгом зрительным нервом (рис. 134). В состав глазного яблока входит также *хрусталик*, который прикрепляется *волокнами ресничного пояса к ресничному телу*. *Передняя камера глаза* располагается между роговицей, радужкой и хрусталиком, *задняя камера глаза* - между радужкой, отростками ресничного тела, ресничным пояском и хрусталиком. Обе камеры заполнены *водянистой влагой*, которая вырабатывается ресничным телом и всасывается в *венозный синус склеры*. За хрусталиком и ресничным пояском располагается *окруженное сетчаткой стекловидное пространство*, заполненное *стекловидным телом*.

### Функциональные аппараты глаза:

Структурные компоненты глаза образуют три основных функциональных аппарата, обеспечивающих его деятельность: светопреломляющий, аккомодационный и рецепторный. Светопреломляющий и аккомодационный аппараты образуют оптическую систему глаза.

1) *Светопреломляющий аппарат* (роговица, водянистая влага, хрусталик, стекловидное тело) - обеспечивает преломление световых лучей и проекцию наблюдаемых предметов на сетчатку;

2) *Аккомодационный аппарат* (радужка с отверстием в центре - зрачком, ресничное тело с ресничным пояском) - обеспечивает фокусировку изображения на сетчатке путем изменения формы (а, следовательно, преломляющей силы) хрусталика, регулирует интенсивность освещения сетчатки (вследствие изменения диаметра зрачка);

3) *Рецепторный аппарат (зрительная часть сетчатки)* - обеспечивает восприятие и первичную обработку световых сигналов.

Фиброзная оболочка глазного яблока - наружная, состоит из *склеры* - плотной непрозрачной оболочки беловатого цвета, покрывающей задние 5/6 поверхности глазного яблока, и *роговицы* - прозрачного переднего отдела, покрывающего переднюю 1/6 (см. рис. 134).

Склера (см. рис. 134 и 138) образована плотной волокнистой соединительной тканью, состоящей из уплощенных пучков (пластинок) коллагеновых волокон, идущих в различных направлениях параллельно поверхности органа, и лежащих между ними фиброцитов и эластических волокон. В глубоких слоях может содержать меланоциты. Выполняет защитную и опорную функции, к ее наружной поверхности прикрепляются сухожилия глазных мышц. Переходит в роговицу в области *лимба роговицы*, на внутренней поверхности которого располагается система выстланных эндотелием каналов (*трабекулярная сеть*), ведущих в *венозный синус склеры* (шлеммов канал) - путь оттока водянистой влаги из передней камеры глаза (см. рис. 134).

Роговица - выпуклая снаружи бессосудистая прозрачная пластинка, утолщающаяся от центра к периферии. Питание роговицы осуществляется за счет водянистой влаги (в ее центральных участках) и диффузии из сосудов области лимба (в периферических). В состав роговицы входят пять слоев: передний эпителий, передняя пограничная пластинка, собственное вещество, задняя пограничная пластинка, задний эпителий (эндотелий) (рис. 135).

(1) *Передний эпителий* - многослойный плоский неороговевающий, содержит многочисленные нервные окончания, обеспечивающие высокую чувствительность роговицы, постоянно увлажняется секретом слезных желез. Обладает высокой способностью к регенерации.

(2) *Передняя пограничная пластинка* (боуменова мембрана) - уплотненный наружный слой собственного вещества роговицы; располагается под базальной мембраной переднего эпителия, состоит из сети коллагеновых фибрилл.

(3) *Собственное вещество* (stroma) составляет 90% толщины роговицы - особая плотная волокнистая соединительная ткань, состоящая из 200-250 плоских пучков (пластинок) коллагеновых волокон, расположенных под углом друг к другу, и лежащих между ними уплощенных фиброцитов (*кератоцитов*). Гликопротеины основного вещества (хондроитин- и кератансульфаты) обеспечивают прозрачность стромы. Содержит многочисленные нервные окончания; кровеносные и лимфатические сосуды отсутствуют.

(4) *Задняя пограничная пластинка* (десцеметова мембрана) - трехмерная сеть коллагеновых филаментов; часто рассматривается как базальная мембрана заднего эпителия.

(5) *Задний эпителий* (эндотелий) - однослойный плоский, образован интердигтирующими клетками с высокой метаболической активностью. Обращен в переднюю камеру глаза. Участвует в обмене жидкости и ионов в роговице. Слабо регенерирует.

Сосудистая оболочка глазного яблока включает *собственно сосудистую оболочку, ресничное тело и радужку* (см. рис. 134, 137 и 138).

Собственно сосудистая оболочка (хороида) - осуществляет питание сетчатки, она образована рыхлой волокнистой соединительной тканью с высоким содержанием *меланоцитов*. В ее состав входят четыре *пластинки* (слоя):

(1) *надсосудистая пластинка* - наружная, лежит на границе со склерой;

(2) *сосудистая пластинка* - содержит артерии и вены, обеспечивающие кровоснабжение сосудисто-капиллярной пластинки;

(3) *сосудисто-капиллярная пластинка* - уплощенная густая сеть капилляров неравномерного калибра, эндотелий которых фенестрирован на стороне, обращенной к сетчатке. Капилляры покрывают почти всю наружную поверхность сетчатки;

(4) *базальный комплекс* - включает *базальную мембрану капилляров*, сеть коллагеновых и эластических волокон и *базальную мембрану* пигментного эпителия сетчатки.

Ресничное тело - утолщенный передний участок сосудистой оболочки, имеющий вид мышечно-волокнистого кольца, расположенного между *зубчатым краем* и *корнем радужки*. Участвует в *аккомодации глаза* (изменяя кривизну хрусталика) и в выработке водянистой влаги, образовании волокон ресничного пояска, коллагена и гликозаминогликанов стекловидного тела. Обеспечивает кровоснабжение и иннервацию передней части глаза. Его основу образует *ресничная мышца*, от передней части к хрусталику отходят *ресничные отростки*. Ресничное тело содержит пигментированную *ресничную строму*, снаружи покрыто *ресничным эпителием*, относящимся к передней (цилиарной) части сетчатки (см. рис. 134 и 137).

*Ресничная мышца* состоит из частично переплетающихся пучков гладких мышечных клеток, лежащих во внутренних отделах циркулярно, в наружных - меридионально-радиально. Сокращаясь, благодаря пучкам, прикрепленным к склере, она ослабляет натяжение волокон *ресничного пояска*, увеличивая кривизну хрусталика и фокусируя глаз на близкие предметы.

*Ресничные отростки* - складки ресничного тела, выступающие в заднюю камеру глаза. Образованы соединительной тканью с высоким содержанием пигментных клеток (ресничной стромой) и фенестрированными капиллярами; покрыты ресничным эпителием. Служат участками прикрепления *волокон ресничного пояска* (цинновой связки) - пучков эластических филаментов, вплетающихся противоположными концами в капсулу хрусталика.

*Ресничный эпителий*, покрывающий отростки - *двуслойный кубический*. Состоит из *внутренних непигментированных клеток* (обращенных в заднюю камеру) и *наружных пигментированных клеток*. Каждый слой эпителия располагается на собственной базальной мембране. Эпителий (преимущественно внутренний) за счет процессов диффузии, ультрафильтрации и секреции вырабатывает *водянистую влагу* (фильтрат плазмы крови) и участвует в формировании *барьера между кровью и водянистой влагой*.

*Функции водянистой влаги* - питание бессосудистых структур глаза (хрусталика, роговицы) и удаление из них продуктов обмена, сохранение прозрачности сред в камерах глаза, поддержание внутриглазного давления.

Радужка - самая передняя часть сосудистой оболочки, разделяющая переднюю и заднюю камеры глаза (см. рис. 134 и 137). Она представляет собой пластинку кольцевидной формы с отверстием изменяющегося диаметра (*зрачком*), связанную своим цилиарным краем (*корнем радужки*) с ресничным телом. Строму радужки образует пигментная ткань - рыхлая соединительная ткань с большим количеством сосудов, пигментных клеток, вырабатывающих меланин, и отростчатых макрофагов, содержащих фагоцитированный пигмент. Цвет глаз определяется количеством пигментных клеток, плотностью расположения и размерами меланосом в их цитоплазме, характером содержащегося в них меланина, а также сложными оптическими явлениями, связанными с поглощением, отражением и рассеянием света в структурах радужки.

Радужка содержит четыре слоя: (1) *передний пограничный слой* образован прерывистой выстилкой из плотно расположенных фибробластов и пигментных клеток; (2) *передний бессосудистый слой*;

(3) *задний сосудистый слой* (содержит многочисленные сосуды, образует большую часть радужки);

(4) *эпителий радужки* - продолжение цилиарного эпителия сетчатки - двуслойный кубический, с высоким содержанием темного пигмента (эумеланина), особенно в заднем слое, образованном пигментными клетками.

*Мышцы радужки* образованы гладкими мышечными клетками нейрального происхождения; изменяя диаметр зрачка, они регулируют количество света, падающего на сетчатку.

(1) *сфинктер зрачка* (мышца, суживающая зрачок) состоит из концентрических пучков клеток, лежащих в области свободного края радужки (иннервируется парасимпатическими нервными волокнами);

(2) *дилататор зрачка* (мышца, расширяющая зрачок), состоит из базальных отростков передних пигментированных миоэпителиальных клеток, идущих вдоль эпителия радужки радиально - от свободного края радужки к цилиарному (иннервируется симпатическими нервными волокнами).

Хрусталик - прозрачное двояковыпуклое тело, которое располагается позади радужки и впереди от стекловидного тела. Он удерживается волокнами ресничного пояса (см. рис. 134 и 136), меняя свою кривизну в зависимости от их натяжения и обеспечивая тем самым способность фокусировать на сетчатке предметы, расположенные на различном расстоянии от глаза (аккомодация глаза). Хрусталик состоит из капсулы хрусталика, эпителия хрусталика и волокон хрусталика, он не содержит нервов и сосудов.

*Капсула хрусталика* - тонкий прозрачный эластичный слой, охватывающий хрусталик снаружи, который является базальной мембраной его эпителия. Служит местом прикрепления волокон ресничного пояса и обеспечивает метаболизм хрусталика.

*Эпителий хрусталика* - слой кубических клеток, лежащий субкапсулярно на его передней поверхности; в области экватора клетки делятся митозом (ядерная, или ростковая, зона), удлинняются и постепенно превращаются в волокна хрусталика.

*Волокна хрусталика* - удлиненные эпителиальные клетки, лежащие параллельно поверхности хрусталика концентрическими слоями и образующие вещество хрусталика, которое состоит из коры хрусталика и ядра хрусталика. Их ядро и органеллы располагаются в области экватора, цитоплазма содержит особые белки кристаллины.



Смещаясь к центру хрусталика, волокна утрачивают ядра и конденсируются, образуя ядро хрусталика.

Сетчатка - внутренняя, светочувствительная оболочка глаза. Подразделяется на *зрительную часть сетчатки*, выстилающую изнутри заднюю, большую часть глазного яблока до *зубчатого края* (см. рис. 134), и переднюю, *слепую часть сетчатки*, покрывающую ресничное тело и заднюю поверхность радужки. На задней поверхности сетчатки находится *сосочек зрительного нерва* - участок, не содержащий фоторецепторных клеток (*слепое пятно*) и служащий местом выхода зрительного нерва, связывающего ее с головным мозгом. Латеральнее сосочка по оси глаза располагается *центральная ямка*, которая соответствует *желтому пятну* - участку наилучшего зрения. Структурными компонентами сетчатки являются ее нейроны, пигментный эпителий, нейроглия и сосуды.

Нейроны сетчатки образуют трехчленную цепь из радиально расположенных клеток, связанных друг с другом синапсами: (1) *палочковых и колбочковых* (фоторецепторных); (2) *биполярных* (ассоциативных) и (3) *ганглиозных* (рис. 140). Помимо этих клеток имеются еще два вида нейронов, которые обеспечивают связь на уровне соединений нейросенсорных и биполярных нейронов (*горизонтальные нейроны*) и биполярных и ганглиозных (*амакринные нейроны*).

*Фоторецепторные клетки - палочковые и колбочковые нейроны* - имеют вытянутую форму. Их периферические отростки (*палочки и колбочки*) состоят из *наружного и внутреннего сегментов*, связанных *соединительным мостиком*, содержащим *соединительную ресничку* (рис. 141).

*Палочковые нейроны* воспринимают световые сигналы низкой интенсивности (сумеречное зрение) и отвечают за черно-белое зрение. Они имеют узкие, вытянутые периферические отростки (*палочки*) с наружным сегментом цилиндрической формы, в котором содержится стопка мембранных дисков (см. рис. 141), покрытых зрительным пигментом (пурпуром) *родопсином*. Внутренний сегмент отростка содержит удлинённые митохондрии, центриоль, элементы эндоплазматической сети, комплекс Гольджи. В теле нейрона округлое ядро окружено тонким ободком цитоплазмы; *аксональный отросток* завершается шаровидной синаптической зоной (*сферой*), в пределах которой эти клетки образуют контакт с биполярным нейроном.

*Колбочковые нейроны* реагируют на свет высокой интенсивности, обеспечивают дневное и цветное зрение. По строению они сходны с палочковыми нейронами, однако наружный сегмент их периферического отростка (*колбочки*) - более короткий и широкий, конической формы. В нем содержатся мембранные диски (см. рис. 141), образованные складками плазмолеммы и покрытые зрительным пигментом *йодопсином*. Строение внутреннего сегмента колбочек сходно с таковым у палочек. Ядра крупнее, чем у палочковых клеток, аксональный отросток заканчивается в наружном сетчатом слое треугольным расширением - *ножкой*.

*Биполярные нейроны* своими дендритами образуют синапсы на аксонах фоторецепторных нейронов, а их аксоны передают нервные импульсы на дендриты ганглиозных и амакринных нейронов (см. рис. 140).

*Ганглиозные нейроны* - крупные мультиполярные клетки с эксцентрично расположенным ядром и крупным ядрышком. Цитоплазма занимает большой объем и содержит хорошо развитые органеллы. Дендриты образуют синаптические связи с аксонами биполярных нейронов и отростками амакринных нейронов. Аксоны, собираясь воедино, образуют *зрительный нерв*.

*Горизонтальные нейроны* - ассоциативные мультиполярные нейроны; их дендриты и аксон образуют синапсы на аксонах палочковых и колбочковых нейронов, а также на дендритах биполярных нейронов.

*Амакринные нейроны* - униполярные ассоциативные нейроны, дендриты которых образуют синапсы с аксонами биполярных нейронов и дендритами ганглиозных.

Пигментный слой - самый наружный в сетчатке (рис. 138 и 139), он образован кубическими эпителиальными клетками (*пигментоцитами*) с базально расположенным ядром, развитыми синтетическим и лизосомальным аппаратами, многочисленными митохондриями и гранулами меланина. На апикальной поверхности этих клеток - длинные ветвящиеся отростки, проникающие в фотосенсорный слой между наружными сегментами фоторецепторов, которые они защищают от избыточного освещения. На свету гранулы меланина перемещаются из тела клетки в отростки, окружающие наружные сегменты фоторецепторов, вследствие чего чувствительность глаза снижается, а его разрешающая способность повышается. В темноте гранулы меланина перемещаются из отростков в тело клеток; при этом чувствительность глаза повышается, а разрешающая способность падает. Пигментоциты также переносят ряд веществ в сетчатку, синтезируют и накапливают витамин А, который необходим для образования родопсина, фагоцитируют и переваривают кончики наружных сегментов фоторецепторов.

Нейроглия сетчатки представлена *радиальными глиоцитами* (мюллеровыми клетками), астроцитами и микроглией. Радиальные глиоциты - крупные отростчатые клетки, протягивающиеся почти на всю толщину сетчатки перпендикулярно ее слоям (см. рис. 140) и оплетающие своими латеральными отростками тела нейронов и области синаптических связей, выполняя поддерживающую и трофическую функции. Своими основаниями образуют *внутреннюю* (глиальную) *пограничную мембрану*, отграничивающую сетчатку от стекловидного тела, а апикальными участками - *наружную* (глиальную) *пограничную мембрану* у основания палочек и колбочек. Астроциты расположены преимущественно во внутренних слоях сетчатки; они охватывают своими отростками капилляры, образуя *маторетинальный барьер*.

Слои сетчатки образованы упорядоченно расположенными нейронами, ядродержащие участки которых образуют *ядерные и ганглиозный слои*, а области их синаптических связей - *сетчатые слои* (рис. 138-140). Выделяют 10 слоев (снаружи внутрь):

(1) *пигментный слой* содержит тела пигментоцитов, отростки которых проникают в слой палочек и колбочек;

(2) *слой палочек и колбочек* (фотосенсорный) представлен периферическими отростками (палочками и колбочками) фотосенсорных клеток;

(3) *наружная пограничная мембрана* отделяет фотосенсорный слой от наружного ядерного. Соответствует наружной границе радиальных глиоцитов;

(4) *наружный ядерный слой* содержит ядра палочковых и колбочковых нейронов;

(5) *наружный сетчатый слой* - область синапсов между аксональными отростками палочковых и колбочковых нейронов, биполярными и горизонтальными нейронами;

(6) *внутренний ядерный слой* содержит ядра биполярных, амакринных, горизонтальных нейронов и радиальных глиоцитов;

(7) *внутренний сетчатый слой* - область синапсов между биполярными, ганглиозными и амакринными нейронами;

(8) *ганглиозный слой* содержит тела ганглиозных клеток;

(9) *слой нервных волокон* состоит из аксонов ганглиозных клеток, образующих зрительный нерв;

(10) *внутренняя пограничная мембрана* образована основаниями радиальных глиоцитов и их базальной мембраны.

Стекловидное тело - прозрачная желеобразная масса (*стекловидная жидкость*), которую некоторые авторы рассматривают как особую соединительную ткань. Оно обеспечивает прохождение световых лучей, сохранение положения хрусталика, участвует в метаболизме сетчатки, прижимает сетчатку к сосудистой оболочке.

Заполняет пространство между хрусталиком и сетчаткой - *стекловидную камеру* (см. рис. 134). Состоит из немногочисленных фибробластоподобных клеток (*гиалоцитов*), макрофагов и лимфоцитов, а также межклеточного вещества, которые совместно образуют *стекловидную строму*. Последняя высоко гидратирована, содержит коллагеновые фибриллы (концентрируются у периферии тела, формируя *стекловидную мембрану*) и гиалуроновую кислоту. Через стекловидное тело от сосочка сетчатки к задней поверхности хрусталика проходит *стекловидный канал* - остатки эмбриональной стекловидной (гиалоидной) артерии.

### 9.1 Органы слуха и равновесия

Органы слуха и равновесия находятся в ухе. Оно подразделяется на *наружное ухо*, улавливающее звуковые колебания, *среднее ухо*, преобразующее звуковые колебания в колебания жидкости (перилимфы) в улитке, и *внутреннее ухо*, в котором колебания перилимфы преобразуются в нервные импульсы.

*Рецепторные (волосковые) клетки* органов слуха и равновесия находятся во внутреннем ухе. Они сосредоточены в рецепторных зонах, которые располагаются в *перепончатом лабиринте*, заключенном внутри *костного лабиринта* - системы полостей в височной кости.

Перепончатый лабиринт (рис. 142) содержит два расширенных пузырька - сферический (*мешочек*) и эллиптический (*маточку*), в которых имеются участки расположения рецепторных клеток - *пятна* (макулы) *мешочка* и *маточки*. С маточкой связаны три *полукружных канала*, расположенные во взаимно перпендикулярных плоскостях и имеющие на концах расширения - ампулы. В последних находятся *ампулярные гребешки* (крысты) - участки расположения волосковых клеток. Пятна мешочка и маточки, а также ампулярные гребешки входят в состав *органа равновесия*. *Улитковый проток (канал улитки)* перепончатого лабиринта содержит *спиральный орган* (кортиев орган), волосковые клетки которого воспринимают звуковые колебания.

#### Орган слуха

Орган слуха (*спиральный орган*) располагается по всей длине улиткового протока. *Улитковый проток (канал улитки)* перепончатого лабиринта заполнен *эндолимфой* и окружен двумя каналами, содержащими *перилимфу*, - *барабанной* и *вестибулярной лестницами* (рис. 143 и 144). Совместно с обеими лестницами он заключен в костную улитку, образующую 2,5 витка вокруг центрального костного *стержня улитки*. Улитковый проток имеет на разрезе треугольную форму, причем его наружная стенка, образованная *сосудистой полоской*, срастается со стенкой костной улитки. Он отделен от лежащей над ним вестибулярной лестницы тонкой двухслойной пластинкой - *вестибулярной мембраной*, а от расположенной под ним барабанной лестницы - *базиллярной пластинкой (мембраной)*. Последняя натянута от *спиральной связки* до *спиральной костной пластинки* и со стороны барабанной лестницы выстлана однослойным плоским эпителием. Она состоит из аморфного

вещества, в которое погружены пучки коллагеновых микрофибрилл; в различных участках улитки она обладает неодинаковыми механическими свойствами, что определяет способность каждого участка реагировать на колебания различной частоты.

Сосудистая полоска (см. рис. 144) является участком образования эндолимфы; она образована пластом многослойного эпителия, лежащего на *спиральной связке* (утолщенной надкостнице). Капилляры проникают из спиральной связки в эпителий, формируя в нем густое капиллярное сплетение.

Спиральный орган (кортиева орган) образован рецепторными *волосковыми клетками улитки (кохлеоцитами)* и разнообразными поддерживающими клетками (см. рис. 144).

Волосковые клетки на апикальной поверхности содержат многочисленные стереоцилии, концы которых погружены в желеобразную *покровную мембрану*. Эти клетки связаны с афферентными и эфферентными нервными окончаниями.

По афферентным нервным волокнам (дендритам биполярных клеток) электрический потенциал, возникающий вследствие деформации стереоцилий волосковых клеток, передается на тела этих клеток, расположенные в спиральном ганглии. Волосковые клетки разделяются на два типа: внутренние и наружные (см. рис. 144 и 146).

*Внутренние волосковые клетки* - крупные, грушевидной формы, располагаются в один ряд и со всех сторон полностью окружены *внутренними фаланговыми клетками*.

*Наружные волосковые клетки* - столбчатой формы, располагаются в 3-5 рядов и находятся в чашевидном вдавлении *наружных фаланговых клеток*.

*Покровная мембрана* продуцируется клетками *вестибулярной губы* спирального лимба, содержит гликопротеины и состоит из фибрилл, погруженных в плотное аморфное вещество.

*Поддерживающие клетки* подразделяются на несколько типов, из которых особое значение для сохранения механической прочности спирального органа имеют *внутренние и наружные опорные клетки* (клетки-столбы), ограничивающие *внутренний туннель*.

#### Орган равновесия

Орган равновесия включает специализированные рецепторные зоны в *мешочке, маточке и ампулах полукружных каналов*. Его функция заключается в восприятии гравитации, линейных и угловых ускорений, которые преобразуются в нервные сигналы, передаваемые в центральную нервную систему, координирующую работу мышц, что позволяет сохранять равновесие и ориентироваться в пространстве. Пятна мешочка и маточки реагируют на гравитацию и линейные ускорения, ампулярные гребешки воспринимают угловые ускорения.

Пятна мешочка и маточки содержат *вестибулярные волосковые и поддерживающие клетки* и покрыты студенистой *отолитовой мембраной*, на поверхности которой располагаются кристаллы карбоната кальция - *отолиты (статоконы)*, имеющие форму заостренных цилиндров.

*Вестибулярные волосковые клетки (вестибулоциты)* содержат хорошо развитые органеллы, на их апикальном полюсе располагаются одна эксцентрично лежащая ресничка (*киноцилия*) и многочисленные *стереоцилии* (специализированные микроворсинки) различной длины. *Волосковые клетки I типа (грушевидные вестибулоциты)* характеризуются расширенной базальной частью, почти полностью охваченной афферентным нервным окончанием в виде чаши (см. рис. 146); *волосковые клетки II типа (столбчатые вестибулоциты)* - высокие узкие или в форме амфоры; к базальной части прилегают мелкие афферентные и эфферентные нервные окончания.



*Поддерживающие клетки* - высокие столбчатые клетки с многочисленными микроворсинками на апикальной поверхности; участвуют в образовании *отолитовой мембраны*.

*Ампулярные гребешки* располагаются в ампулах полукружных каналов, в которых они имеют вид выступов, располагающихся в плоскости, перпендикулярной оси канала. Гребешки выстланы столбчатым эпителием, состоящим из тех же типов клеток, что и пятна мешочка и маточки. Стереоцилии и киноцилии волосковых клеток погружены в слой студенистого вещества, который здесь имеет вид высокого *ампулярного купола*, не покрытого отолитами (рис. 145).

## 9.2 ОРГАНЫ ЧУВСТВ

### Орган зрения

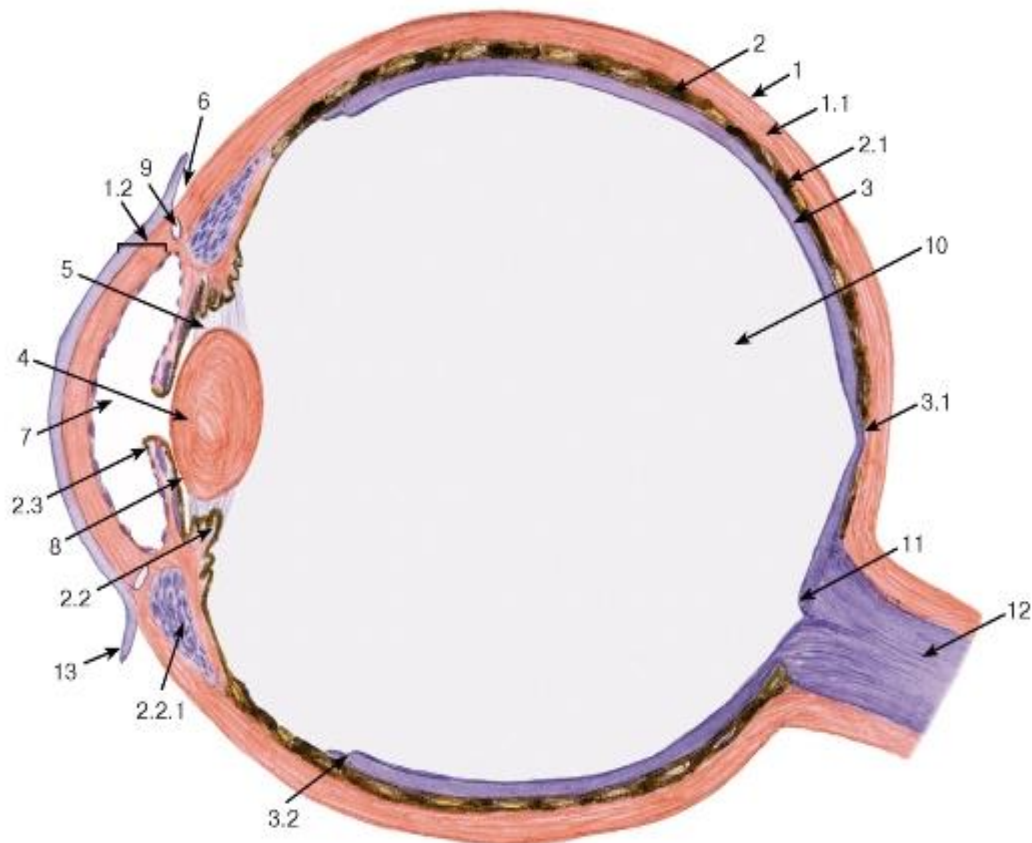


Рис. 134. Глазное яблоко (полусхематический рисунок)

1 - фиброзная оболочка: 1.1 - склера, 1.2 - роговица; 2 - сосудистая оболочка: 2.1 - собственно сосудистая оболочка (хороида), 2.2 - ресничное тело, 2.2.1 - ресничная мышца, 2.3 - радужка; 3 - сетчатка: 3.1 - желтое пятно (центральная ямка), 3.2 - зубчатый край; 4 - хрусталик; 5 - ресничный пояс (циннова связка); 6 - лимб роговицы; 7 - передняя камера глаза; 8 - задняя камера глаза; 9 - венозный синус склеры (шлеммов канал); 10 - стекловидная камера (со стекловидным телом); 11 - сосочек зрительного нерва (слепое пятно); 12 - зрительный нерв; 13 - конъюнктура

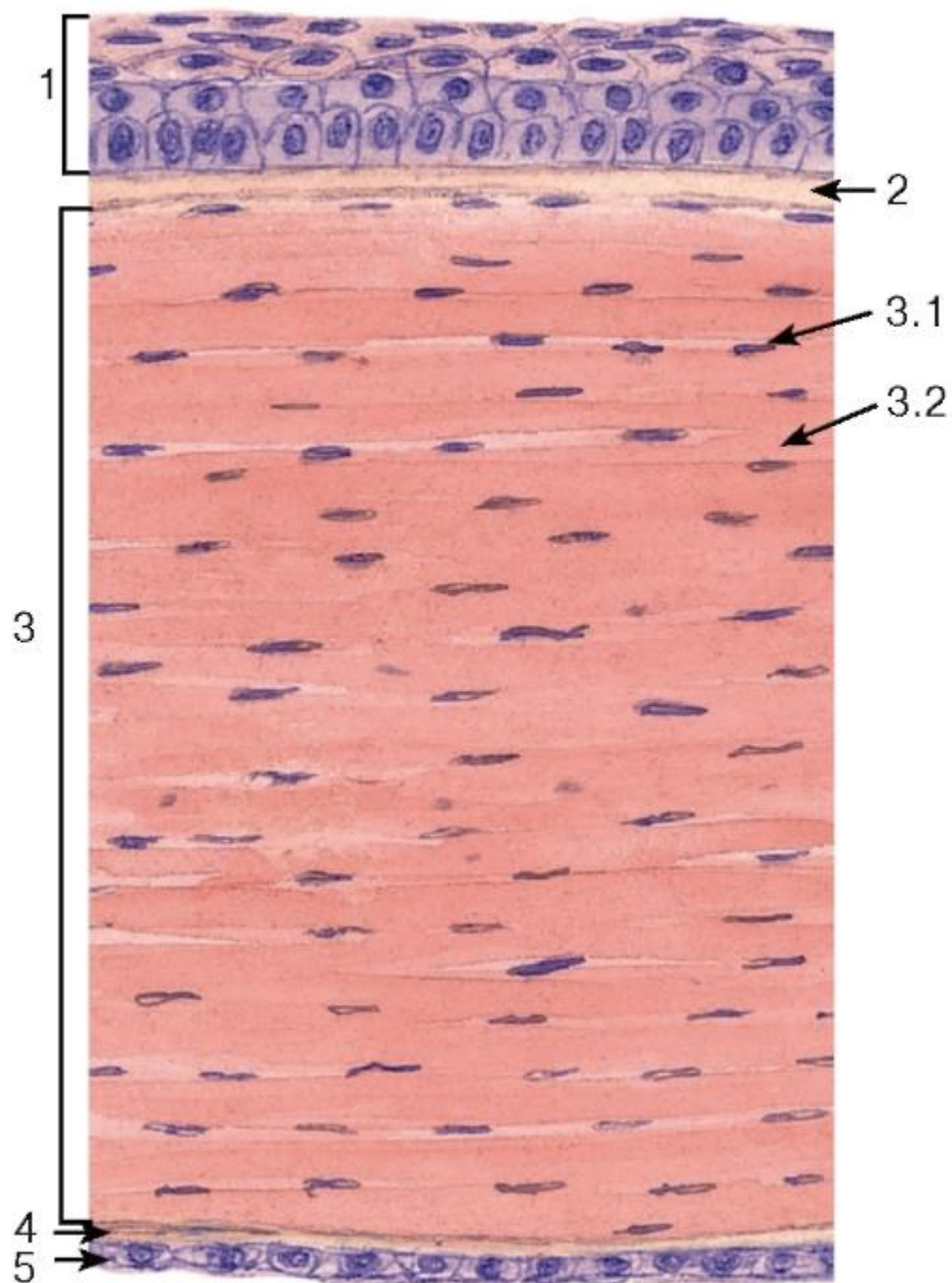


Рис. 135. Глаз. Роговица

Окраска: гематоксилин-эозин

1 - передний эпителий; 2 - передняя пограничная пластинка (боуменова мембрана); 3 - собственное вещество (строма): 3.1 - кератоциты (фиброциты), 3.2 - пучки (пластинки) коллагеновых волокон; 4 - задняя пограничная пластинка (десцеметова мембрана); 5 - задний эпителий

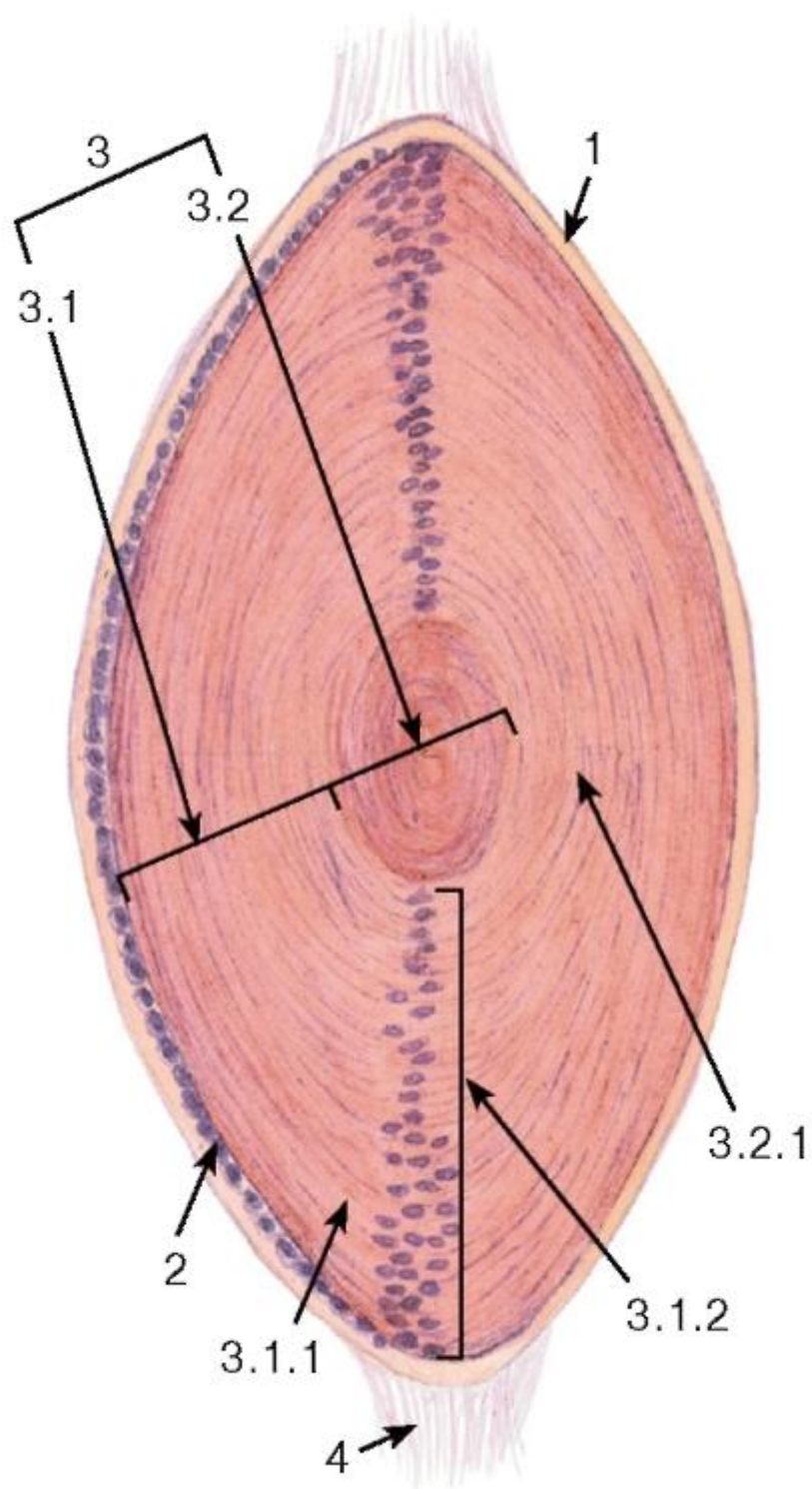


Рис. 136. Глаз. Хрусталик

Окраска: гематоксин-эозин

1 - капсула хрусталика (базальная мембрана эпителия); 2 - эпителий хрусталика; 3 - вещество хрусталика: 3.1 - кора хрусталика, 3.1.1 - эпителиальные волокна хрусталика, содержащие ядра, 3.1.2 - ядерная (ростковая) зона коры, 3.2 - ядро хрусталика, 3.2.1 - волокна хрусталика, 4 - волокна ресничного пояска



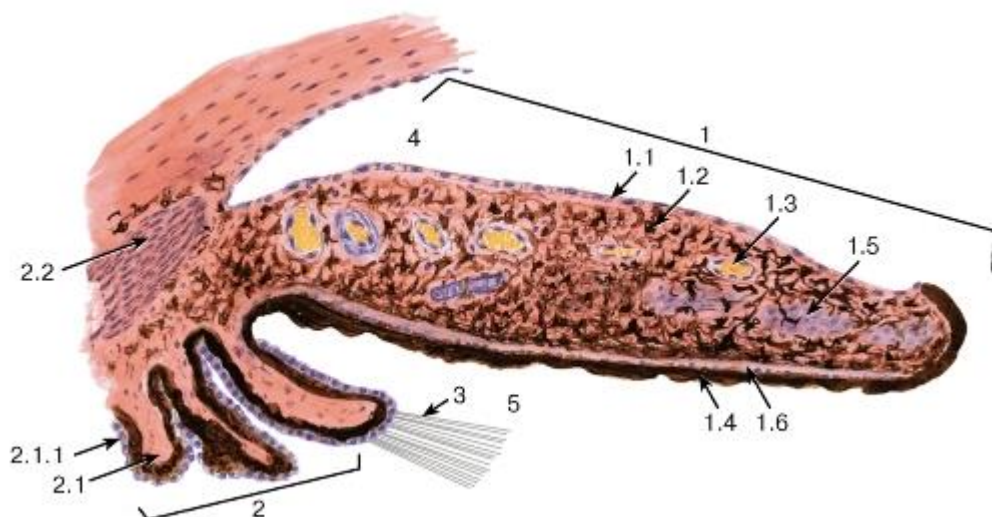


Рис. 137. Глаз. Радужка, ресничное тело

Окраска: гематоксилин-эозин

1 - радужка: 1.1 - передний пограничный слой, 1.2 - передний бессосудистый слой, 1.3 - задний сосудистый слой, 1.4 - эпителий радужки (пигментный эпителий), 1.5 - сфинктер зрачка, 1.6 - дилатор зрачка; 2 - ресничное тело: 2.1 - ресничные отростки, 2.1.1 - ресничный эпителий, 2.2 - ресничная мышца; 3 - ресничный пояс (циннова связка); 4 - передняя камера глаза; 5 - задняя камера глаза

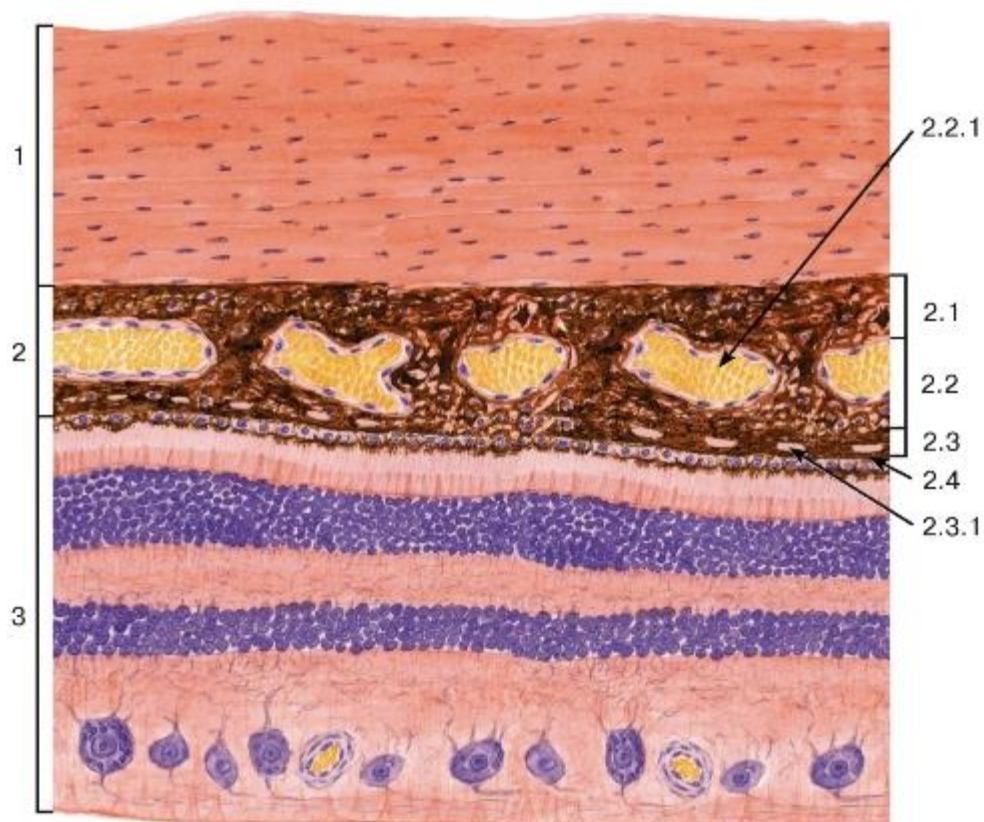

Рис. 138. Глаз. Задняя стенка

Окраска: гематоксилин-эозин

1 - склера; 2 - сосудистая оболочка: 2.1 - надсосудистая пластинка, 2.2 - сосудистая пластинка, 2.2.1 - кровеносные сосуды, 2.3 - сосудисто-капиллярная пластинка, 2.3.1 - сеть капилляров, 2.4 - базальный комплекс; 3 - сетчатка



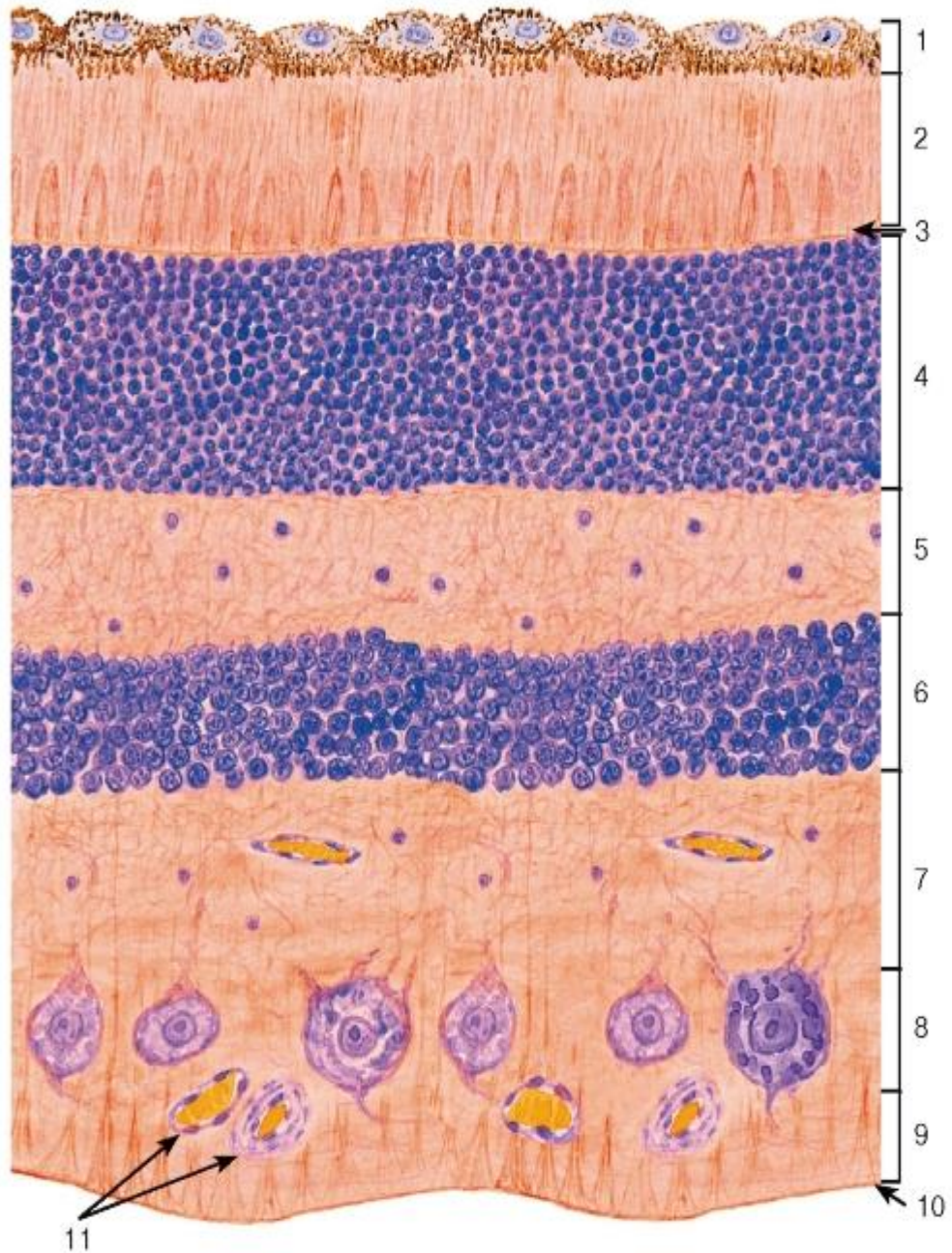


Рис. 139. Глаз. Сетчатка

Окраска: гематоксилин-эозин

1 - пигментный слой; 2 - слой палочек и колбочек (фотосенсорный); 3 - наружная (глиальная) пограничная мембрана; 4 - наружный ядерный слой; 5 - наружный сетчатый слой; 6 - внутренний ядерный слой; 7 - внутренний сетчатый слой; 8 - ганглиозный слой; 9 - слой нервных волокон; 10 - внутренняя (глиальная) пограничная мембрана; 11 - кровеносные сосуды

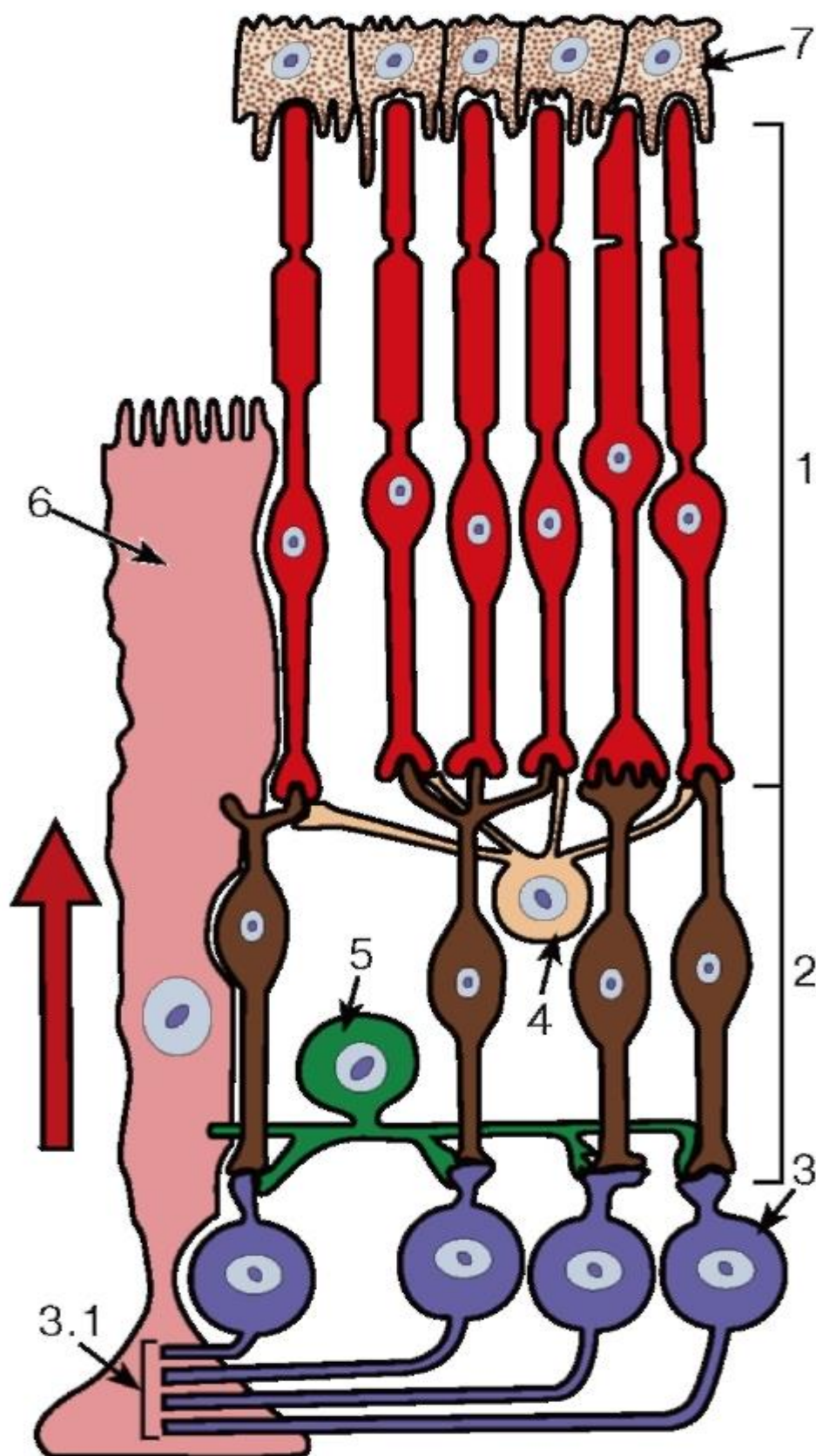


Рис. 140. Схема строения сетчатки

1 - фоторецепторные клетки (палочковые и колбочковые); 2 - биполярный нейрон; 3 - ганглиозный нейрон; 3.1 - нервные волокна; 4 - горизонтальный нейрон; 5 - амакринный нейрон; 6 - радиальный глиоцит (мюллерово волокно); 7 - пигментный слой

Стрелка показывает ход световых лучей через сетчатку

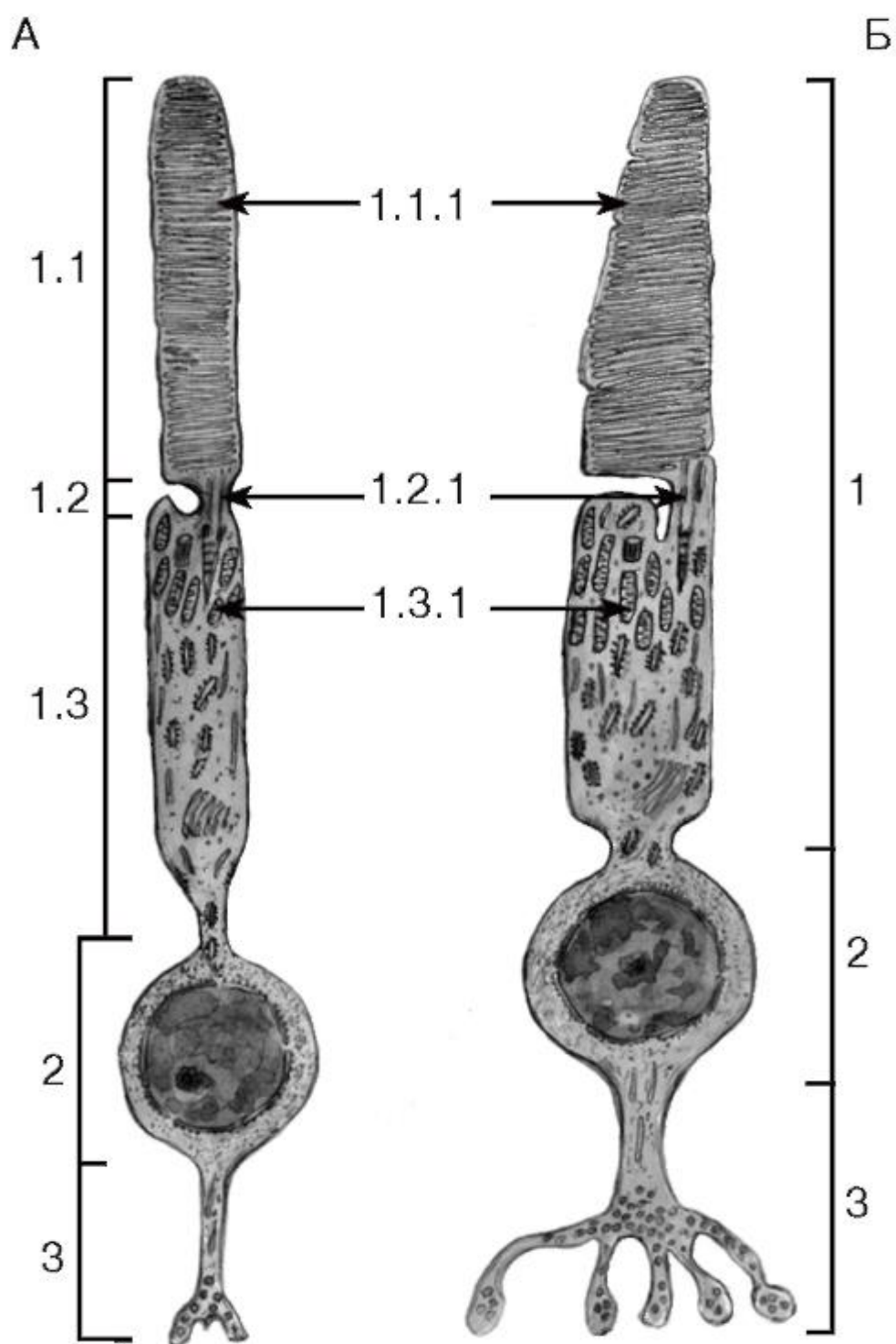


Рис. 141. Ультраструктурная организация фоторецепторных клеток сетчатки

Рисунки с ЭМФ

А - палочковая клетка; Б - колбочковая клетка:

1 - периферический отросток: 1.1 - наружный сегмент, 1.1.1 - мембранные диски, 1.2 - соединительный мостик, 1.2.1 - соединительная ресничка, 1.3 - внутренний сегмент: 1.3.1 - митохондрии; 2 - тело нейрона; 3 - аксональный отросток



## Органы слуха и равновесия

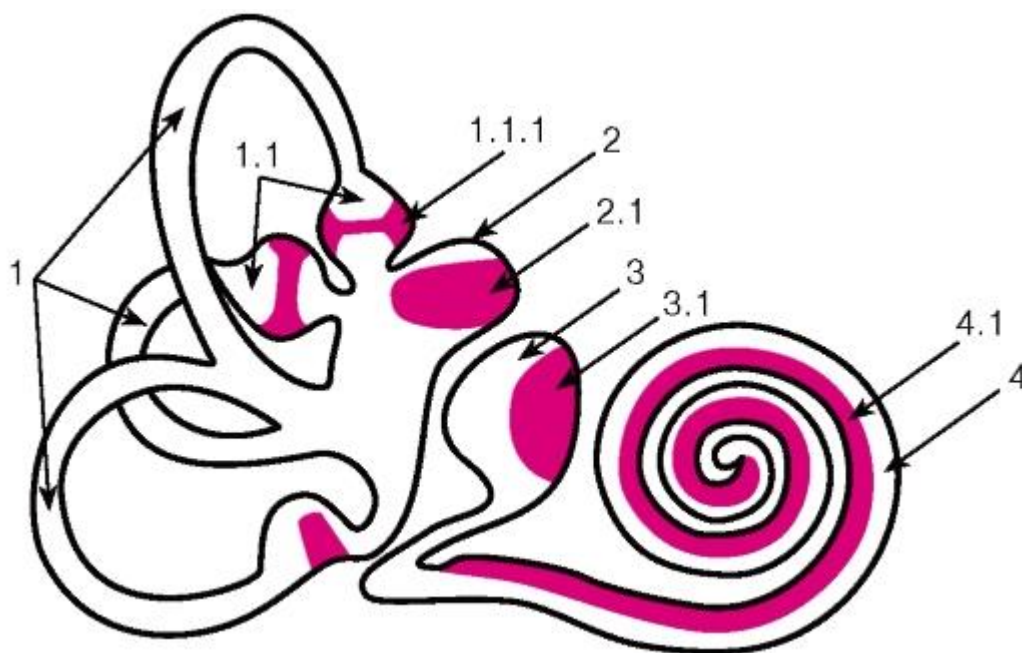


Рис. 142. Внутреннее ухо. Органы слуха и равновесия. Рецепторные зоны перепончатого лабиринта (схема)

1 - полукружные каналы: 1.1 - ампулы полукружных каналов, 1.1.1 - ампулярные гребешки; 2 - маточка (эллиптический пузырек): 2.1 - пятно маточки; 3 - мешочек (сферический пузырек): 3.1 - пятно мешочка; 4 - улитковый проток: 4.1 - спиральный (кортиев) орган

*Рецепторные зоны органов слуха и равновесия выделены цветом*

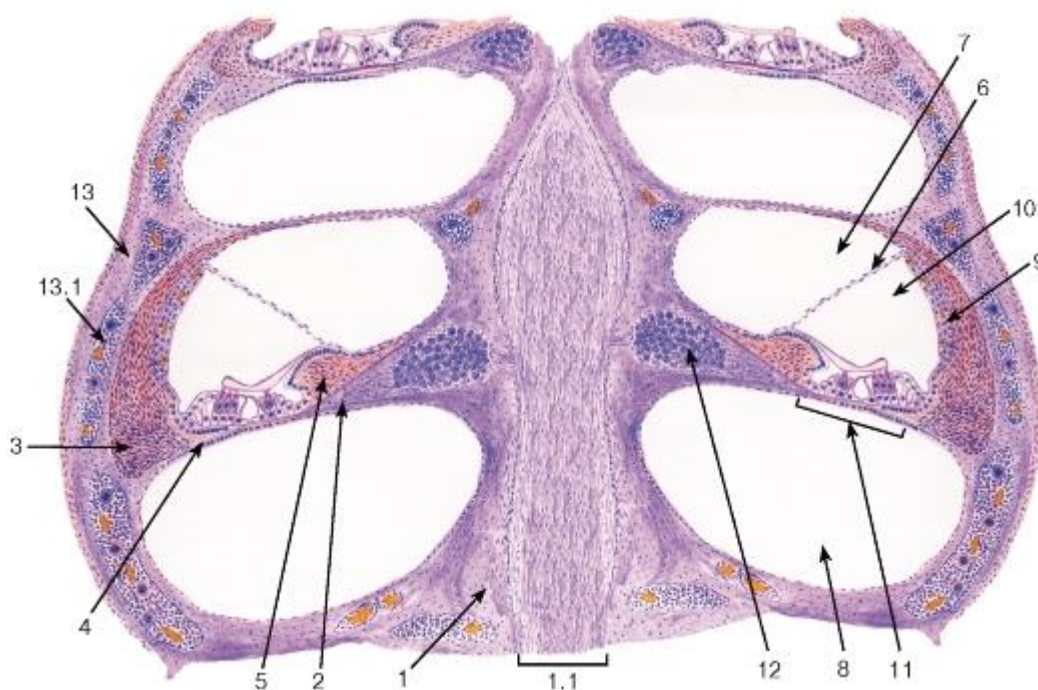


Рис. 143. Внутреннее ухо. Улитка

*Окраска: гематоксилин-эозин*

1 - стержень улитки: 1.1 - улитковый нерв; 2 - спиральная костная пластинка; 3 - спиральная связка; 4 - базилярная пластинка; 5 - лимб (спиральный гребень); 6 -



вестибулярная мембрана (Рейснера); 7 - вестибулярная лестница; 8 - барабанная лестница; 9 - сосудистая полоска; 10 - улитковый проток (средняя лестница); 11 - спиральный (кортиев) орган; 12 - спиральный ганглий; 13 - наружная стенка костной улитки: 13.1 - красный костный мозг

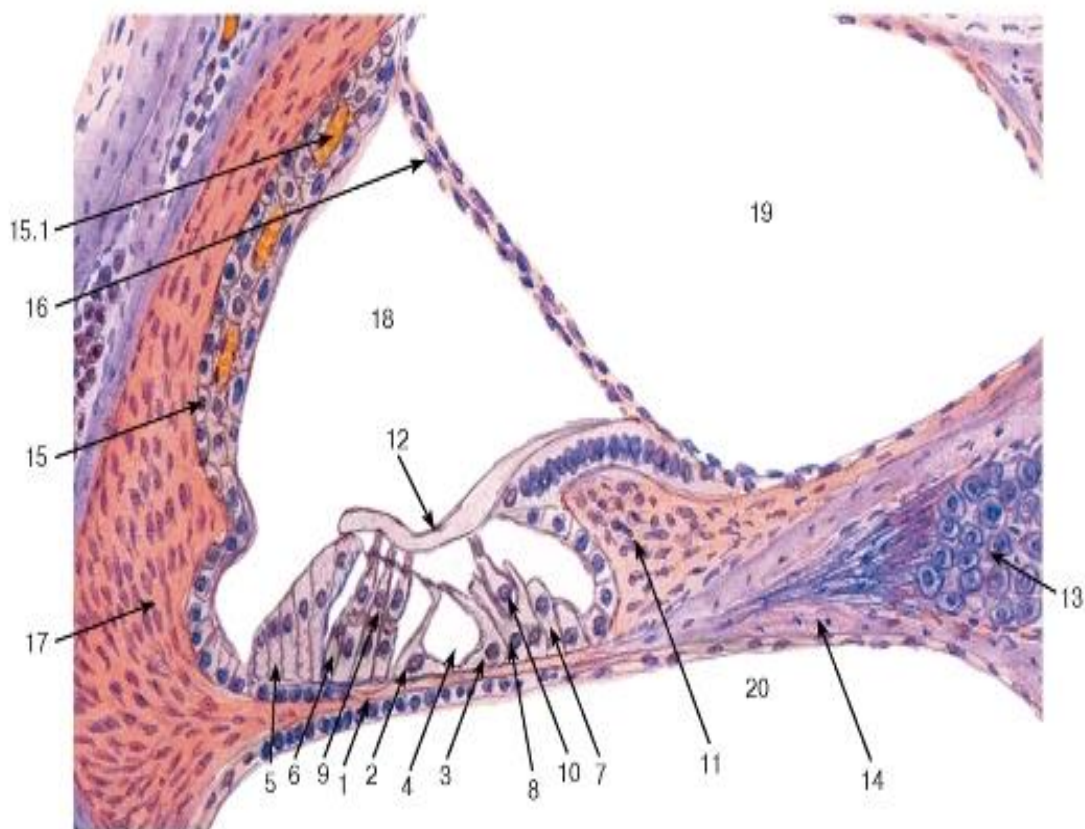


Рис. 144. Улитковый канал перепончатого лабиринта и спиральный (кортиев) орган

1 - базилярная пластинка; 2 - наружные опорные эпителиальные клетки; 3 - внутренние опорные эпителиальные клетки; 4 - внутренний туннель; 5 - наружные поддерживающие клетки; 6 - наружные фаланговые эпителиальные клетки; 7 - внутренние поддерживающие клетки; 8 - внутренние фаланговые эпителиальные клетки; 9 - наружные волосковые клетки; 10 - внутренние волосковые клетки; 11 - спиральный лимб; 12 - покровная мембрана; 13 - спиральный ганглий; 14 - спиральная костная пластинка; 15 - сосудистая полоска: 15.1 - капиллярное сплетение; 16 - вестибулярная мембрана (Рейснера); 17 - спиральная связка; 18 - улитковый проток (средняя лестница); 19 - вестибулярная лестница; 20 - барабанная лестница

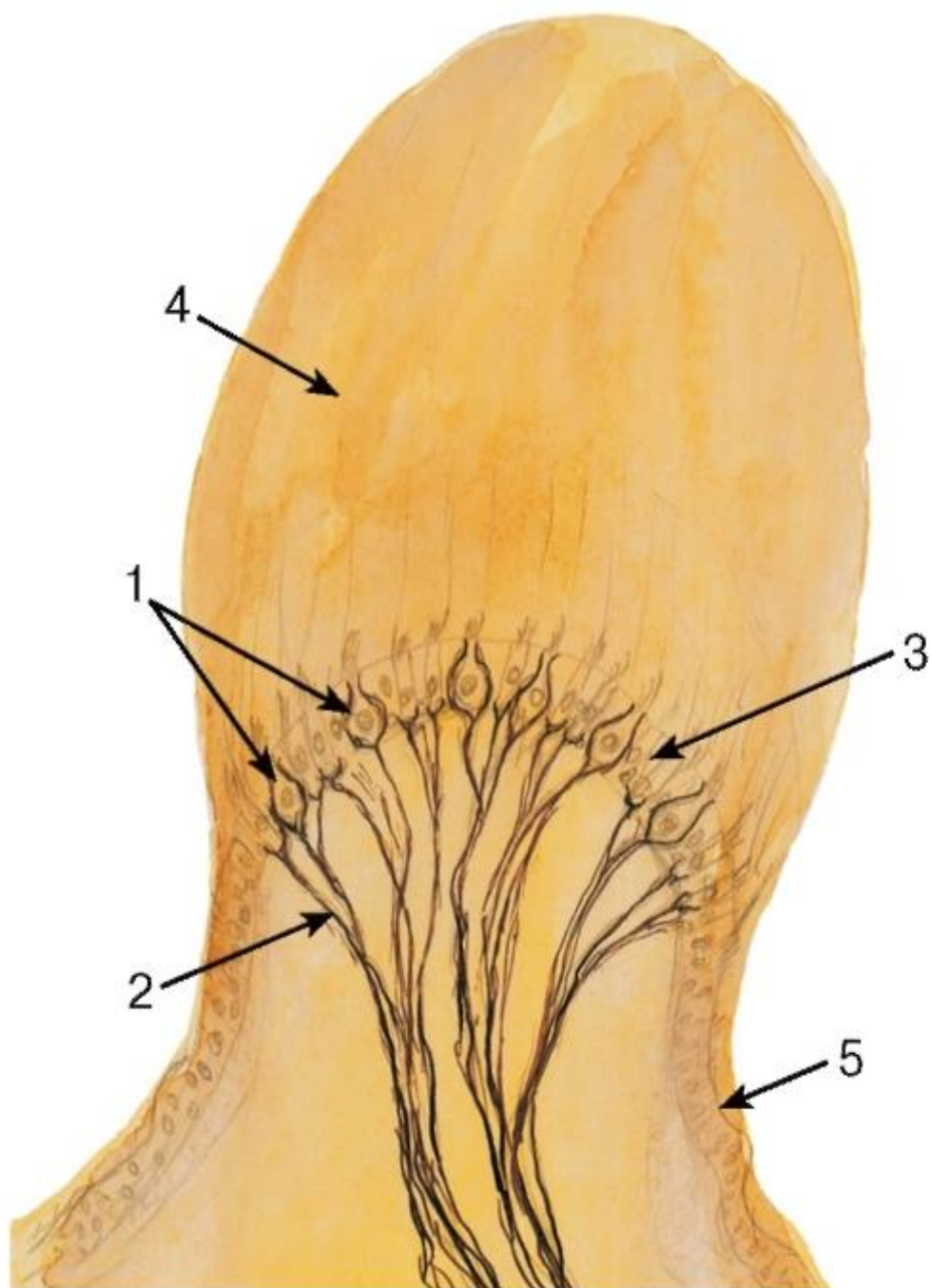


Рис. 145. Ампулярный гребешок

*Окраска: азотнокислое серебро*

1 - вестибулярные волосковые клетки; 2 - нервные волокна; 3 - поддерживающие клетки; 4 - ампулярный купол; 5 - эпителий перепончатого лабиринта

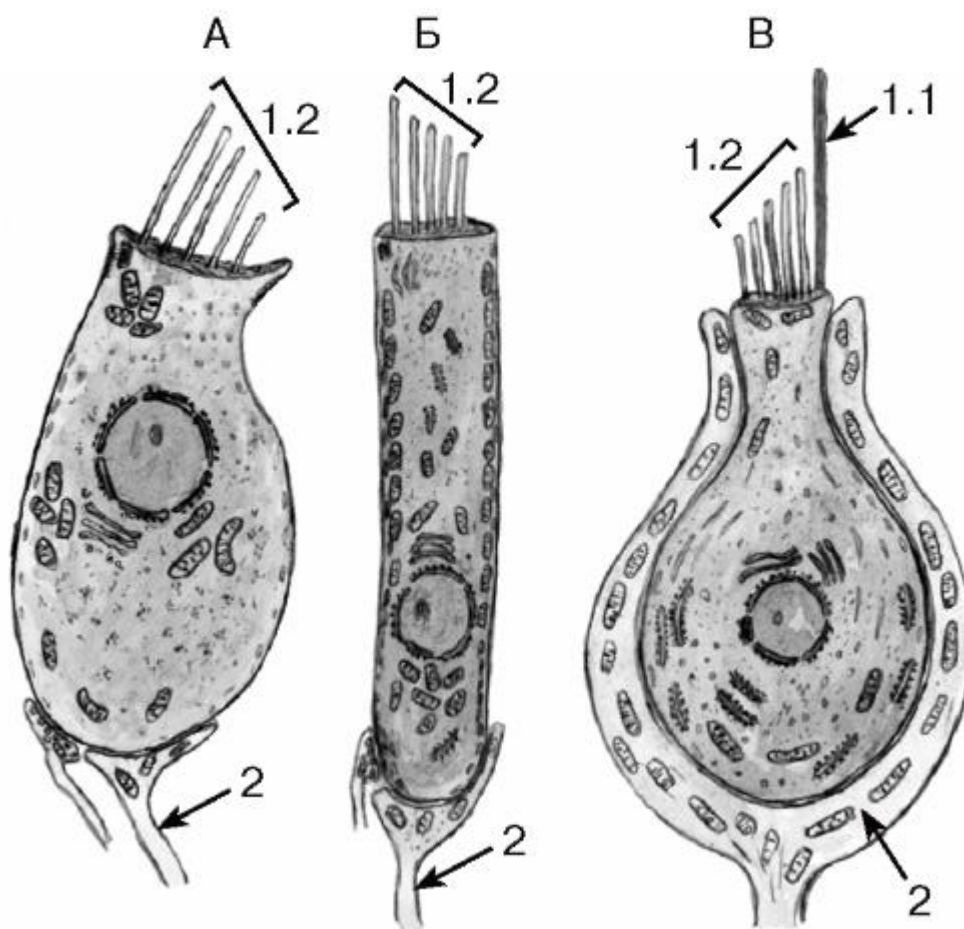


Рис. 146. Ультраструктурная организация волосковых клеток органов слуха (кохлеоцитов) и равновесия (вестибулоцитов)

Рисунки с ЭМФ

А - внутренняя волосковая клетка; Б - наружная волосковая клетка (спиральный орган); В - волосковая клетка I типа (орган равновесия)

1 - волоски: 1.1 - киноцилия, 1.2 - стереоцилии; 2 - афферентные нервные окончания

## ГЛАВА 10. ОРГАНЫ СЕРДЕЧНО-СОСУДИСТОЙ СИСТЕМЫ

Сердечно-сосудистая система включает сердце, кровеносные и лимфатические сосуды.

*Общий план строения сердечно-сосудистой системы. Сердце* благодаря развитой мускулатуре и наличию особых клеток - водителей ритма - обеспечивает ритмическое поступление крови в сосудистую систему. *Крупные артерии* (аорта, легочная артерия) способствуют непрерывности кровотока: они растягиваются в систолу и вследствие наличия мощного эластического каркаса в их стенке возвращаются к прежним размерам, выбрасывая кровь в дистальные участки сосудистого русла в диастолу. *Артерии* приносят кровь к различным органам, регулируя кровоток благодаря значительному развитию мышечных элементов в их стенке. Из-за высокого давления крови в артериях их стенка имеет большую толщину и содержит хорошо развитые эластические элементы. *Артериолы* способствуют резкому снижению давления (от высокого в артериях

до низкого в капиллярах) вследствие их многочисленности, узкого просвета и наличия мышечных клеток в стенке. *Капилляры* являются звеном, в котором осуществляется двусторонний обмен веществ между кровью и тканями, что достигается благодаря их огромной общей поверхности и тонкой стенке. *Венулы* собирают из капилляров кровь, которая движется под низким давлением. Их стенки тонкие, что также способствует обмену веществ и облегчает миграцию клеток из крови. *Вены* обеспечивают возврат крови, медленно транспортируемой под низким давлением, к сердцу. Они характеризуются широкими просветами, тонкой стенкой со слабым развитием эластических и мышечных элементов (за исключением вен, несущих кровь против силы тяжести). *Лимфатические сосуды* обеспечивают всасывание лимфы, образующейся в тканях из интерстициальной жидкости, и ее транспорт через цепочку лимфатических узлов и грудной лимфатический проток в кровь.

*Функции сердечно-сосудистой системы:* (1) *трофическая* - снабжение тканей питательными веществами; (2) *дыхательная* - снабжение тканей кислородом; (3) *экскреторная* - удаление продуктов обмена из тканей; (4) *интегративная* - объединение всех тканей и органов; (5) *регуляторная* - регуляция функций органов посредством: а) изменения кровоснабжения, б) переноса гормонов, цитокинов, факторов роста и выработки биологически активных веществ; (6) *защитная* - участие в воспалительных и иммунных реакциях, перенос клеток и веществ, обеспечивающих защиту организма.

#### 10.1 Кровеносные сосуды

Общие закономерности структурной организации кровеносных сосудов. Кровеносный сосуд представляет собой трубку, стенка которой наиболее часто состоит из трех оболочек: 1) внутренней (интимы), (2) средней (медии) и (3) наружной (адвентиции).

1. *Внутренняя оболочка (интима)* образована (1) *эндотелием*, (2) *субэндотелиальным слоем*, состоящим из соединительной ткани и содержащим эластические волокна, и (3) *внутренней эластической мембраной*, которая может редуцироваться до отдельных волокон.

2. *Средняя оболочка (медия)* включает слои расположенных циркулярно (точнее, в виде спирали) *гладких мышечных клеток* и сеть коллагеновых, ретикулярных и эластических волокон, основное вещество; она содержит отдельные фибробластоподобные клетки. Ее наружным слоем является *наружная эластическая мембрана* (может отсутствовать).

3. *Наружная оболочка (адвентиция)* образована рыхлой волокнистой тканью, содержащей *нервы и сосуды сосудов*, питающие собственную стенку сосудов.

Особенности строения отдельных элементов сердечно-сосудистой системы определяются условиями гемодинамики.

Эндотелий выстилает сердце, кровеносные и лимфатические сосуды. Это - однослойный плоский эпителий, клетки которого имеют полигональную форму, обычно удлиненную по ходу сосуда (рис. 147), и связаны друг с другом плотными и щелевыми соединениями. Ядра эндотелиоцитов имеют уплощенную форму, а их цитоплазма резко истончена (рис. 148-149) и содержит большую популяцию транспортных пузырьков. Органеллы немногочисленны, локализуются преимущественно вокруг ядра (*эндоплазма*); в периферических участках цитоплазмы (*эктоплазма*) их содержание незначительно (явление *диплазматической дифференцировки*). В физиологических условиях эндотелий обновляется очень медленно (исключение составляет эндотелий сосудов циклически изменяющихся органов женской половой системы - матки и яичника), однако его рост резко усиливается при повреждении.



Функции эндотелия многообразны: (1) *транспортная* - осуществляет двусторонний обмен веществ между кровью и тканями; (2) *гемостатическая* - играет ключевую роль в регуляции свертывании крови, выделяя факторы, усиливающие свертывания крови (прокоагулянты) и угнетающие его (антикоагулянты); (3) *вазомоторная* - участвует в регуляции сосудистого тонуса, выделяя сосудосуживающие и сосудорасширяющие вещества; (4) *рецепторная* - экспрессирует ряд молекул, обуславливающих адгезию лейкоцитов и других клеток, сам обладает рецепторами различных цитокинов и адгезивных белков. Благодаря экспрессии адгезивных молекул обеспечивается трансэндотелиальная миграция различных лейкоцитов и некоторых других клеток; (5) *секреторная и регуляторная* - вырабатывает митогены, ингибиторы и факторы роста, цитокины, регулирующие деятельность различных клеток; (6) *сосудообразовательная* - обеспечивает новообразование капилляров из уже имеющихся (ангиогенез) или из эндотелиальных клеток-предшественников в участках, ранее не содержащих сосуды (васкулогенез), - как в эмбриональном развитии, так и при регенерации. В последние годы в крови обнаружены циркулирующие эндотелиальные клетки-предшественники костномозгового происхождения, которые привлекаются в участки повреждения эндотелия и ишемии тканей, способствуя регенерации эндотелия и образованию новых сосудов.

Сосуды микроциркуляторного русла - мелкие кровеносные сосуды (диаметром менее 100 мкм), видимые лишь под микроскопом, - играют главную роль в обеспечении трофической, дыхательной, экскреторной, регуляторной функций сосудистой системы, развитии воспалительных и иммунных реакций. К сосудам этого звена относятся *артериолы, капилляры и вены*. Из них самыми многочисленными, протяженными и мелкими являются капилляры, которые обычно формируют сети (рис. 150 и 151).

Кровеносные капилляры образованы тонкой трубкой из плоских *эндотелиальных клеток*, поверх которых располагаются особые клетки - *перициты*, покрытые общей с ними базальной мембраной (рис. 149 и 151) и охватывающие сосуд своими разветвленными отростками. Снаружи капилляры окружены сетью ретикулярных волокон.

*Перициты* входят в состав стенки не только капилляров, но и других сосудов микроциркуляторного русла. Они влияют на пролиферацию, жизнеспособность, миграцию и дифференцировку эндотелиальных клеток, принимая участие в процессах ангиогенеза, обладают сократительной функцией и участвуют в регуляции кровотока. Существует мнение, что перициты способны превращаться в различные клетки мезенхимного происхождения.

По структурно-функциональным особенностям капилляры подразделяют на три типа (см. рис. 149):

(1) *Капилляры с непрерывным эндотелием* образованы эндотелиальными клетками, связанными

плотными и щелевыми соединениями, в цитоплазме которых имеются многочисленные *эндоцитозные пузырьки*, транспортирующие макромолекулы. Базальная мембрана непрерывна, имеется большое число перицитов. Капилляры этого типа наиболее распространены в организме и встречаются в мышцах, соединительной ткани, легких, центральной нервной системе, тимусе, селезенке, экзокринных железах.

(2) *Фенестрированные капилляры* характеризуются тонким *фенестрированным эндотелием*, в цитоплазме клеток которого имеются *поры*, во многих случаях затянутые *диафрагмой*. Эндоцитозные пузырьки немногочисленны, базальная мембрана непрерывна, перициты содержатся в небольшом числе. Такие капилляры обладают

высокой проницаемостью и имеются в почечном тельце, эндокринных органах, слизистой оболочке желудочнокишечного тракта, сосудистом сплетении мозга.

(3) *Синусоидные капилляры* отличаются большим диаметром, крупными межклеточными и трансцеллюлярными порами. Они образованы *прерывистым эндотелием*, в клетках которого эндоцитозные пузырьки отсутствуют, базальная мембрана прерывистая. Эти капилляры наиболее проницаемы; они располагаются в печени, селезенке, костном мозгу и коре надпочечника.

Артериолы (см. рис. 150 и 151) приносят кровь в капиллярные сети, они крупнее капилляров, а их стенка состоит из трех тонких оболочек. Внутренняя оболочка образована плоскими *эндотелиальными клетками*, лежащими на базальной мембране, и очень тонкой *внутренней эластической мембраной* (отсутствует в мелких артериолах). Гладкие миоциты средней оболочки лежат циркулярно в 1 (редко - 2) слоя. Адвентиция - очень тонкая и сливается с окружающей соединительной тканью. Между артериолами и капиллярами располагаются *прекапилляры*, или *артериальные капилляры* (другие названия - *прекапиллярные артериолы*, *метартериолы*). В их стенке эластические элементы полностью отсутствуют, а гладкие мышечные клетки располагаются на большом расстоянии друг от друга, но в участке отхождения прекапилляров образуют *прекапиллярные сфинктеры*, ритмически регулирующие кровенаполнение отдельных групп капилляров.

Венулы (см. рис. 150 и 151) собирают кровь из капиллярного русла и подразделяются на собирательные и мышечные. *Собирательные венулы* образованы эндотелием и перицитами, по мере увеличения их диаметра в стенке появляются гладкие мышечные клетки. *Мышечные венулы* крупнее собирательных и характеризуются хорошо развитой средней оболочкой, в которой в один ряд без строгой ориентации лежат гладкие мышечные клетки. Между капиллярами и собирательными венулами располагаются *посткапилляры*, или *венозные капилляры* (*посткапиллярные венулы*), образующиеся в результате слияния нескольких капилляров. Эндотелиальные клетки в них могут быть фенестрированными; перициты встречаются чаще, чем в капиллярах, мышечные клетки отсутствуют. Вместе с капиллярами посткапилляры являются наиболее проницаемыми участками сосудистого русла.

Артерии характеризуются относительно толстой стенкой (по сравнению с просветом), мощным развитием мышечных элементов и эластического каркаса. Самой толстой оболочкой артерий является *средняя* (рис. 152). В зависимости от соотношения мышечных элементов и эластических структур в стенке артерий (определяемого гемодинамическими условиями) они подразделяются на 3 типа: (1) *артерии эластического типа*, (2) *артерии мышечного типа* и (3) *артерии смешанного типа*. К артериям эластического типа относятся крупные сосуды - аорта и легочная артерия, в которых кровь движется с высокой скоростью и под большим давлением. Артерии мышечного типа приносят кровь к органам и тканям и регулируют объем поступающей в них крови. Артерии смешанного типа располагаются между артериями эластического и мышечного типов и обладают признаками тех и других.

Артерии мышечного типа (см. рис. 152) составляют большинство артерий организма. Их сравнительно тонкая *интима* состоит из *эндотелия*, *субэндотелиального слоя* (хорошо выраженного только в крупных артериях), фенестрированной *внутренней эластической мембраны*. *Средняя оболочка* - наиболее толстая; содержит циркулярно расположенные *гладкие мышечные клетки*, лежащие слоями. Между ними - сеть коллагеновых, ретикулярных и эластических волокон, основное вещество, отдельные фибробластоподобные клетки. На границе с адвентицией расположена *наружная эластическая мембрана* (отсутствует в мелких артериях). *Адвентиция* образована рыхлой волокнистой соединительной тканью и содержит сосуды и нервы сосудов.

Аорта - артерия эластического типа, самая крупная артерия организма. *Интима* - сравнительно толстая; образована эндотелием и субэндотелиальным слоем с высоким содержанием эластических волокон и гладких миоцитов (рис. 154). Внутренняя эластическая мембрана выражена неотчетливо, поскольку трудно отличима от эластических мембран средней оболочки. *Средняя оболочка* образует основную часть стенки; содержит мощный эластический каркас, состоящий из нескольких десятков (у новорожденного - 40, у взрослого - около 70) *фенестрированных эластических мембран* (рис. 155). На срезах они имеют вид параллельно лежащих линейных прерывистых структур (см. рис. 154), между ними располагается сеть эластических, коллагеновых и ретикулярных волокон, основное вещество, гладкие мышечные клетки и фибробласты. Наружная эластической мембрана не выражена. *Адвентиция* - относительно тонкая, содержит нервы и сосуды сосудов.

Вены по общему плану строения своей стенки сходны с артериями, однако они отличаются от них большим просветом, тонкой, легко спадающейся стенкой со слабым развитием эластических элементов. Самой толстой оболочкой вен является *адвентиция* (рис. 153). Внутренняя эластическая мембрана в них развита слабо, нередко отсутствует; гладкие мышечные клетки средней оболочки часто располагаются не циркулярно, а косо-продольно. Разграничение на отдельные оболочки в венах менее отчетливо, чем в артериях. В некоторых венах имеются *клапаны*, препятствующие обратному току крови. Они представляют собой складки интимы, содержащие эластические волокна, а у основания - гладкие мышечные клетки. В зависимости от присутствия мышечных элементов в стенке вены их разделяют на безмышечные (*трабекулярные*) и мышечные.

*Безмышечные (трабекулярные) вены* располагаются в органах и их участках, имеющих плотные стенки (мозговые оболочки, кости, трабекулы селезенки и др.), с которыми вены тесно срастаются. Стенка таких вен представлена эндотелием, окруженным слоем соединительной ткани. Гладкие мышечные клетки в них отсутствуют.

*Мышечные вены* по степени развития мышечных элементов в стенке подразделяют на 3 группы:

(1) *Вены со слабым развитием мышечных элементов*: гладкие мышечные клетки в их стенке располагаются в средней оболочке в виде тонкого прерывистого слоя (см. рис. 153) и в адвентиции в виде единичных продольно лежащих элементов. К таким сосудам относятся мелкие и средние вены верхней части тела, по которым кровь движется пассивно вследствие тяжести.

(2) *Вены со средним развитием мышечных элементов* характеризуются наличием единичных продольно ориентированных гладких мышечных клеток в интима и адвентиции и их циркулярно расположенных пучков, разделенных прослойками соединительной ткани, - в средней оболочке. Внутренняя и наружная эластические мембраны отсутствуют. Могут иметься клапаны, свободные края которых направлены к сердцу.

(3) *Вены с сильным развитием мышечных элементов* содержат гладкие мышечные клетки в виде крупных продольных пучков в интима и адвентиции и циркулярно расположенных пучков в средней оболочке. Имеются многочисленные клапаны. К этому типу сосудов относятся крупные вены нижних отделов тела.

## 10.2 Лимфатические сосуды

Лимфатические сосуды включают *лимфатические капилляры*; сливаясь, они образуют *отводящие лимфатические сосуды*, приносящие лимфу в *грудной проток*, из которого она попадает в кровь.

*Лимфатические капилляры* - тонкостенные мешковидные структуры, образованные крупными эндотелиальными клетками, разделенными узкими щелевидными пространствами. Они связаны с прилежащей соединительной тканью *якорными филаментами*.

*Отводящие лимфатические сосуды* по строению сходны с венами и содержат клапаны. В них выделяют структурно-функциональные единицы лимфатического русла - *лимфангионы* - участки между двумя соседними клапанами.

*Грудной проток* - по строению стенки напоминает крупную вену.

### 10.3 Сердце

Сердце - мышечный орган, который вследствие ритмических сокращений обеспечивает циркуляцию крови в сосудистой системе. Оно вырабатывает также гормон - *предсердный натриуретический фактор*. В состав стенки сердца входят три оболочки (рис. 156): (1) внутренняя - *эндокард*, (2) средняя - *миокард* и (3) наружная - *эпикард*. *Фиброзный скелет сердца* служит опорой клапанам и местом прикрепления кардиомиоцитов.

*Эндокард* выстлан *эндотелием*, под которым расположен соединительнотканый *субэндотелиальный слой*. Еще глубже залегает *мышечно-эластический слой*, содержащий гладкие мышечные клетки и эластические волокна. *Наружный соединительнотканый слой* связывает эндокард с миокардом и переходит в его соединительную ткань.

*Миокард* - самая толстая оболочка стенки сердца - состоит из кардиомиоцитов, объединенных в *сердечные мышечные волокна* посредством вставочных дисков (см. рис. 92 и 156). Эти волокна образуют слои, спиралевидно окружающие камеры сердца. Между волокнами располагается соединительная ткань, содержащая сосуды и нервы. Кардиомиоциты разделяют на три типа: *сократительные*, *проводящие* и *секреторные (эндокринные)*. Описание этих клеток приведено в разделе «Мышечные ткани».

*Проводящая система сердца* располагается в миокарде и представляет собой его специализированную часть, которая обеспечивает координированное сокращение камер сердца благодаря способности к генерации и быстрому проведению электрических импульсов. Образование импульсов происходит в *синусно-предсердном (синоатриальном) узле*, откуда они передаются в предсердия и *предсердно-желудочковый (атрио-вентрикулярный) узел* по специализированным путям. Из предсердно-желудочкового узла импульсы, после небольшой задержки, распространяются по *предсердно-желудочковому (атриовентрикулярному) пучку* (пучку Гиса) и его *ножкам*, ветви которых формируют в желудочках *субэндокардиальную проводящую сеть*. В узлах располагаются мышечные клетки-водители ритма - *стимулирующие кардиомиоциты (узловые миоциты, клетки-пейсмекеры)* - светлые, мелкие, отростчатые, с небольшим содержанием слабо ориентированных миофибрилл и крупными ядрами. *Проводящие кардиомиоциты* образуют *проводящие сердечные волокна* (волокна Пуркинье). Эти клетки светлее, шире и короче сократительных кардиомиоцитов, содержат немногочисленные неупорядоченно расположенные миофибриллы, часто лежат пучками (см. рис. 93 и 156). Проводящие кардиомиоциты численно преобладают в пучке Гиса и его ветвях, встречаются по периферии узлов. Промежуточное положение между *узловыми миоцитами* и сократительными кардиомиоцитами занимают *переходные клетки*, которые располагаются преимущественно в узлах, но проникают и в прилежащие участки предсердий.

*ВЭпикард* покрыт *мезотелием*, под которым располагается рыхлая волокнистая соединительная ткань, содержащая сосуды и нервы. В эпикарде может иметься в



значительном количестве жировая ткань. Эпикард представляет собой висцеральный листок *перикарда*.

#### 10.4 ОРГАНЫ СЕРДЕЧНО-СОСУДИСТОЙ СИСТЕМЫ

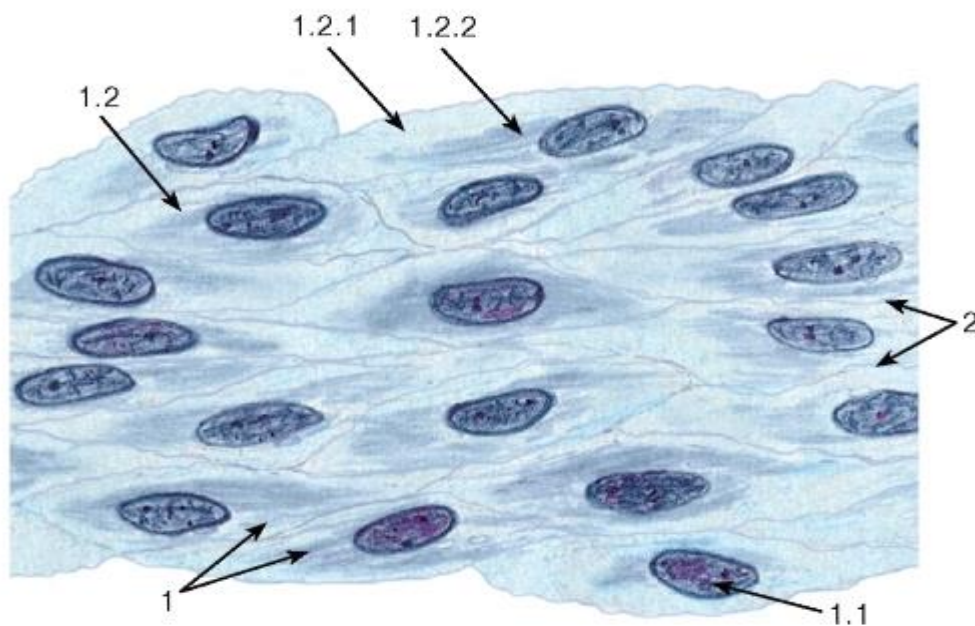


Рис. 147. Эндотелий магистрального сосуда (плоскостной препарат)

Окраска: *железный гематоксилин*

1 - эндотелиоциты: 1.1 - ядро, 1.2 - цитоплазма, 1.2.1 - эктоплазма, 1.2.2 - эндоплазма;  
2 - межклеточные границы

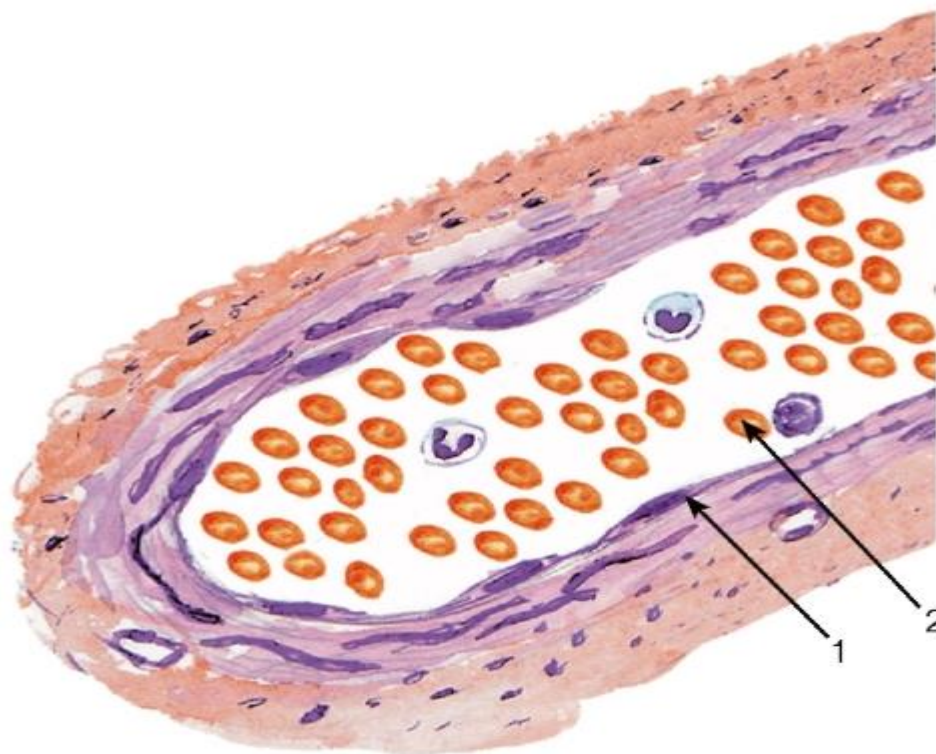


Рис. 148. Эндотелий мелкого кровеносного сосуда на поперечном срезе

Окраска: *гематоксин-эозин*

1 - эндотелиоцит; 2 - кровь в сосуде

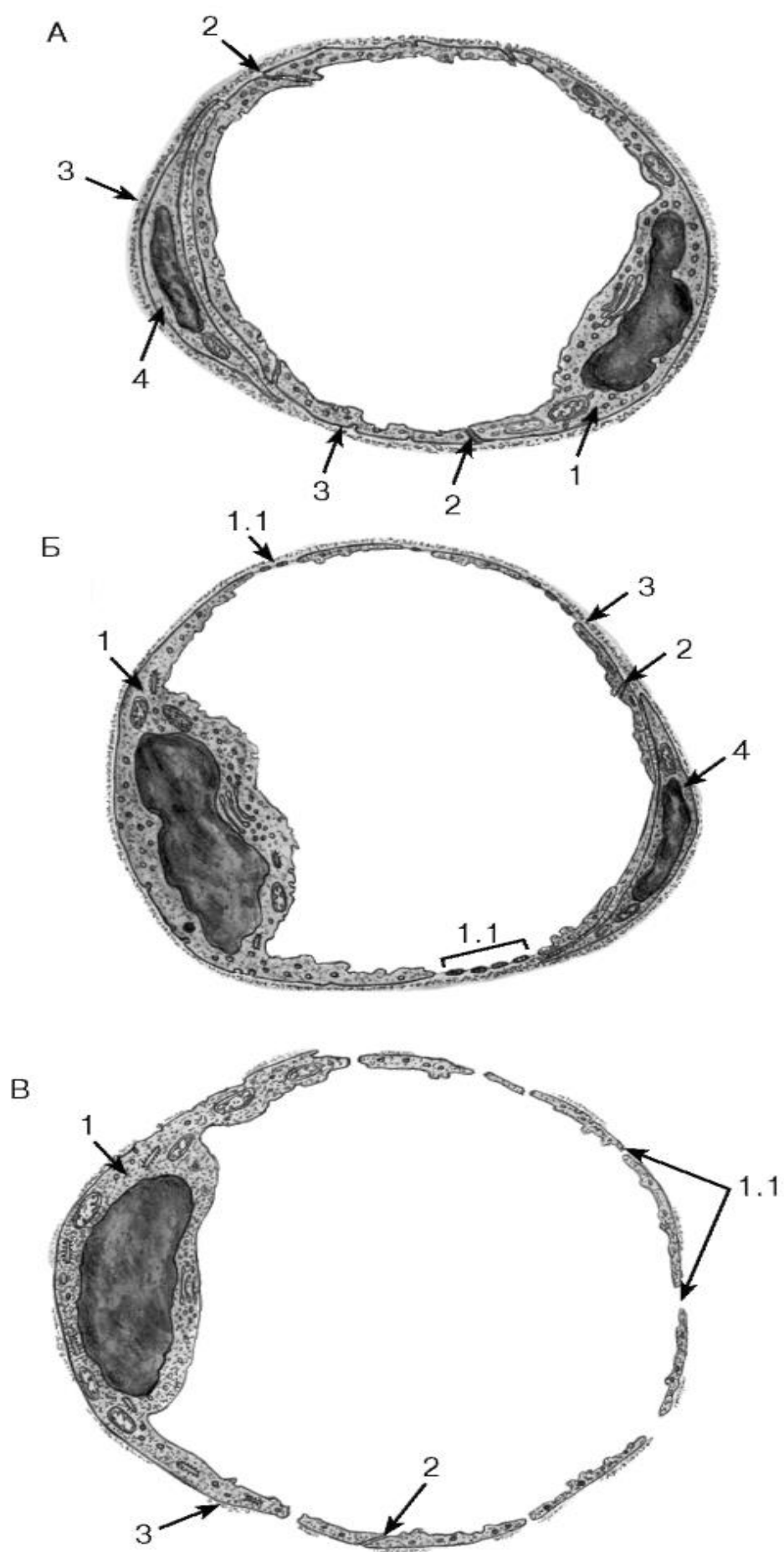


Рис. 149. Кровеносные капилляры разных типов

*Рисунки с ЭМФ*

А - капилляр с непрерывным эндотелием:

1 - эндотелиоцит; 2 - зоны контактов между эндотелиоцитами; 3 - базальная мембрана; 4 - перицит. Б - капилляр с фенестрированным эндотелием (фенестрированный капилляр):

1 - эндотелиоцит: 1.1 - фенестры (поры) в цитоплазме (ситовидные участки); 2 - зона контакта между эндотелиоцитами; 3 - базальная мембрана; 4 - перицит. В - синусоидный капилляр:

1 - эндотелиоцит: 1.1 - крупные поры в цитоплазме; 2 - зона контакта между эндотелиоцитами; 3 - прерывистая базальная мембрана

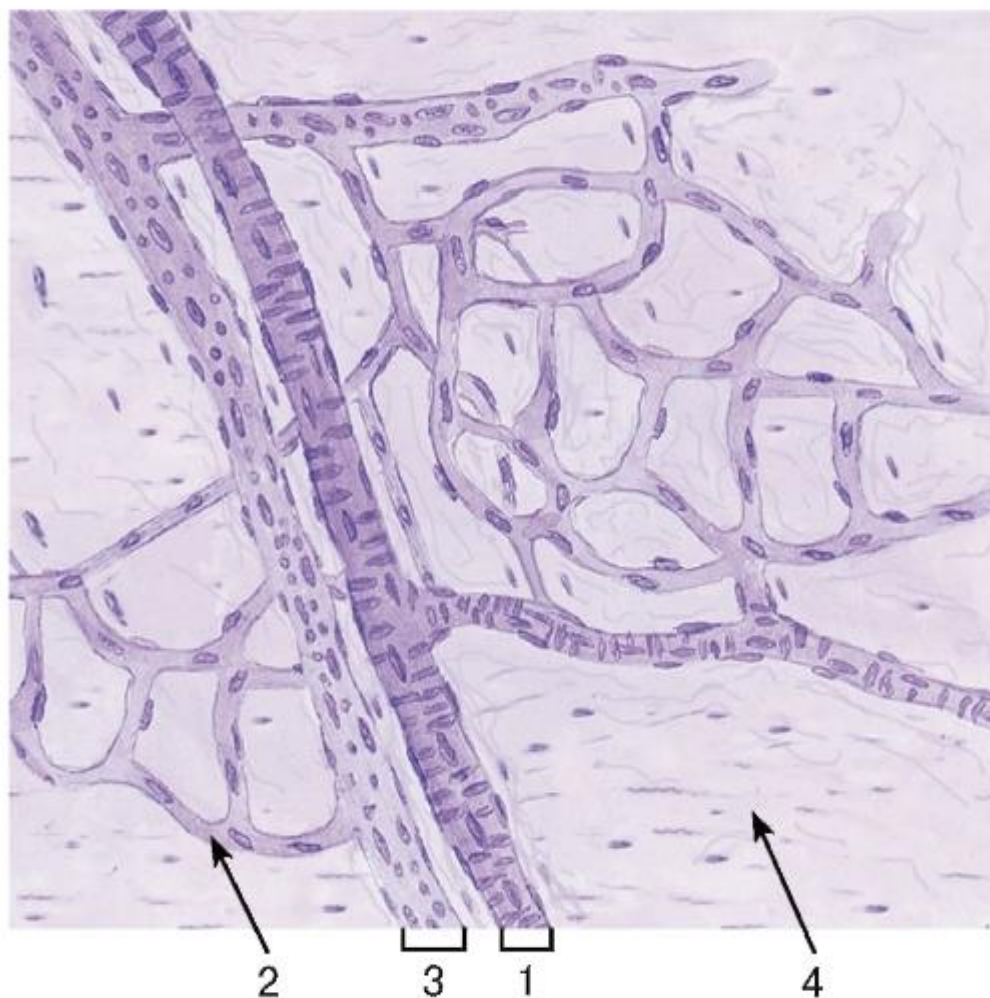


Рис. 150. Сосуды микроциркуляторного русла. Тотальный препарат поджелудочной железы

Окраска: железный гематоксилин

1 - артериола; 2 - капилляры; 3 - венула; 4 - рыхлая волокнистая соединительная ткань



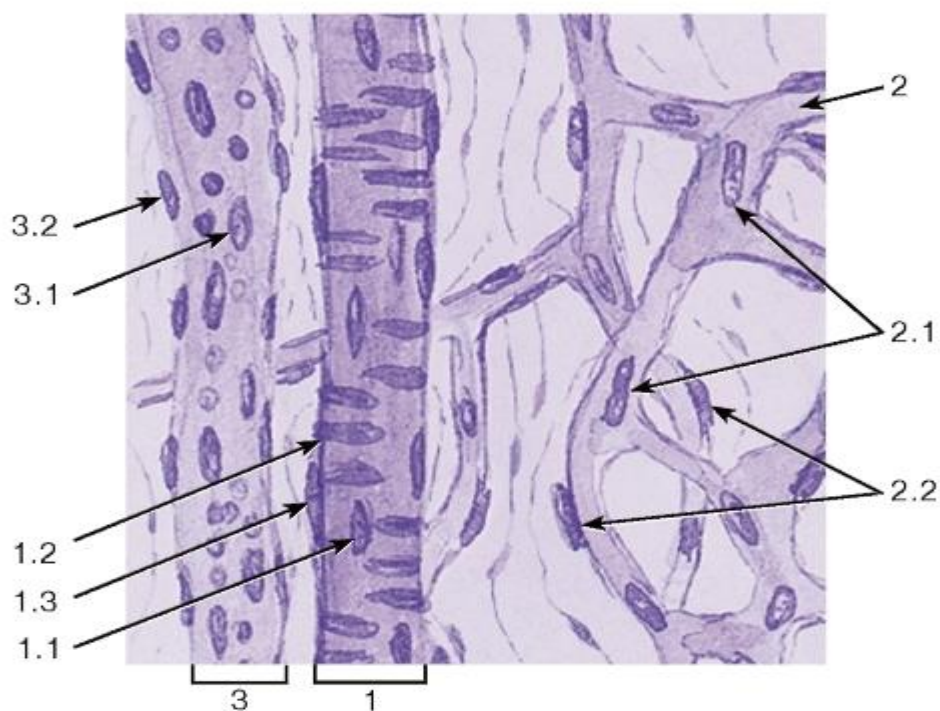


Рис. 151. Артериола, венула и капилляры. Тотальный препарат поджелудочной железы

Окраска: железный гематоксилин

1 - артериола: 1.1 - эндотелий, 1.2 - гладкие миоциты средней оболочки, 1.3 - рыхлая волокнистая соединительная ткань наружной оболочки; 2 - капиллярная сеть: 2.1 - ядра эндотелиальных клеток, 2.2 - ядра перicyтов; 3 - венула: 3.1 - эндотелий, 3.2 - рыхлая волокнистая соединительная ткань наружной оболочки

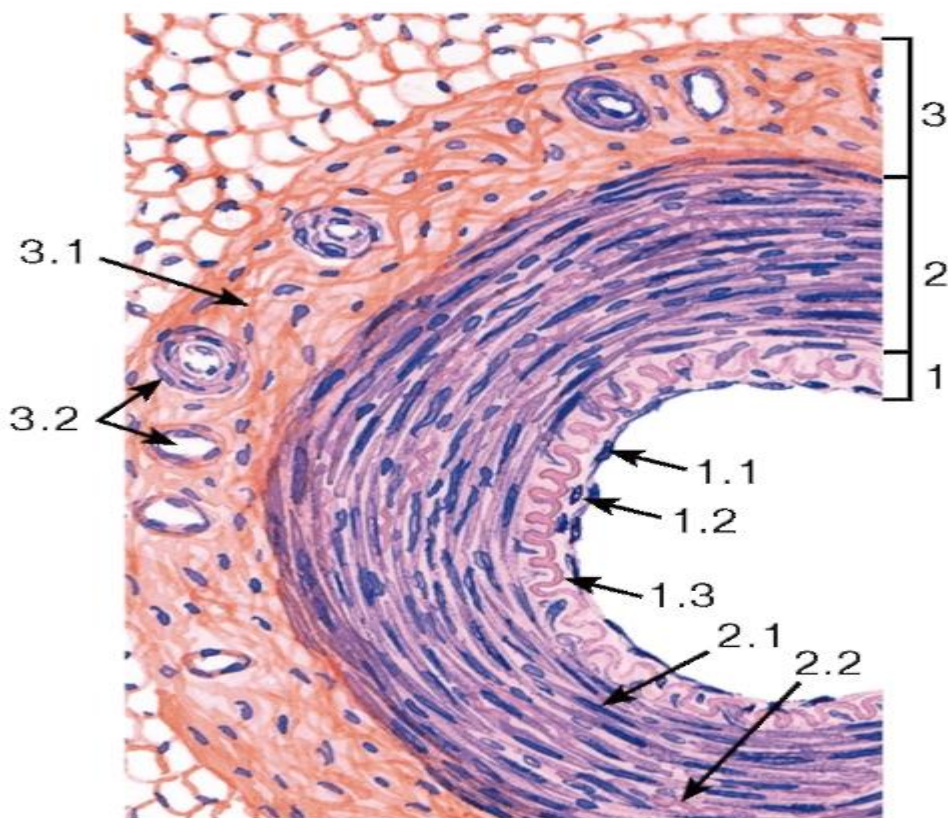


Рис. 152. Артерия мышечного типа



*Окраска: гематоксилин-эозин*

1 - внутренняя оболочка (интима): 1.1 - эндотелий, 1.2 - субэндотелиальный слой, 1.3 - внутренняя эластическая мембрана; 2 - средняя оболочка (медия): 2.1 - гладкие миоциты, 2.2 - эластические волокна; 3 - наружная оболочка (адвентиция): 3.1 - рыхлая волокнистая соединительная ткань, 3.2 - сосуды сосудов

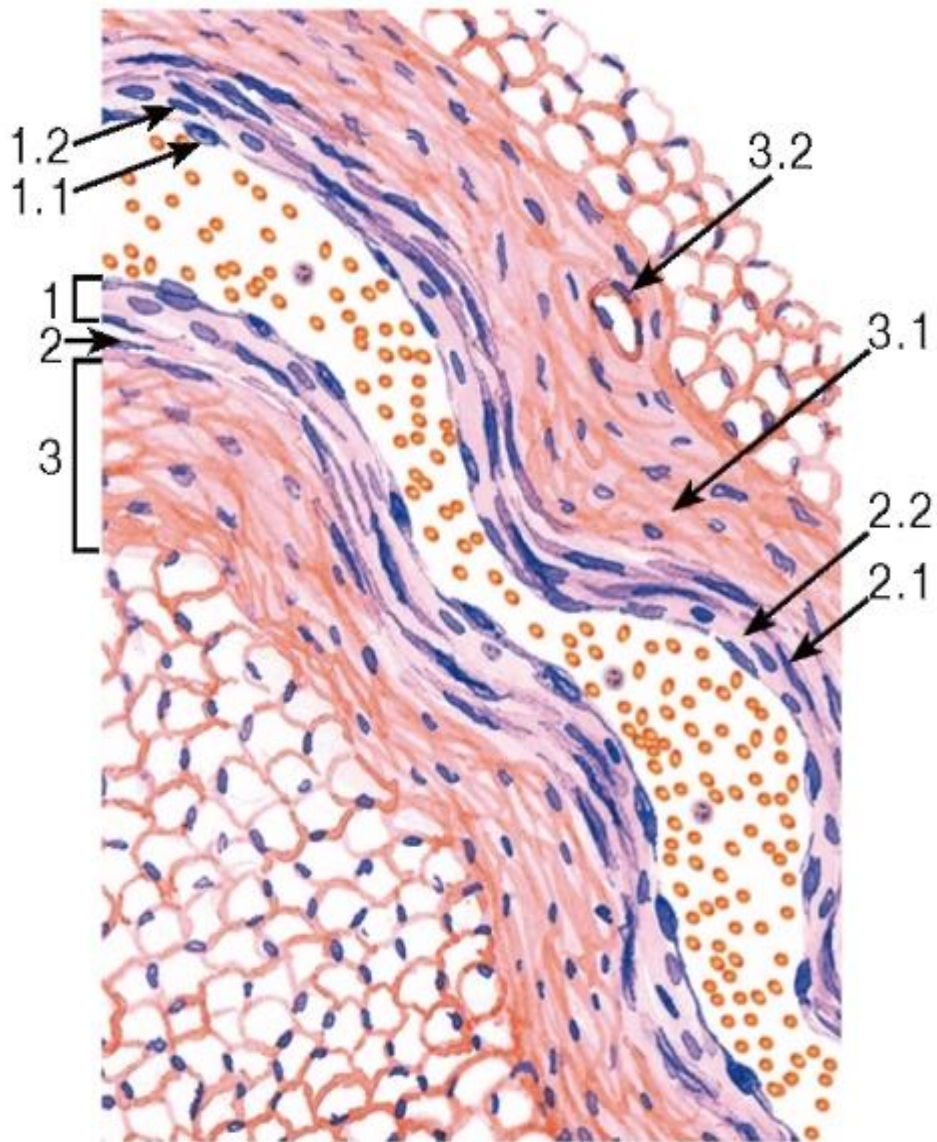


Рис. 153. Вена со слабым развитием мышечных элементов

*Окраска: гематоксилин-эозин*

1 - внутренняя оболочка (интима): 1.1 - эндотелий, 1.2 - субэндотелиальный слой; 2 - средняя оболочка (медия): 2.1 - гладкие миоциты, 2.2 - рыхлая волокнистая соединительная ткань; 3 - наружная оболочка (адвентиция): 3.1 - рыхлая волокнистая соединительная ткань, 3.2 - сосуды сосудов

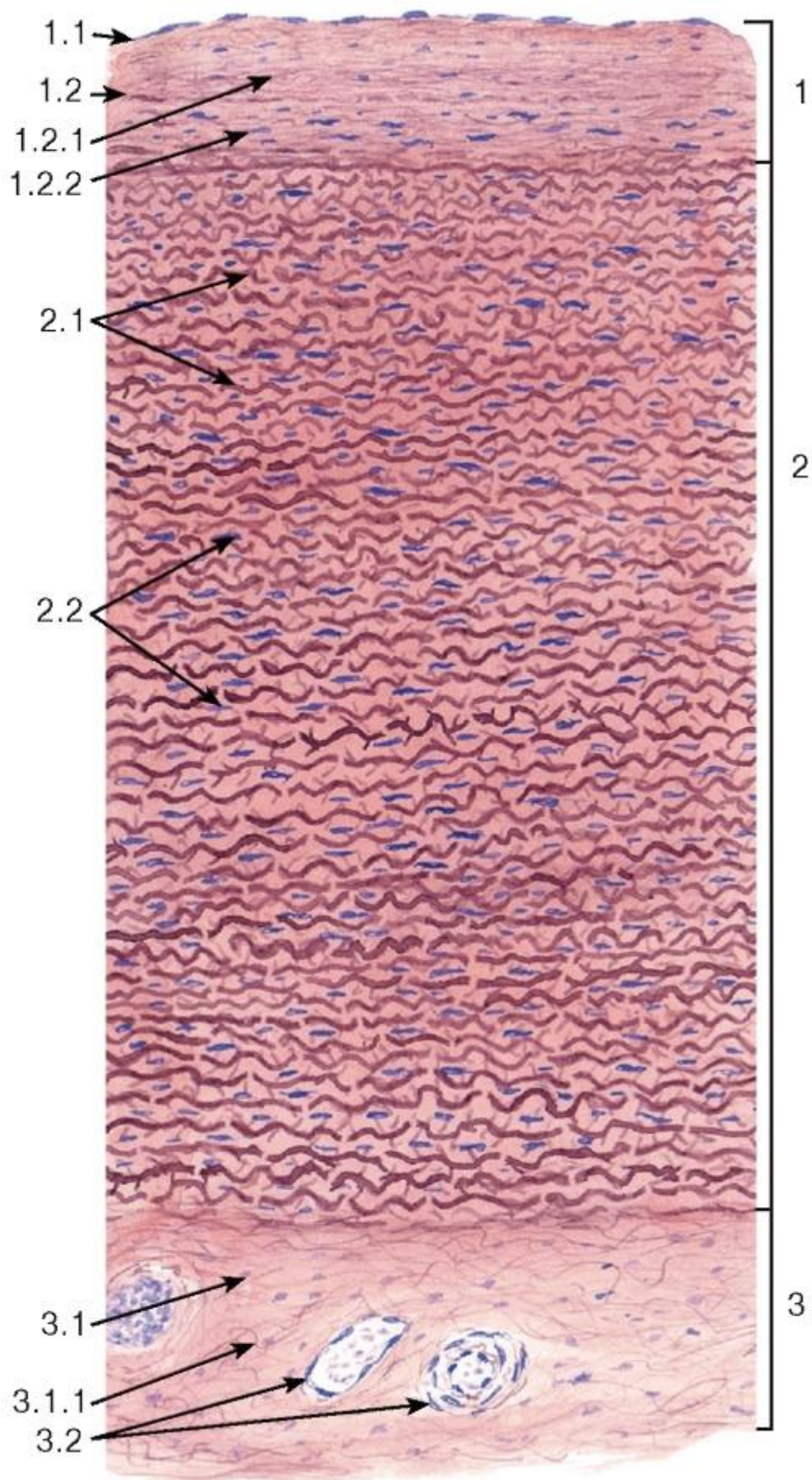


Рис. 154. Аорта человека



*Окраска: орсеин-гематоксилин*

1 - внутренняя оболочка (интима): 1.1 - эндотелий, 1.2 - субэндотелиальный слой, 1.2.1 - эластические волокна, 1.2.2 - гладкие миоциты; 2 - средняя оболочка (медия): 2.1 - фенестрированные эластические мембраны, 2.2 - ядра гладких миоцитов и фибробластов; 3 - наружная оболочка (адвентиция): 3.1 - рыхлая волокнистая соединительная ткань, 3.1.1 - эластические волокна, 3.2 - сосуды сосудов

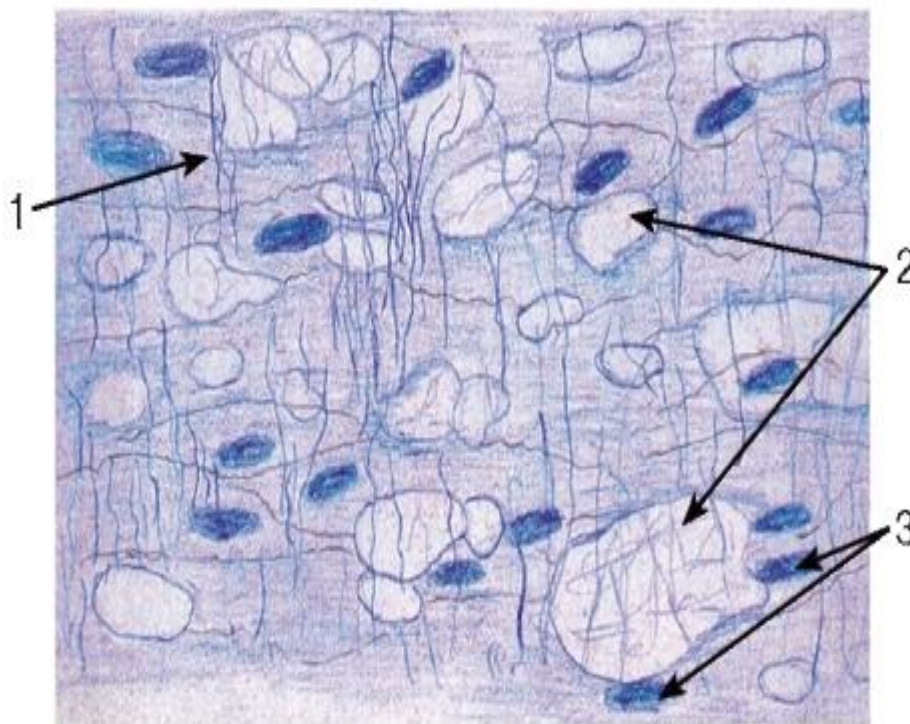


Рис. 155. Фенестрированная эластическая мембрана из средней оболочки аорты (плоскостной плёночный препарат)

*Окраска: железный гематоксилин*

1 - эластические и коллагеновые волокна, расположенные между мембранами; 2 - отверстия в мембране; 3 - ядра клеток, расположенных между мембранами

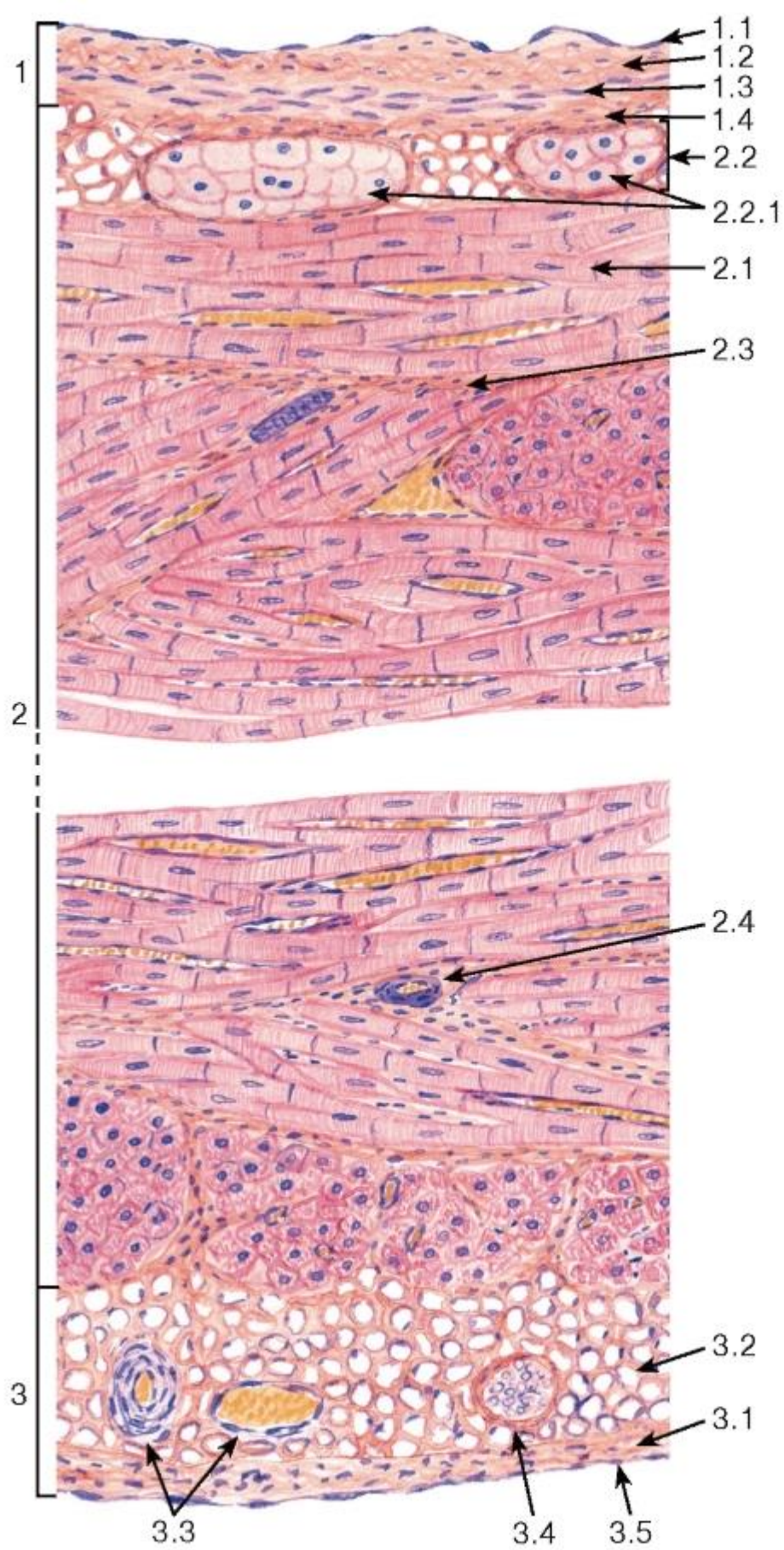


Рис. 156. Сердце



*Окраска: гематоксилин-эозин*

1 - эндокард: 1.1 - эндотелий, 1.2 - субэндотелиальный слой, 1.3 - мышечно-эластический слой, 1.4 - наружный соединительнотканый слой; 2 - миокард: 2.1 - сердечные мышечные волокна, 2.2 - проводящие сердечные волокна (волокна Пуркинье), 2.2.1 - проводящие кардиомиоциты, 2.3 - соединительнотканые прослойки, 2.4 - кровеносные сосуды; 3 - эпикард: 3.1 - рыхлая волокнистая соединительная ткань, 3.2 - жировая ткань, 3.3 - кровеносные сосуды, 3.4 - нерв, 3.5 - мезотелий

## ГЛАВА 11. ОРГАНЫ КРОВЕТВОРЕНИЯ И ИММУНОГЕНЕЗА

Органы кроветворения и иммуногенеза включают красный костный мозг, тимус, лимфатические узлы, селезенку, миндалины, агрегированные лимфоидные узелки кишки (пейеровы бляшки), лимфоидную ткань червеобразного отростка, а также другие лимфоидные образования пищеварительного тракта, половых, дыхательной и выделительной систем (*лимфоидная ткань, ассоциированная со слизистыми оболочками*).

Помимо структур органного характера, к иммунной системе относятся многочисленные диффузные скопления лимфоидной ткани и рассеянные повсеместно в организме лимфоциты, макрофаги и антиген-представляющие клетки, а также лимфоциты и моноциты крови и лимфы.

Функции органов кроветворения и иммуногенеза: участие во взаимосвязанных процессах кроветворения и иммуногенеза, обеспечивающего защиту от микроорганизмов, чужеродных антигенов, иммунный надзор за деятельностью клеток собственного организма.

Классификация органов иммунной системы. Созревание иммунокомпетентных клеток в организме связано с их взаимодействием с другими типами клеток и поэтапной миграцией. Органы иммунной системы в зависимости от роли в этом процессе разделяются на *центральные* и *периферические*.

*Центральные (первичные) органы иммунной системы* (красный костный мозг, тимус) обеспечивают процессы *антиген-независимой пролиферации и дифференцировки* лимфоцитов. При этом образуются В- и Т-лимфоциты с огромным репертуаром *рецепторов* к всевозможным антигенам. Такое разнообразие обусловлено реаранжировкой их генома; антигены на этом этапе не только не нужны, но даже вредны. Из центральных органов иммунной системы лимфоциты мигрируют в периферические органы, распределяясь в зависимости от их типа, по Т- и В-зависимым зонам.

*Периферические (вторичные) органы иммунной системы* (все остальные органы иммунной системы) расположены на путях поступления антигенов через лимфу или кровь. Они обеспечивают контакт лимфоцитов с антигенами и связанные с этим процессы *антиген-зависимой пролиферации и дифференцировки* лимфоцитов.

### 11.1 Красный костный мозг

Красный костный мозг представляет собой центральный орган кроветворения и иммуногенеза, содержащий самоподдерживающуюся популяцию стволовых клеток крови и участвующий в образовании клеток миелоцитарного (эритроциты, тромбоциты, гранулоциты, моноциты) и лимфоцитарного рядов. В нем осуществляется антиген-независимая пролиферация и дифференцировка В-лимфоцитов из их предшественников, происходящих из стволовой клетки крови. Из него в тимус попадают предшественники Т-лимфоцитов (претимоциты).

У взрослого красный костный мозг находится в ячейках губчатого вещества костей (в плоских костях и эпифизах трубчатых костей), у детей - также и в диафизах трубчатых

костей. В состав красного костного мозга входят три компонента: 1) *гемопоетический*, 2) *стромальный*, 3) *сосудистый* (рис. 157 и 158).

1) *Гемопоетический компонент* образован скоплениями кроветворных клеток миелоцитарного и лимфоцитарного рядов (взаимодействующих со стромальными элементами) и занимает пространства между эндостом и кровеносными сосудами - синусоидами. В нем содержится самоподдерживающаяся популяция *плюрипотентных стволовых клеток крови (гемопоетических стволовых клеток)*. Эритроидные элементы развиваются в составе *эритробластических островков* в контакте с ретикулярными клетками, которые накапливают и передают им частицы железа, необходимого для синтеза гемоглобина (см. рис. 158). Гранулоциты созревают вблизи клеток эндоста и контактируют с ретикулярными клетками и преадиопоцитами, мегакарициты всегда лежат вблизи синусов, в которые они выделяют тромбоциты.

Лимфоциты составляют 20% клеток красного костного мозга, из них 3/4 приходится на развивающиеся и зрелые В-лимфоциты; встречаются также Т- и НК-клетки. В ходе созревания В-лимфоциты контактируют с клетками эндоста, ретикулярными клетками и концентрируются возле синусоидов, в просвет которых они мигрируют по его завершении. При дифференцировке в геноме В-клеток происходит реаранжировка, которая обеспечивает образование на их поверхности иммуноглобулиновых рецепторов к разнообразным антигенам. Созревшие В-клетки покидают костный мозг и заселяют В-зависимые зоны периферических органов иммунной системы. Большая часть (75%) В-лимфоцитов, образовавшихся в костном мозгу, здесь же погибают механизмом апоптоза в процессе отбора, включающего положительную селекцию (выживание клеток с нужными рецепторами) и отрицательную селекцию (гибель клеток с рецепторами к собственным антигенам). Погибшие клетки захватываются макрофагами.

2) *Стромальный компонент* выполняет опорную, трофическую и регуляторную функции, создает особое микроокружение для нормального развития кроветворных клеток. Он включает: *ретикулярные клетки* отростчатой формы и волокна, образующие трехмерную сеть (часть ретикулярных клеток, прилежащих к стенке синусоидов, называют *адвентициальными клетками*); *адиопоциты* (жировые клетки); *макрофаги* (фагоцитируют погибшие клетки); *клетки эндоста* (соединительнотканной выстилки костных полостей). В состав стромального компонента входят *плюрипотентные стромальные стволовые клетки*, называемые также (неточно) *мезенхимными стволовыми клетками*. Эти клетки циркулируют в крови и в различных тканях под влиянием факторов локального микроокружения дают начало ряду клеток соединительной ткани - фибробластам, хондробластам, остеобластам, жировым клеткам. Костомозговые стромальные стволовые клетки имеют небольшие размеры и морфологически напоминают фибробласты. Их идентификация требует использования совокупности иммуноцитохимических маркеров.

3) *Сосудистый компонент* наряду с обычными сосудами микроциркуляторного русла содержит синусоиды (*венулярные синусы*)- тонкостенные широкие анастомозирующие сосуды, выстланные тонким эндотелием, через который в просвет синуса сквозь временно образующиеся в цитоплазме клеток поры поступают зрелые форменные элементы крови. Снаружи к синусоидам прилегают макрофаги, ретикулярные клетки (см. рис. 158).

Недавно установлено, что красный костный мозг содержит также популяцию *эндотелиальных клеток-предшественников*, которые мобилизуются из него в кровотоки и привлекаются в участки повреждения эндотелия и ишемии тканей, участвуя в регенерации эндотелия и образовании новых сосудов. Точная локализация этих клеток внутри костного мозга не установлена, вероятно, они располагаются в сосудистом компоненте, поскольку в эмбриональном развитии эндотелиальные и кроветворные клетки развиваются из общего источника - кровяных островков в мезенхиме.

## 11.2 Тимус

Тимус - центральный орган иммунной системы, в котором происходит антиген-независимая пролиферация и дифференцировка Т-лимфоцитов из их предшественников, поступающих из красного костного мозга. Наибольшего развития достигает в детстве, после полового созревания подвергается возрастной инволюции, в ходе которой значительная часть его массы замещается жировой тканью.

Тимус образован двумя долями, покрытыми снаружи соединительнотканной *капсулой*, которая продолжается в перегородки, содержащие сосуды и разделяющие каждую долю на связанные друг с другом *дольки тимуса* (рис. 159). Основу дольки составляют отростчатые *ретикулярные эпителиоциты* (*эпителиальные ретикулярные клетки*), образующие трехмерную сеть в корковом и мозговом веществе (*корковый и мозговой циторетикулум*). Ретикулярные эпителиоциты создают микроокружение, необходимое для развития лимфоцитов (*timoцитов*), лежащих в петлях образуемой ими сети.

*Корковое вещество (кора) тимуса* - более темное вследствие плотного расположения тимоцитов. В него из красного костного мозга поступают предшественники Т-клеток (претимоциты). Пролиферирующие тимоциты располагаются в виде скоплений между эпителиальными клетками в *субкортикальной зоне*. Созревающие тимоциты, продолжая делиться и смещаясь в более глубокие части коры, становятся иммунокомпетентными клетками. Подавляющее их большинство гибнут механизмом апоптоза в процессе *селекции* (отбора), а их фрагменты уничтожаются макрофагами. Развитие тимоцитов в коре тимуса происходит в отсутствие чужеродных антигенов, поступление которых из крови блокируется *гемато-тимусным барьером*. Основным элементом этого барьера служат уплотненные отростки *периваскулярных ретикулярных эпителиоцитов*, охватывающие капилляры коркового вещества тимуса. Наиболее зрелые Т-клетки перемещаются в мозговое вещество.

*Мозговое вещество тимуса* - светлее коркового, содержит меньшее количество более зрелых тимоцитов, которые покидают тимус через посткапиллярные вены в кортико-медуллярной зоне и заселяют Т-зависимые зоны периферических органов иммунной системы. В отдельных участках мозгового вещества эпителиальные клетки уплощаются, ороговевают и накладываются друг на друга концентрическими слоями, образуя слоистые эпителиальные *тимусные тельца* (Гассалья) (рис. 160).

## 11.3 Лимфатические узлы

Лимфатические узлы - периферические органы иммунной системы, располагающиеся по ходу лимфатических сосудов. Снаружи они покрыты соединительнотканной *капсулой*; к их выпуклой поверхности подходят *приносящие лимфатические сосуды*, в области *ворот* на вогнутой поверхности входят артерии и нервы и выходят *выносящий лимфатический сосуд* и вены (рис. 161). От соединительнотканной капсулы вглубь органа отходят *трабекулы*. Строма узлов образована трехмерной сетью ретикулярных клеток, коллагеновых и ретикулярных волокон, а также макрофагами и антиген-представляющими клетками. В ее петлях располагаются элементы лимфоцитарного ряда. В каждом узле можно выделить корковое и мозговое вещество (см. рис. 161 и 162).

*Корковое вещество (кора) лимфатического узла* состоит из *наружной коры* и *глубокой коры* (*паракортикальной области*), содержащих участки с преимущественным расположением Т- или В-лимфоцитов (Т- и В-зависимые зоны) соответственно.

*Наружная кора* представлена лимфоидной тканью, которая образует *лимфоидные узелки* и *межузелковые скопления* (*диффузную часть*), а также особые лимфатические сосуды - синусы, располагающиеся под капсулой и по ходу трабекул.

*Лимфоидный узелок* является В-зависимой зоной и представляет собой сферическое скопление лимфоидной ткани, наружную границу которого образует слой уплощенных ретикулярных клеток. Различают первичные и вторичные узелки.

*Первичные лимфоидные узелки* встречаются в лимфатических узлах лишь в отсутствие антигенных воздействий и представляют собой преимущественно компактные однородные скопления малых В-лимфоцитов. Под влиянием антигенов они превращаются во вторичные.

*Вторичные лимфоидные узелки* представляют собой участки образования В-клеток памяти и плазматических клеток. Они состоят из *короны* и *герминативного центра* (см. рис.162).

*Корона* - скопление малых лимфоцитов на периферии узелка полулунной формы, многослойное на субкапсулярном полюсе и истончающееся до нескольких клеток на мозговом. Содержит В-лимфоциты, а также незрелые плазматические клетки, мигрирующие из области своего образования в герминативном центре.

*Герминативный центр* развивается только под влиянием антигенной стимуляции вследствие Т-зависимого процесса. В нем происходит антиген-зависимая пролиферация и дифференцировка В-клеток в незрелые плазматические клетки и В-клетки памяти в результате их взаимодействия с антигеном, фолликулярно-дендритными клетками (захватывающими и накапливающими иммунные комплексы), Т-лимфоцитами (хелперами и супрессорами).

*Межузелковые скопления лимфоидной ткани* (*диффузная часть*) представляет собой Т-зависимую зону, продолжающуюся в паракортикальную область. Они содержат малые лимфоциты и макрофаги; при антигенной стимуляции эти скопления почти полностью исчезают, замещаясь лимфоидными узелками.

*Глубокая кора* (*паракортикальная область*) представляет собой Т-зависимую зону лимфатического узла, в которой осуществляются антиген-зависимая пролиферация и дифференцировка Т-лимфоцитов, поступивших из тимуса, с формированием различных субпопуляций. Она образована диффузной лимфоидной тканью, представленной Т-клетками, лежащими в петлях ретикулярной ткани и взаимодействующими с особым видом антиген-представляющих клеток - *интердигитирующими клетками*. Встречаются также плазматические клетки, мигрирующие из узелков в мозговое вещество. В этой области располагаются лимфатические синусы (промежуточные) и особые *посткапиллярные вены с высоким эндотелием*, окруженные концентрическими слоями ретикулярных клеток. Благодаря экспрессии адгезивных молекул на поверхности эндотелиоцитов, взаимодействующих с хоуминг-рецепторами Т- и В-клеток, через стенку этих венул происходит миграция лимфоцитов из кровеносного русла в лимфатический узел.

Мозговое вещество образовано ветвящимися и анастомозирующими тяжами лимфоидной ткани (*мозговыми тяжами*), которые являются В-зависимой зоной и содержат многочисленные плазматические клетки, а также В-лимфоциты и макрофаги. Между мозговыми тяжами располагаются соединительнотканые трабекулы и широкие лимфатические синусы.

*Лимфатические синусы* - система особых внутриорганных лимфатических сосудов в корковом и мозговом веществе, обеспечивающая медленный ток лимфы через узел, в процессе которого она очищается от содержащихся в ней частиц (с извлечением



антигенного материала) и обогащается антителами, клетками лимфоидного ряда и макрофагами.

Синусы выстланы плоскими береговыми клетками, которые, по одним данным, являются эндотелиальными, по другим - уплощенными ретикулярными. В просвете синуса находится сеть отростчатых ретикулярных клеток и волокон (замедляющая ток лимфы) с фиксированными на них и блуждающими макрофагами; имеются также многочисленные лимфоциты, плазматические клетки. *Субкапсулярный (краевой) синус* - щелевидное пространство между капсулой узла и наружной корой, *межузелковый (промежуточный корковый) синус* располагается между трабекулами и лимфоидной тканью наружной и глубокой коры, *мозговой синус* продолжает промежуточный и лежит между трабекулами и мозговыми тяжами, *воротный синус* располагается в воротах узла.

Направление лимфотока в лимфатическом узле (см. рис. 161): *приносящие лимфатические сосуды* → *субкапсулярный (краевой) синус* → *межузелковый (промежуточный корковый) синус* → *мозговой синус* → *воротный синус* → *выносящий лимфатический сосуд*.

#### 11.4 Селезенка

Селезенка - периферический орган иммунной системы, располагающийся по ходу кровеносных сосудов. Помимо участия в формировании гуморального и клеточного иммунитета, она участвует в разрушении старых и поврежденных эритроцитов, а также в депонировании крови.

Селезенка покрыта брюшиной (*серозной оболочкой*) и *капсулой* из плотной соединительной ткани, содержащей гладкие мышечные клетки, от которой вглубь органа отходят *трабекулы*, анастомозирующие друг с другом. Строму селезенки образует ретикулярная ткань. В паренхиме (*пульпе селезенки*) содержатся два отдела с разными функциями: *белая пульпа* и *красная пульпа* (рис. 163).

Белая пульпа селезенки представлена лимфоидной тканью, расположенной по ходу артерий (см. рис. 163), и включает (1) *лимфоидные узелки* (2) *периартериоллярные лимфоидные муфты* и (3) *маргинальную зону*. В белой пульпе происходят процессы взаимодействия лимфоцитов с захваченными из крови антигенами, антиген-представляющими клетками и друг с другом, с развитием антиген-зависимой пролиферации и дифференцировки.

*Лимфоидные узелки* по своей структурно-функциональной организации сходны с аналогичными образованиями в лимфатических узлах и являются В-зависимой зоной в селезенке.

*Периартериоллярные лимфоидные муфты* окружают *центральные артериолы* (артерии), состоят из цилиндрических компактных скоплений лимфоидной ткани, содержащей лимфоциты, макрофаги, ретикулярные и антиген-представляющие интердигитирующие клетки. Являются Т-зависимой зоной селезенки.

*Маргинальная зона* (рис. 164) располагается в виде тонкого слоя лимфоидной ткани к периферии от периартериоллярных лимфоидных муфт и узелков на границе белой и красной пульпы; она служит местом начального поступления в белую пульпу селезенки Т- и В-клеток (направляющихся в дальнейшем в соответствующие зоны) и антигенов, которые здесь захватываются макрофагами.

*Красная пульпа селезенки* занимает большую часть ее объема и включает *венозные синусоиды селезенки* и *селезеночные тяжи*, или *тяги красной пульпы* (Бильрота). В красной пульпе происходит депонирование зрелых форменных элементов крови, разрушение старых и поврежденных эритроцитов и тромбоцитов, фагоцитоз инородных частиц, созревание лимфоидных клеток и превращение моноцитов в макрофаги.

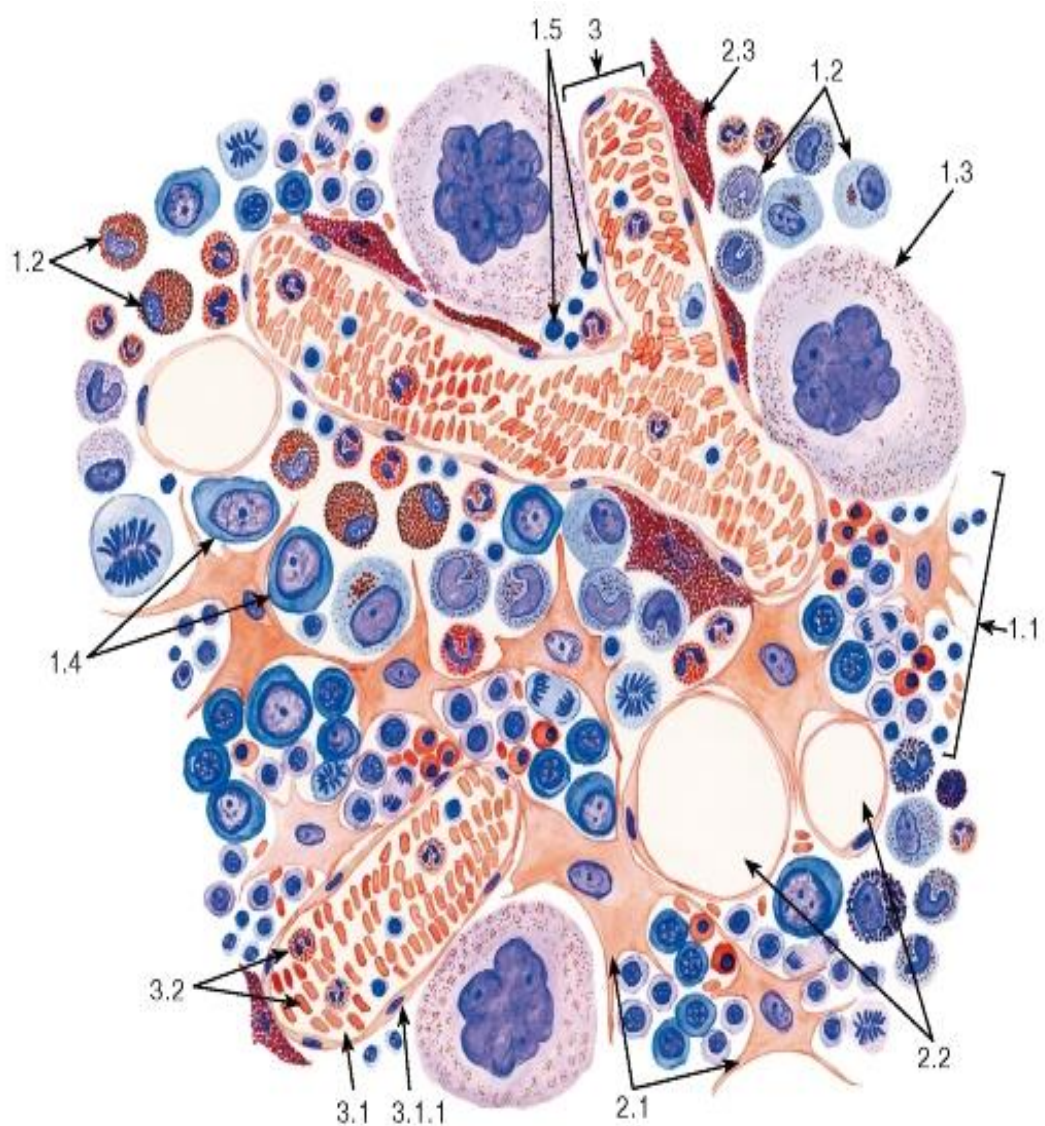


Рис. 158. Красный костный мозг

Окраска: азур II-эозин

(после прижизненного введения животному кармина)

1 - гемопоэтический компонент: 1.1 - эритробластический островок, 1.2 - скопления развивающихся гранулоцитов, 1.3 - мегакариоцит, 1.4 - бластные формы, 1.5 - лимфоциты; 2 - стромальный компонент: 2.1 - ретикулярные клетки, 2.2 - жировые клетки, 2.3 - макрофаги с гранулами кармина; 3 - сосудистый компонент: 3.1 - синусоид (венулярный синус), 3.1.1 - эндотелий, 3.2 - зрелые форменные элементы в просвете синуса

Примечание. Гемопоэтический и стромальный компоненты образуют миелоидную ткань

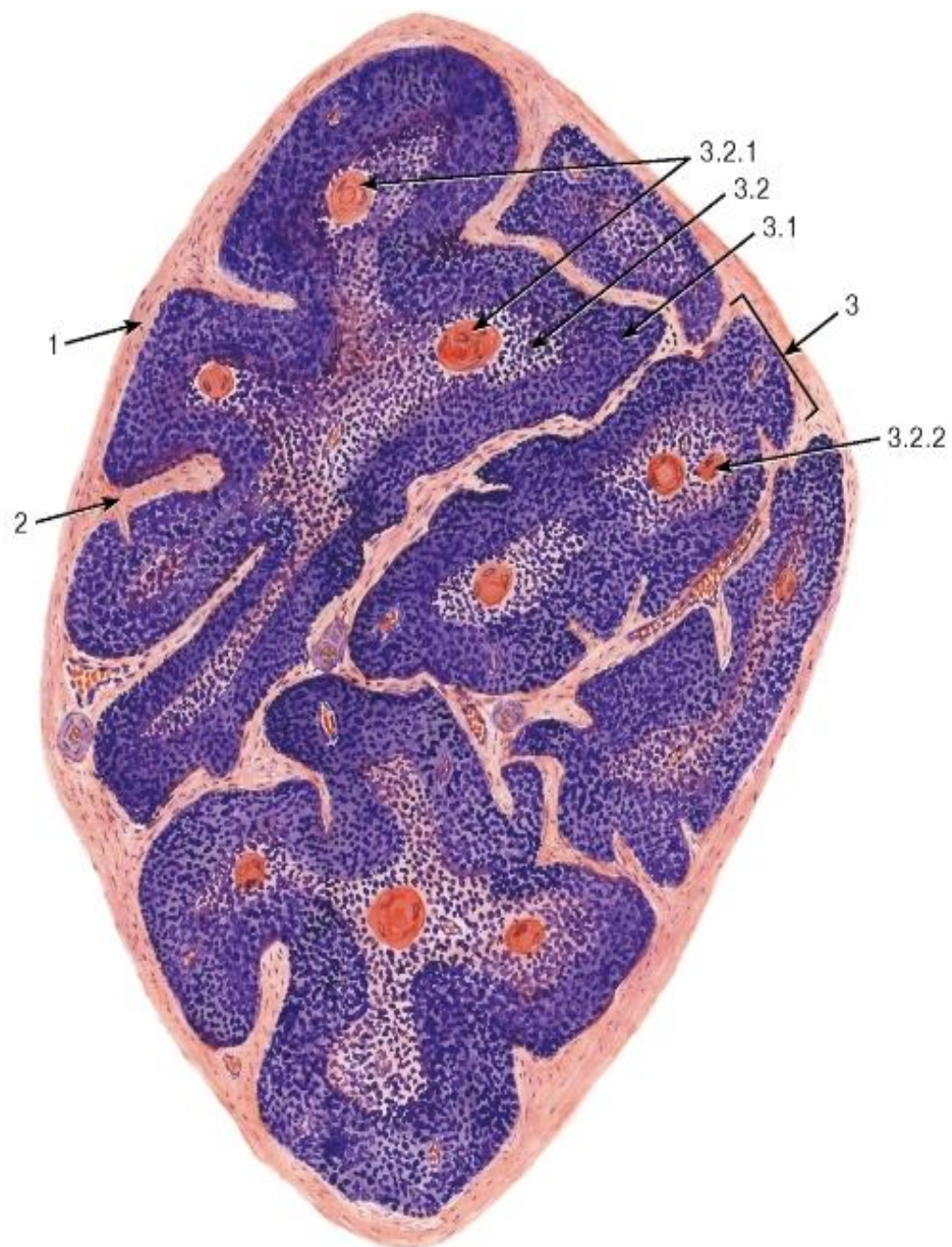


Рис. 159. Тимус. Доля

*Окраска: гематоксин-эозин*

1 - капсула; 2 - междольковая соединительная ткань; 3 - доля: 3.1 - корковое вещество, 3.2 - мозговое вещество, 3.2.1 - тимусные тельца (Гассалья), 3.2.2 - кровеносные сосуды



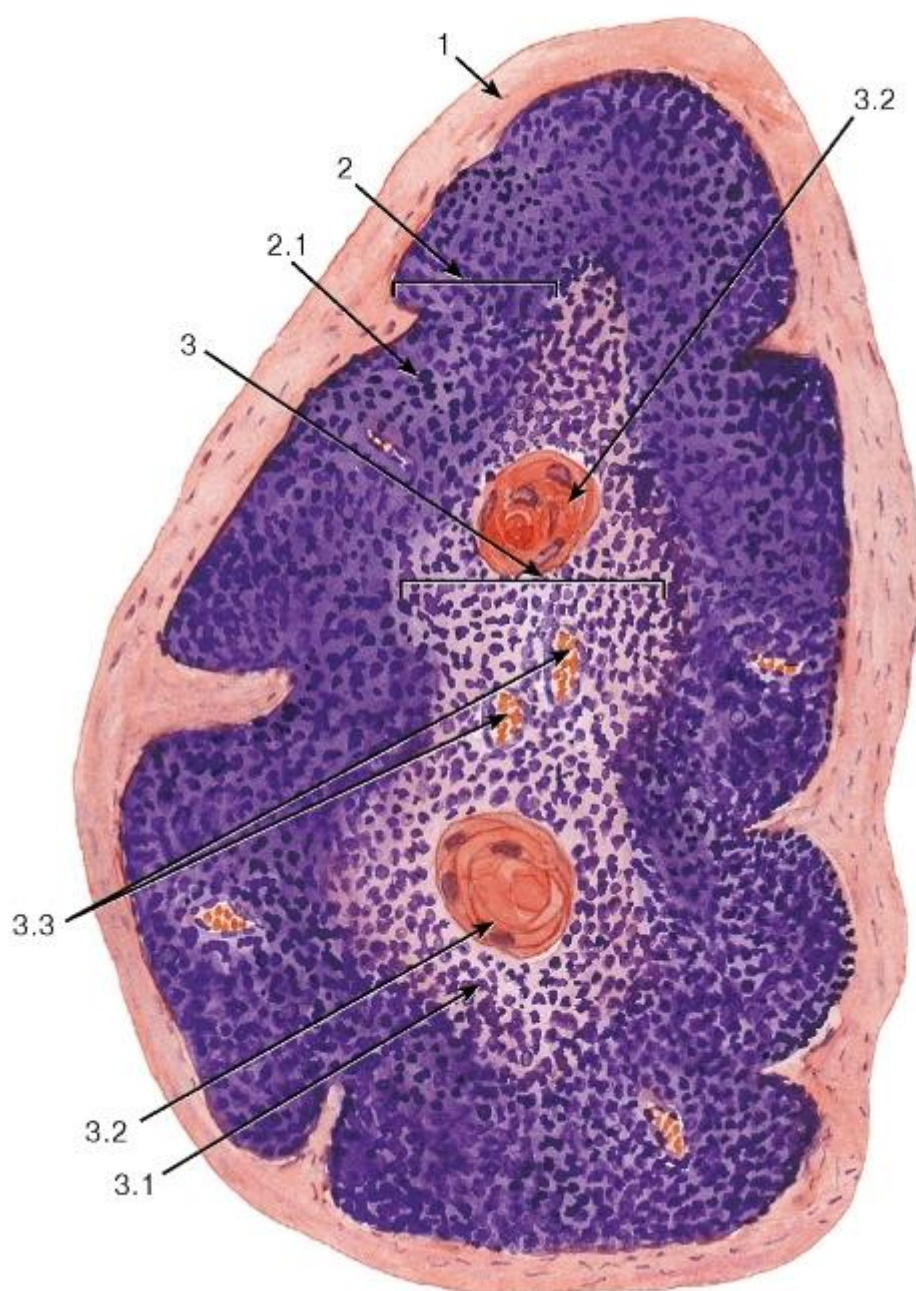


Рис. 160. Тимус. Долька

Окраска: гематоксилин-эозин

1 - междольковая соединительная ткань; 2 - корковое вещество: 2.1 - тимоциты коркового вещества; 3 - мозговое вещество: 3.1 - тимоциты мозгового вещества, 3.2 - тимусные тельца (Гассалья), 3.3 - кровеносные сосуды



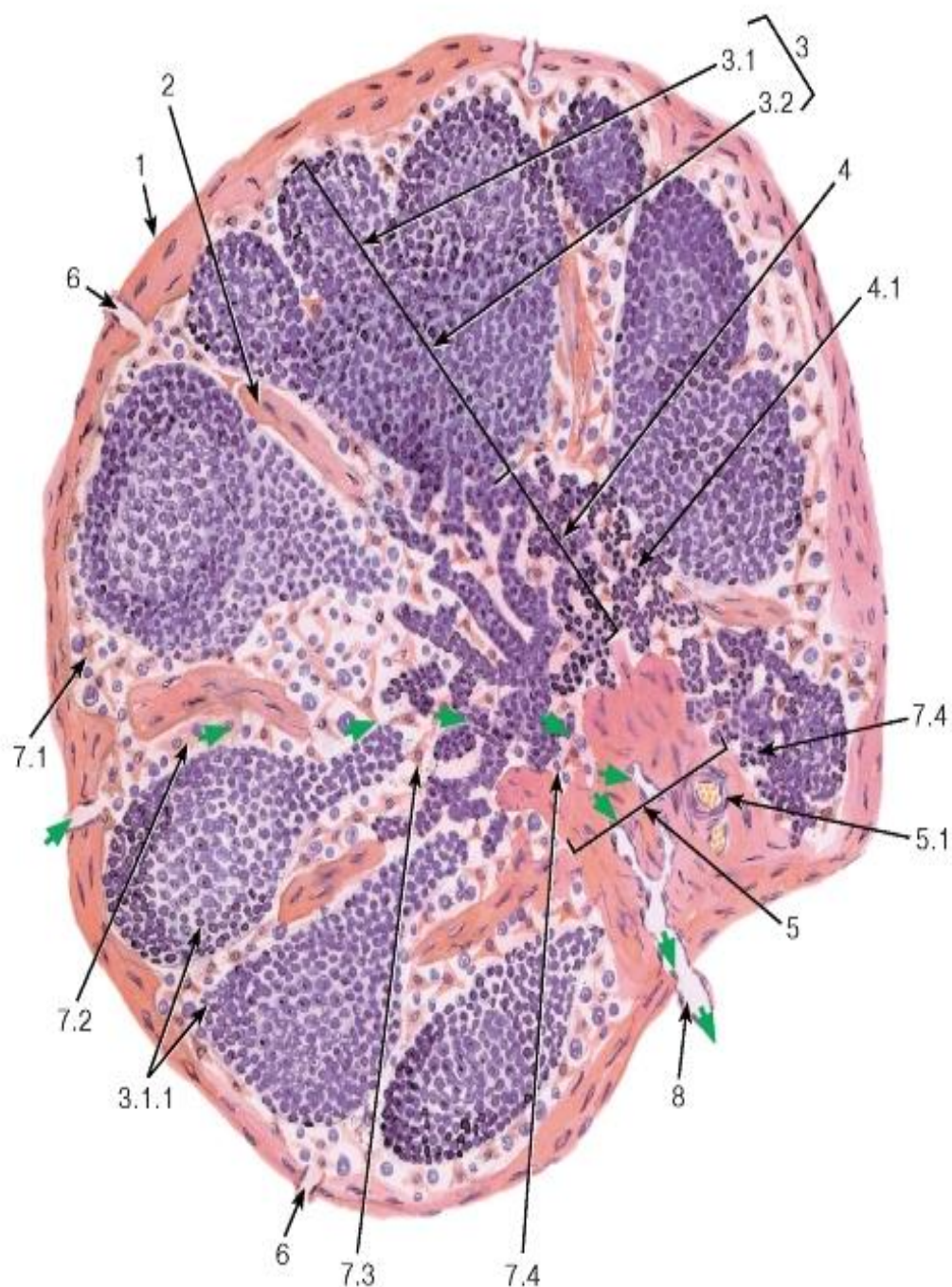


Рис. 161. Лимфатический узел (общий вид)

Окраска: гематоксилин-эозин

1 - капсула; 2 - трабекула; 3 - корковое вещество: 3.1 - наружная кора, 3.1.1 - лимфоидные узелки, 3.2 - глубокая кора - паракортикальная область; 4 - мозговое вещество: 4.1 - мозговые тяжи; 5 - ворота узла: 5.1 - кровеносные сосуды; 6 - приносящие лимфатические сосуды; 7 - лимфатические синусы: 7.1 - субкапсулярный (краевой), 7.2 - межузелковый, 7.3 - мозговой, 7.4 - воротный; 8 - выносящий лимфатический сосуд

*Путь лимфотока показан зелеными стрелками*

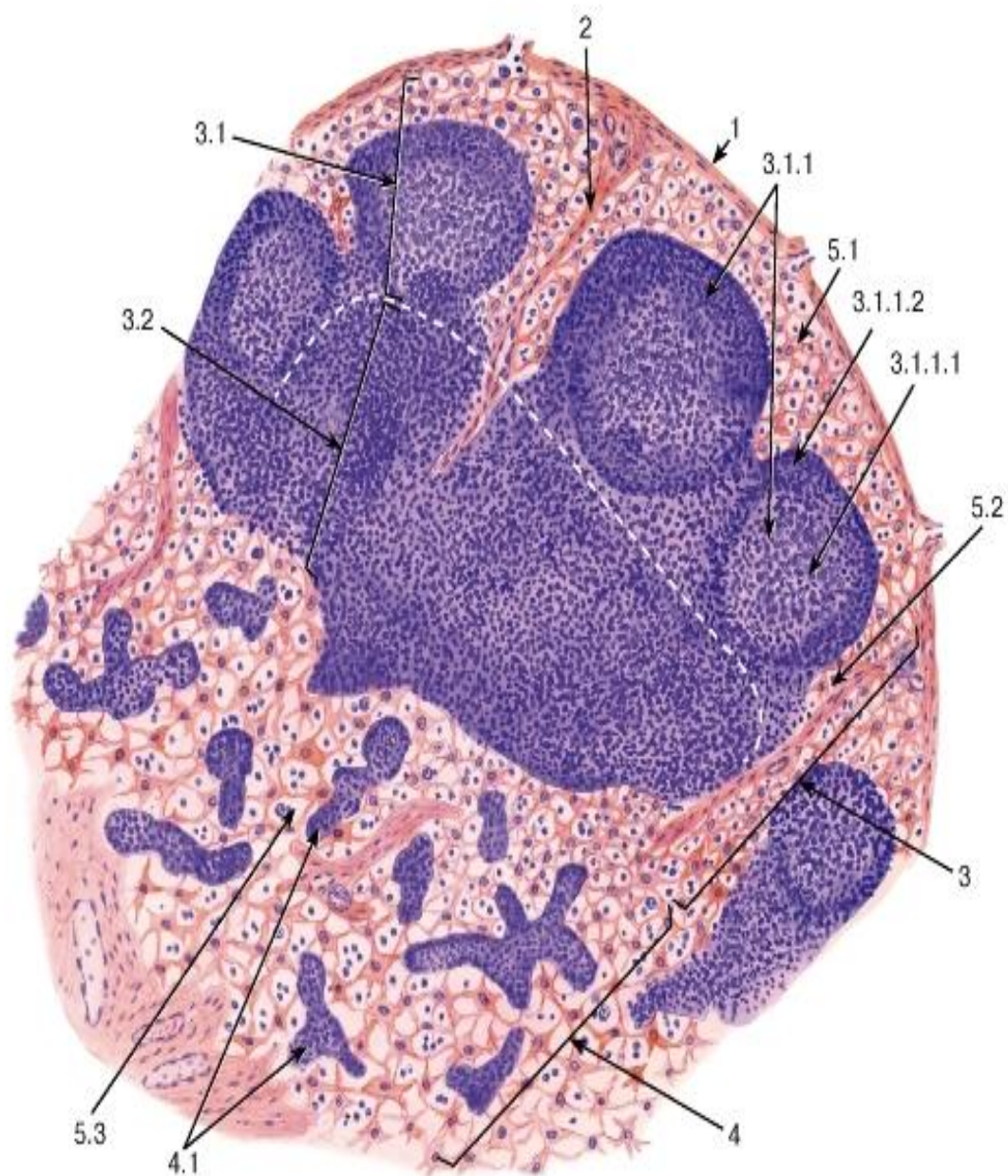


Рис. 162. Лимфатический узел (участок)

*Окраска: гематоксилин-эозин*

1 - капсула; 2 - трабекула; 3 - корковое вещество: 3.1 - наружная кора, 3.1.1 - лимфоидный узелок (В-зависимая зона), 3.1.1.1 - герминативный центр, 3.1.1.2 - корона, 3.2 - глубокая кора - паракортикальная область (Т-зависимая зона); 4 - мозговое вещество: 4.1 - мозговые тяжи (В-зависимая зона); 5 - лимфатические синусы: 5.1 - субкапсулярный (краевой), 5.2 - межузелковый, 5.3 - мозговой

*Граница между наружной корой и паракортикальной областью показана пунктирной линией*



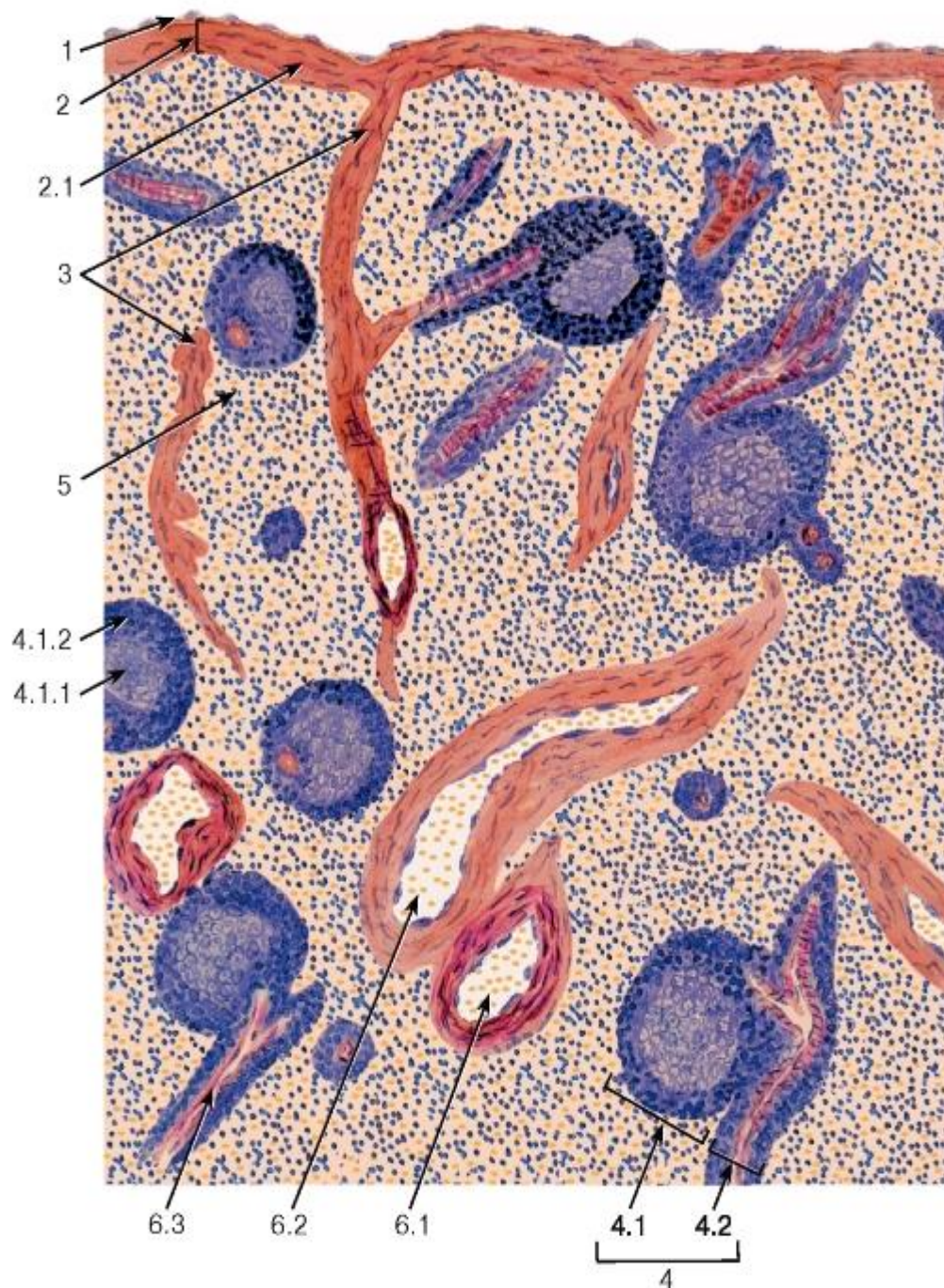


Рис. 163. Селезенка

Окраска: гематоксилин-эозин

1 - мезотелий; 2 - капсула: 2.1 - гладкие миоциты; 3 - трабекулы; 4 - элементы белой пульпы: 4.1 - лимфоидный узелок (В-зависимая зона), 4.1.1 - герминативный центр, 4.1.2 - корона; 4.2 - периартериолярная лимфоидная муфта (Т-зависимая зона), 5 - красная пульпа; 6 - сосуды: 6.1 - трабекулярная артерия, 6.2 - трабекулярная вена, 6.3 - центральная артериола

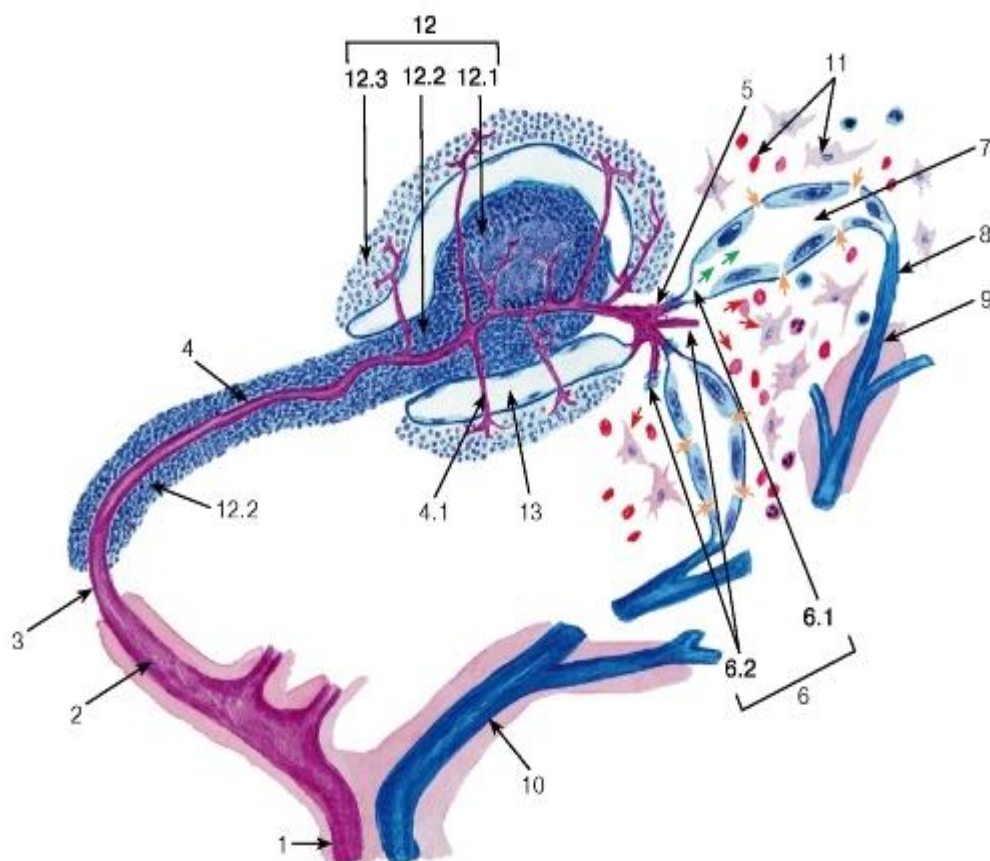


Рис. 164. Схема кровообращения в селезенке

1 - селезеночная артерия; 2 - трабекулярная артерия; 3 - артерия красной пульпы; 4 - центральная артериола: 4.1 - коллатерали центральной артериолы; 5 - кисточковые артериолы; 6 - артериола, окруженная макрофагальной муфтой, открывающаяся в синусоид селезенки - *закрытое кровообращение* (6.1, зеленые стрелки) или в красную пульпу - *открытое кровообращение* (6.2, красные стрелки); 7 - синусоид селезенки, в просвет которого через щели между эндотелиоцитами из красной пульпы мигрируют форменные элементы крови (оранжевые стрелки); 8 - вена красной пульпы; 9 - трабекулярная вена; 10 - селезеночная вена; 11 - красная пульпа; 12 - белая пульпа: 12.1 - лимфоидный узелок, 12.2 - периаптериолярное лимфоидное влагалище, 12.3 - маргинальная зона; 13 - маргинальный синус

## ГЛАВА 12. ОРГАНЫ ЭНДОКРИННОЙ СИСТЕМЫ

Органы эндокринной системы, или эндокринные железы, вырабатывают биологически активные вещества - *гормоны*, которые выделяются ими в кровь и, разносясь с ней по всему организму, воздействуют на клетки различных органов и тканей (*клетки-мишени*), регулируя их рост и деятельность благодаря наличию на этих клетках специфических *рецепторов гормонов*.

Эндокринные железы (такие, как, например, гипофиз, шишковидная железа, надпочечники, щитовидная и околощитовидные железы) представляют собой самостоятельные органы, однако помимо них, гормоны вырабатываются также отдельными эндокринными клетками и их группами, которые разбросаны среди неэндокринных тканей, - такие клетки и их группы образуют *дисперсную (диффузную) эндокринную систему*. Значительное количество клеток дисперсной эндокринной системы находятся в слизистых оболочках различных органов, особенно они многочисленны в



пищеварительном тракте, где их совокупность получила наименование гастро-энтеро-панкреатической (ГЭП) системы.

Эндокринные железы, имеющие органное строение, обычно покрыты капсулой из плотной соединительной ткани, от которой вглубь органа отходят истончающиеся трабекулы, состоящие из рыхлой волокнистой соединительной ткани и несущие сосуды и нервы. В большинстве эндокринных желез клетки образуют тяжи и тесно прилежат к капиллярам, что обеспечивает секрецию гормонов в кровоток. В отличие от остальных эндокринных желез, в щитовидной железе клетки образуют не тяжи, а организованы в мелкие пузырьки, называемые фолликулами. Капилляры в эндокринных железах формируют очень густые сети и благодаря своему строению обладают повышенной проницаемостью - они являются фенестрированными или синусоидными. Так как гормоны выделяются в кровь, а не на поверхность тела или в полость органов (как в экзокринных железах), выводные протоки у эндокринных желез отсутствуют.

*Функционально ведущей (гормонпродуцирующей) тканью* эндокринных желез традиционно считают эпителиальную (относящуюся к различным гистогенетическим типам). Действительно, эпителий является функционально ведущей тканью большей части эндокринных желез (щитовидной и околощитовидных желез, передней и промежуточной долей гипофиза, коркового вещества надпочечника). Эпителиальную природу имеют также и некоторые эндокринные элементы гонад - фолликулярные клетки яичника, суспензотциты яичка и др.). Однако в настоящее время не вызывает сомнения факт, что и все другие виды тканей также способны к выработке гормонов. В частности, гормоны вырабатываются клетками мышечной ткани (гладкой в составе юкстагломерулярного аппарата почки - см. главу 15 и поперечнополосатой, включающей секреторные кардиомиоциты в предсердиях - см. главу 9).

Соединительнотканное происхождение имеют некоторые эндокринные элементы гонад (например, интерстициальные эндокриноциты - клетки Лейдига, клетки внутреннего слоя теки фолликулов яичника, хилусные клетки мозгового вещества яичника - см. главы 16 и 17). Нейральное происхождение свойственно нейроэндокринным клеткам гипоталамуса, клеткам шишковидной железы, нейрогипофиза, мозгового вещества надпочечника, некоторым элементам дисперсной эндокринной системы (например, С-клеткам щитовидной железы - см. ниже). Некоторые эндокринные железы (гипофиз, надпочечник) образованы тканями, имеющими различное эмбриональное происхождение и у низших позвоночных расположенными раздельно.

Клетки эндокринных желез характеризуются высокой секреторной активностью и значительным развитием синтетического аппарата; их строение зависит, в первую очередь, от химической природы вырабатываемых гормонов. В клетках, образующих пептидные гормоны, сильно развиты гранулярная эндоплазматическая сеть, комплекс Гольджи, в синтезирующих стероидные гормоны, - агранулярная эндоплазматическая сеть, митохондрии с тубулярно-везикулярными кристами. Накопление гормонов обычно происходит внутриклеточно в виде секреторных гранул; нейрогормоны гипоталамуса могут накапливаться в больших количествах внутри аксонов, резко растягивая их в отдельных участках (нейросекреторные тельца). Единственный пример внеклеточного накопления гормонов - в фолликулах щитовидной железы.

Органы эндокринной системы относятся к нескольким уровням организации. Нижний из них занимают железы, вырабатывающие гормоны, которые влияют на различные ткани организма (*эффекторные*, или *периферические, железы*). Деятельность большинства этих желез регулируется особыми тропными гормонами передней доли *гипофиза* (второй, более высокий, уровень). В свою очередь, выделение тропных гормонов контролируется специальными нейрогормонами *гипоталамуса*, который и занимает наиболее высокое положение в иерархической организации системы.

## 12.1 Гипоталамус

Гипоталамус - участок промежуточного мозга, содержащий особые *нейросекреторные ядра*, клетки которых (*нейроэндокринные клетки*) вырабатывают и секретируют в кровь *нейрогормоны*. Эти клетки получают эфферентные импульсы из других частей нервной системы, а их аксоны оканчиваются на кровеносных сосудах (*нейрососудистые синапсы*). Нейросекреторные ядра гипоталамуса в зависимости от размеров клеток и их функциональных особенностей разделяют на *крупно-* и *мелкоклеточные*.

*Крупноклеточные ядра гипоталамуса* образованы телами нейроэндокринных клеток, аксоны которых покидают гипоталамус, формируя гипоталамо-гипофизарный тракт, пересекают гемато-энцефалический барьер, проникают в заднюю долю гипофиза, где образуют терминали на капиллярах (рис. 165). К этим ядрам относятся *супраоптическое* и *паравентрикулярное*, которые секретируют *антидиуретический гормон*, или *вазопрессин* (повышает артериальное давление, обеспечивает обратное всасывание воды в почках) и *окситоцин* (вызывает сокращения матки во время родов, а также миоэпителиальных клеток молочной железы во время лактации).

*Мелкоклеточные ядра гипоталамуса* вырабатывают ряд гипофизотропных факторов, которые усиливают (*рилизинг факторы*, или *либерины*) или угнетают (*ингибирующие факторы*, или *статины*) выработку гормонов клетками передней доли, попадая к ним *поворотной системе сосудов*. Аксоны нейроэндокринных клеток этих ядер образуют терминали на *первичной капиллярной сети в срединном возвышении*, являющимся нейрогемальной контактной зоной. Эта сеть далее собирается в воротные вены, проникающие в переднюю долю гипофиза и распадающиеся на *вторичную капиллярную сеть* между телями эндокриноцитов (см. рис. 165).

*Гипоталамические нейроэндокринные клетки* - отростчатой формы, с крупным везикулярным ядром, хорошо заметным ядрышком и базофильной цитоплазмой, содержащей развитую гранулярную эндоплазматическую сеть и крупный комплекс Гольджи, от которого отделяются нейросекреторные гранулы (рис. 166 и 167). Гранулы транспортируются по аксону (*нейросекреторному волокну*) вдоль центрального пучка микротрубочек и микрофиламентов, а местами накапливаются в больших количествах, варикозно растягивая аксон - *претерминальные* и *терминальные расширения аксона*. Самые крупные из таких участков хорошо видны под световым микроскопом и называются *нейросекреторными тельцами* (Герринга). Терминали (*нейро-гемальные синапсы*) характеризуются присутствием, помимо гранул, многочисленных светлых пузырьков (осуществляют возврат мембраны после экзоцитоза).

## 12.2 Гипофиз

Гипофиз регулирует активность ряда желез внутренней секреции и служит местом выделения гипоталамических гормонов крупноклеточных ядер гипоталамуса. Взаимодействуя с гипоталамусом, гипофиз образует вместе с ним единую *гипоталамо-гипофизарную нейросекреторную систему*. Гипофиз состоит из двух эмбриологически, структурно и функционально различных частей - *нейральной (задней) доли* - части выроста промежуточного мозга (нейрогипофиза) и *аденогипофиза*, ведущей тканью которого служит эпителий. Аденогипофиз разделяется на более крупную *переднюю долю (дистальная часть)*, узкую *промежуточную часть (долю)* и слабо развитую *туберальную часть*.

Гипофиз покрыт капсулой из плотной волокнистой соединительной ткани. Его строма представлена очень тонкими прослойками рыхлой соединительной ткани, связанными с сетью ретикулярных волокон, которая в аденогипофизе окружает тяжи эпителиальных клеток и мелкие сосуды.

Передняя доля (дистальная часть) гипофиза у человека составляет большую часть его массы; она образована анастомозирующими *трабекулами*, или *тяжами*, *эндокринных клеток*, тесно связанными с системой синусоидных капилляров. На основании особенностей окраски их цитоплазмы выделяют: 1) *хромфильные* (интенсивно окрашивающиеся) и 2) *хромобобные* (слабо воспринимающие красители) *клетки (эндокриноциты)*.

*Хромфильные клетки* в зависимости от окраски содержащих гормоны секреторных гранул подразделяют на *ацидофильные* и *базофильные* *эндокриноциты* (рис. 168).

*Ацидофильные* *эндокриноциты* вырабатывают *соматотропный гормон*, или *гормон роста*, который стимулирует рост, а также *пролактин* или *лактотропный гормон*, который стимулирует развитие молочных желез и лактацию.

*Базофильные* *эндокриноциты* включают *гонадотропные*, *тиротропные* и *кортикотропные* *клетки*, которые вырабатывают соответственно: *фолликулостимулирующий гормон* (ФСГ) и *лютеинизирующий гормон* (ЛГ) - регулируют гаметогенез и выработку половых гормонов у обоих полов, *тиротропный гормон* - усиливает активность тироцитов, *адренокортикотропный гормон* - стимулирует активность коры надпочечника.

*Хромобобные клетки* - разнородная группа клеток, которая включает *хромфильные* *клетки* после выведения секреторных гранул, *малодифференцированные* *камбиальные* *элементы*, способные превращаться в *базофилы* или *ацидофилы*.

Промежуточная часть гипофиза у человека развита очень слабо и состоит из узких прерывистых *тяжей* *базофильных* и *хромобобных* *клеток*, которые окружают ряд *кистозных* *полостей (фолликулов)*, содержащих *коллоид* (негормональное вещество). Большая часть *клеток* секретируют *меланоцитостимулирующий гормон* (регулирует деятельность меланоцитов), некоторые обладают характеристиками *кортикотропов*.

Задняя (нейральная) доля содержит: отростки (*нейросекреторные волокна*) и терминали *нейросекреторных* *клеток* *крупноклеточных* *ядер* *гипоталамуса*, по которым транспортируются и выделяются в кровь *вазопрессин* и *окситоцин*; расширенные участки по ходу отростков и в области терминалей - *нейросекреторные тельца* (Герринга); многочисленные *фенестрированные* *капилляры*; *питуициты* - отростчатые *глиальные* *клетки*, выполняющие поддерживающую, трофическую и регуляторную функции (рис. 169).

### 12.3 Щитовидная железа

Щитовидная железа - самая крупная из *эндокринных желез* *организма* - образована двумя *долями*, связанными *перешейком*. Каждая доля покрыта *капсулой* из *плотной* *волокнистой* *соединительной* *ткани*, от которой внутрь органа отходят *прослойки* (*перегородки*), несущие *сосуды* и *нервы* (рис. 170).

*Фолликулы* - морфофункциональные единицы *железы* - замкнутые образования округлой формы, стенка которых состоит из одного слоя *эпителиальных фолликулярных клеток (тироцитов)*, в просвете содержится их секреторный продукт - *коллоид* (см. рис. 170 и 171). *Фолликулярные* *клетки* вырабатывает *йодсодержащие тиреоидные гормоны (тироксин, трийодтиронин)*, которые регулируют активность метаболических реакций и процессы развития. Эти гормоны связываются с *белковой матрицей* и в составе *тироглобулина* *запасаются* *внутри* *фолликулов*. *Фолликулярные* *клетки* характеризуются *крупными* *светлыми* *ядрами* с хорошо заметным *ядрышком*, многочисленными *расширенными* *цистернами* *гранулярной* *эндоплазматической* *сети* и *крупным* *комплексом* *Гольджи*, на *апикальной* *поверхности* располагаются многочисленные *микроворсинки* (см. рис. 4 и 172). Форма *фолликулярных* *клеток* может меняться от *плоской* до *столбчатой* в зависимости от функционального состояния.

Каждый фолликул окружен *перифолликулярной капиллярной сетью*. Между фолликулами находятся узкие прослойки рыхлой волокнистой соединительной ткани (*строма железы*) и компактные островки *интерфолликулярного эпителия* (см. рис. 170 и 171), который, вероятно, служит источником образования новых фолликулов, однако установлено, что фолликулы могут формироваться путем деления имеющихся.

*С-клетки (парафолликулярные клетки)* имеют нейральное происхождение и вырабатывают белковый гормон *кальцитонин*, оказывающий гипокальциемическое действие. Они выявляются только специальными способами окраски и наиболее часто лежат поодиночке или мелкими группами парафолликулярно - в стенке фолликула между тироцитами и базальной мембраной (см. рис. 172). Кальцитонин накапливается в С-клетках в плотных гранулах и выводится из клеток механизмом экзоцитоза при повышении уровня кальция в крови.

#### 12.4 Околощитовидные железы

Околощитовидные железы вырабатывают полипептидный *паратиреоидный гормон (паратгормон)*, который участвует в регуляции кальциевого обмена, повышая уровень кальция в крови. Каждая железа покрыта тонкой *капсулой* из плотной соединительной ткани, от которой отходят перегородки, разделяющие ее на *дольки*. Дольки образованы тяжами железистых клеток - *паратироцитов*, между которыми проходят тонкие прослойки соединительной ткани с сетью фенестрированных капилляров, содержащие жировые клетки, число которых существенно нарастает с возрастом (рис. 173 и 174).

*Паратироциты* разделяются на два ведущих типа - *главные* и *оксифильные* (см. рис. 174).

*Главные паратироциты* образуют основную часть паренхимы органа. Это - мелкие, полигональные клетки со слабо оксифильной цитоплазмой. Встречаются в двух вариантах (*светлые* и *темные главные паратироциты*), отражающих низкую и высокую функциональную активность соответственно.

*Оксифильные паратироциты* крупнее главных, их цитоплазма интенсивно окрашивается кислыми красителями и отличается очень высоким содержанием крупных митохондрий при слабом развитии других органелл и отсутствии секреторных гранул. У детей эти клетки единичны, с возрастом их число нарастает.

#### 12.5 Надпочечники

Надпочечники - эндокринные железы, которые состоят из двух частей - *коркового* и *мозгового вещества*, обладающих различным происхождением, структурой и функцией. Каждый надпочечник покрыт толстой *капсулой* из плотной соединительной ткани, от которой в корковое вещество отходят тонкие трабекулы, несущие сосуды и нервы.

Корковое вещество (кора) надпочечника развивается из целомического эпителия. Оно занимает большую часть объема органа и образовано тремя нерезко разграниченными концентрическими слоями (*зонами*): (1) *клубочковой зоной*, (2) *пучковой зоной* и (3) *сетчатой зоной* (рис. 175). *Клетки коры надпочечника (кортикостероциты)* вырабатывают *кортикостероиды* - группу гормонов стероидной природы, которые синтезируются из холестерина.

*Клубочковая зона* - тонкая наружная, прилежит к капсуле; образована столбчатыми клетками с равномерно окрашенной цитоплазмой, которые формируют округлые арки («клубочки»). Клетки этой зоны секретируют *минералкортикоиды* - гормоны, влияющие на содержание электролитов в крови и на артериальное давление (у человека наиболее важен из них *альдостерон*).



*Пучковая зона* - средняя, образует основную массу коры; состоит из крупных оксифильных вакуолизированных клеток - *губчатых кортикостероцитов* (спонгиоцитов), которые образуют радиально ориентированные тяжи («пучки»), разделенные синусоидными капиллярами. Для них характерно очень высокое содержание липидных капель (больше, чем в клетках клубочковой и пучковой зон), митохондрии с тубулярными кристами, мощное развитие агранулярной эндоплазматической сети и комплекса Гольджи (рис. 176). Эти клетки вырабатывают *глюкокортикоиды* - гормоны, оказывающие выраженное действие на различные виды обмена (особенно углеводный) и на иммунную систему (главным из них у человека является *кортизол*).

*Сетчатая зона* - узкая внутренняя, прилежащая к мозговому веществу - представлена анастомозирующими эпителиальными тяжами, идущими в различных направлениях (образующими «сеть»), между которыми располагаются кровеносные капилляры. Клетки этой зоны меньших размеров, чем в пучковой зоне; в их цитоплазме встречаются многочисленные лизосомы и липофусциновые гранулы. Они вырабатывают *половые стероиды* (главные из них у человека - *дегидроэпиандростерон* и его сульфат - имеют слабое андрогенное действие).

Мозговое вещество надпочечника имеет нейральное происхождение - оно образуется в ходе эмбриогенеза клетками, мигрирующими из нервного гребня. В его состав входят *хромаффинные, ганглиозные и поддерживающие клетки*.

*Хромаффинные клетки мозгового вещества* расположены в виде гнезд и тяжей, имеют полигональную форму, крупное ядро, мелкозернистую или вакуолизированную цитоплазму. Содержат мелкие митохондрии, ряды цистерн гранулярной эндоплазматической сети, крупный комплекс Гольджи, многочисленные секреторные гранулы. Синтезируют катехоламины - адреналин и норадреналин - и подразделяются на два типа:

1) *адреналоциты* (*светлые хромаффинные клетки*) - численно преобладают, вырабатывают адреналин, который накапливается в гранулах с умеренно плотным матриксом;

2) *норадреналоциты* (*темные хромаффинные клетки*) - вырабатывают норадреналин, который накапливается в гранулах с уплотненным в центре и светлым по периферии матриксом. Секреторные гранулы в клетках обоих типов помимо катехоламинов содержат белки, в том числе хромогрании (осмотические стабилизаторы), энкефалины, липиды и АТФ.

*Ганглиозные клетки* - содержатся в небольшом числе и представляют собой *мультиполярные автономные нейроны*.

## 12.6 ОРГАНЫ ЭНДОКРИННОЙ СИСТЕМЫ

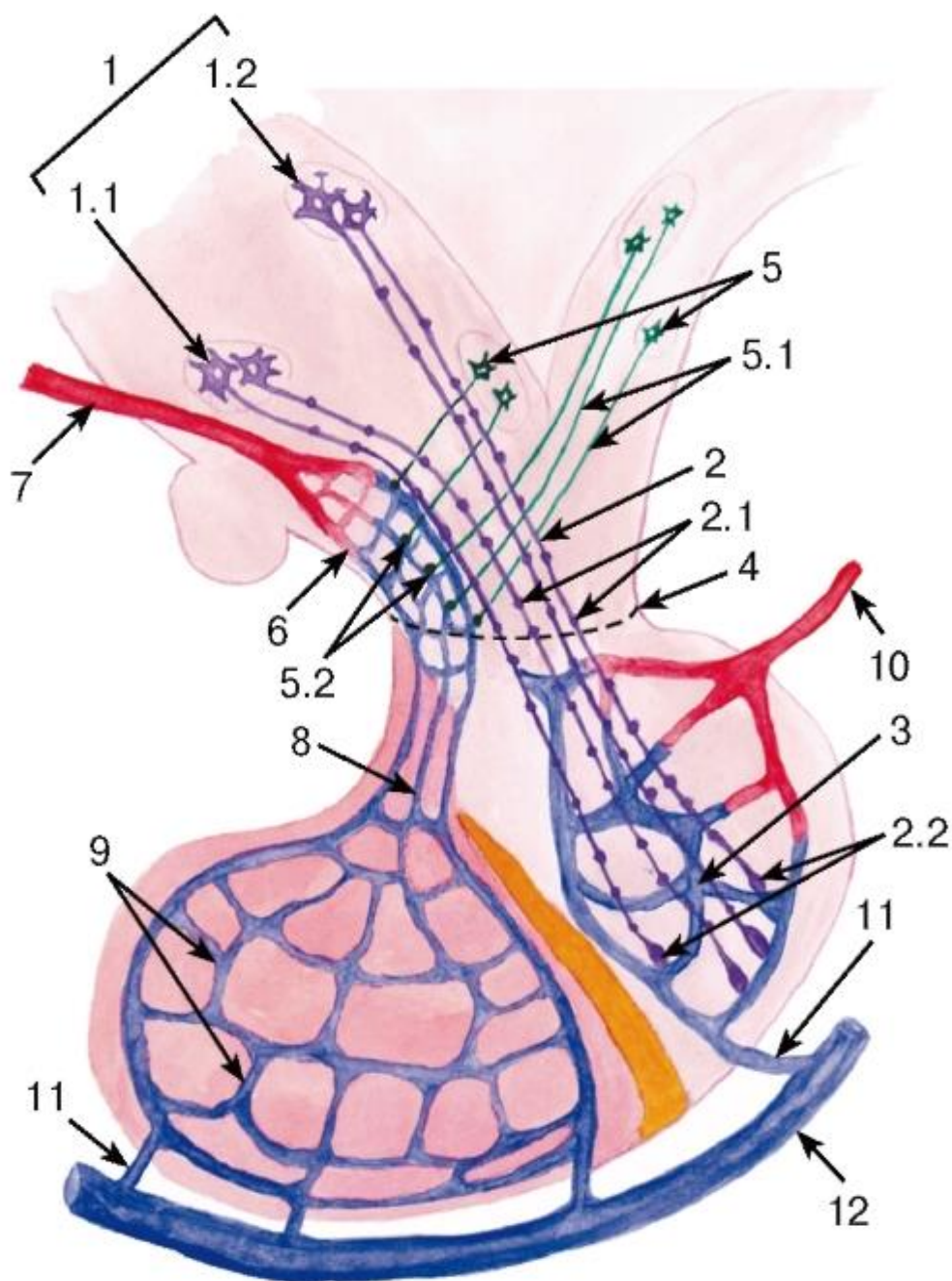


Рис. 165. Схема строения гипоталамо-гипофизарной нейросекреторной системы

1 - крупноклеточные нейросекреторные ядра гипоталамуса, содержащие тела нейроэндокринных клеток: 1.1 - супраоптическое, 1.2 - паравентрикулярное; 2 - гипоталамо-гипофизарный нейросекреторный тракт, образованный аксонами нейроэндокринных клеток с варикозными расширениями (2.1), которые оканчиваются нейрососудистыми (нейрогемальными) синапсами (2.2) на капиллярах (3) в задней доле гипофиза; 4 - гемато-энцефалический барьер; 5 - мелкоклеточные нейросекреторные ядра гипоталамуса, содержащие тела нейроэндокринных клеток, аксоны которых (5.1) оканчиваются нейрогемальными синапсами (5.2) на капиллярах первичной сети (6), образованной верхней гипофизарной артерией (7); 8 - воротные вены гипофиза; 9 - вторичная сеть синусоидных капилляров в передней доле гипофиза; 10 - нижняя гипофизарная артерия; 11 - гипофизарные вены; 12 - пещеристый синус

*Крупноклеточные нейросекреторные ядра гипоталамуса вырабатывают окситоцин и вазопрессин, мелкоклеточные - либерины и статины*

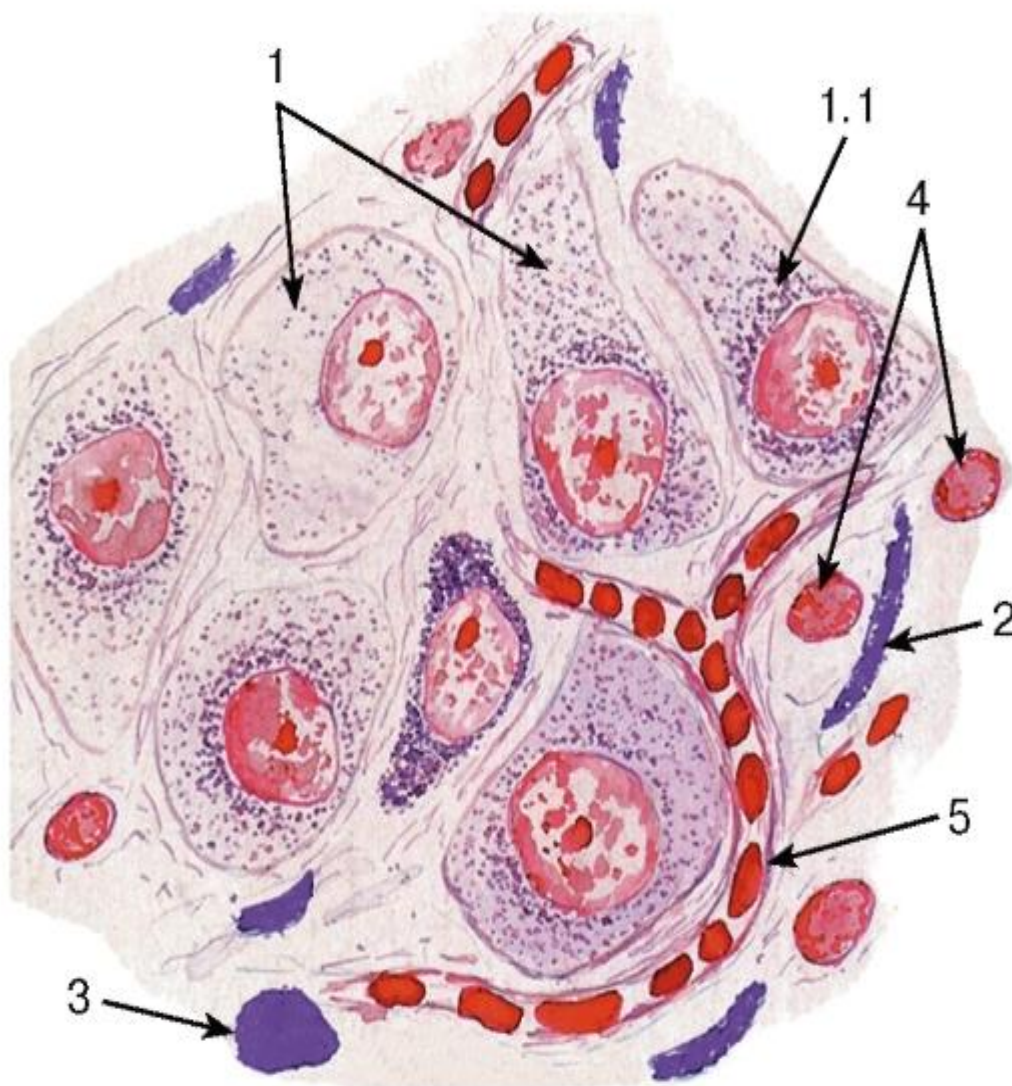


Рис. 166. Нейроэндокринные клетки супраоптического ядра гипоталамуса

*Окраска: паральдегид-фуксин и азан по Гейденгайну*

1 - нейроэндокринные клетки в разных фазах секреторного цикла: 1.1 - перинуклеарное скопление нейросекрета; 2 - отростки нейроэндокринных клеток (нейросекреторные волокна) с гранулами нейросекрета; 3 - нейросекреторное тельце (Герринга) - варикозное расширение аксона нейроэндокринной клетки; 4 - ядра глиоцитов; 5 - кровеносный капилляр

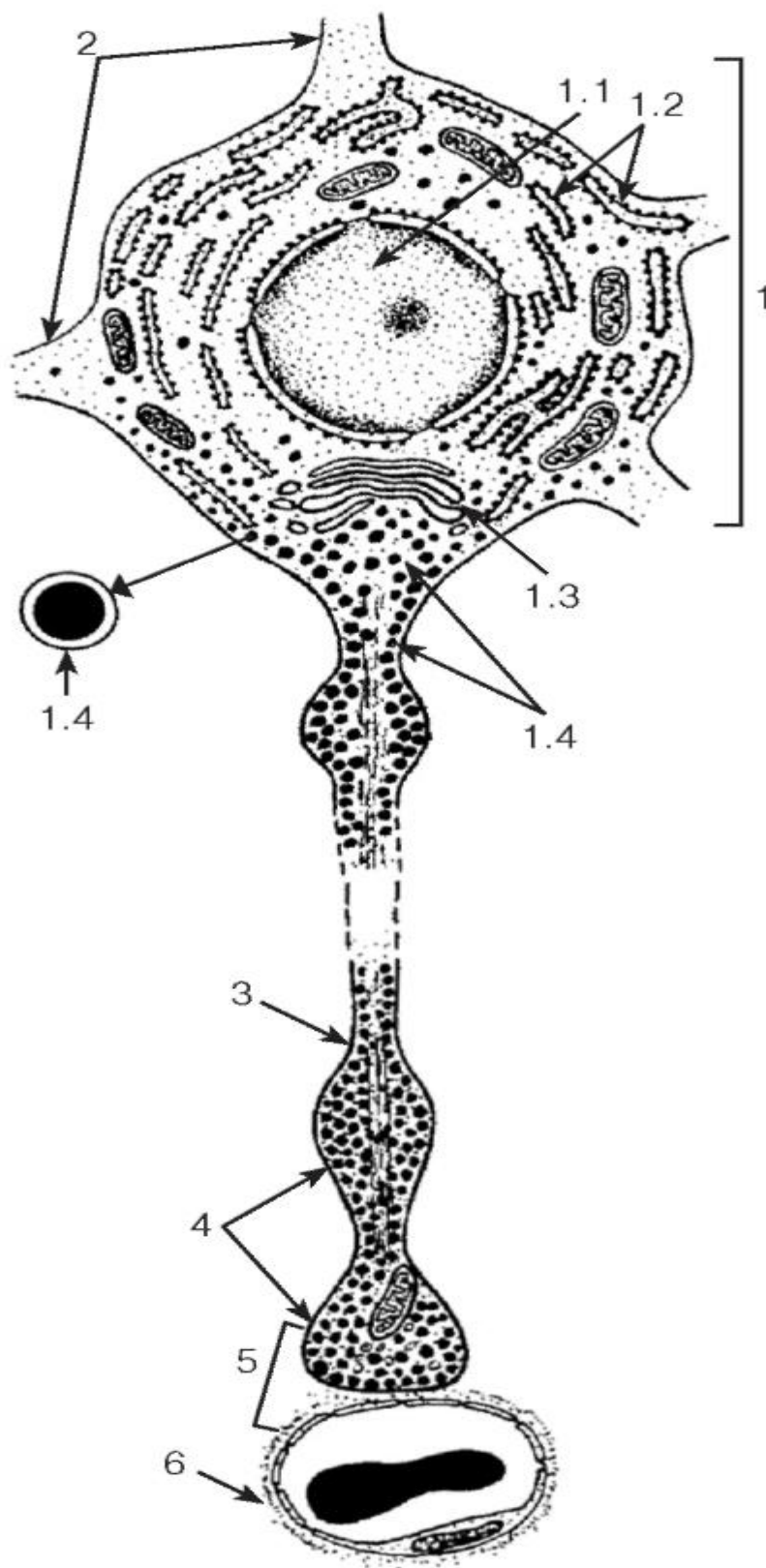


Рис. 167. Схема ультраструктурной организации гипоталамической нейроэндокринной клетки:

1 - перикарион: 1.1 - ядро, 1.2 - цистерны гранулярной эндоплазматической сети, 1.3 - комплекс Гольджи, 1.4 - нейросекреторные гранулы; 2 - начало дендритов; 3 - аксон с варикозными расширениями; 4 - нейросекреторные тельца (Герринга); 5 - нейрососудистый (нейрогемальный) синапс; 6 - кровеносный капилляр



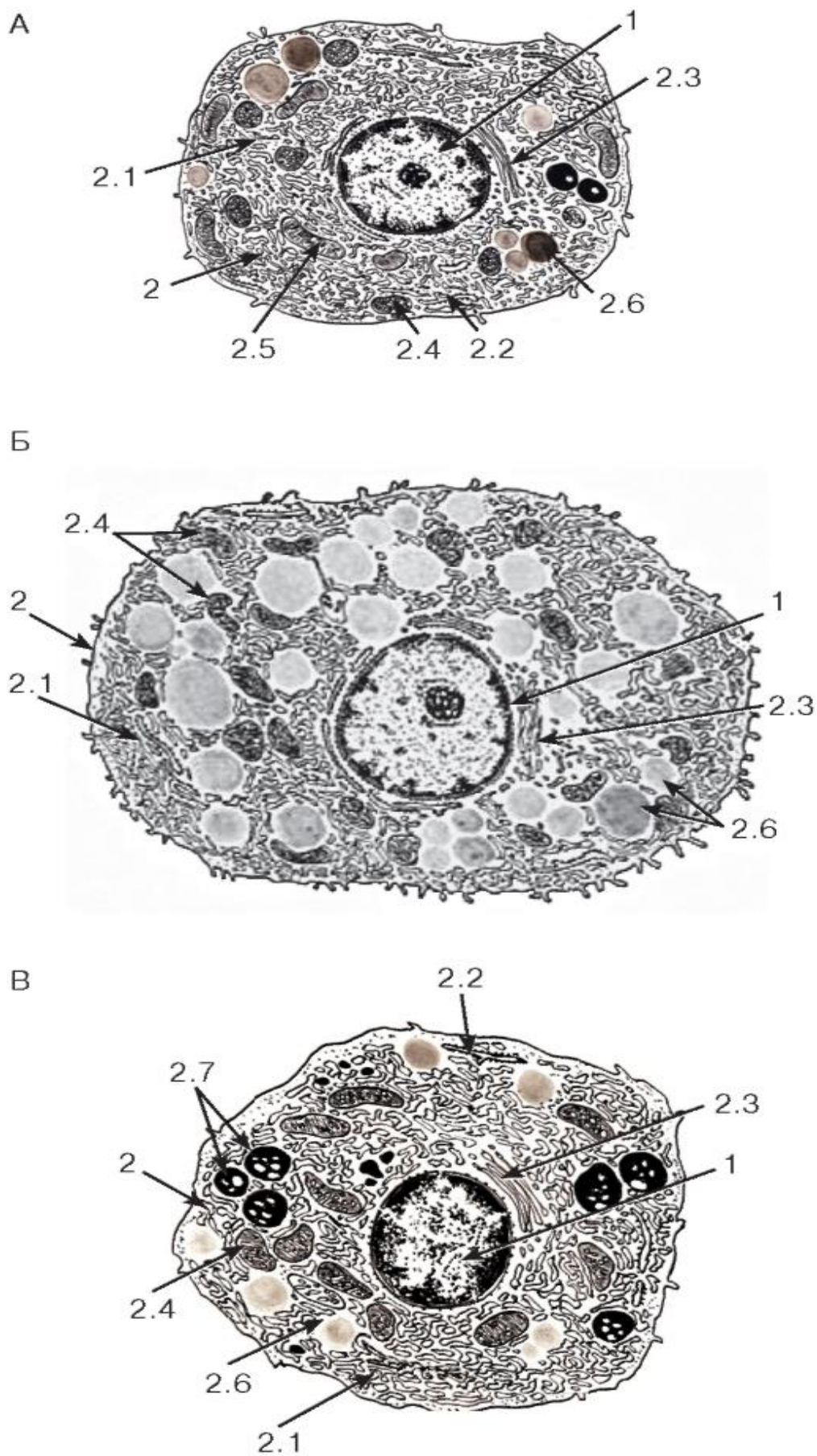


Рис. 176. Ультраструктурная организация клеток коркового вещества надпочечника (кортикостероцитов)

### Рисунки с ЭМФ

Клетки коркового вещества (кортикостероциты): А - клубочковой, Б - пучковой, В - сетчатой зоны

1 - ядро; 2 - цитоплазма: 2.1 - цистерны агранулярной эндоплазматической сети, 2.2 - цистерны гранулярной эндоплазматической сети, 2.3 - комплекс Гольджи, 2.4 - митохондрии с тубулярно-везикулярными кристами, 2.5 - митохондрии с ламеллярными кристами, 2.6 - липидные капли, 2.7 - липофусциновые гранулы

## ГЛАВА 13. КОЖА И ЕЕ ПРОИЗВОДНЫЕ

*Поддерживающие клетки* - отростчатые, глиальной природы; охватывают хромаффинные клетки.

Кожа покрывает поверхность тела и является одним из наиболее крупных органов; к ее производным у человека относятся потовые и сальные железы, а также волосы и ногти. Ладони и подошвы покрыты *толстой кожей*, в которой волосы и сальные железы отсутствуют (рис. 177). *Тонкая кожа* встречается на остальных частях тела и содержит волосы, потовые и сальные железы (рис. 178).

Функции кожи: (1) *защитная* (защищает организм от действия различных повреждающих факторов); (2) *терморегуляторная* (за счет излучения тепла и испарения пота); (3) участие в *водно-солевом обмене* (в связи с потоотделением); (4) *экскреторная* (выведение с потом продуктов обмена, солей, лекарств); (5) *депонирование крови*; (6) *эндокринная и метаболическая* (синтез и накопление витамина Д и некоторых гормонов); (7) *рецепторная* (благодаря наличию многочисленных нервных окончаний); (8) *иммунная* (участие в иммунных реакциях, вызванных антигенами, поступающими через кожу).

Строение кожи. Наружным слоем кожи является *эпидермис*, под ним лежит *дерма*, еще глубже располагается *подкожная основа (гиподермис)* - см. рис. 177.

Эпидермис представлен многослойным плоским ороговевающим эпителием, который вдается в подлежащую дерму в виде гребешков, чередующихся с ее сосочками. Среди его клеток (*кератиноцитов*) располагаются неэпителиальные отростчатые клетки (см. ниже). Эпидермис толстой кожи имеет значительную толщину состоит из пяти слоев: 1) *базального*, 2) *шиповатого*, 3) *зернистого*, 4) *блестящего* и 5) *рогового* (см. рис. 38). В тонкой коже эпидермис имеет меньшую толщину, блестящий слой в нем отсутствует, а роговой - тоньше, чем в толстой коже. Клетки эпидермиса непрерывно образуются в базальном слое и смещаются в вышележащие слои, подвергаясь дифференцировке и в конечном итоге превращаясь в *роговые чешуйки*, слущивающиеся с поверхности кожи.

*Отростчатые клетки эпидермиса* относятся к трем типам и выявляются на гистологических срезах лишь при использовании специальных окрасок.

*Меланоциты* - пигментные клетки нейрального происхождения. Их тела лежат в базальном слое, а отростки - в шиповатом. Они синтезируют пигменты *меланины*, которые в виде гранул (*меланосом*) транспортируются в их отростки, а из них - в кератиноциты, защищая последние от ультрафиолетового облучения.

*Дендритные клетки* (клетки Лангерганса) - антиген-представляющие клетки костномозгового происхождения отростчатой формы, которые лежат в базальном или шиповатом слоях. Они захватывают антигены, проникающие в эпидермис, осуществляют их процессинг и транспорт в лимфатические узлы, представляя лимфоцитам и вызывая развитие иммунной реакции.

*Тактильные эпителиоциты* (клетки Меркеля) имеют нейральное происхождение, связаны с афферентным нервным волокном и осуществляют рецепторную функцию. Их тело лежит в базальном слое, а отростки соединены десмосомами с эпителиоцитами базального и шиповатого слоев.

Дерма (собственно кожа) образована соединительными тканями; она обеспечивает питание эпидермиса, придает коже прочность и содержит ее производные. Включает два слоя - *сосочковый и сетчатый* (см. рис. 71 и 177).

*Сосочковый слой* дермы образует конические выпячивания (*сосочки*), вдающиеся в эпидермис; состоит из *рыхлой волокнистой соединительной ткани* с лимфатическими и кровеносными капиллярами, нервными волокнами и окончаниями.

*Сетчатый слой* дермы - более глубокий, толстый и прочный - образован плотной волокнистой неоформленной соединительной тканью; содержит сеть толстых пучков коллагеновых волокон, взаимодействующую с сетью эластических волокон.

#### Подкожная основа (гиподермис)

Подкожная основа (гиподермис) играет роль теплоизолятора, депо питательных веществ, витаминов и гормонов, обеспечивает подвижность кожи. Она образована дольками жировой ткани с прослойками рыхлой волокнистой (см. рис. 71 и 177).

#### 13.1 Производные кожи

Волосы - ороговевшие нитевидные придатки кожи, которые покрывают все тело, за исключением ладоней, подошв, части поверхности пальцев, некоторых участков наружных половых органов. Разделяются на два основных вида:

1) *конечные* (длинные) - толстые, длинные, пигментированные, покрывают волосистую часть головы, а после полового созревания - лобок, подмышечные впадины, у мужчин - также другие участки тела, образуют усы и бороду;

2) *пушковые* - тонкие, короткие, бесцветные, покрывают остальные части тела (численно преобладают).

*Волос* (см. рис. 178) состоит из *стержня волоса*, выступающего над кожей, и *корня волоса*, погруженного в нее до уровня подкожной основы. Корень окружен *волосным фолликулом* - цилиндрическим эпителиальным образованием, вдающимся в дерму и гиподермис и оплетенным соединительнотканым *дермальным корневым влагалищем* (волосной сумкой). Вблизи поверхности эпидермиса фолликул образует расширение - *воронку*, куда впадают протоки апокринных потовых и сальных желез.

*Волосная луковица* - расширение на конце фолликула, содержащее камбиальные элементы - *матрикс*, или *ростковую часть волоса*. Клетки луковицы делятся и, смещаясь, дифференцируются, образуя (в зависимости от положения в луковице) клетки разных типов, которые, подвергаясь ороговению, участвуют в формировании различных частей волоса и его внутреннего корневого влагалища. В луковице находятся *меланоциты*, обуславливающие пигментацию волоса, а в ее углубление вырастает соединительнотканый *дермальный сосочек волоса* с большим количеством кровеносных сосудов, осуществляющих питание луковицы (см. рис. 178).

*Мозговое вещество* волоса состоит из крупных слабо пигментированных вакуолизированных клеток, лежащих наподобие монетных столбиков, с оксифильными *трихогиалиновыми гранулами* в цитоплазме, содержит предшественник рогового вещества. Эти клетки полностью ороговевают только на уровне сальных желез, заполняясь *мягким кератином*.

*Корковое вещество* волоса располагается вокруг мозгового и состоит из уплощенных веретеновидных клеток, которые быстро ороговевают, заполняясь *твердым кератином* (механически и химически устойчивым).

*Кутикула волоса* окружает корковое вещество; состоит из клеток, превращающихся в роговые чешуйки, содержащие *твердый кератин*.

*Внутреннее корневое эпителиальное влагалище* окружает корень волоса до уровня протоков сальных желез, где оно исчезает (см. рис. 178 и 179). В него входят три слоя, хорошо различимые лишь вблизи луковицы и сливающиеся выше в единый роговой слой, постепенно разрушающийся.

*Наружное корневое эпителиальное влагалище* является продолжением эпидермиса в фолликул. Утрачивает роговой слой на уровне сальных желез и, истончаясь, сливается с луковицей.

*Мышца, поднимающая волос*, состоит из гладких мышечных клеток; одним концом она вплетается в дермальное корневое влагалище, другим - в сосочковый слой дермы (см. рис. 178). При ее сокращении косо лежащий корень волоса принимает более вертикальное положение, а секрет сальной железы выделяется в воронку волоса.

Потовые железы участвуют в терморегуляции, а также в экскреции продуктов обмена, солей и попавших в организм экзогенных веществ. Подразделяются на *мерокринные (экринные)* и *апокринные*.

*Мерокринные (экринные) потовые железы* встречаются в коже всех участков тела и относятся к простым трубчатым (см. рис. 177 и 180). Их *концевые отделы* располагаются в глубоких слоях дермы и подкожной основы, имеют вид *извитой секреторной трубки* и содержат клетки двух типов (см. рис. 180): *железистые*, образующие внутренний слой, и *миоэпителиальные* - уплощенные отростчатые клетки, охватывающие железистые клетки снаружи. *Выводные протоки* - уже концевых отделов, их стенка образована двумя слоями мелких кубических базофильных клеток (см. рис. 180).

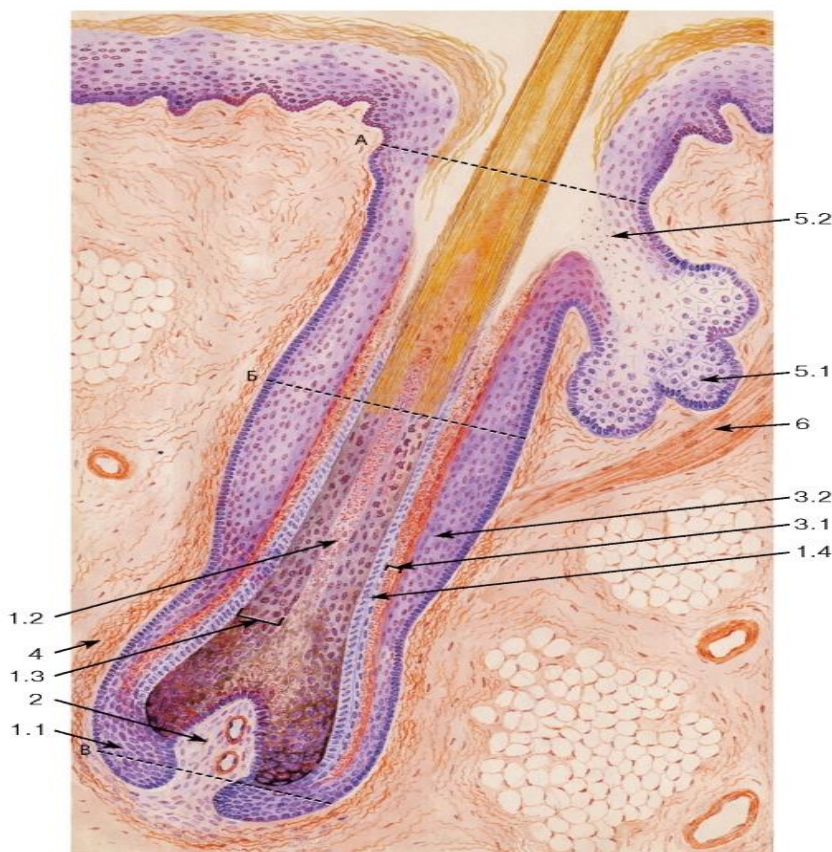




Рис. 178. Кожа волосистой части головы (тонкая кожа). Корень волоса на продольном срезе

Окраска: гематоксилин-эозин

1 - корень волоса: 1.1 - волосяная луковица, 1.2 - мозговое вещество, 1.3 - корковое вещество, 1.4 - кутикула волоса; 2 - дермальный сосочек волоса; 3 - волосяной фолликул: 3.1 - внутреннее корневое эпителиальное влагалище; 3.2 - наружное корневое эпителиальное влагалище; 4 - дермальное корневое влагалище; 5 - сальная железа: 5.1 - концевой отдел (ацинус), 5.2 - выводной проток; 6 - мышца, поднимающая волос

Поперечные срезы, сделанные на уровнях А, Б, В, показаны на рис. 179

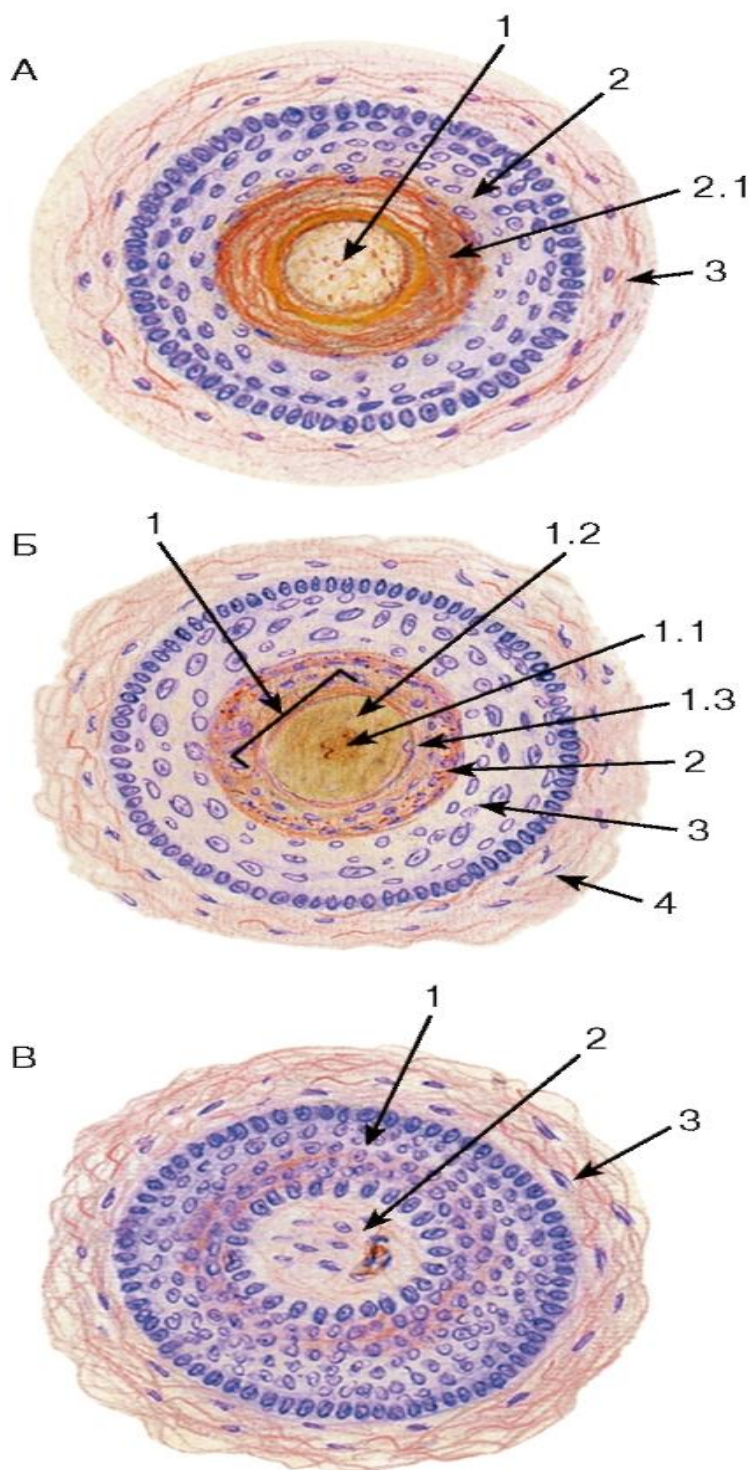


Рис. 179. Корень волоса на поперечных срезах, сделанных на разных уровнях

А - на уровне волосяной воронки

1 - волос; 2 - эпидермис волосяной воронки: 2.1 - роговой слой; 3 - дерма Б - над волосяной луковицей:

1 - корень волоса: 1.1 - мозговое вещество волоса, 1.2 - корковое вещество волоса, 1.3 - кутикула волоса; 2 - внутреннее корневое эпителиальное влагалище; 3 - наружное корневое эпителиальное влагалище; 4 - дермальное корневое влагалище

В - на уровне волосяной луковицы:

1 - волосяная луковица; 2 - дермальный сосочек волоса; 3 - дермальное корневое влагалище Уровни срезов А, Б, В показаны на рис. 178

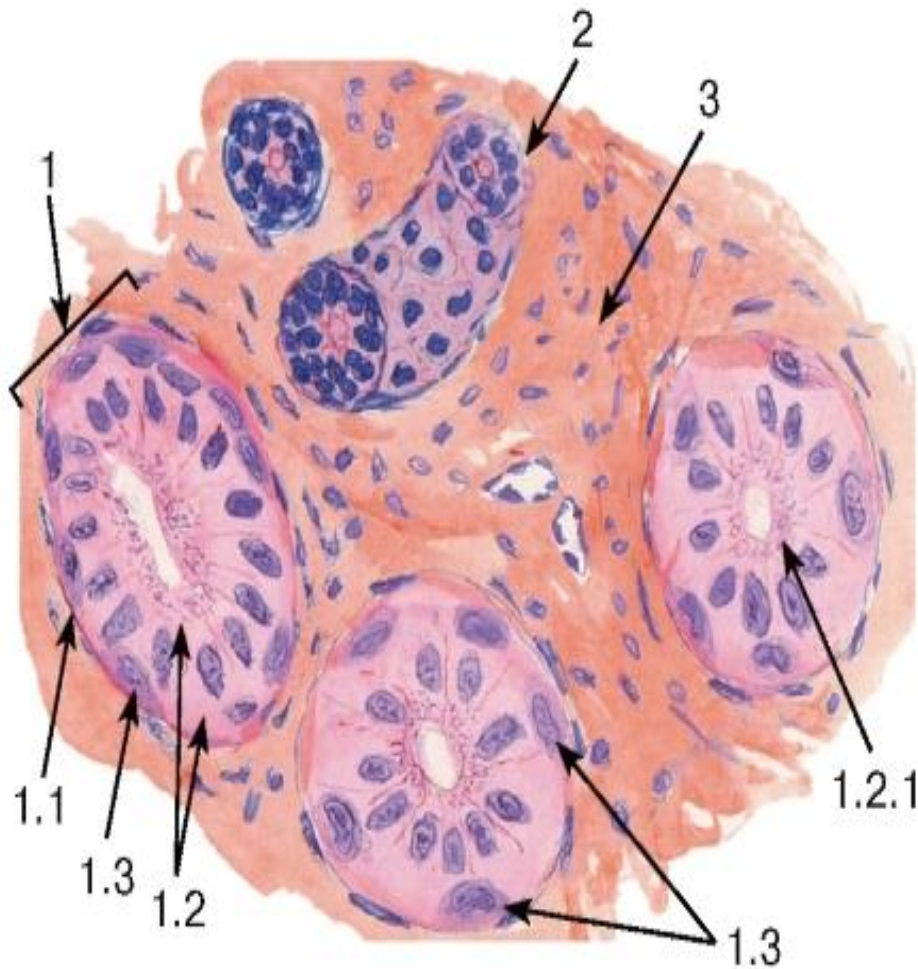


Рис. 180. Эккринная (мерокринная) потовая железа (в коже пальца)

Окраска: ШИК-реакция и гематоксилин

1 - концевой отдел: 1.1 - базальная мембрана, 1.2 - железистые клетки, 1.2.1 - секреторные гранулы, 1.3 - миоэпителиоциты; 2 - выводной проток; 3 - рыхлая волокнистая соединительная ткань

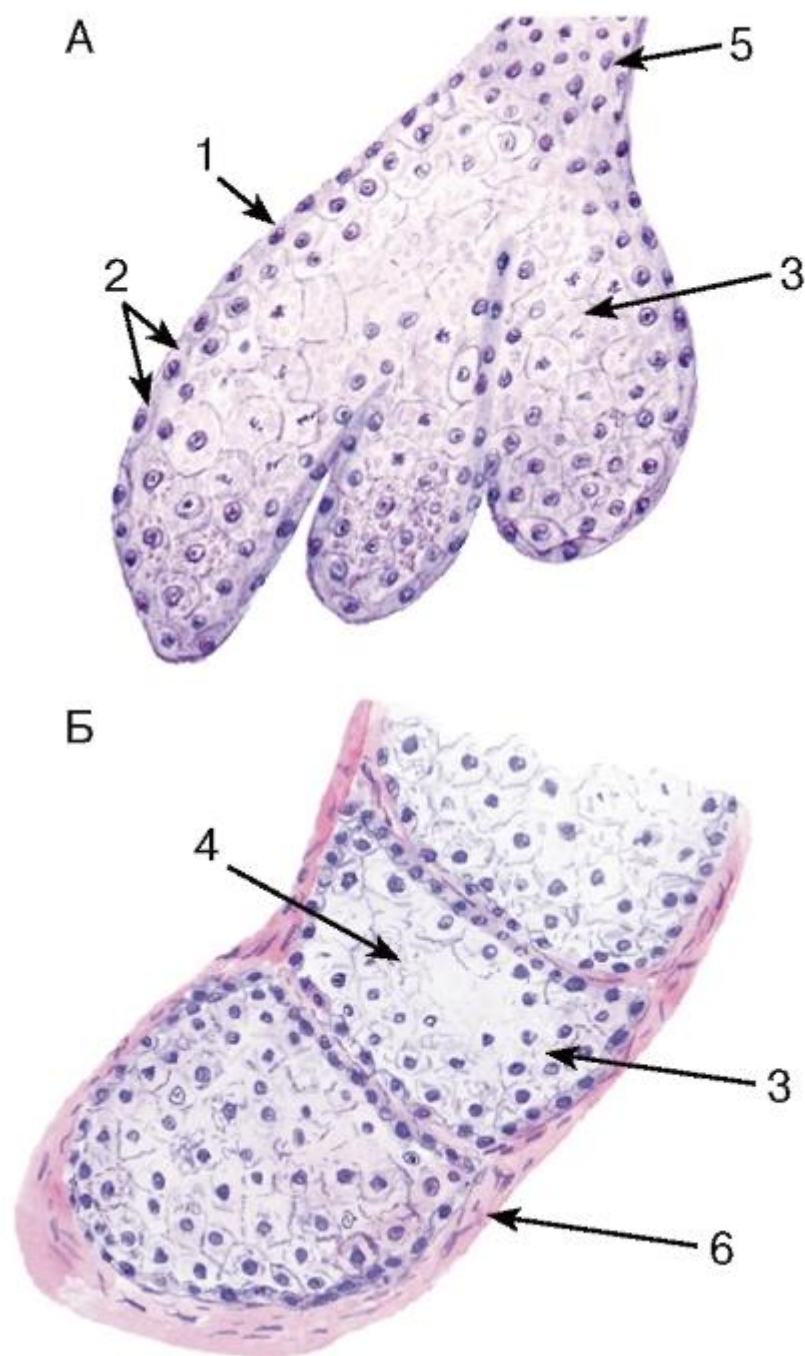


Рис. 181. Сальная железа кожи

Окраска: гематоксилин-эозин

А: продольный срез; Б: поперечный срез

1 - базальная мембрана; 2 - периферические базальные (камбиальные) клетки; 3 - клетки железы (себоциты) на разных стадиях превращения в секрет; 4 - секрет железы (кожное сало); 5 - выводной проток; 6 - рыхлая волокнистая соединительная ткань

*Мышечная пластинка слизистой оболочки* (может отсутствовать) лежит между собственной пластинкой и подслизистой основой; обычно образована двумя слоями

гладких мышечных клеток - внутренним циркулярным и наружным продольным. Способствует изменению рельефа слизистой оболочки.

Подслизистая основа (может отсутствовать) образована рыхлой волокнистой соединительной тканью, содержит крупные кровеносные сосуды, а также сплетения кровеносных и лимфатических сосудов, подслизистое нервное сплетение (Мейснера), в некоторых участках - концевые отделы желез и скопления лимфоидной ткани. Обеспечивает подвижность слизистой оболочки, образование складок.

Мышечная оболочка обычно образована двумя слоями - наружным продольным и внутренним циркулярным, между которыми проходит прослойка соединительной ткани, содержащая сосудистое сплетение и межмышечное нервное сплетение (Ауэрбаха). На основном протяжении пищеварительной трубки образована гладкой мышечной тканью, в переднем отделе (полость рта, глотка и частично пищевод) и в области анального канала - поперечнополосатой мышечной тканью. Ее сокращения, координируемые нервным сплетением и регулируемые локальными гормональными влияниями, обеспечивают перемешивание и продвижение содержимого пищеварительной трубки.

Наружная оболочка (адвентициальная или серозная) покрывает пищеварительную трубку и обеспечивает либо неподвижную связь конкретного участка с окружающими органами (адвентициальная оболочка), либо скольжение и взаимное свободное перемещение ее участков в брюшной полости (серозная оболочка). Адвентициальная оболочка образована рыхлой волокнистой соединительной тканью, в серозной оболочке слой соединительной ткани снаружи покрыт однослойным плоским эпителием - мезотелием.

Пищеварительная система включает полость рта, пищеварительный канал (представленный пищеводом, желудком и кишкой), а также крупные железы - большие слюнные, поджелудочную и печень.

Функции пищеварительной системы: (1) *пищеварительная* - механическая и химическая обработка пищи, расщепление ее до простых веществ и их всасывание; (2) *экскреторная* - выделение с секретом желез и через стенку пищеварительного канала вредных веществ, их детоксикация; удаление непереваренных веществ; (3) *иммунная* - захват, процессинг и транспорт антигенов из пищеварительного канала с последующим развитием иммунной реакции; (4) *эндокринная* - выработка гормонов, обладающих локальными и системными эффектами.

Строение стенки пищеварительной трубки характеризуется общими закономерностями, а также конкретными особенностями, обусловленными спецификой функций, выполняемых определенными ее участками. Она, как правило, образована: внутренней *слизистой оболочкой* с подлежащей *подслизистой основой*, средней *мышечной оболочкой* и наружной *серозной* или *адвентициальной оболочкой*.

Слизистая оболочка состоит из нескольких слоев: *эпителия*, *собственной пластинки* и *мышечной пластинки*.

*Эпителий* выполняет барьерную и защитную функции, а также обеспечивает переваривание и всасывание питательных веществ; эндокринные клетки в его составе вырабатывают гормоны, влияющие на моторику и активность желез пищеварительного тракта. В различных отделах пищеварительной трубки в связи с выполняемой функцией может быть многослойным плоским или однослойным столбчатым. Содержит многочисленные лимфоциты, дендритные антиген-представляющие клетки, нервные окончания и клетки, образующие орган вкуса (в сосочках языка).

*Собственная пластинка слизистой оболочки* располагается под эпителием и образована рыхлой волокнистой соединительной тканью. Содержит кровеносные и



лимфатические сосуды, нервные волокна, лимфоидную ткань (диффузную или в виде узелков). В ней могут находиться железы, а также выстланные эпителием углубления - крипты.

### 13.2 Органы полости рта

Полость рта, за исключением участков, приходящихся на коронки зубов, выстлана слизистой оболочкой.

Строение слизистой оболочки полости рта обладает рядом особенностей: *эпителий* - толстый многослойный плоский неороговевающий или ороговевающий (в отделах, испытывающих повышенную механическую нагрузку); *собственная пластинка* образует сосочки, вдающиеся в эпителий. Мышечная пластинка слизистой оболочки отсутствует, поэтому собственная пластинка плавно переходит в *подслизистую основу* (отсутствует на дорсальной и боковых поверхностях языка, десне, некоторых участках твердого нёба). Подслизистая основа прикрепляет слизистую оболочку к подлежащим мышцам или кости, выполняющим опорную функцию, который содержит концевые отделы малых слюнных желез. Наиболее сложным строением характеризуется слизистая оболочка дорсальной поверхности языка, которая прикреплена к подлежащей мышечной ткани, образует особые выпячивания (*сосочки языка*) и содержит вкусовые рецепторы в составе *вкусовых почек* (см. рис. 182-185).

Сосочки языка образованы выпячиваниями собственной пластинки слизистой оболочки в виде *первичных* и отходящих от них *вторичных соединительнотканых сосочков*, покрытых многослойным плоским эпителием (см. рис. 182-184). Сосочки языка разделяются на четыре вида: 1) *нитевидные*, 2) *грибовидные*, 3) *листовидные* и 4) *желобоватые (окруженные валом)*.

*Нитевидные сосочки* - наиболее многочисленные и самые мелкие, равномерно распределены по дорсальной поверхности языка. Имеют конусовидную форму и покрыты *ороговевающим эпителием*, роговой слой которого образует заостренные выступы, обращенные к глотке (см. рис. 182).

*Грибовидные сосочки* лежат поодиночке среди более мелких и низких нитевидных сосочков; особенно многочисленны на кончике языка. Имеют узкое основание и расширенную вершину (см. рис. 182); выстланы *неороговевающим эпителием*, который на апикальной поверхности сосочка непостоянно содержит *вкусовые почки*.

*Листовидные сосочки* хорошо развиты лишь в раннем детстве; располагаются на боковых поверхностях языка на границе корня и тела. Образованы параллельными складками слизистой оболочки листовидной формы, разделенными щелями. На боковой поверхности сосочков *неороговевающий эпителий* содержит *вкусовые почки* (см. рис. 183).

*Желобоватые (окруженные валом) сосочки* - самые крупные; располагаются в бороздке, разделяющей корень и тело языка. Каждый сосочек (см. рис. 185) окружен *валиком* (утолщением слизистой оболочки), отделенным от него глубокой *бороздой сосочка* (желобком), в которую открываются выводные протоки малых серозных *вкусовых слюнных желез* (Эбнера). На боковой поверхности сосочка и обращенной к нему поверхности валика эпителий содержит многочисленные *вкусовые почки*.

Вкусовые почки (луковицы) - хеморецепторы, располагающиеся в эпителии языка (большая часть - в желобоватых сосочках), мягкого нёба и надгортанника. Имеют вид эллипсов, занимающих всю толщину эпителия и лежащих перпендикулярно его поверхности, на которой они открываются вкусовыми порами. Представляют собой компактные скопления клеток, которые относят к трем основным типам: 1) вкусовым (сенсорным), 2) поддерживающим и 3) базальным эпителиоцитам (см. рис. 184).

*Вкусовые (сенсорные) эпителиоциты* - узкие, светлые, столбчатые, со светлым ядром, развитыми органеллами и пучком толстых микроворсинок на апикальной поверхности (содержат рецепторы вкусовых веществ). К их базальной и латеральной плазмолемме подходят окончания безмиелиновых нервных волокон.

*Поддерживающие эпителиоциты* - узкие, темные, столбчатые, с плотным ядром, развитыми органеллами и секреторными гранулами в апикальной части (содержат адсорбент пищевых веществ).

*Базальные эпителиоциты* - мелкие, недифференцированные, располагаются у основания вкусовой почки. Делятся и дифференцируются в сенсорные или поддерживающие клетки.

Лимфоэпителиальные органы полости рта включают две *миндалины*, входящие в состав *лимфоэпителиального глоточного кольца*, - *нёбные* и *язычную*. Миндалины выполняют защитную функцию (обеспечивается лимфоцитами, макрофагами и иммуноглобулинами), достигают наибольшего развития в детстве и подвергаются инволюции после полового созревания.

*Нёбные миндалины* располагаются в задней части полости рта между нёбными дужками и представляют собой скопления лимфоидной ткани (диффузной и в виде узелков), взаимодействующей с эпителием (рис. 186 и 187). *Эпителий* - многослойный плоский неороговевающий, покрывает поверхность миндалины и вдаётся в собственную пластинку, образуя глубокие ветвящиеся *крипты*. Он резко инфильтрирован (особенно в криптах) лимфоцитами, макрофагами и плазматическими клетками, содержит дендритные антиген-представляющие клетки. В собственной пластинке располагается лимфоидная ткань в виде лимфоидных узелков с крупными герминативными центрами, а также межузелковых диффузных скоплений. В просвете крипт - слущенные эпителиальные клетки, лимфоциты, макрофаги, микроорганизмы. Миндалины окружены капсулой из плотной волокнистой соединительной ткани, от которой вглубь органа отходят септы.

*Язычная миндалина* располагается в слизистой оболочке корня языка за желобоватыми сосочками. По строению она сходна с нёбными; ее крипты - короткие и слабо ветвящиеся, в их просвет открываются протоки слизистых слюнных желез.

### 13.3 Большие слюнные железы

Большие слюнные железы совместно с множеством *малых слюнных желез*, рассеянных по слизистой оболочке полости рта (см. рис. 185), продуцируют слюну, которая смачивает слизистую оболочку полости рта и зубы.

Функции слюны многообразны: она способствует процессам механической переработки пищи, ее вкусовому восприятию и проглатыванию, содержит ряд пищеварительных ферментов, осуществляет защитную функцию (благодаря присутствию антимикробных веществ и секреторного IgA), участвует в регуляции водно-солевого гомеостаза, экскреции продуктов обмена и экзогенных веществ, переносит биологически активные вещества и обеспечивает минерализацию эмали зубов.

Общие закономерности строения больших слюнных желез. В организме имеются три пары крупных слюнных желез - *околоушные*, *поднижнечелюстные* и *подъязычные*, структура которых в целом однотипна. Все железы покрыты тонкой соединительнотканной капсулой, от которой отходят междольковые перегородки, разделяющие железы на *дольки* и содержащие сосуды, нервы и *междольковые выводные протоки*. Дольки образованы *концевыми отделами* и *внутридольковыми выводными протоками*, между которыми располагаются тонкие прослойки *внутридольковой соединительной ткани* с мелкими сосудами и нервными волокнами.

Концевые отделы содержат два типа клеток - *железистые* *миоэпителиальные* - и разделяются: (1) по форме - на *альвеолярные* и *альвеолярно-трубчатые*; (2) по составу железистых клеток и характеру вырабатываемого секрета - на *белковые (серозные)*, *слизистые* и *смешанные*.

*Белковые (серозные) концевые отделы* (рис. 188- 190) содержат *сероциты* - базофильные *белковые (серозные) клетки* пирамидной формы с центрально расположенным или несколько смещенным базально ядром, хорошо развитым синтетическим аппаратом, крупными белковыми секреторными гранулами в апикальной части цитоплазмы, межклеточными *секреторными канальцами*, служащими продолжением узкого просвета концевого отдела (рис. 191). Сероциты вырабатывают жидкую слюну с высоким содержанием амилазы, пероксидазы, гликозаминогликанов и солей. Белковые концевые отделы являются единственным типом секреторных отделов в околоушной слюнной железе (см. рис. 188), они преобладают в поднижнечелюстной железе (см. рис. 189) и немногочисленны в подъязычной железе (см. рис. 190).

*Слизистые концевые отделы* (см. рис. 190) крупнее белковых и состоят из *мукоцитов* - крупных светлых *слизистых клеток* с темными уплощенными ядрами, смещенными в базальную часть, где располагается и синтетический аппарат. Вся надъядерная часть клетки заполнена окруженными мембраной *слизистыми пузырьками*, выделяющимися в просвет. Между клетками также могут присутствовать *секреторные канальцы* (рис. 192). Мукоциты вырабатывают слизистую слюну, содержащую гликопротеины и ряд муцинов. Слизистые концевые отделы присутствуют только в подъязычной слюнной железе (см. рис. 190).

*Смешанные концевые отделы* состоят из мукоцитов, образующих трубочки, к которым снаружи прилегают сероциты в виде групп, называемых *серозными полулуниями* (Джигануцци). Сероциты выводят свой секрет через *межклеточные канальцы*, глубоко вдающиеся между мукоцитами (рис. 193). Смешанные концевые отделы встречаются в поднижнечелюстной железе (см. рис. 189) и подъязычной железе (см. рис. 190).

Система выводных протоков включает: *вставочные протоки*, *исчерченные протоки* (слюнные трубки), *междольковые протоки* и *общий выводной проток*.

*Вставочные протоки* - узкие трубочки, расположенные между концевыми отделами и исчерченными протоками; выстланы низкими кубическими или плоскими клетками со слабо развитыми органеллами и отдельными плотными гранулами в апикальной части, содержащими мукоидный секрет (см. рис. 188-190 и 193). Второй слой клеток образуют миоэпителиоциты. Вставочные протоки содержат камбиальные элементы клеток концевых отделов и системы выводных протоков. Вставочные протоки наиболее развиты в околоушной слюнной железе.

*Исчерченные протоки* (слюнные трубки) - широкие трубочки, выстланные оксифильными столбчатыми клетками с округлым ядром в центральной части (см. рис. 188-190). В апикальной части, выступающей в широкий просвет, накапливаются секреторные гранулы (рис. 194), содержащие калликреин - фермент, расщепляющий субстраты плазмы с образованием кининов, усиливающих кровоток. Базальная часть образует многочисленные переплетающиеся отростки (*базальный лабиринт*), внутри которых перпендикулярно базальной мембране располагаются удлинённые митохондрии, что создает на светооптическом уровне картину *базальной исчерченности*. Митохондрии обеспечивают деятельность ионных насосов в плазмолемме отростков, благодаря которым изменяется ионный состав слюны. Снаружи от столбчатых клеток располагаются немногочисленные миоэпителиальные. Исчерченные протоки в поднижнечелюстной железе - длинные и ветвящиеся; наименее развиты они в подъязычной железе.

*Междольковые выводные протоки* образуются в результате слияния исчерченных и располагаются в междольковой соединительной ткани. Мелкие протоки образованы одноклеточным, более крупные - многослойным столбчатым эпителием (см. рис. 188).

*Общий выводной проток* выстлан многослойным кубическим или столбчатым эпителием; ближе к устью - многослойным плоским.

#### 13.4 Зубы

Зубы - твердые органы, обеспечивающие пережевывание пищи. Состоят из *коронки*, выступающей над поверхностью десен, и одного или нескольких *корней*, которые погружены в *альвеолу* челюсти и прикреплены к ней *периодонтальной связкой*. Основу зуба составляет твердая обызвествленная ткань - *дентин*, который снаружи покрыт двумя другими твердыми обызвествленными тканями: в области коронки - *эмалью*, а корней - *цементом*. Дентин и цемент контактируют в *шейке зуба*, к которой плотно прикрепляется эпителий десны. Внутри зуба, в *пульпарной полости* находится *пульпа зуба* - рыхлая соединительная ткань, содержащая сосуды и нервы, проникающие в зуб через *апикальные отверстия* его корней (рис. 195).

Эмаль - самая твердая ткань организма человека, состоит почти целиком из минеральных веществ, поэтому она полностью растворяется при декальцинации, предшествующей изготовлению гистологических препаратов (рис. 196) и сохраняется только на шлифах (см. рис. 195). Структурными единицами эмали являются *эмалевые призмы* - палочковидные образования, проходящие группами через всю ее толщу радиально (перпендикулярно *дентино-эмалевому соединению*) и имеющие S-образный ход. Последний на продольных шлифах зуба обуславливает появление *темных поперечных полос* (Гунтера-Шрегера), перпендикулярных поверхности эмали, из-за различий ориентации рассеченных призм в соседних пучках. На продольных шлифах определяются *линии роста эмали* (Рейуса), идущие косо от поверхности эмали к дентино-эмалевой границе и обусловленные периодичностью процессов ее формирования (см. рис. 195). Призмы на поперечном сечении имеют овальную, арочную или полигональную форму и состоят из плотно уложенных кристаллов гидроксиапатита; содержание органического матрикса в них ничтожно мало. Пространства между призмами заполнены межпризменным веществом, по строению идентичным эмалевым призмам, однако отличающимся ориентацией кристаллов гидроксиапатита.

*Междольковые выводные протоки* образуются в результате слияния исчерченных и располагаются в междольковой соединительной ткани. Мелкие протоки образованы одноклеточным, более крупные - многослойным столбчатым эпителием (см. рис. 188).

*Общий выводной проток* выстлан многослойным кубическим или столбчатым эпителием; ближе к устью - многослойным плоским.

#### 13.5 Органы полости рта

Полость рта, за исключением участков, приходящихся на коронки зубов, выстлана слизистой оболочкой.

Строение слизистой оболочки полости рта обладает рядом особенностей: *эпителий* - толстый многослойный плоский неороговевающий или ороговевающий (в отделах, испытывающих повышенную механическую нагрузку); *собственная пластинка* образует сосочки, вдающиеся в эпителий. Мышечная пластинка слизистой оболочки отсутствует, поэтому собственная пластинка плавно переходит в *подслизистую основу* (отсутствует на дорсальной и боковых поверхностях языка, десне, некоторых участках твердого неба). Подслизистая основа прикрепляет слизистую оболочку к подлежащим мышцам или кости, выполняющим опорную функцию; содержит концевые отделы малых слюнных желез. Наиболее сложным строением характеризуется слизистая оболочка дорсальной поверхности языка, которая прикреплена к подлежащей мышечной ткани, образует



особые выпячивания (*сосочки языка*) и содержит вкусовые рецепторы в составе *вкусовых почек* (см. рис. 182-185).

Сосочки языка образованы выпячиваниями собственной пластинки слизистой оболочки в виде *первичных* и отходящих от них *вторичных соединительнотканых сосочков*, покрытых многослойным плоским эпителием (см. рис. 182-184). Сосочки языка разделяются на четыре вида: 1) *нитевидные*, 2) *грибовидные*, 3) *листовидные* и 4) *желобоватые (окруженные валом)*.

*Нитевидные сосочки* - наиболее многочисленные и самые мелкие, равномерно распределены по дорсальной поверхности языка. Имеют конусовидную форму и покрыты *ороговевающим эпителием*, роговой слой которого образует заостренные выступы, обращенные к глотке (см. рис. 182).

*Грибовидные сосочки* лежат поодиночке среди более мелких и низких нитевидных сосочков; особенно многочисленны на кончике языка. Имеют узкое основание и расширенную вершину (см. рис. 182); выстланы *неороговевающим эпителием*, который на апикальной поверхности сосочка непостоянно содержит *вкусовые почки*.

*Листовидные сосочки* хорошо развиты лишь в раннем детстве; располагаются на боковых поверхностях языка на границе корня и тела. Образованы параллельными складками слизистой оболочки листовидной формы, разделенными щелями. На боковой поверхности сосочков *неороговевающий эпителий* содержит *вкусовые почки* (см. рис. 183).

*Желобоватые (окруженные валом) сосочки* - самые крупные; располагаются в бороздке, разделяющей корень и тело языка. Каждый сосочек (см. рис. 185) окружен *валиком* (утолщением слизистой оболочки), отделенным от него глубокой *бороздой сосочка* (желобком), в которую открываются выводные протоки малых серозных *вкусовых слюнных желез* (Эбнера). На боковой поверхности сосочка и обращенной к нему поверхности валика эпителий содержит многочисленные *вкусовые почки*.

Вкусовые почки (луковицы) - хеморецепторы, располагающиеся в эпителии языка (большей частью - в желобоватых сосочках), мягкого нёба и надгортанника. Имеют вид эллипсов, занимающих всю толщину эпителия и лежащих перпендикулярно его поверхности, на которой они открываются вкусовыми порами. Представляют собой компактные скопления клеток, которые относят к трем основным типам: 1) вкусовым (сенсорным), 2) поддерживающим и 3) базальным эпителиоцитам (см. рис. 184).

*Вкусовые (сенсорные) эпителиоциты* - узкие, светлые, столбчатые, со светлым ядром, развитыми органеллами и пучком толстых микроворсинок на апикальной поверхности (содержат рецепторы вкусовых веществ). К их базальной и латеральной плазмолемме подходят окончания безмиелиновых нервных волокон.

*Поддерживающие эпителиоциты* - узкие, темные, столбчатые, с плотным ядром, развитыми органеллами и секреторными гранулами в апикальной части (содержат адсорбент пищевых веществ).

*Базальные эпителиоциты* - мелкие, недифференцированные, располагаются у основания вкусовой почки. Делятся и дифференцируются в сенсорные или поддерживающие клетки.

Лимфоэпителиальные органы полости рта включают две *миндалины*, входящие в состав *лимфоэпителиального глоточного кольца*, - *нёбные и язычную*. Миндалины выполняют защитную функцию (обеспечивается лимфоцитами, макрофагами и иммуноглобулинами), достигают наибольшего развития в детстве и подвергаются инволюции после полового созревания.

*Нёбные миндалины* располагаются в задней части полости рта между нёбными дужками и представляют собой скопления лимфоидной ткани (диффузной и в виде узелков), взаимодействующей с эпителием (рис. 186 и 187). *Эпителий* - многослойный плоский неороговевающий, покрывает поверхность миндалин и вдаётся в собственную пластинку, образуя глубокие ветвящиеся *крипты*. Он резко инфильтрирован (особенно в криптах) лимфоцитами, макрофагами и плазматическими клетками, содержит дендритные антиген-представляющие клетки. В собственной пластинке располагается лимфоидная ткань в виде лимфоидных узелков с крупными герминативными центрами, а также межузелковых диффузных скоплений. В просвете крипт - слущенные эпителиальные клетки, лимфоциты, макрофаги, микроорганизмы. Миндалины окружены капсулой из плотной волокнистой соединительной ткани, от которой вглубь органа отходят септы.

*Язычная миндалина* располагается в слизистой оболочке корня языка за желобоватыми сосочками. По строению она сходна с нёбными; ее крипты - короткие и слабо ветвящиеся, в их просвет открываются протоки слизистых слюнных желез.

### 13.6 Большие слюнные железы

Большие слюнные железы совместно с множеством *малых слюнных желез*, рассеянных по слизистой оболочке полости рта (см. рис. 185), продуцируют слюну, которая смачивает слизистую оболочку полости рта и зубы.

Функции слюны многообразны: она способствует процессам механической переработки пищи, ее вкусовому восприятию и проглатыванию, содержит ряд пищеварительных ферментов, осуществляет защитную функцию (благодаря присутствию антимикробных веществ и секреторного IgA), участвует в регуляции водно-солевого гомеостаза, экскреции продуктов обмена и экзогенных веществ, переносит биологически активные вещества и обеспечивает минерализацию эмали зубов.

Общие закономерности строения больших слюнных желез. В организме имеются три пары крупных слюнных желез - *околоушные, поднижнечелюстные и подъязычные*, структура которых в целом однотипна. Все железы покрыты тонкой соединительнотканной капсулой, от которой отходят междольковые перегородки, разделяющие железы на *дольки* и содержащие сосуды, нервы и *междольковые выводные протоки*. Дольки образованы *концевыми отделами* и *внутридольковыми выводными протоками*, между которыми располагаются тонкие прослойки внутридольковой соединительной ткани с мелкими сосудами и нервными волокнами.

Концевые отделы содержат два типа клеток - *железистые* и *миоэпителиальные* - и разделяются: (1) по форме - на *альвеолярные* и *альвеолярно-трубчатые*; (2) по составу железистых клеток и характеру вырабатываемого секрета - на *белковые (серозные), слизистые* и *смешанные*.

*Белковые (серозные) концевые отделы* (рис. 188- 190) содержат *сероциты* - базофильные *белковые (серозные) клетки* пирамидной формы с центрально расположенным или несколько смещенным базально ядром, хорошо развитым синтетическим аппаратом, крупными белковыми секреторными гранулами в апикальной части цитоплазмы, *межклеточными секреторными канальцами*, служащими продолжением узкого просвета концевой части (рис. 191). Сероциты вырабатывают жидкую слюну с высоким содержанием амилазы, пероксидазы, гликозаминогликанов и солей. Белковые концевые отделы являются единственным типом секреторных отделов в околоушной слюнной железе (см. рис. 188), они преобладают в поднижнечелюстной железе (см. рис. 189) и немногочисленны в подъязычной железе (см. рис. 190).

*Слизистые концевые отделы* (см. рис. 190) крупнее белковых и состоят из *мукоцитов* - крупных светлых *слизистых клеток* с темными уплощенными ядрами,

смещенными в базальную часть, где располагается и синтетический аппарат. Вся надъядерная часть клетки заполнена окруженными мембраной *слизистыми пузырьками*, выделяющимися в просвет. Между клетками также могут присутствовать *секреторные каналы* (рис. 192). Мукоциты вырабатывают слизистую слюну, содержащую гликопротеины и ряд муцинов. Слизистые концевые отделы присутствуют только в подъязычной слюнной железе (см. рис. 190).

*Смешанные концевые отделы* состоят из мукоцитов, образующих трубочки, к которым снаружи прилегают сероциты в виде групп, называемых *серозными полудуниями* (Джигануцци). Сероциты выводят свой секрет через *межклеточные каналы*, глубоко вдающиеся между мукоцитами (рис. 193). Смешанные концевые отделы встречаются в поднижнечелюстной железе (см. рис. 189) и подъязычной железе (см. рис. 190).

Система выводных протоков включает: *вставочные протоки*, *исчерченные протоки* (слюнные трубки), *междольковые протоки* и *общий выводной проток*.

*Вставочные протоки* - узкие трубочки, расположенные между концевыми отделами и исчерченными протоками; выстланы низкими кубическими или плоскими клетками со слабо развитыми органеллами и отдельными плотными гранулами в апикальной части, содержащими мукоидный секрет (см. рис. 188-190 и 193). Второй слой клеток образуют миоэпителиоциты. Вставочные протоки содержат камбиальные элементы клеток концевых отделов и системы выводных протоков. Вставочные протоки наиболее развиты в околоушной слюнной железе.

*Исчерченные протоки* (слюнные трубки) - широкие трубочки, выстланные оксифильными столбчатыми клетками с округлым ядром в центральной части (см. рис. 188-190). В апикальной части, выступающей в широкий просвет, накапливаются секреторные гранулы (рис. 194), содержащие калликреин - фермент, расщепляющий субстраты плазмы с образованием кининов, усиливающих кровоток. Базальная часть образует многочисленные переплетающиеся отростки (*базальный лабиринт*), внутри которых перпендикулярно базальной мембране располагаются удлинённые митохондрии, что создает на светооптическом уровне картину *базальной исчерченности*. Митохондрии обеспечивают деятельность ионных насосов в плазмолемме отростков, благодаря которым изменяется ионный состав слюны. Снаружи от столбчатых клеток располагаются немногочисленные миоэпителиальные. Исчерченные протоки в поднижнечелюстной железе - длинные и ветвящиеся; наименее развиты они в подъязычной железе.

*Междольковые выводные протоки* образуются в результате слияния исчерченных и располагаются в междольковой соединительной ткани. Мелкие протоки образованы одноклеточным, более крупные - многоклеточным столбчатым эпителием (см. рис. 188).

*Общий выводной проток* выстлан многослойным кубическим или столбчатым эпителием; ближе к устью - многослойным плоским.

Дентин - твердая ткань зуба, образующая его основную массу. Неорганические вещества в нем представлены преимущественно гидроксиапатитом, органические - коллагеном. Состоит из обызвествленного межклеточного вещества, пронизанного *дентинными трубочками* (*канальцами*), содержащими отростки *одонтобластов*, тела которых лежат в периферическом слое пульпы. Благодаря наличию дентинных трубочек дентин обладает радиальной исчерченностью, которая обнаруживается как на шлифах (см. рис. 195), так и на срезах декальцинированного зуба (рис. 196). Периодичность роста обуславливает наличие в нем *линий роста дентина* (Оуэна), расположенных параллельно его поверхности (см. рис. 195). В дентине имеются зоны со сниженным содержанием минеральных веществ:

(1) *интерглобулярный дентин* - образован участками неправильной формы между глобулами обызвествленного дентина, располагается слоями в наружной трети дентина коронки (см. рис. 195);

(2) *зернистый слой дентина* (Томса) - состоит из мелких слабо обызвествленных участков (зерен), образующих полосу вдоль *дентино-цементного соединения* (см. рис. 195);

(3) *предентин* - внутренняя (необызвествленная) часть дентина, прилежащая к слою одонтобластов и окрашивающаяся оксифильно. Со стороны зрелого дентина в него вдаются базофильные обызвествленные глобулы (см. рис. 196). Служит зоной постоянного роста дентина.

Цемент - обызвествленная ткань зуба, покрывающая корни и шейку зуба, нередко частично заходящая на эмаль. Обеспечивает прикрепление к зубу волокон периодонта. По строению сходен с грубоволокнистой костной тканью, но лишен сосудов. Клетки цемента (*цементоциты*) присутствуют только в *клеточном цементе*, покрывающем области верхушки корня и бифуркации многокорневых зубов и отсутствуют в *неклеточном цементе*, покрывающем всю поверхность корней зуба. Обызвествленное межклеточное вещество (матрикс) цемента содержит коллагеновые волокна и основное вещество.

Пульпа зуба - специализированная соединительная ткань, которая заполняет *пульпарную полость* (включающую *полость коронки* и *канал корня зуба*) и содержит сосуды и нервы. В состав пульпы входят клетки и межклеточное вещество, которые образуют три нерезко разграниченные слоя (см. рис. 196):

1) *Периферический слой* образован компактным слоем *телодонтобластов* (*дентинобластов*), прилежащих к *предентину* и образующих несколько рядов. Одонтобласты образуют дентин (быстро - в ходе развития и очень медленно - в последующей жизни) и обеспечивают его трофику. От апикального полюса клеток отходит длинный ветвящийся *отросток одонтобласта*, пронизывающий предентин и направляющийся в *дентинную трубочку*.

2) *Промежуточный слой* имеется только в коронковой пульпе. Он включает: *наружную бесклеточную зону* (слой Вейля), которая содержит сеть безмиелиновых нервных волокон, кровеносные капилляры, коллагеновые волокна и основное вещество; *внутреннюю клеточную зону* с многочисленными клетками, среди которых находятся предшественники одонтобластов - *предодонтобласты*.

3) *Центральный слой* представлен рыхлой волокнистой тканью, содержащей фибробласты, макрофаги, нервные волокна, кровеносные и лимфатические сосуды.

### 13.7 Развитие зуба

Зубы развиваются из *зубных зачатков*, каждый из которых включает три взаимодействующих компонента: 1) *эмалевый орган*, который образуется из многослойного эпителия выстилки полости рта; 2) *зубной сосочек*, образованный мезенхимой, заполняющей полость эмалевого органа; 3) *зубной мешочек*, также являющийся производным мезенхимы, конденсирующейся вокруг эмалевого органа (рис. 197-199).

Развитие зубов разделяют на три основных периода: 1) *период закладки зубных зачатков*; 2) *период формирования и дифференцировки зубных зачатков* и 3) *период образования тканей зуба (гистогенез тканей зуба)*. Первые два периода часто описывают как ранний этап развития зуба, третий - как поздний этап.

*Период закладки зубных зачатков (период зубной пластинки и зубных почек)* характеризуется образованием подковообразного выроста эпителиальной выстилки



полости рта эмбриона в подлежащую мезенхиму (*зубной пластинки*), на котором в дальнейшем появляются округлые выпячивания - *зубные почки*.

*Период формирования и дифференцировки зубных зачатков* начинается с процесса, в ходе которого каждая зубная почка превращается в *эпителиальный эмалевый орган*, а взаимодействующая с ними мезенхима - в *зубной сосочек* (заполняет полость эмалевого органа) и *зубной мешочек* (конденсируется вокруг эмалевого органа). Указанные три компонента совместно образуют *зубной зачаток*.

Эмалевый орган первоначально имеет вид *шапочки*, в дальнейшем, вытягиваясь, становится похож на *колокольчик*. При этом он дифференцируется, разделяясь на ряд отчетливо различных структур (см. рис. 197 и 198): 1) *кубический наружный эмалевый эпителий*, покрывающий его выпуклую поверхность; 2) *внутренний эмалевый эпителий*, непосредственно выстилающий его вогнутую поверхность и граничащий с зубным сосочком; 3) *промежуточный слой* из пласта уплощенных клеток между внутренним эмалевым эпителием и пульпой эмалевого органа; 4) *пульпу эмалевого органа (звездчатый ретикулум)* - сеть отростчатых клеток в центральной части эмалевого органа между наружным эмалевым эпителием и промежуточным слоем.

Клетки внутреннего эмалевого эпителия первоначально имеют кубическую форму, в дальнейшем они превращаются в высокие столбчатые *преэнамелобласты* - предшественники *энамелобластов* - клеток, вырабатывающих эмаль. В периферическом слое зубного сосочка дифференцируются *преодонтобласты* - предшественники *одонтобластов* - клеток, вырабатывающих дентин. Слой преодонтобластов непосредственно прилежит к слою преэнамелобластов. Таким образом, по мере роста и дифференцировки зубных зачатков происходит их подготовка к образованию твердых тканей зуба - дентина и эмали.

*Период образования тканей зуба (гистогенез тканей зуба)* начинается с образования дентина - *дентиногенеза*. Этому предшествует превращение преодонтобластов в одонтобласты, которые начинают синтезировать дентин и откладывают его на поверхности зубного сосочка (начиная с его верхушки). После отложения начальных слоев дентина преэнамелобласты эмалевого органа дифференцируются в энамелобласты, которые начинают продуцировать эмаль поверх формирующегося дентина (рис. 199 и 200). Процесс образования эмали называется *амелогенезом*.

### 13.8 Пищеварительный канал Пищевод

Пищевод - трубчатый орган, соединяющий глотку с желудком; его стенка образована *слизистой оболочкой* с подлежащей *подслизистой основой*, *мышечной оболочкой* и *адвентициальной оболочкой* (рис. 201 и 202).

Слизистая оболочка включает следующие слои: *эпителий*, *собственную пластинку* и *мышечную пластинку*.

*Эпителий* - толстый, многослойный плоский неороговевающий; в нем содержатся интраэпителиальные лимфоциты, дендритные антиген-представляющие клетки.

*Собственная пластинка* образована рыхлой волокнистой тканью, вдающейся в эпителий высокими сосочками. Содержит скопления лимфоцитов (иногда - лимфоидные узелки) и концевые отделы *кардиальных желез пищевода* (сходны с кардиальными железами желудка, располагаются у верхнего (непостоянно) и нижнего краев органа).

*Мышечная пластинка слизистой оболочки* образована одним (продольным) слоем гладких мышечных клеток; утолщается в направлении желудка.

*Подслизистая основа* образована волокнистой соединительной тканью с многочисленными эластическими волокнами; она содержит лимфоциты, лимфатические узелки (непостоянно), элементы подслизистого нервного сплетения и концевые отделы

альвеолярно-трубчатых *подслизистых (собственных) желез пищевода*. Их ампулообразно расширенные протоки выводят на поверхность эпителия слизь, способствующую продвижению пищевого комка и содержащую антибактериальные вещества, а также бикарбонатные ионы (защищают эпителий от кислот).

Мышечная оболочка образована *внутренним циркулярным и наружным продольным слоями*; в верхней части органа эти слои представлены *поперечнополосатой висцеральной*, в нижней - *гладкой мышечной тканью*, в средней - их сочетанием. В прослойках соединительной ткани между слоями располагаются элементы межмышечного нервного сплетения.

Адвентициальная оболочка образована рыхлой волокнистой тканью, в брюшном отделе пищевода (ниже диафрагмы) сменяется *серозной оболочкой*.

### 13.9 Желудок

Желудок - орган, который представляет собой расширенную часть пищеварительного канала с мощной мышечной стенкой и развитым железистым аппаратом.

*Функции*: 1) *пищеварительная*: накопление пищевых масс, их механическая и химическая обработка и продвижение в дистальные отделы пищеварительного тракта; всасывание ряда веществ; 2) *эксcretорная*: выведение продуктов обмена через слизистую оболочку; 3) *секреторная*: выработка и секреция пищеварительных ферментов, антианемического фактора, ряда гормонов и других биологически активных веществ.

*Строение*: стенка желудка образована *слизистой оболочкой, подслизистой основой, мышечной оболочкой и серозной оболочкой* (рис. 203).

Слизистая оболочка имеет сложный рельеф, в котором выделяют крупные продольные *желудочные складки* (расправляются при наполнении желудка), *желудочные поля* (участки полигональной формы, отграниченные друг от друга *бороздками* и соответствующие группам желез желудка) и многочисленные *желудочные ямки*, в которые открываются железы желудка (см. рис. 203). Слизистая оболочка состоит из *эпителия, собственной пластинки и мышечной пластинки* (см. рис. 203 и 204).

*Эпителий* - однослойный *столбчатый*, образованный *поверхностными мукоцитами* (рис. 204- 206), вырабатывает и выделяет на поверхность слизистой оболочки слизистый секрет, который защищает ее от механических повреждений и переваривания желудочным соком.

*Собственная пластинка* образована рыхлой волокнистой тканью с большим количеством кровеносных и лимфатических сосудов; в виде тонких прослоек проходит между *железами желудка* (см. ниже), занимающими основную часть объема этого слоя.

Содержит также диффузные скопления лимфоидной ткани и отдельные лимфоидные узелки.

*Мышечная пластинка слизистой оболочки* образована тремя слоями гладких мышечных клеток (внутренним и наружным циркулярными и средним продольным).

Подслизистая основа образована волокнистой соединительной тканью с высоким содержанием эластических волокон, в которой располагаются крупные сосуды и *подслизистое нервное сплетение*.

Мышечная оболочка образована тремя толстыми слоями гладкой мышечной ткани: внутренним косым, средним циркулярным (наиболее развит и в области привратника образует *пилорический сфинктер*) и наружным продольным. Между мышечными слоями располагаются прослойки соединительной ткани и элементы *межмышечного нервного сплетения*.

Серозная оболочка образована слоем мезотелия и подлежащей соединительной тканью.

Железы желудка - простые трубчатые разветвленные; располагаются в собственной пластинке слизистой оболочки. По строению и топографии они подразделяются на *собственные (фундальные), кардиальные и пилорические*.

Собственные (фундальные) железы желудка, которые располагаются в его теле и дне, имеют наиболее сложное строение и численно преобладают. Они впадают в желудочные ямки и имеют вид трубки с узким просветом, слабо разветвленной у основания (см. рис. 204 и 205). В собственных железах встречаются клетки 4 типов: *главные, париетальные, шеечные слизистые и эндокринные* (см. рис. 205 и 206).

*Главные клетки (экзокриноциты)* наиболее многочисленны в нижней части железы, имеют пирамидную форму и крупное базально расположенное ядро (см. рис. 204 и 205). Базофильная зернистая цитоплазма содержит многочисленные цистерны гранулярной эндоплазматической сети в базальной части клетки и вокруг ядра, а также хорошо развитый комплекс Гольджи, в котором образуются крупные *секреторные (зимогенные) гранулы* (содержат пепсиноген и другие проферменты), накапливающиеся в апикальной части клетки и выделяющиеся в просвет железы (см. рис. 206). В просвете желудка пепсиноген под влиянием кислой среды превращается в пепсин.

*Париетальные экзокриноциты (обкладочные клетки)* преобладают в верхней части железы; они располагаются снаружи от главных клеток и крупнее их, имеют пирамидную форму с узкой вершиной, обращенной в просвет железы (см. рис. 204 и 205). В оксифильной цитоплазме имеется большое количество крупных митохондрий с развитыми кристами и узкие *внутриклеточные секреторные каналцы*, в которые обращены множественные микроворсинки (см. рис. 206). Париетальные экзокриноциты через апикальный полюс секретируют *ионы водорода и хлора*, которые, соединяясь, образуют соляную кислоту, создающую в просвете желудка кислую среду. Через базальную плазмолемму они выделяют *ионы гидрокарбоната*, которые с кровью поступают в слой слизи над покровным эпителием. Эти клетки синтезируют и выделяют *антианемический фактор*, образующий в желудке комплекс с витамином В<sub>12</sub>, который далее всасывается в подвздошной кишке и необходим для нормального кроветворения.

*Шеечные слизистые клетки* относительно немногочисленны, располагаются в шейке железы (см. рис. 205). Они - небольших размеров, со слабобазофильной зернистой цитоплазмой, содержащей умеренно развитую гранулярную эндоплазматическую сеть и крупный надъядерный комплекс Гольджи, от которого отделяются слизистые гранулы, накапливающиеся у апикального полюса (см. рис. 206). Эти клетки часто делятся и рассматриваются как камбиальные элементы (прогениторные клетки - потомки стволовых) эпителия желез и покровного эпителия желудка, куда они, дифференцируясь, мигрируют. Стволовые клетки эпителия желудка располагаются в зоне между дном желудочной ямки и шейкой железы. Слизь, вырабатываемая шеечными клетками, обладает своеобразием и выраженными защитными свойствами.

*Эндокринные клетки* располагаются в дне желез; светлые, треугольной, овальной или полигональной формы, апикальный полюс содержит ядро и не всегда достигает просвета железы, в базальном находятся плотные секреторные гранулы, выделяющие свое содержимое в кровь (см. рис. 206). Гранулы покрыты мембраной, окрашиваются солями серебра и хрома и содержат пептидные гормоны и амины. Эти клетки относятся к диффузной эндокринной системе, разделяются на несколько типов и вырабатывают гормоны, влияющие на секреторную деятельность и моторику пищеварительного тракта.

Кардиальные железы желудка - трубчатые, с сильно разветвленными концевыми отделами (рис. 207). Располагаются в кардиальном отделе желудка и сходны с аналогичными железами пищевода. Содержат слизистые клетки со светлой цитоплазмой, которые вырабатывают мукоидный секрет, бикарбонаты и хлориды калия и натрия. В них встречаются также отдельные главные, париетальные и эндокринные клетки.

Пилорические железы желудка - трубчатые, с сильно разветвленными и извитыми концевыми отделами; располагаются в пилорическом отделе. Впадают в очень глубокие желудочные ямки (рис. 208). Образованы слизистыми клетками, секрет которых защищает слизистую оболочку от кислого желудочного сока. Содержат также париетальные клетки и отдельные эндокринные клетки.

Область перехода пищевода в желудок характеризуется резкой границей многослойного плоского неороговевающего эпителия пищевода и однослойного столбчатого эпителия, образованного поверхностными мукоцитами желудка (см. рис. 207). Со стороны пищевода в собственной пластинке слизистой оболочки выявляются кардиальные железы пищевода, а в подслизистой основе располагаются концевые отделы подслизистых (собственных) желез пищевода. Со стороны желудка располагаются глубокие желудочные ямки, в которые открываются кардиальные железы желудка. Мышечная пластинка слизистой оболочки непрерывно продолжается из пищевода в желудок.

Область перехода желудка в двенадцатиперстную кишку отличается от зоны перехода пищевода в желудок стертостью границы между однослойным столбчатым железистым поверхностным эпителием желудка и однослойным столбчатым эпителием кишки (см. рис. 208). Со стороны желудка в собственную пластинку вдаются глубокие желудочные ямки, в которые впадают трубчатые пилорические железы желудка. Со стороны двенадцатиперстной кишки обнаруживаются выпячивания слизистой оболочки (ворсинки) и трубчатые вдавления эпителия в собственную пластинку (крипты), а также подслизистые железы. Мышечная пластинка слизистой оболочки непрерывно продолжается из желудка в кишку.

### 13.10 Тонкая кишка

Тонкая кишка состоит из трех отделов: двенадцатиперстной, тощей и подвздошной кишки, которые имеют сходные строение и функции.

*Функции:* 1) *пищеварительная* - окончательное переваривание питательных веществ с их расщеплением до простых соединений, которые вместе с водой и электролитами всасываются в кровь и лимфу; 2) *механическая* - проталкивание содержимого кишки (химуса) в дистальном направлении; 3) *эндокринная* - выработка гормонов, обладающие локальным и системным действием; 4) *иммунная* - распознавание микробных и пищевых антигенов с последующим развитием иммунных реакций или толерантности.

*Строение:* стенка тонкой кишки образована *слизистой оболочкой, подслизистой основой, мышечной оболочкой и серозной оболочкой* (рис. 209, 213 и 214).

Слизистая оболочка имеет сложный рельеф, обеспечивающий увеличение поверхности, которая участвует в переваривании и всасывании веществ. Она образует *циркулярные складки* (Керкрина), включающие все ее слои (наиболее развиты в тощей кишке), *кишечные ворсинки* - крупные выпячивания слизистой оболочки в просвет кишки, содержащие собственную пластинку и эпителий, а также *кишечные крипты (железы)* - трубчатые углубления эпителия в собственную пластинку, достигающие до мышечной пластинки и открывающиеся в пространства между ворсинками. Слизистая оболочка образована тремя слоями: *эпителием, собственной пластинкой и мышечной пластинкой* (см. рис. 209, 213 и 214).



*Эпителий - однослойный столбчатый микроворсинчатый*, содержит клетки 5 типов: (1) *энтероциты (микроворсинчатые эпителиоциты)*, (2) *бокаловидные клетки*, (3) *клетки с ацидофильными гранулами (Панета)*, (4) *недифференцированные клетки*, (5) *эндокринные клетки*. В дополнение к ним в области расположения подслизистых агрегированных лимфоидных узелков (пейеровых бляшек) имеется еще один тип специализированных эпителиоцитов - *М-клетки*. Внутри эпителия между эпителиоцитами кишки постоянно присутствуют *интраэпителиальные лимфоциты*.

*Энтероциты (микроворсинчатые эпителиоциты)* составляют основную массу эпителия ворсинки, встречаются также в верхней части крипты (см. рис. 209-211). Это - столбчатые клетки с базально лежащим ядром и оксифильной цитоплазмой, содержащей хорошо развитые органеллы. На апикальной поверхности имеются многочисленные микроворсинки, покрытые слоем *гликокаликса*, которые в совокупности образуют *щеточную каемку* (см. рис. 211 и 212). В области последней происходят процессы конечного расщепления пищевых веществ (пристеночное пищеварение) и всасывание образовавшихся молекул. Энтероциты осуществляют свою функцию, перемещаясь из крипты к основанию ворсинки и далее - к ее верхушке, где они слущиваются в просвет кишки.

*Бокаловидные клетки* располагаются среди энтероцитов в ворсинках и криптах. Их ядро смещено в базальную часть клетки, а цитоплазма содержит развитый синтетический аппарат, который вырабатывает слизь (см. рис. 209-211). Слизь выделяется на поверхность эпителия и защищает его от механических повреждений, микроорганизмов и переваривания. На срезах, окрашенных гематоксилином-эозином, слизь, вырабатываемая бокаловидными клетками, остается неокрашенной; для ее выявления требуются специальные методы окраски (см. рис. 34).

*Клетки с ацидофильными гранулами (Панета)* - располагаются в дне крипты, характеризуются широким основанием и узкой апикальной частью, заполненной крупными ацидофильными секреторными гранулами, содержащими цинк и ряд антимикробных веществ, которые выводятся в просвет крипты.

*Недифференцированные (бескаемчатые) клетки* располагаются в глубине крипт и служат источником обновления эпителия крипт и ворсинок. Это - узкие, столбчатые клетки со слабо развитыми органеллами и базально лежащим ядром. Стволовые клетки эпителия располагаются в крипте ближе к ее основанию, а зона активно делящихся клеток занимает нижние 2/3. После деления клетки смещаются в направлении ворсинок, превращаясь в каемчатые или бокаловидные клетки, а также в самое дно крипты, дифференцируясь в клетки Панета.

*Эндокринные клетки* особенно многочисленны в криптах. Они выявляются только специальными методами окраски или с помощью иммуногистохимических реакций. Эти клетки выделяют ряд пептидных гормонов, которые влияют на секрецию и моторику желудка и кишки, сократительную активность желчного пузыря и функцию печени и поджелудочной железы. Гормоны накапливаются в базальной части клеток внутри секреторных гранул с электронно-плотным содержимым.

*Собственная пластинка* состоит из рыхлой волокнистой ткани с высоким содержанием лимфоцитов, плазматических клеток (секретирующих преимущественно IgA), эозинофилов, макрофагов и тучных клеток. Окружает крипты и образует основу (строму) ворсинки, в которой имеется система кровеносных сосудов, включающая густую подэпителиальную сеть капилляров, а в центре - широкий *центральный лимфатический сосуд*. Гладкие мышечные клетки, отходящие от мышечной пластинки, проходят вдоль оси ворсинки, обеспечивая при сокращении ее укорочение (см. рис. 210). Собственная пластинка может содержать солитарные и агрегированные лимфоидные узелки (см. ниже).

*Мышечная пластинка слизистой оболочки* образована двумя слоями гладких мышечных клеток (внутренним циркулярными и наружным продольным).

Подслизистая основа образована волокнистой соединительной тканью с большим количеством эластических волокон, местами содержит жировую ткань. В ней располагаются элементы *подслизистых нервного, венозного и лимфатического сплетений*, в двенадцатиперстной кишке - концевые отделы желез (см. ниже), в некоторых участках - солитарные и агрегированные лимфоидные узелки (см. ниже).

Мышечная оболочка образована двумя слоями гладкой мышечной ткани: внутренним циркулярным (более развит) и наружным продольным, между которыми располагаются прослойки соединительной ткани и элементы *межмышечного нервного сплетения*.

Серозная оболочка образована слоем мезотелия и подлежащей соединительной тканью; имеется у всей тонкой кишки, за исключением некоторых частей двенадцатиперстной, покрытых адвентицией.

Двенадцатиперстная кишка содержит сложные трубчатые *подслизистые* (бруннеровы) *железы* (см. рис. 213), которые вырабатывают слизь, обладающую щелочной реакцией (нейтрализует желудочный сок); в ее состав входит лизоцим и урогастрон (эпидермальный фактор роста). Концевые отделы образуют дольки и состоят из клеток кубической или столбчатой формы с развитым секреторным аппаратом и гранулами в апикальной части, содержащими гликопротеины. Выводные протоки желез открываются в крипты.

Подвздошная кишка характеризуется присутствием *агрегированных лимфоидных узелков* (см. рис. 214). Узелки (В-зависимая зона) располагаются в собственной пластинке и подслизистой основе, они ориентированы короной в сторону эпителия; между ними находятся межузелковые скопления лимфоидной ткани (Т-зависимая зона). Лимфоидные узелки между ворсинками выпячивают слизистую оболочку в просвет в виде купола, который покрыт эпителием, содержащим особые *М-клетки* (*микроскладчатые клетки*). М-клетки активно захватывают макромолекулы из просвета кишки и быстро транспортируют их к лимфоцитам, находящимся в их цитоплазматических «карманах».

### 13.11 Толстая кишка

Толстая кишка состоит из четырех отделов: слепой кишки с червеобразным отростком, ободочной кишки (восходящей, поперечной и нисходящей), сигмовидной и прямой.

*Функции:* 1) *пищеварительная* - всасывание из химуса воды, электролитов и продуктов, образуемых микрофлорой кишки, формирование каловых масс; 2) *механическая* - проталкивание содержимого кишки (каловых масс) в дистальном направлении и удаление их из организма; 3) *эндокринная* - выработка гормонов, обладающих локальным и системным действием; 4) *иммунная* - распознавание микробных и пищевых антигенов с последующим развитием иммунных реакций или толерантности.

*Строение:* стенка толстой кишки образована *слизистой оболочкой, подслизистой основой, мышечной оболочкой и серозной оболочкой* (рис. 215).

Слизистая оболочка состоит из трех слоев: эпителия, собственной пластинки и мышечной пластинки. Ее поверхность увеличена благодаря постоянным *полулунным складкам*. Ворсинки отсутствуют, *кишечные крипты (железы)* - глубже, чем в тонкой кишке, располагаются чаще, имеют более широкий просвет и содержат камбиальные элементы эпителия.

*Эпителий* - однослойный столбчатый, содержит клетки 4 типов: (1) *колоноциты* (*энтероциты толстой кишки*), (2) *бокаловидные*, (3) *недифференцированные*, (4) *эндокринные*. Колоноциты и

бокаловидные клетки располагаются как в покровном эпителии, так и внутри крипт, эндокринные клетки - преимущественно в криптах, недифференцированные клетки - в глубине крипт. Обновление эпителия в толстой кишке осуществляется медленнее, чем в тонкой. Случивание дифференцированных клеток с поверхности слизистой оболочки происходит посередине между криптами.

*Собственная пластинка* состоит из рыхлой волокнистой ткани и по строению аналогична таковой в тонкой кишке. В ней располагаются одиночные лимфоидные узелки, которые часто проникают сквозь мышечную пластинку в подслизистую основу (см. рис. 215).

*Мышечная пластинка* слизистой оболочки образована двумя слоями гладких мышечных клеток (внутренним циркулярными и наружным продольным).

Подслизистая основа представлена соединительной тканью с большим количеством эластических волокон, часто содержит жировую ткань. В ней располагаются лимфоидные узелки (непостоянно), элементы *подслизистого нервного, венозного или лимфатического сплетений*.

Мышечная оболочка образована двумя слоями гладкой мышечной ткани: внутренним циркулярным и наружным продольным, который состоит из трех утолщенных лент толстой кишки. Между слоями мышечной оболочки располагаются прослойки соединительной ткани и элементы *межмышечного нервного сплетения*.

Серозная оболочка покрывает одни отделы толстой кишки полностью, другие - частично, замещаясь адвентицией.

Червеобразный отросток - пальцевидный вырост слепой кишки с узким просветом и толстой стенкой вследствие высокого содержания в ней лимфоидной ткани. Характеризуется присутствием *агрегированных лимфоидных узелков* (рис. 216) и выполняет защитную функцию, являясь, наряду с агрегированными лимфоидными узелками подвздошной кишки, вторичным органом иммунной системы.

Слизистая оболочка включает те же слои, что и другие отделы толстой кишки. Участки расположения лимфоидных узелков (куполов) покрыты эпителием, содержащим М-клетки. Собственная пластинка содержит короткие крипты, а также многочисленные лимфоидные узелки, выпячивающиеся в просвет (В-зависимая зона) и межфолликулярные скопления лимфоидной ткани (Т-зависимая зона). Мышечная пластинка развита слабо.

Подслизистая основа представлена волокнистой соединительной тканью с высоким содержанием эластических волокон; в ней частично располагаются лимфоидные узелки.

Мышечная оболочка образована внутренним циркулярным и наружным продольным (сплошным) слоями гладкой мышечной ткани.

Серозная оболочка полностью покрывает червеобразный отросток.

Крупные железы пищеварительного канала Поджелудочная железа

Поджелудочная железа состоит из *экзокринной* и *эндокринной частей*. Первая вырабатывает панкреатический сок, содержащий пищеварительные ферменты, вторая - ряд гормонов. Железа покрыта слабо развитой капсулой, от которой отходят перегородки, разделяющие орган на *дольки* (рис. 217) и содержащие сосуды, нервы, нервные ганглии и выводные протоки. Внутри долек строма представлена преимущественно сетью ретикулярных волокон, в ней располагаются мелкие сосуды и нервные волокна.

Экзокринная часть образует основную часть объема долек железы и представляет собой сложную альвеолярно-трубчатую серозную железу, состоящую из *концевых отделов (ацинусов)* и системы *выводных протоков* (рис. 217-219).

*Ацинусы* имеют округлую или удлинённую форму и узкий просвет; они образованы *ацинарными клетками* и *центрoацинарными клетками*.

*Ацинарные клетки (панкреатоциты)* - крупные клетки пирамидной формы с хорошо развитым синтетическим аппаратом в расширенной базальной части (окрашивающейся базофильно) и скоплением крупных *зимогенных гранул* (содержащих неактивные пищеварительные ферменты) - в суженной апикальной части (окрашивается оксифильно) - см. рис. 8, 41, 42, 218 и 219. Соотношение объёмов апикальной и базальной частей клетки, а также положение ядра определяются фазой секреторного цикла (см. рис. 218 и 219).

*Центроацинарные клетки* - мелкие, уплощённые, звездчатой формы, со светлой цитоплазмой и слабо развитыми органеллами. В ацинусе располагаются центрально (что обусловило их название), выстилая просвет неполностью; у выхода из ацинуса соединяются, образуя вставочный проток (см. рис. 219) и фактически являясь его начальным участком, вдвинутым внутрь ацинуса.

*Выводные протоки* включают: (1) вставочные протоки, (2) внутридольковые протоки, (3) междольковые протоки и (4) общий проток поджелудочной железы.

*Вставочные протоки* - узкие трубочки, выстланные плоскими или кубическими клетками, сходными с центрoацинарными (см. рис. 219), вместе с которыми они секретируют в просвет ионы бикарбоната (обеспечивает нейтрализацию кислого содержимого желудка, попадающего в двенадцатиперстную кишку), и переносят значительные количества воды. Они содержат также камбиальные клетки, обеспечивающие регенерацию эпителия концевых отделов и протоков.

*Внутридольковые протоки* образуются в результате слияния вставочных протоков; выстланы однослойным кубическим или низким столбчатым эпителием (см. рис. 217 и 218).

*Междольковые выводные протоки* окружены толстым слоем соединительной ткани; выстланы однослойным столбчатым эпителием, содержащим отдельные бокаловидные и эндокринные клетки.

*Общий проток поджелудочной железы* протягивается через весь орган, становясь более крупным в головке и открываясь в двенадцатиперстную кишку в области фатерова соска. Выстлан высоким однослойным столбчатым эпителием, содержащим бокаловидные и эндокринные клетки, под которым располагается собственная пластинка с концевыми отделами слизистых желёз.

Эндокринная часть представлена *островками поджелудочной железы* (Лангерганса), которые разбросаны по всей железе в виде округлых светло окрашенных компактных скоплений *эндокринных клеток (эндокриноцитов)*, лежащих между ацинусами (см. рис. 217 и 218) и занимающих небольшой объём. Между эндокриноцитами островков располагаются ретикулярные волокна, фенестрированные кровеносные капилляры и нервные волокна. Эндокриноциты характеризуются развитым синтетическим аппаратом и накоплением в цитоплазме окруженных мембраной секреторных гранул различных размеров, формы и плотности, содержащих полипептидные гормоны. В островках выделяют до 9 типов эндокриноцитов, достоверная идентификация которых требует использования иммуноцитохимических методов. Преобладают *В-клетки*, которые составляют 60-70% клеток островков, образуют их центральную часть и вырабатывают *инсулин* - гормон, стимулирующий синтез гликогена и поглощение глюкозы клетками различных тканей со снижением ее уровня в крови. Вторым по распространенности типом являются *А-клетки* (20-25% общего эндокриноцитов), которые располагаются преимущественно по периферии островков и вырабатывают *глюкагон* -



гормон, повышающий уровень глюкозы в крови вследствие расщепления гликогена и липидов.

### 13.12 Печень

Печень - самая крупная железа организма, в которую по системе воротной вены от органов желудочно-кишечного тракта оттекает кровь, содержащая всосавшиеся питательные вещества. Эти вещества в печени накапливаются, перерабатываются и выделяются в кровь вместе с вновь синтезированными ею соединениями. Из селезенки в печень с кровью поступают продукты разрушения эритроцитов. Токсические и биологически активные вещества в печени разрушаются и в виде безвредных продуктов выводятся в желчь, компоненты которой (желчные кислоты) необходимы для эмульгирования и всасывания жиров в кишке.

*Функции печени:* 1) *общеметаболическая* - участие в обмене белков, липидов, углеводов, пигментов, витаминов, гормонов, микроэлементов;

2) *экскреторная* - выделение в кишку желчи, содержащей вещества, синтезированные печенью, а также захваченные ею из крови и переработанные;

3) *защитная и обезвреживающая* - захват и разрушение попадающих с кровью микроорганизмов, комплексов антиген-антитело, эритроцитов и др., детоксикация чужеродных соединений и продуктов собственного метаболизма организма; 4) *кроветворная* (во внутриутробном периоде).

*Строение:* печень покрыта висцеральным листком брюшины и тонкой соединительнотканной капсулой (Глиссона), отдающей вглубь органа прослойки, которые разделяют его на доли.

*Печеночные доли* - структурно-функциональные единицы ее паренхимы; обычно имеют форму шестигранной призмы (см. рис. 220 и 221) и состоят из анастомозирующих *пластинок гепатоцитов* и лежащих между ними *синусоидных капилляров*, радиально сходящихся к расположенной в центре доли *центральной вене*. Строма внутри долек представлена ретикулярными волокнами, расположенными между капиллярами и пластинками. В печени человека доли отграничены друг от друга неотчетливо тонкими прослойками соединительной ткани, в расширениях которой (*портальных пространствах*) располагаются *печеночные триады* (состоят из *междольковых артерии, вены и желчного протока*), а также *поддольковые (собирающие) вены*, лимфатические сосуды и нервные волокна (рис. 220-222). У некоторых животных (например, у свиньи) благодаря более значительному развитию междольковой соединительной ткани печеночные доли легко определяются (ср. рис. 220 и 221).

*Гепатоциты* - клетки многоугольной формы, с одним или двумя ядрами, часто полиплоидные. Ядра - крупные, сферические, с преобладанием эухроматина и 1-2 ядрышками. Цитоплазма - зернистая, воспринимает кислые и основные красители, содержит многочисленные митохондрии, лизосомы, пероксисомы, липидные капли, частицы гликогена, хорошо развитую гранулярную и агранулярную эндоплазматическую сеть, множественные элементы комплекса Гольджи (см. рис. 5, 6 и 223). Гепатоциты связаны между собой комплексами межклеточных соединений, которые обеспечивают прочную механическую связь и химические взаимодействия гепатоцитов. Поверхность гепатоцитов, обращенная к синусоидным капиллярам, увеличена за счет многочисленных микроворсинок, обращенных в окружающее *синусоидное перисинусоидное пространство* (Диссе). Гепатоциты формируют *желчные капилляры (каналы)* в участках смыкания прилежащих друг к другу желобков на поверхности соседних клеток (см. рис. 223).

*Синусоидные капилляры (синусоиды)* располагаются между печеночными пластинками и образуют анастомозирующую сеть, несущую кровь от периферии дольки к центру (см. рис. 222 и 225). Они получают смешанную венозно-артериальную кровь, большая ее часть приносится к дольке *междольковой веной* (из системы воротной вены), от которой отходят *околodольковые вены*, вливающиеся в синусоиды. Меньшая часть крови поступает по *междольковой артерии* (ветви печеночной артерии) и далее по *околodольковым артериям* - в синусоидные капилляры. Из синусоидов кровь собирается в *центральную вену*, которая вливается в собирательные(*поддольковые*) *вены* (располагаются в междольковой соединительной ткани вне триад), а в дальнейшем через систему печеночных вен возвращается в общий кровоток (см. рис. 225).

*Клетки синусоидных капилляров*, образующие их стенку или непосредственно с ней связанные, относятся к четырем типам и включают: 1) *эндотелиальные клетки* - численно преобладающие, с порами и крупными отверстиями в цитоплазме, 2) *звездчатые макрофаги* (клетки Купфера) - отростчатые подвижные клетки, лежащие между эндотелиальными клетками или на их поверхности, активно захватывающие частицы из просвета синусоидов (рис. 224); 3) *перисинусоидные клетки* (жиронакапливающие клетки, или клетки Ито) - располагаются в перисинусоидном пространстве, накапливают липиды и витамин А; 4) *печеночные НК-клетки* (pit-клетки) - располагаются в просвете синусоида, реже - в перисинусоидном пространстве.

*Желчные пути* - система каналов, по которым желчь из печени направляется в двенадцатиперстную кишку. Включают *внутрипеченочные* и *внепеченочные* пути.

*Внутрипеченочные желчные пути* состоят из *внутридольковых* и *междольковых* желчных путей. Внутридольковые желчные пути представлены желчными капиллярами и желчными каналами, междольковые - холангиолами и междольковыми желчными протоками.

*Желчные капилляры (канальцы)* располагаются внутри печеночных пластинок в участках контакта соседних гепатоцитов, образующих их стенку. Имеют мелкие размеры, и на светооптическом уровне выявляются лишь при использовании специальных методов. В дольке формируют трехмерную сеть. Начинаются в центре дольки и несут желчь к ее периферии (рис. 222), изливая ее в *желчные каналы* (Геринга) - короткие узкие трубочки, выстланные плоскими и кубическими светлыми эпителиальными клетками. В междольковой соединительной ткани располагаются *холангиолы* - короткие узкие трубочки, выстланные кубическим эпителием, которые связывают желчные каналы с *междольковыми желчными протоками*. Последние располагаются в составе печеночных триад (см. рис. 222) и постепенно сливаются в более крупные.

*Внепеченочные желчные пути* включают: долевые желчные протоки (правый и левый), общий печеночный проток, пузырный проток и общий желчный проток. Они имеют однотипное строение - их стенка состоит из трех нечетко разграниченных оболочек: (1) слизистой, (2) мышечной и (3) адвентициальной (серозной).

*Слизистая оболочка* образована однослойным столбчатым эпителием (*холангиоцитами*), лежащим на собственной пластинке, которая состоит из рыхлой волокнистой ткани и содержит концевые отделы мелких слизистых желез. Их секрет выводится на поверхность эпителия и выполняет, очевидно, защитную роль. Слизистая оболочка образует складки, способствующие продвижению желчи.

*Мышечная оболочка* включает неполный слой косо или циркулярно ориентированных гладких мышечных клеток с прослойками соединительной ткани.

*Адвентициальная оболочка* образована рыхлой соединительной тканью, серозную оболочку снаружи покрывает мезотелий.

### 13.13 Желчный пузырь

Желчный пузырь представляет собой тонкостенный мешотчатый орган, накапливающий и концентрирующий желчь в непищеварительную фазу и выделяющий ее в двенадцатиперстную кишку во время пищеварения. Стенка пузыря образована тремя оболочками (рис. 226 и 227): *слизистой, волокнисто-мышечной и серозной (адвентициальной)*.

Слизистая оболочка состоит из эпителия и собственной пластинки. В пустом желчном пузыре она равномерно собрана в многочисленные складки, которые уплощаются в растянутом органе. Некоторые складки образуют характерные анастомозы (см. рис. 226 и 227).

*Эпителий* - однослойный *столбчатый микроворсинчатый (каемчатый)*; клетки - с овальным ядром, смещенным в базальную часть, и крупным ядрышком. Цитоплазма содержит умеренно развитые органеллы и секреторные гранулы у апикального полюса, заполненные слизью, которая выводится на поверхность эпителия и защищает его от желчных солей. Процесс концентрации желчи связан с деятельностью натриевых насосов в плазмолемме клеток. В эпителии описаны также *щеточные клетки* - столбчатые, с многочисленными длинными и толстыми микроворсинками на апикальном полюсе и синапсами чувствительных нервных волокон - на базальном полюсе. Предполагают, что они могут играть роль хеморецепторных клеток.

*Собственная пластинка* образована рыхлой волокнистой соединительной тканью с большим количеством сосудов и нервов. Содержит углубления покровного эпителия - *крипты слизистой оболочки, или дивертикулы* (синусы Рокитанского-Ашоффа), которые могут проникать в волокнисто-мышечную оболочку. В шейке пузыря в ней находятся концевые отделы *слизистых желез*.

Волокнисто-мышечная оболочка образована пучками гладких мышечных клеток, образующими два нечетко разграниченных слоя и чередующимися с соединительной тканью, содержащей эластические волокна.

Серозная оболочка покрывает большую часть поверхности желчного пузыря, замещаясь *адвентициальной* в области его прикрепления к печени.

### 13.14 ОРГАНЫ ПИЩЕВАРИТЕЛЬНОЙ СИСТЕМЫ Органы полости рта

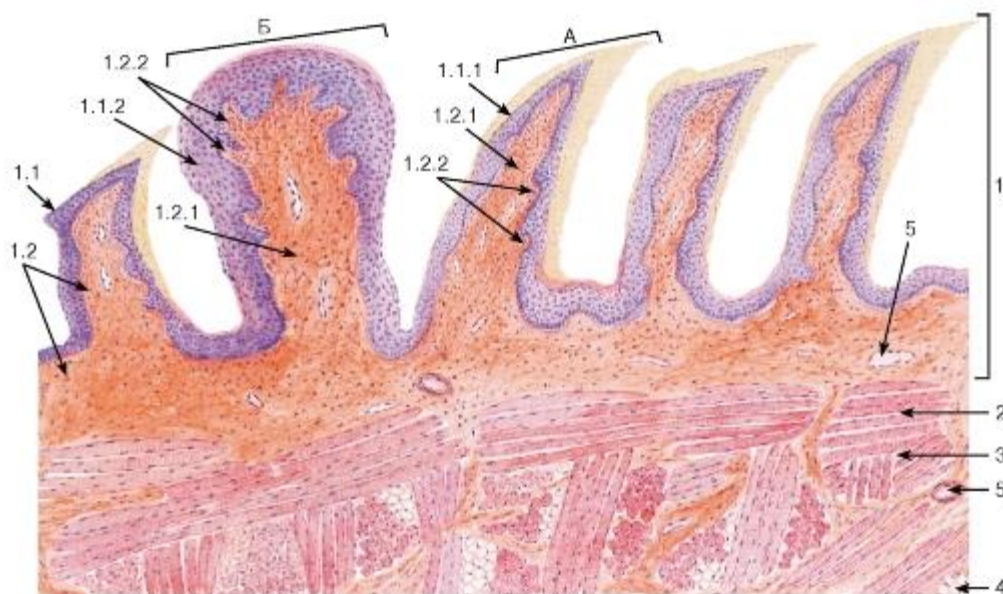


Рис. 182. Язык. Дорсальная поверхность. Нитевидные и грибовидный сосочки

Окраска: гематоксилин-эозин

А - нитевидные сосочки; Б - грибовидный сосочек

1 - слизистая оболочка: 1.1 - многослойный плоский эпителий, 1.1.1 - многослойный плоский ороговевающий эпителий, 1.1.2 - многослойный плоский неороговевающий эпителий, 1.2 - собственная пластинка, 1.2.1 - первичный соединительнотканый сосочек, 1.2.2 - вторичные соединительнотканые сосочки;

2 - волокна поперечнополосатой мышечной ткани; 3 - эндомизий; 4 - жировая ткань; 5 - кровеносные сосуды

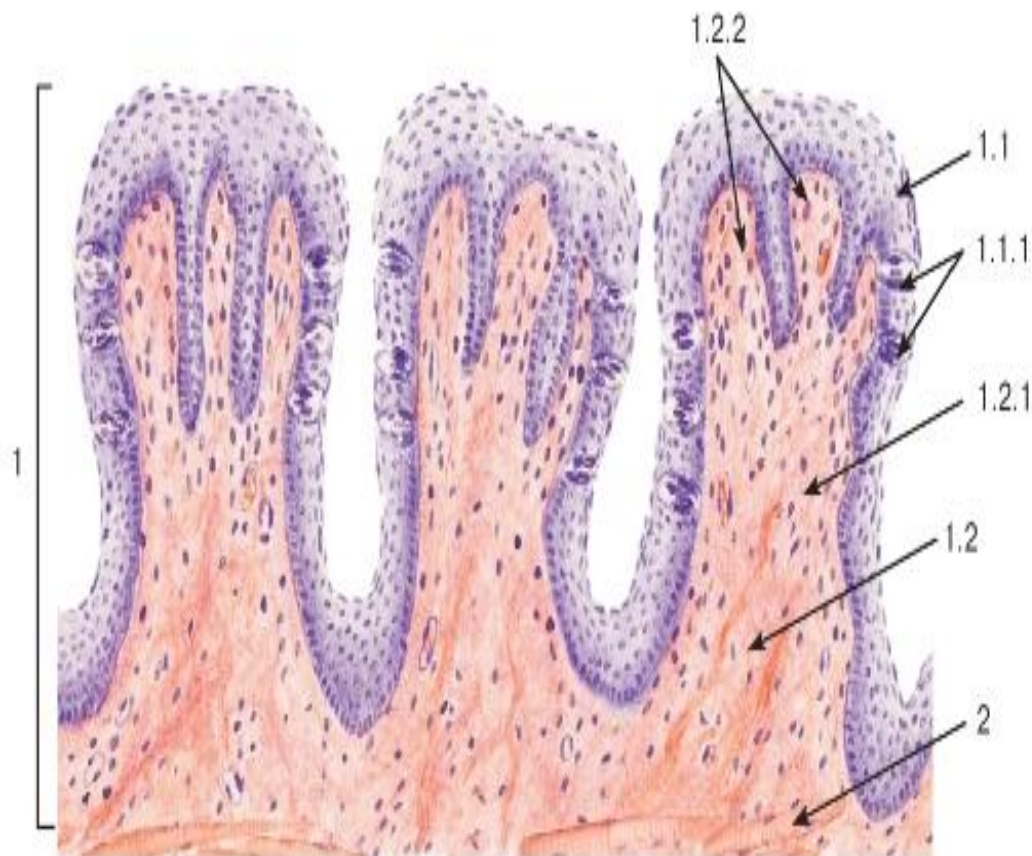


Рис. 183. Язык. Латеральная поверхность. Листовидные сосочки

Окраска: гематоксилин-эозин

1 - слизистая оболочка: 1.1 - многослойный плоский неороговевающий эпителий, 1.1.1 - вкусовые почки, 1.2 - собственная пластинка, 1.2.1 - первичный соединительнотканый сосочек, 1.2.2 - вторичные соединительнотканые сосочки; 2 - волокна поперечнополосатой мышечной ткани



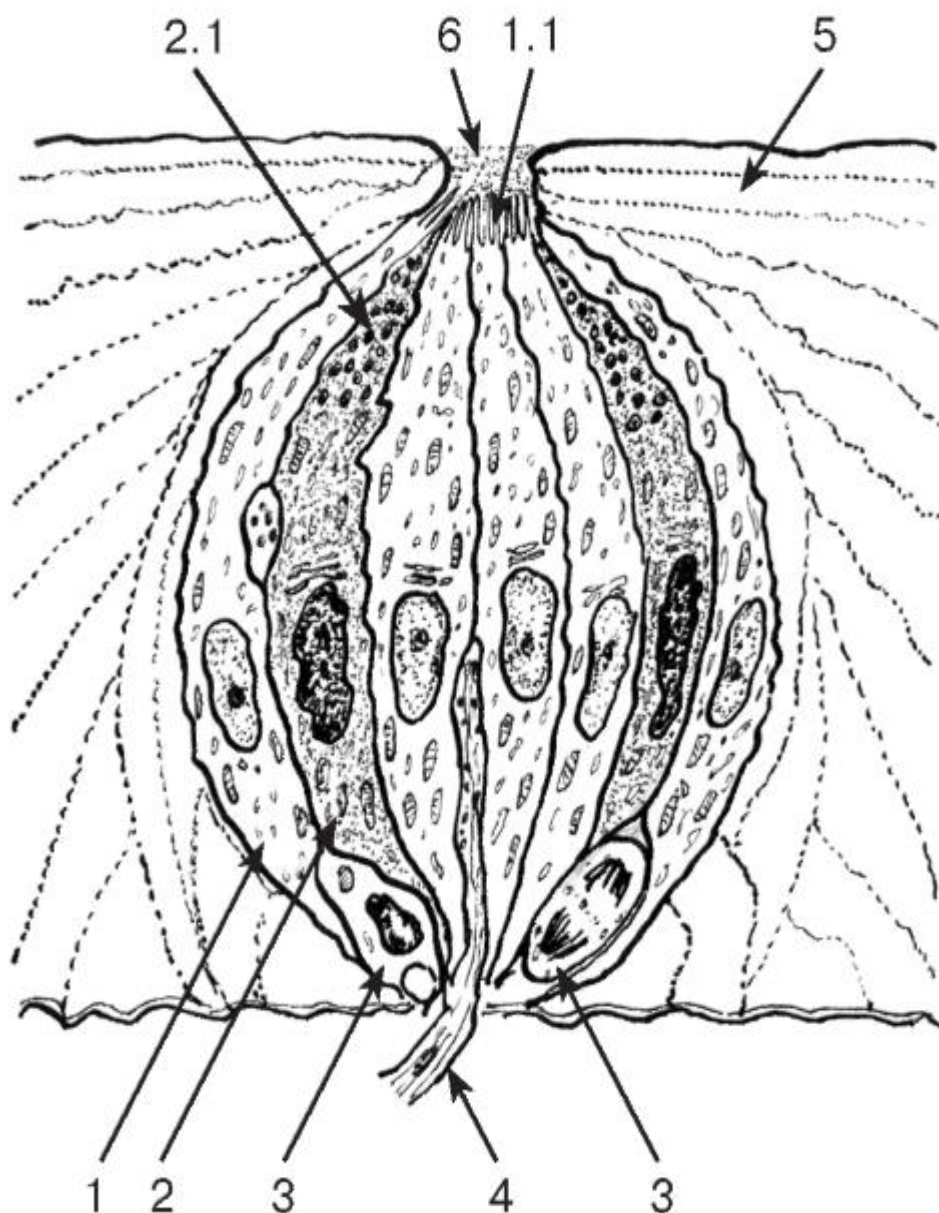


Рис. 184. Вкусовая почка

*Рисунок с ЭМФ*

1 - вкусовой сенсорный эпителиоцит: 1.1 - микроворсинки; 2 - поддерживающий эпителиоцит: 2.1 - гранулы секрета; 3 - базальный эпителиоцит; 4 - нервное волокно; 5 - многослойный плоский неороговевающий эпителий; 6 - вкусовая пора

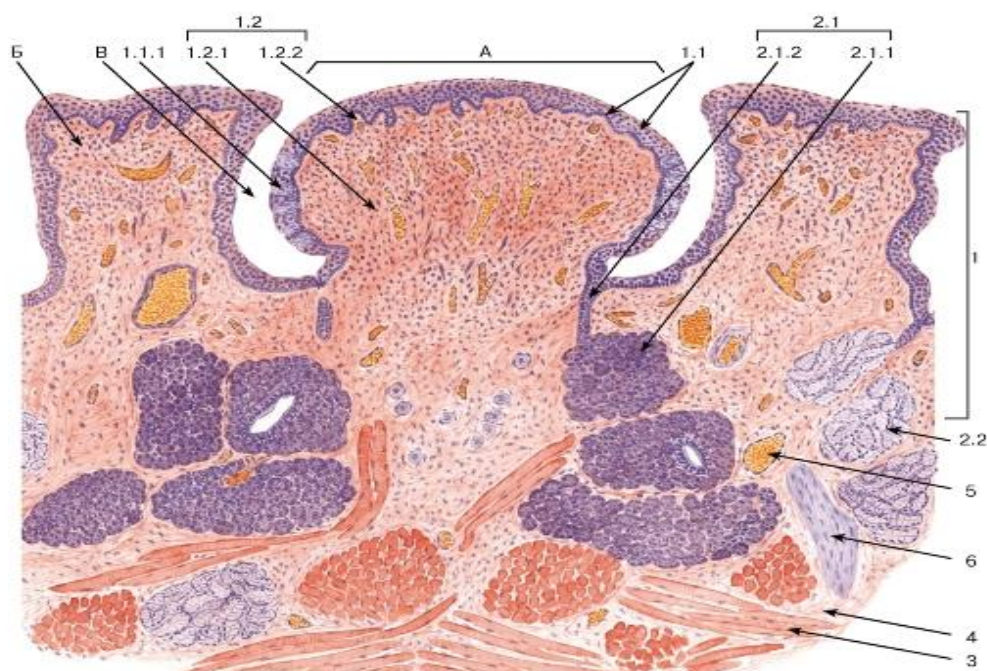


Рис. 185. Язык. Желобоватый сосочек

Окраска: гематоксилин-эозин

А - желобоватый сосочек; Б - валик сосочка; В - борозда (желобок) сосочка

1 - слизистая оболочка: 1.1 - многослойный плоский эпителий, 1.1.1 - вкусовые почки, 1.2 - собственная пластинка, 1.2.1 - первичный соединительнотканый сосочек, 1.2.2 - вторичные соединительнотканые сосочки; 2 - слюнные железы: 2.1 - вкусовая серозная железа (Эбнера), 2.1.1 - концевые отделы, 2.1.2 - выводной проток, 2.2 - слизистые железы корня языка; 3 - волокна поперечнополосатой мышечной ткани; 4 - эндомизий; 5 - кровеносные сосуды; 6 - нервный ствол

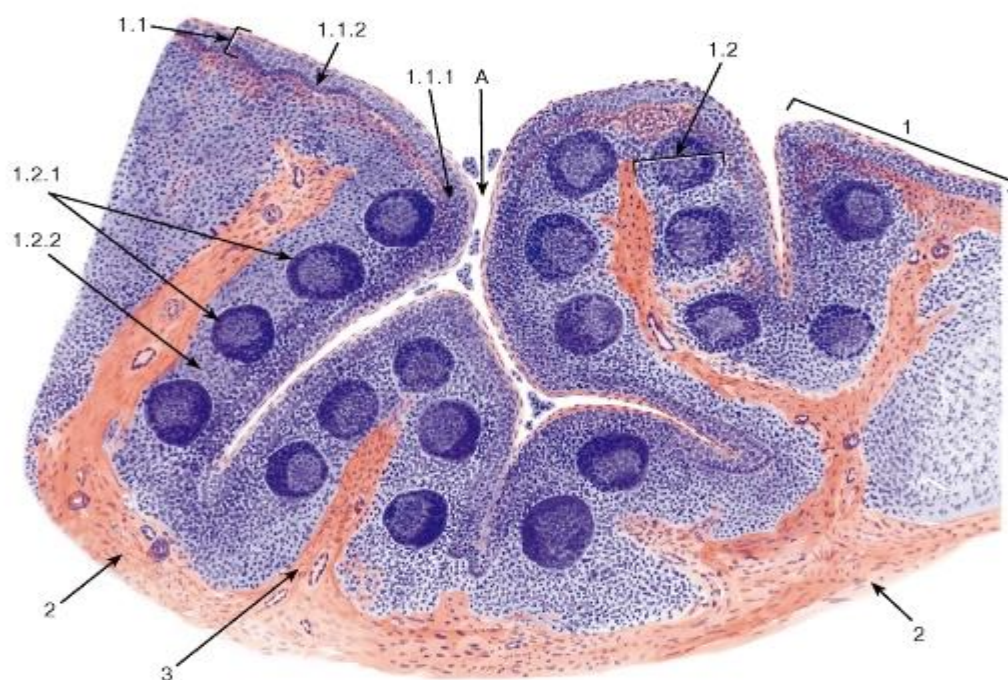


Рис. 186. Нёбная миндалина (общий вид)



Окраска: гематоксилин-эозин

А - просвет крипты (содержит слущенные эпителиоциты и лейкоциты)

1 - слизистая оболочка: 1.1 - многослойный плоский неороговевающий эпителий, 1.1.1 - эпителий, инфильтрированный лимфоцитами, 1.1.2 - эпителий, не инфильтрированный лимфоцитами, 1.2 - собственная пластинка, 1.2.1 - лимфоидные узелки, 1.2.2 - диффузная лимфоидная ткань; 2 - капсула; 3 - септа

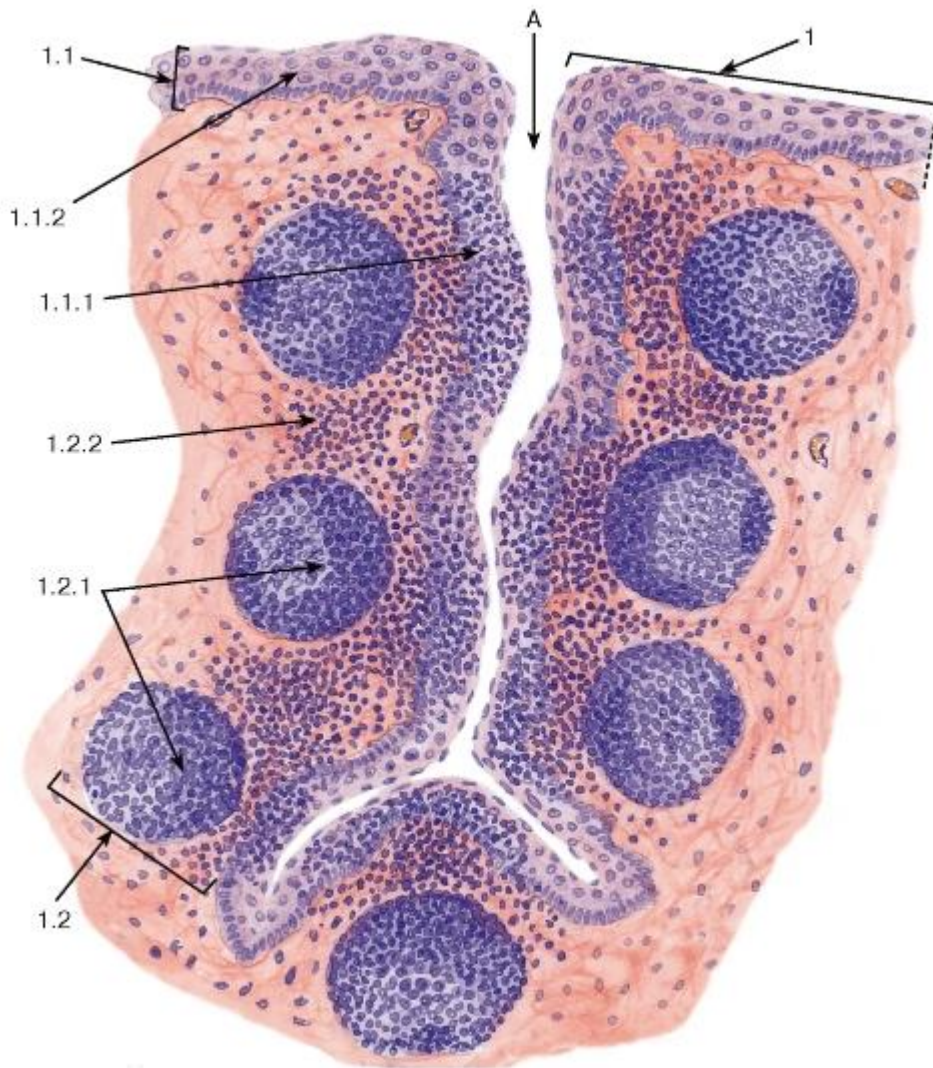


Рис. 187. Нёбная миндалина (участок)

Окраска: гематоксилин-эозин А - просвет крипты;

1 - слизистая оболочка: 1.1 - многослойный плоский неороговевающий эпителий, 1.1.1 - эпителий, инфильтрированный лимфоцитами, 1.1.2 - эпителий, не инфильтрированный лимфоцитами, 1.2 - собственная пластинка, 1.2.1 - лимфоидные узелки, 1.2.2 - диффузная лимфоидная ткань

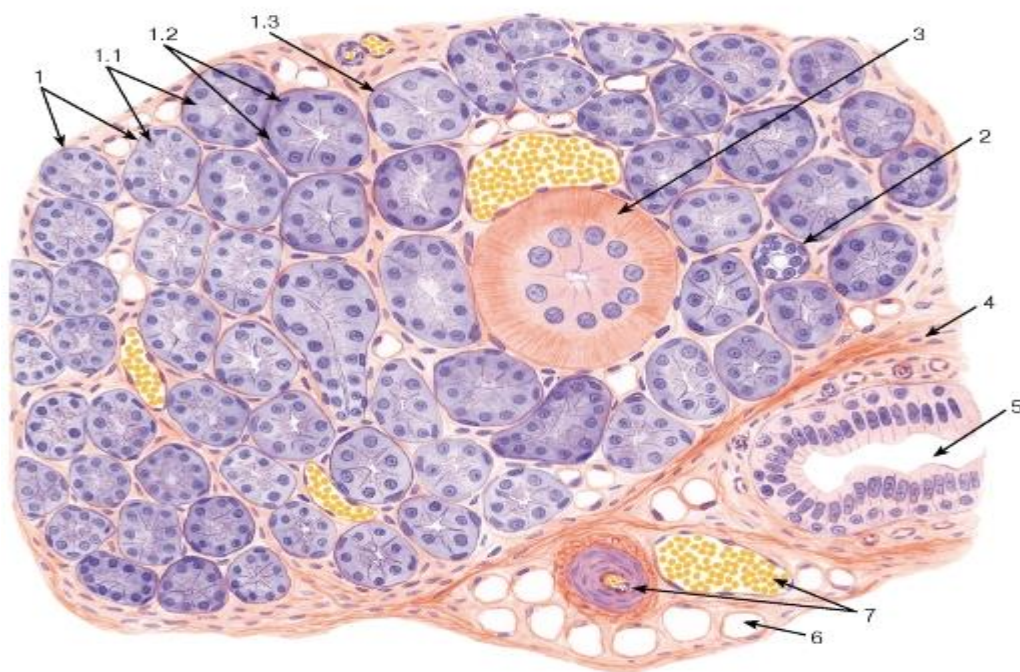


Рис. 188. Околоушная слюнная железа

Окраска: гематоксилин-эозин

1 - серозные концевые отделы: 1.1 - сероциты, 1.2 - ядра миоэпителиальных клеток, 1.3 - базальная мембрана; 2 - вставочный проток; 3 - исчерченный проток; 4 - междольковая соединительная ткань; 5 - междольковый выводной проток; 6 - жировая ткань; 7 - кровеносные сосуды

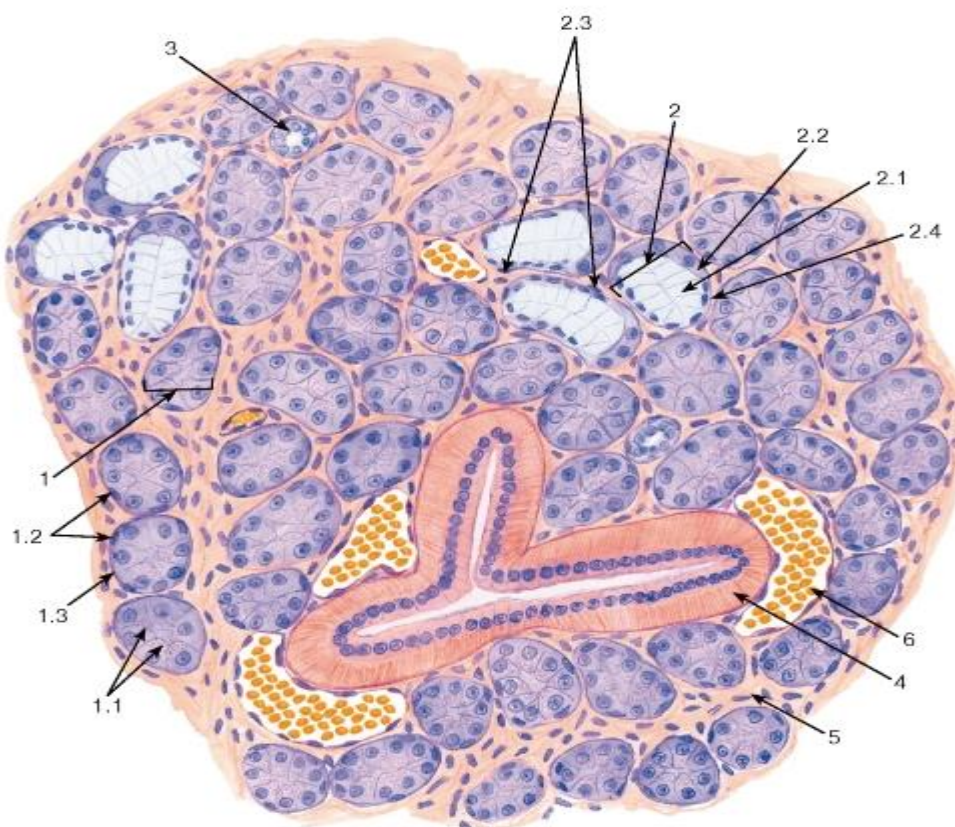


Рис. 189. Поднижнечелюстная слюнная железа



*Вокраска: гематоксиллин-эозин*

1 - серозный концевой отдел: 1.1 - сероциты, 1.2 - ядра миоэпителиальных клеток, 1.3 - базальная мембрана; 2 - смешанный (серозно-слизистый) концевой отдел: 2.1 - мукоциты, 2.2 - сероциты, образующие белковое полулуние, 2.3 - ядра миоэпителиальных клеток, 2.4 - базальная мембрана; 3 - вставочный проток; 4 - исчерченный проток; 5 - прослойка рыхлой волокнистой соединительной ткани; 6 - кровеносный сосуд

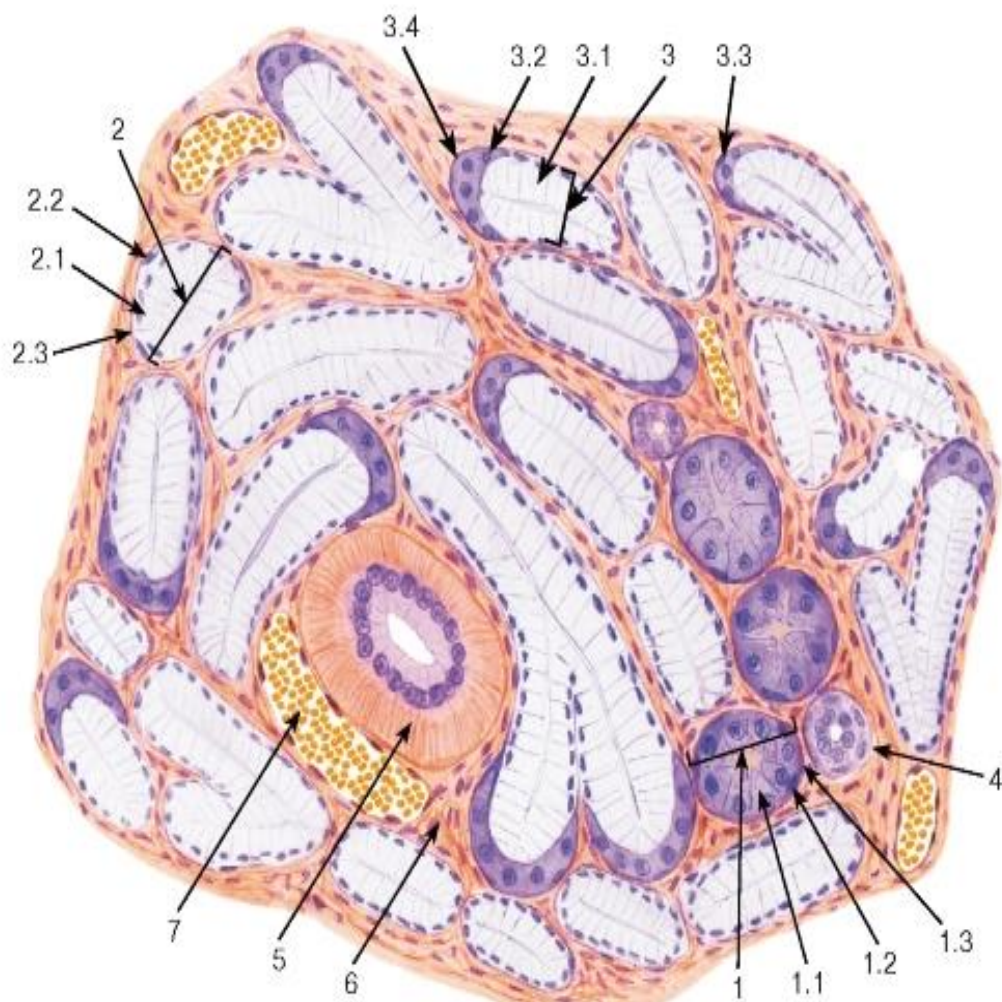


Рис. 190. Подъязычная слюнная железа

*Окраска: гематоксиллин-эозин*

1 - серозный концевой отдел: 1.1 - сероциты, 1.2 - ядра миоэпителиальных клеток, 1.3 - базальная мембрана; 2 - слизистый концевой отдел: 2.1 - мукоциты, 2.2 - ядра миоэпителиальных клеток, 2.3 - базальная мембрана; 3 - смешанный (серозно-слизистый) концевой отдел: 3.1 - мукоциты, 3.2 - сероциты, образующие белковое полулуние, 3.3 - ядро миоэпителиальной клетки, 3.4 - базальная мембрана; 4 - вставочный проток; 5 - исчерченный проток; 6 - прослойка рыхлой волокнистой соединительной ткани; 7 - кровеносный сосуд

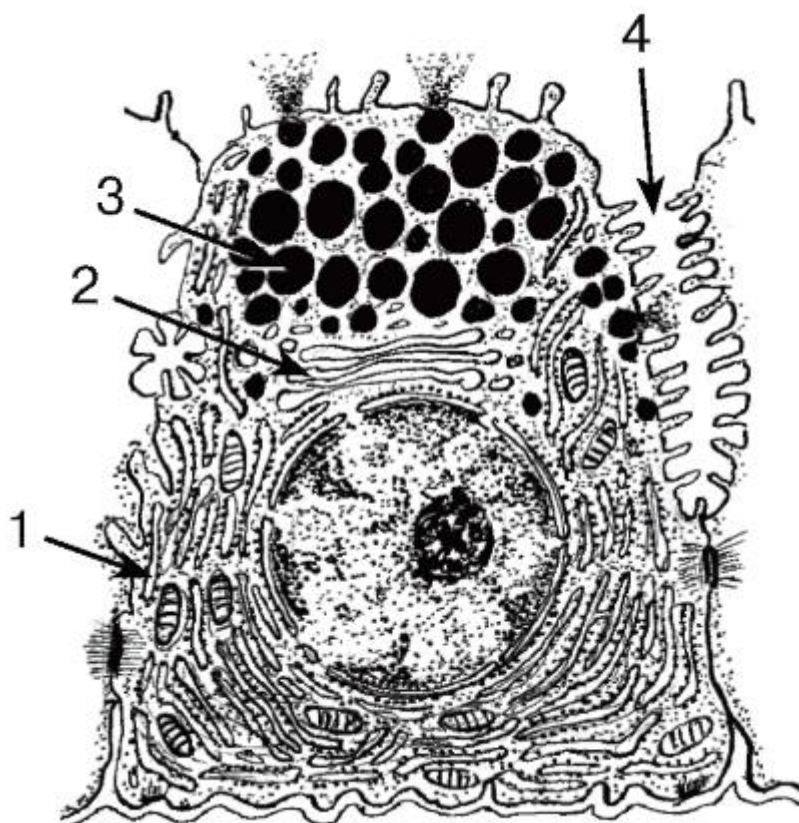


Рис. 191. Ультраструктурная организация сероцита околоушной слюнной железы

*Рисунок с ЭМФ*

1 - гранулярная эндоплазматическая сеть; 2 - комплекс Гольджи; 3 - секреторные гранулы; 4 - межклеточный секреторный каналец

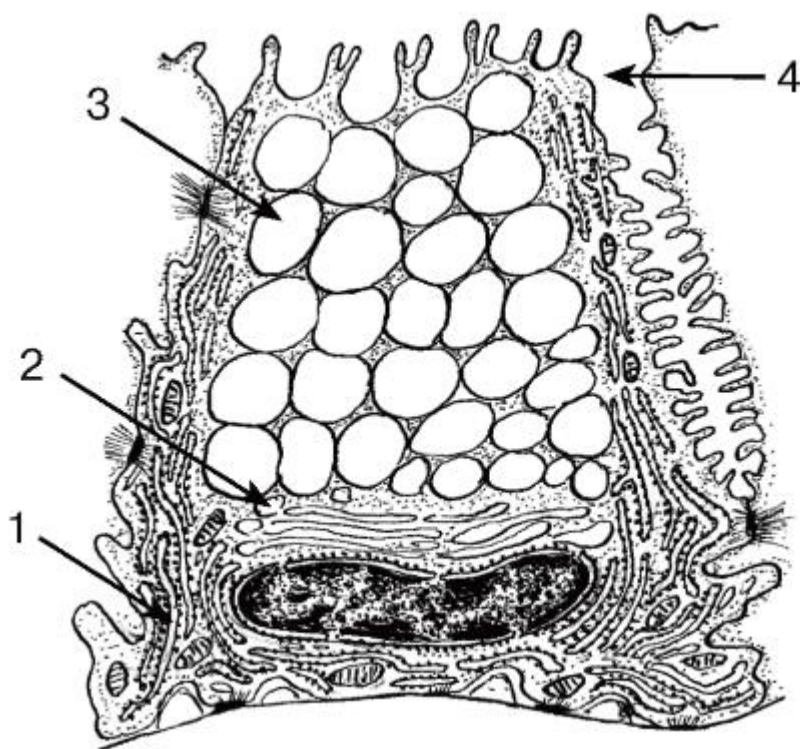


Рис. 192. Ультраструктурная организация мукоцита поднижнечелюстной и подъязычной желез



*Рисунок с ЭМФ*

1 - гранулярная эндоплазматическая сеть; 2 - комплекс Гольджи; 3 - секреторные гранулы; 4 - межклеточный секреторный каналец

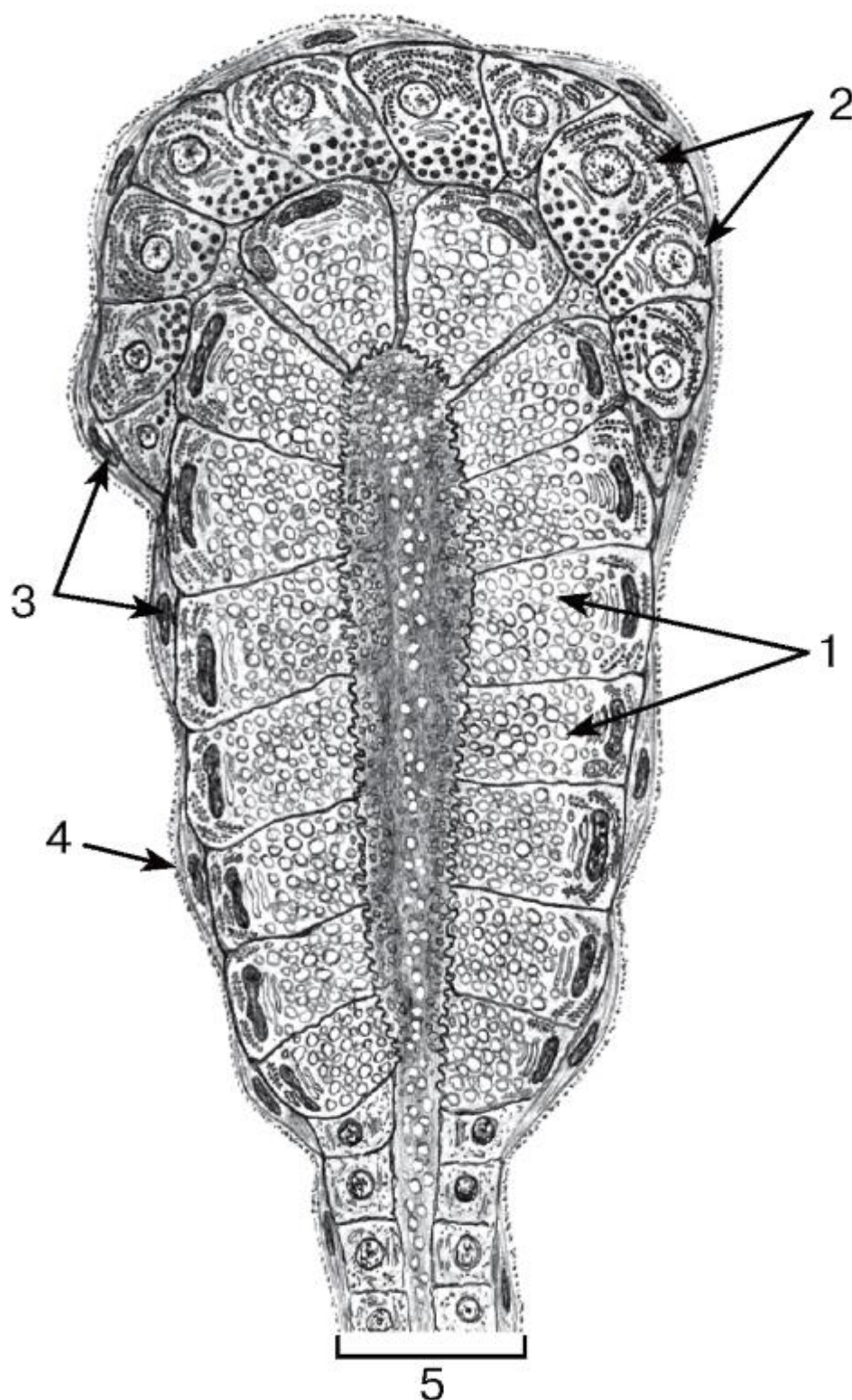


Рис. 193. Ультраструктурная организация смешанного (серозно-слизистого) концевого отдела

*Рисунок с ЭМФ*

1 - мукоциты; 2 - сероциты, образующие белковое полулуние, 3 - миоэпителиальные клетки; 4 - базальная мембрана; 5 - вставочный проток

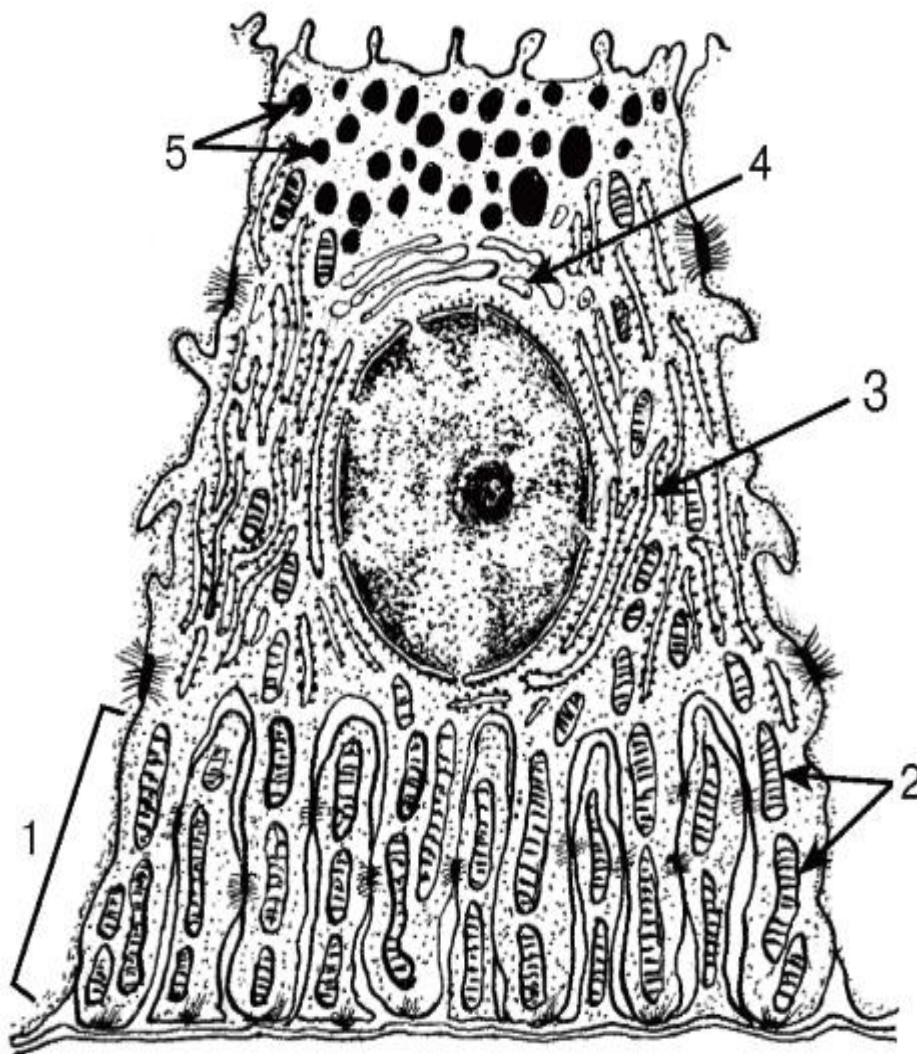


Рис. 194. Ультраструктурная организация эпителиоцита исчерченного протока околоушной слюнной железы

*Рисунок с ЭМФ*

1 - базальный лабиринт; 2 - митохондрии; 3 - гранулярная эндоплазматическая сеть; 4 - комплекс Гольджи; 5 - секреторные гранулы



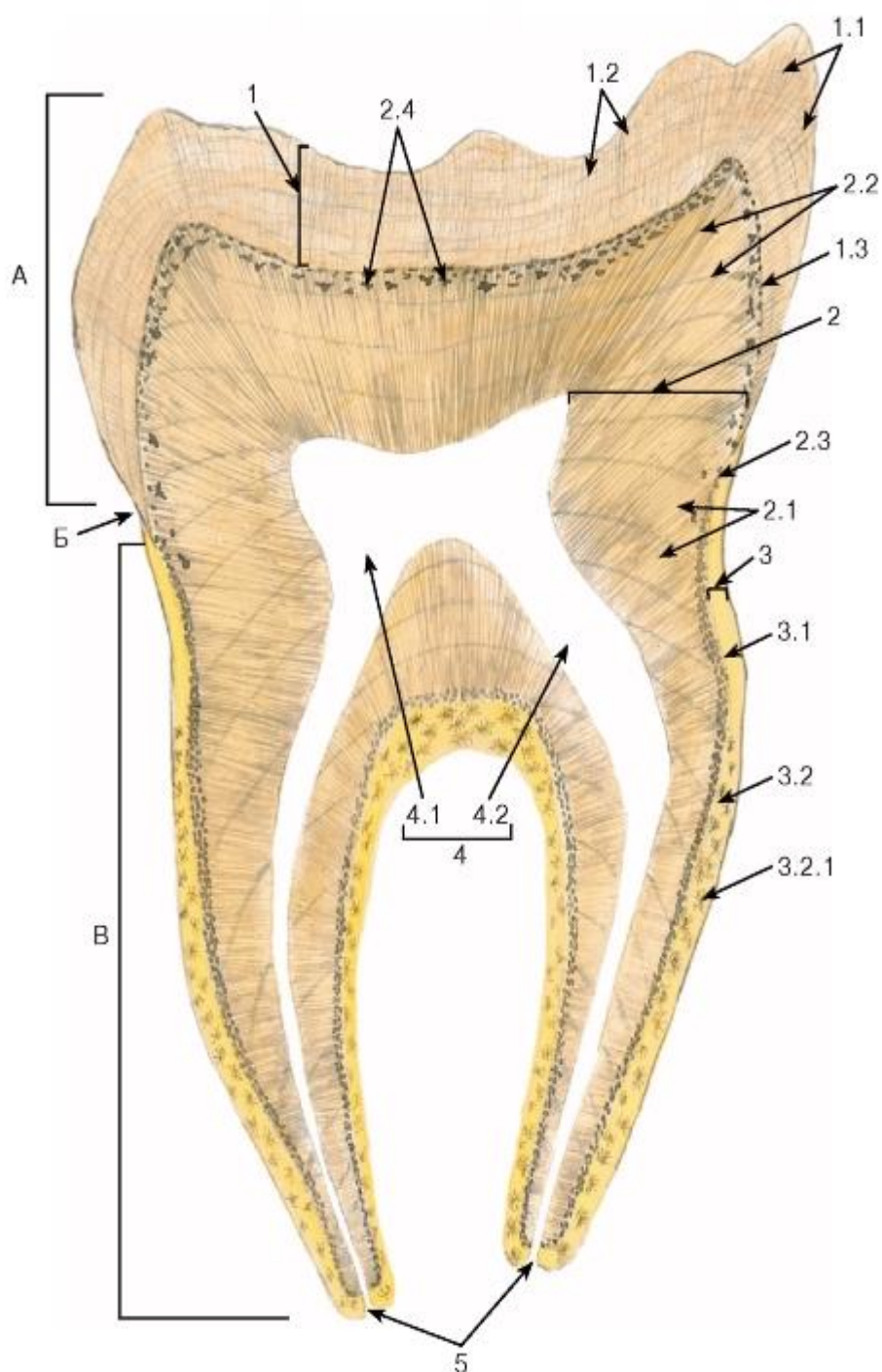


Рис. 195. Зуб (шлиф)

А - коронка; Б - шейка; В - корень

1 - эмаль: 1.1 - темные поперечные полосы (Гунтера-Шрегера), 1.2 - линии роста эмали (Ретциуса), 1.3 - дентино-эмалевое соединение; 2 - дентин: 2.1 - дентинные трубочки, 2.2 - линии роста дентина (Оуэна), 2.3 - зернистый слой дентина (Томса), 2.4 - интерглобулярный дентин; 3 - цемент: 3.1 - неклеточный цемент, 3.2 - клеточный цемент, 3.2.1 - цемтоциты; 4 - полость зуба (пульпарная полость): 4.1 - полость коронки, 4.2 - канал корня зуба; 5 - апикальные отверстия

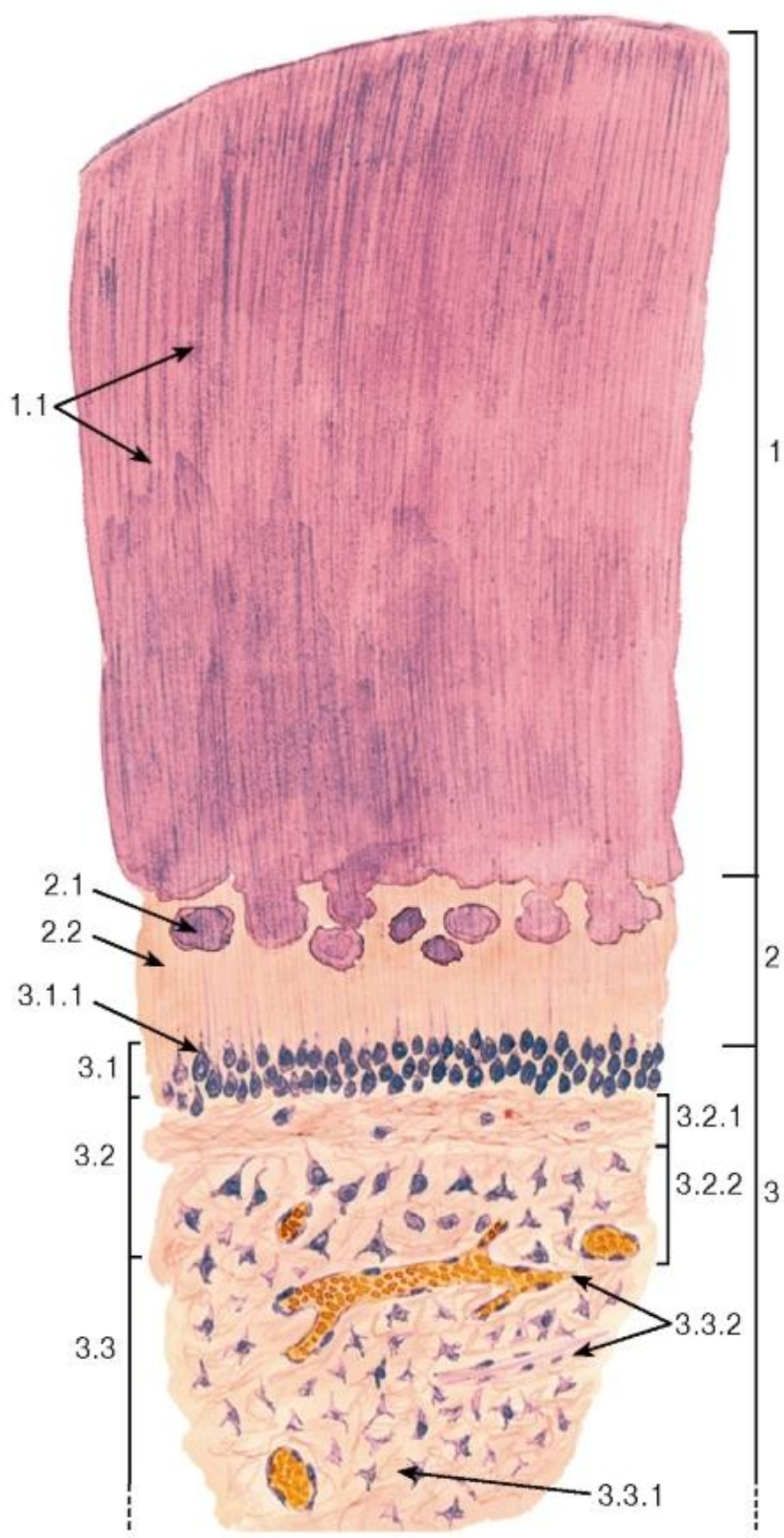


Рис. 196. Зуб  
(срез декальцинированного зуба)

*Окраска: гематоксилин-эозин*

1 - дентин: 1.1 - дентинные трубочки (каналы); 2 - предентин: 2.1 - глобулы, 2.2 - фронт минерализации преддентина; 3 - пульпа: 3.1 - периферический слой, 3.1.1 - тела одонтобластов, 3.2 - промежуточный слой, 3.2.1 - наружная бесклеточная зона (слой Вейля), 3.2.2 - внутренняя клеточная зона с преодонтобластами, 3.3 - центральный слой, 3.3.1 - рыхлая волокнистая соединительная ткань, 3.3.2 - сосуды и нервы

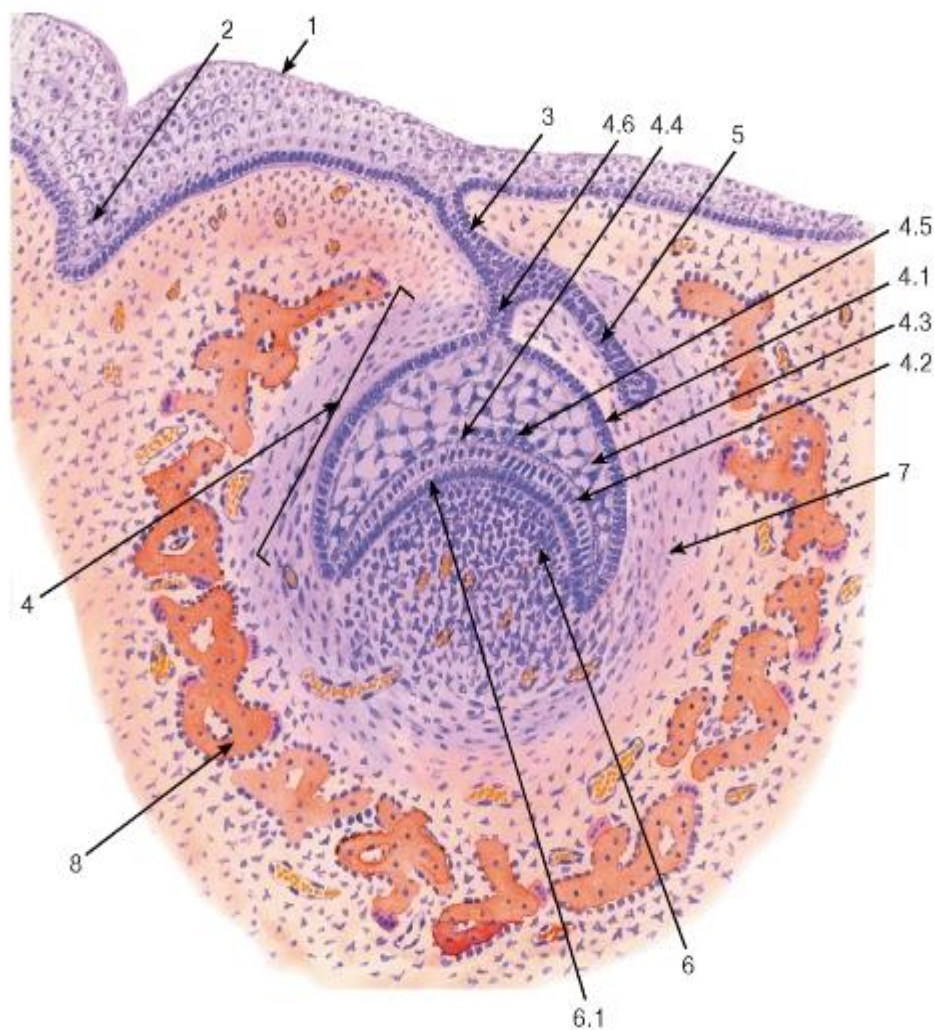


Рис. 197. Развитие зуба

(ранняя стадия - стадия «шапочки»)

*Окраска: гематоксилин-эозин*

1 - эпителий полости рта; 2 - вестибулярная пластинка; 3 - зубная пластинка; 4 - эмалевый орган: 4.1 - наружный эмалевый эпителий, 4.2 - внутренний эмалевый эпителий (преэнамелобласты), 4.3 - пульпа эмалевого органа, 4.4 - промежуточный слой эмалевого органа, 4.6 - шейка эмалевого органа; 5 - закладка постоянного зуба; 6 - зубной сосочек: 6.1 - преодонтобласты; 7 - зубной мешочек; 8 - формирующаяся стенка костной альвеолы



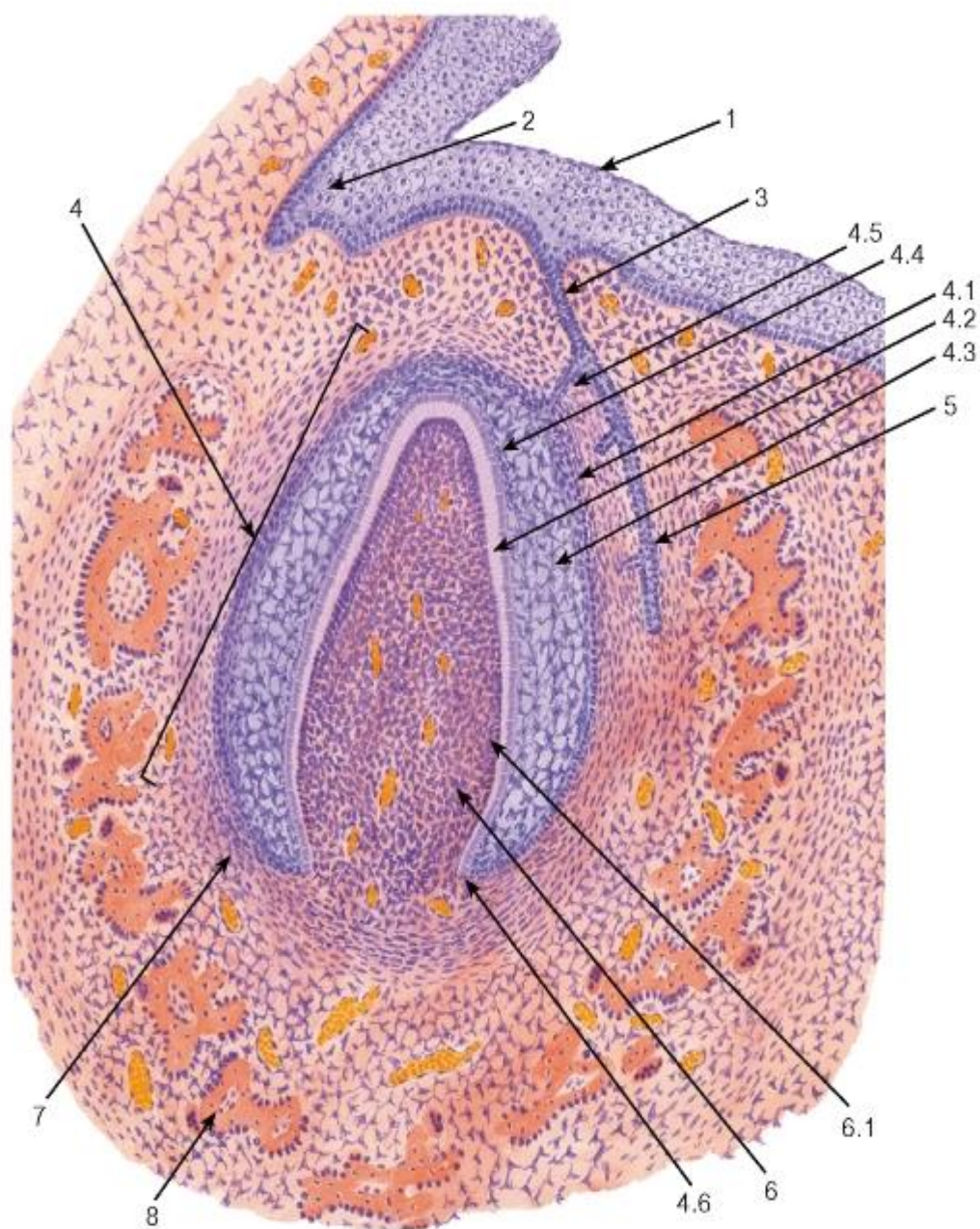


Рис. 198. Развитие зуба

(ранняя стадия - стадия «колокольчика»)

Окраска: гематоксилин-эозин

1 - эпителий полости рта; 2 - вестибулярная пластинка; 3 - зубная пластинка; 4 - эмалевый орган: 4.1 - наружный эмалевый эпителий, 4.2 - внутренний эмалевый эпителий (преэнамелобласты), 4.3 - пульпа эмалевого органа, 4.4 - промежуточный слой эмалевого органа, 4.5 - шейка эмалевого органа, 4.6 - формирующаяся шеечная петля; 5 - закладка постоянного зуба; 6 - зубной сосочек: 6.1 - преодонтобласты; 7 - зубной мешочек; 8 - формирующаяся стенка костной альвеолы



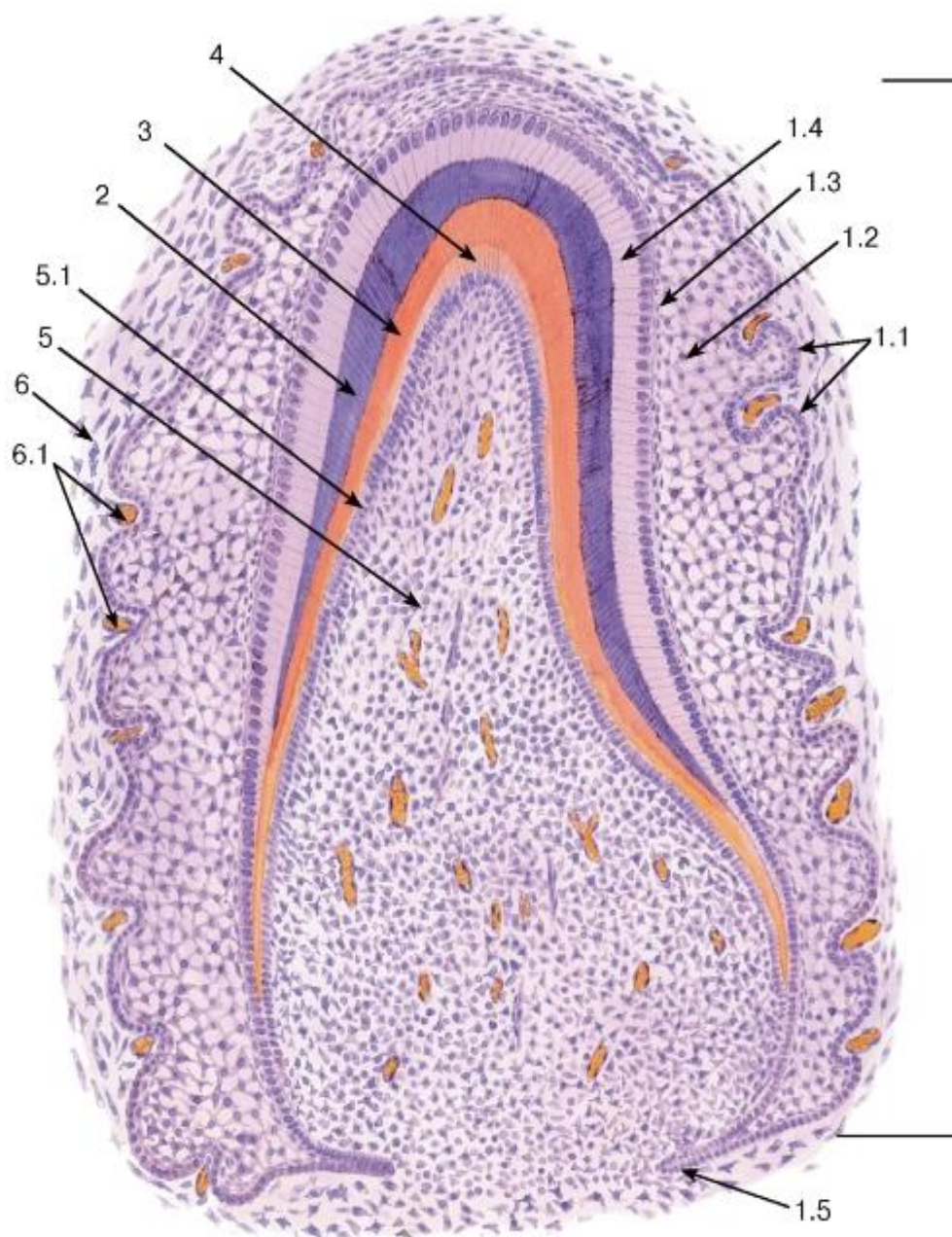


Рис. 199. Развитие зуба

(поздняя стадия - период гистогенеза тканей зуба)

Окраска: гематоксилин-эозин

1 - эмалевый орган: 1.1 - наружный эмалевый эпителий, 1.2 - пульпа эмалевого органа, 1.3 - промежуточный слой эмалевого органа, 1.4 - энамелобласты, 1.5 - шеечная петля; 2 - эмаль; 3 - дентин; 4 - предентин; 5 - зубной сосочек (формирующаяся пульпа зуба): 5.1 - одонтобласты; 6 - зубной мешочек: 6.1 - кровеносные сосуды

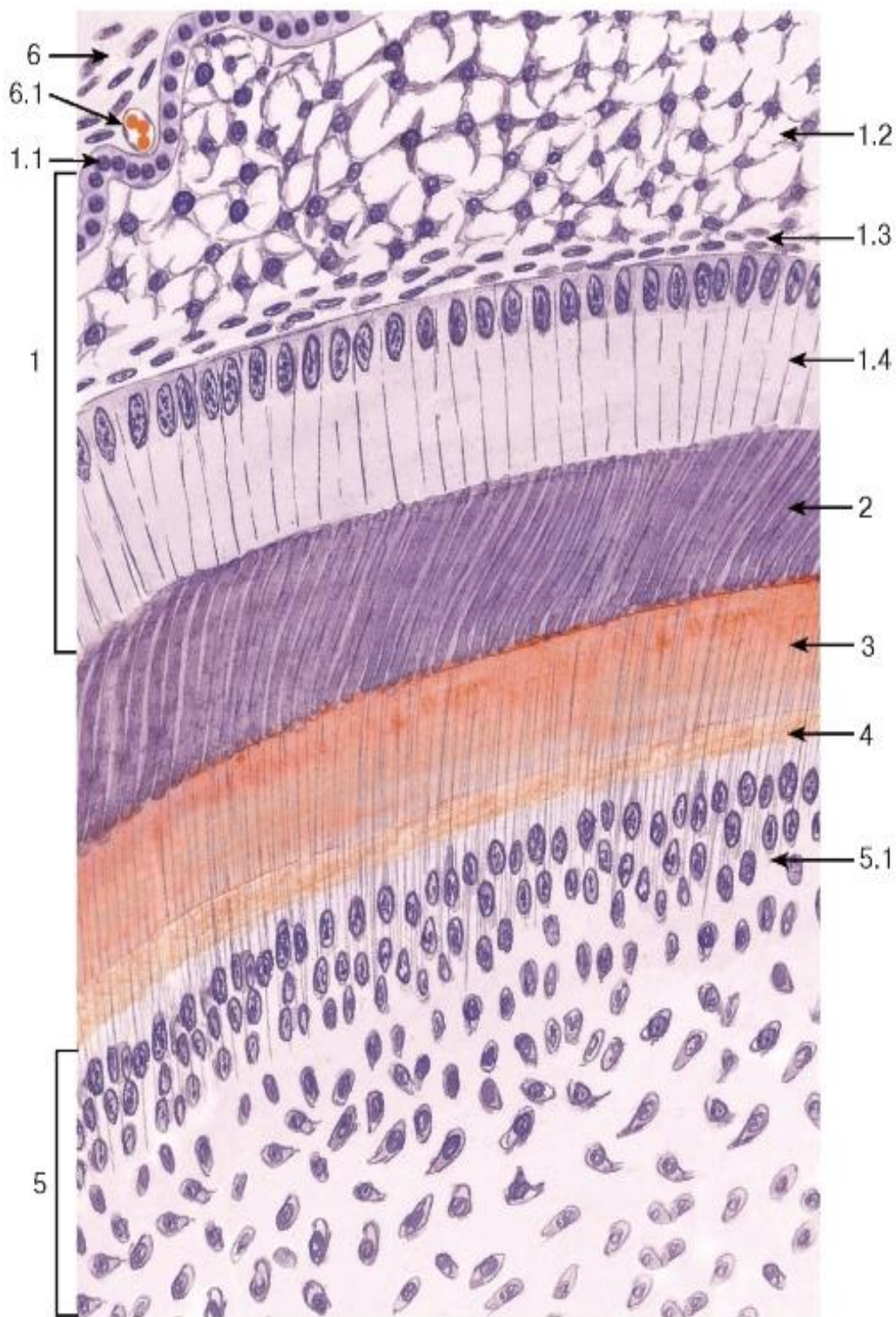


Рис. 200. Развитие зуба (поздняя стадия). Участок в области верхушки эмалевого органа

Окраска: гематоксилин-эозин

1 - эмалевый орган: 1.1 - наружный эмалевый эпителий, 1.2 - пульпа эмалевого органа, 1.3 - промежуточный слой эмалевого органа, 1.4 - энамелобласты; 2 - эмаль; 3 - дентин; 4 - предентин; 5 - зубной сосочек (формирующаяся пульпа зуба): 5.1 - одонтобласты; 6 - зубной мешочек: 6.1 - кровеносный сосуд



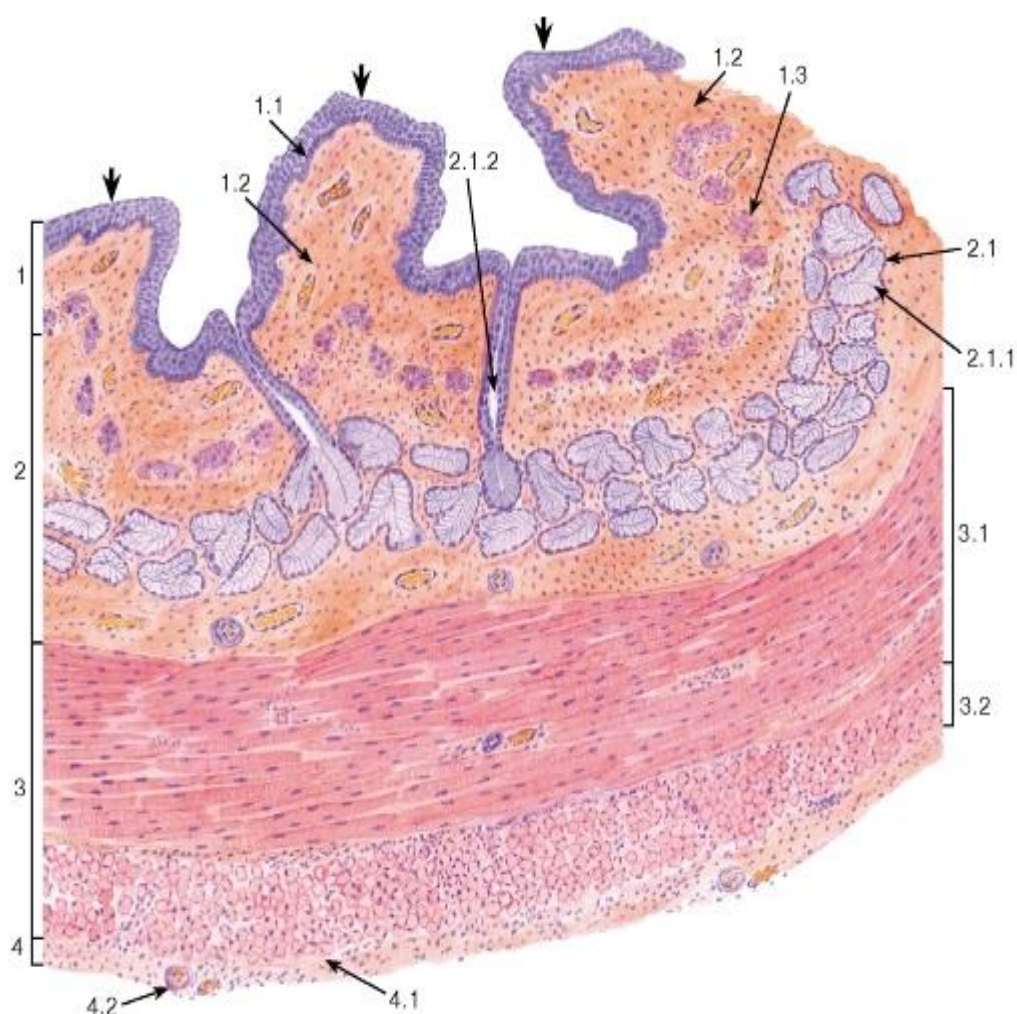


Рис. 201. Пищевод, верхняя треть (общий вид)

Окраска: гематоксилин-эозин

1 - слизистая оболочка, образующая продольные складки (толстые стрелки): 1.1 - многослойный плоский неороговевающий эпителий, 1.2 - собственная пластинка, 1.3 - мышечная пластинка; 2 - подслизистая основа, 2.1 - подслизистые железы, 2.1.1 - концевые отделы, 2.1.2 - выводной проток; 3 - мышечная оболочка: 3.1 - внутренний циркулярный слой, 3.2 - наружный продольный слой; 4 - адвентициальная оболочка: 4.1 - рыхлая волокнистая соединительная ткань, 4.2 - кровеносный сосуд

Примечание. На рис. 201 и далее (за исключением рис. 207 и 208) полые трубчатые органы представлены на поперечных срезах

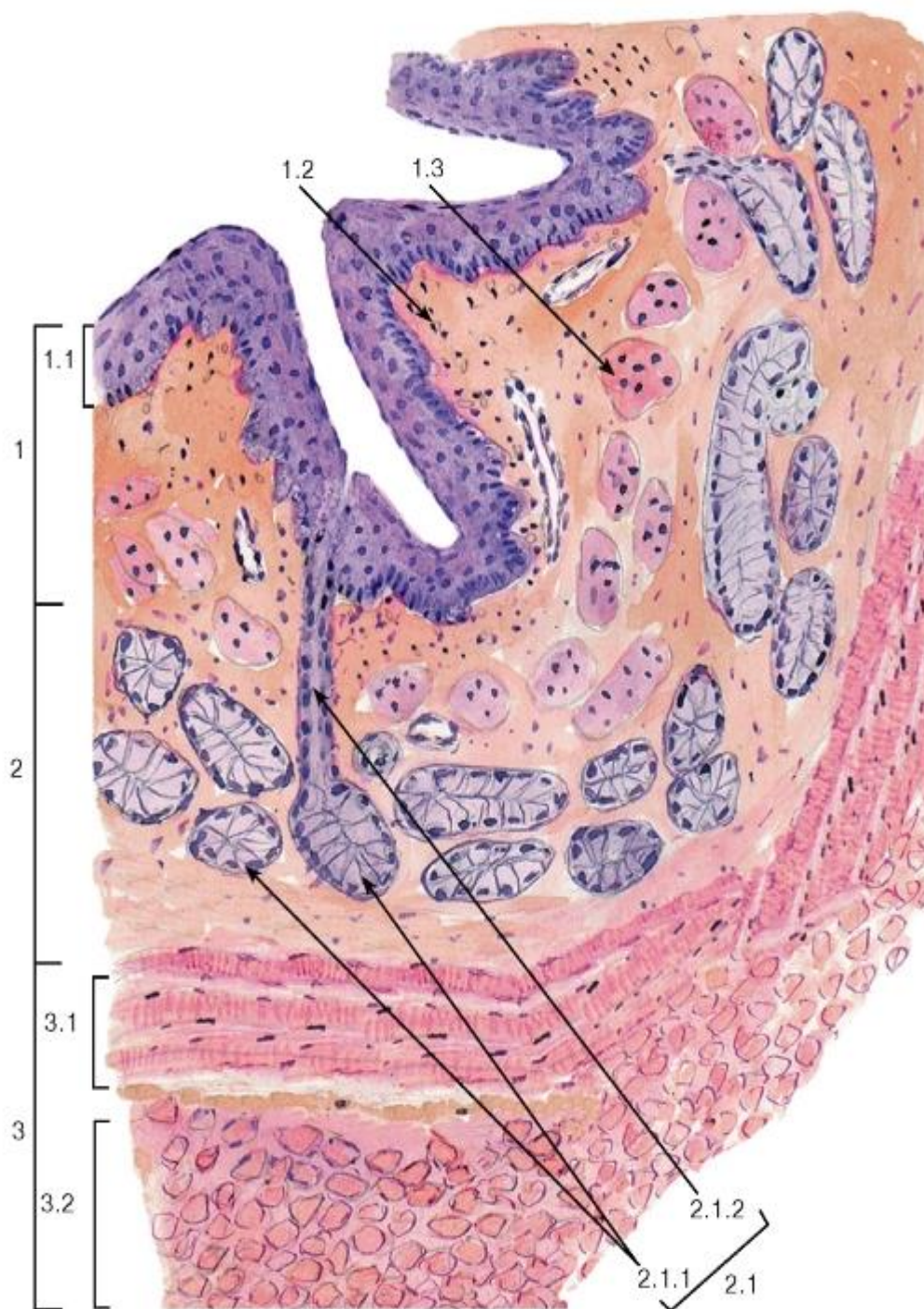


Рис. 202. Пищевод, верхняя треть (участок стенки)

Окраска: гематоксилин-эозин

1 - слизистая оболочка: 1.1 - многослойный плоский неороговевающий эпителий, 1.2 - собственная пластинка, 1.3 - мышечная пластинка; 2 - подслизистая основа: 2.1 - подслизистые железы, 2.1.1 - концевые отделы, 2.1.2 - выводной проток; 3 - мышечная оболочка: 3.1 - внутренний циркулярный слой, 3.2 - наружный продольный слой



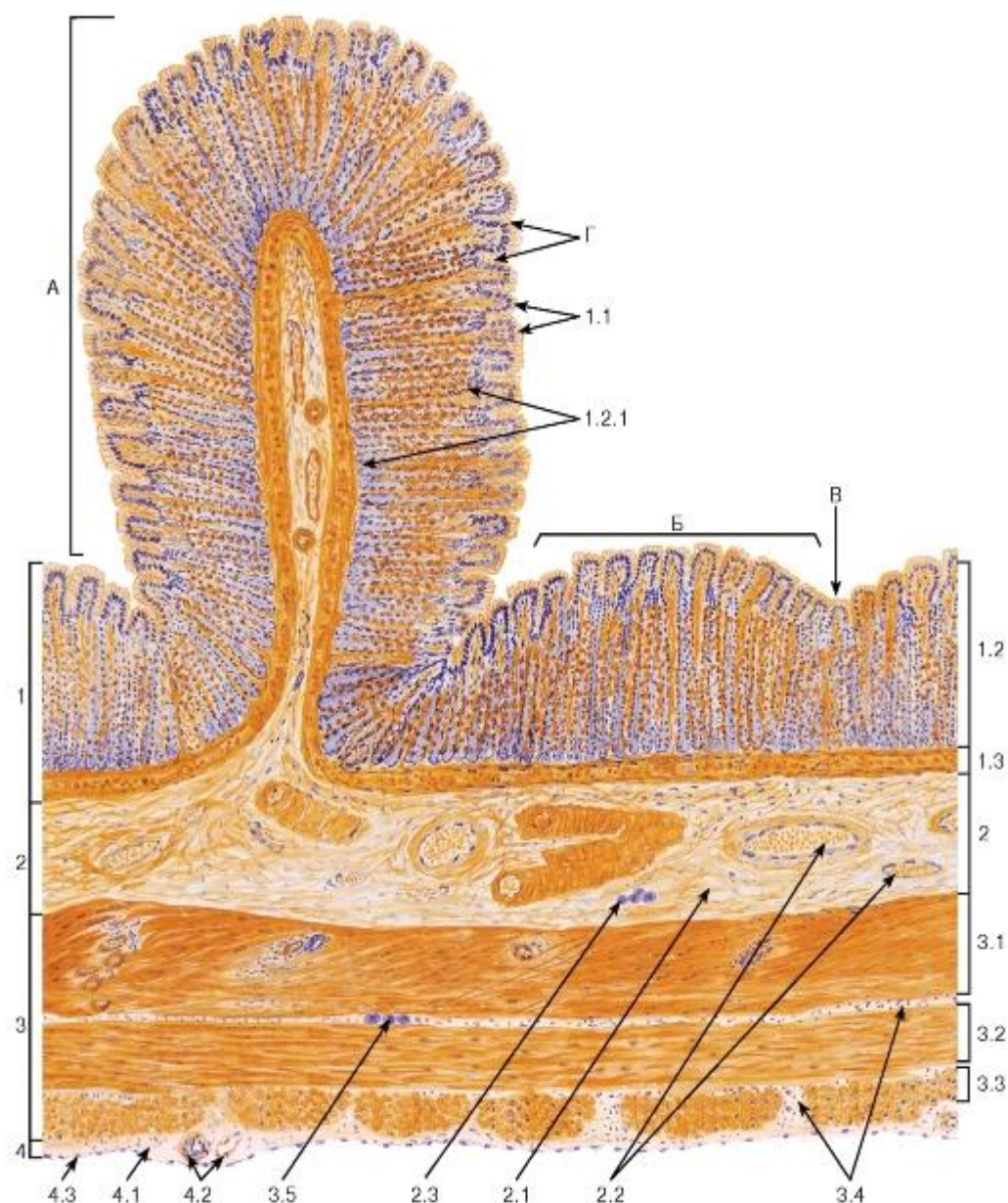


Рис. 203. Желудок. Дно (общий вид)

Окраска: гематоксилин-ауранция

А - складка слизистой оболочки; Б - желудочное поле; В - бороздка; Г - желудочные ямки

1 - слизистая оболочка: 1.1 - покровный эпителий (поверхностные мукоциты), 1.2 - собственная пластинка, 1.2.1 - собственные (фундальные) железы желудка, 1.3 - мышечная пластинка; 2 - подслизистая основа, 2.1 - рыхлая волокнистая соединительная ткань, 2.2 - кровеносные сосуды, 2.3 - элементы подслизистого нервного сплетения; 3 - мышечная оболочка: 3.1 - внутренний косой слой, 3.2 - средний циркулярный слой, 3.3 - наружный продольный слой, 3.4 - прослойки рыхлой волокнистой соединительной ткани; 3.5 - элементы межмышечного нервного сплетения; 4 - серозная оболочка: 4.1 - рыхлая волокнистая соединительная ткань, 4.2 - кровеносные сосуды, 4.3 - мезотелий




Рис. 204. Желудок. Слизистая оболочка фундального отдела

Окраска: ШИК-реакция и гематоксилин А - желудочные ямки

1 - однослойный столбчатый железистый покровный эпителий (поверхностные мукоциты); 2 - собственная пластинка, 2.1 - собственные (фундальные) железы, 2.2 - рыхлая волокнистая соединительная ткань; 3 - мышечная пластинка, 3.1 - внутренний циркулярный слой, 3.2 - средний продольный слой, 3.3 - наружный циркулярный слой; 4 - подслизистая основа: 4.1 - рыхлая волокнистая соединительная ткань, 4.2 - кровеносные сосуды



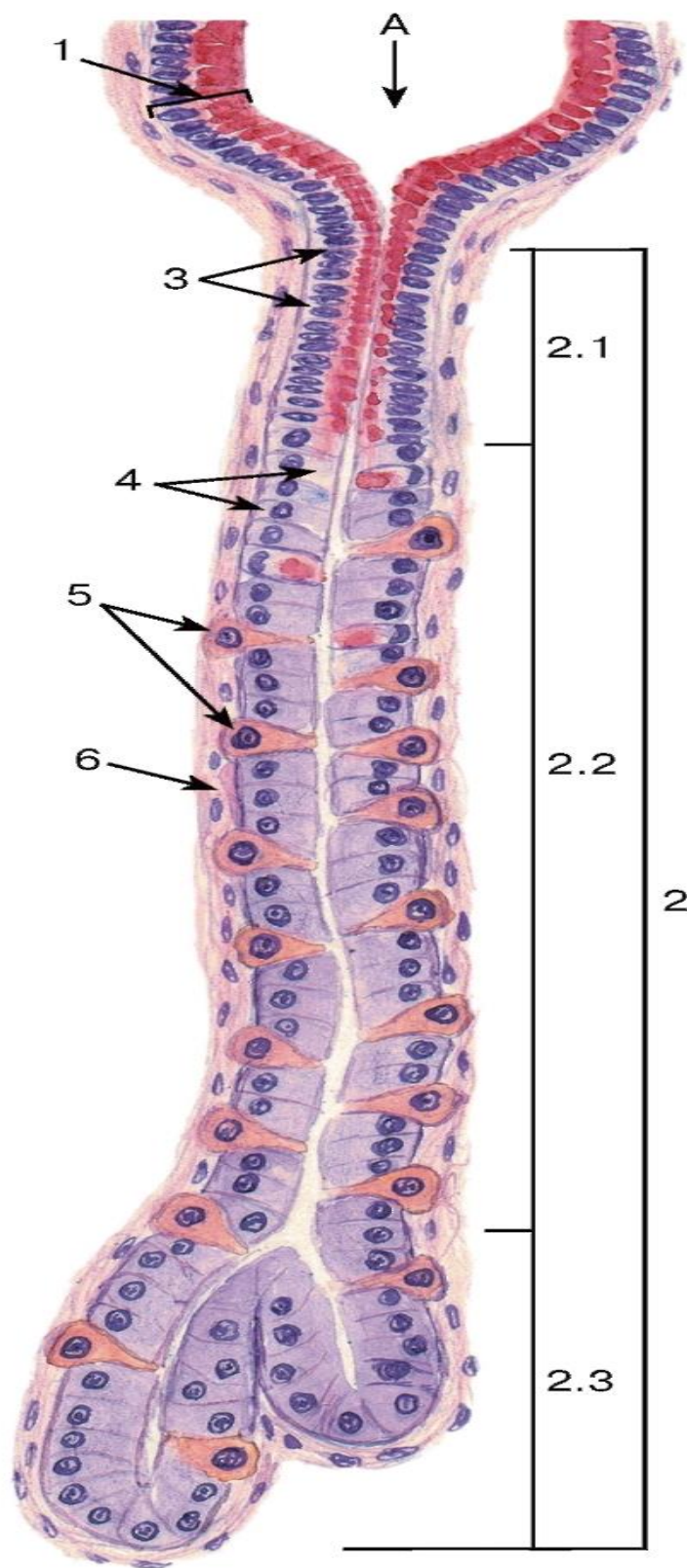


Рис. 205. Желудок.

Собственная (фундальная) железа

Окраска: ШИК-реакция и гематоксилин

А - желудочная ямочка

1 - однослойный столбчатый железистый покровный эпителий (поверхностные мукоциты);

2 - собственная (фундальная) железа: 2.1 - шейка железы, 2.2 - тело железы, 2.3 - дно железы;

3 - щечные слизистые (камбиальные) клетки;

4 - главные клетки; 5 - париетальные (обкладочные) клетки; 6 - рыхлая волокнистая соединительная ткань собственной пластинки

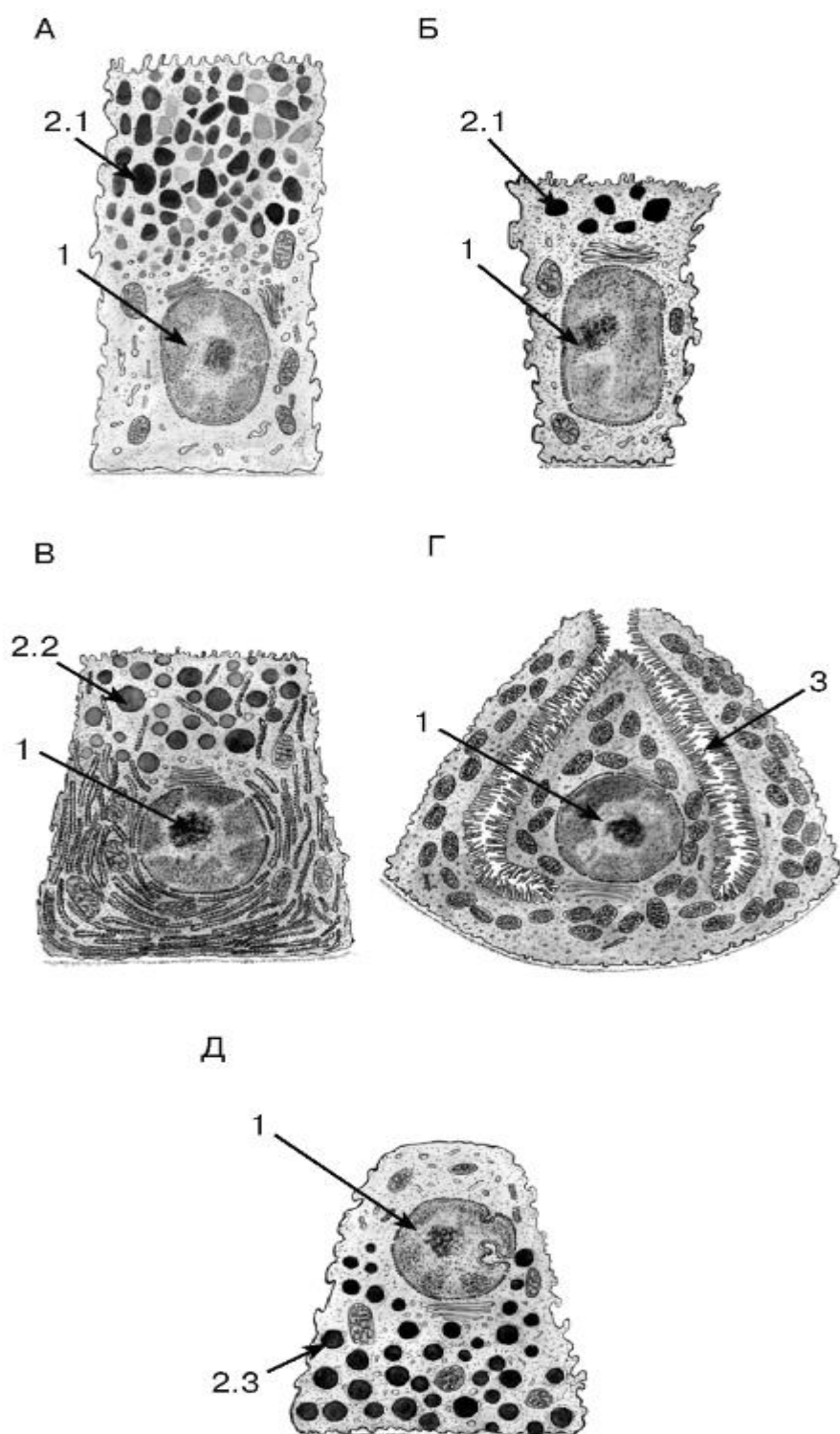


Рис. 206. Ультраструктурная организация клеток покровного эпителия и собственной железы желудка

Рисунки с ЭМФ



А - клетка покровного эпителия (поверхностный мукоцит); Б - шейная слизистая (камбиальная) клетка; В - главная клетка; Г - париетальная (обкладочная) клетка; Д - эндокриноцит

1 - ядро; 2 - секреторные гранулы: 2.1 - гранулы слизи, 2.2 - зимогенные гранулы, 2.3 - гранулы, содержащие гормоны; 3 - внутриклеточные секреторные каналцы

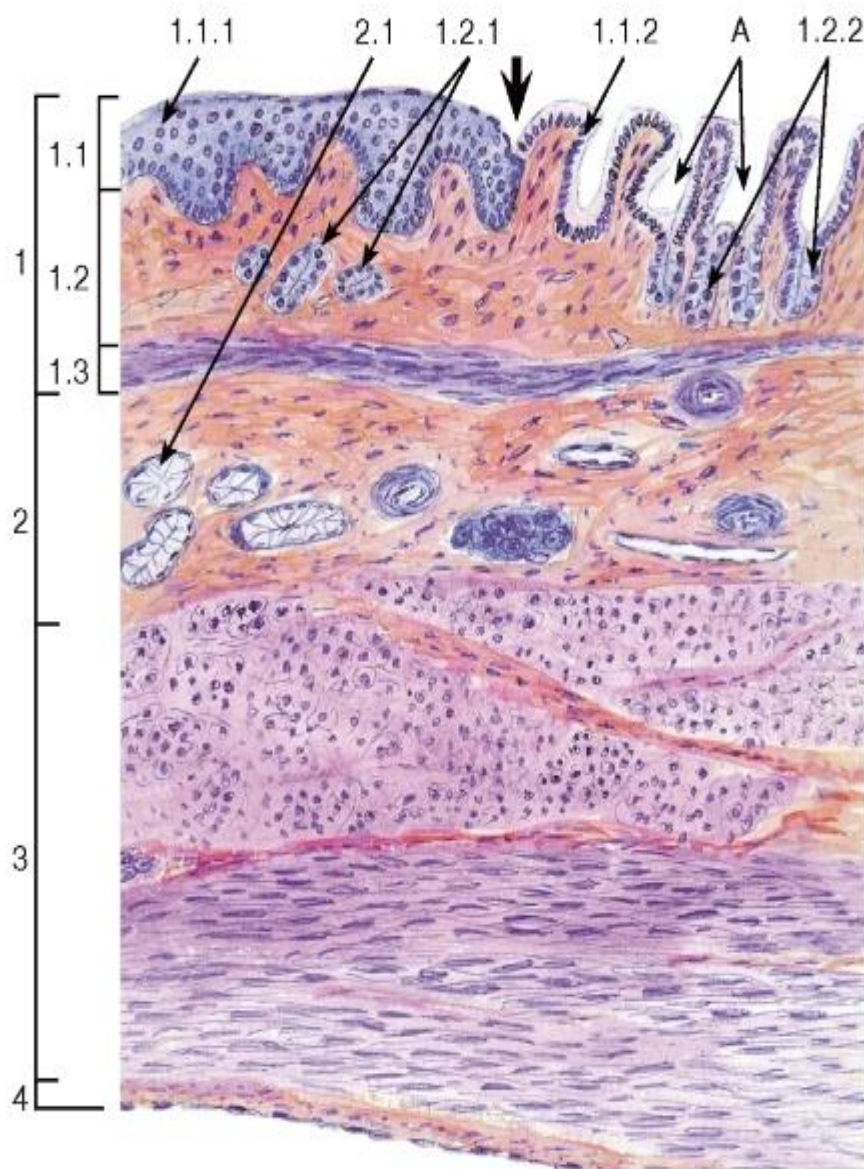


Рис. 207. Переход пищевода в желудок (продольный срез)

Окраска: гематоксилин-эозин

А - желудочные ямочки

1 - слизистая оболочка: 1.1 - эпителий, 1.1.1 - многослойный плоский неороговевающий эпителий пищевода, 1.1.2 - однослойный столбчатый железистый эпителий желудка (поверхностные мукоциты), 1.2 - собственная пластинка, 1.2.1 - кардиальные железы пищевода, 1.2.2 - кардиальные железы желудка, 1.3 - мышечная пластинка; 2 - подслизистая основа, 2.1 - концевые отделы подслизистых желез пищевода; 3 - мышечная оболочка; 4 - серозная оболочка

*Область перехода пищевода в желудок показана жирной стрелкой*

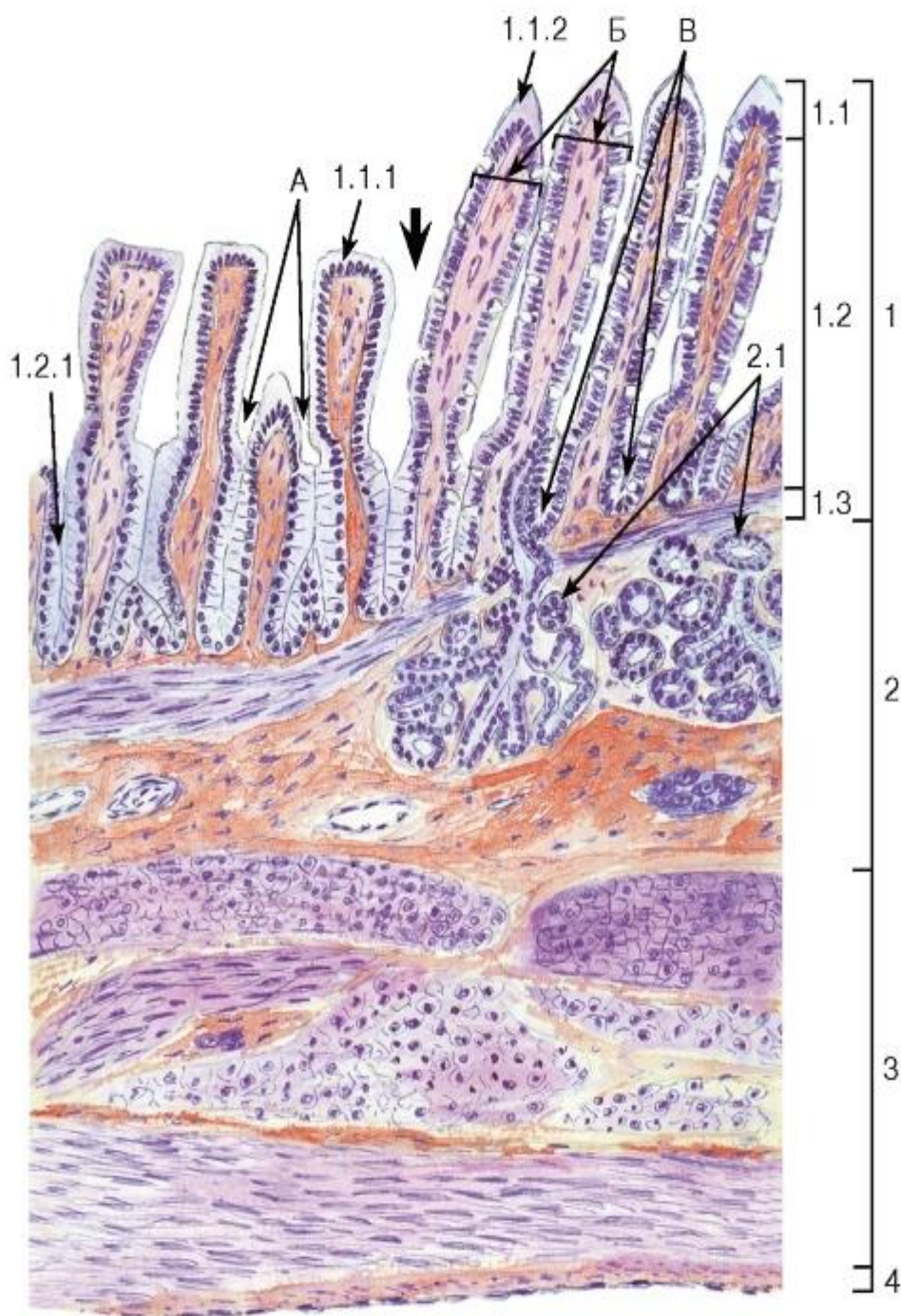


Рис. 208. Переход желудка в двенадцатиперстную кишку (продольный срез)

*Окраска: гематоксилин-эозин*

А - желудочные ямочки; Б - ворсинки двенадцатиперстной кишки; В - крипты двенадцатиперстной кишки

1 - слизистая оболочка: 1.1 - эпителий, 1.1.1 - однослойный столбчатый железистый эпителий желудка (поверхностные мукоциты), 1.1.2 - однослойный столбчатый микроворсинчатый эпителий двенадцатиперстной кишки, 1.2 - собственная пластинка, 1.2.1 - пилорические железы желудка, 1.3 - мышечная пластинка; 2 - подслизистая основа, 2.1 - концевые отделы подслизистых (бруннеровых) желез двенадцатиперстной кишки; 3 - мышечная оболочка; 4 - серозная оболочка



Область перехода желудка в двенадцатиперстную кишку показана жирной стрелкой

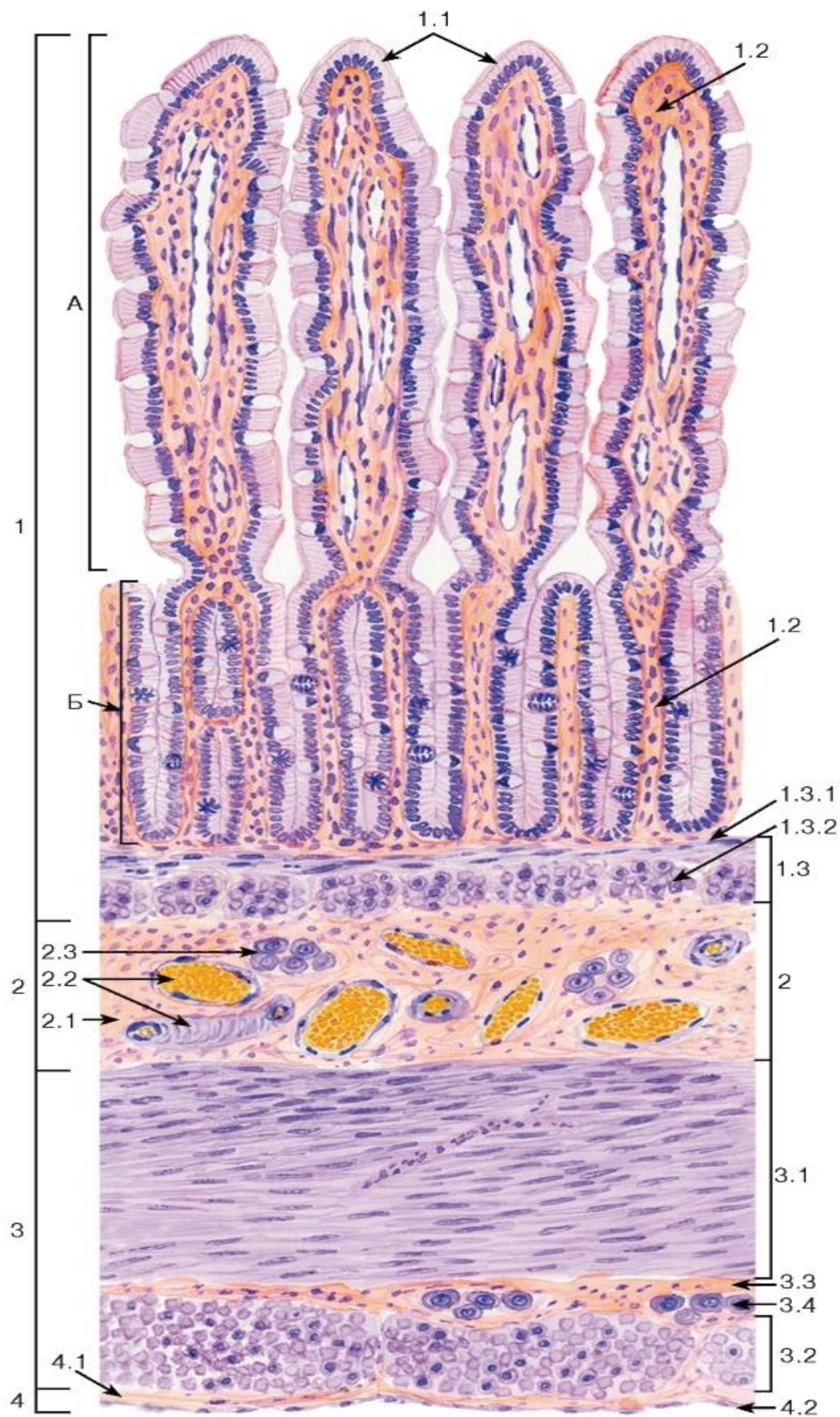


Рис. 209. Тонкая кишка (общий вид)

Окраска: гематоксилин-эозин

А - кишечная ворсинка; Б - кишечная крипта (железа)

1 - слизистая оболочка: 1.1 - однослойный столбчатый каемчатый эпителий, 1.2 - собственная пластинка, 1.3 - мышечная пластинка, 1.3.1 - внутренний циркулярный слой, 1.3.2 - наружный продольный слой, 2 - подслизистая основа, 2.1 - рыхлая волокнистая соединительная ткань, 2.2 - кровеносные сосуды, 2.3 - элементы подслизистого нервного сплетения; 3 - мышечная оболочка: 3.1 - внутренний циркулярный слой, 3.2 - наружный продольный слой, 3.3 - прослойка рыхлой волокнистой соединительной ткани, 3.4 - элементы межмышечного нервного сплетения; 4 - серозная оболочка: 4.1 - рыхлая волокнистая соединительная ткань, 4.2 - мезотелий

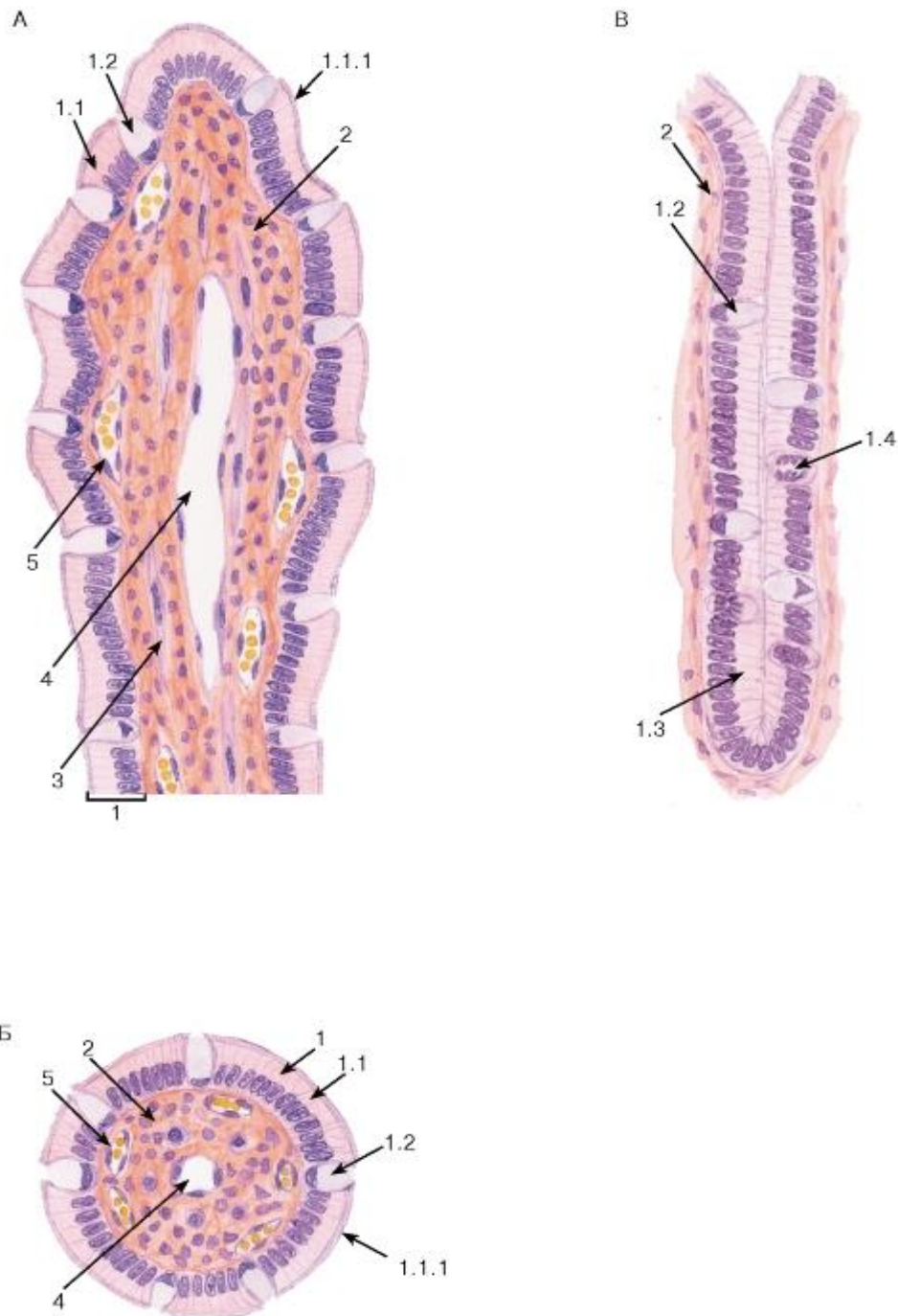


Рис. 210. Тонкая кишка. Участок слизистой оболочки - ворсинка и крипта



Окраска: гематоксилин-эозин

А - продольный срез кишечной ворсинки; Б - поперечный срез кишечной ворсинки; В - продольный срез кишечной крипты

1 - однослойный столбчатый микроворсинчатый (каемчатый) эпителий: 1.1 - микроворсинчатый эпителиоцит (энтероцит), 1.1.1 - микроворсинчатая (щеточная) каемка, 1.2 - бокаловидная клетка (экзокриноцит), 1.3 - недифференцированный (бескаемчатый) эпителиоцит, 1.4 - митоз эпителиальной клетки; 2 - рыхлая волокнистая соединительная ткань собственной пластинки; 3 - гладкие миоциты; 4 - лимфатический сосуд; 5 - кровеносный сосуд

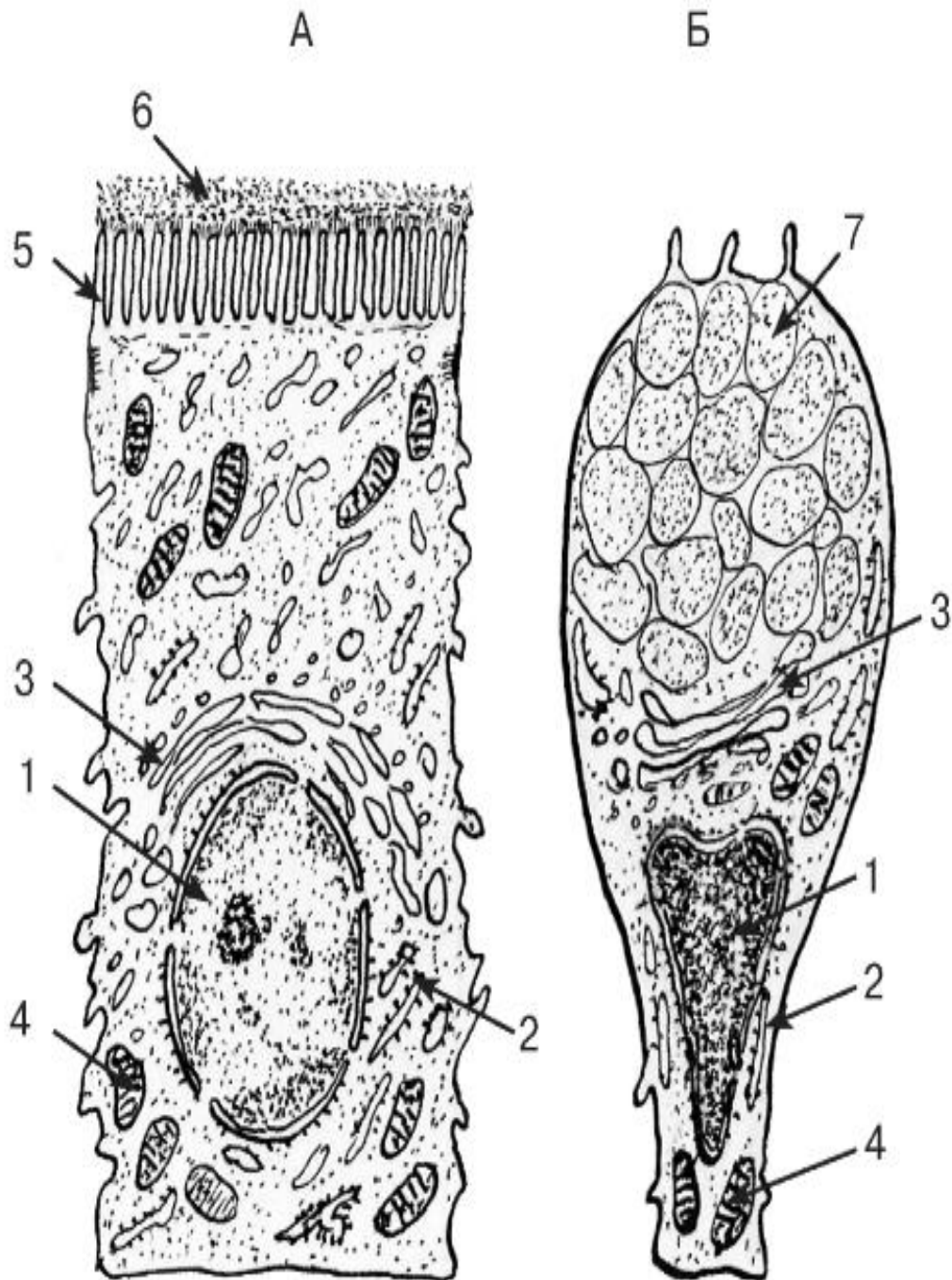


Рис. 211. Ультраструктурная организация эпителиоцитов ворсинки тонкой кишки

*Рисунки с ЭМФ*

А - столбчатый микроворсинчатый (каемчатый) эпителиоцит - энтероцит; Б - бокаловидная клетка (экзокриноцит)

1 - ядро; 2 - гранулярная эндоплазматическая сеть; 3 - комплекс Гольджи; 4 - митохондрии; 5 - микроворсинчатая (щеточная) каемка; 6 - гликокаликс; 7 - гранулы слизи

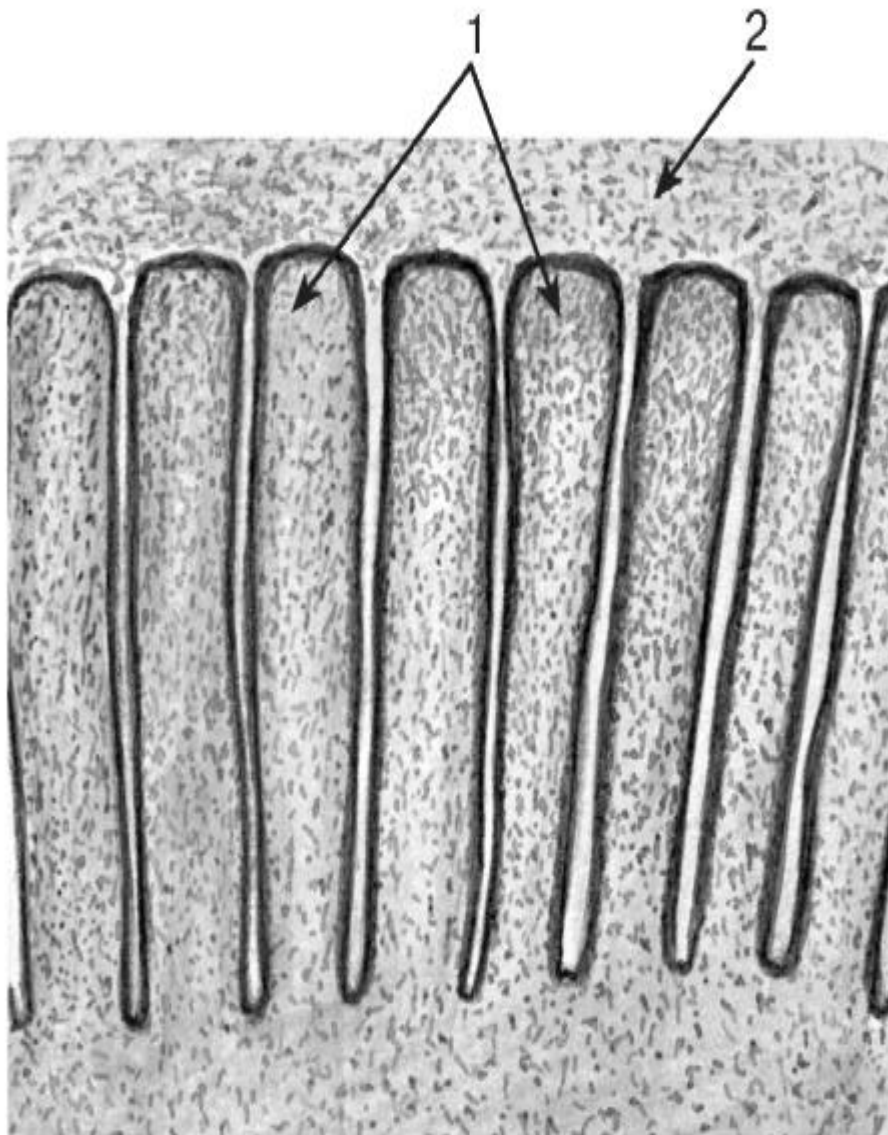


Рис. 212. Апикальная поверхность столбчатого микроворсинчатого (каемчатого) эпителиоцита тонкой кишки - энтероцита

*Рисунок с ЭМФ*

1 - микроворсинки; 2 - гликокаликс

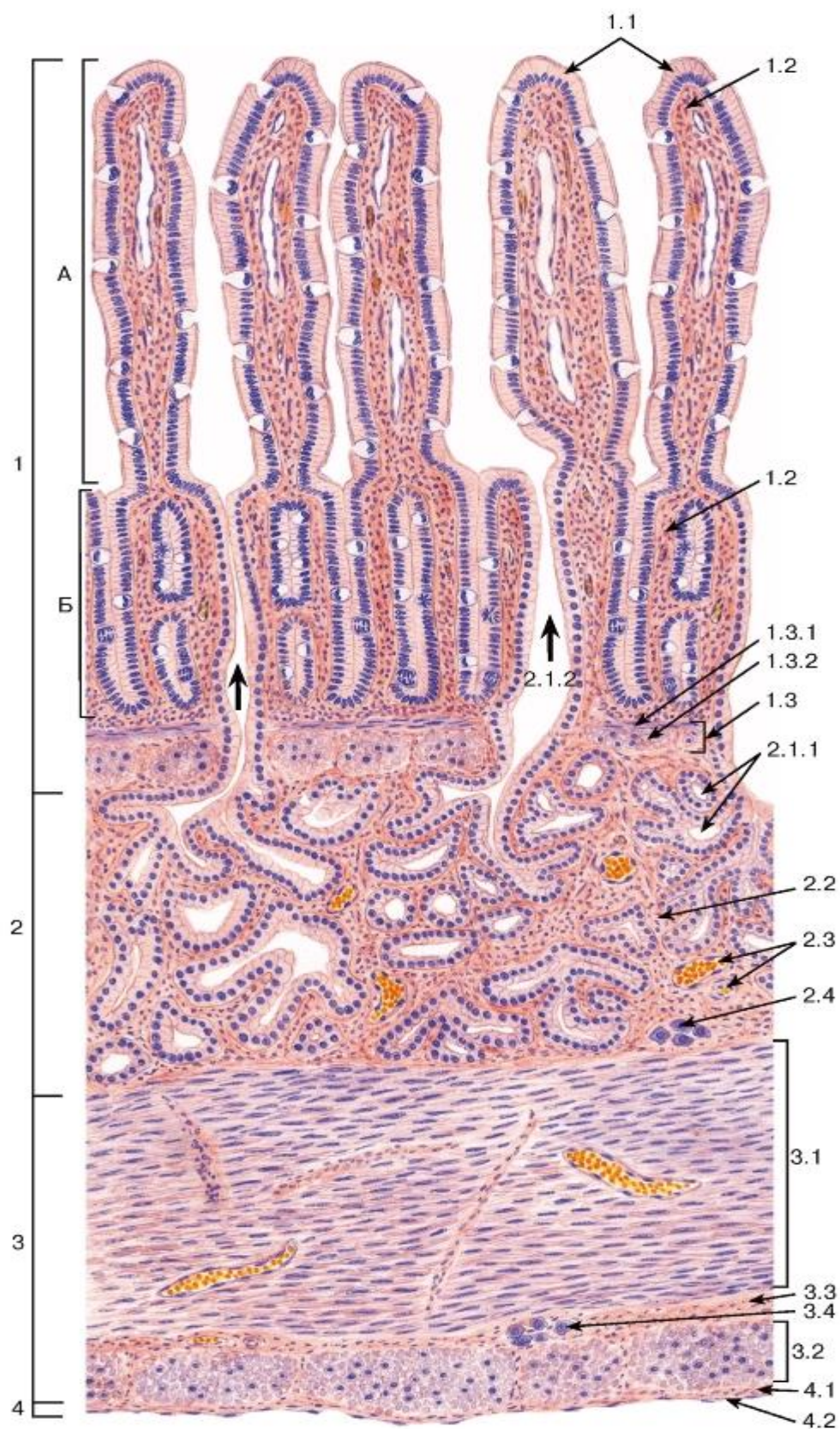


Рис. 213. Двенадцатиперстная кишка (общий вид)

Окраска:

гематоксилин-эозин

А - кишечная ворсинка; Б - кишечная крипта (железа)



1 - слизистая оболочка:

1.1 - однослойный столбчатый каемчатый эпителий,

1.2 - собственная пластинка, 1.3 - мышечная пластинка, 1.3.1 - внутренний циркулярный слой, 1.3.2 - наружный продольный слой,

2 - подслизистая основа,

2.1 - подслизистые (бруннеровы) железы, 2.1.1 - концевые отделы желез, 2.1.2 - выводные протоки желез (направление выделения секрета показано жирными стрелками), 2.2 - рыхлая волокнистая соединительная ткань, 2.3 - кровеносные сосуды, 2.4 - элементы подслизистого нервного сплетения; 3 - мышечная оболочка: 3.1 - внутренний циркулярный слой, 3.2 - наружный продольный слой,

3.3 - прослойка рыхлой волокнистой соединительной ткани, 3.4 - элементы межмышечного нервного сплетения; 4 - серозная оболочка: 4.1 - рыхлая волокнистая соединительная ткань,

4.2 - мезотелий

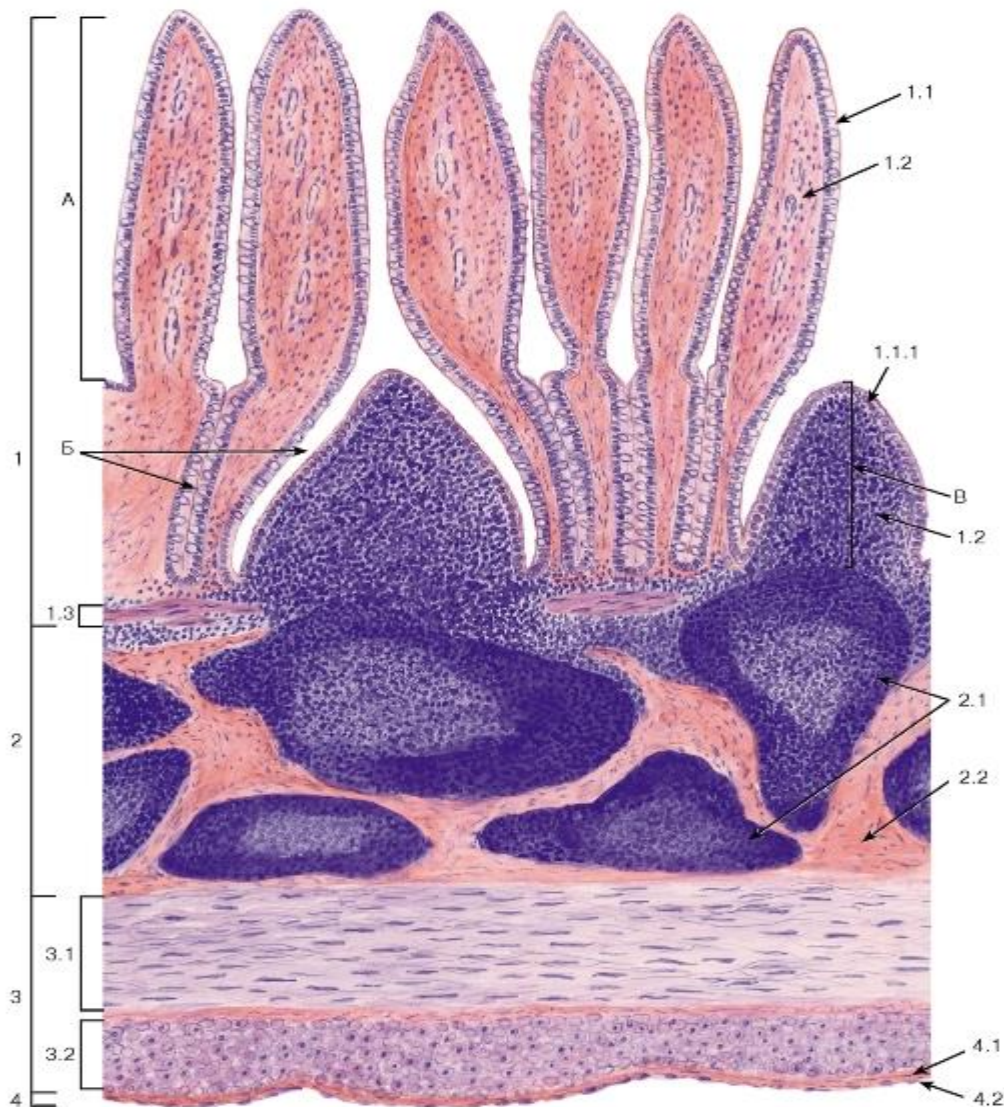


Рис. 214. Агрегированные лимфоидные узелки (пейерова бляшка) подвздошной кишки

Окраска: гематоксилин-эозин



А - кишечная ворсинка; Б - кишечные крипты (железы); В - купол (выпячивание слизистой оболочки над лимфоидным узелком)

1 - слизистая оболочка: 1.1 - однослойный столбчатый микроворсинчатый (каемчатый) эпителий, 1.1.1 - эпителий, содержащий М-клетки и дендритные клетки; 1.2 - собственная пластинка, 1.3 - мышечная пластинка, 2 - подслизистая основа, 2.1 - лимфоидные узелки, 2.2 - рыхлая волокнистая соединительная ткань; 3 - мышечная оболочка: 3.1 - внутренний циркулярный слой, 3.2 - наружный продольный слой; 4 - серозная оболочка: 4.1 - рыхлая волокнистая соединительная ткань, 4.2 - мезотелий

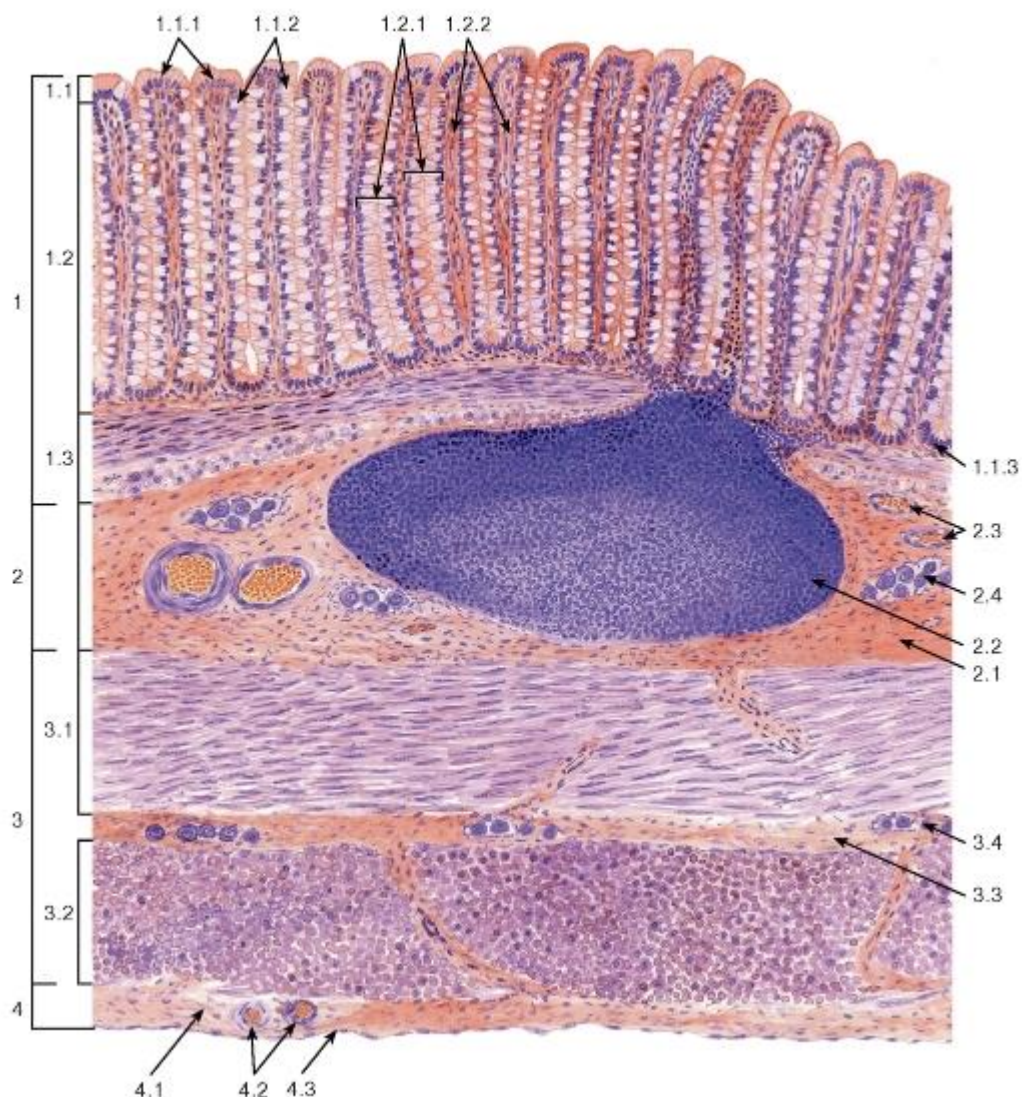


Рис. 215. Толстая кишка

Окраска: гематоксилин-эозин

1 - слизистая оболочка: 1.1 - однослойный столбчатый эпителий, 1.1.1 - столбчатые эпителиоциты (колоноциты), 1.1.2 - бокаловидные клетки (экзокриноциты), 1.1.3 - недифференцированные эпителиоциты,

1.2 - собственная пластинка, 1.2.1 - крипта, 1.2.2 - рыхлая волокнистая соединительная ткань, 1.3 - мышечная пластинка; 2 - подслизистая основа, 2.1 - рыхлая волокнистая соединительная ткань, 2.2 - солитарный лимфоидный узелок, 2.3 - кровеносные сосуды, 2.4 - элементы подслизистого нервного сплетения; 3 - мышечная оболочка: 3.1 - внутренний циркулярный слой, 3.2 - наружный продольный слой\*,

3.3 - прослойка рыхлой волокнистой соединительной ткани, 3.4 - элементы межмышечного нервного сплетения; 4 - серозная оболочка: 4.1 - рыхлая волокнистая соединительная ткань, 4.2 - кровеносные сосуды, 4.3 - мезотелий

~~\* Присутствует только на срезах, сделанных в области мышечных лент толстой кишки (*teniae coli*).~~

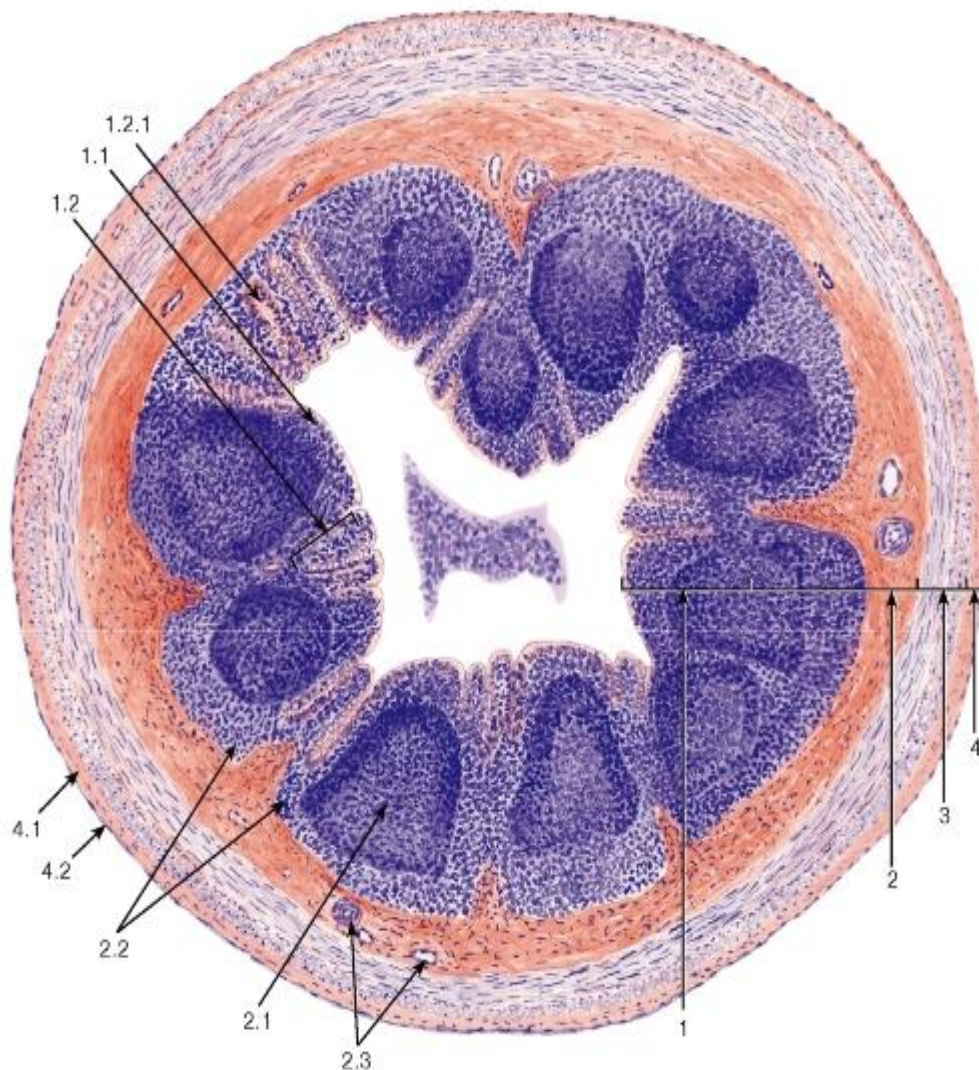


Рис. 216. Червеобразный отросток

Окраска: гематоксилин-эозин

1 - слизистая оболочка: 1.1 - однослойный столбчатый эпителий, 1.2 - собственная пластинка, инфильтрированная лимфоцитами, 1.2.1 - крипта; 2 - подслизистая основа, 2.1 - лимфоидные узелки, 2.2 - диффузные скопления лимфоцитов, 2.3 - кровеносные сосуды; 3 - мышечная оболочка; 4 - серозная оболочка: 4.1 - рыхлая волокнистая соединительная ткань, 4.2 - мезотелий

Крупные железы пищеварительного канала



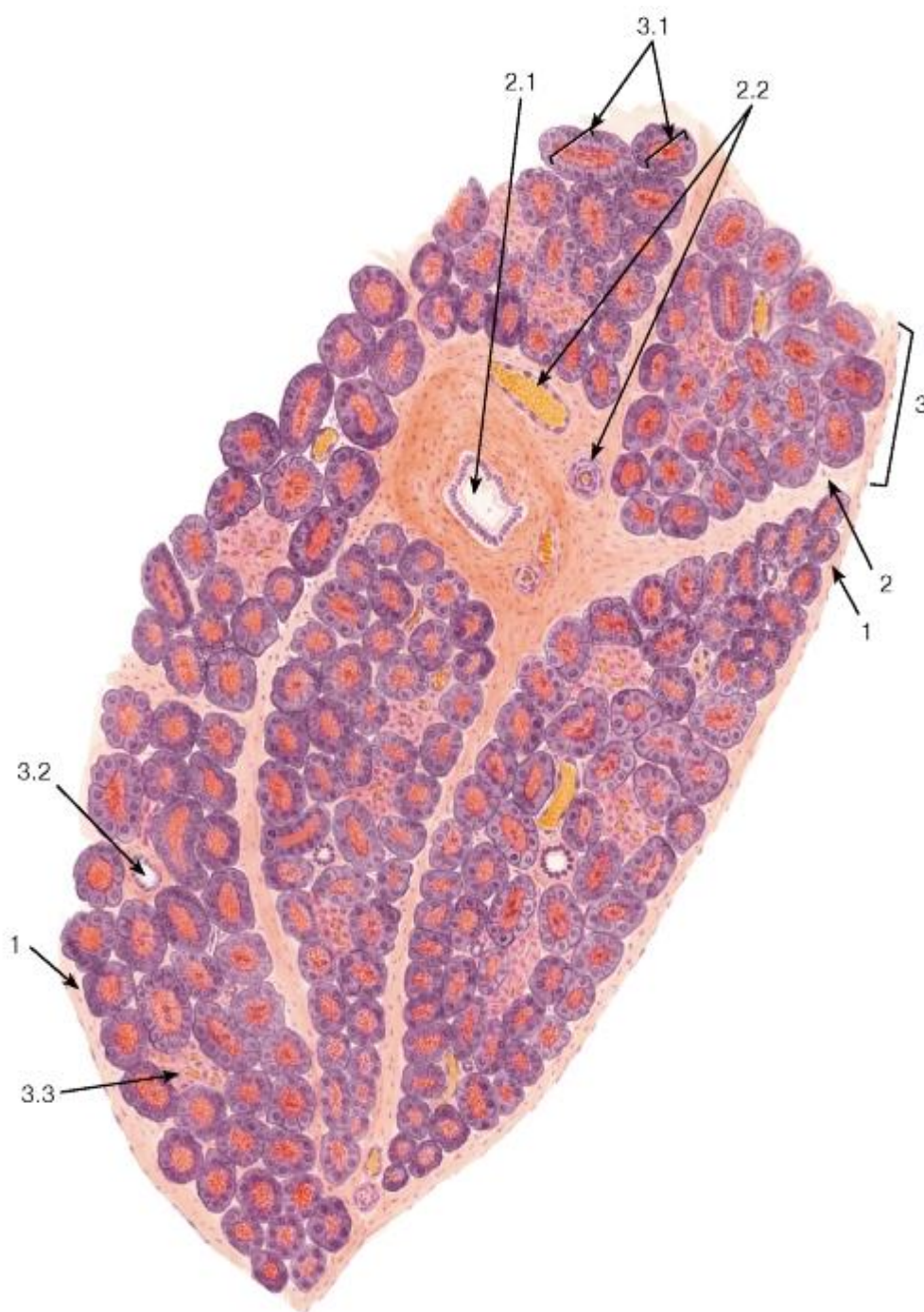


Рис. 217. Поджелудочная железа (общий вид)

*Окраска: гематоксилин-эозин*

1 - капсула; 2 - соединительнотканые междольковые перегородки: 2.1 - междольковый выводной проток, 2.2 - междольковые кровеносные сосуды; 3 - долька: 3.1 - концевые отделы (панкреатические ацинусы), 3.2 - внутридольковый выводной проток, 3.3 - панкреатический островок

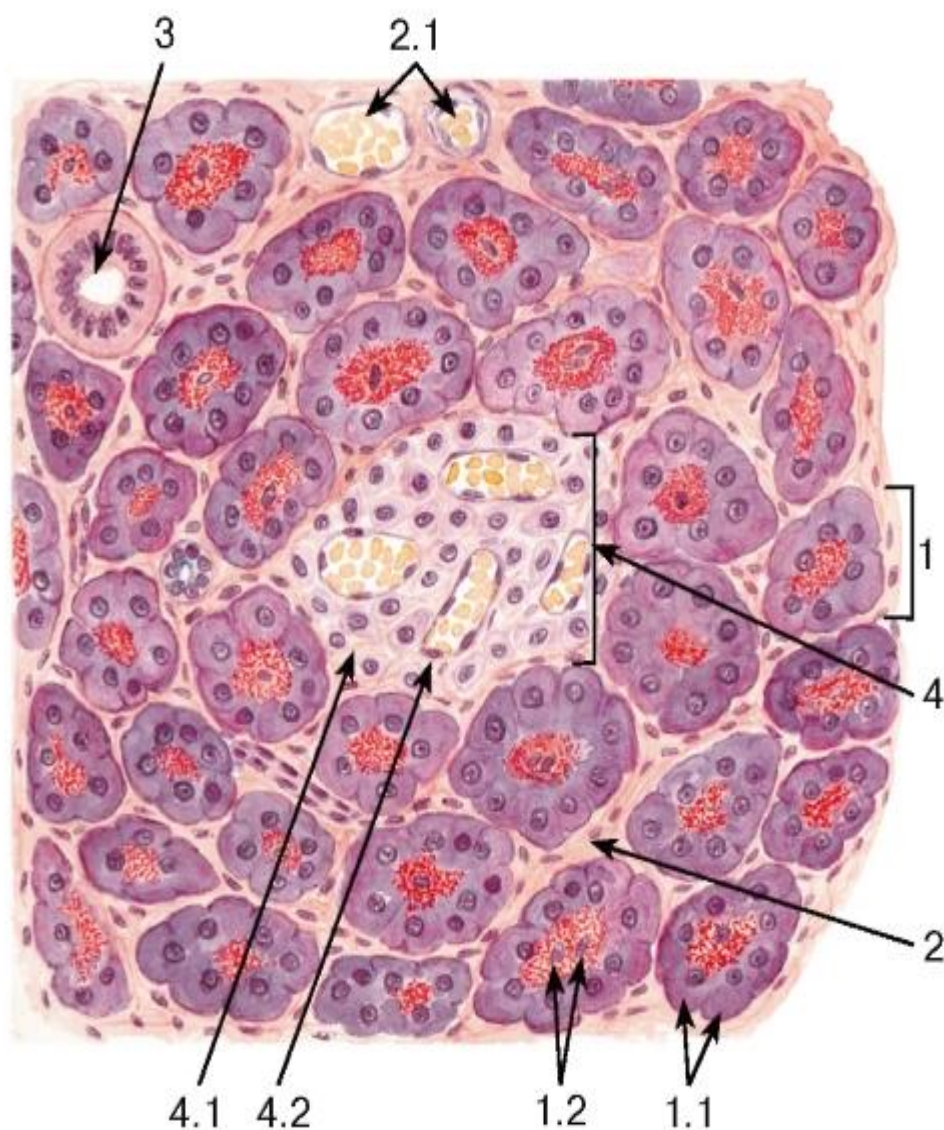


Рис. 218. Поджелудочная железа. Участок дольки

Окраска: гематоксилин-эозин

1 - концевой отдел (панкреатический ацинус): 1.1 - ацинарная клетка (экзокринный панкреатоцит), 1.2 - ядра centroацинарных клеток; 2 - соединительная ткань, окружающая ацинусы; 2.1 - кровеносные сосуды; 3 - внутридольковый проток; 4 - панкреатический островок: 4.1 - эндокриноциты, 4.2 - капилляр



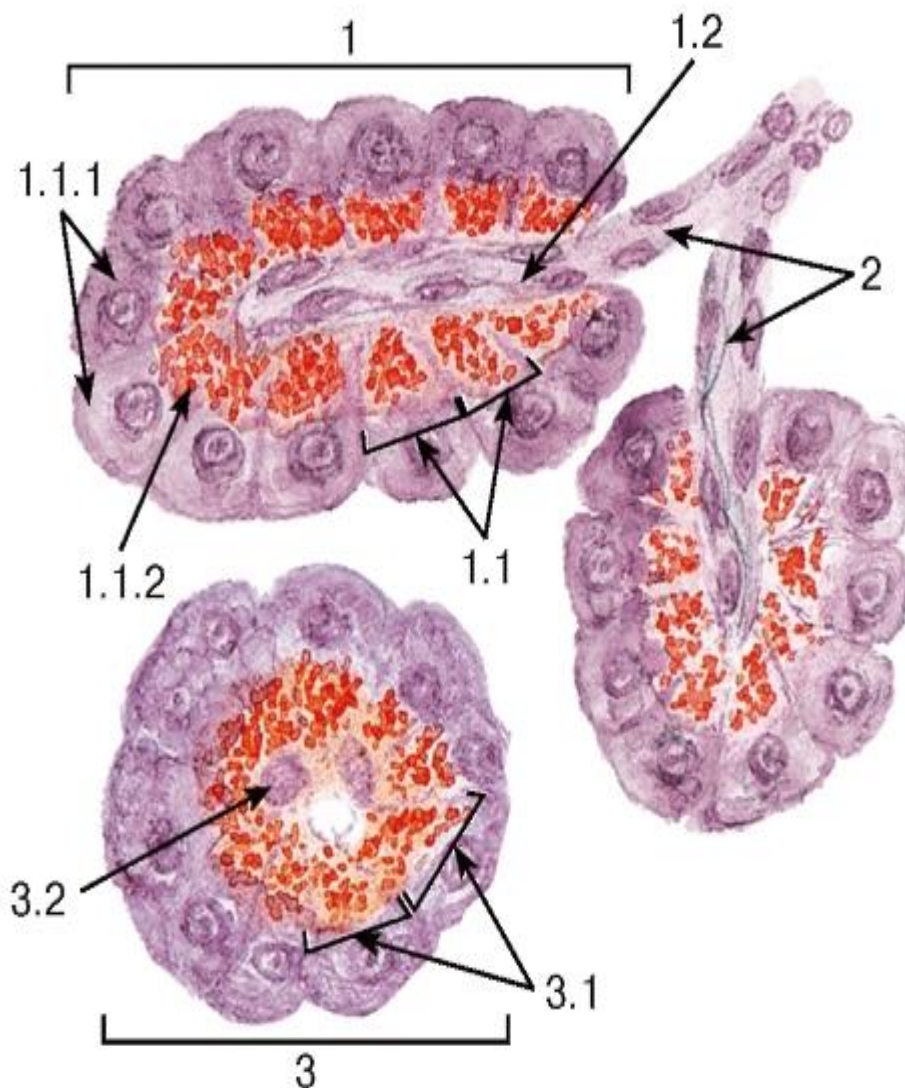


Рис. 219. Поджелудочная железа. Ацинусы и вставочные протоки

Окраска: гематоксилин-эозин

1 - продольный срез панкреатического ацинуса: 1.1 - ацинарные клетки (экзокринные панкреатоциты), 1.1.1 - гомогенная (базофильная) зона, 1.1.2 - зимогенная (оксифильная) зона, 1.2 - центроацинарные клетки; 2 - вставочные протоки; 3 - поперечный срез панкреатического ацинуса: 3.1 - ацинарные клетки, 3.2 - ядра центроацинарных клеток

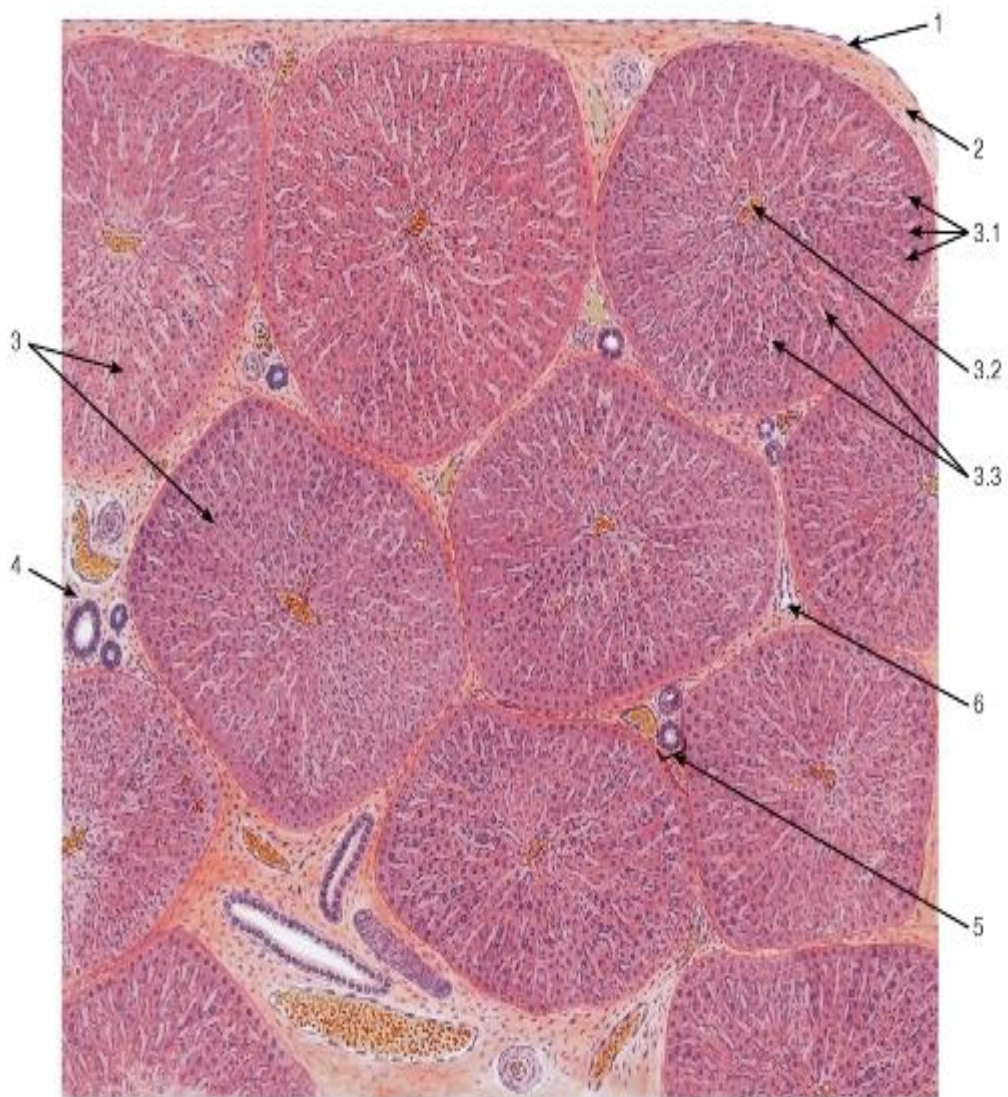


Рис. 220. Печень свиньи\* (общий вид)

*Окраска: гематоксилин-эозин*

1 - мезотелий; 2 - соединительнотканная (глиссонова) капсула; 3 - печеночные дольки: 3.1 - пластинки гепатоцитов, 3.2 - центральная вена, 3.3 - синусоидные капилляры; 4 - междольковая соединительная ткань; 5 - печеночная триада; 6 - поддольковая (собирающая) вена

\* С выраженной дольчатой структурой и значительным развитием соединительной ткани.



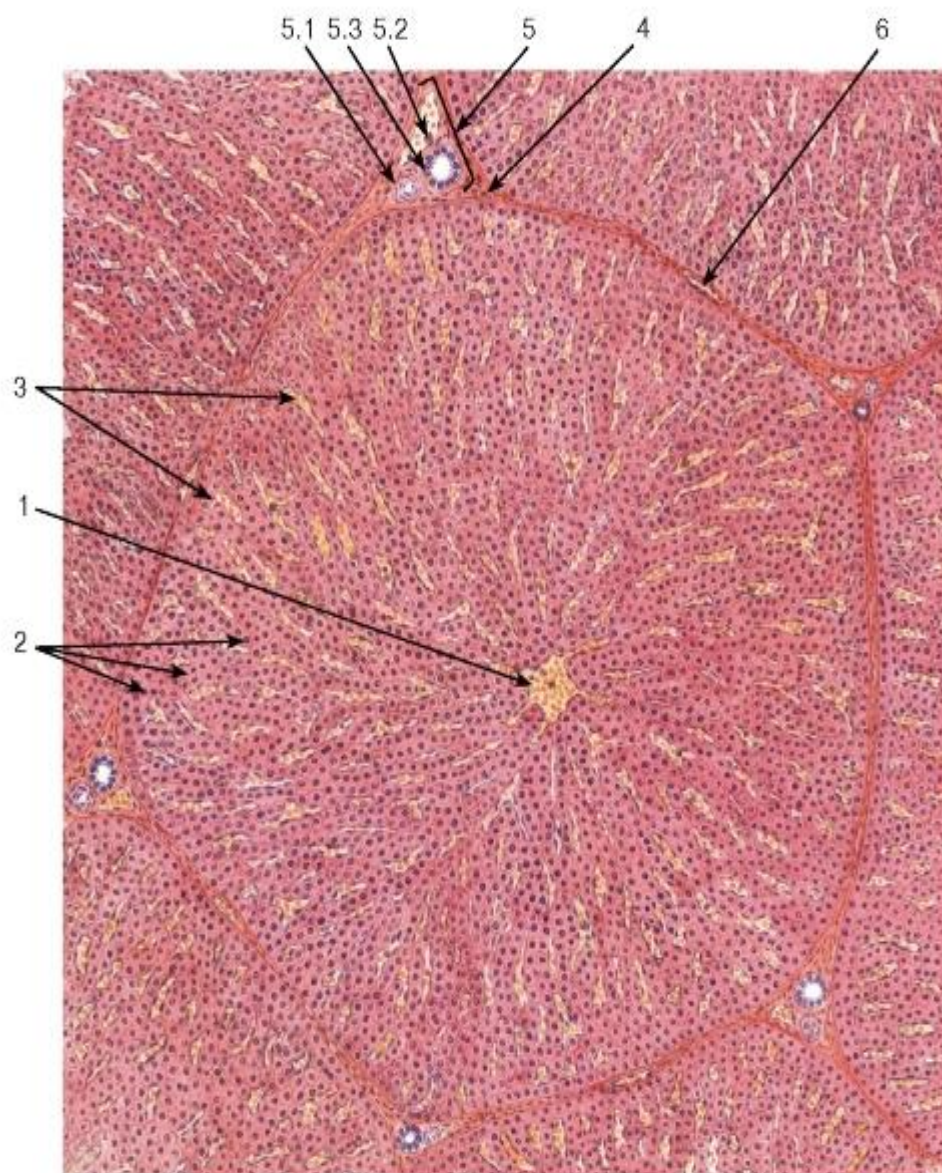


Рис. 221. Печень человека\*. Долька

Окраска: гематоксилин-эозин

1 - центральная вена; 2 - пластинки гепатоцитов; 3 - синусоидные капилляры; 4 - междольковая соединительная ткань; 5 - печеночная триада: 5.1 - междольковая артерия, 5.2 - междольковая вена, 5.3 - междольковый желчный проток; 6 - поддольковая (собирающая) вена

\* Со слабо выраженной дольчатой структурой и незначительным развитием соединительной ткани.

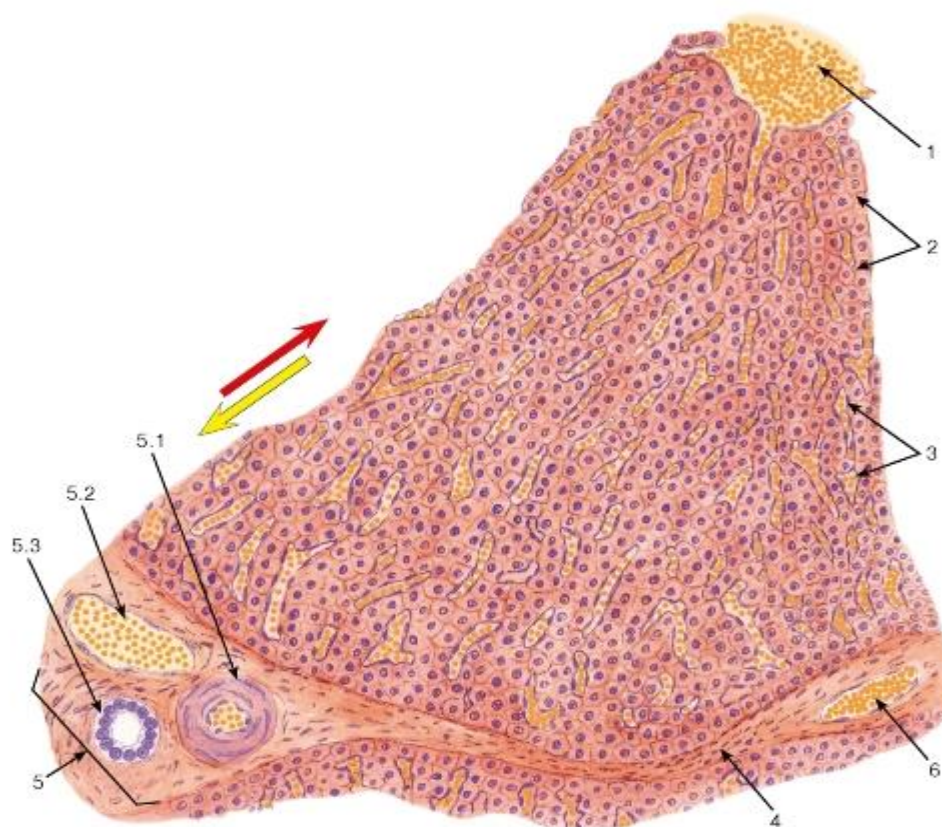


Рис. 222. Печень человека. Участок дольки и печеночная триада

Окраска: гематоксилин-эозин

1 - центральная вена; 2 - пластинки гепатоцитов; 3 - синусоидные капилляры; 4 - междольковая соединительная ткань; 5 - печеночная триада: 5.1 - междольковая артерия, 5.2 - междольковая вена, 5.3 - междольковый желчный проток; 6 - поддольковая (собирающая) вена

Красная стрелка указывает направление тока смешанной крови по синусоидным гемокапиллярам от периферии дольки к центральной вене; желтая стрелка указывает направление тока желчи по желчным капиллярам от центра дольки к ее периферии

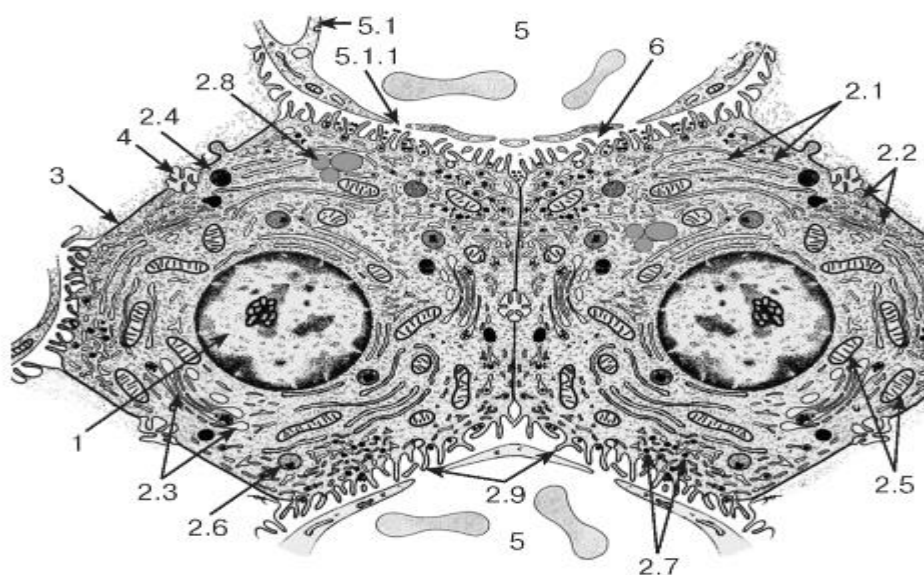


Рис. 223. Ультраструктурная организация гепатоцитов



*Рисунок с ЭМФ*

1 - ядро; 2 - цитоплазма: 2.1 - цистерны гранулярной эндоплазматической сети, 2.2 - цистерны агранулярной эндоплазматической сети, 2.3 - комплекс Гольджи, 2.4 - лизосома, 2.5 - митохондрии, 2.6 - пероксисома, 2.7 - глыбки гликогена, 2.8 - липидные капли, 2.9 - микроворсинки; 3 - граница соседних гепатоцитов; 4 - желчный капилляр (каналец); 5 - синусоидным капилляр: 5.1 - эндотелиоцит, 5.1.1 - поры в цитоплазме эндотелиоцита; 6 - перисинусоидное пространство (Диссе)

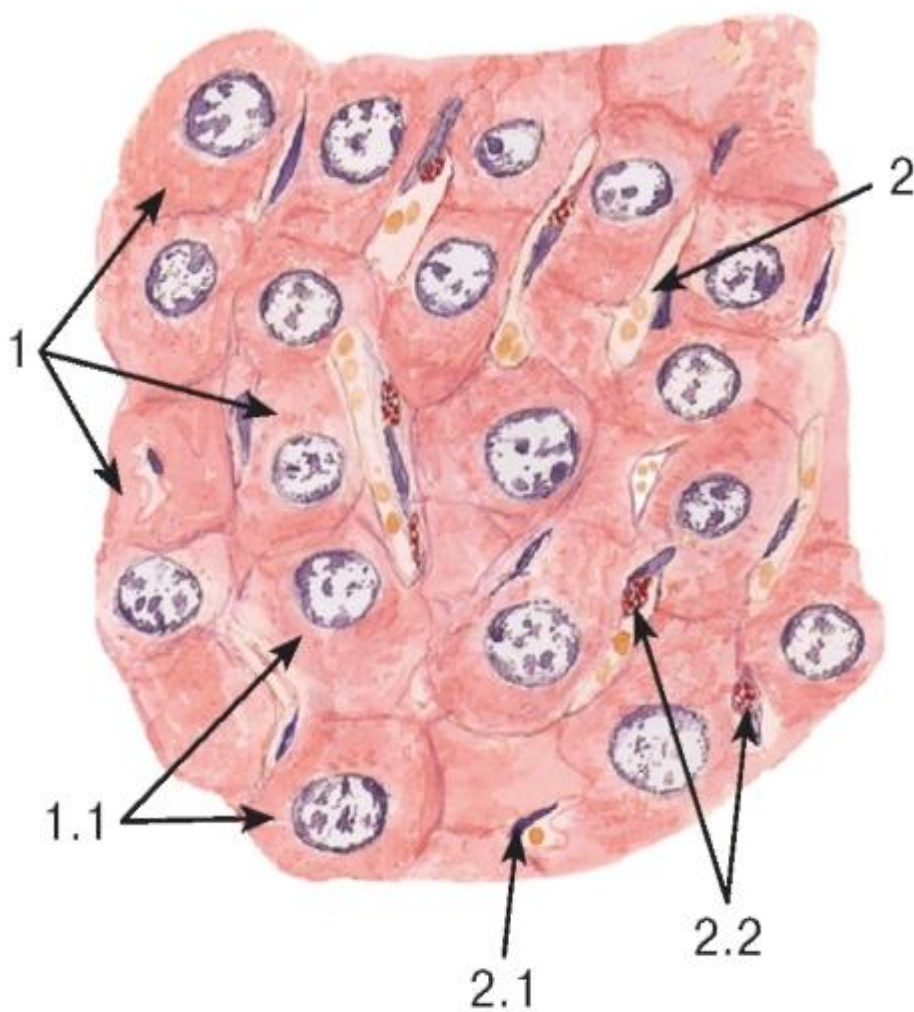


Рис. 224. Участок печеночной дольки после прижизненного введения животному кармина

*Окраска: гематоксилин-эозин*

1 - пластинки гепатоцитов: 1.1 - гепатоциты; 2 - синусоидным капилляр: 2.1 - эндотелий, 2.2 - звездчатые макрофаги (клетки Купфера) с гранулами красителя в цитоплазме

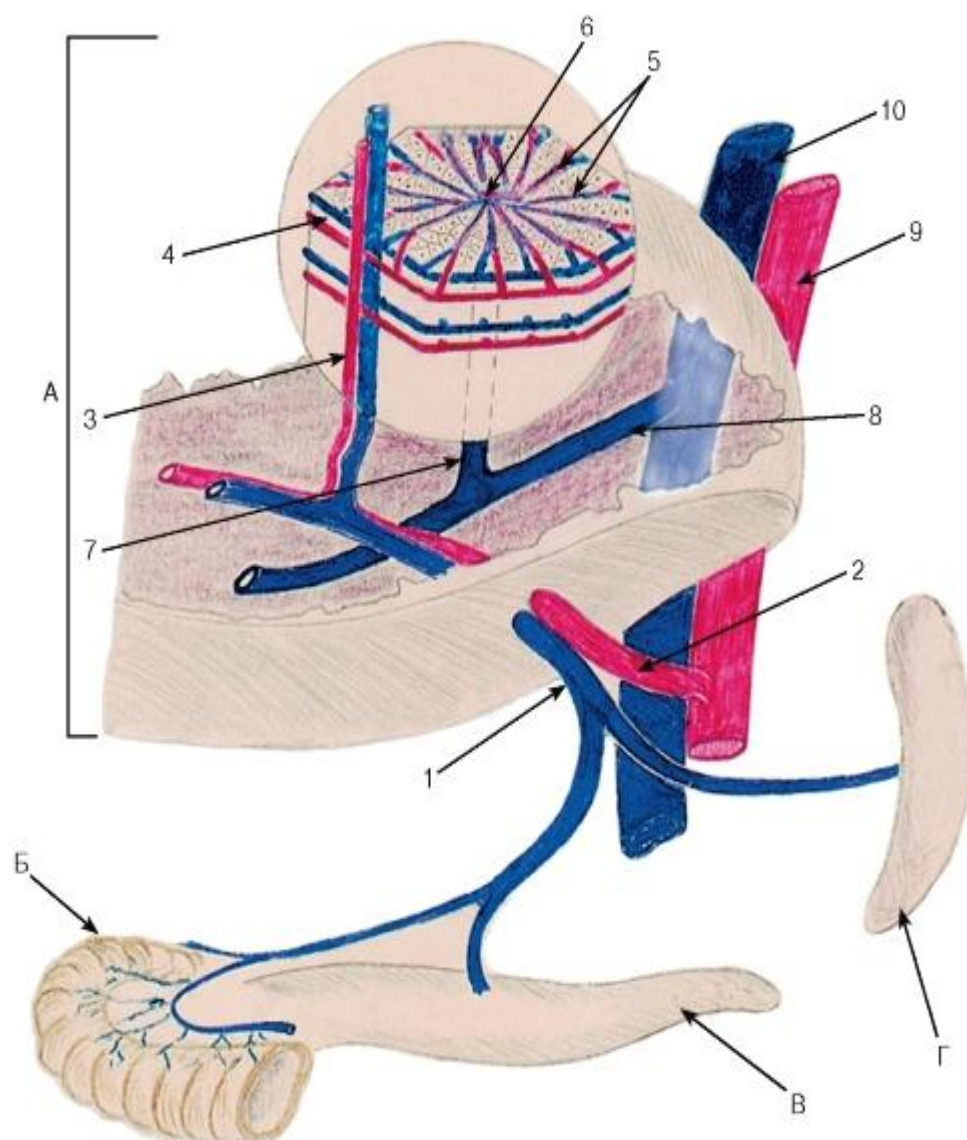


Рис. 225. Схема кровообращения в печени

А - печень; Б - кишка; В - поджелудочная железа; Г - селезёнка

1 - воротная вена; 2 - печеночная артерия; 3 - междольковые артерия и вена; 4 - околodольковые артерия и вена; 5 - синусоидные капилляры; 6 - центральная вена; 7 - поддольковая (собирательная) вена; 8 - печеночная вена; 9 - брюшная аорта; 10 - нижняя полая вена

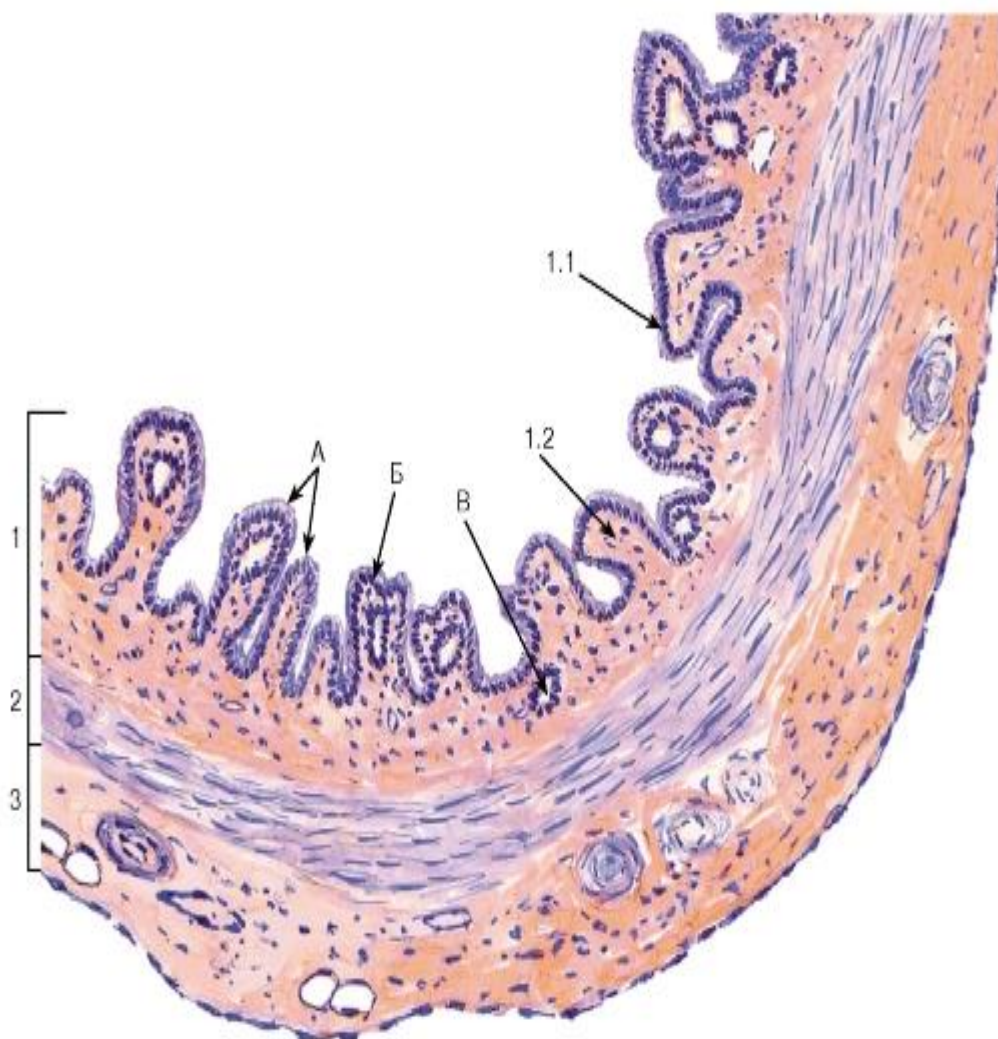


Рис. 226. Желчный пузырь (общий вид)

Окраска: гематоксилин-эозин

А - складки слизистой оболочки; Б - анастомоз складок слизистой оболочки; В - крипты слизистой оболочки (дивертикулы)

1 - слизистая оболочка: 1.1 - однослойный столбчатый микроворсинчатый (каемчатый) эпителий, 1.2 - собственная пластинка; 2 - волокнисто-мышечная оболочка; 3 - серозная оболочка



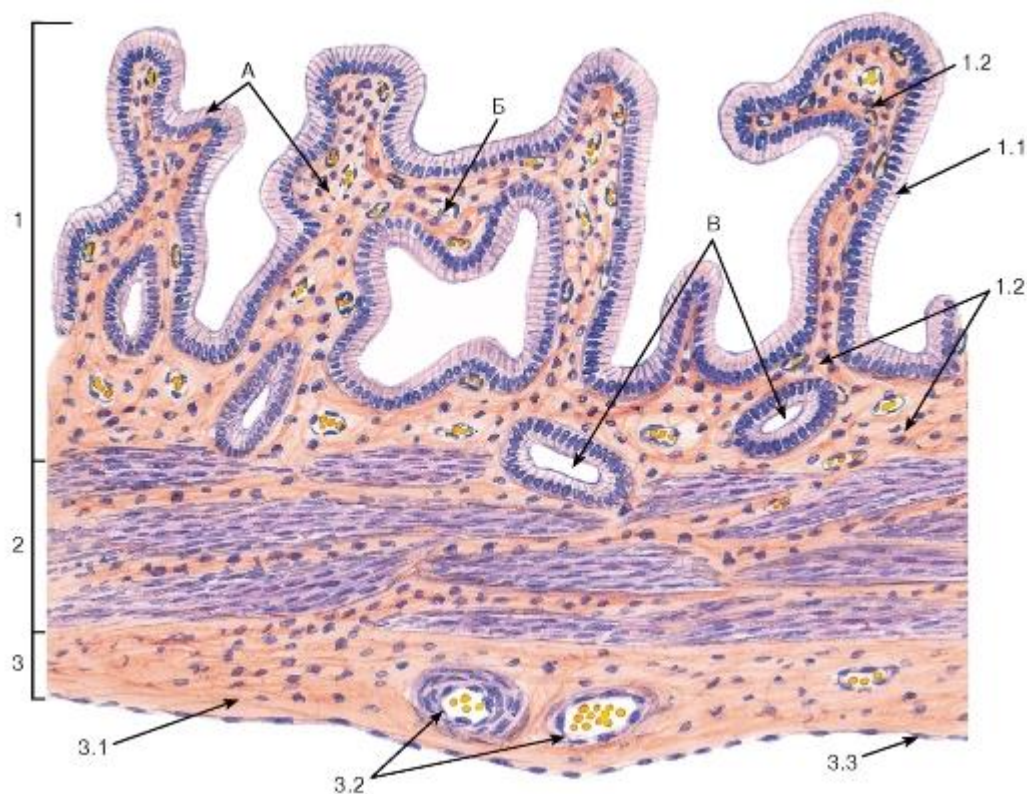


Рис. 227. Желчный пузырь (участок стенки)

Окраска: гематоксилин-эозин

А - складки слизистой оболочки; Б - анастомоз складок слизистой оболочки; В - крипты слизистой оболочки (дивертикулы)

1 - слизистая оболочка: 1.1 - однослойный столбчатый микроворсинчатый (каемчатый) эпителий, 1.2 - собственная пластинка; 2 - волокнисто-мышечная оболочка; 3 - серозная оболочка: 3.1 - рыхлая волокнистая соединительная ткань, 3.2 - кровеносные сосуды, 3.3 – мезотелий

## ГЛАВА 14. ОРГАНЫ ДЫХАТЕЛЬНОЙ СИСТЕМЫ

Органы дыхательной системы обеспечивают функцию *внешнего дыхания (газообмен)*, которая осуществляется в *респираторном отделе легкого*. Вдыхаемый воздух попадает в респираторный отдел *повоздухоносным путем*, где он очищается от пыли и микроорганизмов, нагревается и увлажняется. Его состав анализируется рецепторами в слизистой оболочке, образующими скопления в *органе обоняния* и *внеэпителиальных тельцах легкого*. Все указанные функции непосредственно связаны с процессом дыхания. К *недыхательным функциям* относятся: депонирование крови, регуляция ее свертывания, фильтрация частиц из крови, метаболическая, эндокринная и иммунная.

### 14.1 Воздухоносные пути

Воздухоносные пути обеспечивают непрерывное поступление воздуха в респираторный отдел легкого и включают полость носа, придаточные пазухи носа, носоглотку, гортань, трахею, бронхи, бронхиолы и терминальные бронхиолы. Спаданию стенки воздухоносных путей при вдохе препятствует наличие жесткого (костного или хрящевого), а в дистальных отделах - эластического каркаса, к которому прикрепляется слизистая оболочка. Воздухоносные пути выстланы *дыхательной (респираторной)*



*слизистой оболочкой*. В последней много сосудов (участвуют в регуляции температуры и влажности воздуха); в собственной пластинке слизистой оболочки, а также в подслизистой основе присутствуют многочисленные железы, вырабатывающие слизь (в совокупности с реснитчатым эпителием она обеспечивает удаление пыли и микроорганизмов из дыхательных путей). В состав дыхательной слизистой оболочки входят *дыхательный (респираторный) эпителий* и *собственная пластинка слизистой оболочки*.

Дыхательный (респираторный) эпителий - *однослойный многорядный столбчатый реснитчатый* (в самых дистальных отделах - *кубический реснитчатый*). У человека в нем выявляются эпителиальные клетки 6 основных типов: 1) базальные, 2) вставочные, 3) реснитчатые, 4) бокаловидные, 5) щеточные, 6) бронхиолярные экзокриноциты (клетки Клара), 7) эндокринные клетки (см. рис. 36, 236 и 240). Помимо эпителиальных клеток, в дыхательном эпителии содержатся лимфоциты и дендритные клетки. Описание эпителиальных клеток первых 4 типов приведено в разделе «Эпителиальные ткани» (см. с. 31).

*Щеточные клетки* дыхательного эпителия сходны с одноименными клетками в различных органах пищеварительной системы. Их апикальная поверхность, обращенная в просвет органов дыхательной системы, покрыта многочисленными длинными и толстыми микроворсинками, а на базальной - имеются синапсы чувствительных нервных волокон (см. рис. 236). Предполагают, что эти клетки играют роль хеморецепторов.

*Бронхиолярные экзокриноциты* (клетки Клара) встречаются в терминальных и респираторных бронхиолах. В их куполообразных апикальных частях накапливаются плотные гранулы, содержимое которых выделяется в просвет апокринным и/или мерокринным механизмом (см. рис. 240). Предполагают, что эти клетки вырабатывают компоненты сурфактанта (см. ниже). В них значительно развита гранулярная и, особенно, агранулярная эндоплазматическая сеть, содержащая ферменты, которые участвуют в процессах детоксикации химических соединений.

*Эндокринные клетки* дыхательного эпителия также сходны с одноименными клетками в различных органах пищеварительной системы. Они являются частью диффузной эндокринной системы, предположительно выполняют хемо- и барорецепторную функции и относятся к нескольким типам. В их базальной части находятся секреторные гранулы (см. рис. 236), в которых содержится ряд пептидных гормонов и биоаминов, влияющих на тонус мышечных клеток в стенке воздухоносных путей и активность секреторных клеток. Эндокринные клетки выявляются с помощью специальных окрасок или иммуногистохимическими методами. Их относительное содержание в эпителии воздухоносных путей нарастает в дистальном направлении. В воздухоносных путях, в особенности в их дистальных участках, эндокринные клетки располагаются в *составе эпителиальных телец* - внутриэпителиальных компактных овальных образований, в которых они окружены нервными волокнами.

*Дендритные клетки* - специализированные подвижные антиген-представляющие клетки костномозгового происхождения. Их длинные ветвящиеся отростки проникают между эпителиальными клетками. Способны захватывать, перерабатывать антигены и представлять их лимфоцитам (для выполнения последней функции они обычно мигрируют в лимфоидные органы). Выявляются специальными методами.

*Внутриэпителиальные лимфоциты* - Т-клетки, преимущественно с фенотипом супрессоры/цитотоксические клетки. Они обеспечивают иммунную защиту, вырабатывают ряд цитокинов.

Механизм очищения слизистой оболочки воздухоносных путей от частиц пыли и микроорганизмов, оседающих на ее поверхности при прохождении воздуха -

*мукоцилиарный транспорт.* Частицы прилипают к слизи, покрывающей поверхность эпителия, и удаляются из дыхательной системы вследствие постоянного перемещения слизи реснитчатым эпителием в направлении глотки, где она проглатывается и попадает в пищеварительный тракт.

#### 14.2 Полость носа

Полость носа состоит из *преддверия носа* и собственно носовой полости, которая включает *дыхательную часть* и *обонятельную область*.

Преддверие носа - передняя расширенная часть полости носа - выстлана кожей с щетинковыми волосами и сальными железами (*кожная часть*). Дистально эпителий из многослойного ороговевающего превращается в неороговевающий, волосы и железы исчезают (*переходная часть*).

Дыхательная часть собственно полости носа выстлана *дыхательной слизистой оболочкой*, образованной *дыхательным эпителием* и *собственной пластинкой*, прикрепляющейся к надхрящнице или надкостнице (рис. 228).

*Эпителий* - однослойный *многорядный* *столбчатый* *реснитчатый* содержит *многоклеточные* *эндоэпителиальные* *железы*, которые, как и бокаловидные клетки, вырабатывают слизь.

*Собственная пластинка* образована рыхлой соединительной тканью с высоким содержанием лимфоцитов, плазматических и тучных клеток; встречаются лимфоидные узелки. В собственной пластинке содержатся также белковые, слизистые и смешанные концевые отделы *носовых желез* и особые тонкостенные венозные сосуды большого объема (*лакуны*), образующие *пещеристый слой* (*пещеристое сплетение раковины*), который обеспечивает согревание вдыхаемого воздуха (см. рис. 228).

Обонятельная область расположена в крыше носовой полости, в верхней трети носовой перегородки и верхней носовой раковины. Она выстлана *обонятельной слизистой оболочкой*, состоящей из *обонятельного эпителия* и *собственной пластинки* (рис. 229).

*Обонятельный эпителий* - однослойный *многорядный* *столбчатый*, значительно выше, чем респираторный. В нем отсутствуют бокаловидные клетки и многоклеточные эндоэпителиальные железы. Он содержит клетки трех типов:

*Обонятельные нейросенсорные эпителиоциты* - высокие столбчатые клетки с ядром, смещенным к базальному концу. Их аксон образует *обонятельное нервное волокно*, а дендрит на конце расширен, образуя *обонятельную булаву* (*луковицу дендрита*), от которой параллельно поверхности эпителия отходят длинные неподвижные *обонятельные реснички* (рис. 230), содержащие рецепторы пахучих веществ.

*Поддерживающие эпителиоциты* - высокие столбчатые клетки с центрально расположенным ядром, пигментными включениями в цитоплазме и многочисленными микроворсинками на апикальной поверхности.

*Базальные эпителиоциты* - мелкие малодифференцированные; среди них содержатся *обонятельные стволовые клетки*. Способны давать начало как рецепторным, так и поддерживающим клеткам.

*Собственная пластинка* образована соединительной тканью и содержит концевые отделы *обонятельных желез* (Боумена), выделяющих водянистый белково-слизистый секрет на поверхность обонятельного эпителия, где он омывает обонятельные реснички и растворяет пахучие вещества. В ней располагаются также пучки аксонов рецепторных клеток (*обонятельные нити*) и венозное сплетение, развитое значительно слабее, чем в дыхательной части.

### 14.3 Трахея

Трахея представляет собой гибкий трубчатый орган, соединяющий гортань с бронхами; ее стенка образована *слизистой оболочкой, подслизистой основой, волокнисто-мышечно-хрящевой и адвентициальной оболочками* (рис. 231 и 232).

Слизистая оболочка включает *эпителий и собственную пластинку*. Эпителий - дыхательный (респираторный) - *однослойный многорядный столбчатый реснитчатый*, располагается на толстой базальной мембране. Собственная пластинка образована рыхлой волокнистой тканью с высоким содержанием продольно расположенных эластических волокон и мелкими пучками циркулярно идущих гладких мышечных клеток; мышечная пластинка отсутствует. Могут встречаться отдельные лимфоидные узелки.

Подслизистая основа также образована рыхлой тканью; она содержит концевые отделы белковослизистых *желез трахеи*, в особенности, в задних и боковых отделах органа и между хрящевыми кольцами. Их секрет выводится на поверхность эпителия.

Волокнисто-мышечно-хрящевая оболочка образована *гиалиновыми хрящами трахеи*, имеющими подковообразную форму; их открытые края направлены кзади и связаны пластинкой, содержащей гладкую мышечную ткань (*мышцу трахеи*) и плотную соединительную ткань.

Адвентициальная оболочка состоит из рыхлой волокнистой соединительной ткани, связывающей трахею с соседними органами.

### 14.4 Бронхи

Бронхи по строению стенки условно разделяют на *главные, крупные* (долевые, зональные, сегментарные), *средние* (субсегментарные) и *мелкие* (внутридолевые) - рис. 233. Их стенка частично сходна со стенкой трахеи и образована *слизистой оболочкой, подслизистой основой, волокнисто-хрящевой и адвентициальной оболочками* (см. рис. 233- 235) и имеет характерные особенности в каждом из отделов бронхиального дерева.

Главные бронхи выстланы высоким *многорядным столбчатым реснитчатым эпителием*, *бронхиальные железы* лежат отдельными группами, *гиалиновые бронхиальные хрящи* имеют вид почти замкнутых колец. Мышечная ткань содержится в незначительном количестве и не образует сплошного слоя.

Крупные бронхи характеризуются значительным содержанием в *высоком столбчатом эпителии* бокаловидных клеток; мышечные пучки образуют сплошной циркулярный слой, *гиалиновый бронхиальный хрящ* располагается в виде пластин (см. рис. 233). *Бронхиальные железы* сравнительно многочисленны; в собственной пластинке, подслизистой основе (реже в адвентиции) встречаются лимфоидные узелки.

Средние бронхи (см. рис. 233 и 234) выстланы более низким *эпителием*, чем крупные, с меньшим содержанием бокаловидных клеток. Гладкие мышечные клетки собраны в сплошной циркулярный слой. Количество *бронхиальных желез* варьирует, их концевые отделы обычно лежат между островками эластического *бронхиального хряща*. Могут встречаться лимфоидные узелки.

Мелкие бронхи (см. рис. 233 и 235) выстланы более низким *эпителием*, чем средние (обычно *двурядным*), бокаловидные клетки единичны. *Бронхиальные железы* отсутствуют, хрящевая ткань может встречаться лишь в виде очень мелких зерен эластического хряща, лимфоидные элементы распределены диффузно. Гладкие мышечные клетки в стенке бронха образуют толстый циркулярный слой (оболочку).

Терминальные бронхиолы (рис. 237-239, 242) - наиболее дистальные отделы воздухоносных путей. Они выстланы однослойным кубическим реснитчатым эпителием (см. рис. 240), в котором имеются *реснитчатые клетки* и *бронхиоллярные*

*экзокриноциты* (клетки Клара), а также щеточные клетки. Бокаловидные клетки имеются только в крупных бронхиолах. Собственная пластинка очень тонкая, в ней встречаются продольно ориентированные эластические волокна и гладкие мышечные клетки.

#### 14.5 Респираторный отдел легкого

Респираторный отдел легкого осуществляет функцию газообмена и состоит из структурнофункциональных единиц - *легочных ацинусов*, каждый из которых включает *респираторные бронхиолы* трех порядков, *альвеолярные ходы* и *альвеолярные мешочки* (см. рис. 239). Ацинусы разделены тонкими прослойками соединительной ткани (*легочным интерстицием*); 12-18 ацинусов образуют *легочную дольку*.

Респираторные бронхиолы (см. рис. 237-239) выстланы однослойным кубическим эпителием, состоящим из *бронхиолярных экзокриноцитов* и отдельных реснитчатых клеток; частично их стенка представлена *легочными альвеолами*, образованными плоскими клетками (участками, в которых осуществляется газообмен). Собственная пластинка сходна с таковой в терминальной бронхиоле.

Альвеолярные ходы (см. рис. 237-239) ответвляются от респираторных бронхиол; их стенка образована альвеолами, между которыми располагаются отдельные кубические клетки и кольцообразные пучки гладких мышечных клеток, выступающие в просвет и имеющие булабовидную форму.

Альвеолярные мешочки представляют собой скопления альвеол на дистальном краю альвеолярного хода. Участок отхождения мешочков называется *альвеолярным преддверием*.

Альвеолы - округлые структуры, образованные плоским *альвеолярным эпителием* и окруженные густой капиллярной сетью. В них имеются *альвеолярные клетки* (*пневмоциты*) двух типов (рис. 241).

*Альвеолярные клетки (пневмоциты) I типа* плоские, с резко истонченной цитоплазмой, содержащей слабо развитые органеллы и большое число пиноцитозных пузырьков. Они занимают большую часть поверхности альвеол и являются компонентом *аэро-гематического барьера*, в который, кроме них, входит истонченная цитоплазма эндотелиоцита капилляра, прилежащего к альвеоле, а также их общая (слившаяся) базальная мембрана (см. рис. 239).

*Альвеолярные клетки (пневмоциты) II типа* почти так же многочисленны, как и клетки I типа, среди которых они лежат поодиночке или мелкими группами, однако они занимают лишь ничтожно малую часть площади альвеол. Это - секреторные клетки кубической формы с хорошо развитыми органеллами и осмиофильными *пластинчатыми (ламеллярными) тельцами* (см. рис. 241). Содержимое телец выделяется, формируя на поверхности альвеолярного эпителия слой поверхностно-активного вещества липопротеидной природы - *сурфактанта* (основная функция - обеспечение расправления альвеол). Клетки II типа участвуют также в обмене ксенобиотиков и обезвреживании окислителей. Они являются камбиальными элементами альвеолярного эпителия

*Межалвеолярные перегородки (септы)* разделяют соседние альвеолы. В их наиболее тонких участках (области *аэро-гематического барьера*) уплощенные части альвеолярных клеток I типа и эндотелиоцитов разделены лишь общей слившейся базальной мембраной, что обеспечивает эффективный газообмен между воздухом и кровью. В более толстых участках межалвеолярных перегородок у каждого типа эпителия имеется своя базальная мембрана, а капилляры и небольшое количество соединительнотканых элементов образуют интерстиций (см. рис. 241), содержащий фибробласты, макрофаги, тучные клетки, лимфоциты, гранулоциты, коллагеновые и эластические волокна, безмиелиновые нервные волокна. Альвеолы связаны между собой посредством *септальных пор* (Кона), что способствует уравниванию давления между ними (см. рис. 239).



*Альвеолярные макрофаги* являются высокоактивными свободными фагоцитами, перемещающимися по поверхности альвеолярной выстилки (рис. 238 и 241)) и очищающими ее от частиц пыли и микроорганизмов. На светоптическом уровне их цитоплазма имеет пенистый вид, на электронно-микроскопическом - определяется развитый лизосомальный аппарат. После фагоцитоза частиц альвеолярные макрофаги перемещаются в респираторные бронхиолы, а оттуда - вследствие деятельности реснитчатого эпителия попадают в мокроту. Вторым направлением их миграции служит интерстиций и далее - лимфатические пути.

#### 14.6 Иммунная функция легкого

Иммунная функция легкого обеспечивается совокупностью отдельных клеток, расположенных в дыхательной слизистой оболочке (дендритных клеток, лимфоцитов, плазматических и тучных клеток, макрофагов), а также специализированными лимфоидными структурами, известными как *ассоциированная с бронхами лимфоидная ткань*, которая встречается вдоль всего бронхиального дерева вплоть до бронхиол (рис. 242). Эта ткань представлена *одиночными и агрегированными лимфоидными узелками*. В последнем случае она сходна по строению с агрегированными лимфоидными узелками кишки (пейеровой бляшкой): в ней выявляются В-и Т-зависимые зоны, образуются куполообразные выпячивания собственной пластинки с покрывающим их однослойным многорядным столбчатым реснитчатым эпителием, включающим, наряду с обычными для него клеточными элементами, также и М-клетки.

#### 14.7 Плевра

Плевра представляет собой серозную оболочку легкого и состоит из двух листков - париетального (*париетальная плевра*) и висцерального (*висцеральная, или легочная, плевра*), которые соединяются друг с другом в области ворот легкого. Каждый листок образован мезотелием, лежащим на *подсерозной основе* - тонкой соединительнотканной *субмезотелиальной пластинке*, содержащей коллагеновые и эластические волокна, а также кровеносные сосуды (рис. 243), из которых в узкое щелевидное пространство между листками пропотевает небольшое количество жидкости, обеспечивающей их взаимное скольжение.

#### 14.8 ОРГАНЫ ДЫХАТЕЛЬНОЙ СИСТЕМЫ

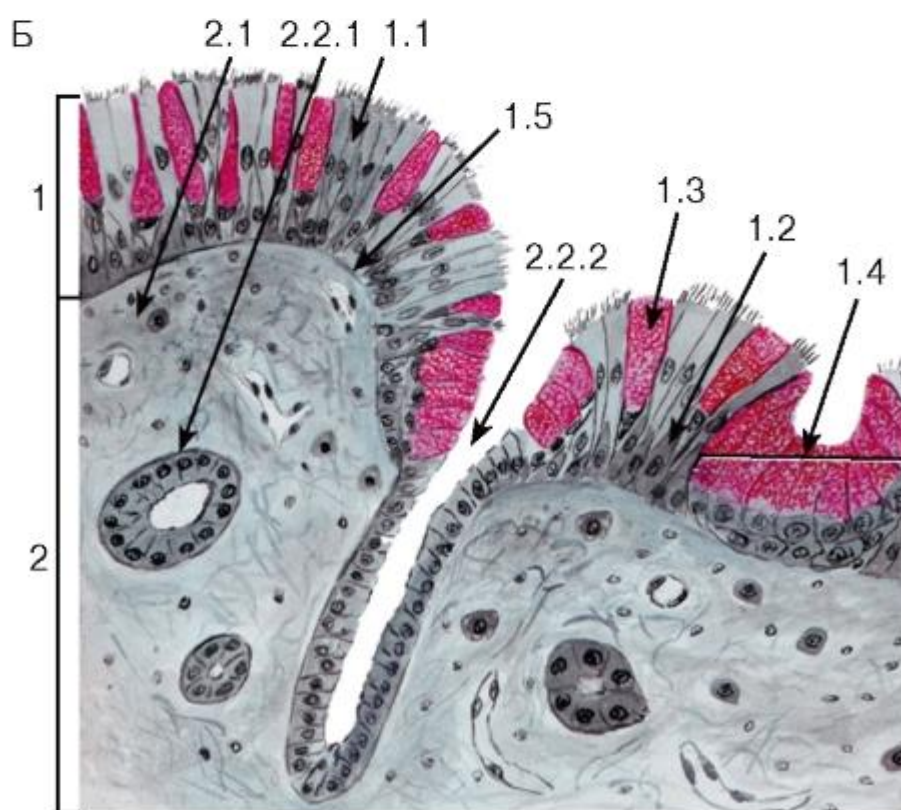
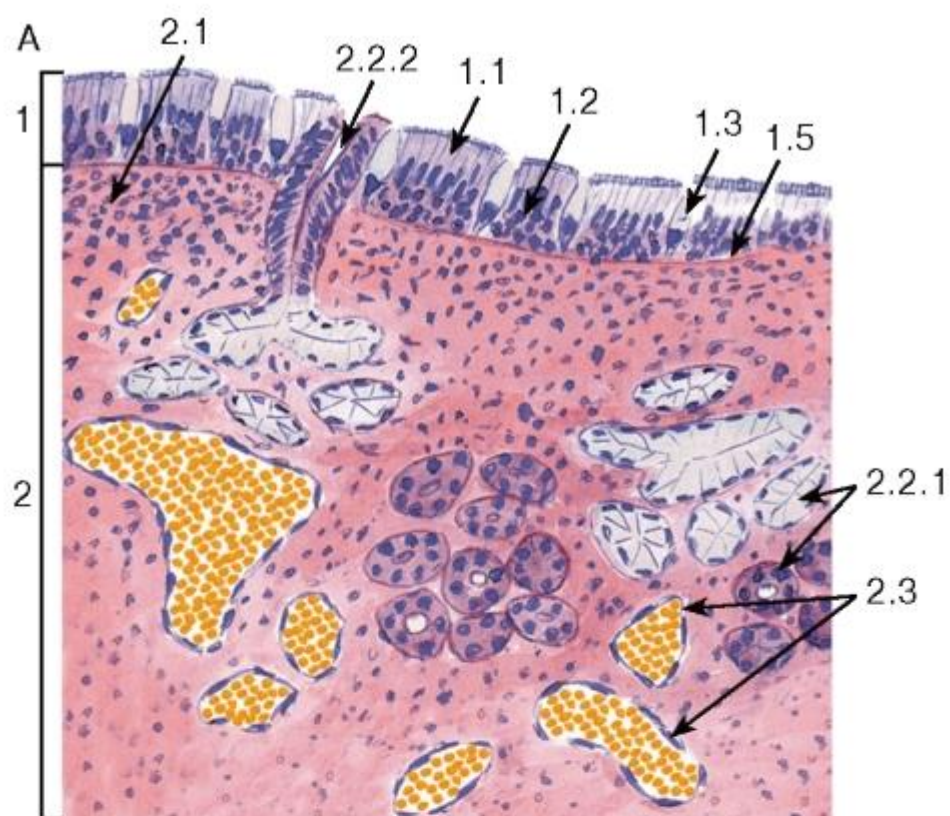


Рис. 228. Полость носа. Слизистая оболочка дыхательной области  
 Окраска: А - гематоксилин-эозин; Б - железный гематоксилин-муцикармин

1 - однослойный многоядный столбчатый реснитчатый эпителий: 1.1 - реснитчатые клетки, 1.2 - базальные и вставочные клетки, 1.3 - бокаловидные клетки, 1.4 - многоклеточная эндоэпителиальная железа, 1.5 - базальная мембрана; 2 - собственная пластинка: 2.1 - рыхлая волокнистая соединительная ткань, 2.2 - смешанные носовые железы, 2.2.1 - концевые отделы, 2.2.2 - выводной проток, 2.3 - венозные лакуны пещеристого сплетения раковины

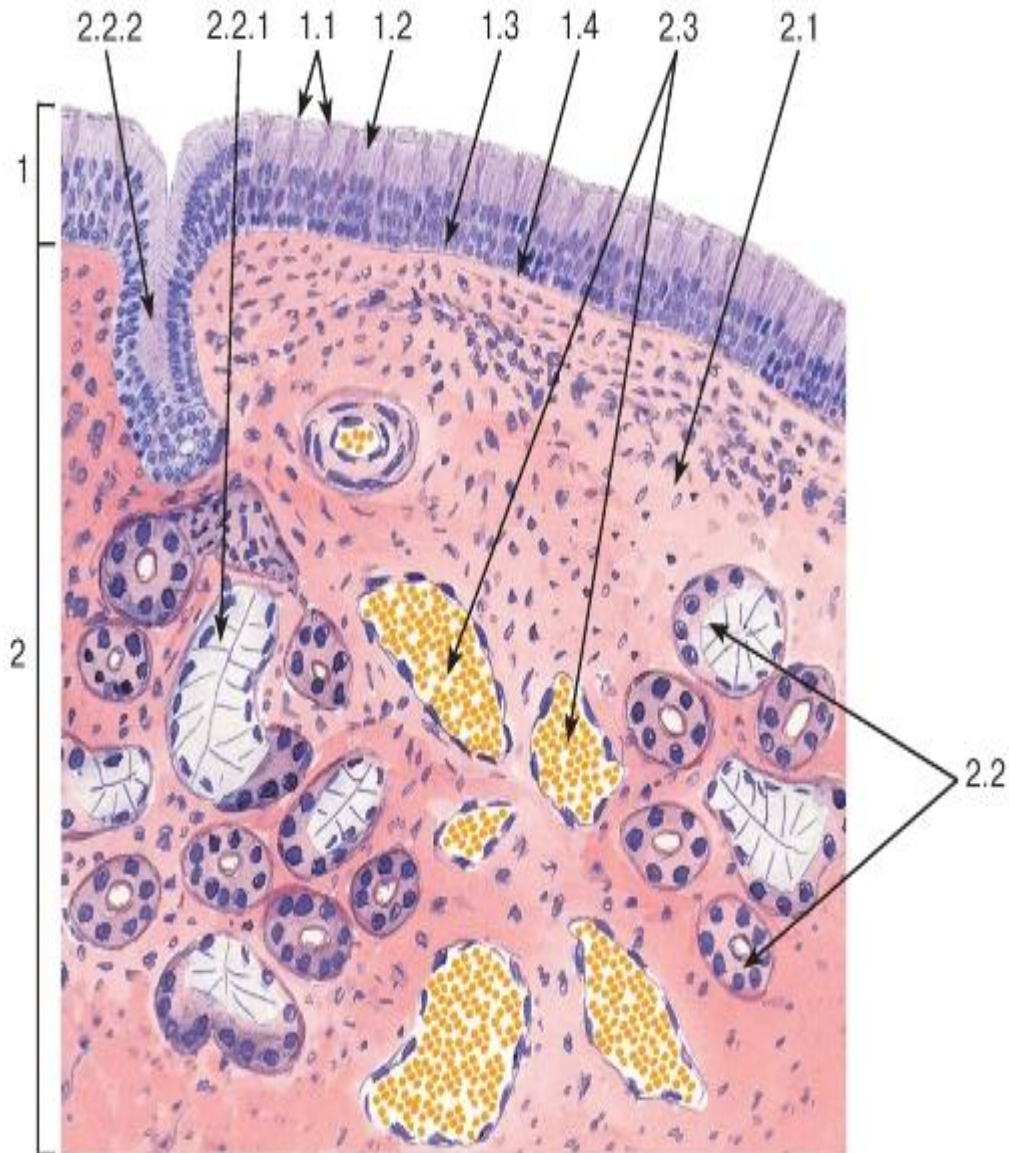


Рис. 229. Полость носа. Слизистая оболочка обонятельной области

Окраска: гематоксилин-эозин

1 - обонятельный эпителий: 1.1 - обонятельные нейросенсорные клетки, 1.2 - поддерживающие клетки, 1.3 - базальные клетки, 1.4 - базальная мембрана; 2 - собственная пластинка: 2.1 - рыхлая волокнистая соединительная ткань, 2.2 - смешанные обонятельные (боуменовы) железы, 2.2.1 - концевые отделы желез, 2.2.2 - выводной проток, 2.3 - венозные лакуны

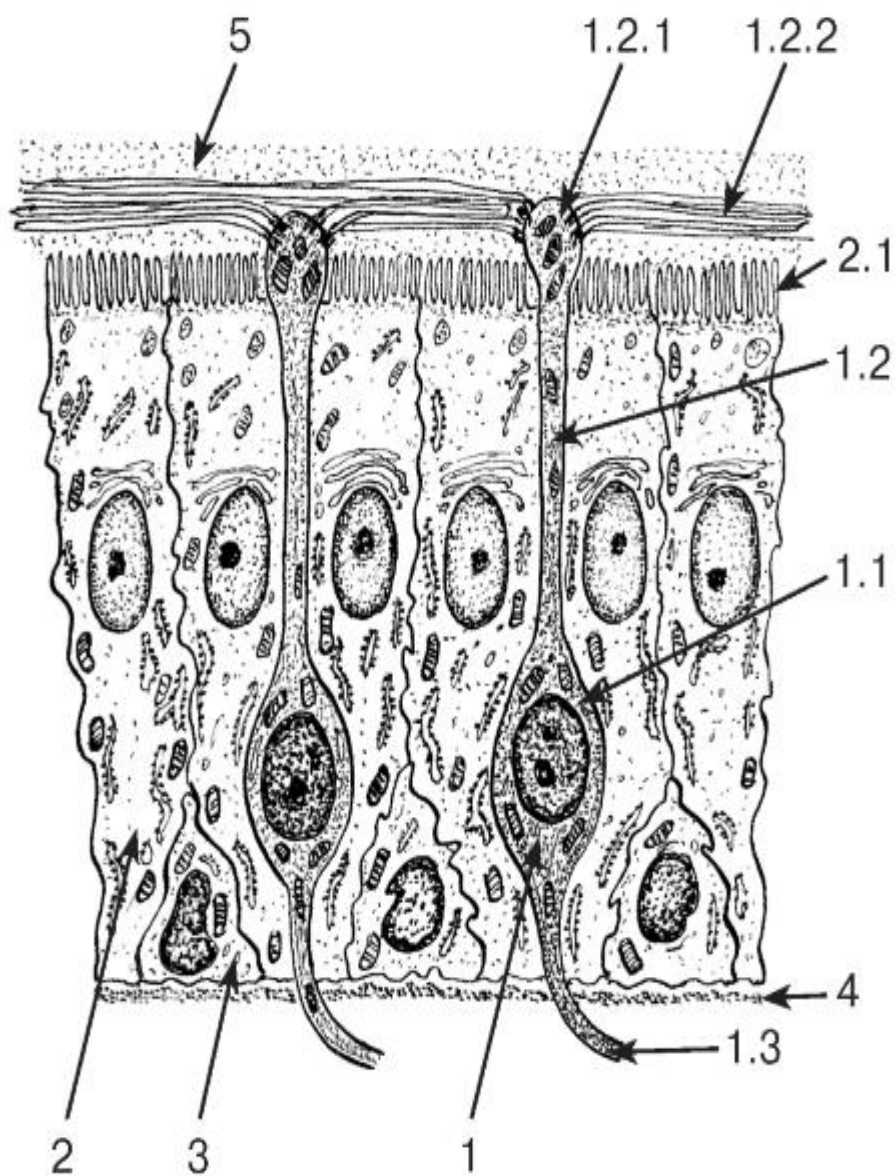


Рис. 230. Ультраструктурная организация обонятельного эпителия

*Рисунок с ЭМФ*

1 - обонятельный нейросенсорный эпителиоцит: 1.1 - ядросодержащая часть (тело) клетки, 1.2 - дендрит, 1.2.1 - обонятельная булава (луковица дендрита), 1.2.2 - обонятельные реснички, 1.3 - обонятельный аксон; 2 - поддерживающий эпителиоцит: 2.1 - микроворсинки; 3 - базальный эпителиоцит; 4 - базальная мембрана; 5 - слизь



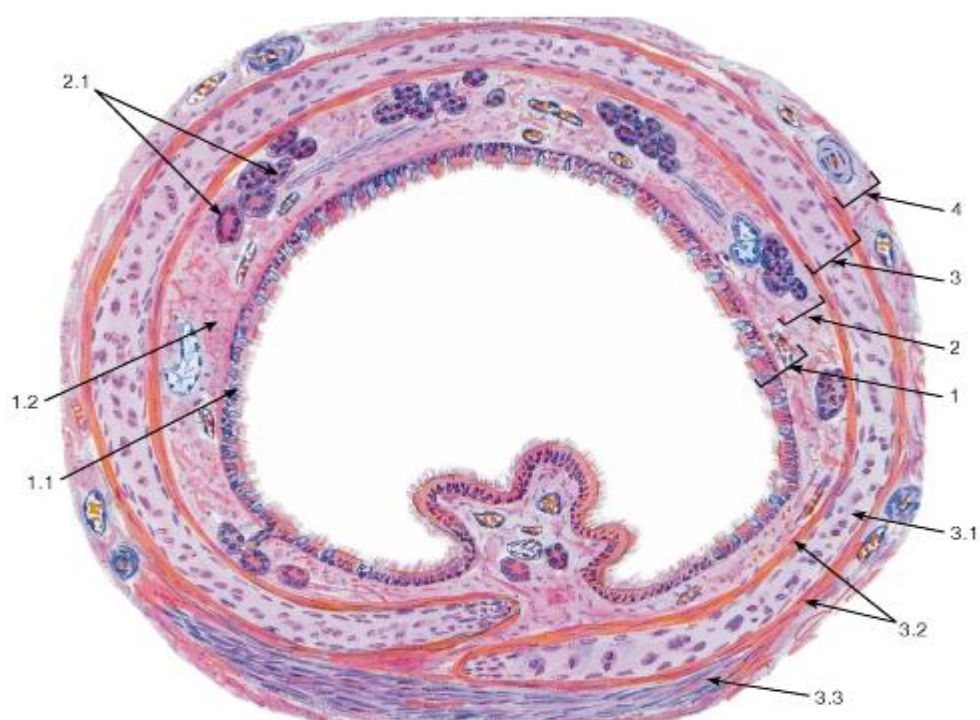


Рис. 231. Трахея (общий вид)

Окраска: гематоксилин-эозин

1 - слизистая оболочка: 1.1 - однослойный многорядный столбчатый реснитчатый эпителий, 1.2 - собственная пластинка; 2 - подслизистая основа, 2.1 - концевые отделы белково-слизистых желез трахеи; 3 - волокнисто-мышечно-хрящевая оболочка: 3.1 - гиалиновая хрящевая ткань, образующая полукольца, 3.2 - надхрящница, 3.3 - пучки гладких миоцитов (соединяющие концы хрящевых полуколец); 4 - адвентициальная оболочка

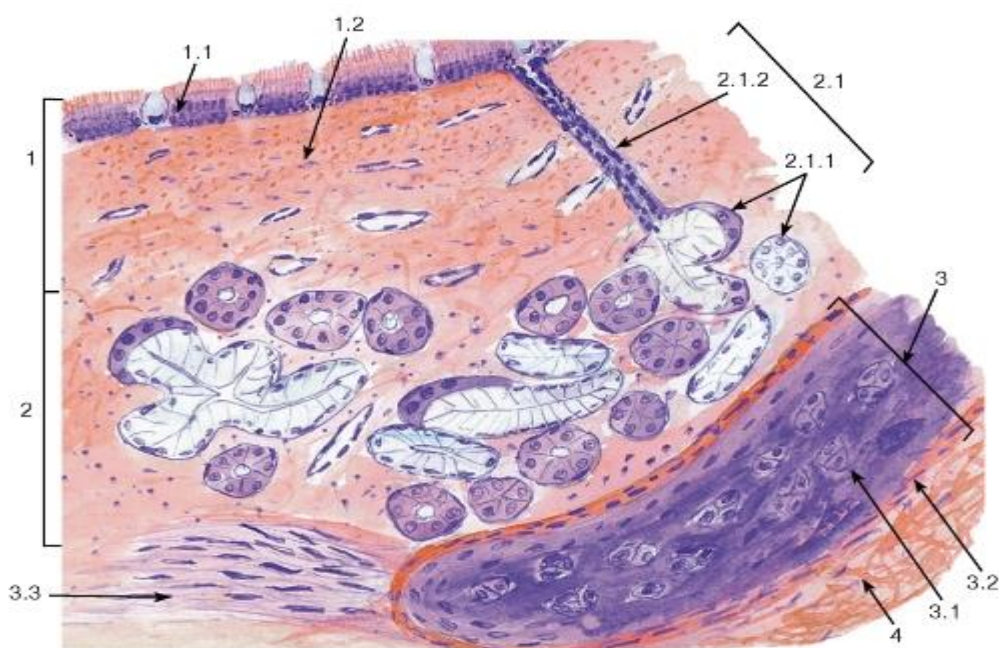


Рис. 232. Трахея (участок задней стенки)

*Окраска: гематоксилин-эозин*

1 - слизистая оболочка: 1.1 - однослойный многорядный столбчатый реснитчатый эпителий, 1.2 - собственная пластинка; 2 - подслизистая основа: 2.1 - белково-слизистые железы трахеи, 2.1.1 - концевые отделы желез, 2.1.2 - выводной проток железы; 3 - волокнисто-мышечно-хрящевая оболочка: 3.1 - гиалиновая хрящевая ткань, образующая полукольца, 3.2 - надхрящница, 3.3 - пучки гладких миоцитов (соединяющие концы хрящевых полуколец); 4 - адвентициальная оболочка

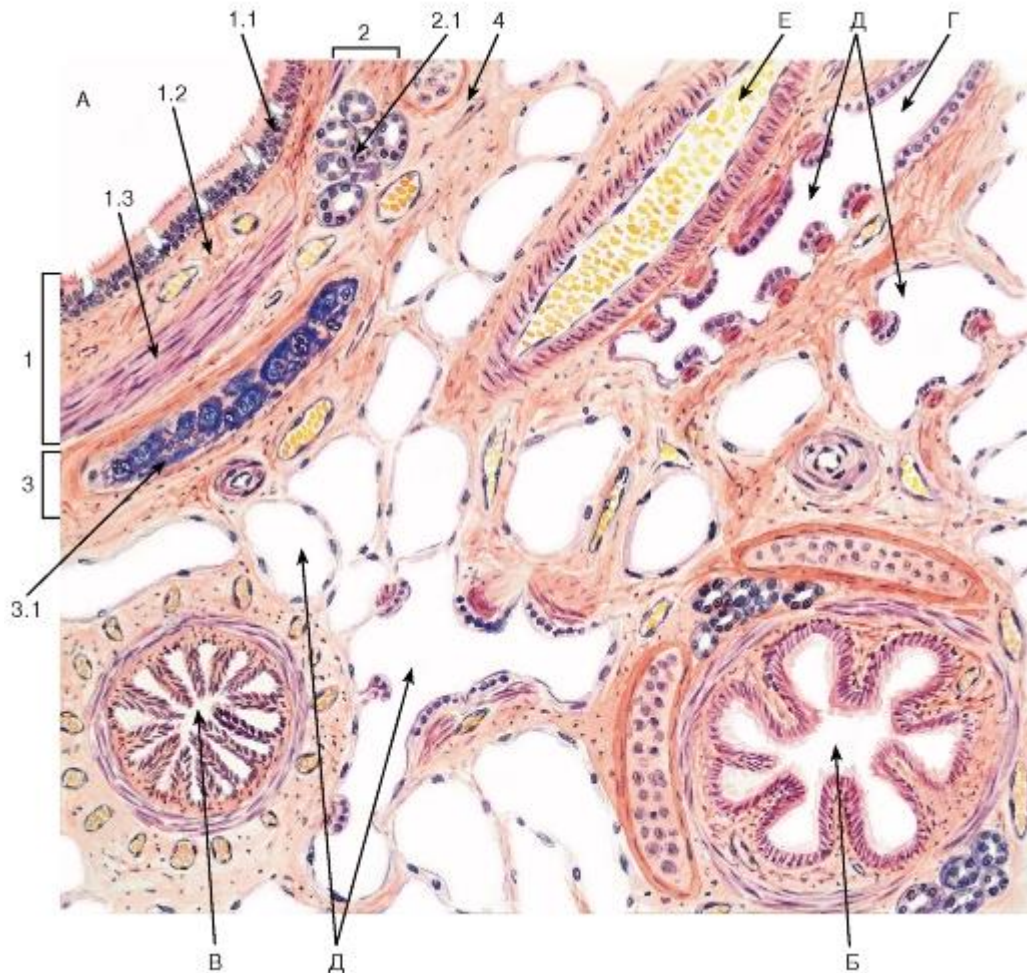


Рис. 233. Легкое, фиксированное в спавшемся состоянии. Внутрилегочные воздухоносные пути

*Окраска: гематоксилин-эозин*

А - крупный бронх (часть стенки); Б - средний бронх; В - мелкий бронх; Г - терминальная бронхиола; Д - элементы ацинуса легкого; Е - кровеносные сосуды

1 - слизистая оболочка: 1.1 - однослойный многорядный столбчатый реснитчатый эпителий, 1.2 - собственная пластинка, 1.3 - мышечная пластинка; 2 - подслизистая основа: 2.1. - концевые отделы бронхиальных желёз; 3 - волокнисто-хрящевая оболочка: 3.1 - пластина бронхиального хряща; 4 - адвентиция



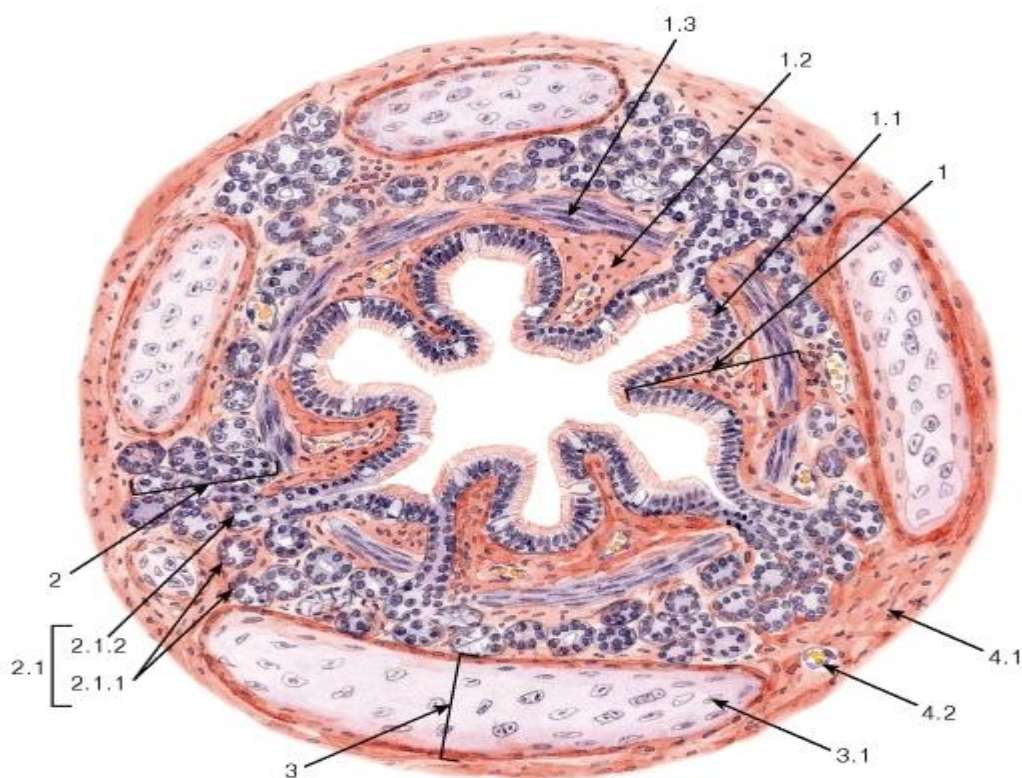


Рис. 234. Средний бронх

Окраска: гематоксилин-эозин

1 - слизистая оболочка: 1.1 - однослойный многорядный столбчатый реснитчатый эпителий, 1.2 - собственная пластинка, 1.3 - мышечная пластинка; 2 - подслизистая основа: 2.1 - белково-слизистые бронхиальные железы, 2.1.1 - концевые отделы желез, 2.1.2. - выводной проток; 3 - волокнисто-хрящевая оболочка: 3.1 - пластины эластического хряща; 4 - адвентициальная оболочка: 4.1 - рыхлая волокнистая соединительная ткань, 4.2 - кровеносный сосуд

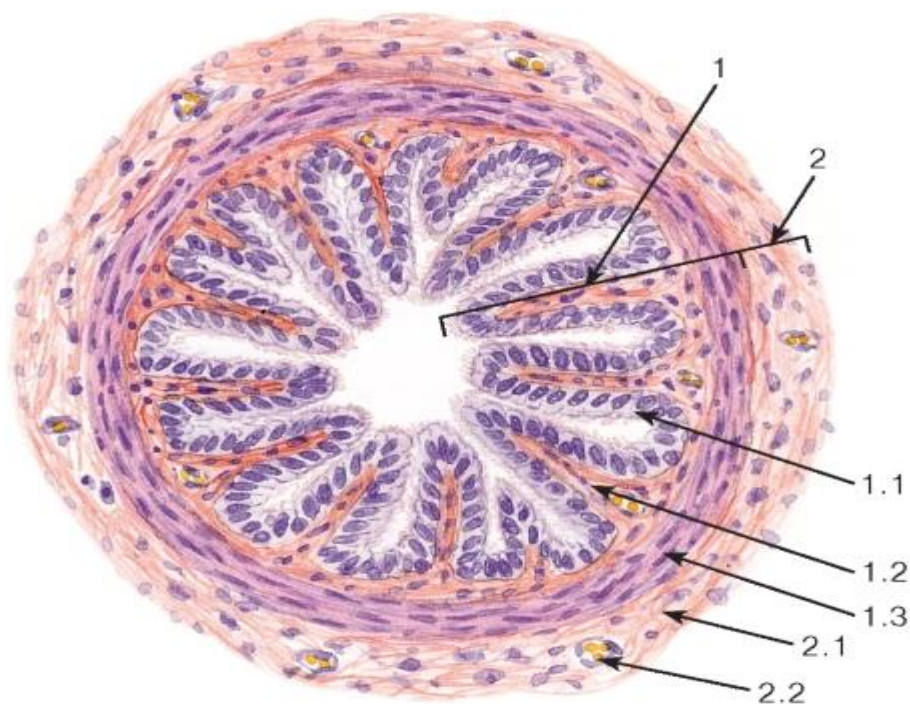


Рис. 235. Мелкий бронх

Окраска: гематоксилин-эозин

1 - слизистая оболочка: 1.1 - двухрядный кубический реснитчатый эпителий, 1.2 - собственная пластинка, 1.3 - мышечная пластинка; 2 - адвентициальная оболочка: 2.1 - рыхлая волокнистая соединительная ткань, 2.2 - кровеносный сосуд

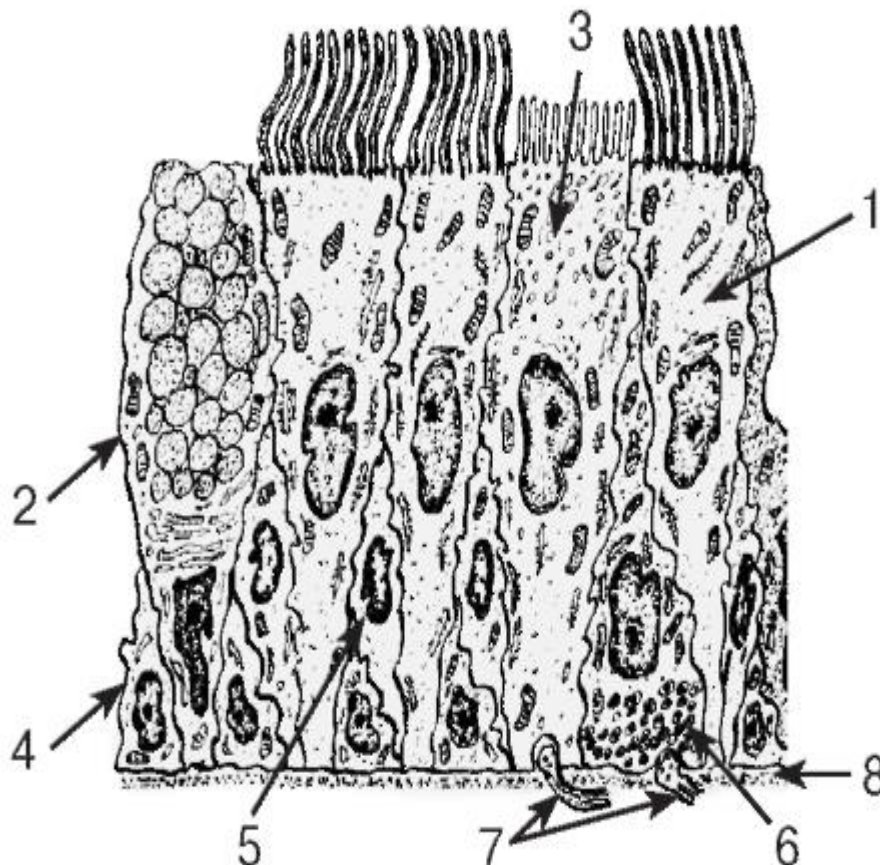


Рис. 236. Ультраструктурная организация эпителия бронхов

Рисунок с ЭМФ

1 - реснитчатый эпителиоцит; 2 - бокаловидный экзокриноцит; 3 - щёточный эпителиоцит; 4 - базальная клетка; 5 - вставочная клетка; 6 - эндокринная клетка; 7 - нервные волокна; 8 - базальная мембрана



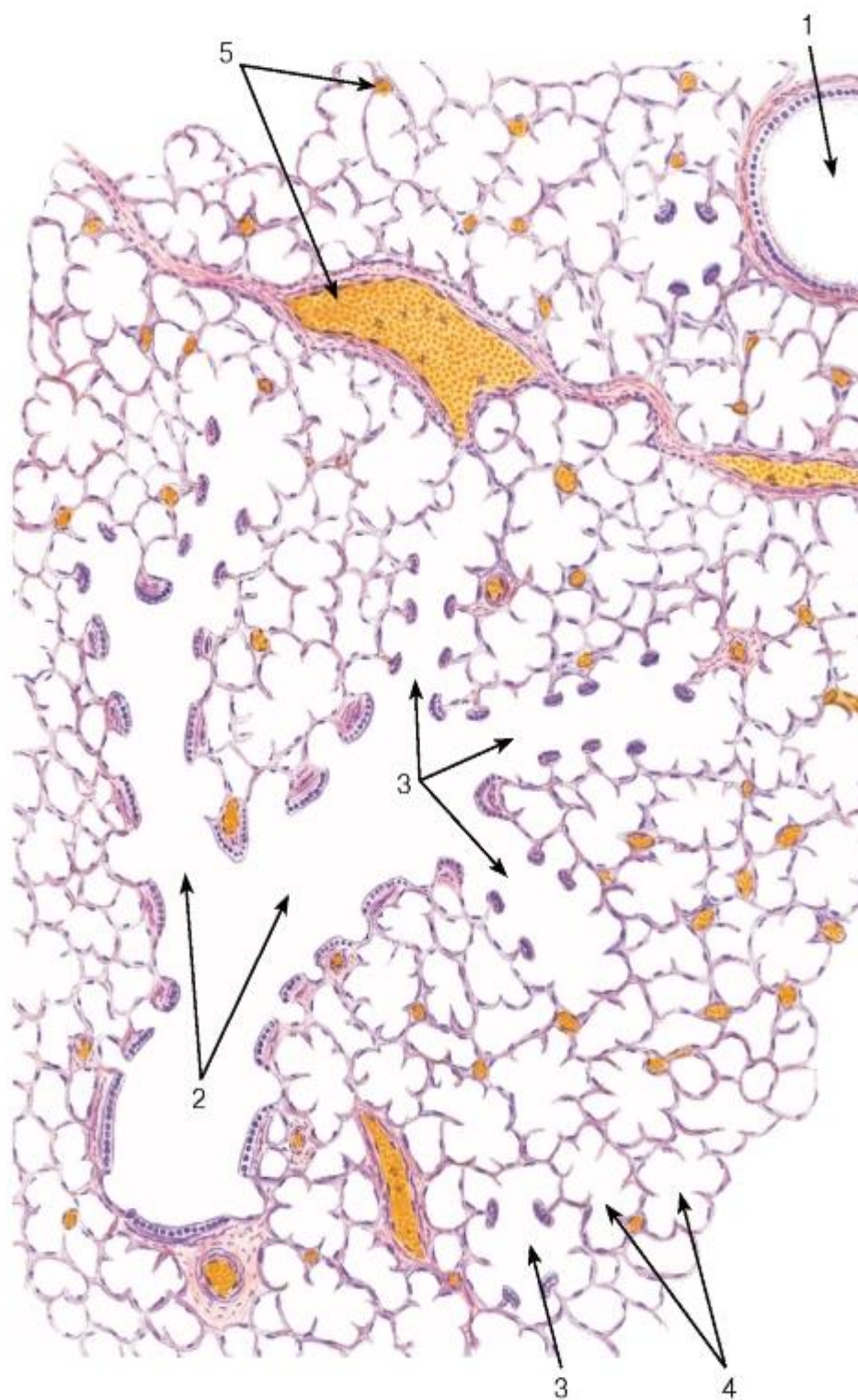


Рис. 237. Легкое, фиксированное в растянутом состоянии. Респираторный отдел

Окраска: гематоксилин-эозин

1 - терминальная бронхиола; 2 - респираторные бронхиолы; 3 - альвеолярные ходы; 4 - альвеолярные мешочки; 5 - сосуды

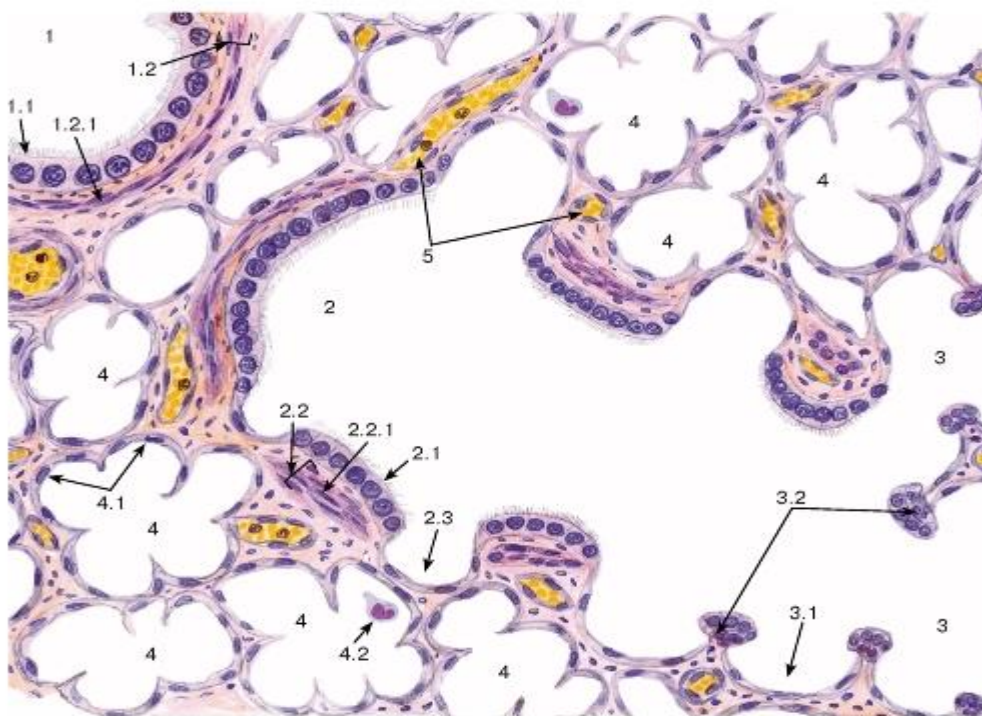


Рис. 238. Легкое. Респираторный отдел

Окраска: гематоксилин-эозин

1 - терминальная бронхиола: 1.1 - однослойный кубический реснитчатый эпителий, 1.2 - собственная пластинка, 1.2.1 - гладкие миоциты; 2 - респираторная бронхиола: 2.1 - однослойный кубический эпителий, 2.2 - собственная пластинка, 2.2.1 - гладкие миоциты, 2.3 - легочная альвеола; 3 - альвеолярный ход: 3.1 - легочная альвеола, 3.2 - пучки гладких миоцитов; 4 - альвеолярный мешочек: 4.1 - легочные альвеолы, 4.2 - альвеолярный макрофаг; 5 - кровеносные сосуды

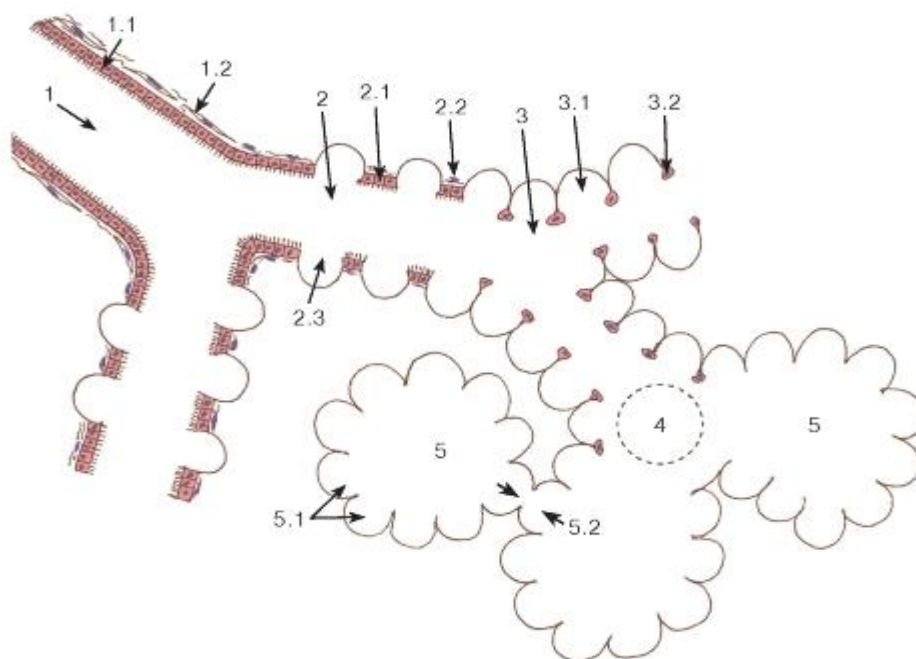


Рис. 239. Легкое.

# Схема строения терминальной бронхиолы и ацинуса легкого

1 - терминальная бронхиола: 1.1 - однослойный кубический реснитчатый эпителий, 1.2 - пучки гладких миоцитов; 2 - респираторная бронхиола: 2.1 - однослойный кубический эпителий, 2.2 - пучки гладких миоцитов, 2.3 - легочная альвеола; 3 - альвеолярный ход: 3.1 - легочная альвеола, 3.2 - пучки гладких миоцитов; 4 - альвеолярное преддверие; 5 - альвеолярный мешочек: 5.1 - легочные альвеолы, 5.2 - пора межалвеолярной перегородки (Кона)

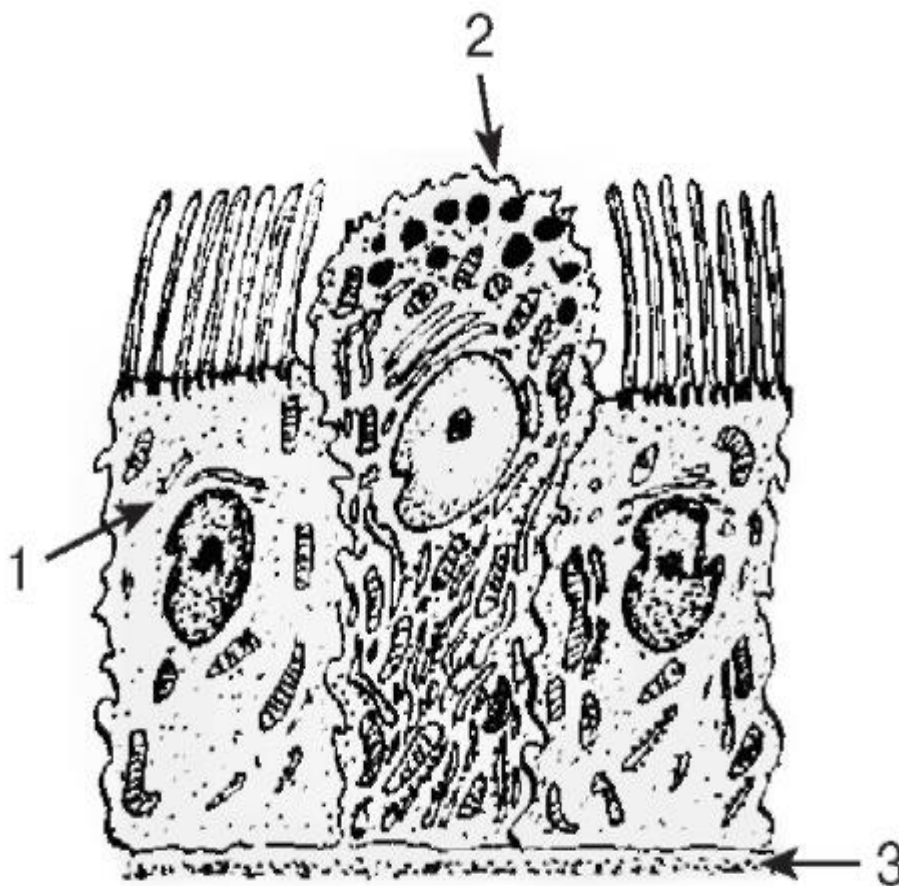


Рис. 240. Ультраструктурная организация эпителия бронхиол

*Рисунок с ЭМФ*

1 - реснитчатый эпителиоцит; 2 - бронхиолярный экзокриноцит (клетка Клара); 3 - базальная мембрана



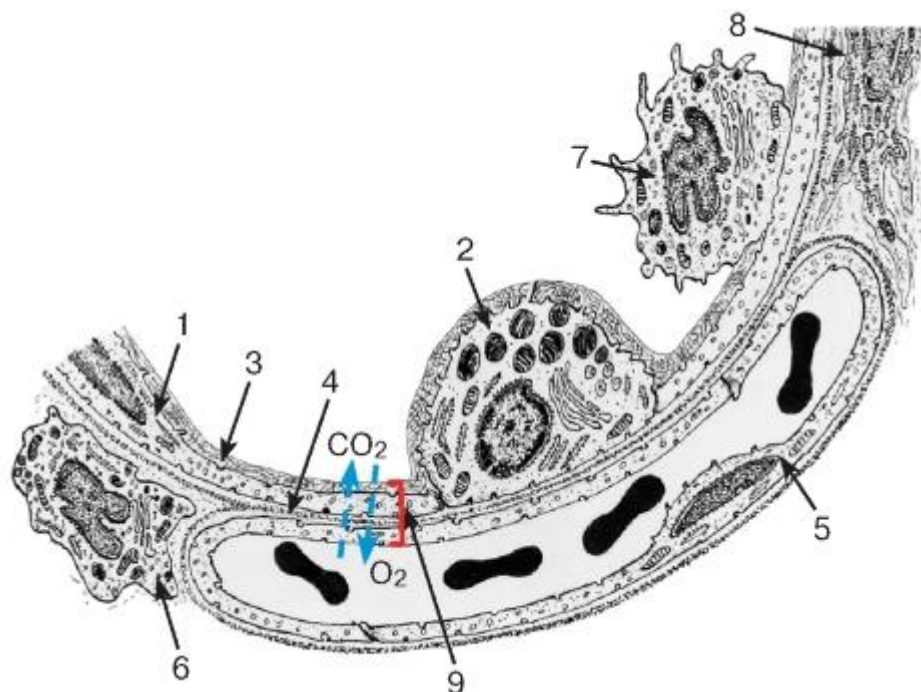


Рис. 241. Ультраструктурная организация легочной альвеолы и межалвеолярной перегородки

*Рисунок с ЭМФ*

1 - альвеолярная клетка I типа; 2 - альвеолярная клетка II типа; 3 - слой сурфактанта; 4 - базальная мембрана; 5 - эндотелиоцит стенки капилляра; 6 - интерстициальный макрофаг; 7 - альвеолярный макрофаг; 8 - фибробласт; 9 - аэро-гематический барьер

*Стрелками показаны направления диффузии газов ( $O_2$  и  $CO_2$ ) при дыхании*

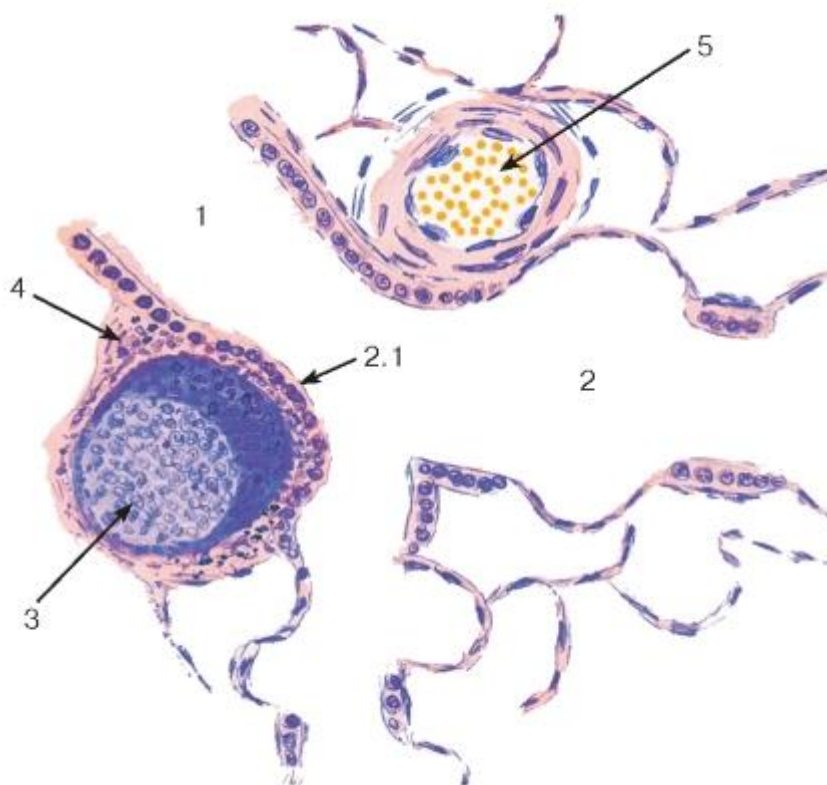


Рис. 242. Легкое. Ассоциированная с бронхами лимфоидная ткань



Окраска: гематоксилин-эозин

1 - терминальная бронхиола; 2 - респираторная бронхиола: 2.1 - специализированные кубические эпителиальные клетки; 3 - лимфоидный узелок; 4 - диффузное скопление лимфоцитов; 5 - кровеносный сосуд

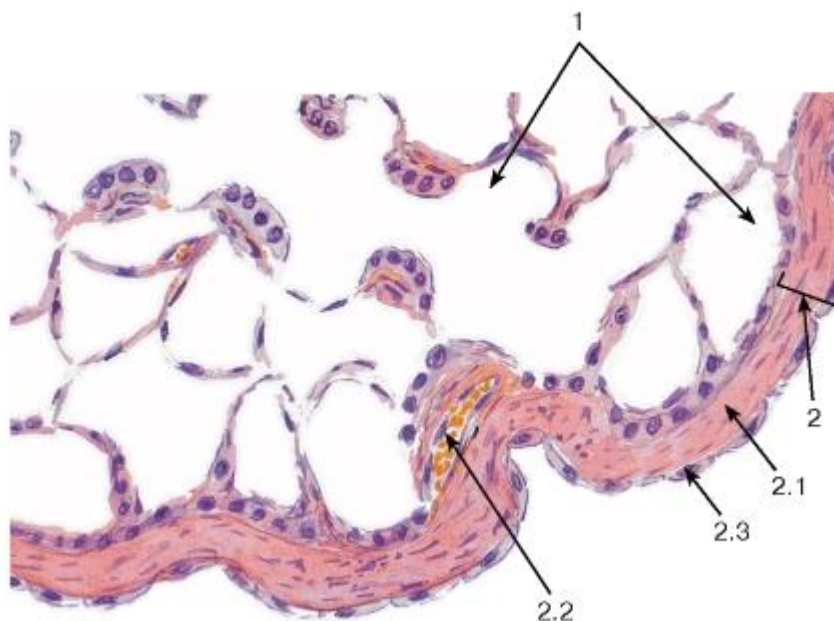

Рис. 243. Легкое. Периферический участок, покрытый висцеральной плеврой

Окраска: гематоксилин-эозин

1 - респираторный отдел легкого; 2 - плевро: 2.1 - субмезотелиальная пластинка, образованная рыхлой волокнистой соединительной тканью, 2.2 - кровеносный сосуд, 2.3 - мезотелий

## ГЛАВА 15. ОРГАНЫ ВЫДЕЛИТЕЛЬНОЙ СИСТЕМЫ

Органы выделительной системы включают *почки*, которые образуют мочу, и *мочевыводящие пути* - мочеточники, мочевой пузырь и мочеиспускательный канал.

### 15.1 Почки

Почки - главные органы выделительной системы; их основной функцией является поддержание гомеостаза в организме, включающее: 1) удаление из организма конечных продуктов обмена и чужеродных веществ; 2) регуляцию водно-солевого обмена и кислотно-щелочного равновесия; 3) регуляцию артериального давления; 4) регуляцию эритропоэза; 5) регуляцию уровней кальция и фосфора в организме.

Почки окружены жировой тканью (*жировая капсула*) и покрыты тонкой *фиброзной капсулой* из плотной волокнистой соединительной ткани, содержащей гладкие мышечные клетки. Каждая почка состоит из расположенного снаружи *коркового вещества* и лежащего внутримозгового *вещества* (рис. 244).

Корковое вещество почки (почечная кора) располагается сплошным слоем под капсулой органа, от него в мозговое вещество *междупочечными пирамидами* направляются *почечные столбы* (Бертена). Корковое вещество представлено участками, содержащими *почечные тельца* и извитые *почечные канальцы* (образующие *корковый лабиринт*), которые чередуются с *мозговыми*

лучами (см. рис. 244), содержащими прямые почечные канальцы и собирательные протоки (см. ниже).

Мозговое вещество почки состоит из 10-18 конических *почечных пирамид*, от основания которых в корковое вещество проникают *мозговые лучи*. Вершины пирамид (*почечные сосочки*) обращены в *малые чашечки*, из которых моча попадает через две или три *большие чашечки* в *почечную лоханку* - расширенную верхнюю часть мочеточника, выходящую из *ворот почки*. Пирамида с покрывающим ее участком коры образуют *почечную долю*, а мозговой луч с окружающим его корковым веществом - *почечную (корковую) дольку* (см. рис. 244).

Нефрон является структурно-функциональной единицей почки; в каждой почке насчитываются 1-4 миллиона нефронов (с существенными индивидуальными колебаниями). В состав нефрона (рис. 245) входят две части, различающиеся своими морфофункциональными характеристиками - *почечное тельце* и *почечный каналец*, который состоит из нескольких отделов (см. ниже).

Почечное тельце обеспечивает процесс избирательной фильтрации крови, в результате которого образуется *первичная моча*. Оно имеет округлую форму и состоит из сосудистого *клубочка*, покрытого *двухслойной капсулой клубочка* (Шумлянско-Боумана) (рис. 247). Почечное тельце имеет два *полюса*: *сосудистый* (в области расположения приносящей и выносящей артериол) и *мочевой* (в участке отхождения почечного канальца).

*Клубочек* образован 20-40 капиллярными петлями, между которыми находится особая соединительная ткань - *мезангий*.

*Клубочковая капиллярная сеть* образована *фенестрированными эндотелиальными клетками*, лежащими на базальной мембране, которая в большинстве участков является общей с клетками висцерального листка капсулы (рис. 248 и 249). Поры в цитоплазме эндотелиальных клеток занимают 20-50% их поверхности; некоторые из них закрыты диафрагмами - тонкими белково-полисахаридными пленками.

*Мезангий* состоит из *мезангиальных клеток (мезангиоцитов)* и расположенного между ними межклеточного вещества - *мезангиального матрикса*. Мезангий клубочка переходит в *периваскулярный островок мезангия (экстрагломерулярный мезангий)* (см. рис. 247).

*Мезангиальные клетки* - отростчатые, с плотным ядром, хорошо развитыми органеллами, большим количеством филаментов (в том числе сократительных). Они связаны друг с другом десмосомами и щелевыми соединениями. Мезангиальные клетки играют роль элементов, поддерживающих капилляры клубочка, сокращаясь, регулируют кровоток в клубочке, обладают фагоцитарными свойствами (поглощают макромолекулы, накапливающиеся при фильтрации, участвуют в обновлении базальной мембраны), вырабатывают мезангиальный матрикс, цитокины и простагландины.

*Мезангиальный матрикс* состоит из основного аморфного вещества и не содержит волокон. Он имеет вид трехмерной сети, по составу сходен с материалом базальной мембраны - он включает гликозаминогликаны, гликопротеины (фибронектин, ламинин, фибриллин), протеогликан перлекан, коллагены IV, V и VI типов, в нем отсутствуют образующие волокна коллагены I и III типов.

*Капсула клубочка* образована двумя *листками капсулы (париетальным и висцеральным)*, разделенными щелевидной *полостью капсулы* (см. рис. 247).

*Париетальный листок* представлен однослойным плоским эпителием, который переходит в висцеральный листок в области сосудистого полюса тельца и в эпителий проксимального отдела - в области мочевого полюса.

*Висцеральный листок*, охватывающий капилляры клубочка, образован крупными отростчатыми эпителиальными клетками - *подоцитами* (см. рис. 247-249). От их тела, содержащего хорошо развитые органеллы и выступающего в полость капсулы, отходят длинные и широкие *первичные отростки (цитотрабекулы)*, разветвляющиеся на вторичные, которые могут давать третичные. Все отростки образуют многочисленные выросты (*цитоподии*), которые интердигитируют друг с другом на поверхности капилляров, пространства между ними (*фильтрационные щели*) закрыты тонкими *щелевыми диафрагмами* с поперечной исчерченностью (по виду сходной с «застежкой-молнией») и уплотненным продольным филаментом в центре (см. рис. 248 и 249).

*Базальная мембрана* - очень толстая, общая для эндотелия капилляров и подоцитов, возникает в результате слияния базальных мембран эндотелиальных клеток и подоцитов. Она образована *тремя пластинками (слоями):* наружной и внутренней *прозрачными (разреженными)* и центральной *плотной* (см. рис. 248 и 249).

*Фильтрационный барьер* в клубочке представляет собой совокупность структур, через которые происходит фильтрация крови с образованием первичной мочи. Проницаемость фильтрационного барьера для конкретного вещества определяется его массой, зарядом и конфигурацией его молекул. В состав барьера входят (см. рис. 248 и 249): (1) *цитоплазма фенестрированных эндотелиоцитов* капилляров клубочка; (2) *трехслойная базальная мембрана*; (3) *щелевые диафрагмы*, закрывающие фильтрационные щели (между цитоподиями подоцита).

Почечный каналец включает *проксимальный каналец, тонкий каналец петли нефрона, дистальный каналец.*

*Проксимальный каналец* обеспечивает облигатную реабсорбцию в вокругканальцевые капилляры большей части (80-85%) объема первичной мочи с обратным всасыванием воды и полезных веществ и накоплением в моче конечных продуктов обмена. Осуществляет также секрецию в мочу некоторых веществ. Проксимальный каналец включает *проксимальный извитой каналец* (располагается в коре, имеет наибольшую длину и чаще всего выявляется на срезах коры) и *проксимальный прямой каналец* (нисходящую толстую часть петли); он начинается от мочевого полюса капсулы клубочка и резко переходит в тонкий сегмент петли нефрона (см. рис. 245 и 247). Имеет вид толстой трубочки, образованной *однослойным кубическим эпителием*. Цитоплазма клеток - вакуолизирована, зернистая, окрашивается оксифильно и содержит хорошо развитые органеллы и многочисленные пиноцитозные пузырьки, транспортирующие макромолекулы. На апикальной поверхности эпителиальных клеток - щеточная каемка, увеличивающая площадь ее поверхности в 20-30 раз. Она состоит из несколько тысяч длинных (3-6 мкм) микроворсинок. В базальной части клеток цитоплазма образует переплетающиеся отростки (*базальный лабиринт*), внутри которых перпендикулярно базальной мембране располагаются удлинённые митохондрии, что создает на светоптоическом уровне картину «базальной исчерченности» (см. рис. 3, 246, 250).

*Тонкий каналец петли нефрона* вместе с толстым (*дистальным прямым канальцем*) обеспечивает концентрацию мочи. Он представляет собой узкую U-образную трубочку, состоящую из *тонкого нисходящего сегмента* (в нефронах с короткой петлей - *корковых*), а также (в нефронах с длинной петлей - *юкстамедуллярных*) - *тонкого восходящего сегмента* (см. рис. 245). Тонкий каналец образован плоскими эпителиальными клетками (чуть толще эндотелия расположенных рядом капилляров) со слабо развитыми органеллами и небольшим количеством коротких микроворсинок. Ядросодержащая часть клетки выступает в просвет (см. рис. 246 и 251).

*Дистальный каналец* участвует в избирательной реабсорбции веществ, осуществляет транспорт электролитов из просвета. Он включает *дистальный прямой*

каналец (восходящую толстую часть петли), *дистальный извитой каналец* и *связующий каналец* (см. рис. 245). Дистальный каналец короче и тоньше проксимального и имеет более широкий просвет; он выстлан однослойным кубическим эпителием, клетки которого имеют светлую цитоплазму, развитые интердигитации на латеральной поверхности и базальный лабиринт (см. рис. 3, 246 и 250). Щеточная каемка отсутствует; пиноцитозные пузырьки и лизосомы немногочисленны. Дистальный прямой каналец возвращается к почечному тельцу того же нефрона и в области его сосудистого полюса видоизменяется, образуя *плотное пятно* - часть *юкстагломерулярного комплекса* (см. ниже).

Собирающие протоки (см. рис. 244-246, 250 и 251) не входят в состав нефрона, но тесно связаны с ним функционально. Они участвуют в поддержании водно-электролитного равновесия в организме, изменяя свою проницаемость для воды и ионов под влиянием альдостерона и антидиуретического гормона. Они располагаются в корковом веществе (*корковые собирающие протоки*) и мозговом веществе (*мозговые собирающие протоки*), образуя разветвленную систему. Выстланы кубическим эпителием в коре и поверхностных отделах мозгового вещества и столбчатым - в его глубоких отделах (см. рис. 33, 244, 246, 250 и 251). Эпителий содержит два типа клеток: (1) *главные клетки* (светлые) - численно преобладают, характеризуются слабо развитыми органеллами и выпуклой апикальной поверхностью с длинной единичной ресничкой; (2) *вставочные клетки* (темные) - с плотной гиалоплазмой, большим количеством митохондрий, множественными микроскладками на апикальной поверхности. Самые крупные из мозговых собирающих протоков (диаметр - 200-300 мкм), известные как *сосочковые протоки* (Беллини), открываются *сосочковыми отверстиями* на почечном сосочке в *решетчатой зоне*. Они образованы высокими столбчатыми клетками с выпуклыми апикальными полюсами.

Типы нефронов выделяют на основании особенностей их топографии, строения, функции и кровоснабжения (см. рис. 245):

1) *корковые (с короткой петлей)* составляют 80- 85 % нефронов; их почечные тельца располагаются в корковом веществе, а относительно короткие петли (не содержащие тонкого восходящего сегмента) не проникают в мозговое вещество или заканчиваются в его наружном слое.

2) *юкстамедуллярные (с длинной петлей)* составляют 15-20 % нефронов; их почечные тельца лежат вблизи кортико-медуллярной границы и крупнее, чем в корковых нефронах. Петля - длинная (преимущественно за счет тонкой части с длинным восходящим сегментом), глубоко проникает в мозговое вещество (до вершины пирамид), обеспечивая создание гипертонической среды в его интерстиции, необходимой для концентрирования мочи.

Интерстиций - соединительнотканый компонент почки, окружающий в виде тонких прослоек нефроны, собирающие протоки, кровеносные, лимфатические сосуды и нервные волокна. Он выполняет опорную функцию, является областью взаимодействия канальцев нефрона и сосудов, участвует в выработке биологически активных веществ. Более развит в мозговом веществе (см. рис. 251), где его объем в несколько раз больше, чем в корковом веществе. Образован клетками и межклеточным веществом, в котором находятся коллагеновые волокна и фибриллы, а также основное вещество, содержащее протеогликаны и гликопротеины. К клеткам интерстиция относятся: фибробласты, гистиоциты, дендритные клетки, лимфоциты, а в мозговом веществе - особые *интерстициальные клетки* нескольких типов, в том числе содержащие липидные капли веретеновидные клетки, которые вырабатывают вазоактивные факторы (простагландины, брадикинин). По некоторым данным, перитубулярные



интерстициальные клетки вырабатывают эритропоэтин - гормон, стимулирующий эритропоэз.

Юктагломерулярный комплекс - сложное структурное образование, регулирующее кровяное давление посредством *ренин-ангиотензиновой системы*. Находится у сосудистого полюса клубочка и включает три элемента (см. рис. 247):

*Плотное пятно* - участок дистального канальца, располагающийся в промежутке между *приносящей* и *выносящей* клубочковыми *артериолами* у сосудистого полюса почечного тельца. Состоит из специализированных высоких узких эпителиальных клеток, ядра которых лежат плотнее, чем в других частях канальца. Базальные отростки этих клеток проникают через прерывистую базальную мембрану, контактируя с юктагломерулярными миоцитами. Клетки плотного пятна обладают осморцепторной функцией; синтезируют и выделяют оксид азота, регулируя сосудистый тонус приносящей и/или выносящей клубочковой артериолы, тем самым влияя на функцию почек.

*Юктагломерулярные миоциты (юктагломерулоциты)* - видоизмененные гладкие миоциты средней оболочки приносящей (в меньшей степени - выносящей) клубочковой артериолы у сосудистого полюса клубочка. Обладают барорецепторными свойствами и при падении давления выделяют синтезированный ими и содержащийся в крупных плотных гранулах *ренин*. Ренин - фермент, который отщепляет *ангиотензин I* от белка плазмы крови *ангиотензиногена*. Другой фермент (в легких) превращает ангиотензин I в *ангиотензин II*, который повышает давление, вызывая сужение артериол и стимулируя секрецию альдостерона клубочковой зоной коры надпочечника.

*Экстрагломерулярный мезангий* - скопление клеток (клеток Гурмагитга) в пространстве треугольной формы между артериолами клубочка и плотным пятном, которое переходит в мезангий клубочка. Органеллы клеток развиты слабо, а многочисленные отростки образуют сеть, контактирующую с клетками плотного пятна и юктагломерулярными миоцитами, посредством которой, как предполагается, они передают сигналы с первых на вторые.

Кровоснабжение почек очень интенсивно, что необходимо для осуществления их функций. В воротах органа *почечная артерия* делится на *междольковые*, идущие в почечных столбах (см. рис. 245). На уровне основания пирамид от них ответвляются *дуговые артерии* (идут вдоль кортико-медуллярной границы), от которых радиально в корковое вещество отходят *междольковые артерии*. Последние проходят между соседними мозговыми лучами и дают начало *приносящим клубочковым артериолам*, распадающимся на *клубочковую капиллярную сеть* (первичную). Кровь из сосудистого клубочка собирают *выносящие артериолы*; в корковых нефронах они сразу разветвляются на обширную сеть вторичных *вокругканальцевых (перитубулярных) фенестрированных капилляров*, а в юкстамедуллярных нефронах дают длинные тонкие *прямые артериолы*, идущие в мозговое вещество и сосочки, где они образуют сеть перитубулярных фенестрированных капилляров, а затем, изогнувшись в виде петли, возвращаются к кортико-медуллярной границе в виде *прямых венул* (с фенестрированным эндотелием).

Перитубулярные капилляры субкапсулярной области собираются в венулы, которые несут кровь в *междольковые вены*. Последние вливаются в *дуговые вены*, соединяющиеся с *междольковыми венами*, которые образуют *почечную вену*.

## 15.2 Мочевыводящие пути

Мочевыводящие пути частично находятся в самих почках (почечные чашечки, малые и большие, лоханка), однако преимущественно располагаются за ее пределами (мочеточники, мочевой пузырь и мочеиспускательный канал). Стенки всех этих отделов мочевыводящих путей (за исключением последнего) построены сходным образом - в

состав их стенки входят три оболочки (рис. 252 и 253): 1) слизистая (с подслизистой основой), 2) мышечная, 3) адвентициальная (в мочевом пузыре частично - серозная).

Слизистая оболочка образована *эпителием и собственной пластинкой*.

*Эпителий - переходный (уротелий)* - см. рис. 40, его толщина и число слоев нарастают от чашечек к мочевому пузырю и уменьшаются при растяжении органов. Обладает непроницаемостью по отношению к воде и солям и способностью изменять свою форму. Его поверхностные клетки - крупные, с полиплоидными ядрами (или двоядерные), изменяющейся формой (округлой в нерастянутом состоянии и плоской - в растянутом), инвагинациями плазмолеммы *иверетеновидными пузырьками* в апикальной цитоплазме (резервами плазмолеммы, встраивающимися в нее при растяжении), большим числом микрофиламентов. Эпителий мочевого пузыря в области внутреннего отверстия уретры (*треугольника мочевого пузыря*) образует небольшие инвагинации в соединительную ткань - *слизистые железы*.

*Собственная пластинка* образована рыхлой волокнистой соединительной тканью; она очень тонкая в чашечках и лоханке, более выраженная в мочеточнике и мочевом пузыре.

Подслизистая основа отсутствует в чашечках и лоханке; не имеет резкой границы с собственной пластинкой (отчего ее существование признается не всеми), однако (особенно в мочевом пузыре) она образована более рыхлой тканью с повышенным содержанием эластических волокон по сравнению с собственной пластинкой, что способствует образованию складок слизистой оболочки. Может содержать отдельные лимфоидные узелки.

Мышечная оболочка содержит два или три нерезко разграниченных слоя, образованных пучками гладких мышечных клеток, окруженными выраженными прослойками соединительной ткани. Она начинается в малых чашечках в виде двух тонких слоев - *внутреннего продольного* и *наружного циркулярного*. В лоханке и верхней части мочеточника имеются эти же слои, однако их толщина возрастает. В нижней трети мочеточника и в мочевом пузыре к описанным двум слоям добавляется *наружный продольный слой*. В мочевом пузыре внутреннее отверстие уретры окружено циркулярным мышечным слоем (внутренний сфинктер мочевого пузыря).

Адвентициальная оболочка - наружная, образована волокнистой соединительной тканью; на верхней поверхности мочевого пузыря замещается *серозной оболочкой*.

### 15.3 ОРГАНЫ ВЫДЕЛИТЕЛЬНОЙ СИСТЕМЫ

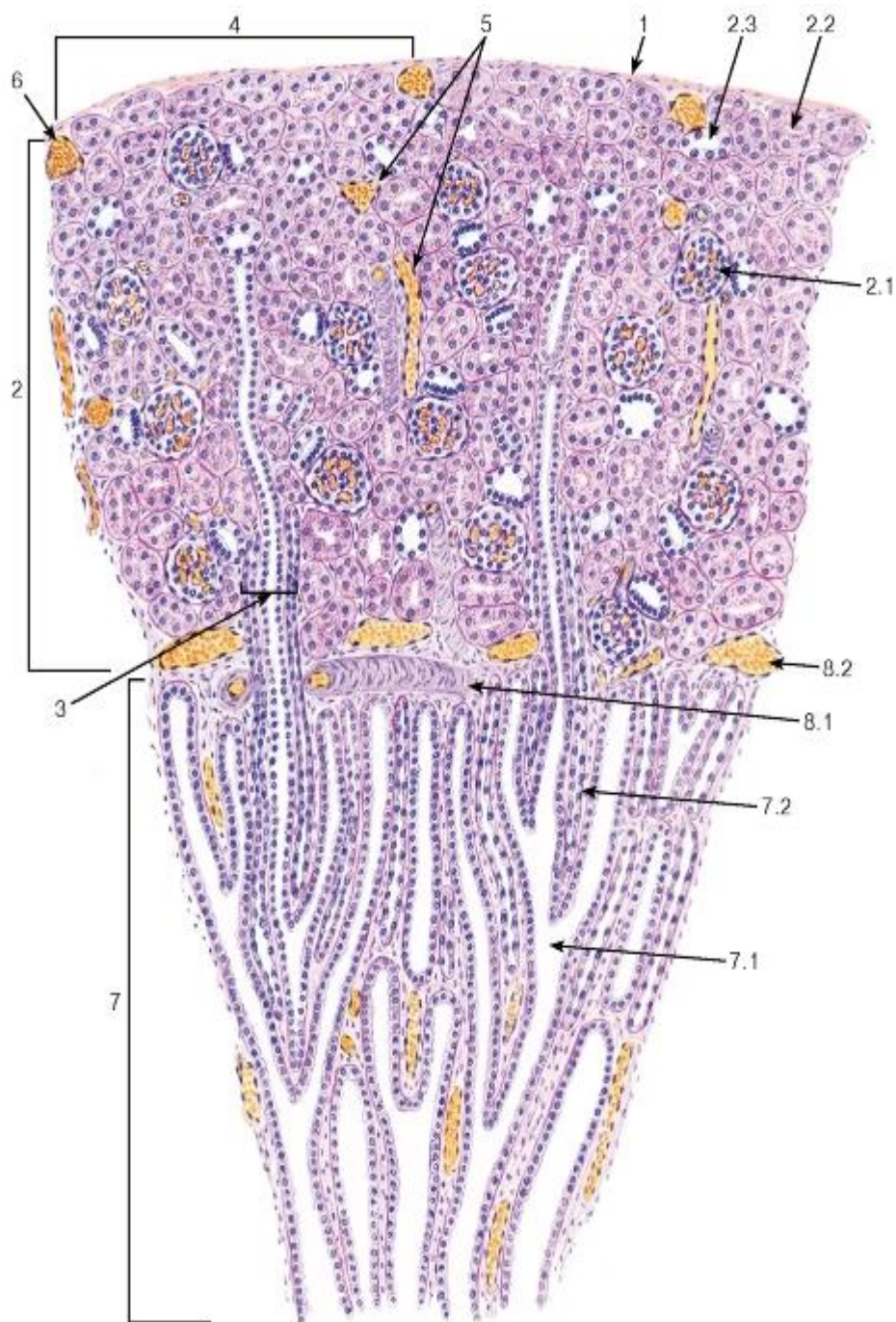


Рис. 244. Почка (общий вид)

Окраска: ШИК-реакция и гематоксилин

1 - фиброзная капсула; 2 - корковое вещество: 2.1 - почечное тельце, 2.2 - проксимальный каналец, 2.3 - дистальный каналец; 3 - мозговой луч; 4 - корковая долька; 5 - междольковые сосуды; 6 - субкапсулярная вена; 7 - мозговое вещество: 7.1 - собирательный проток, 7.2 - тонкий каналец петли нефрона; 8 - дуговые сосуды: 8.1 - дуговая артерия, 8.2 - дуговая вена

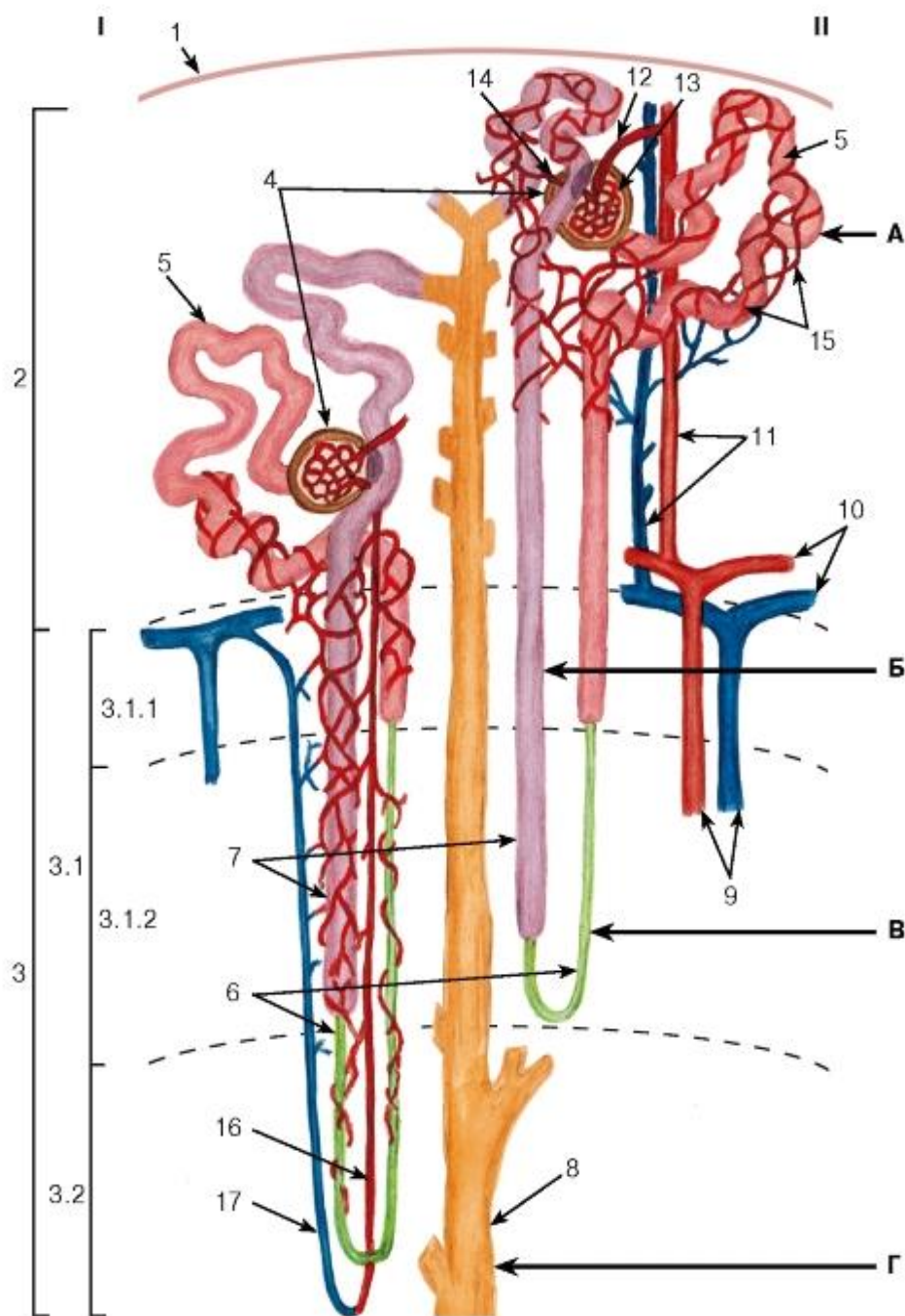


Рис. 245. Схема строения нефронов, собирательных протоков и кровообращения в почке

I - юкстамедуллярный нефрон; II - корковый нефрон

1 - фиброзная капсула; 2 - корковое вещество; 3 - мозговое вещество: 3.1 - наружное мозговое вещество, 3.1.1 - наружная полоска, 3.1.2 - внутренняя полоска, 3.2 - внутреннее мозговое вещество; 4 - почечное тельце; 5 - проксимальный каналец; 6 - тонкий каналец петли нефрона; 7 - дистальный каналец; 8 - собирательный проток; 9 - междольевые артерия и вена; 10 - дуговые артерия и вена; 11 - междольковые артерия и вена; 12 - приносящая клубочковая артериола; 13 - (первичная) клубочковая капиллярная сеть; 14 - выносящая клубочковая артериола; 15 - перитубулярная (вторичная) капиллярная сеть; 16 - прямая артериола; 17 - прямая венула

*Ультраструктурная организация эпителиальных клеток различных отделов нефрона и собирательного протока, отмеченных буквами А, Б, В, Г, показана на рис. 246*



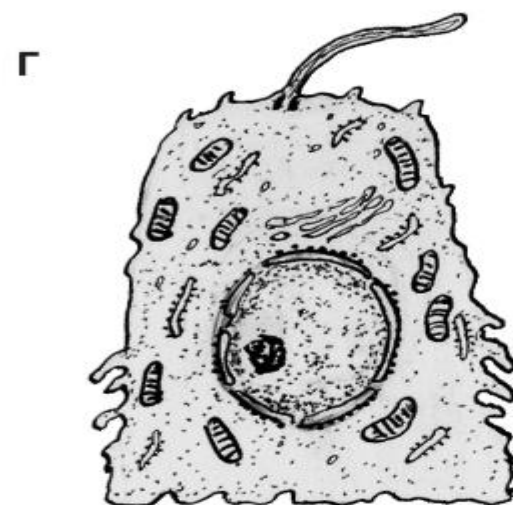
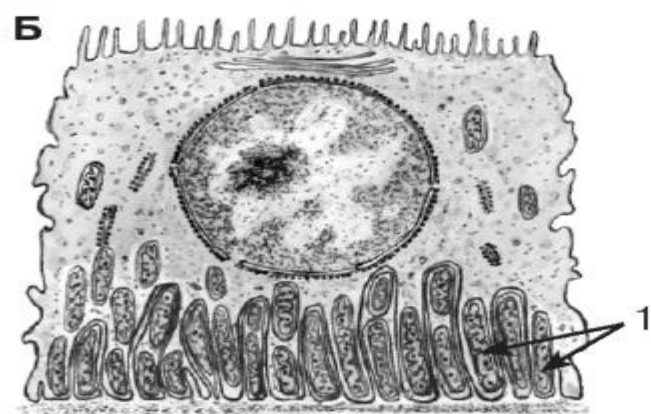
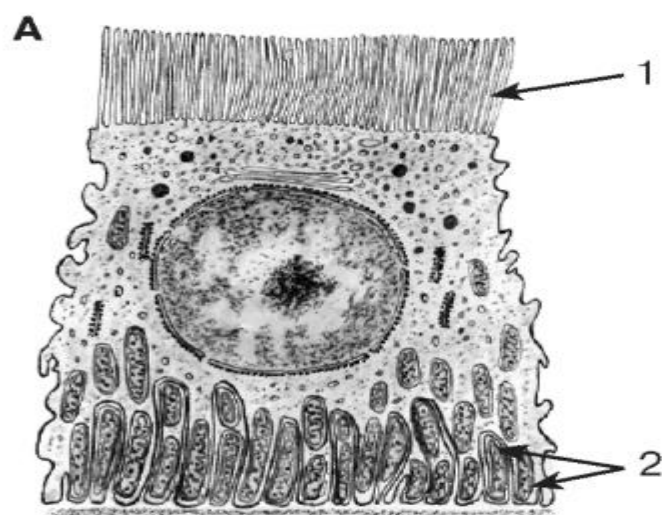


Рис. 246. Ультраструктурная организация эпителиальных клеток различных отделов нефрона и собирательного протока

*Рисунок с ЭМФ*

А - кубический микроворсинчатый (каемчатый) эпителиоцит из проксимального канальца: 1 - микроворсинчатая (щеточная) каемка, 2 - базальный лабиринт; Б - кубический эпителиоцит из дистального канальца: 1 - базальный лабиринт; В - плоский эпителиоцит из тонкого канальца петли нефрона; Г - главный эпителиоцит из собирательного протока

*Расположение клеток в соответствующих отделах нефрона и собирательного протока показано стрелками на рис. 245*

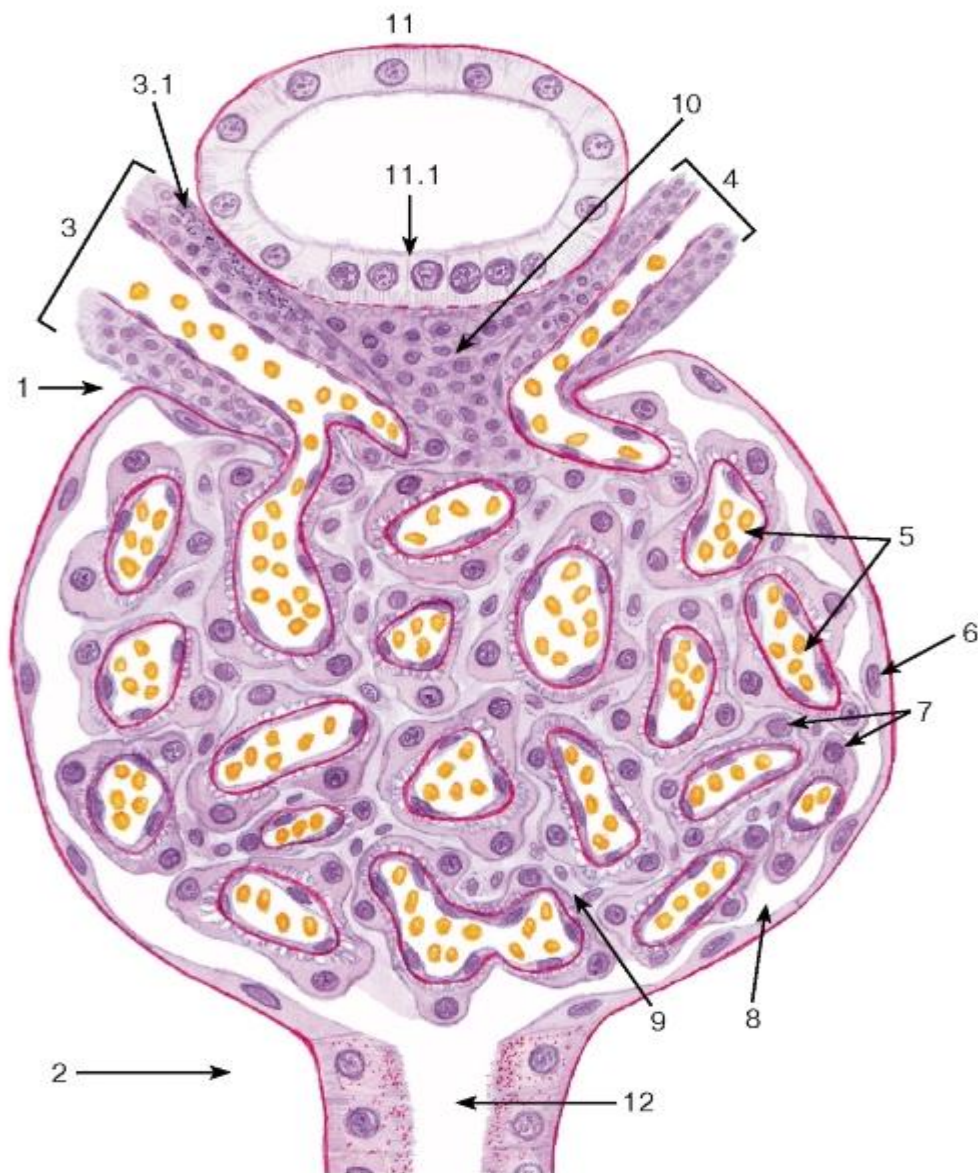


Рис. 247. Почечное тельце и юктагломерулярный аппарат

*Окраска: ШИК-реакция и гематоксилин*

1 - сосудистый полюс почечного тельца; 2 - канальцевый (мочевой) полюс почечного тельца; 3 - приносящая артериола: 3.1 - юктагломерулярные клетки; 4 - выносящая артериола; 5 - капилляры сосудистого клубочка; 6 - наружный (париетальный) листок капсулы клубочка (Шумлянско-Боумена); 7 - внутренний (висцеральный) листок капсулы, образованный подоцитами; 8 - полость капсулы клубочка; 9 - мезангий; 10 - клетки экстрагломерулярного мезангия; 11 - дистальный каналец нефрона: 11.1 - плотное пятно; 12 - проксимальный каналец

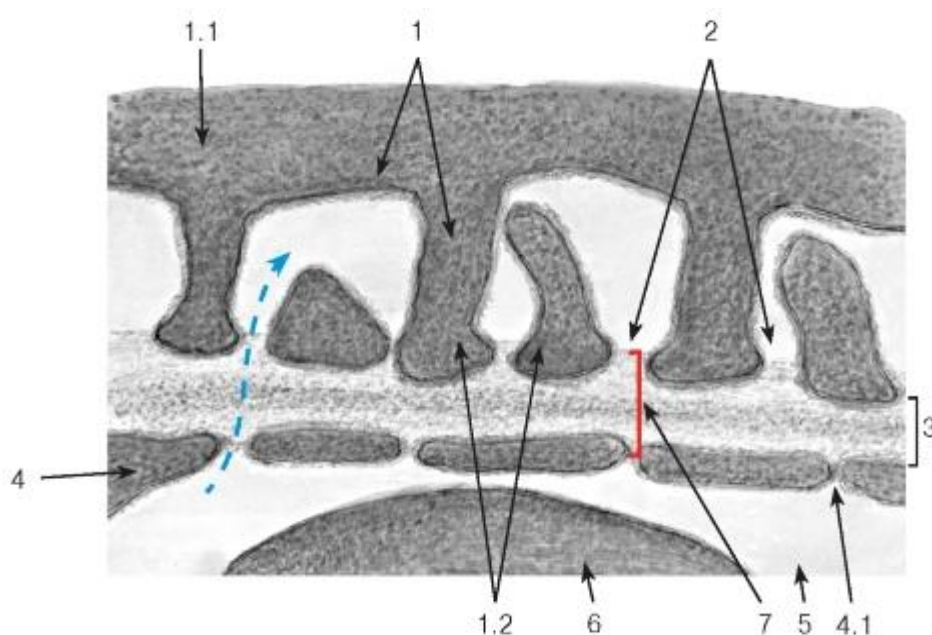


Рис. 248. Ультраструктура фильтрационного барьера в почечном клубочке

*Рисунок с ЭМФ*

1 - отростки подоцита: 1.1 - цитотрабекула, 1.2 - цитоподии; 2 - фильтрационные щели; 3 - базальная мембрана (трехслойная); 4 - фенестрированная эндотелиальная клетка: 4.1 - поры в цитоплазме эндотелиальной клетки; 5 - просвет капилляра; 6 - эритроцит; 7 - фильтрационный барьер

*Синяя стрелка указывает направление транспорта веществ из крови в первичную мочу при ультрафильтрации*

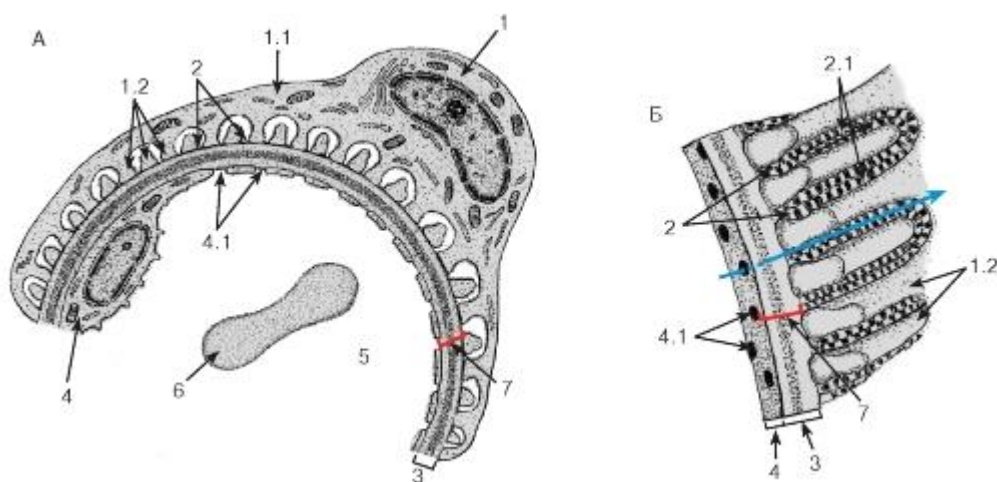


Рис. 249. Ультраструктура фильтрационного барьера в почечном клубочке

А - рисунок с ЭМФ; Б - участок барьера в трехмерной реконструкции

1 - подоцит: 1.1 - цитотрабекула, 1.2 - цитоподии; 2 - фильтрационные щели: 2.1 - щелевые диафрагмы; 3 - базальная мембрана (трехслойная); 4 - фенестрированная эндотелиальная клетка: 4.1 - поры в цитоплазме эндотелиальной клетки; 5 - просвет капилляра клубочка; 6 - эритроцит; 7 - фильтрационный барьер

*Синяя стрелка указывает направление транспорта веществ из крови в первичную мочу при ультрафильтрации*



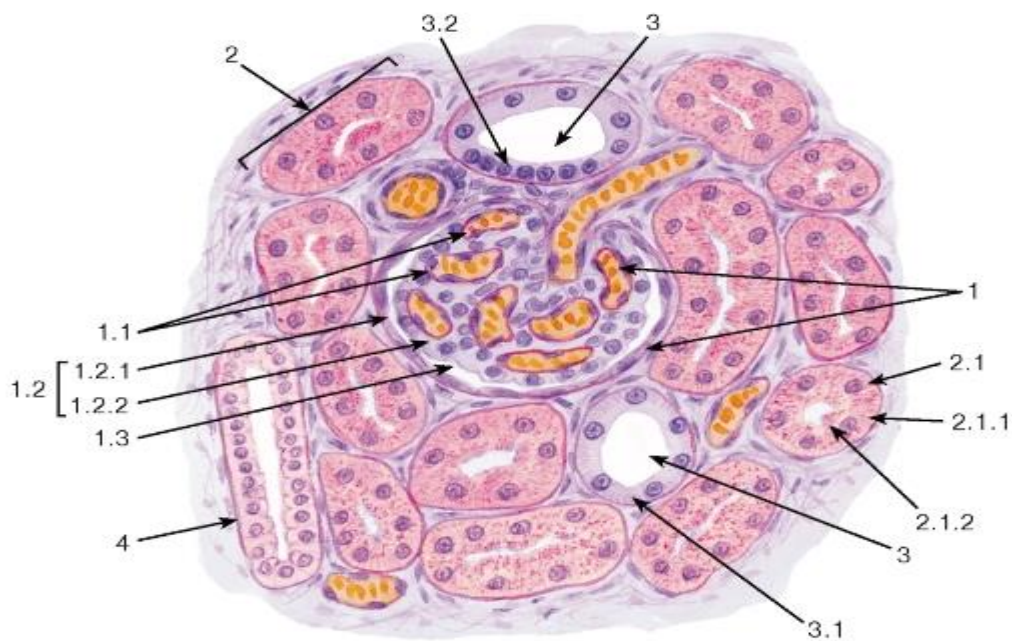


Рис. 250. Почка. Участок коркового вещества

Окраска: ШИК-реакция и гематоксилин

1 - почечное тельце: 1.1 - сосудистый клубочек, 1.2 - капсула клубочка, 1.2.1 - наружный листок, 1.2.2 - внутренний листок, 1.3 - полость капсулы; 2 - проксимальный каналец нефрона: 2.1 - кубические эпителиоциты, 2.1.1 - базальная исчерченность, 2.1.2 - микроворсинчатая (щеточная) каемка; 3 - дистальный каналец: 3.1 - базальная исчерченность, 3.2 - плотное пятно; 4 - собирательный проток

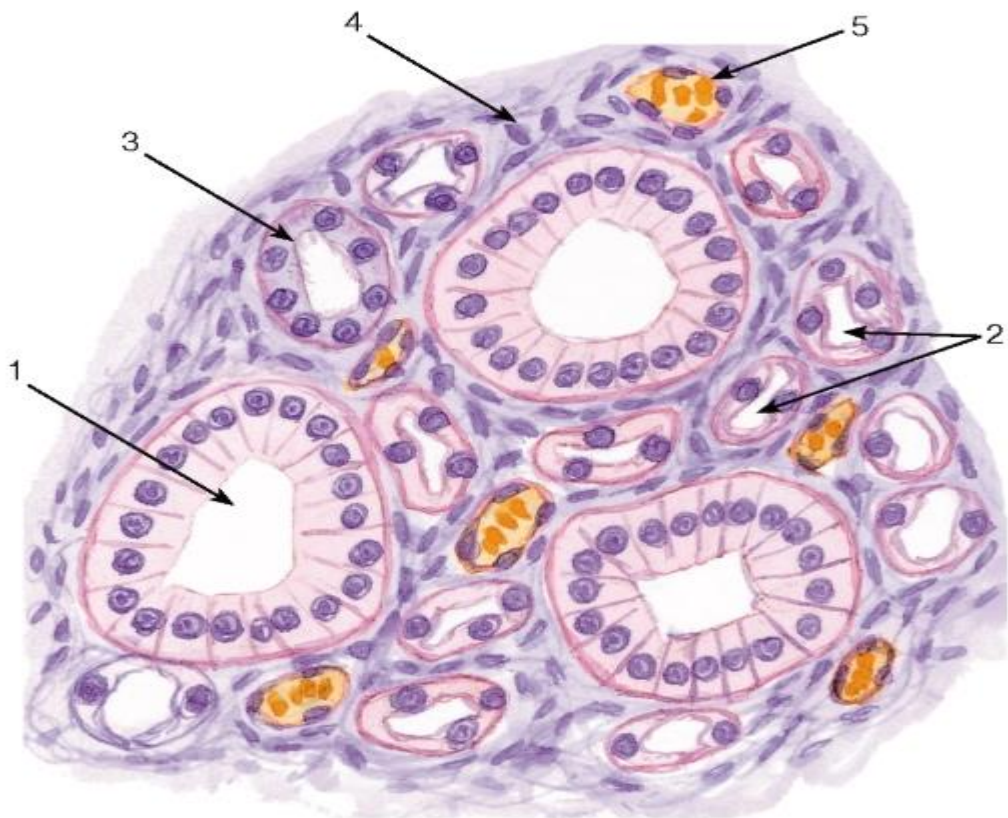


Рис. 251. Почка. Участок мозгового вещества



Окраска: ШИК-реакция и гематоксилн

1 - собирательный проток; 2 - тонкий каналец петли нефрона; 3 - дистальный каналец (прямая часть); 4 - соединительная ткань интерстиция; 5 - кровеносный сосуд

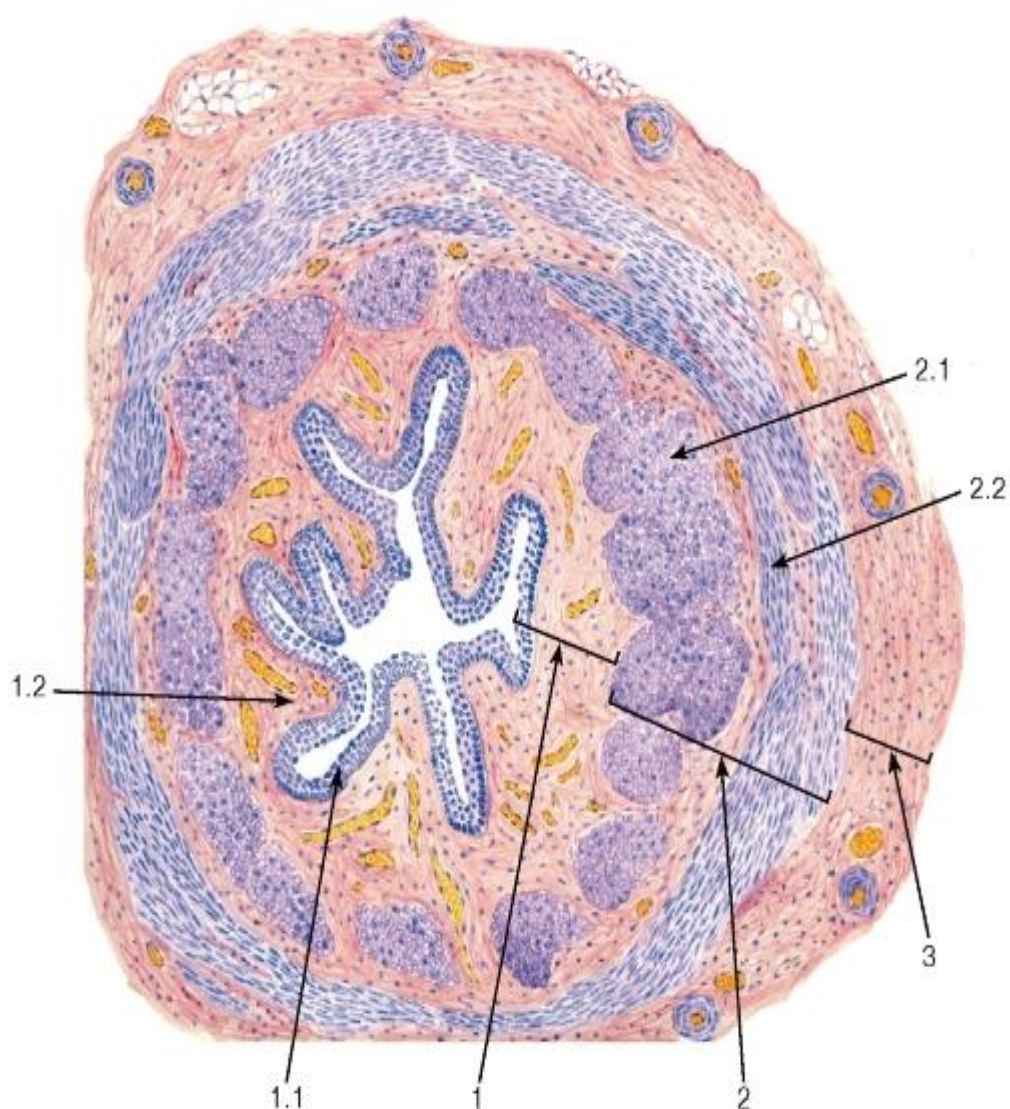


Рис. 252. Мочеточник

Окраска: гематоксилин-эозин

1 - слизистая оболочка: 1.1 - переходный эпителий, 1.2 - собственная пластинка; 2 - мышечная оболочка: 2.1 - внутренний продольный слой, 2.2 - наружный циркулярный слой; 3 - адвентициальная оболочка

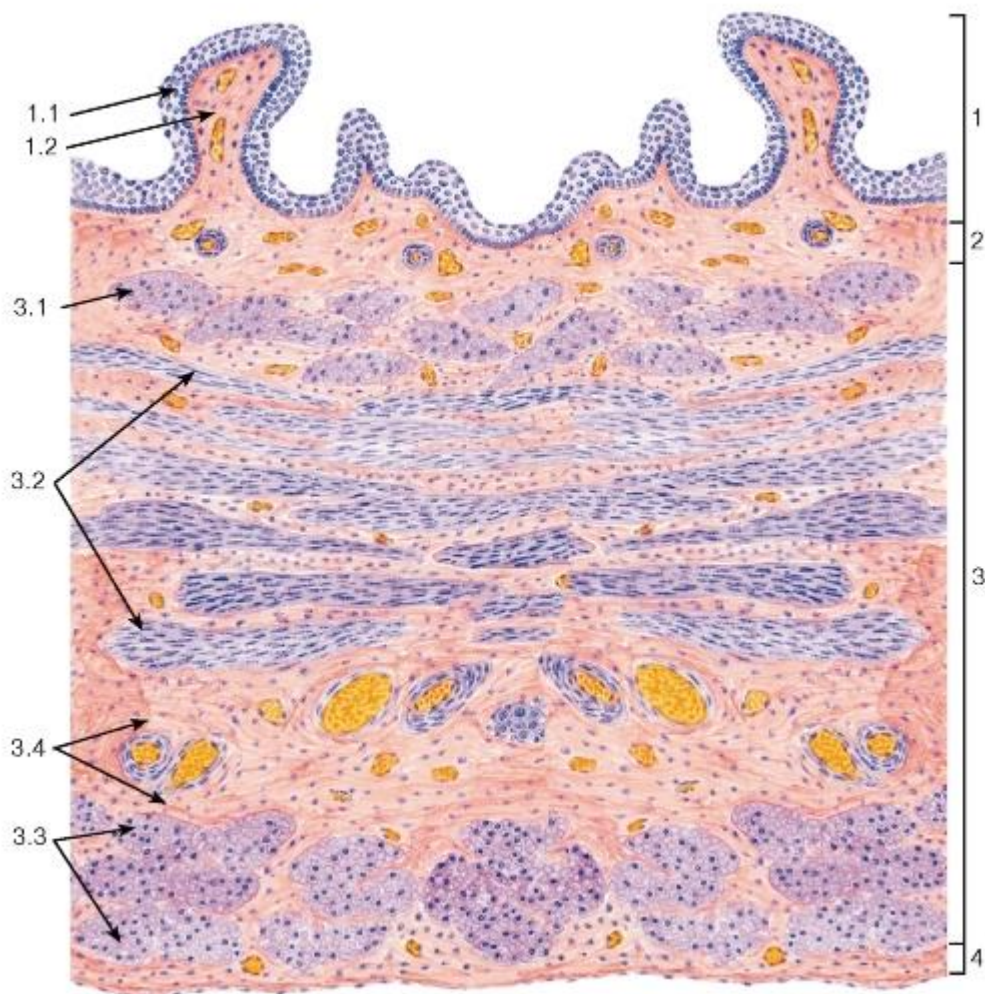


Рис. 253. Мочевой пузырь (дно)

Окраска: гематоксилин-эозин

1 - слизистая оболочка: 1.1 - переходный эпителий, 1.2 - собственная пластинка; 2 - подслизистая основа; 3 - мышечная оболочка: 3.1 - внутренний продольный слой, 3.2 - средний циркулярный слой, 3.3 - наружный продольный слой, 3.4 - соединительнотканые прослойки; 4 - серозная оболочка

## ГЛАВА 16. ОРГАНЫ МУЖСКОЙ ПОЛОВОЙ СИСТЕМЫ

Мужская половая система включает: 1) мужские гонады - *яички*, в которых образуются мужские половые клетки (спермии) и мужские половые гормоны; 2) систему внегонадных *семявыносящих путей* (начальные отделы семявыносящих путей находятся внутри самой гонады), связывающие яичко с половым членом; 3) *добавочные железы*, секрет которых служит средой для транспорта и созревания спермиев; 4) *половой член*, с помощью которого спермии вводятся в женские половые пути.

### 16.1 Яичко

Яичко выполняет две функции - *генеративную* (образование мужских половых клеток - *сперматогенез*) и *эндокринную* (синтез мужских половых гормонов). Оно покрыто толстой соединительнотканной капсулой (*белочная оболочка*), содержащей гладкие мышечные клетки (рис. 254) и отдающей *перегородки (септы)* яичка, которые разделяют орган на 150-250 конических долек яичка, сходящихся верхушками в *средостении яичка*. Каждая долька содержит 1-4 извитых *семенных канальца*, в которых

осуществляется сперматогенез (см. рис. 254 и 255). Пространство между канальцами заполнено рыхлой волокнистой (*интерстициальной соединительной*) тканью, содержащей сосуды, нервы и *интерстициальные эндокриноциты* (клетки Лейдига), вырабатывающие мужские половые гормоны (см. рис. 254 и 255).

Извитые семенные канальцы имеют сложно организованную стенку, состоящую из *сперматогенных клеток*, лежащих в несколько слоев на толстой базальной мембране и связанных с *суспендоцитами* (*поддерживающими эпителиоцитами*), - см. рис. 255 и 256. В совокупности сперматогенные клетки и суспендоциты образуют так называемый *сперматогенный эпителий*, который правильнее называть *эпителиосперматогенным слоем*, поскольку эпителиальную природу имеют только суспендоциты. Снаружи к базальной мембране прилежат уплощенные сократимые *миоидные (перитубулярные) клетки* (миофибробласты), сокращения которых способствуют медленному перемещению образующихся спермиев из извитых канальцев в сеть яичка.

Сперматогенез включает 4 фазы:

1) *размножения*, 2) *роста*, 3) *созревания*, 4) *формирования*.

*Фаза размножения* характеризуется делением *сперматогоний* - мелких диплоидных клеток, располагающихся на базальной мембране, которые далее дифференцируются в первичные сперматоциты (см. рис. 255 и 256).

*Фаза роста*: *первичные сперматоциты*, изначально сходные со сперматогониями, значительно увеличиваются в объеме и смещаются в направлении просвета канальца. Почти сразу же они вступают в длительную профазу I деления мейоза, во время которой происходит обмен частей хромосом, обеспечивающий генетическое разнообразие гамет.

*Фаза созревания* включает два последовательных деления мейоза. В результате I деления образуются *вторичные сперматоциты* - меньших размеров, чем первичные, которые располагаются ближе к просвету канальца и содержат диплоидный набор ДНК. II деление проходит без редупликации хромосом практически сразу же за I делением и приводит к образованию *сперматид* - мелких клеток с гаплоидным набором ДНК.

*Фаза формирования (спермиогенеза)* заключается в постепенном преобразовании сперматид в зрелые половые клетки - *спермии (сперматозоиды)* (см. рис. 23 и 257). При этом происходит ряд изменений в ядре и цитоплазме клетки. Они включают: (1) уменьшение ядра с резкой конденсацией хроматина; (2) образование *акросомы* - плоского мембранного мешочка, содержащего литические ферменты, необходимые для оплодотворения; (3) формирование *жгутика* дистальной центриолью; (4) образование особых элементов цитоскелета: 9 продольно лежащих *исчерченных колонн* вокруг центриолей (*в шейке*), которые дистально связаны с 9 *наружными плотными волокнами*, расположенными по периферии пар микротрубочек *аксонемы (промежуточная часть)*. В *главной части* хвоста формируется *волокнистое влагалище*, образованное продольными столбами, соединенными ребрами. (5) приобретение митохондриями спиралевидной формы и их сосредоточение вокруг плотных волокон в промежуточной части в виде *митохондриальной спирали (влагалища)*; (6) удаление избыточной цитоплазмы, в виде *остаточных телец*, которые выделяются в просвет канальца. Волнообразное течение сперматогенеза вдоль семенного канальца (у человека - по части его окружности) проявляется в преобладании отдельных фаз и формировании характерных ассоциаций клеток в различных участках канальца.

*Суспендоциты (поддерживающие клетки, клетки Сертоли)* входят в состав семенных канальцев и взаимодействуют со сперматогенными клетками, находящимися в их глубоких цитоплазматических карманах. Они являются опорными элементами, обеспечивают питание развивающихся половых

клеток, защищают их от вредных воздействий, перемещают их к просвету канальца, фагоцитируют погибшие и аномальные половые клетки, а также остаточные тельца, секретируют канальцевую жидкость и широкий спектр веществ, регулирующих сперматогенез. Их деятельность регулируется фолликулостимулирующим гормоном (ФСГ) гипофиза.

Сустентоциты имеют неправильную форму, основанием лежат на базальной мембране, а апикальным концом обращены в просвет канальца (см. рис. 256). Ядро - большое, с глубокими инвагинациями, мелкодисперсным хроматином и крупным ядрышком, цитоплазма - светлая, содержит хорошо развитые органеллы. Латеральные отростки сустентоцитов, связанные плотными соединениями, разделяют семенной каналец на два *отдела (компартамента)*: *базальный* и *адлюминальный*, являясь главным компонентом *гемато-тестикулярного барьера*. Базальный отдел содержит сперматогонии и часть сперматоцитов (не прошедших обмен частями хромосом) - клетки, генетически полностью идентичные остальным клеткам организма. В адлюминальном отделе находятся остальные половые клетки, которые вследствие мейоза приобрели генетические отличия от других клеток организма.

*Гемато-тестикулярный барьер* изолирует развивающиеся сперматогенные клетки адлюминального отдела извитого семенного канальца от иммунной системы, обладает избирательной проницаемостью для многих веществ и обеспечивает возможность создания различного микроокружения для разных клеток. В его состав входят (от сосуда к канальцу): (1) эндотелий капилляра интерстиция, (2) базальная мембрана эндотелия, (3) интерстициальная соединительная ткань, (4) слой миоидных клеток, (5) базальная мембрана канальца и (6) плотные соединения между отростками сустентоцитов (см. рис. 256).

*Интерстициальные эндокриноциты* (клетки Лейдига) синтезируют тестостерон (основной андроген у человека). Они имеют округлую, полигональную или веретенновидную форму, лежат поодиночке или в виде скоплений вблизи капилляров между семенными канальцами (см. рис. 254-256). Ядро - светлое, с 1-2 крупными ядрышками. Цитоплазма ацидофильная, содержит особые белковые включения - *кристаллоиды* (Рейнке). В ней обнаруживаются многочисленные митохондрии с тубулярными кристами, сильно развитая агранулярная эндоплазматическая сеть, липидные капли. Деятельность этих клеток регулируется лютеинизирующим гормоном (ЛГ) гипофиза.

## 16.2 Семявыносящие пути

Семявыносящие пути представляют собой систему канальцев, не участвующих в сперматогенезе, по которым спермии транспортируются из извитых семенных канальцев в уретру. Часть этих канальцев находится внутри яичка, другая располагается за его пределами.

Внутригонадные семявыносящие пути включают: (1) *прямые канальцы яичка* - продолжение извитых семенных канальцев, которые в начальной части выстланы видоизмененными сустентоцитами, а в дистальной - одним слоем кубических эпителиоцитов с микроворсинками и отдельными ресничками на апикальной поверхности; (2) *сеть яичка* - анастомозирующие канальцы переменного диаметра в *средостении яичка*, выстланные кубическими клетками разной высоты с небольшим числом микроворсинок и единичной ресничкой; (3) *выносящие канальцы яичка*, отходящие от его средостения и объединяющие внутри- и внегонадную части семявыносящих путей.

Внегонадные семявыносящие пути образованы *выносящими канальцами яичка, протоком придатка, семявыносящим протоком* и мужским мочеиспускательным каналом.



Выносящие каналцы яичка в количестве 12-20 проникают *впридаток яичка*, где резко скручиваются, формируя *конусы придатка яичка*, образующие его головку. Стенка каналцев представлена тремя оболочками - слизистой, мышечной и адвентициальной (рис. 258).

*Слизистая оболочка* состоит из эпителия и тонкой собственной пластинки, образованной рыхлой волокнистой тканью. В эпителии *столбчатые реснитчатые клетки* (перемещают спермии в проток придатка) чередуются с *кубическими клетками*, покрытыми микроворсинками (участвуют в процессах всасывания и секреции) - см. рис. 258 и 259.

*Мышечная оболочка* образована несколькими слоями гладких мышечных клеток; дистальнее она прослеживается во всех семявыносящих путях.

*Адвентициальная оболочка* состоит из рыхлой волокнистой ткани, которая переходит в соединительную ткань интерстиция.

*Проток придатка* образуется в результате слияния выносящих каналцев яичка; он имеет вид резко извитой трубочки, образующей тело и хвост придатка. Его стенка также состоит из трех оболочек - слизистой, мышечной и адвентициальной (см. рис. 258).

*Слизистая оболочка* образована эпителием и подлежащей тонкой соединительнотканной собственной пластинкой. Эпителий - многорядный столбчатый (см. рис. 258 и 259), содержит клетки двух типов. *Главные клетки* (высокие столбчатые с длинными неподвижными микроворсинками - *стереоцилиями*) секретируют и поглощают из просвета ряд веществ); базальные клетки - мелкие, пирамидной формы, располагаются между базальными частями главных и, по-видимому, играют роль камбиальных элементов по отношению к главным клеткам.

*Мышечная оболочка* утолщается в дистальном направлении; вблизи семявыносящего протока к циркулярному слою присоединяется наружный продольный.

*Адвентициальная оболочка* образована рыхлой волокнистой соединительной тканью, сливающейся с тканью интерстиция.

Семявыносящий проток имеет вид толстостенной трубки с узким просветом. Его стенка состоит из 3 оболочек: слизистой, мышечной и адвентициальной (рис. 260).

*Слизистая оболочка* образует продольные складки. Эпителий - многорядный столбчатый, сходный с эпителием протока придатка. Собственная пластинка содержит много эластических волокон.

*Мышечная оболочка* образована тремя толстыми слоями: внутренним и наружным продольными и средним циркулярным.

*Адвентиция* образована соединительной тканью.

*Эякуляторный проток* соединяет семявыносящий проток с простатической уретрой. *Слизистая оболочка* образует многочисленные складки. Одноили многорядный столбчатый эпителий обладает секреторной активностью и содержит пигментные гранулы. Собственная пластинка содержит сеть эластических волокон. *Мышечная оболочка* отсутствует; проток окружен волокнисто-мышечной стромой предстательной железы.

### 16.3 Добавочные железы мужской половой системы

включают *семенные пузырьки*, *простату* и *бульбоуретральные (куперовы) железы*. Секреты этих желез смешиваются со спермиями во время семяизвержения, образуя *эякулят (семенную жидкость)*, и обеспечивают питание спермиев, способствуют их выживанию, активируют подвижность, стабилизируют акросому, угнетают иммунные

реакции в женских половых путях. Строение и функция желез являются андроген-зависимыми.

Семенные пузырьки - парные мешковидные структуры, образованные скрученной трубкой, стенка которой состоит из трех оболочек: слизистой, мышечной и адвентициальной. *Слизистая оболочка* образует многочисленные ветвящиеся *складки*, между которыми расположены вдавления (*дивертикулы*). Эпителий - одноили многорядный столбчатый.

*Главные клетки* содержат развитый синтетический аппарат, *секреторные вакуоли* и *липофусциновые гранулы*. *Мышечная оболочка* представлена внутренним циркулярным и наружным продольным слоями. *Адвентициальная оболочка* - тонкая, сливается с окружающей соединительной тканью.

Простата снаружи покрыта *капсулой* из плотной волокнистой соединительной ткани с высоким содержанием гладких мышечных клеток во внутреннем слое. На поперечном срезе органа видны 3 группы желез (называемых простатическими), которые погружены в *волокнисто-мышечную строму* и располагаются концентрическими слоями вокруг уретры (рис. 261): 1) *слизистые*, или *периуретральные* (внутренние), 2) *подслизистые* (промежуточные), 3) *главные* (наружные) - самые крупные, залегают в периферической зоне железы, составляющей большую часть ее массы.

*Концевые отделы желез* - трубчато-альвеолярные, выстланы однослойным эпителием, образующим ветвящиеся складки (см. рис. 261 и 262). Эпителий концевых отделов - однорядный кубический или столбчатый, местами - многорядный столбчатый. Последний образован высокими секреторными клетками (*простатоцитами*) и мелкими камбиальными *базальными клетками*, встречаются также отдельные *эндокриноциты*. Простатоциты имеют развитый синтетический аппарат, многочисленные полиморфные *секреторные вакуоли*, содержимое которых выделяется в просвет мерокринным и частично апокринным механизмами (рис. 263). В просвете концевых отделов обнаруживаются слоистые обызвествленные тельца - *простатические конкреции* (см. рис. 262).

*Протоки* слизистых желез открываются в уретру на разных уровнях, а *подслизистых* и *главных* - по краям семенного бугорка.

Бульбоуретральные железы (куперовы железы) лежат по краям луковицы уретры и впадают в нее своими выводными протоками. Покрыты капсулой из плотной соединительной ткани с включением поперечнополосатых мышечных волокон. Септы, отходящие от капсулы, разделяют орган на мелкие дольки. Паренхима представлена трубчато-альвеолярными *концевыми отделами*, образованными *экзокриноцитами* кубической или призматической формы с оксифильными включениями и слизистыми капельками в цитоплазме, а также выводными протоками, выстланными секреторным эпителием, аналогичным таковому в концевых отделах.

## 16.4 ОРГАНЫ МУЖСКОЙ ПОЛОВОЙ СИСТЕМЫ

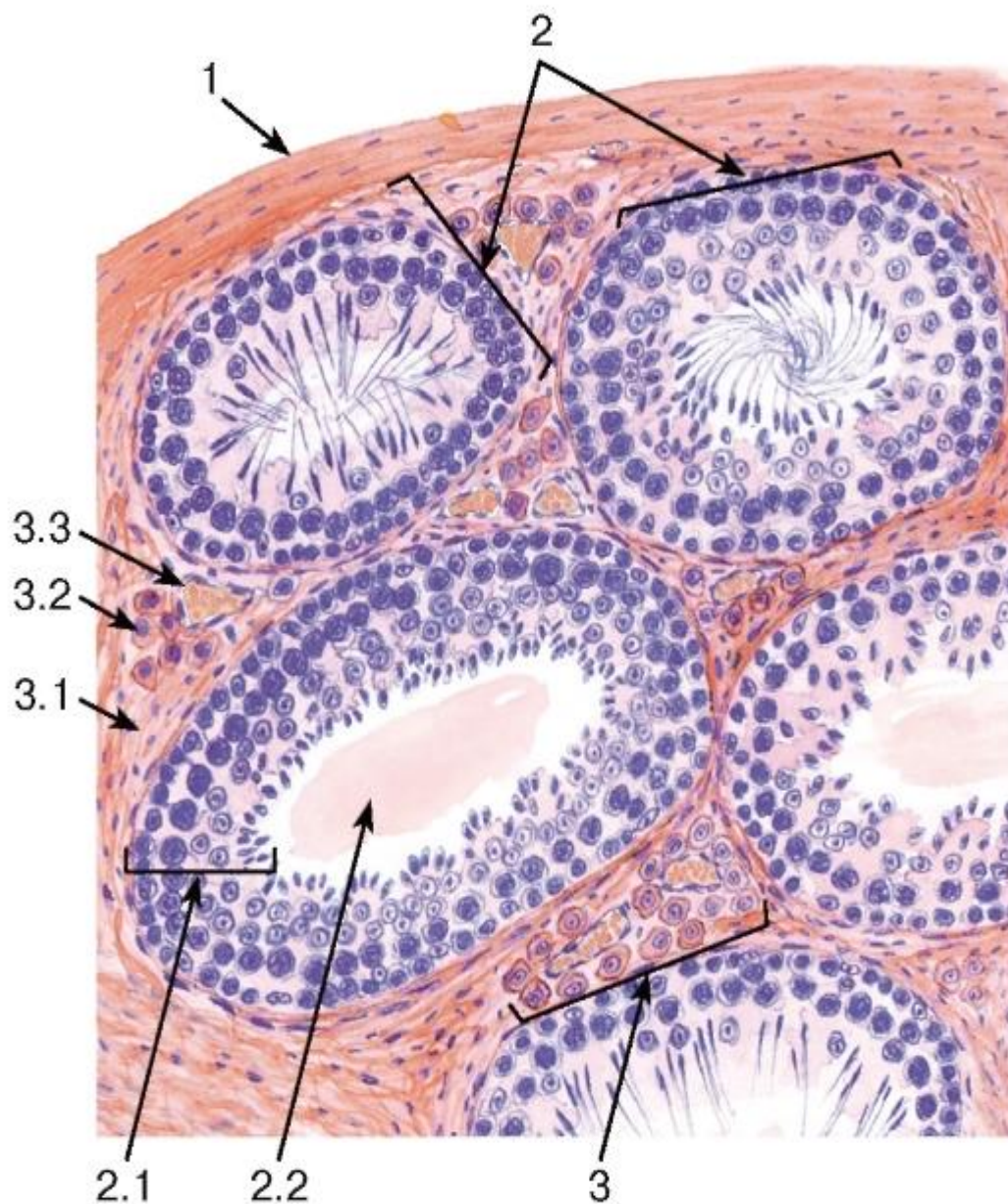


Рис. 254. Яичко взрослого млекопитающего (общий вид)

Окраска: гематоксилин-эозин 1 - белочная оболочка; 2 - извитые семенные канальцы: 2.1 - сперматогенный эпителий (эпителиосперматогенный слой), 2.2 - просвет канальца; 3 - интерстиций: 3.1 - волокнистая соединительная ткань, 3.2 - интерстициальные эндокриноциты (клетки Лейдига), 3.3 - кровеносные сосуды

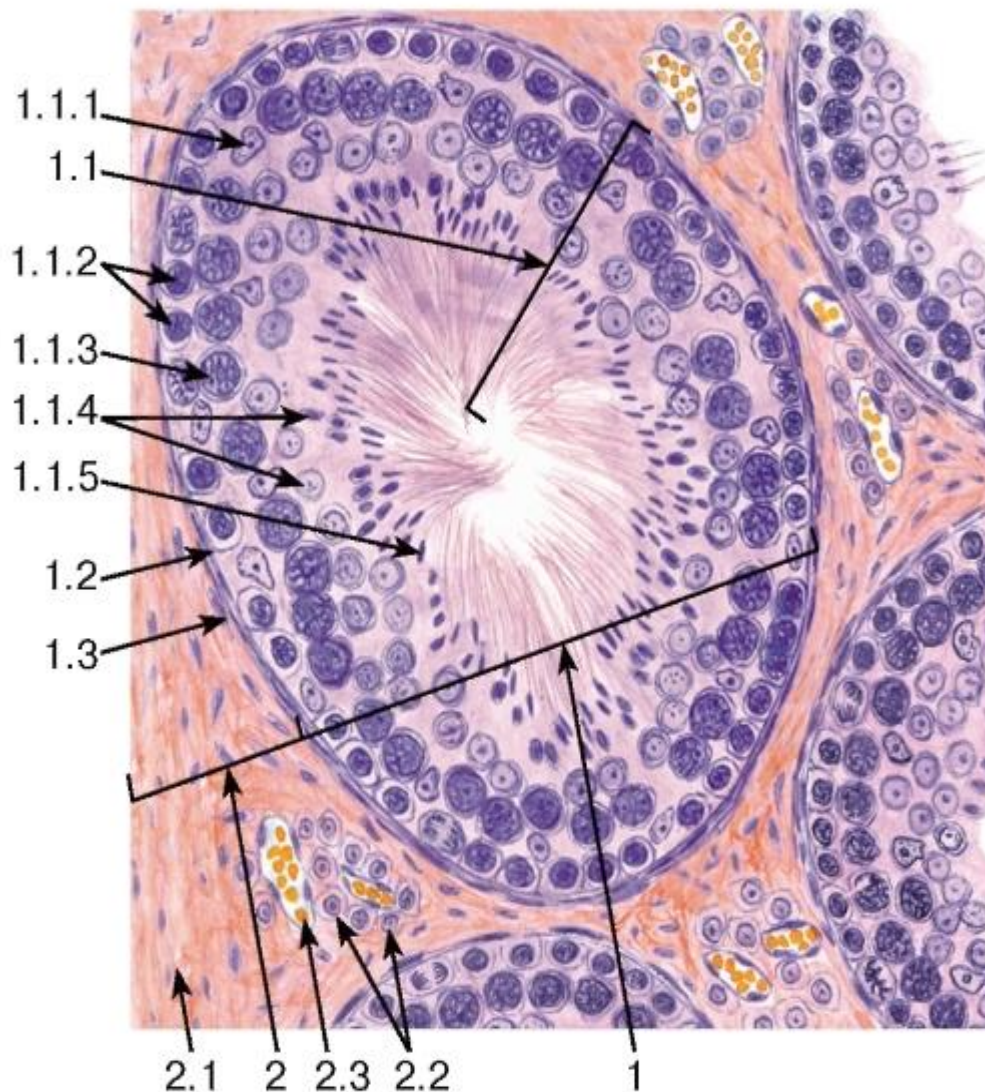


Рис. 255. Яичко взрослого млекопитающего. Извитые семенные канальцы и интерстиций

Окраска: гематоксилин-эозин

1 - извитой семенной каналец: 1.1 - сперматогенный эпителий (эпителиосперматогенный слой),

1.1.1 - ядро сустентоцита (клетки Сертоли),

1.1.2 - ядра сперматогоний, 1.1.3 - ядра первичных сперматоцитов, 1.1.4 - сперматиды, 1.1.5 - спермии, 1.2 - базальная мембрана, 1.3 - слой миоидных клеток; 2 - интерстиций: 2.1 - волокнистая соединительная ткань, 2.2 - интерстициальные эндокриноциты (клетки Лейдига), 2.3 - кровеносные сосуды



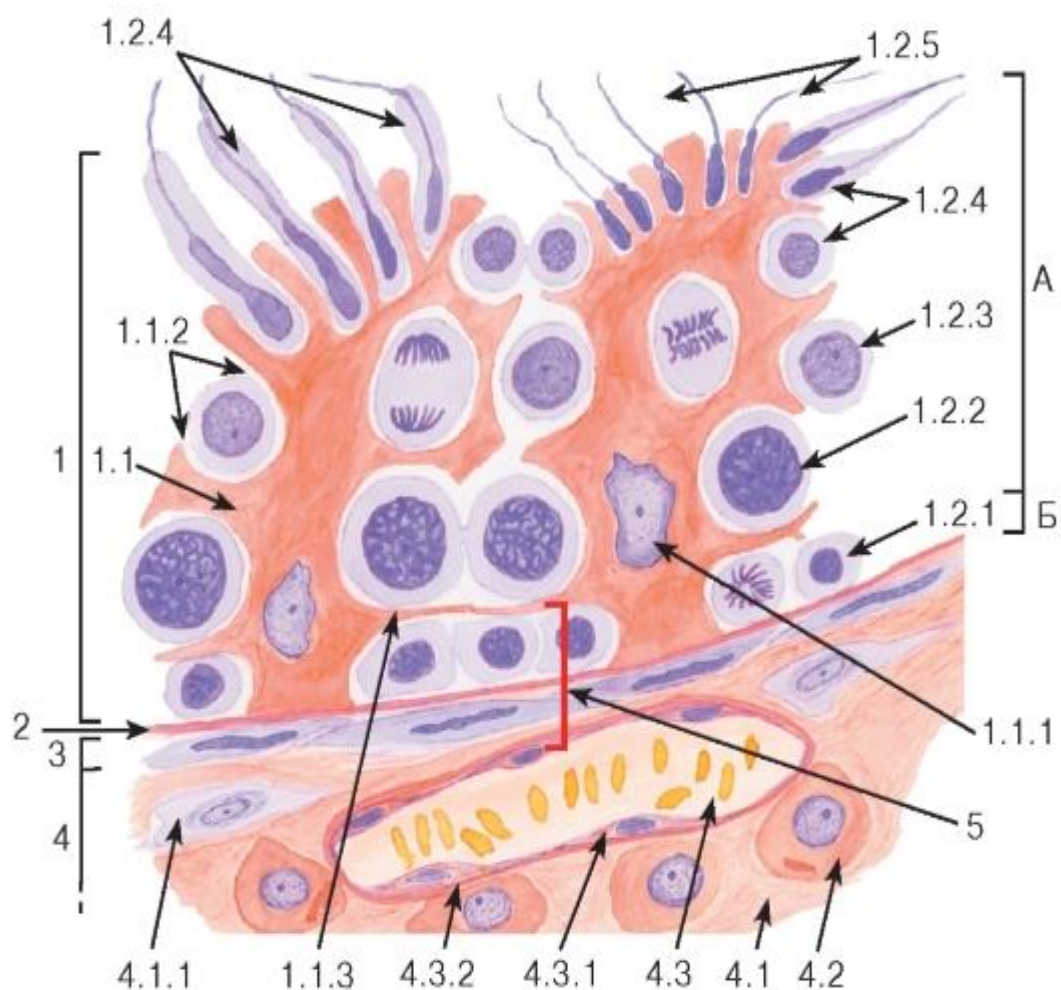


Рис. 256. Яичко. Участок стенки извитого семенного канальца и интерстиция (схема)

1 - сперматогенный эпителий (эпителиосперматогенный слой): 1.1 - sustentocyte, 1.1.1 - ядро sustentocyte, 1.1.2 - карманы в цитоплазме sustentocyte с развивающимися в них сперматогенными клетками, 1.1.3 - латеральные отростки sustentocytes, разделяющие каналец на базальный (Б) и адлюминальный (А) отделы, 1.2 - сперматогенные клетки: 1.2.1 - сперматогонии, 1.2.2 - первичные сперматоциты, 1.2.3 - вторичные сперматоциты, 1.2.4 - сперматиды, 1.2.5 - спермии; 2 - базальная мембрана; 3 - слой миоидных клеток; 4 - интерстиций: 4.1 - соединительная ткань, 4.1.1 - фибробласт, 4.2 - интерстициальный эндокриноцит (клетка Лейдига), 4.3 - кровеносный сосуд, 4.3.1 - эндотелиоцит, 4.3.2 - базальная мембрана; 5 - гемато-тестикулярный барьер

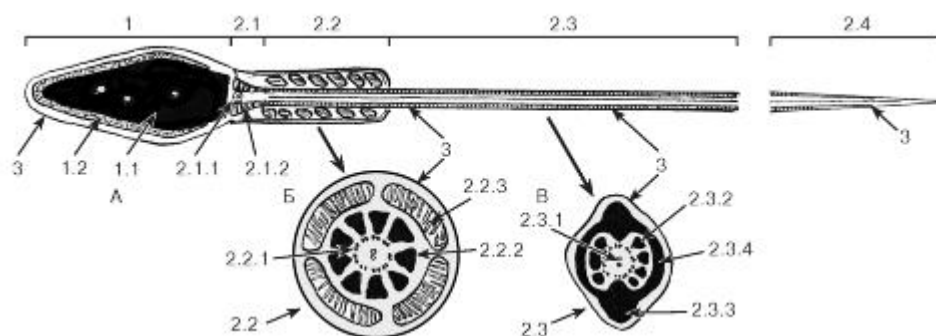


Рис. 257. Ультраструктурная организация мужской половой клетки - спермия (сперматозоида). Схема

А - продольный разрез; Б - поперечный разрез на уровне промежуточного отдела; В - поперечный разрез на уровне главной части

1 - головка: 1.1 - ядро, 1.2 - акросома; 2 - хвост: 2.1 - шейка, 2.1.1 - проксимальная центриоль, 2.1.2 - исчерченные колонны, 2.2 - промежуточная (средняя) часть, 2.2.1 - аксонема (9 дублетов периферических и 1 центральная пара микротрубочек), 2.2.2 - наружные плотные волокна, 2.2.3 - митохондриальная спираль, 2.3 - главная часть, 2.3.1 - аксонема, 2.3.2 - наружные плотные волокна, 2.3.3 - продольные столбы фиброзного влагалища, 2.3.4 - ребра фиброзного влагалища, 2.4 - терминальная часть; 3 - плазмолемма

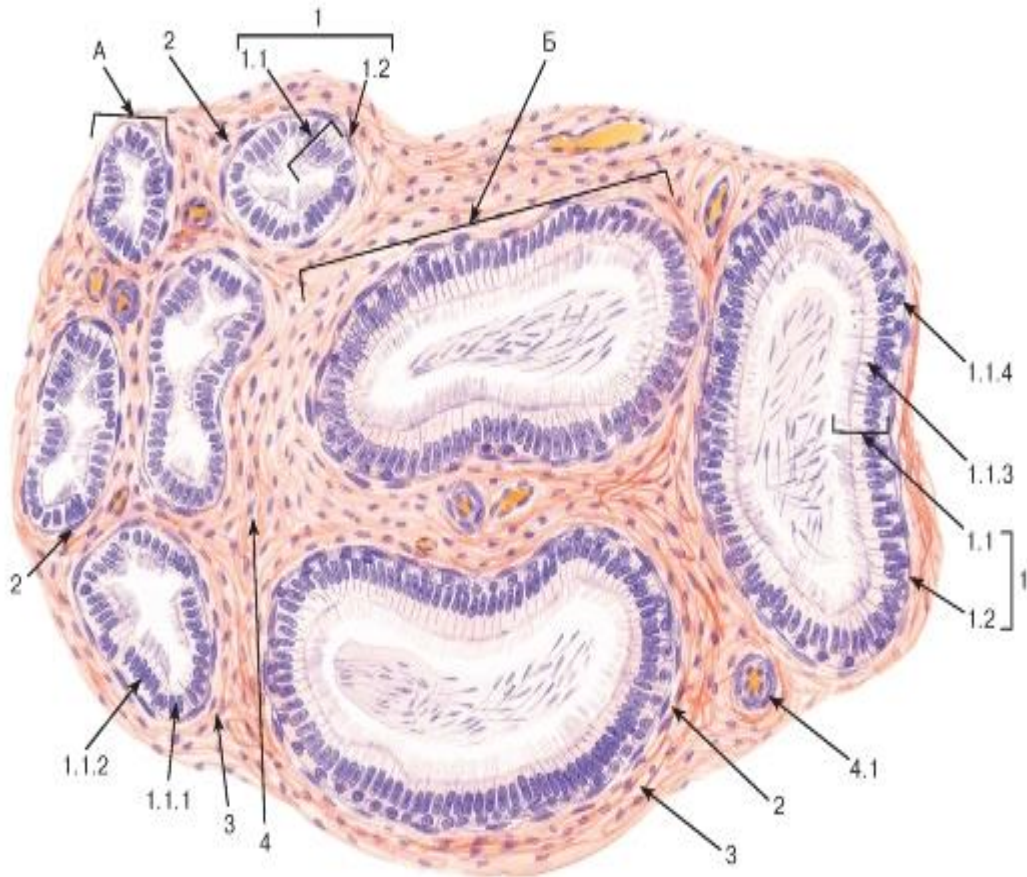


Рис. 258. Придаток яичка

Окраска: гематоксилин-эозин

А - выносящий каналец яичка; Б - проток придатка: 1 - слизистая оболочка: 1.1 - многорядный столбчатый эпителий, 1.1.1 - кубические эпителиоциты с микроворсинками, 1.1.2 - столбчатые эпителиоциты с ресничками, 1.1.3 - столбчатые эпителиоциты со стереоцилиями (главные клетки), 1.1.4 - базальные эпителиоциты, 1.2 - собственная пластинка; 2 - мышечная оболочка; 3 - адвенциальная оболочка; 4 - интерстиций: 4.1 - кровеносный сосуд

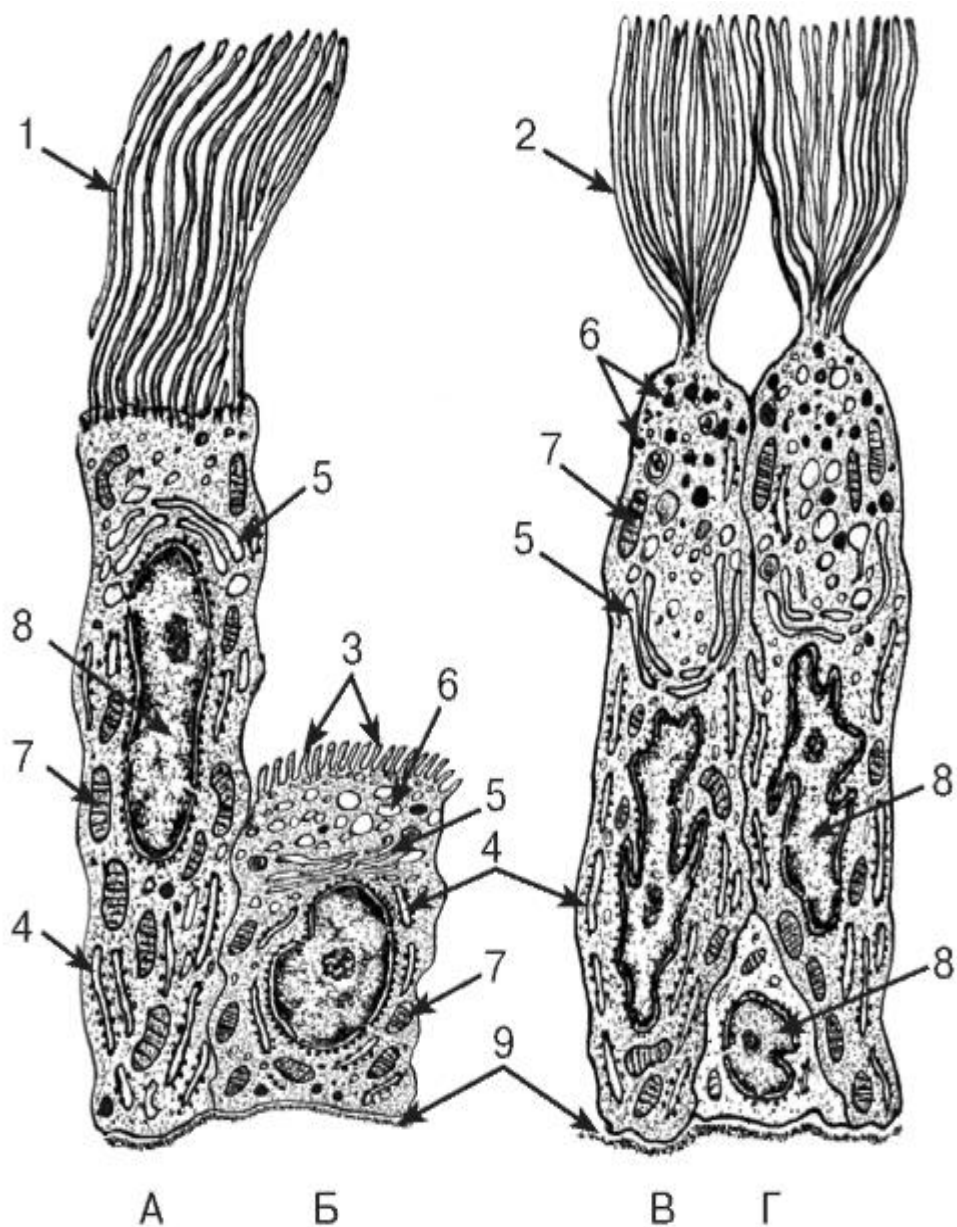


Рис. 259. Ультраструктурная организация эпителиоцитов придатка яичка

*Рисунки с ЭМФ*

А, Б - эпителиоциты выносящего канальца яичка (А - столбчатый эпителиоцит с ресничками; Б - кубический эпителиоцит с микроворсинками); В, Г - эпителиоциты протока придатка (В - столбчатый эпителиоцит со стереоцилиями [главная клетка]; Г - базальный эпителиоцит)

1 - реснички (подвижные); 2 - стереоцилии (неподвижные образования, по ультраструктуре соответствующие микроворсинкам); 3 - микроворсинки; 4 - цистерны гранулярной эндоплазматической сети; 5 - комплекс Гольджи; 6 - секреторные гранулы; 7 - митохондрии; 8 - ядро; 9 - базальная мембрана



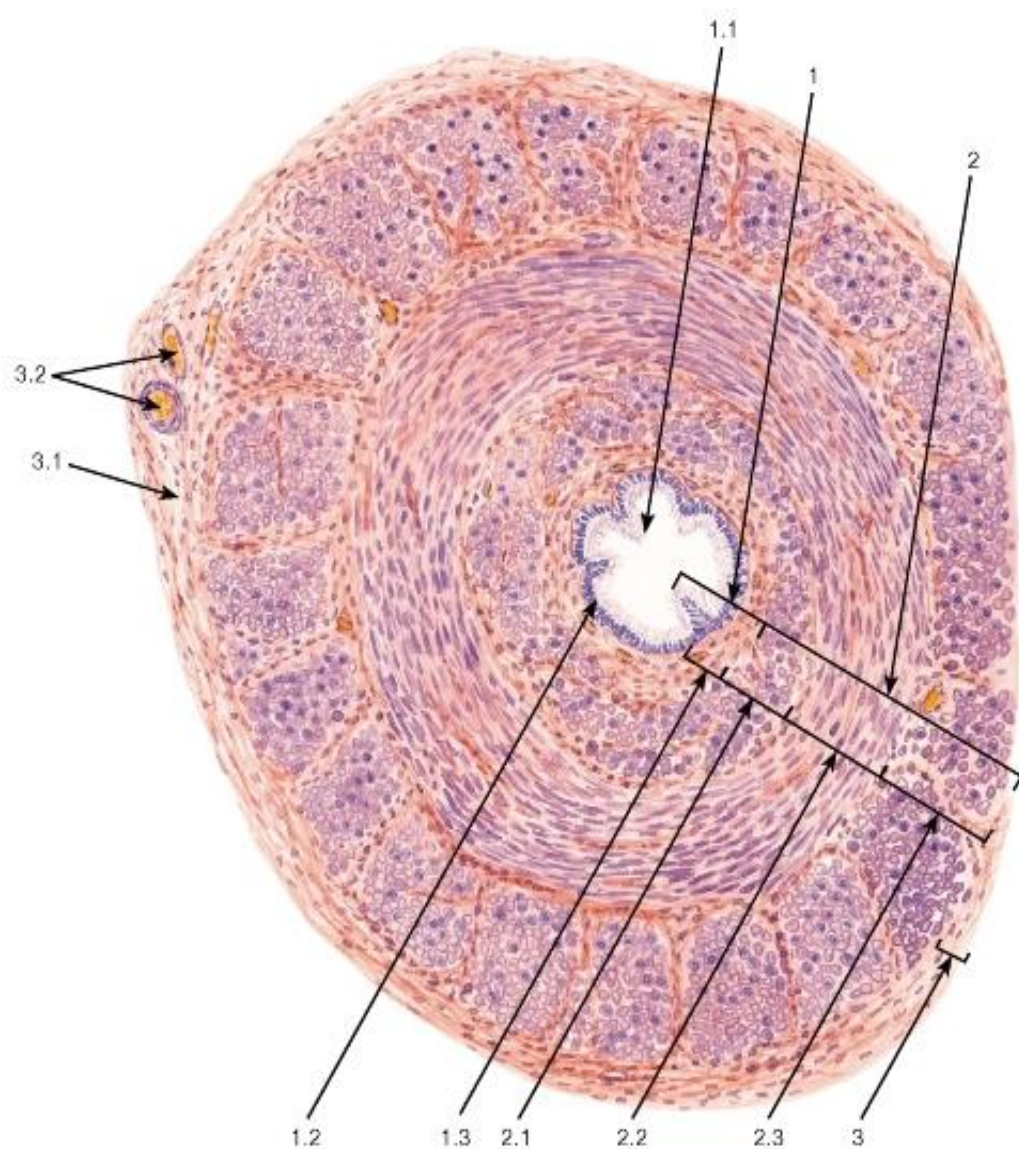


Рис. 260. Семявыносящий проток

Окраска: гематоксилин-эозин

1 - слизистая оболочка: 1.1 - продольные складки, 1.2 - многорядный столбчатый эпителий со стереоцилиями, 1.3 - собственная пластинка; 2 - мышечная оболочка: 2.1 - внутренний продольный слой, 2.2 - средний циркулярный слой, 2.3 - наружный продольный слой; 3 - адвентициальная оболочка, 3.1 - рыхлая волокнистая ткань, 3.2 - кровеносные сосуды



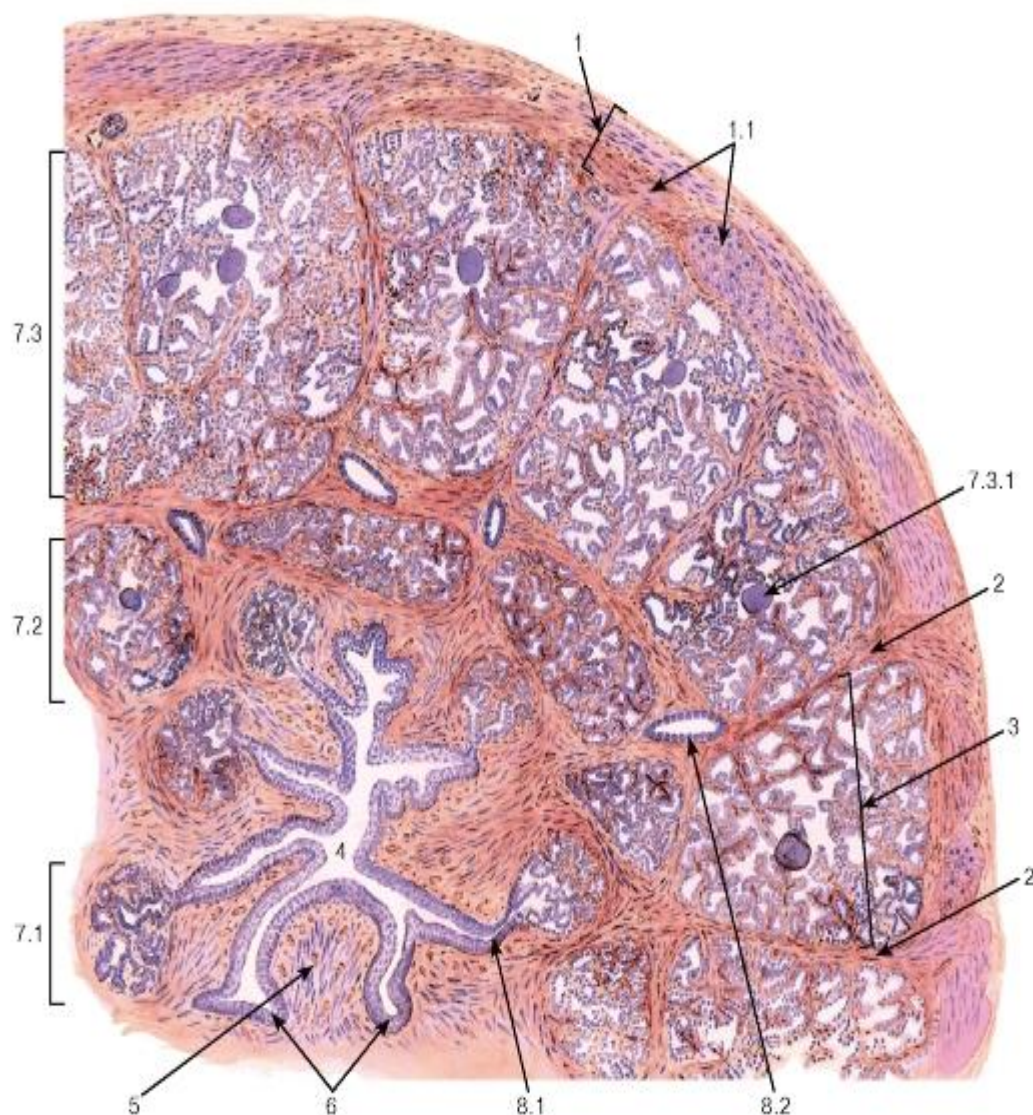


Рис. 261. Простата (поперечный срез)

Окраска: гематоксин-эозин

1 - капсула: 1.1 - внутренний мышечный слой; 2 - соединительнотканые септы; 3 - долька; 4 - простатическая часть уретры; 5 - семенной бугорок; 6 - простатические синусы; 7 - простатические железы: 7.1 - слизистые (внутренние), 7.2 - подслизистые (промежуточные), 7.3 - главные (наружные), 7.3.1 - простатические конкреции; 8 - выводные протоки: 8.1 - слизистых желез, 8.2 - промежуточных и главных желез

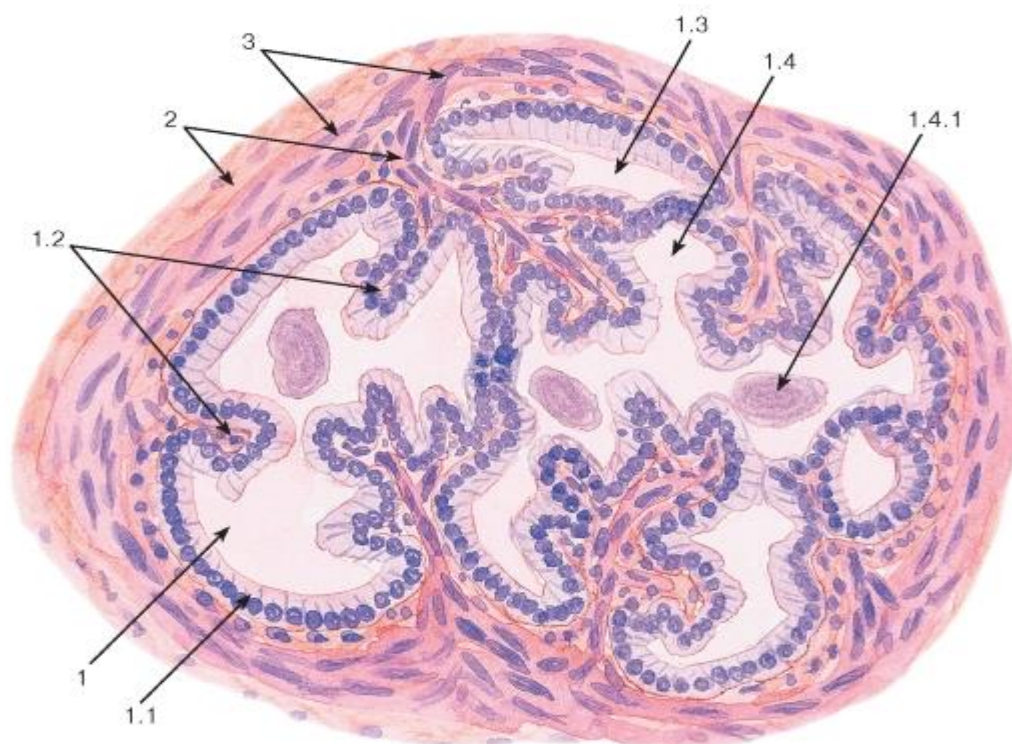


Рис. 262. Простата. Концевой отдел главной простатической железы

Окраска: гематоксилн-эозин

1 - концевой отдел: 1.1 - однослойный столбчатый эпителий, 1.2 - складки, 1.3 - дивертикул (инвагинация), 1.4 - секрет в просвете, 1.4.1 - простатическая конкреция; 2 - соединительная ткань стромы; 3 - пучки гладких миоцитов в строме

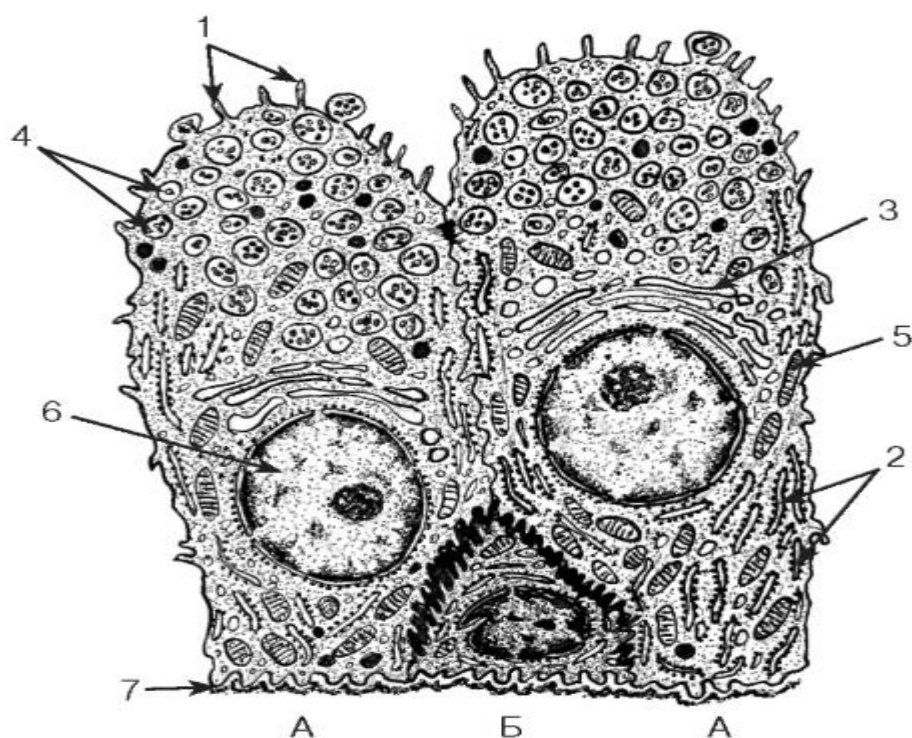


Рис. 263. Ультраструктурная организация эпителиоцитов концевого отдела главной простатической железы

Рисунок с ЭМФ

А - столбчатый эпителиоцит; Б - базальный эпителиоцит

1 - микроворсинки; 2 - цистерны гранулярной эндоплазматической сети; 3 - комплекс Гольджи; 4 - секреторные гранулы; 5 - митохондрии; 6 - ядро; 7 - базальная мембрана

## ГЛАВА 17. ОРГАНЫ ЖЕНСКОЙ ПОЛОВОЙ СИСТЕМЫ

Органы женской половой системы включают: 1) *внутренние* (расположенные в тазу) - женские гонады - яичники, маточные трубы, матку, влагалище; 2) *наружные* - лобок, малые и большие половые губы и клитор. Они достигают полного развития с наступлением полового созревания, когда устанавливается их циклическая деятельность (овариально-менструальный цикл), продолжающаяся в течение репродуктивного периода женщины и прекращающаяся с его завершением, после чего органы половой системы утрачивают функцию и атрофируются.

### 17.1 Яичник

Яичник выполняет две функции - *генеративную* (образование женских половых клеток - *овогенез*) и *эндокринную* (синтез женских половых гормонов). Снаружи он одет кубическим *поверхностным эпителием* (видоизмененным мезотелием) и состоит из *коркового* и *мозгового вещества* (рис. 264).

*Корковое вещество яичника* - широкое, нерезко отделено от мозгового. Основную его массу составляют *фолликулы яичника*, образованные половыми клетками (*овоцитами*), которые окружены фолликулярными эпителиоцитами.

*Мозговое вещество яичника* - небольшое, содержит крупные извитые кровеносные сосуды и особые *хилусные клетки*.

*Строма яичника* представлена плотной соединительнотканной *белочной оболочкой*, лежащей под *поверхностным эпителием*, и своеобразной *веретеновидноклеточной соединительной тканью*, в которой в виде завитков плотно располагаются веретеновидные фибробласты и фиброциты.

Овогенез (за исключением завершающего этапа) протекает в корковом веществе яичника и включает 3 фазы: 1) *размножения*, 2) *роста* и 3) *созревания*.

*Фаза размножения овогоний* происходит внутриутробно и завершается до рождения; большая часть образовавшихся клеток гибнет, меньшая вступает в фазу роста, превращаясь в *первичные овоциты*, развитие которых блокируется в профазе I деления мейоза, во время которой (как и при сперматогенезе) происходит обмен сегментов хромосом, обеспечивающий генетическое разнообразие гамет.

*Фаза роста овоцита* складывается из двух периодов: малого и большого. Первый отмечается до полового созревания в отсутствие гормональной стимуляции; второй происходит только после него под действием фолликулостимулирующего гормона (ФСГ) гипофиза и характеризуется периодическим вовлечением фолликулов в циклическое развитие, завершающееся их созревaniem.

*Фаза созревания* начинается с возобновления деления первичных овоцитов в зрелых фолликулах непосредственно перед наступлением *овуляции*. При завершении I деления созревания образуются *вторичный овоцит* и мелкая, почти лишенная цитоплазмы клетка - *первое полярное тельце*. Вторичный овоцит сразу же вступает во II деление созревания, которое, однако, останавливается в метафазе. При овуляции вторичный овоцит выделяется из яичника и поступает в маточную трубу, где в случае оплодотворения спермием завершает фазу созревания с образованием гаплоидной зрелой женской половой клетки (*яйцеклетки*) и *второго полярного тельца*. Полярные тельца в дальнейшем



разрушаются. В отсутствие оплодотворения половая клетка подвергается дегенерации на стадии вторичного овоцита.

Овогенез протекает при постоянном взаимодействии развивающихся половых клеток с эпителиальными в составе фолликулов, изменения которых известны как *фолликулогенез*.

Фолликулы яичника погружены в строму и состоят из *первичного овоцита*, окруженного фолликулярными клетками. В них создается микроокружение, необходимое для поддержания жизнеспособности и роста овоцита. Фолликулы обладают и эндокринной функцией. Размеры и строение фолликула зависят от стадии его развития. Различают: *примордиальные, первичные, вторичные и третичные фолликулы* (см. рис. 264-266).

*Примордиальные фолликулы* - самые мелкие и многочисленные, располагаются в виде скоплений под белочной оболочкой и состоят из мелкого *первичного овоцита*, окруженного *однослойным плоским эпителием (фолликулярными эпителиоцитами)*.

*Первичные фолликулы* состоят из более крупного *первичного овоцита*, окруженного *одним слоем кубических или столбчатых фолликулярных клеток*. Между овоцитом и фолликулярными клетками впервые становится заметной *прозрачная оболочка*, имеющая вид бесструктурного оксифильного слоя. Она состоит из гликопротеинов, вырабатывается овоцитом и способствует увеличению площади поверхности взаимного обмена веществ между ним и фолликулярными клетками. По мере дальнейшего роста фолликулов толщина прозрачной оболочки нарастает.

*Вторичные фолликулы* содержат продолжающий расти *первичный овоцит*, окруженный оболочкой из *многослойного кубического эпителия*, клетки которого делятся под влиянием ФСГ. В цитоплазме овоцита накапливается значительное количество органелл и включений, в ее периферической зоне образуются *кортикальные гранулы*, которые в дальнейшем участвуют в образовании оболочки оплодотворения. В фолликулярных клетках также нарастает содержание органелл, образующих их секреторный аппарат. Прозрачная оболочка утолщается; в нее проникают микроворсинки овоцита, контактирующие с отростками фолликулярных клеток (см. рис. 25). Утолщается *базальная мембрана фолликула* между этими клетками и окружающей стромой; последняя образует *соединительнотканную оболочку (теку) фолликула* (см. рис. 266).

*Третичные (везикулярные, антральные) фолликулы* формируются из вторичных вследствие секреции фолликулярными клетками *фолликулярной жидкости*, которая сначала накапливается в мелких полостях фолликулярной оболочки, в дальнейшем сливающихся в единую *полость фолликула (антрум)*. *Овоцит* находится внутри *яйценосного бугорка* - скопления фолликулярных клеток, выступающего в просвет фолликула (см. рис. 266). Остальные фолликулярные клетки носят название *гранулезы* и вырабатывают женские половые гормоны *эстрогены*, уровни которых в крови нарастают по мере роста фолликулов. Тека фолликула разделяется на два слоя: *наружный слой теки* содержит *фибробласты теки*, во *внутреннем слое теки* образуются *стероидпродуцирующие эндокриноциты теки*.

*Зрелые (предовуляторные) фолликулы* (граафовы фолликулы) - крупные (18-25 мм), выступают над поверхностью яичника.

Овуляция - разрыв зрелого фолликула с выбросом из него овоцита, как правило, происходит на 14-е сутки 28-дневного цикла под влиянием выброса ЛГ. За несколько часов до овуляции овоцит, окруженный клетками *яйценосного бугорка*, отделяется от



стенки фолликула и свободно плавает в его полости. При этом фолликулярные клетки, связанные с прозрачной оболочкой, удлиняются, образуя так называемый *лучистый венец*. В первичном ооците происходит возобновление мейоза (заблокированного в профазе I деления) с образованием *вторичного ооцита* и *первого полярного тельца*. Вторичный ооцит далее вступает во II деление созревания, которое блокируется в метафазе. Разрыв стенки фолликула и покрывающих ее тканей яичника происходит в небольшом истонченном и разрыхленном выпячивающемся участке - *стигме*. При этом из фолликула выделяются ооцит, окруженный клетками лучистого венца, и фолликулярная жидкость.

Желтое тело образуется вследствие дифференцировки клеток гранулезы и теки овулировавшего фолликула, стенки которого спадаются, образуя складки, а в просвете находится сгусток крови, замещающийся в дальнейшем соединительной тканью (см. рис. 265).

*Развитие желтого тела (лютеогенез)* включает 4 стадии: 1) пролиферации и васкуляризации; 2) железистого метаморфоза; 3) расцвета и 4) обратного развития.

*Стадия пролиферации и васкуляризации* характеризуется активным размножением клеток гранулезы и теки. В гранулезу из внутреннего слоя теки врастают капилляры, а разделяющая их базальная мембрана разрушается.

*Стадия железистого метаморфоза*: клетки гранулезы и теки превращаются в полигональные светлоокрашенные клетки - *лютеоциты (гранулезные и теки)*, в которых формируется мощный синтетический аппарат. Основную массу желтого тела составляют крупные светлые *гранулезные лютеоциты*, по его периферии лежат мелкие и темные *лютеоциты теки* (рис. 267).

*Стадия расцвета* характеризуется активной функцией лютеоцитов, вырабатывающих *прогестерон* - женский половой гормон, способствующий возникновению и протеканию беременности. Эти клетки содержат крупные липидные капли, контактируют с обширной капиллярной сетью (рис. 268).

*Стадия обратного развития* включает последовательность дегенеративных изменений лютеоцитов с их разрушением (*лютеолитическое тело*) и замещением плотным соединительнотканым рубцом - *беловатым телом* (см. рис. 265).

Атрезия фолликулов - процесс, включающий остановку роста и разрушение фолликулов, который, затрагивая мелкие фолликулы (примордиальные, первичные), приводит к их полному разрушению и бесследному замещению соединительной тканью, а при развитии в крупных фолликулах (вторичных и третичных) вызывает их преобразования с формированием *атретических фолликулов*. При атрезии гибнут ооцит (сохраняется лишь его прозрачная оболочка) и гранулезные клетки, а клетки внутренней теки, напротив, разрастаются (рис. 269). Некоторое время атретический фолликул активно синтезирует стероидные гормоны, в дальнейшем разрушается, замещаясь соединительной тканью - беловатым телом (см. рис. 265).

Все описанные последовательные изменения фолликулов и желтого тела, протекающие циклически в течение репродуктивного периода жизни женщины и сопровождающиеся соответствующими колебаниями уровней половых гормонов, получили название *овариального цикла*.

Хилусные клетки образуют скопления вокруг капилляров и нервных волокон в области ворот яичника (см. рис. 264). Они сходны с интерстициальными эндокриноцитами (клетками Лейдига) яичка, содержат липидные капли, хорошо развитую агранулярную эндоплазматическую сеть, иногда - мелкие кристаллы; вырабатывают андрогены.

## 17.2 Маточная труба

Маточные трубы представляет собой мышечные трубчатые органы, протягивающиеся вдоль широкой связки матки от яичника до матки.

*Функции* маточных труб: (1) захват овоцита, выделяющегося из яичника при овуляции, и его перенос в направлении матки; (2) создание условий для транспорта спермиев из матки; (3) обеспечение среды, необходимой для оплодотворения и начального развития эмбриона; (5) перенос эмбриона в матку.

Анатомически маточная труба подразделяется на 4 отдела: воронку с бахромкой, открывающуюся в области яичника, расширенную часть - ампулу, узкую часть - перешеек и короткий интрамуральный (интерстициальный) сегмент, расположенный в стенке матки. Стенка маточной трубы состоит из трех оболочек: *слизистой, мышечной и серозной* (рис. 270 и 271).

*Слизистая оболочка* образует многочисленные ветвящиеся складки, сильно развитые в воронке и ампуле, где они почти целиком заполняют просвет органа. В перешейке эти складки укорачиваются, а в интерстициальном сегменте превращаются в короткие гребешки (см. рис. 270).

*Эпителий* слизистой оболочки - *однослойный столбчатый*, образован клетками двух типов - *реснитчатыми* и *секреторными*. В нем постоянно присутствуют лимфоциты.

*Собственная пластинка* слизистой оболочки - тонкая, образована рыхлой волокнистой соединительной тканью; в бахромке содержит крупные вены.

*Мышечная оболочка* утолщается от ампулы к интрамуральному сегменту; состоит из нерезко разграниченных толстого *внутреннего циркулярного* и тонкого *наружного продольного слоев* (см. рис. 270 и 271). Ее сократительная активность усиливается эстрогенами и угнетается прогестероном.

*Серозная оболочка* характеризуется наличием под мезотелием толстого слоя соединительной ткани, содержащего сосуды и нервы (*подсерозная основа*), а в ампулярном отделе - пучков гладкой мышечной ткани.

## 17.3 Матка

Матка представляет собой полый орган с толстой мышечной стенкой, в котором происходит развитие эмбриона и плода. В ее расширенную верхнюю часть (тело) открываются маточные трубы, суженная нижняя (*шейка матки*) выступает во влагалище, сообщаясь с ним шейечным каналом. В состав стенки тела матки входят три оболочки (рис. 272): 1) *слизистая оболочки (эндометрий)*, 2) *мышечная оболочка (миометрий)* и 3) *серозная оболочка (периметрий)*.

Эндометрий в течение репродуктивного периода претерпевает циклическую перестройку (*менструальный цикл*) в ответ на ритмические изменения секреции гормонов яичником (*овариальный цикл*). Каждый цикл завершается разрушением и удалением части эндометрия, которые сопровождаются выделением крови (менструальным кровотечением).

Эндометрий состоит из покровного *однослойного столбчатого эпителия*, который образован *секреторными* и *реснитчатыми эпителиоцитами*, и *собственной пластинки - стромы эндометрия*. Последняя содержит простые трубчатые *маточные железы*, которые открываются на поверхность эндометрия (рис. 272). Железы образованы столбчатым эпителием (сходным с покровным): их функциональная активность и морфологические особенности существенно меняются в ходе менструального цикла. Строма эндометрия содержит отростчатые фибробластоподобные клетки (способные к ряду превращений), лимфоциты, гистиоциты и тучные клетки. Между клетками располагается сеть коллагеновых и ретикулярных волокон; эластические волокна

обнаруживаются лишь в стенке артерий. В эндометрии выделяют два слоя, которые различаются по строению и функции: 1) *базальный* и 2) *функциональный* (см. рис. 272 и 273).

*Базальный слой* эндометрия прикрепляется к миометрию, содержит донышки маточных желез, окруженные стромой с плотным расположением клеточных элементов. Он мало чувствителен к гормонам, имеет стабильное строение и служит источником восстановления функционального слоя.

Получает питание из *прямых артерий*, отходящих от *радиальных артерий*, которые проникают в эндометрий из миометрия. Он содержит проксимальные отделы *спиральных артерий*, служащих продолжением радиальных в функциональный слой.

*Функциональный слой* (при его полном развитии) много толще базального; содержит многочисленные железы и сосуды. Он высоко чувствителен к гормонам, под влиянием которых изменяются его строение и функция; в конце каждого менструального цикла (см. ниже) этот слой разрушается, вновь восстанавливаясь в следующем. Снабжается кровью за счет *спиральных артерий*, которые разделяются на ряд артериол, связанных с капиллярными сетями.

Миометрий - самая толстая оболочка стенки матки - включает три нерезко разграниченных мышечных слоя: 1) *подслизистый* - внутренний, с косым расположением пучков гладких мышечных клеток; 2) *сосудистый* - средний, наиболее широкий, с циркулярным или спиральным ходом пучков гладких мышечных клеток, содержащий крупные сосуды; 3) *надсосудистый* - наружный, с косым или продольным расположением пучков гладких мышечных клеток (см. рис. 272). Между пучками гладких миоцитов располагаются прослойки соединительной ткани. Структура и функция миометрия зависят от женских половых гормонов *эстрогенов*, усиливающих его рост и сократительную активность, которая угнетается *прогестероном*. В родах сократительная деятельность миометрия стимулируется гипоталамическим нейrogормоном *окситоцином*.

Периметрий имеет типичное строение серозной оболочки (мезотелий с подлежащей соединительной тканью); он покрывает матку неполностью - в тех участках, где он отсутствует, имеется адвентициальная оболочка. В периметрии находятся симпатические нервные ганглии и сплетения.

Менструальный цикл - закономерные изменения эндометрия, которые повторяются в среднем каждые 28 суток и условно разделяются на три фазы: (1) *менструальную* (кровотечения), (2) *пролиферации*, (3) *секреции* (см. рис. 272 и 273).

*Менструальная фаза* (1-4-й дни) в первые два дня характеризуется удалением разрушенного функционального слоя (образовавшегося в предыдущем цикле) вместе с небольшим количеством крови, после чего от всего эндометрия остается лишь *базальный слой*. Поверхность эндометрия, не покрытая эпителием, в последующие два дня подвергается эпителизации вследствие миграции эпителия из донышек желез на поверхность стромы.

*Фаза пролиферации* (5-14-й дни цикла) характеризуется усиленным ростом эндометрия (под влиянием *эстрогенов*, выделяемых растущим фолликулом) с образованием структурно оформленных, но функционально неактивных узких *маточных желез*, к концу фазы приобретающих штопорообразный ход. Отмечается активное митотическое деление клеток желез и стромы эндометрия. Происходит формирование и рост *спиральных артерий*, мало извитых в этой фазе.

*Фаза секреции* (15-28-й дни цикла) и характеризуется активной деятельностью маточных желез, а также изменениями стромальных элементов и сосудов под влиянием *прогестерона*, выделяемого желтым телом. В середине фазы эндометрий достигает максимального развития, его состояние оптимально для имплантации эмбриона;

в конце фазы функциональный слой подвергается некрозу вследствие спазма сосудов. Выработка и выделение секрета маточными железами начинается с 19-го дня и усиливается к 20-22-му. Железы имеют извитой вид, их просвет часто мешковидно растянут и заполнен секретом, содержащим гликоген и гликозаминогликаны. Строма отекает, в ней формируются островки крупных полигональных *предецидуальных клеток*. Вследствие интенсивного роста спиральные артерии становятся резко извитыми, закручиваясь в виде клубков. В отсутствие наступления беременности вследствие регрессии желтого тела и снижения уровней прогестерона на 23-24-й дни секреция желез эндометрия завершается, ухудшается его трофика и начинаются дегенеративные изменения. Отек стромы уменьшается, маточные железы становятся складчатыми, пилообразными, многие их клетки гибнут. Спиральные артерии спазмируются на 27-й день, прекращая кровоснабжение функционального слоя и вызывая его гибель. Некротизированный и пропитанный кровью эндометрий отторгается, чему способствуют периодические сокращения матки.

Шейка матки имеет строение толстостенной трубки; она пронизана *шеечным каналом*, который начинается в полости матки *внутренним зевом* и заканчивается во влагалищной части шейки *наружным зевом*.

Слизистая оболочка шейки матки образована эпителием и собственной пластинкой и отличается по строению от аналогичной оболочки тела матки. *Канал шейки* характеризуется многочисленными продольными и поперечными ветвящимися пальмовидными складками слизистой оболочки. Он выстлан *однослойным столбчатым эпителием*, который вдается в собственную пластинку, образуя около 100 разветвленных *шеечных желез* (рис. 274).

*Эпителий канала и желез* включает два типа клеток: численно преобладающие железистые *слизистые клетки (мукоциты)* и *реснитчатые эпителиоциты*. Изменения слизистой оболочки шейки матки в течение менструального цикла проявляются колебаниями секреторной активности *шеечных мукоцитов*, которая в середине цикла увеличивается примерно в 10 раз. Шеечный канал в норме заполнен слизью (*шеечная пробка*).

*Эпителий влагалищной части шейки матки*, как и во влагалище, - *многослойный плоский неороговевающий*, содержащий три слоя: базальный, промежуточный и поверхностный. Граница этого эпителия с эпителием *шеечного канала* - резкая, проходит преимущественно выше *наружного зева* (см. рис. 274), однако ее расположение непостоянно и зависит от эндокринных влияний.

*Собственная пластинка* слизистой оболочки шейки матки образована рыхлой волокнистой соединительной тканью с высоким содержанием плазматических клеток, вырабатывающих секреторные IgA, которые переносятся в слизь эпителиальными клетками и обеспечивают поддержание местного иммунитета в женской половой системе.

Миометрий состоит преимущественно из циркулярных пучков гладких мышечных клеток; содержание соединительной ткани в нем значительно выше (особенно во влагалищной части), чем в миометрии тела, сеть эластических волокон развита сильнее.

#### 17.4 Плацента

Плацента - временный орган, образующийся в матке во время беременности и обеспечивающий связь между организмами матери и плода, благодаря которой осуществляется рост и развитие последнего.

*Функции плаценты*: (1) *трофическая* - обеспечение питания плода; (2) *дыхательная* - обеспечение газообмена плода; (3) *выделительная* (экскреторная) - удаление продуктов обмена плода; (4) *барьерная* - защита организма плода от воздействия токсических факторов, предотвращение попадания в организм плода микроорганизмов;



(5) *эндокринная* - синтез гормонов, обеспечивающих течение беременности, подготовку материнского организма к родам; (6) *иммунная* - обеспечение иммунной совместимости матери и плода. Принято различать *материнскую* и *плодную части* плаценты.

*Хориальная пластинка* располагается под амниотической оболочкой; она образована волокнистой соединительной тканью, которая содержит *хориальные сосуды* - ветви пупочных артерий и пупочной вены (рис. 275). Хориальная пластинка покрыта слоем *фибриноида* - однородного бесструктурного оксифильного вещества гликопротеиновой природы, которое образуется тканями материнского и плодного организма и покрывает различные участки плаценты.

*Ворсины хориона* отходят от хориальной пластинки. Крупные ворсины сильно ветвятся, образуя ворсинчатое дерево, которое погружено *вмежворсинчатые пространства (лакуны)*, заполненные материнской кровью. Среди ветвей ворсинчатого дерева в зависимости от калибра, положения в этом дереве и функции выделяют ворсины нескольких типов (*крупные, промежуточные и терминальные*). Крупные, в частности, *стволовые (якорные) ворсины* выполняют опорную функцию, содержат крупные ветви пупочных сосудов и регулируют поступление крови плода в капилляры мелких ворсин. Якорные ворсины соединены с децидуальной оболочкой (базальной пластинкой) *клеточными колонками*, образованными *вневорсинчатым цитотрофобластом*. *Терминальные ворсины* отходят от *промежуточных* и являются областью активного обмена между кровью матери и плода. Образующие их компоненты остаются неизменными, однако соотношения между ними претерпевает существенные изменения в различные сроки беременности (рис. 276).

*Строма ворсин* образована рыхлой волокнистой соединительной тканью, содержащей фибробласты, тучные и плазматические клетки, а также особые макрофаги (клетки Гофбауэра) и кровеносные капилляры плода.

*Трофобласт* покрывает ворсины снаружи и представлен двумя слоями - внешним слоем *синцитиотрофобластом* и внутренним - *цитотрофобластом*.

*Цитотрофобласт* - слой одноядерных кубических клеток (клеток Лангханса) - с крупными эухроматическими ядрами и слабо или умеренно базофильной цитоплазмой. Они сохраняют свою высокую пролиферативную активность в течение всей беременности.

*Синцитиотрофобласт* образуется в результате слияния клеток цитотрофобласта, поэтому он представлен обширной цитоплазмой переменной толщины с хорошо развитыми органеллами и многочисленными микроворсинками на апикальной поверхности, а также многочисленными ядрами, которые мельче, чем в цитотрофобласте.

*Ворсины в ранние сроки беременности* покрыты непрерывным слоем цитотрофобласта и широким слоем синцитиотрофобласта с равномерно распределенными ядрами. Их объемная рыхлая строма незрелого типа содержит отдельные макрофаги и небольшое количество слабо развитых капилляров, находящихся преимущественно в центре ворсинок (см. рис. 276).

*Ворсины в зрелой плаценте* характеризуются изменениями стромы, сосудов и трофобласта. Строма становится более рыхлой, макрофаги в ней единичны, капилляры имеют резко извитой ход, располагаются ближе к периферии ворсинки; в конце беременности появляются так называемые синусоиды - резко расширенные сегменты капилляров (в отличие от синусоидов печени и костного мозга покрыты непрерывной эндотелиальной выстилкой). Относительное содержание клеток цитотрофобласта в ворсинах уменьшается во второй половине беременности, а их слой утрачивает свою непрерывность, и к родам в нем остаются лишь отдельные клетки. Синцитиотрофобласт истончается, местами образует истонченные участки, приближенные к эндотелию

капилляров. Его ядра уменьшаются, часто гиперхромны, образуют компактные скопления (узлы), подвергаются апоптозу и вместе с фрагментами цитоплазмы отделяются в материнский кровоток. Слой трофобласта покрывается снаружи и замещается фибриноидом (см. рис. 276).

Плацентарный барьер - совокупность тканей, разделяющих материнский и плодный кровоток, сквозь которые осуществляется двусторонний обмен веществ между матерью и плодом. В ранние сроки беременности толщина плацентарного барьера максимальна и представлена следующими слоями: фибриноид, синцитиотрофобласт, цитотрофобласт, базальная мембрана цитотрофобласта, соединительная ткань стромы ворсины, базальная мембрана капилляра ворсины, его эндотелий. Толщина барьера существенно снижается к концу беременности в связи с отмеченными выше тканевыми перестройками (см. рис. 276).

Материнская часть плаценты образована *базальной пластинкой эндометрия (базальной децидуальной оболочкой)*, от которой *вмежворсинчатые пространства* отходят соединительнотканые перегородки (*септы*), не доходящие до хориальной пластинки и не разграничивающие целиком это пространство на отдельные камеры. В децидуальной оболочке содержатся особые *децидуальные клетки*, которые образуются при беременности из преддецидуальных клеток, появляющихся в строме эндометрия в секреторной фазе каждого менструального цикла. Децидуальные клетки - крупные, овальной или многоугольной формы, с округлым, эксцентрически расположенным светлым ядром и ацидофильной вакуолизированной цитоплазмой, содержащей развитый синтетический аппарат. Эти клетки секретируют ряд цитокинов, факторов роста и гормонов (пролактин, эстрадиол, кортиколиберин, релаксин), которые, с одной стороны, в совокупности ограничивают глубину инвазии трофобласта в стенку матки, с другой - обеспечивают локальную толерантность иммунной системы матери по отношению к аллогенному плоду, что обуславливает успешное течение беременности.

#### 17.5 Влагалище

Влагалище - толстостенный растяжимый трубчатый орган, соединяющий преддверие влагалища с шейкой матки. Стенка влагалища состоит из трех оболочек: *слизистой, мышечной и адвентициальной*.

Слизистая оболочка выстлана толстым многослойным плоским неороговевающим эпителием, лежащим на собственной пластинке (см. рис. 274). Эпителий включает *базальный, промежуточный и поверхностный слои*. В нем постоянно обнаруживаются лимфоциты, антиген-представляющие клетки (Лангерганса). Собственная пластинка состоит из волокнистой соединительной ткани с большим количеством коллагеновых и эластических волокон и обширным венозным сплетением.

Мышечная оболочка состоит из пучков гладких мышечных клеток, образующих два нечетко разграниченных слоя: *внутренний циркулярный и наружный продольный*, которые продолжаются в аналогичные слои миометрия.

Адвентициальная оболочка образована соединительной тканью, которая сливается с адвентицией прямой кишки и мочевого пузыря. Содержит крупное венозное сплетение и нервы.

#### 17.6 Молочная железа

Молочная железа является частью репродуктивной системы; ее структура существенно варьирует в разные периоды жизни, что обусловлено различиями гормонального фона. У взрослой женщины молочная железа состоит из 15-20 *долей* - трубчато-альвеолярных желез, которые разграничены тяжами плотной соединительной ткани и, расходясь радиально от соска, далее разделяются на множественные *дольки*. Между дольками много жировой ткани. На соске доли

открываются *млечными протоками*, расширенные участки которых (*млечные синусы*) расположены *подареолой* (пигментированным *околососковым кружком*). Млечные синусы выстланы многослойным плоским эпителием, остальные протоки - однослойным кубическим или столбчатым эпителием и миоэпителиальными клетками. Сосок и ареола содержат большое количество сальных желез, а также пучки радиальных (*продольных*) *гладких мышечных клеток*.

*Функционально неактивная молочная железа* содержит слабо развитый железистый компонент, который состоит преимущественно из протоков. Концевые отделы (*альвеолы*) не сформированы и имеют вид терминальных почек. Большая часть органа занята стромой, представленной волокнистой соединительной и жировой тканями (рис. 277). При беременности под влиянием высоких концентраций гормонов (эстрогенов и прогестерона в сочетании с пролактином и плацентарным лактогеном) происходит структурно-функциональная перестройка железы. Она включает резкое разрастание эпителиальной ткани с удлинением и ветвлением протоков, формированием альвеол при уменьшении объема жировой и волокнистой соединительной тканей.

*Функционально активная (лактующая) молочная железа* образована дольками, состоящими из концевых отделов (*альвеол*), заполненных молоком, и внутридольковых протоков; между дольками в прослойках соединительной ткани (*междольковых перегородках*) располагаются междольковые протоки (рис. 278). Секреторные клетки (*галактоциты*) содержат развитую гранулярную эндоплазматическую сеть, умеренное число митохондрий, лизосом, крупный комплекс Гольджи (см. рис. 44). Они вырабатывают продукты, которые секретируются различными механизмами. *Белок (казеин)*, а также *молочный сахар (лактоза)* выделяются *мерокринным механизмом* путем слияния мембраны секреторных *белковых гранул* с плазмолеммой. Мелкие *липидные капельки* сливаются с образованием более крупных *липидных капель*, которые направляются в апикальную часть клетки и выделяются в просвет концевого отдела вместе с окружающими их участками цитоплазмы (*апокринная секреция*) - см. рис. 43 и 279.

Выработка молока регулируется эстрогенами, прогестероном и пролактином в сочетании с инсулином, кортикостероидами, гормоном роста и тиреоидными гормонами. Выделение молока обеспечивается *миоэпителиальными клетками*, которые своими отростками охватывают галактоциты и сокращаются под влиянием окситоцина. В лактирующей молочной железе соединительная ткань имеет вид тонких перегородок, инфильтрированных лимфоцитами, макрофагами, плазматическими клетками. Последние вырабатывают иммуноглобулины класса А, которые транспортируются в секрет.

## 17.7 ОРГАНЫ ЖЕНСКОЙ ПОЛОВОЙ СИСТЕМЫ

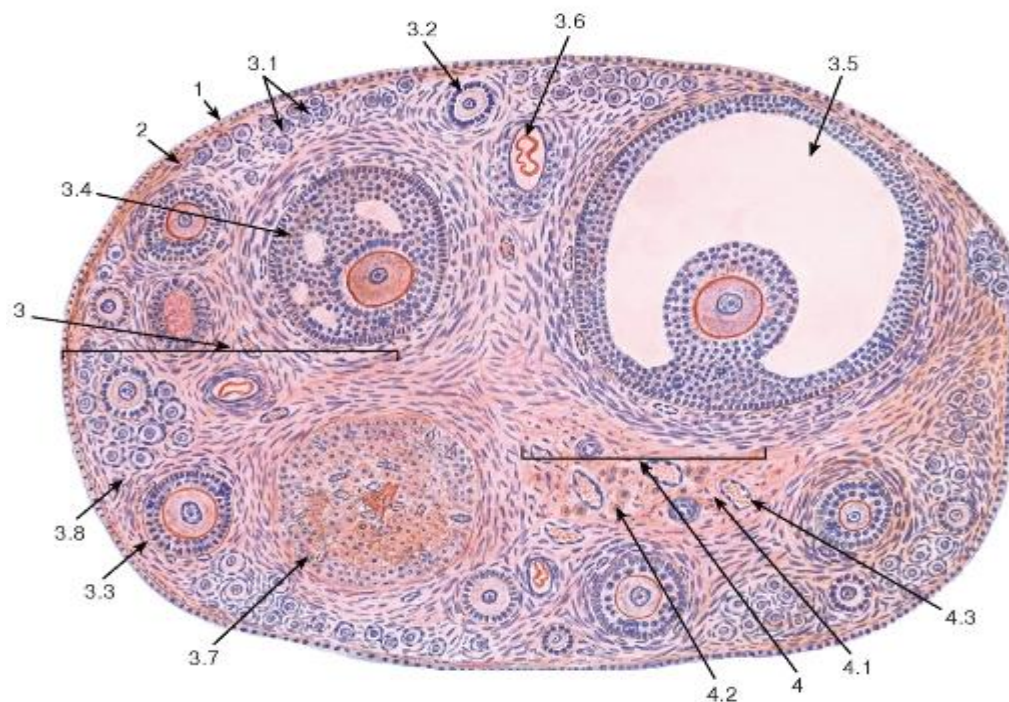


Рис. 264. Яичник (общий вид)

Окраска: гематоксилин-эозин

1 - поверхностный эпителий (мезотелий); 2 - белочная оболочка; 3 - корковое вещество: 3.1 - примордиальные фолликулы, 3.2 - первичный фолликул, 3.3 - вторичный фолликул, 3.4 - третичный фолликул (ранний антральный), 3.5 - третичный (зрелый предовуляторный) фолликул - графов пузырек, 3.6 - атретический фолликул, 3.7 - желтое тело, 3.8 - строма коркового вещества; 4 - мозговое вещество: 4.1 - рыхлая волокнистая соединительная ткань, 4.2 - лимфатические клетки, 4.3 - кровеносные сосуды

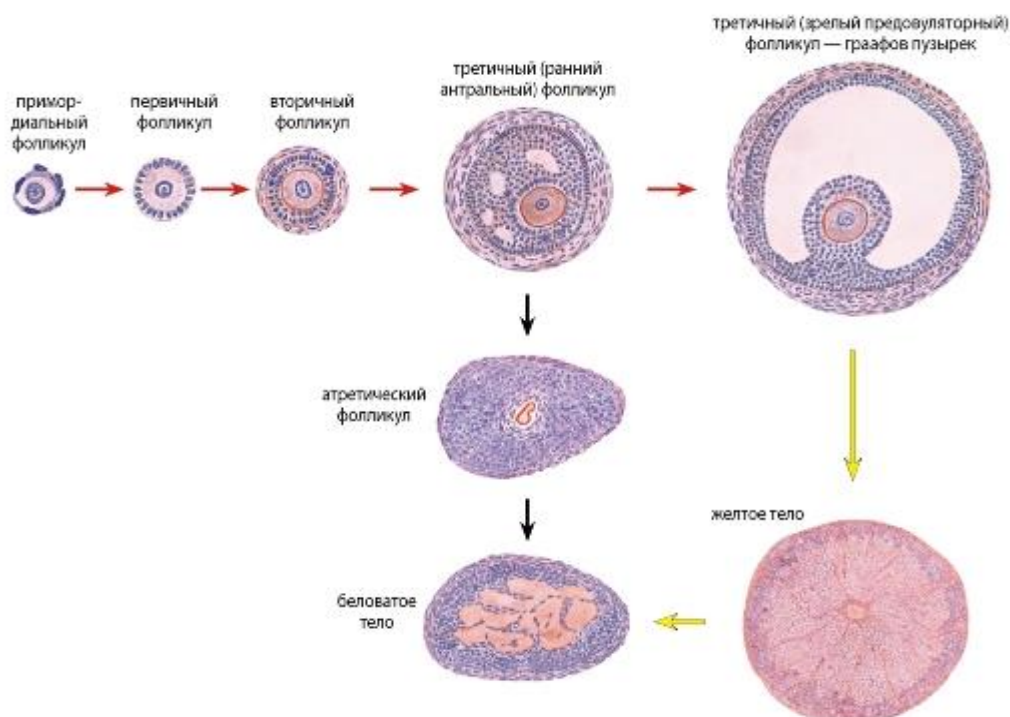




Рис. 265. Яичник. Динамика преобразования структурных компонентов - овариальный цикл (схема)

На схеме показан ход преобразований в процессах овогенеза и фолликулогенеза (красные стрелки), образования и развития желтого тела (желтые стрелки) и атрезии фолликулов (черные стрелки). Конечной стадией преобразования желтого тела и атретического фолликула является беловатое тело (образовано рубцовой соединительной тканью)

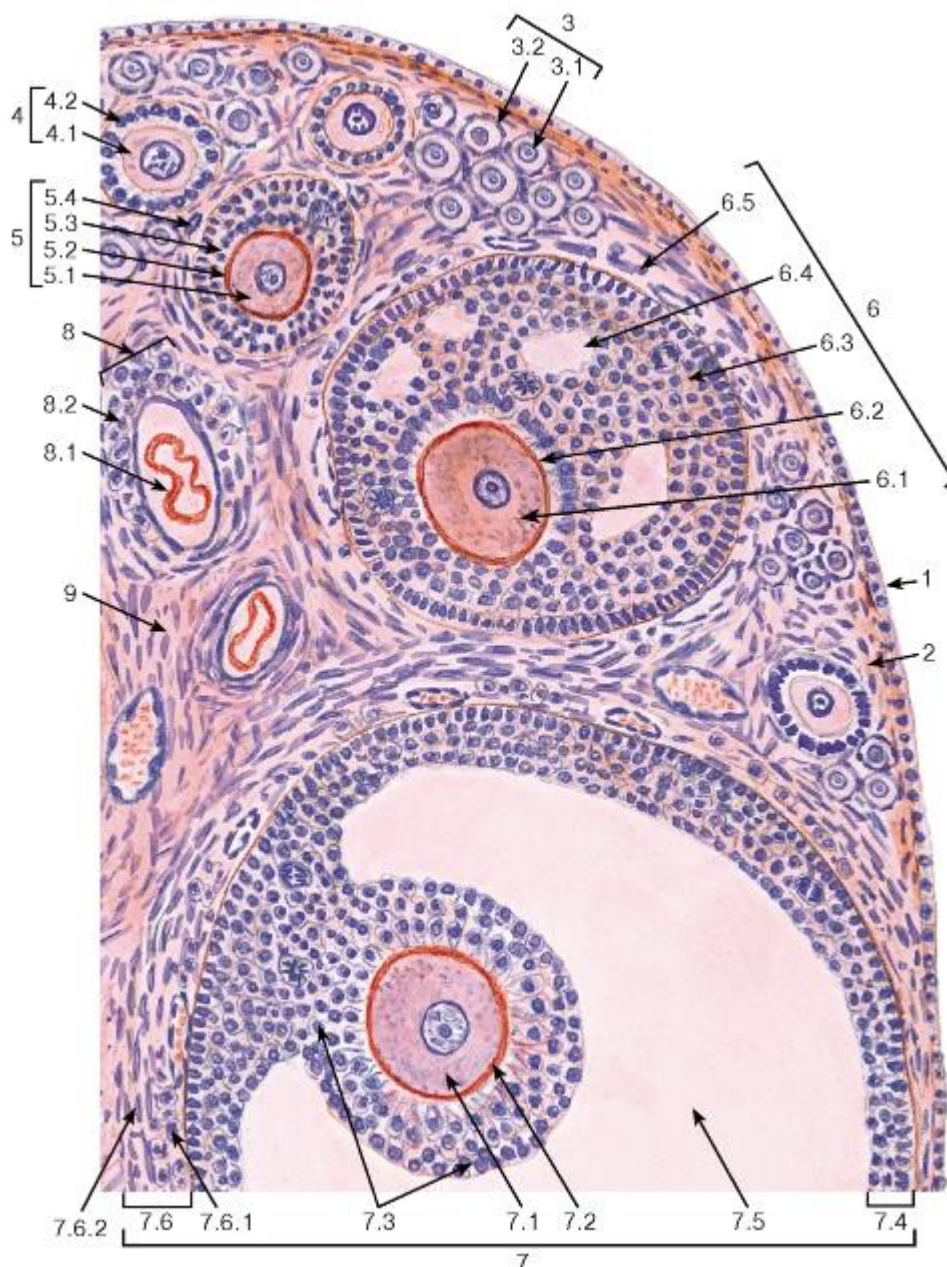


Рис. 266. Яичник. Участок коркового вещества

Окраска: гематоксилин-эозин

1 - поверхностный эпителий (мезотелий); 2 - белочная оболочка; 3 - примордиальные фолликулы:

3.1 - первичный овоцит, 3.2 - фолликулярные клетки (плоские); 4 - первичный фолликул: 4.1 - первичный овоцит, 4.2 - фолликулярные клетки (кубические, столбчатые); 5 - вторичный фолликул: 5.1 - первичный овоцит, 5.2 - прозрачная оболочка, 5.3 - фолликулярные клетки (многослойная оболочка) - гранулеза; 6 - третичный фолликул

(ранний антральный): 6.1 - первичный овоцит, 6.2 - прозрачная оболочка, 6.3 - фолликулярные клетки - гранулеза, 6.4 - полости, содержащие фолликулярную жидкость, 6.5 - тека фолликула; 7 - зрелый третичный (предовуляторный) фолликул - граафов пузырек: 7.1 - первичный овоцит, 7.2 - прозрачная оболочка, 7.3 - яйценосный бугорок, 7.4 - фолликулярные клетки стенки фолликула - гранулеза, 7.5 - полость, содержащая фолликулярную жидкость, 7.6 - тека фолликула, 7.6.1 - внутренний слой теки, 7.6.2 - наружный слой теки; 8 - атретический фолликул: 8.1 - остатки овоцита и прозрачной оболочки, 8.2 - клетки атретического фолликула; 9 - рыхлая волокнистая соединительная ткань (строма яичника)

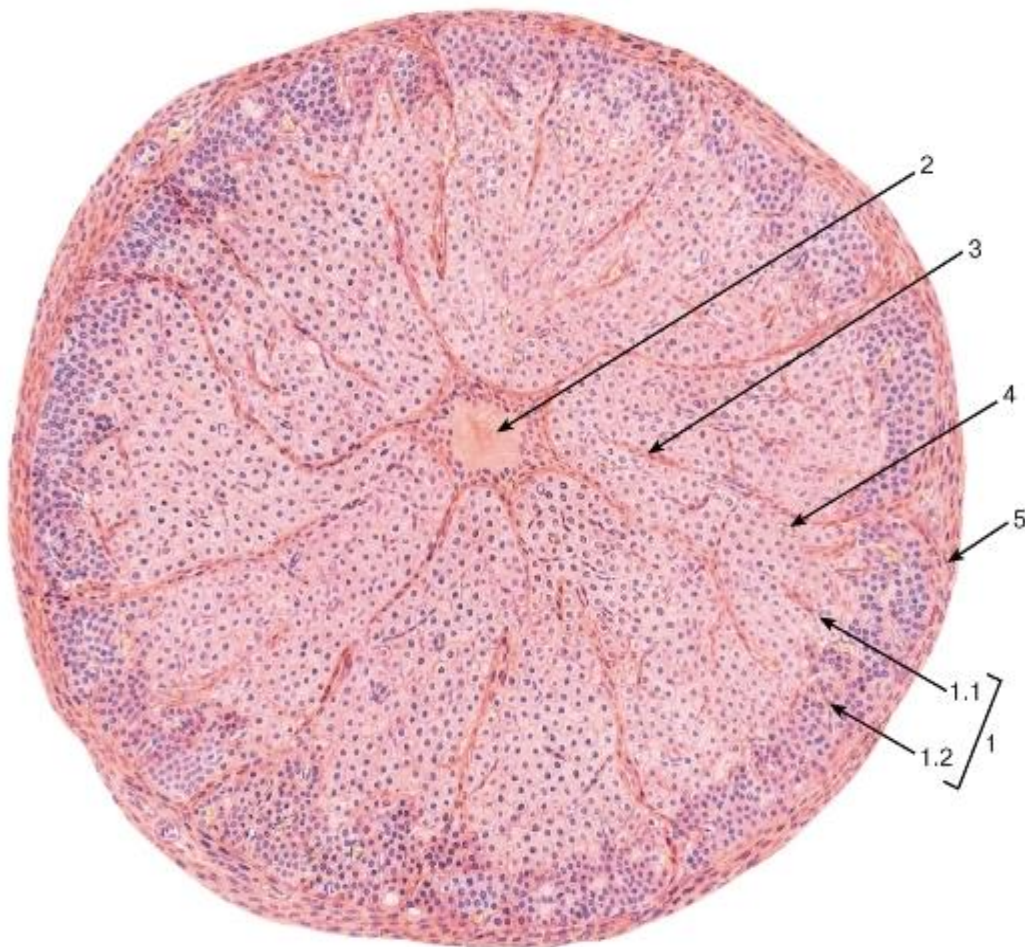


Рис. 267. Яичник. Желтое тело в фазе расцвета

Окраска: гематоксилин-эозин

1 - лютеоциты: 1.1 - гранулезные лютеоциты, 1.2 - лютеоциты теки; 2 - зона кровоизлияния; 3 - прослойки рыхлой волокнистой соединительной ткани; 4 - кровеносные капилляры; 5 - соединительнотканная капсула (уплотнение стромы яичника)



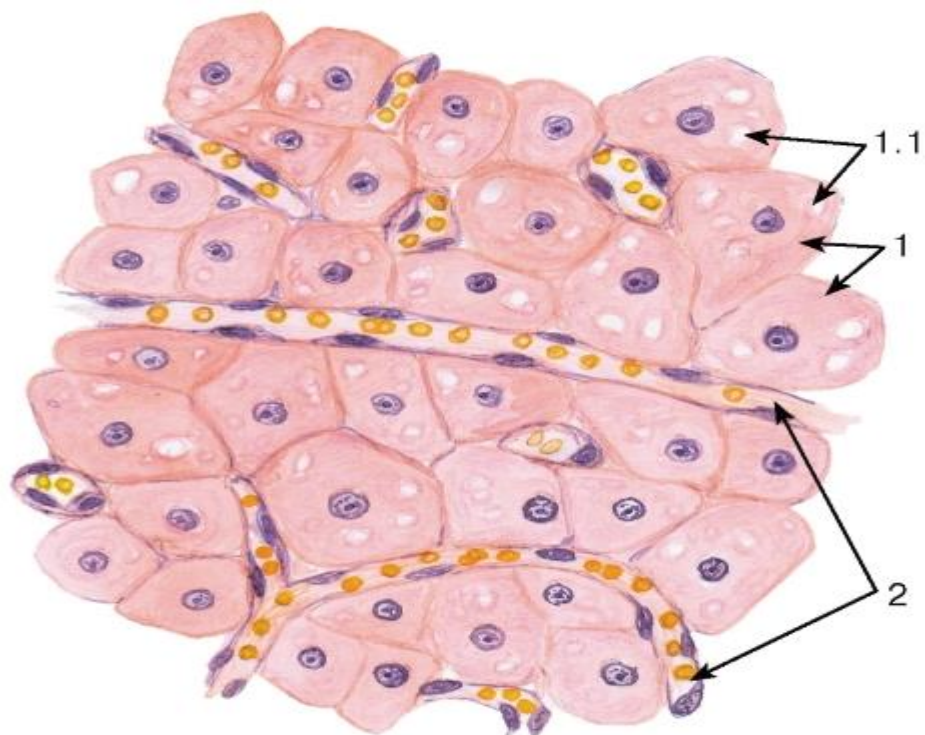


Рис. 268. Яичник. Участок желтого тела

Окраска: гематоксилин-эозин

1 - гранулезные лютеоциты: 1.1 - липидные включения в цитоплазме; 2 - кровеносные капилляры

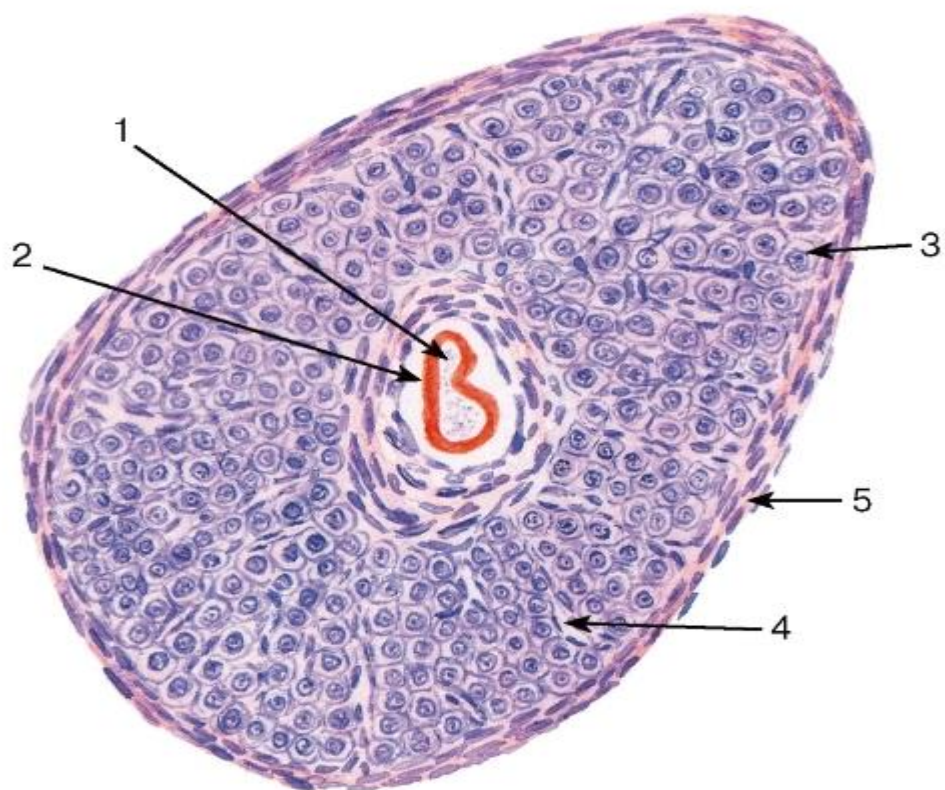


Рис. 269. Яичник. Атретический фолликул

Окраска: гематоксилин-эозин

1 - остатки разрушившегося овоцита; 2 - остатки прозрачной оболочки; 3 - железистые клетки; 4 - кровеносный капилляр; 5 - соединительнотканная капсула (уплотнение стромы яичника)

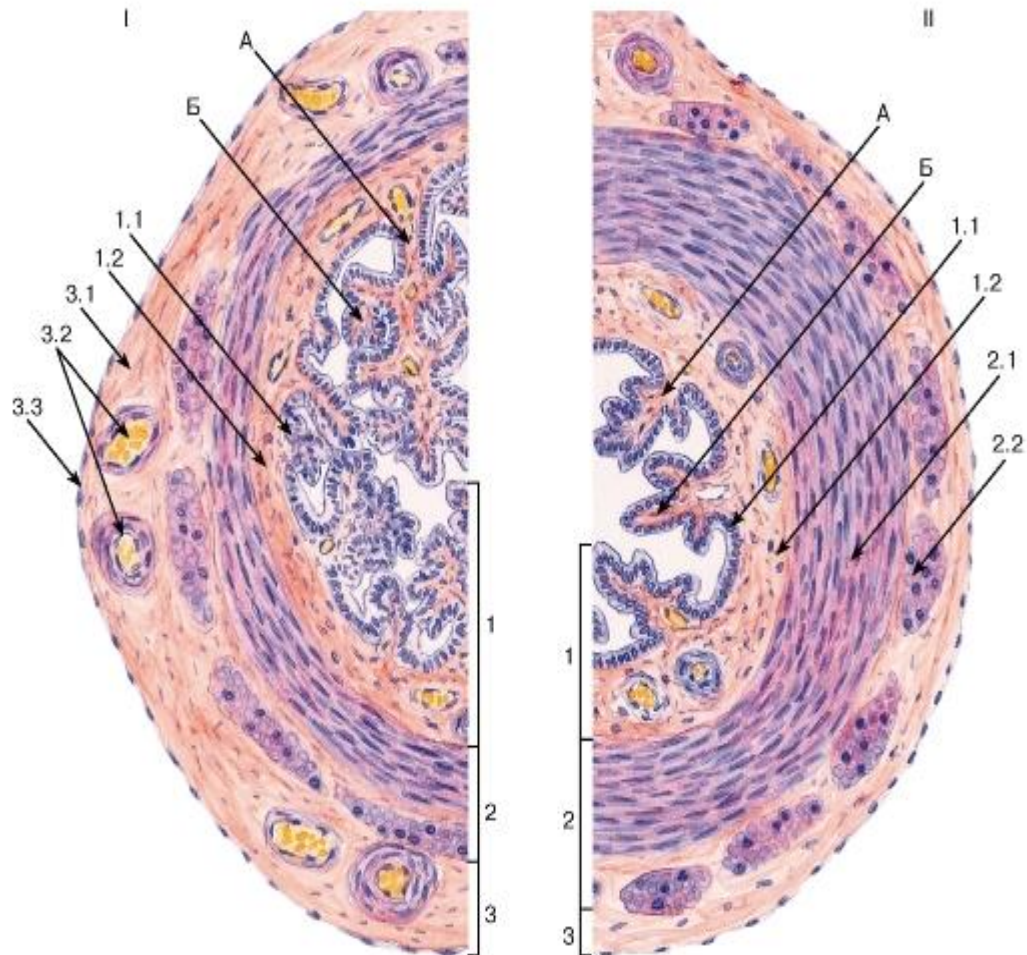


Рис. 270. Маточная труба (общий вид)

I - ампулярная часть; II - перешеек Окраска: гематоксилин-эозин

А - первичные складки слизистой оболочки; Б - вторичные складки слизистой оболочки

1 - слизистая оболочка: 1.1 - однослойный столбчатый реснитчатый эпителий, 1.2 - собственная пластинка; 2 - мышечная оболочка: 2.1 - внутренний циркулярный слой, 2.2 - наружный продольный слой; 3 - серозная оболочка: 3.1 - рыхлая волокнистая соединительная ткань, 3.2 - кровеносные сосуды, 3.3 - мезотелий



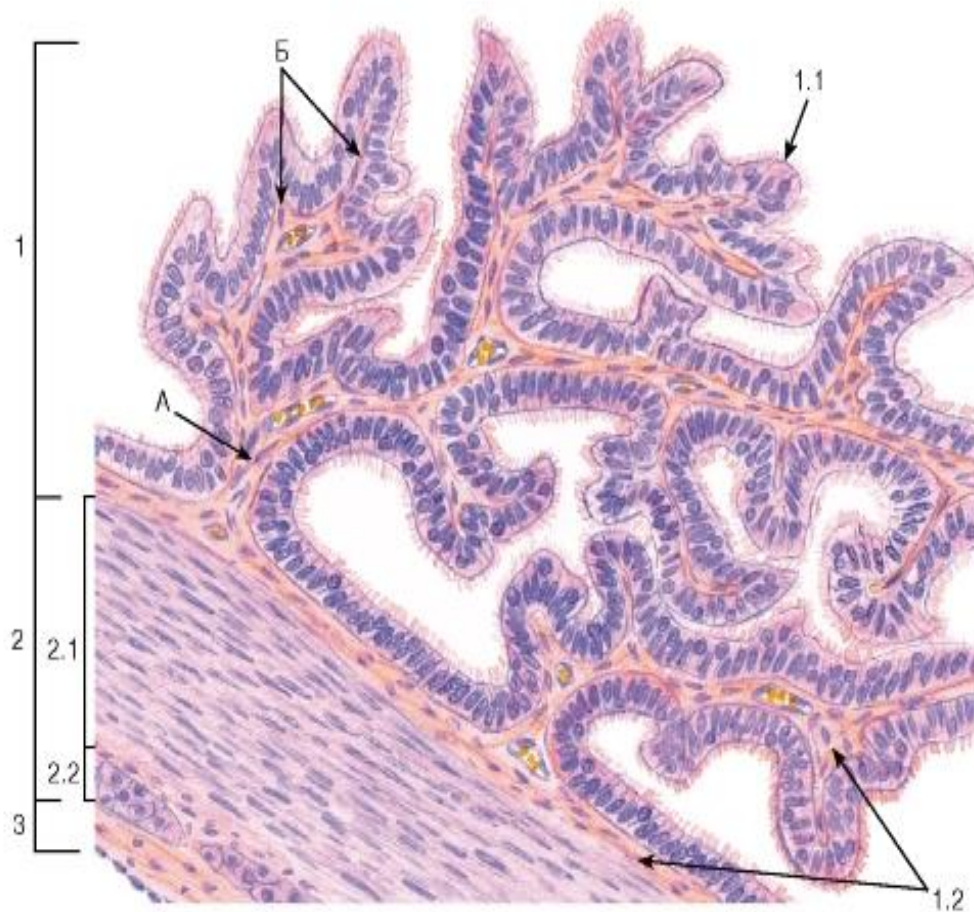


Рис. 271. Маточная труба (участок стенки)

Окраска: гематоксилин-эозин

А - первичные складки слизистой оболочки; Б - вторичные складки слизистой оболочки

1 - слизистая оболочка: 1.1 - однослойный столбчатый реснитчатый эпителий, 1.2 - собственная пластинка; 2 - мышечная оболочка: 2.1 - внутренний циркулярный слой, 2.2 - наружный продольный слой; 3 - серозная оболочка

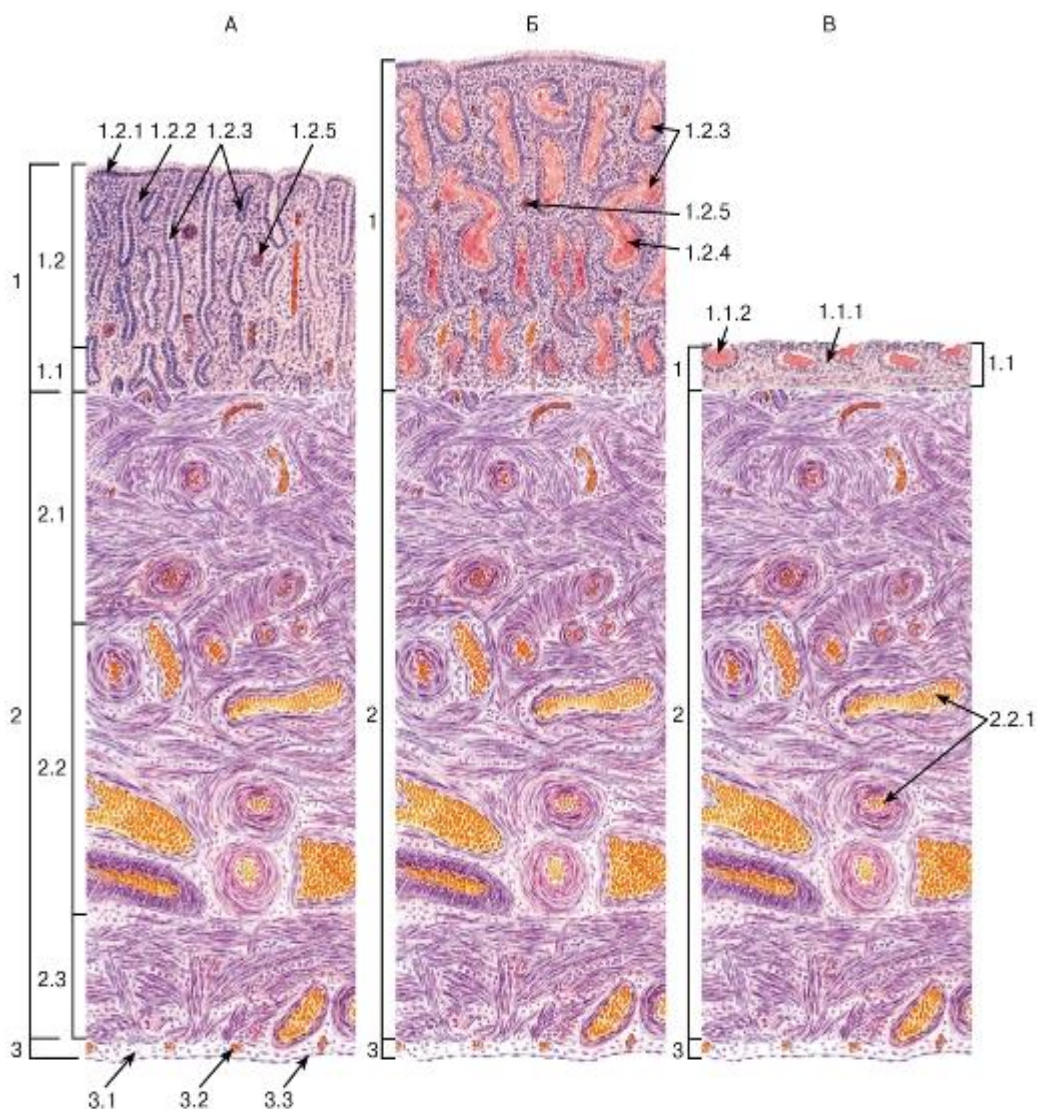


Рис. 272. Матка в различных фазах менструального цикла

Окраска: ШИК-реакция и гематоксилин

А - фаза пролиферации; Б - фаза секреции; В - менструальная фаза

1 - слизистая оболочка (эндометрий): 1.1 - базальный слой, 1.1.1 - собственная пластинка слизистой оболочки (строма эндометрия), 1.1.2 - доньшки маточных желез, 1.2 - функциональный слой, 1.2.1 - однослойный столбчатый покровный эпителий, 1.2.2 - собственная пластинка (строма эндометрия), 1.2.3 - маточные железы, 1.2.4 - секрет маточных желез, 1.2.5 - спиральная артерия; 2 - мышечная оболочка (миометрий): 2.1 - подслизистый мышечный слой, 2.2 - сосудистый мышечный слой, 2.2.1 - кровеносные сосуды (артерии и вены), 2.3 - надсосудистый мышечный слой; 3 - серозная оболочка (периметрий): 3.1 - рыхлая волокнистая соединительная ткань, 3.2 - кровеносные сосуды, 3.3 - мезотелий



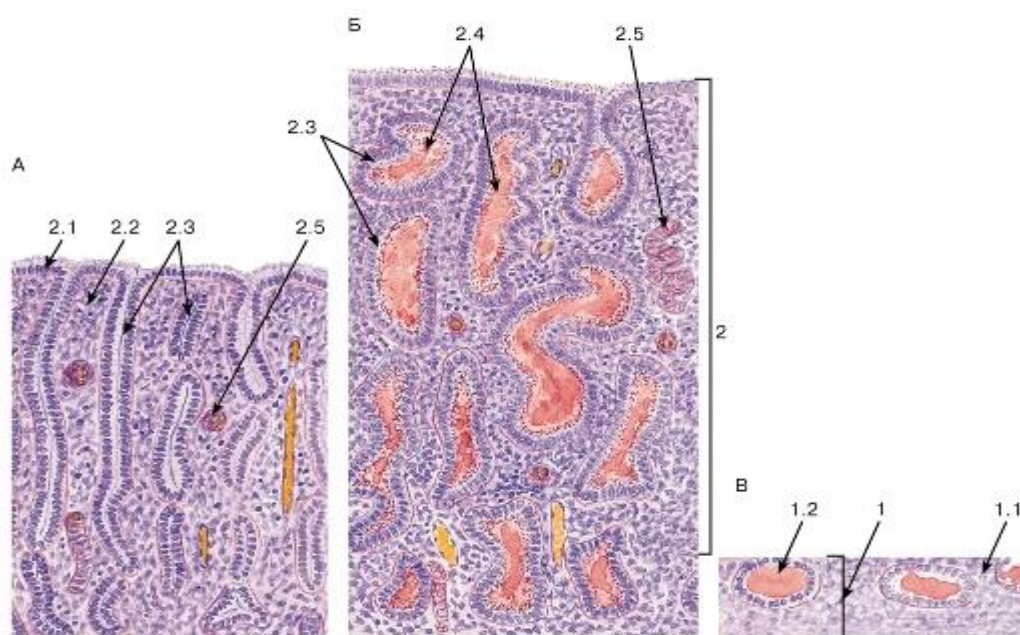


Рис. 273. Эндометрий в различных фазах менструального цикла

Окраска: ШИК-реакция и гематоксин

А - фаза пролиферации; Б - фаза секреции; В - менструальная фаза

1 - базальный слой эндометрия: 1.1 - собственная пластинка слизистой оболочки (строма эндометрия), 1.2 - доньшки маточных желез, 2 - функциональный слой эндометрия, 2.1 - однослойный столбчатый покровный эпителий, 2.2 - собственная пластинка (строма эндометрия), 2.3 - маточные железы, 2.4 - секрет маточных желез, 2.5 - спиральная артерия

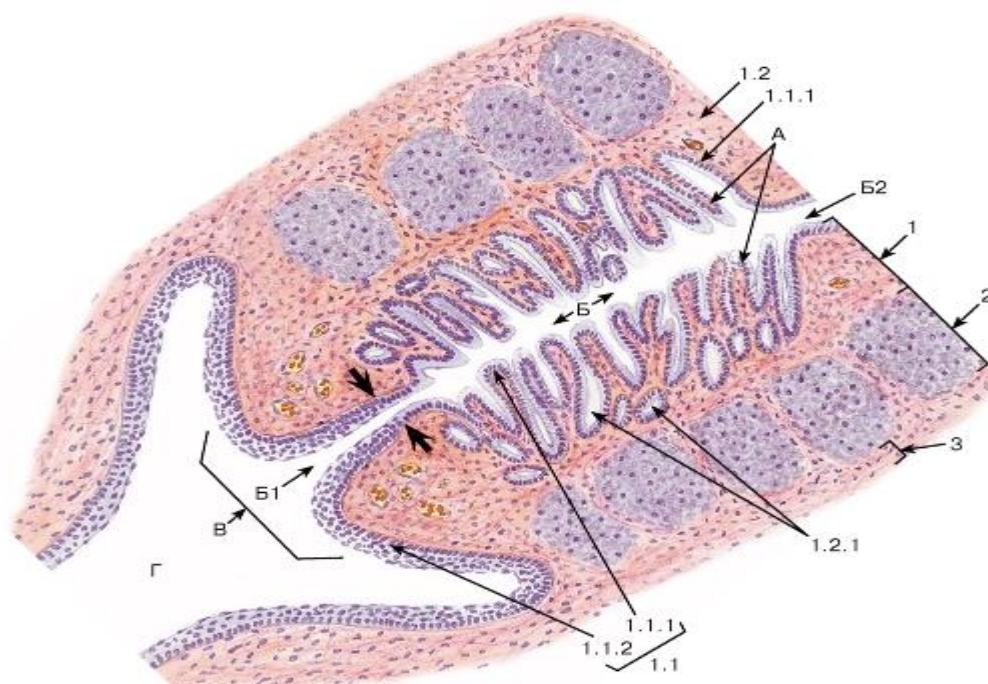


Рис. 274. Шейка матки

Окраска: ШИК-реакция и гематоксин

А - пальмовидные складки; Б - шеечный канал: Б1 - наружный зев, Б2 - внутренний зев; В - влагалищная часть шейки матки; Г - влагалище

1 - слизистая оболочка: 1.1 - эпителий, 1.1.1 - однослойный столбчатый железистый эпителий шеечного канала, 1.1.2 - многослойный плоский неороговевающий эпителий влагалищной части шейки матки, 1.2 - собственная пластинка слизистой оболочки, 1.2.1 - шеечные железы; 2 - мышечная оболочка; 3 - адвентициальная оболочка

Область «стыка» многослойного плоского неороговевающего и однослойного столбчатого железистого эпителиев показана жирными стрелками

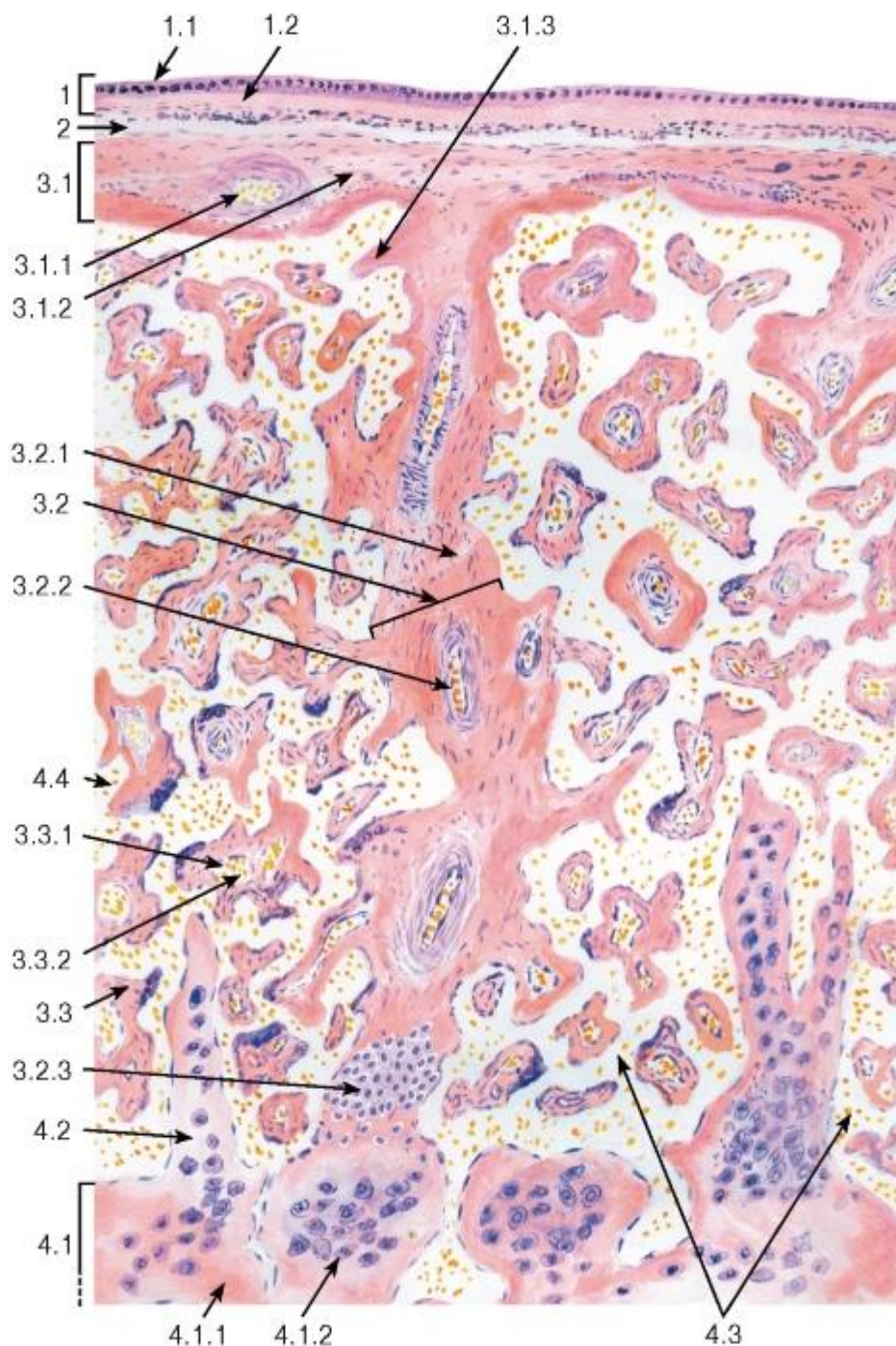


Рис. 275. Плацента (общий вид)



*Окраска: гематоксилин-эозин Комбинированный рисунок*

1 - амниотическая оболочка: 1.1 - эпителий амниона, 1.2 - соединительная ткань амниона; 2 - амниохориальное пространство; 3 - плодная часть: 3.1 - хориальная пластинка, 3.1.1 - кровеносные сосуды, 3.1.2 - соединительная ткань, 3.1.3 - фибриноид, 3.2 - стволовая («якорная») ворсина хориона,

3.2.1 - соединительная ткань (строма ворсины), 3.2.2 - кровеносные сосуды, 3.2.3 - колонки цитотрофобласта (периферический цитотрофобласт), 3.3 - терминальная ворсина, 3.3.1 - кровеносный капилляр,

3.3.2 - кровь плода; 4 - материнская часть: 4.1 - децидуальная оболочка, 4.1.1 - рыхлая волокнистая соединительная ткань, 4.1.2 - децидуальные клетки, 4.2 - соединительнотканная септа, 4.3 - межворсинчатые пространства (лакуны), 4.4 - материнская кровь

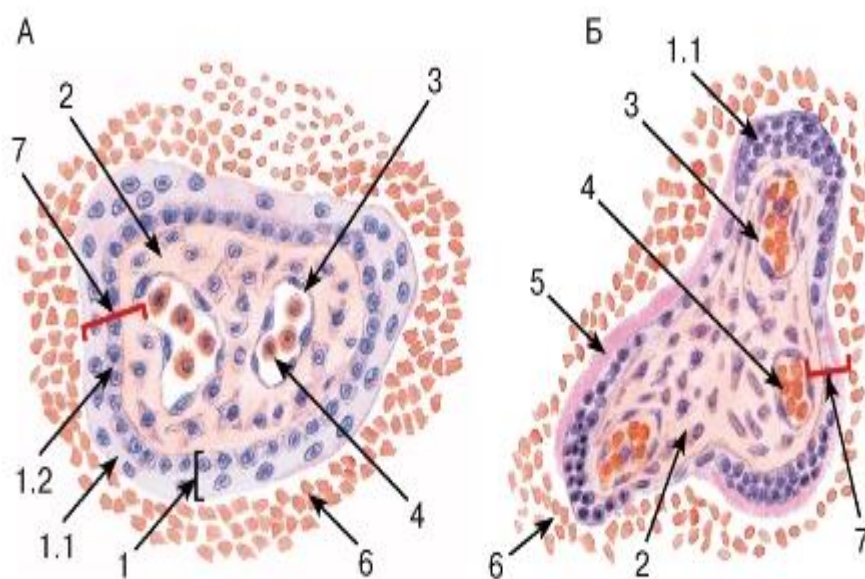


Рис. 276. Терминальные ворсины плаценты

А - ранней плаценты; Б - поздней (зрелой) плаценты *Окраска: гематоксилин-эозин*

1 - трофобласт: 1.1 - синцитиотрофобласт, 1.2 - цитотрофобласт; 2 - эмбриональная соединительная ткань ворсины; 3 - кровеносный капилляр; 4 - кровь плода; 5 - фибриноид; 6 - кровь матери; 7 - плацентарный барьер

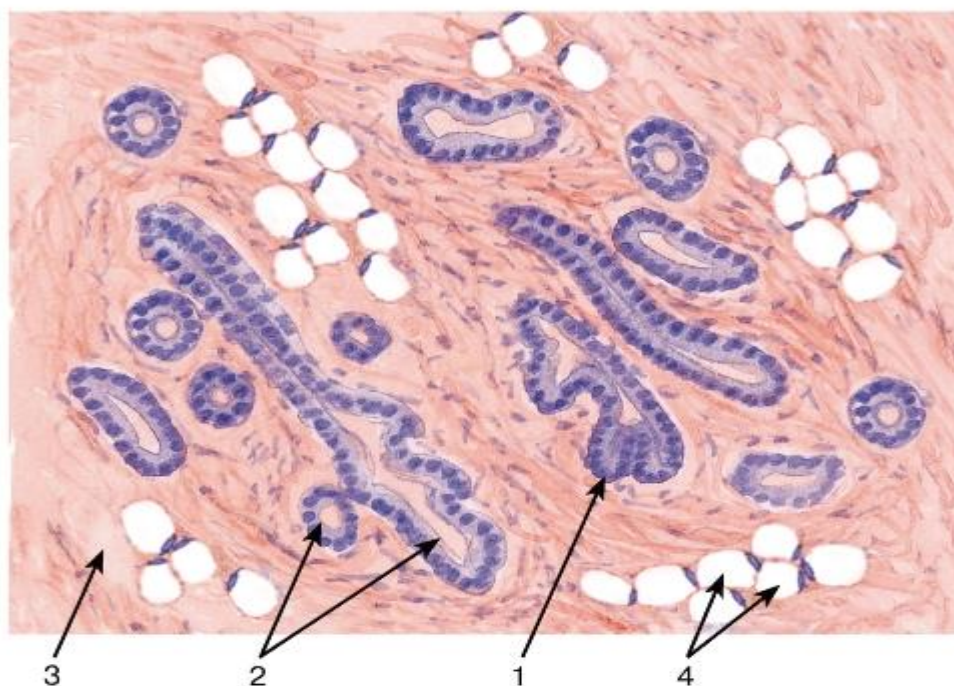


Рис. 277. Молочная железа (нелактирующая)

Окраска: гематоксилин-эозин

1 - терминальные почки (несформированные концевые отделы); 2 - выводные протоки; 3 - соединительнотканная строма; 4 - жировая ткань

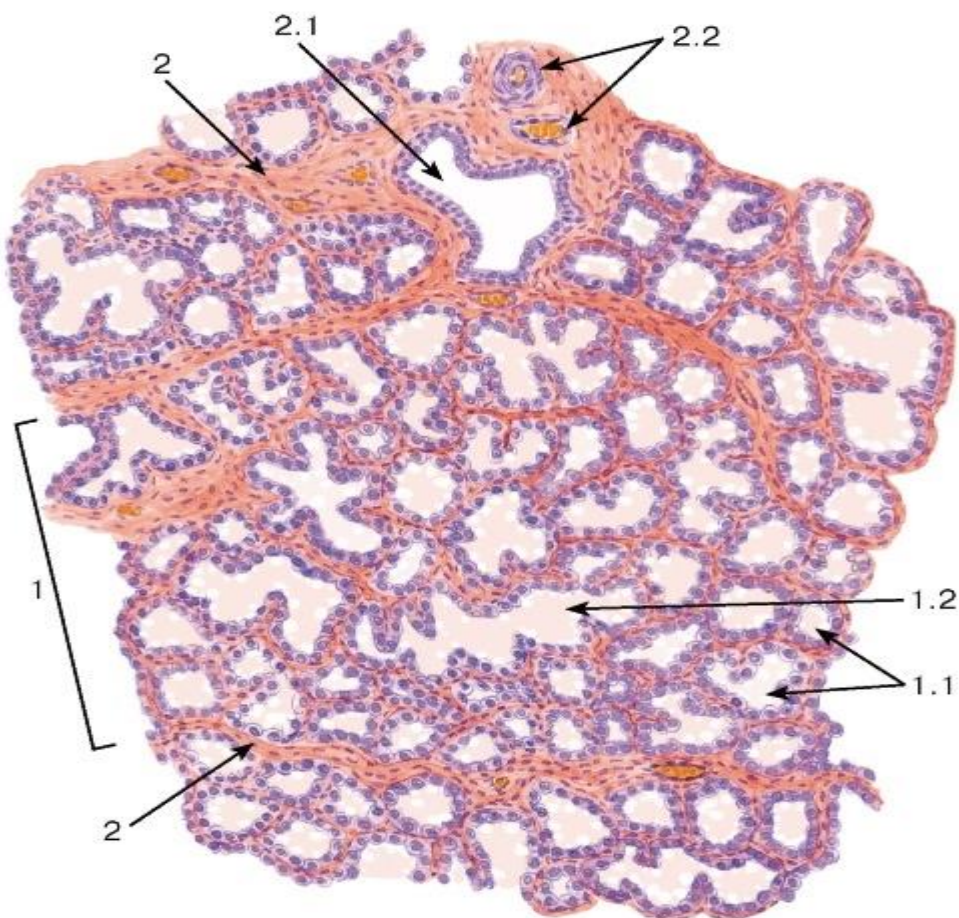


Рис. 278. Молочная железа (лактующая)

*Окраска: гематоксилин-эозин*

1 - долька железы, 1.1 - концевые отделы (альвеолы), 1.2 - внутридольковый проток; 2 - междольковые соединительнотканые прослойки: 2.1 - междольковый выводной проток, 2.2 - кровеносные сосуды

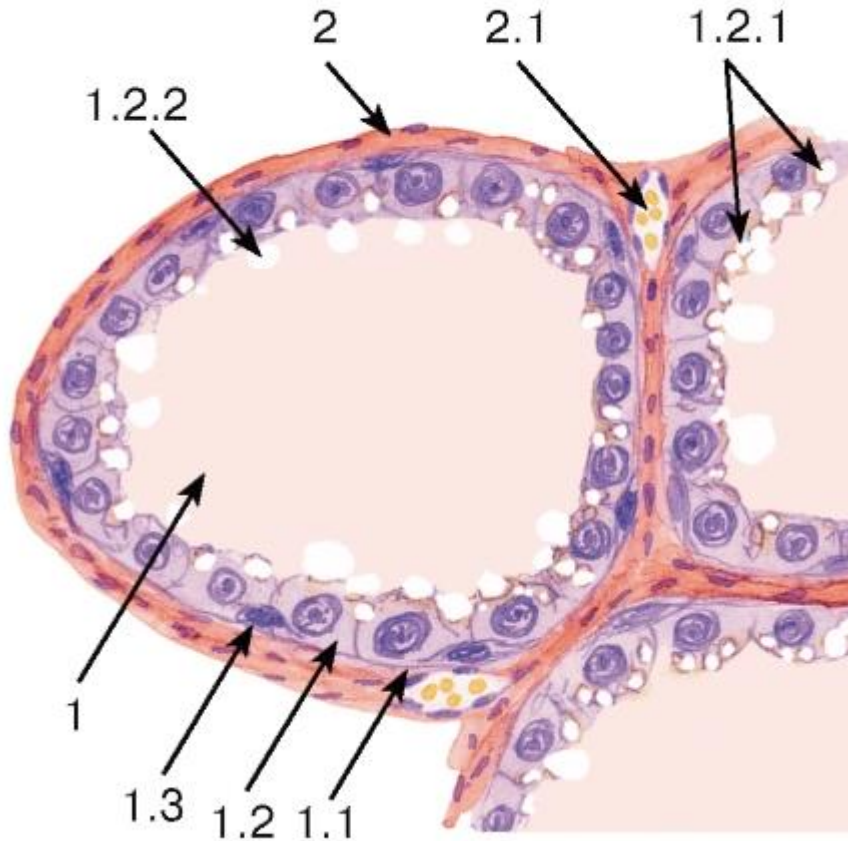


Рис. 279. Молочная железа (лактлирующая). Участок дольки

*Окраска: гематоксилин-эозин*

1 - концевой отдел (альвеола): 1.1 - базальная мембрана, 1.2 - секреторные клетки (галактоциты), 1.2.1 - липидные капли в цитоплазме, 1.2.2 - выделение липидов механизмом апокринной секреции, 1.3 - миоэпителиоциты; 2 - прослойки рыхлой волокнистой соединительной ткани: 2.1 - кровеносный сосуд