

А. АНДРОНЕСКУ

# АНАТОМИЯ РЕБЕНКА

ИЗДАТЕЛЬСТВО «МЕРИДИАНЕ»  
БУХАРЕСТ — 1970

Перевод  
ЭЛЕОНОРЫ ФЛОРЕСКУ

ANATOMIA

A. ANDRONESCU  
ANATOMIA COPILULUI

Editura didactică și pedagogică  
București, 1966



## ЧАСТЬ ПЕРВАЯ

### ВВЕДЕНИЕ

Детство — это период, когда человеческий организм растет, развивается и совершенствуется. Оно включает период от рождения до половой зрелости. Детство можно подразделить на три больших этапа; первый этап, в свою очередь, можно подразделить на четыре возрастных периода:

<i>Детство</i>	{	<i>Этап I</i> 0—3 года (первое детство)	{	послеродовой период 0—7 дней период новорожденности 7—30 дней <i>грудной период</i> 30 дней — 1 год период младенчества 1 — 3 года
<i>Половая зрелость</i>	{	<i>Этап II</i> (дошкольный, или второе детство) 3 — 7 лет	{	
		<i>Этап III</i> (школьный, или третье детство) 7 — 12 (14) лет		
		Мальчики 14—16 лет		
		Девочки 12—16 лет		

Период между 0 и 1 годом характеризуется значительным нарастанием веса и быстрым развитием организма в целом, преобладанием деятельности подкорковых центров и появлением молочных зубов. Период от 1 года до 3 лет отличается увеличением количества молочных зубов, развитием коры головного мозга и появлением двигательных функций; в этом периоде темп развития каждого сегмента организма различен. Различие темпов развития ведет к установлению новых соотношений между величиной головы, туловища, конечностей, что изменяет внешний вид ребенка. На втором этапе развития, от 3 до 7 лет, темп роста замедлен, но в то же время почти постоянен. Третий этап, от 7 до 12 (14) лет, начинается значительным замедлением темпа роста, затем следует ускорение развития, особенно в высоту. Увеличение роста происходит особенно за счет удлинения ног, что делает тело

ребенка похожим на паука (туловище короткое, а конечности длинные). Молочные зубы сменяются постоянными, значительно развивается кора головного мозга. До десятилетнего возраста разница в росте детей разного пола незначительна. Начиная с 11—12-летнего возраста, процесс развития девочек ускоряется до 13—14 лет, затем замедляется. У мальчиков же только в этом возрасте начинает замечаться ускорение роста, и в 15—16 лет они больше девочек по весу и росту. Рост мальчиков превышает по своей интенсивности и длительности рост девочек. Как у мальчиков, так и у девочек рост в высоту опережает на год нарастание в весе, но быстрее заканчивается. Развитие в период полового созревания (14—16 лет у мальчиков и 12—14 у девочек) выражается несоответствием между ростом и весом: вес увеличивается больше, чем рост. После периода полового созревания темп роста замедляется, и постепенно организм достигает роста и веса, характерных для взрослого.

### ФОРМА ТЕЛА

Новорожденный не является взрослым в миниатюре, у которого были бы пропорционально уменьшены все размеры; если пытаться судить о новорожденном по критериям, предъявляемым взрослому организму, новорожденный покажется диспропорциональным. У новорожденного голова более круглая, очень большая и составляет  $\frac{1}{4}$  часть всей длины (от темени до пят), тогда как у взрослого —  $7\frac{1}{2}$ —8 частей общей длины (рис. 1 и 2). Шея и грудь короткие, живот очень длинный, таз развит слабо. Ноги короткие в сравнении с длиной всего тела, они в 1,5 раза длиннее головы и на 1 см короче рук. Создается неправильное впечатление, что новорожденный состоит только из головы и туловища. В табл. 1 приведены размеры тела, рук и ног у новорожденного (Weisenberg).

Таблица 1

	Мальчики		Девочки	
	см	среднее	см	среднее
Длина тела	47,5—54,0	50,8	43,5—53,0	50,0
Высота в сидячем положении	31,2—36,5	33,8	30,0—36,4	33,3
Длина туловища (плечо — промежность)	19,5—24,0	21,4	19,0—25,0	21,2
Размах ног	45,0—52,0	48,6	42,0—52,0	48,0
Ширина плеча	9,0—12,2	10,7	9,0—12,0	10,4
Ширина бедра	7,0—8,7	7,8	6,8—8,3	7,7
Окружность груди	25,5—32,0	28,2	25,0—32,0	28,5
Длина руки	19,5—23,5	21,4	18,5—22,5	21,0
Длина ноги	18,0—22,2	20,5	17,0—21,8	20,3

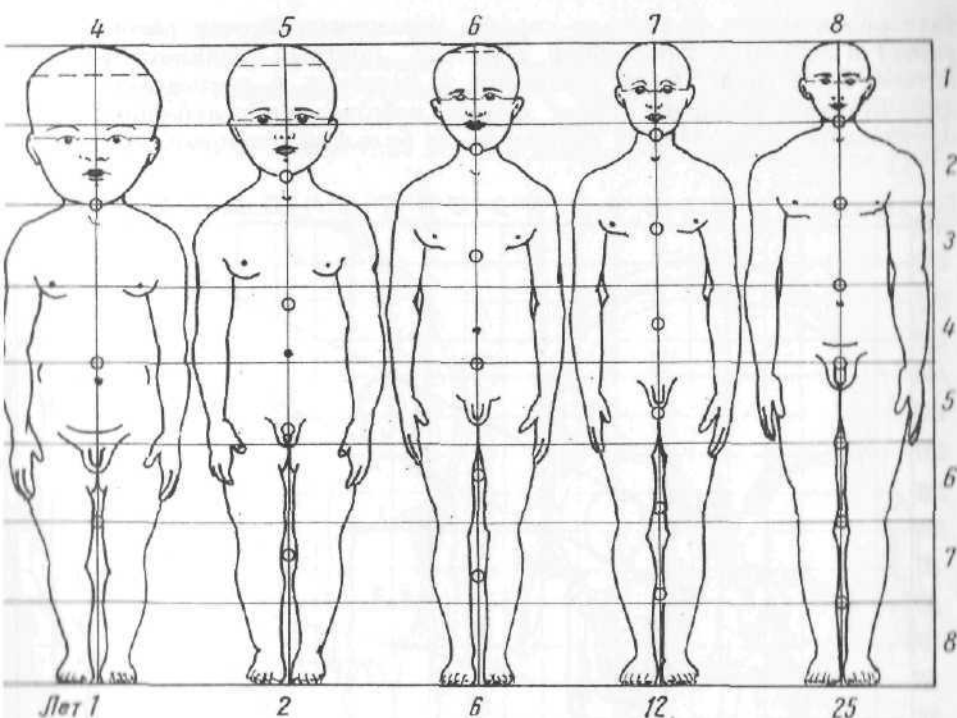


Рис. 1. Изменение пропорций отделов тела в процессе роста (Stratz).

Отмечаются различные возрастные соотношения между высотой головы и высотой всего тела, между мозговым и лицевым отделами черепа и передвижение средней линии (КМ). Цифры наверху показывают, во сколько раз длина всего тела больше головы; цифры с правой стороны показывают, каким образом отделы тела детей различного возраста соответствуют отделам тела взрослого.

Большие сегменты тела отличаются и по другим показателям от таковых у взрослого.

## ГОЛОВА (CAPUT)

Голова отличается от головы взрослого пропорциями лицевого и мозгового отделов (рис. 3). У новорожденного основание черепа (*basia cranii*) развито пропорционально, но над ним находится сильно развитый черепной свод (*calvaria*), книзу от которого расположено короткое лицо (*facies*). Длина лица меньше расстояния между внешними углами глаз, оно широкое возле черепа и узкое у подбородка (*mentum*). Окружность головы у новорожденного — в среднем 34 см (у мальчиков большая, чем у девочек) — превосходит окружность плеч. В резуль-

тате родов может появиться хорошо ограниченный отек (*bosa serosanguinea*) в лобной и затылочной областях, который начинает рассасываться через день после рождения и исчезает в последующие 2—3 дня. Задний родничок имеет форму небольшого углубления. Лицо одутловатое, щеки (*buccae*) толстые из-за большой жировой прослойки.

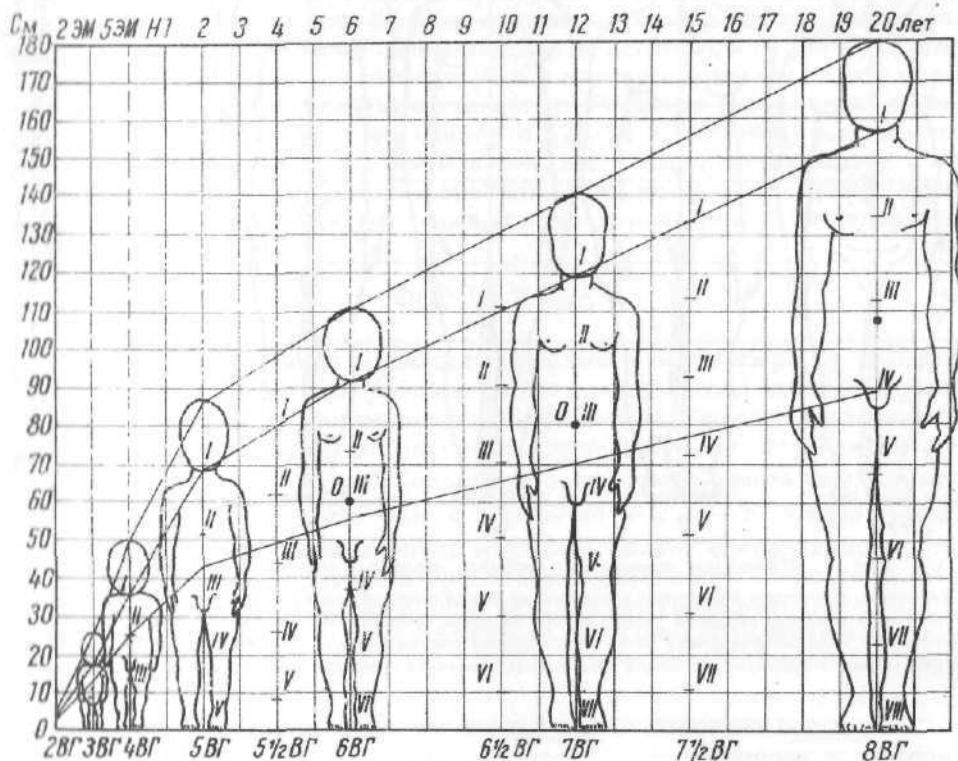


Рис. 2. Изменение пропорций отделов тела в процессе роста (Stratz).

В сравнении с предыдущим рисунком отмечается медленный темп роста головы по сравнению с ростом туловища и ног. ЭМ — эмбриональные месяцы; II — новорожденный. Римские цифры внутри рисунка и цифры внизу показывают, во сколько раз длина всего тела больше высоты головы (ВГ — высота головы).

Лицо можно подразделить на две различные области: верхняя, где расположены органы чувств, сходна по величине с мозговым черепом; другая, нижняя, очень мала, в ней расположены начальные отделы дыхательной и пищеварительной систем (рис. 4). Такое соотношение остается неизменным до периода прорезания зубов и полового развития, когда устанавливаются пропорции взрослого. Однако развитие лица

продолжается до 30-летнего возраста. *Брови* (*supercilium*) у новорожденного редкие и короткие, расположены посередине лицевого черепа. *Веки* (*palpebrae*) утолщенные и обычно закрытые, ограничивают узкую глазную щель (*rima palpebrarum*), *ресницы* (*cilia*) редкие, утолщенные и короткие и более заметны на нижних веках (*pal-*

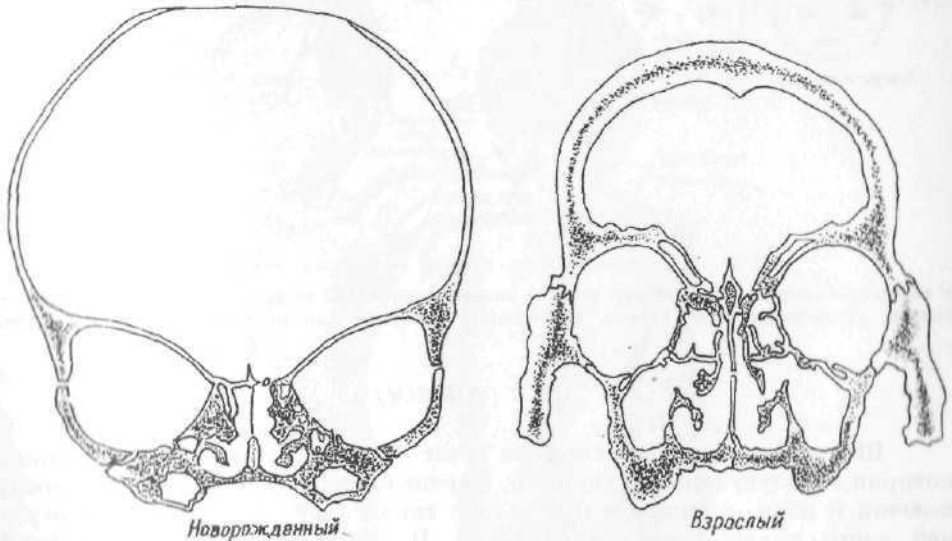


Рис. 3. Пропорции мозгового и лицевого отделов черепа.

*pebra inferior*). *Нос* (*nasus externus*) маленький и широкий, с ноздрями (*nares*), направленными вперед и книзу, отграничен от лобной области (*regio frontalis*) поперечной складкой кожи, которая исчезает через неделю после рождения. *Ушные раковины* (*auricula*) расположены ниже, чем у взрослого, имеют больший размер в соотношении с лицом (приблизительно 25 мм длины и 16 мм ширины) и овальную форму (у взрослого они напоминают форму почек). Уши расположены немногозади по отношению к вертикальной линии, которая делит голову на две равные половины, в то время как у взрослого они расположены болеезади. Носовые и ушные хрящи тверды, резистентны и эластичны. На лице можно видеть беловатые чешуйки или мелкие себейевые кисты (*milia facial*), расположенные в основном на носу и щеках, на *противозавитке* (*antehelix*), реже на *козелке* (*tragus*), на лбу или подбородке, и угри желтого цвета на лбу, подбородке, вокруг рта (*os*) и глаз (*oculus*), реже в носо-губной борозде (*sulcus nasolabialis*).

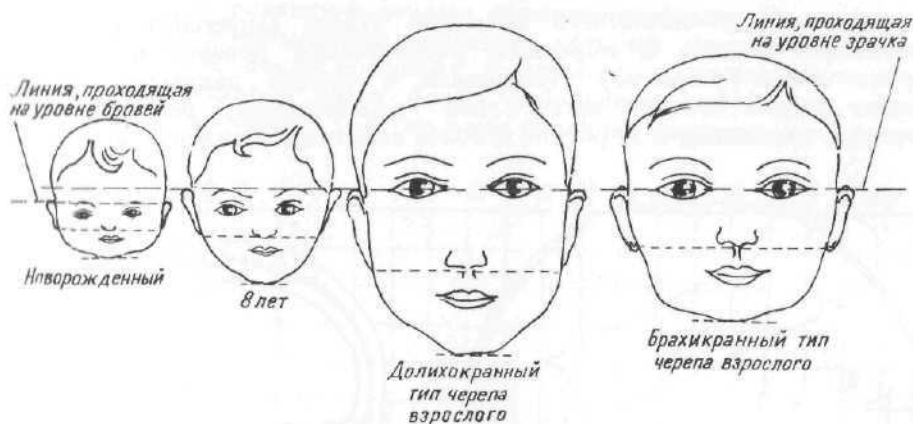


Рис. 4. Соотношения между отделами головы.

У новорожденного половина головы указана линией, проходящей на уровне бровей, у взрослого — линией, проходящей через зрачок. Наблюдается быстрый темп последующего развития лица.

### ШЕЯ (COLLUM)

Шея выглядит короткой за счет богатой жировой прослойки, которая образует кожные складки, за счет высокого положения грудины, ключиц и плеч, а также в результате значительного расширения верхней части грудной клетки (рис. 5). В действительности же шейный отдел позвоночника пропорционально больше, чем у взрослого. Длина шеи у новорожденного 28 см, что составляет 25,6% всей длины позвоночника; у взрослого она равна 50 см, или 22,4% длины позвоночника. Так как лицо еще слабо развито и лицевые кости не опираются на шейную область, как у взрослого, все шейные органы расположены высоко. В боковых частях шеи глубокие лимфатические узлы расположены компактно, очень близко к внутренней яремной вене, а некоторые из них — непосредственно на вене и могут легко пальпироваться. Наибольшее количество жировой прослойки находится в области затылка (*ниша*) и в области выступающего позвонка (*vertebra prominens*). Под подбородком толщина жировой прослойки достигает 3,5 мм.

### ТУЛОВИЩЕ (TRUNCUS)

Туловище имеет овальную форму, с несколько заостренным верхним концом и более тупым нижним; наиболее широкое место приходится на уровне области печени (рис. 5). После установления дыхания

внешний вид грудной клетки изменяется, приобретая бочкообразную форму.

**Грудная клетка (thorax)** короткая и сплюснута спереди-назад, слабо развита в сравнении с головой и животом. Поскольку ребра не заходят сзади за плоскость позвоночника, легочные борозды отсут-

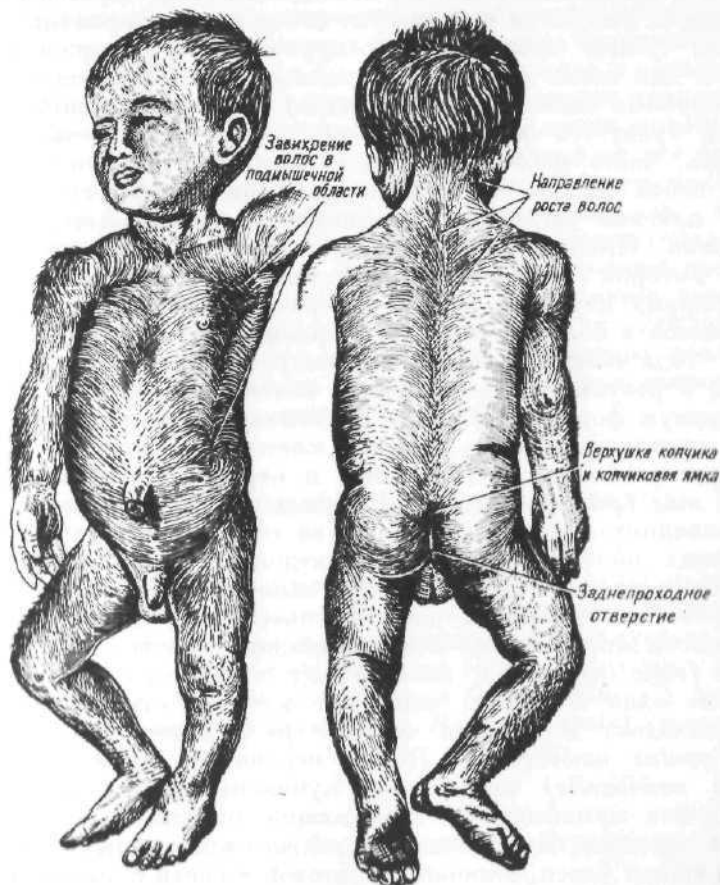


Рис. 5. Внешний вид 9-месячного ребенка.

Пропорции отделов тела отличаются от таковых у взрослого; на теле видна обильная волосатость.

вуют. У не дышавшего новорожденного поперечный диаметр в два раза больше, чем передне-задний (у взрослого в три раза). Передняя поверхность грудной клетки выглядит двойко: верхне-грудная область, т. е. сегмент между шейей и *грудными сосками (papilla mammae)*, значительно выдута, а под грудными сосками по обе стороны грудины до мечевид-



ного отростка сплюснута. Правая половина грудной клетки имеет больший объем, чем левая. *Околососковый кружок (areola mammae)* розового цвета, слегка пигментирован, имеет диаметр 1,5 см; под ним прощупывается *грудная железа (gl. mammaria)*. Грудные соски могут отсутствовать, будучи заменены бороздкой или косой ямкой, направленной медиально и краниально. В этом последнем случае через девять-десять месяцев после рождения развивается сосок вместо первичных бороздки или ямки. Левый околососковый кружок меньше правого. Иногда через 3—4 дня после рождения, независимо от пола новорожденного, *область грудных желез (regio mammarialis)* может выступать величиной с грецкий орех; это физиологическое увеличение исчезает в течение 3—4 недель. Часто наблюдается выделение секрета. Это явление представляет собой *половые сдвиги*. Задняя поверхность грудной клетки (*dorsum*) плоская вследствие расположения лопаток очень кнаружи и продольно. Нижний угол приподнят за счет жировой прослойки, толщина которой у мальчиков достигает 4 мм, а у девочек 5 мм. В течение первых двух лет жизни поперечный диаметр грудной клетки увеличивается в большей мере, чем краниально-каудальный. В начале третьего года жизни ускоряется темп роста краниально-каудального диаметра, в результате чего грудная клетка приобретает удлинненную и сплюснутую форму. Примерно в 15-летнем возрасте начинает определяться постоянная форма грудной клетки взрослого.

**Живот (abdomen)** очень длинен и переходит каудально в слабо-развитый *таз (pelvis)* (рис. 5). Генитальная область новорожденного более приподнята, чем у взрослого, за счет недостаточного развития окружающих областей таза. Из-за недостаточно развитой мускулатуры живот новорожденного не имеет мышечного рельефа, как у взрослого; кроме того, мышцы живота новорожденного покрыты значительным слоем жировой клетчатки. В нижних областях живота, срамной и *паховой (regio inguinalis)*, заметен ряд поперечных кожных складок, из которых одна большая, выгнутая кверху, ограничивает сверху область складок. В области живота расположено также *пупочное кольцо (anulus umbilicalis)*. После перевязки *пупочного канатика (funiculus umbilicalis)* оставшаяся пуповина претерпевает три фазы развития. Это мумификация, образование отдельной бороздки и отпадение отростка. По истечении 3—5 часов после рождения ребенка пуповина теряет блеск, становится матовой в связи с высыханием амниотической оболочки. На второй день пуповина начинает засыхать, на третий сморщивается, становится твердой, коричневого цвета и между пятым и десятым днями от рождения отпадает. В течение трех-четырех недель рана зарубцовывается, рубец находится на дне круглой ямки с высокими краями. На восьмью неделю пупок приобретает окончательную форму. У ребенка в возрасте одного года он расположен каудально по отношению к плоскости, которая разделяет тело на две равные части, в то время как у взрослого он расположен гораздо выше



этой плоскости, которая проходит через лобковое сочленение (*symphyse pubica*).

Подкожная жировая клетчатка (количество ее понижено у новорожденного) распределена неравномерно по всей поверхности тела. Наименьшее ее количество приходится на верхнюю часть грудной клетки новорожденного, у грудных детей — на область мечевидного отростка, у старших — на область четвертого межреберного пространства. У новорожденного в области молочных желез толщина подкожной жировой клетчатки в среднем составляет 4 мм и увеличивается в области живота и таза. Кверху от лобкового сочленения она маскирует наружные половые органы, достигая 20 мм толщины. По средней линии живота жировой слой тоже хорошо развит, в то время как кнаружи от нее он тоньше: 7 мм у мальчиков и 8,3 мм у девочек. Ягодичная область также богата жировым слоем. Степень развития подкожной жировой клетчатки проверяется взятием пальцами в складку кожи в боковом отделе живота, где складка имеет толщину 1,5—2 см, или во внутренней части бедра, где толщина ее равна 2,5—3 см. При этом определяется тургор (ощущение упругости покровов при давлении). В норме кожный покров эластичен и быстро возвращается к исходному состоянию после взятия его в складку. Максимального развития подкожная жировая клетчатка достигает на шестом месяце жизни ребенка.

#### ВЕРХНЯЯ КОНЕЧНОСТЬ (*MEMBRUM SUPERIUS*)

**Верхняя конечность** длиннее нижней, указательный палец (*index*) длиннее безымянного (*digitus anularis*). Руки имеют кожные складки на медиальной стороне плеча и возле лучезапястного сустава. Толщина жирового слоя достигает в области плеча (*brachium*) 4 мм у мальчиков и 4,5 мм у девочек. На уровне предплечья (*antebrachium*) у детей обоих полов толщина одинаковая и равна 4 мм. Ногти (*unguis*) твердые, выстают за кончики пальцев.

#### НИЖНЯЯ КОНЕЧНОСТЬ (*MEMBRUM INFERIUS*)

**Нижняя конечность** короче верхней, второй палец ноги длиннее остальных. На бедре (*femur*) имеются складки, разграниченные глубокими бороздками. Бедро отделяется от живота паховой складкой посредством сгиба, который начинается на наружной поверхности бедра, проходит по его передней поверхности и продолжается на внутренней поверхности паховой бороздой. Нижне-паховая борозда встречается у мальчиков раньше, чем у девочек, одновременно с установлением вертикального положения тела и с хождением. Другая большая складка

расположена на границе между бедром и коленом. Толщина жирового слоя бедра достигает у мальчиков 6 мм, у девочек 6,4 мм, на уровне голени — 4,5 мм у мальчиков и 5 мм у девочек. За счет хорошо развитых жировых тканей и кожной складки на уровне *голеностопного сустава* (*articulatio talocruralis*) лодыжка кажется короткой. *Стопа* (*planta pedis*) уплощена и выглядит как при плоскостопии. В общем ноги имеют форму в виде буквы О (рис. 6). Бедря приведены под углом  $35^\circ$  и инверту, при абдукции и латеральной ротации между ними образуется тупой угол, открытый впереди. Это положение возникает за счет короткого верхнего *пучка подвздошной связки* (*lig. iliofemorale*), коротких *суставной сумки* (*capsula articularis*) и волокон *подвздошно-поясничной мышцы* (*m. iliopsoas*).

Характерна легкость, с которой головка бедренной кости может быть вывихнута из полости сустава. Вращение бедра кнаружи увлекает за собой верхнюю треть большой берцовой кости. В тазобедренном суставе бедро образует с фронтальной плоскостью угол приблизительно  $155^\circ$ . Бедро имеет прямую форму и слегка повернуто вокруг своей длинной оси. Это объясняет, почему угол, образованный осью головки бедренной кости с фронтальной плоскостью, составляет  $60^\circ$ , в то время как угол, образованный этой же плоскостью с суставными поверхностями отростков бедренной кости, составляет только  $30^\circ$ . *Колено* (*genu*) отходит от средней линии и согнуто, *голень* (*crus*) согнута по направлению к бедру и расположена на 1—2 см выше горизонтальной поддерживающей плоскости. Голень согнута под углом  $25^\circ$  за счет коротких волокон *передней большой берцовой мышцы* (*m. tibialis anterior*). Поперечная ось *коленного сустава* (*articulatio genus*) образует с фронтальной плоскостью угол  $140^\circ$ . Верхний эпифиз большой берцовой кости повернут и отнесен кзади, его поверхность, обращенная к суставу, повернута кзади под углом  $115^\circ$ . На границе между повернутым эпифизом и диафизом большой берцовой кости находится самая отдаленная точка от средней линии, проходящей через О, образованное ногами. От этой точки голень направлена каудально, будучи повернута двояко: во фронтальной и сагиттальной плоскостях, и таким образом стопа расположена вблизи средне-продольной плоскости тела (рис. 6). Линия, соединяющая тазобедренный сустав с серединой поперечной оси голеностопного сустава, проходит по внутреннему краю коленного сустава, в то время как у взрослого она пересекает ее посередине поперечной оси (рис. 7). Ось голеностопного сустава

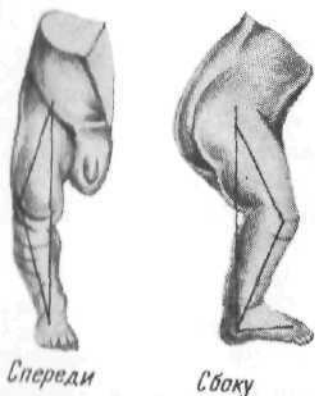


Рис. 6. Форма ноги новорожденного.

расположена вблизи средне-продольной плоскости тела (рис. 6). Линия, соединяющая тазобедренный сустав с серединой поперечной оси голеностопного сустава, проходит по внутреннему краю коленного сустава, в то время как у взрослого она пересекает ее посередине поперечной оси (рис. 7). Ось голеностопного сустава

образует с фронтальной плоскостью угол около  $60^\circ$  при латеральной ротации примерно на  $30^\circ$  суставных головок коленного сустава. В результате этого латеральный край стопы (*pes*) находится в положении подошвенного поворота и сгибания — косолапость (*varus equin*), или

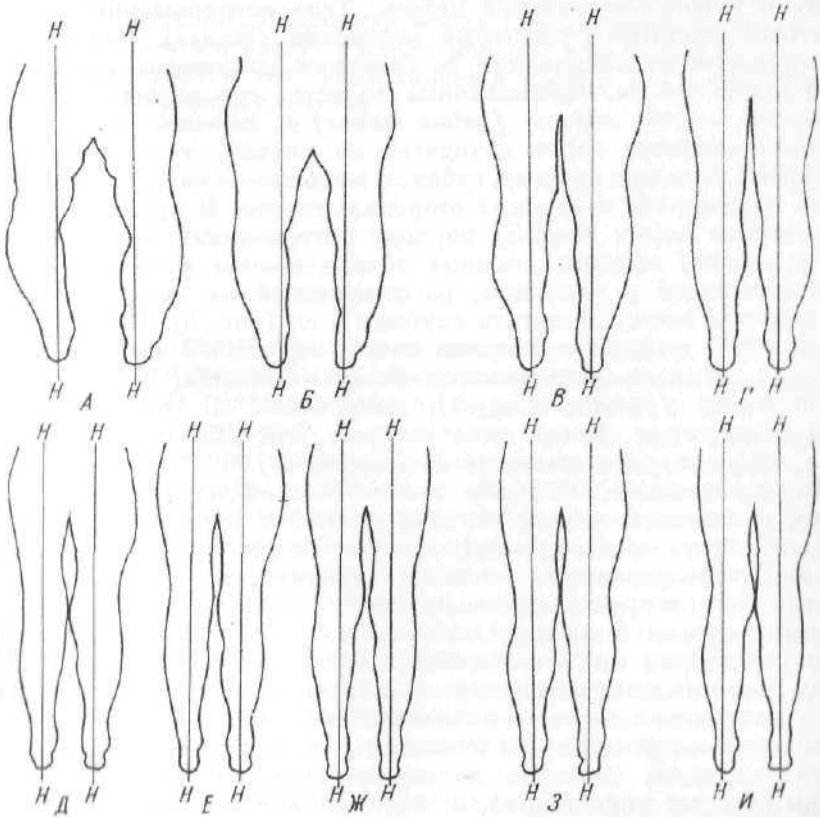


Рис. 7. Форма ног в различные периоды роста.

Ось ноги (*HH*) перемещается латерально. А — новорожденный; Б — 6-месячный грудной ребенок; В — ребенок в возрасте 1 года и 3 месяцев; Г — ребенок в возрасте 1 года и 7 месяцев; Д — ребенок в возрасте 2 лет и 3 месяцев; Е — ребенок в возрасте 3 с половиной лет; Ж — 4-летний ребенок; З — ребенок в возрасте 5 лет и 4 месяцев; И — 6-летний ребенок.

иногда только латеральная сторона пятки (*calx*) находится в соприкосновении с плоскостью пола.

**Тело (*corpus*)** новорожденного покрыто слоем жира, называемым *родовой смазкой* (*vernix caseosa*), который играет защитную роль

против тепловых потерь и обладает бактерицидными и питательными свойствами. Внутритрубно он защищает кожу от воздействия амниотической жидкости. *Общие кожные покровы (integumentum commune)* имеют бледно-голубоватый цвет, а после удаления родовой смазки и установления дыхания приобретают розовый оттенок (эритема новорожденного). Кожные покровы рук и ног могут сохранять эту голубую окраску в течение нескольких недель. Тело новорожденного покрыто беловатыми нежными пушковыми волосками (*lanugo*). Волосяной покров варьирует от плешивости до большого количества тонких волос длиной около 2,5 см. Единственные области, где волосы никогда не появляются, — это *ладонь (palma manus)* и *подошва (planta pedis)*. Большое количество волос находится на плечах, лице, спине, *лобке (mons pubis)*, больших срамных губах, а меньшее — на выпуклых поверхностях конечностей и боковых сторонах живота. В продолжение *волосяного покрова головы (capilli)* по ходу позвоночника до *промежности (regio perinealis)* заметны длинные тонкие волосы в области, ограниченной поясицей и копчиком, расположенной на уровне *копчиковой ямки*, которая может достигать глубины 1 см (рис. 5). На уровне копчиковой ямки находится нижний конец *каудальной связки* — остаток хвостового сегмента позвоночника. Волосы областей, соседних с копчиковой ямкой (*glabella coccygea*), направлены к этой области, где волосы отсутствуют. Когда ямка исчезает, эти толстые волосы соединяются, образуя *завихрения (vertex coccygeus)*.

Новорожденный не может самостоятельно находиться в вертикальном положении, и если его поддерживают в этом положении, то голова падает на *грудь (pectus)*. Даже в положении лежа на животе он не может поддерживать голову на уровне шеи. Только начиная с 3—4-месячного возраста младенец может активно поднимать голову и смотреть вперед и вверх. Одновременно с усилиями по поднятию головы появляется кривизна шейного отдела позвоночника. В последующие 3 месяца младенец начинает опираться на предплечья и кисть. После установления сидячего положения появляется большая кривизна позвоночника в ниже-грудной и поясничной областях. В возрасте 6—9 месяцев младенец, опираясь на *локти (cubitus)*, предплечья, ноги (суставы которых укрепились), а впоследствии и на ладони, начинает ползать. В возрасте 9—12 месяцев в сидячем положении кривизна позвоночника, о котором упоминалось выше, находится в грудной области ближе к голове. Щиколотка удлиняется и появляются свободные сгибательные, разгибательные, отводящие и приводящие движения пальцев, особенно отведение большого пальца ноги (*hallux*), а также дорсальное сгибание ноги, которое приобретает большую амплитуду.

В возрасте 2—4 лет, ввиду изменения ширины туловища, дети коротки и толсты. В период окончания детства рост в высоту ускоряется. Даже после того, как ребенок научился ходить, некоторое время

бедр не прямые, колени остаются слегка согнутыми, ноги имеют небольшую кривизну кзади, стопа отведена кнаружи, а туловище остается наклоненным вперед. После 3-летнего возраста лицо становится длинным, длина грудной клетки нарастает быстрее, чем ширина, и она выглядит длинной и сплюсченной; нижние конечности растут быстро, и таким образом до пятилетнего возраста половина увеличения в высоту приходится за счет ног. В возрасте между 12-ю годами и половым созреванием ноги у девочек растут в длину меньше, зато удлиняется грудная клетка и расширяется таз, увеличивается контур по направлению от бедер к тазобедренному суставу.

## РОСТ

Физическое развитие организма измеряется по весу, росту и изменению периметров различных сегментов при изменении соотношения между ними. Темп роста ускорен от 0 до 3 лет, от 5 до 7 лет и от 11—14 (половое созревание). С этой точки зрения все органы можно подразделить на четыре категории: 1) органы, обладающие быстрым ростом на первом году жизни и в возрасте полового созревания (составные части двигательного аппарата, дыхательного, пищеварительного, мочевой системы и большие кровеносные сосуды); 2) органы, достигающие величины, близкой к постоянной, в первый год жизни (центральная нервная система, глаз, внутреннее ухо); 3) органы с быстрым развитием в периоде полового созревания (половые органы); 4) органы, которые развиваются до 10—12-летнего возраста, а затем претерпевают обратное развитие (лимфоидные органы и вилочковая железа). Процессы роста подчиняются некоторым общим законам, а оценка интенсивности этих процессов делается тремя способами:

1. Определение *абсолютного роста* — способ, наиболее бедный для получения данных, заключающийся в определении разницы между весом ( $w$ ) или ростом ( $l$ ) в определенный момент и весом и ростом, определяющимися ранее. Например, месячная разница в весе и росте ( $w_2 - w_1, l_2 - l_1$ ).

2. Определение *относительного роста* — способ, более богатый данными, чем предыдущий; он состоит в определении соотношения между величинами одного и того же показателя (вес, рост) в 2 различных момента в процессе роста:  $w_2/w_1, l_2/l_1$ .

3. Определение *показателя интенсивности* роста — способ, наиболее богатый по получению данных, заключается в определении клеточной активности организма в определенный момент посредством соотношения между цифрами, показывающими нарастание в весе и росте

в течение месяца или года, и цифрами, которые представляют вес или рост в момент определения показателя:  $\frac{(w_2 - w_1)}{w_2} \cdot 100$ .

Основные законы роста подразделяются на следующие категории.

### ЗАКОНЫ ЧЕРЕДОВАНИЙ

а) Длинная кость растет в длину и в толщину поочередно. Перерыв между процессом роста в длину используется для роста в толщину — и наоборот.

б) Для двух длинных костей одной и той же конечности периоды активного роста и перерывы в росте чередуются. Например, если плечевая кость находится в состоянии роста в длину, лучевая и локтевая увеличиваются в это время в толщину. Это приводит к тому, что пропорции человеческого тела постоянно варьируют до окончания роста.

### ЗАКОНЫ ПРОПОРЦИЙ

а) Существуют три периода варьирования пропорций между длиной и шириной тела: от 4 до 6 лет; от 6 до 15 лет; от 15 лет до взрослого состояния.

б) От рождения и до достижения взрослого состояния каждый сегмент тела имеет свойственные ему пропорции по отношению к длине тела. Это положение важно в антропологических и судебно-медицинских исследованиях для точного определения роста по размерам какой-либо кости конечностей.

в) Если какой-либо сегмент тела увеличивается пропорционально больше обычных величин, соседние сегменты — как верхние, так и нижние, пропорционально уменьшают свой рост, не достигая нормальных величин.

### ЗАКОНЫ, ДЕЙСТВУЮЩИЕ В ПЕРИОД ПОЛОВОГО СОЗРЕВАНИЯ

а) До периода полового созревания общий рост увеличивается в основном за счет роста ног, после периода полового созревания — за счет туловища.

б) До полового созревания более интенсивно происходит рост в высоту, но время и после полового созревания более интенсивно происходит процесс утолщения костей.

в) До полового созревания процесс роста в основном затрагивает кости, а после него — мышечный слой.



## ЗАКОНЫ АСИММЕТРИИ

Эти законы применимы только ко взрослому:

а) Между парными органами существует функциональная асимметрия. У людей с более развитой правой рукой эта последняя длиннее левой, толще ее, правое плечо ниже, а у левшей наоборот.

б) Нормальная асимметрия парных органов и туловища развивается с возрастом и находится в прямой зависимости от функции и обратной от роста.

в) У людей с более развитой правой рукой большая длина и толщина правой руки по сравнению с левой в большинстве случаев сопровождается и функциональным превосходством.

## ФАКТОРЫ, ВЛИЯЮЩИЕ НА ВЕС И РОСТ НОВОРОЖДЕННОГО

1. **Продолжительность беременности.** Чем больше продолжительность беременности, тем больше длина и вес новорожденного. В табл. 2 показано, в какой степени продолжительность беременности в лунных месяцах определяет длину и вес новорожденного.

Т а б л и ц а 2

Вес в г	Лунные месяцы в днях	Длина в см	Месячный возраст в днях
2,00—2,25	263	46	262
2,25—2,50	266	47	267,5
2,50—2,75	272	48	273
2,75—3,00	277	49	278
3,00—3,25	279	50	280
3,25—3,50	282	51	282
3,50—3,75	283	52	283
3,75—4,00	284	53	285
4,00—4,25	286	54	287
4,25—4,50	288	55	288
4,50—4,75	290	56	289
		57	290

2. **Возраст матери.** До 40-летнего возраста матери вес и длина новорожденного возрастают, после этого возраста матери вес спадает (см. табл. 4).

**3. Число беременностей.** Повторнородящие женщины рожают детей с бóльшим весом, чем первородящие. Из 100 поворожденных весом 3500—4000 г 48% приходится на первородящих и 52% на повторнородящих. Из 100 поворожденных весом 4000—4500 г 23% рождены первородящими и 77% повторнородящими; из 100 поворожденных весом более 4500 г только 15% приходится на первородящих и 85% на повторнородящих. Даже при одинаковой длине поворожденных их вес варьирует в зависимости от числа беременностей матери (табл. 3).

Таблица 3

При длине в см	47	48	49	50	51	52	53 соответствует
Первороденный мальчик	2 730	2 920	3 070	3 280	3 510	3 660	3 720 г
Рожденный вторым мальчик	2 800	3 000	3 170	3 340	3 540	3 700	3 820 г
Первороденная девочка	2 730	2 920	3 090	3 270	3 445	3 510	3 750 г
Рожденная второй девочка	2 790	2 970	3 130	3 340	3 440	3 670	3 880 г

**4. Время появления менструации.** Женщины, у которых менструация началась раньше, рожают детей больших размеров, чем те, у которых менструация появилась в более старшем возрасте.

**5. Физическое строение матери** имеет значение, в особенности строение таза. Женщины с широким тазом рожают детей больших размеров. Женщины белой расы имеют более широкий таз, чем негритянки, а разница в весе и длине поворожденных приходится за счет бóльших показателей у белых детей: 100—200 г по весу и 1—2 см по длине.

**6. Конституциональные факторы** нормальные или патологические, полученные от родителей.

**7. Социальные факторы.** Из статистических данных капиталистических государств вытекает, что дети поденных рабочих развиты наиболее слабо.

**8.** После рождения ребенка, помимо факторов, приведенных выше, на его развитие оказывает влияние и *питание*: содержание в пище питательных веществ (сахар, жиры, белки), минеральных солей и витаминов; *климат* также влияет на размеры и на время наступления половой зрелости. Люди, проживающие в горных местностях или в зонах с холодным климатом, имеют меньший рост, половая зрелость наступает у них позднее. *Времена года* косвенно влияют на развитие ребенка в смысле питания и специфических условий внешней среды.



Парадание в весе отмечается к концу лета и осенью, достигает средних величин во время зимы, несколько спадает или остается постоянным весной и в начале лета. Рост в высоту достигает максимума весной и в начале лета, средних цифр — во время зимы и небольших изменений — в конце лета и осенью.

В табл. 4 указаны соотношения между возрастом матери, числом беременностей и весом новорожденных (*Ingersley*).

Таблица 4

Возраст матери в годах	I беременность, г	II беременность, г	III беременность, г	IV беременность, г	V беременность, г
1. мальчики: средний вес 3 381 г					
15—19	3 275	3 357			
20—24	3 318	3 416	3 302	3 603	
25—29	3 278	3 434	3 505	3 544	3 682
30—34	3 352	3 401	3 488	3 416	3 461
35—39	3 223	3 431	3 619	3 562	3 644
40—44	3 870	3 200	3 286	3 610	3 561
Средний вес	3 300	3 422	3 482	3 499	3 561
2. девочки: средний вес 3 280 г					
15—19	3 191	3 313			
20—24	3 211	3 361	3 292	3 370	
25—29	3 205	3 365	3 295	3 348	3 526
30—34	3 139	3 361	3 332	3 392	3 547
35—39	3 320	3 301	3 329	3 254	3 458
40—44	3 976	3 236	3 312	3 093	3 203
Средний вес	3 205	3 359	3 313	3 369	3 445

Пол оказывает влияние на рост: мальчики растут больше, чем девочки. Деятельность желез внутренней секреции имеет большое значение, ускоряя или замедляя процесс роста и развития. Гипофиз оказывает косвенное воздействие на рост посредством гормонов гонадотропных, щитовидной железы и адренокортикотропных и прямое — посредством гормона роста. Повышение функции гипофиза приводит к *гигантизму*, а понижение ее — к *нанизму*. Понижение функции щитовидной железы ведет к отставанию в росте, сопровождающемуся диспропорцией отдельных сегментов тела. Голова сравнительно велика, особенно мозговая часть, а конечности короткие по сравнению с туловищем. Повышенная функция щитовидной железы ускоряет рост. Концентрация кальция и фосфора в крови поддерживается воздействием гормонов паращитовидной железы. Пониженная функция половых гормонов вызывает гигантизм, сопровождающийся очень большой длиной рук и ног, в то время как их повышенная

функция приводит к быстрому росту и преждевременному окостенению скелета. Отрицательное действие на процесс роста оказывают также инфекция и интоксикация. Процесс роста неоднороден: периоды быстрого роста чередуются с латентными периодами или даже с остановкой в росте; то же явление наблюдается и в отношении прибавления в весе. Остановки

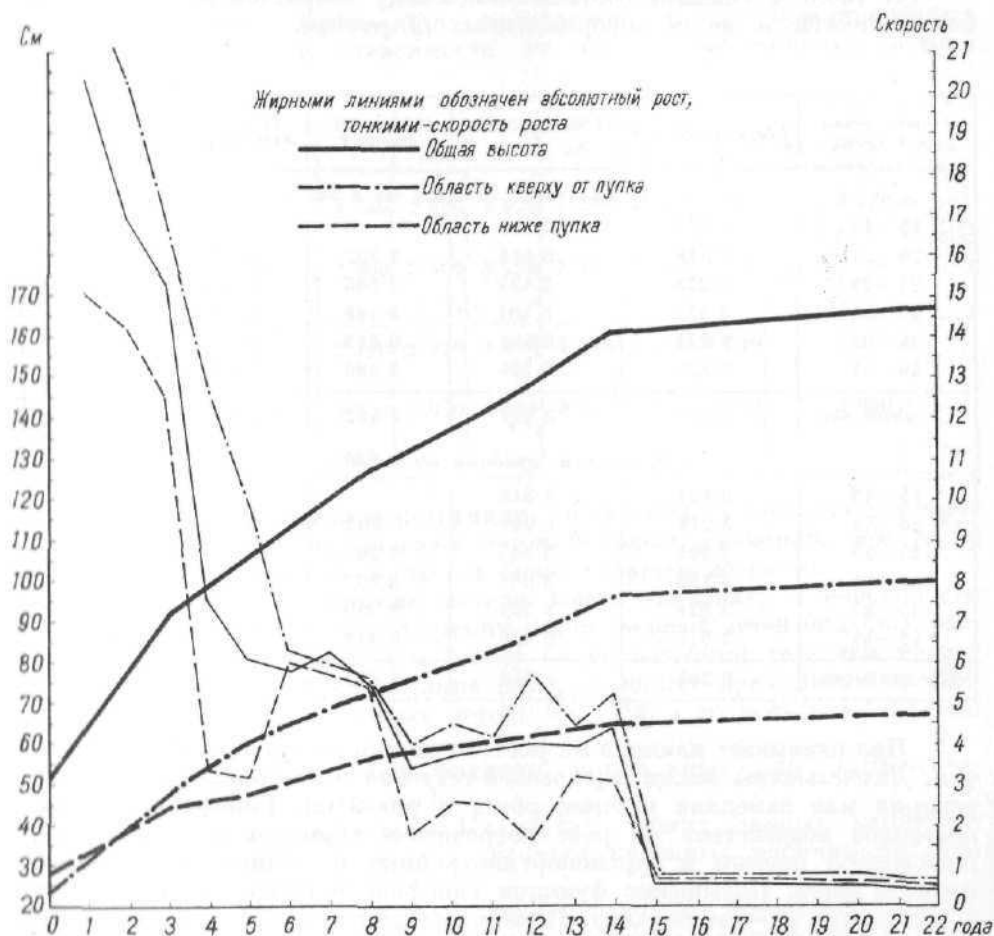


График I. Скорость роста областей тела кверху и книзу от пупка от рождения и до 22-летнего возраста.

в росте не постоянны, но бывают часто и расположены неравномерно на кривой роста. Они появляются в особенности после 6-месячного возраста, могут иметь место однократно или несколько раз и продолжаться от одного дня до восьми недель. Остановка в росте может не совпадать с остановкой

прибавления в весе. Обычно остановки в росте появляются, когда вес ребенка нормальный или меньше роста, и отсутствуют, когда вес превышает рост. Это показывает, что остановка в росте находится в прямой связи с питанием. Благодаря чередованию темпов роста отдельные части тела не увеличиваются одновременно и пропорционально. Например, после рождения область тела кверху от пупка (темя — пупок) более развита, чем область тела книзу от пупка (пупок — пятки). Впоследствии нижняя область тела увеличивается в большей степени, разница исчезает и затем нижняя часть превосходит по длине верхнюю. График 1 иллюстрирует вышесказанное и показывает темпы роста нижней части тела.

### НАРАСТАНИЕ В ВЕСЕ

При рождении вес новорожденного варьирует в среднем между 3000 и 3500 г, мальчики весят на 100 — 150 г больше девочек. Дети, вес которых меньше 3000 г, считаются ниже нормального веса, дети весом меньше 2500 г — недоношенными. В табл. 5 указан нормальный вес новорожденных по отношению к длине (*Wehefritz*).

Таблица 5

Длина в см	Вес тела в граммах					
	очень малый		малый	нормальный	большой	очень большой
48	2 117	до 2 280	до 2 683	до 3 073	до 3 539	свыше 3 539,6
49	2 148	до 2 355	до 2 705	до 3 180	до 3 667	свыше 3 667
50	2 272	до 2 475	до 2 972	до 3 438	до 3 976	свыше 3 976
51	2 520	до 2 690	до 3 112	до 3 572	до 4 176	свыше 4 176
52	2 552,5	до 2 767	до 3 209	до 3 776	до 4 309	свыше 4 309
53	2 606,5	до 2 921,5	до 3 454	до 3 921	до 4 431	свыше 4 431
54	2 660	до 2 938	до 3 636	до 4 160	до 4 631,5	свыше 4 631,5
55	2 948	до 3 207	до 3 818	до 4 425,5	до 5 071	свыше 5 071

В первые 3 — 5 дней после рождения происходит физиологическая потеря в весе в размере 150 — 300 г, т.е. 8% первоначального веса. Это понижение является результатом выделения мекония и мочи, количество которых больше, чем количество поглощенного молока, потерь воды через легкие и кожу, недостаточной способности к адсорбции и ассимиляции пищеварительных органов, а также результатом недостаточной лактации в первые дни, особенно у первородящих. Чем тяжелее новорожденный, тем физиологические потери в весе больше. В табл. 6 приведены данные, подтверждающие это положение.

Т а б л и ц а 6

Средний вес новорожденного	Средние потери	Средний вес новорожденного	Средние потери
1 500—2 000 г	140 г		
2 000—2 500 г	190 г	3 500—4 000 г	270 г
2 500—3 000 г	195 г	4 000—4 500 г	305 г
3 000—3 500 г	235 г	свыше 4 000 г	375 г

Если новорожденный здоров и хорошо питается, его первоначальный вес восстанавливается в течение 10 — 12 дней после рождения. Это пример диссоциации роста, независимости нарастания в весе от роста: в первые 10 дней вес спадает, в то время как длина увеличивается на 20 мм. С момента восстановления первоначального веса кривая нарастания веса становится постоянно восходящей, за исключением периода остановок нарастания в весе, темпы прибавления в весе тем больше, чем меньше первоначальный вес ребенка. Например, у новорожденного в 3500 г вес удваивается примерно за 164 дня, тогда как у новорожденного в 2500 г — за 112 дней. На графике II показаны средние данные нарастания в весе в первый год жизни.

Из графика видно, что разница, обнаруженная различными авторами, практически незначительна, а конечные результаты к концу первого года жизни одинаковы. Это замечание относится ко всем величинам таблиц и графиков, которые будут приведены ниже. В общем можно сказать, что в первые 4 месяца жизни средний месячный прирост в весе составляет 750 г, до 8 месяцев — 500 г, а до конца года, т.е. в последние 4 месяца, — по 250 г в месяц. Итак, в первые 4 месяца первоначальный вес удваивается, а к концу первого года жизни утраивается. В течение второго года жизни средняя ежемесячная прибавка в весе составляет 250 г, т.е. 3000 г за весь год. К концу второго года жизни вес ребенка увеличивается в 4 раза. В возрасте от 2 до 10 лет среднегодовое прибавление в весе составляет 2000 г. Для определения веса ( $G$ ) можно применить формулу:  $G = 9 + 2v$  ( $v$  = возраст в годах). Все же при ежегодной проверке веса выявляются некоторые отклонения. В течение второго года жизни девочки увеличивают вес быстрее мальчиков: увеличение в весе в первые 6 месяцев составляет 230 — 240 г ежемесячно для мальчиков и 280 — 290 г для девочек, в последние 6 месяцев — 150 — 160 г у мальчиков и 230 — 260 г у девочек. В течение третьего года жизни годовое прибавление в весе снижается до 2600 г у мальчиков и до 1300 г у девочек, т.е. вес к концу этого года составляет приблизительно 14 575 г для мальчиков и 13 385 г для девочек. В возрасте от 3 до 6 лет годовое увеличение в весе одинаково для детей обоего пола и составляет около 1400 г ежегодно. К концу четвертого года жизни первоначальный вес увеличивается в 5 раз, а к концу пятого года — в 6 раз. Начиная с шестого года жизни

ежегодная прибавка в весе составляет 2000 г, оставаясь в пределах этой величины до полового созревания, за исключением первого школьного года, когда вес снижается. В десятилетнем возрасте вес в 10 раз больше

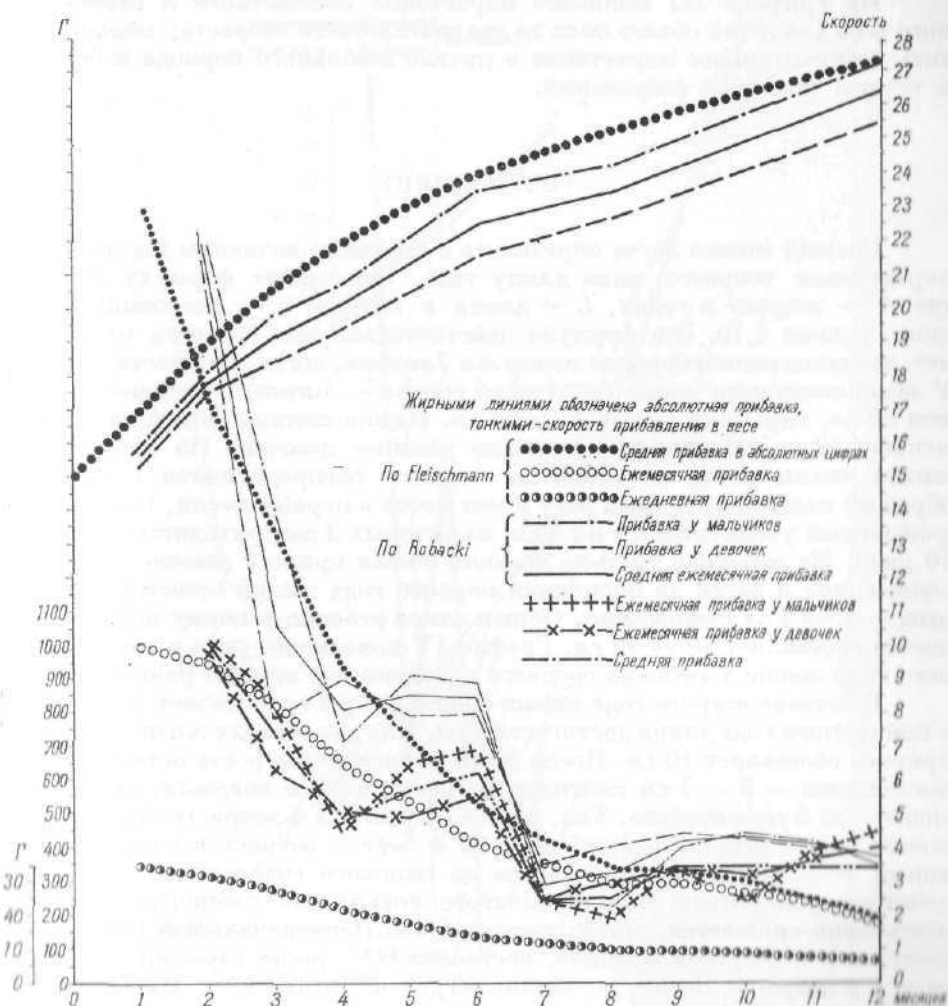


График 11. Прибавление в весе в течение первого года жизни. Ежедневное прибавление обозначено шкалой от 0 до 30 г.

первоначального. В период полового созревания прибавка в весе увеличивается, достигая 3 — 4 кг ежегодно. Для определения веса в возрасте от 4 лет до полового созревания применяется формула, которая включает

и рост:  $G = qA$ , где  $A$  — возраст в годах,  $q$  — величина, варьирующая в зависимости от высоты ( $q = \frac{1}{4,75p}$ , где  $p$  обозначает высоту в метрах).

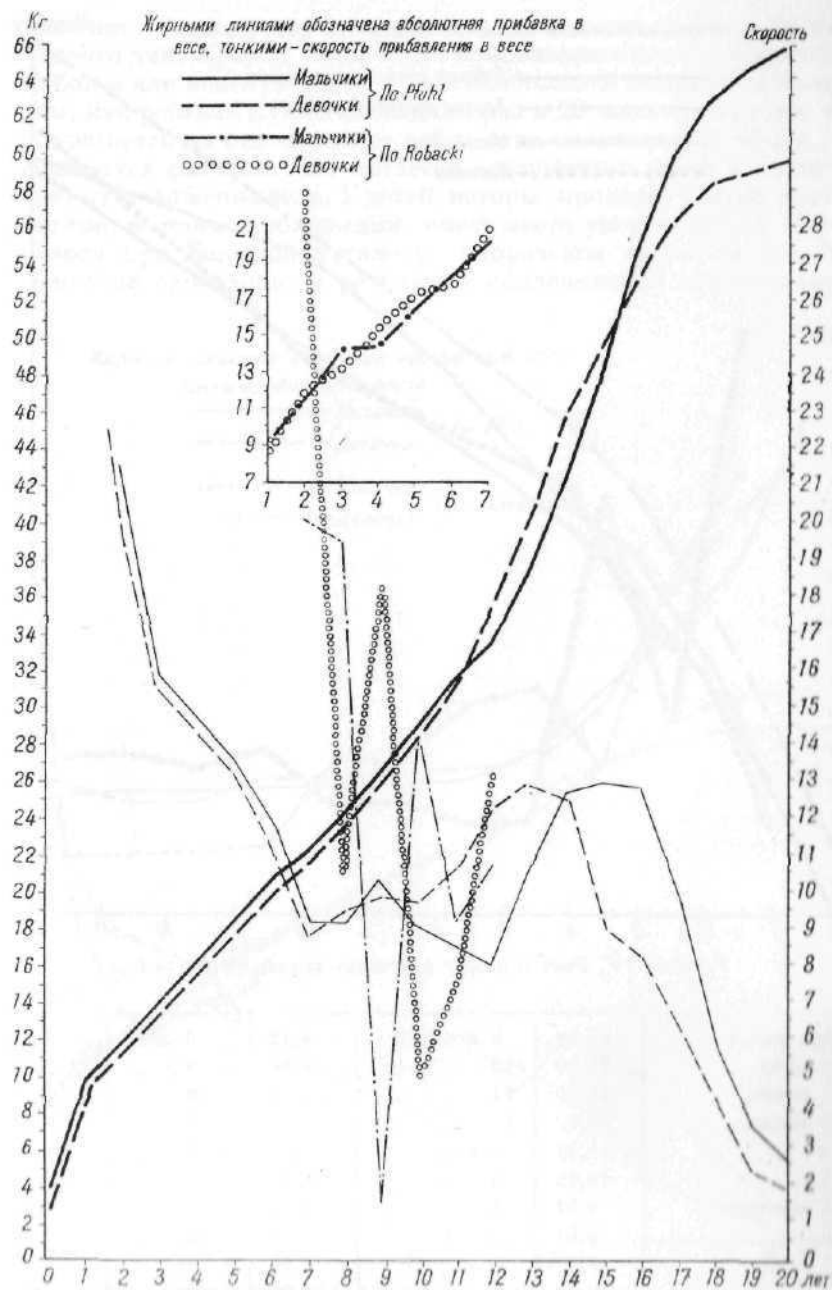
На графике III показано нарастание абсолютного и относительного веса для детей обоего пола до двадцатилетнего возраста; можно отметить незначительное нарастание в начале школьного периода и большое в период полового созревания.

### РОСТ В ДЛИНУ

Возраст можно легче определить с помощью величины в длину. Для определения возраста, зная длину тела, применяют формулу  $A = nL^3$ , где  $A$  — возраст в годах,  $L$  — длина в метрах,  $n$  — постоянная величина, равная 4,75. Эта формула действительна для возраста от 4 до 11 лет, за исключением периода между 6 и 7 годами, когда темп роста изменен. У новорожденного длина (верхушка головы — пятки) составляет в среднем 50 см, варьируя между 48 и 54 см. Недоношенные дети имеют длину меньше 47 см. Мальчики несколько длиннее девочек. На первом году жизни темпы роста в длину по месяцам распределяются следующим образом: наиболее быстрый рост имеет место в первый месяц, когда новорожденный увеличивается на 4 см, из которых 2 см приходятся на первые 10 дней. На втором и третьем месяцах жизни прирост снижается до 3 см ежемесячно и затем до окончания первого года жизни остается постоянным — 1 — 2 см ежемесячно. Общая длина ребенка к концу первого года жизни составляет 70 — 72 см. График IV показывает рост в течение первого года жизни у ребенка среднего развития и у хорошо развитого.

В течение второго года жизни общий прирост составляет 10 — 12 см, к концу этого года длина достигает 85 см. На третьем году жизни средний прирост составляет 10 см. После этого увеличение в росте остается почти постоянным — 6 — 7 см ежегодно до шестилетнего возраста, затем ритм спадает до 5 см ежегодно. Так, рост ( $T$ ) ребенка в возрасте старше 2 лет можно определить по формуле  $T = 80 + 5c(c$  — возраст в годах). Постоянный темп роста поддерживается до полового созревания, после чего начинает ускоряться. После полового созревания увеличение в росте постепенно снижается, затем прекращается. Первоначальный рост удваивается в 4 — 5-летнем возрасте, составляя 60% роста взрослого, и утраивается в возрасте 15 лет, составляя 90% роста взрослого. На графике V показан темп роста до 20-летнего возраста.

Установление соотношения между весом и ростом позволяет узнать величину в граммах одного сантиметра высоты в различные периоды роста. На этой основе составлена кривая физиологического роста. Отклонения кривой от нормальных величин указывают на нарушение процесса. В табл. 7 приведены нормальные величины пропорций от рождения до 15-летнего возраста.








График IV. Рост в длину в течение первого года жизни.

Таблица 7

При рождении	15,88	9 месяцев	8,12	8 лет	5,60
10 дней	16,00	10 "	8,00	9 "	5,20
1 месяц	16,50	11 "	7,68	10 "	5,00
2 месяца	17,12	12 "	7,82	11 "	4,80
3 "	17,31	2 года	7,00	12 "	4,50
4 "	16,42	3 "	6,80	13 "	4,00
5 месяцев	9,91	4 "	6,70	14 "	3,60
6 "	9,91	5 лет	6,40	15 "	3,30
7 "	8,72	6 "	6,20		
8 "	8,40	7 "	6,00		



Различия в темпе роста в высоту и в весе можно наблюдать даже в течение одного дня. Кривая увеличения в весе поднимается в послеобеденные часы более или менее резко, достигая наибольшей величины в полдень, после того, как ребенок кушал последний раз в 22 часа. К утру вес резко падает и остается на относительно небольших величинах до обеда, когда цикл начинается сначала. Что касается ежедневного роста в высоту, то он зависит от положения тела. У детей, которые проводят больше времени, чем взрослые, в стоячем положении, имеет место укорочение на 1 — 3 см (у взрослого при большой усталости укорочение достигает 3 — 5 см). Это укорочение происходит в результате сплющивания межпозвоночных

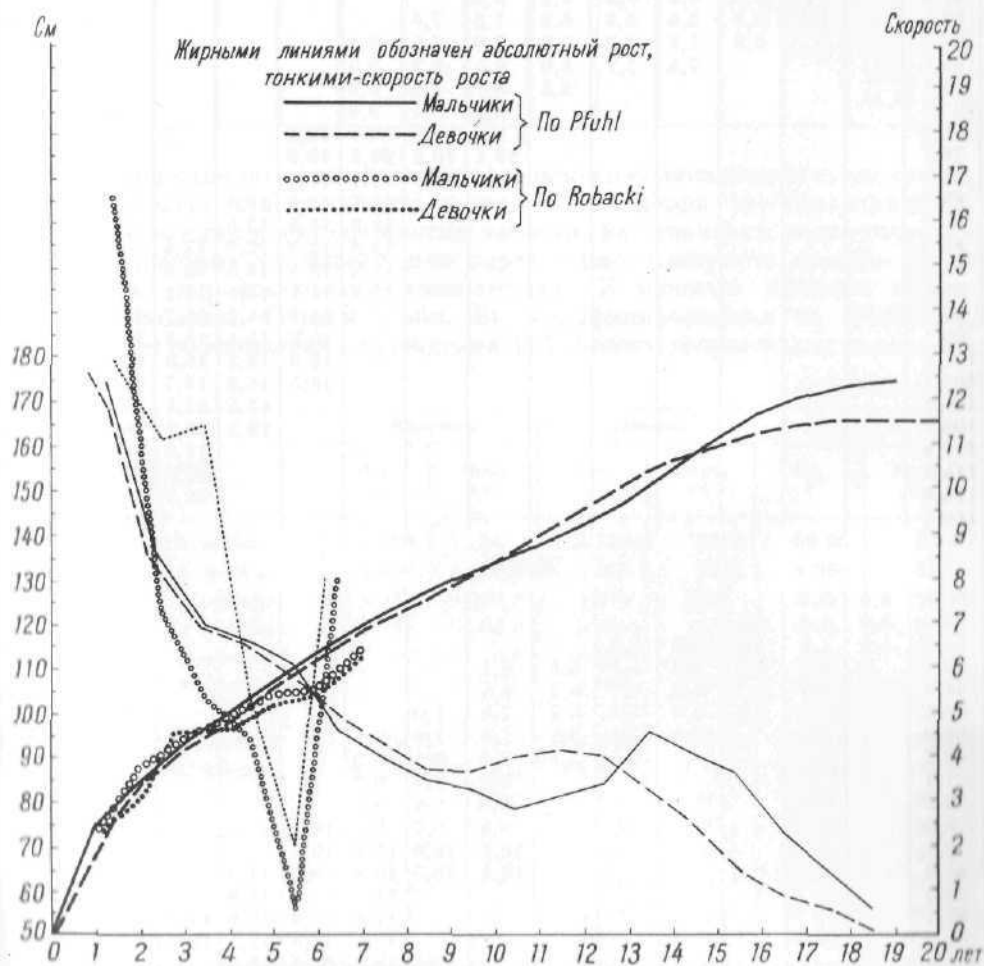


График V. Рост в высоту от 0 до 20 лет.

Таблица 8

Длина в см	Вес в килограммах в период с от													
	месяцы									годы				
	0—1	1—2	2—3	3—4	4—5	5—6	6—9	9—12	1—2	2—3	3—4	4—5	5—6	6—7
<i>Мальчики</i>														
50,8	3,6	3,9												
53,3	4,1	4,3	4,5											
55,2	4,4	4,8	4,9	5,0										
58,4	4,8	5,2	5,5	5,6	5,7									
61,0		5,6	6,0	6,2	6,3	6,3	6,4							
63,5		5,9	6,3	6,6	6,8	6,9	7,2	7,6						
66,0			6,5	7,1	7,3	7,6	7,6	7,9	8,1					
68,6				7,4	7,7	8,0	8,2	8,3	8,5					
71,1						8,5	8,7	8,9	8,9					
73,7							9,2	9,4	9,4					
76,2							9,8	9,9	10,0	10,2				
78,7							10,4	10,4	10,5	10,8				
81,3							11,0	10,8	11,1	11,3				
83,8									11,7	12,0	12,4			
86,4									12,2	12,3	12,5			
88,9									12,8	12,9	12,9	13,4		
91,4									13,3	13,4	13,5	13,8		
94,0									13,8	14,1	14,1	14,2		
96,5										14,7	14,7	14,7	15,1	
99,1										15,2	15,4	15,3	15,4	
101,6										16,0	16,1	16,0	16,0	
104,1										16,5	16,8	16,7	16,8	
106,1											17,5	17,4	17,4	17,5
109,2											18,3	18,2	18,2	18,2
111,8												18,9	18,9	19,1
114,3												19,6	19,7	20,1
116,8												20,5	20,6	20,6
119,4													21,4	21,4
<i>Девочки</i>														
50,8	3,6	3,8												
53,3	3,9	4,2	4,4											
55,9	4,2	4,6	4,9	5,0	5,0									
58,4		5,1	5,3	5,5	5,7	5,9	6,1							
61,0		5,4	5,7	6,0	6,2	6,3	6,4							
63,5			6,1	6,3	6,6	6,8	7,0	7,0						
66,0				6,8	7,0	7,2	7,4	7,6	8,1					
68,6					7,5	7,8	7,9	8,1	8,2					
71,1							8,5	8,6	8,7					
73,7							8,8	9,2	9,2					
76,2							9,4	9,7	9,6	10,1				
78,7							10,1	10,0	10,2	10,5				
81,3							10,6	10,5	10,8	10,9	11,5			
83,3									11,3	11,4	11,8			
86,4									11,8	12,0	12,0	13,0		
88,9									12,5	12,5	12,7	12,9		
91,1								1,31	13,2	13,2	13,4			

Длина в см	Вес в килограммах в периодом													
	месяцы								годы					
	0—1	1—2	2—3	3—4	4—5	5—6	6—9	9—12	1—2	2—3	3—4	4—5	5—6	6—7
94,0								1,35	13,4	13,8	13,8			
96,5									14,3	14,4	14,4	14,4		
99,1									14,9	15,0	14,9	15,1		
101,6									15,5	15,7	15,6	15,7		
104,1											16,5	16,3	16,3	
106,7											17,0	17,1	16,9	17,0
109,2											17,5	17,8	17,8	17,9
111,8												18,6	18,6	18,6
114,3												19,3	19,3	19,5
116,8													20,4	20,4
119,4													21,2	

хрящей под влиянием давления тел позвонков и сплющивания свода стопы, появляющегося при усталости мышц. Ночью длина восстанавливается. Для определения роста составлены таблицы на основании статистических данных, которые указывают для определенного возраста средние вес и рост с их вариационными колебаниями. В качестве примера приведены 3 таблицы. Первая (табл. 8), модифицированная по Woodbury, показывает соотношения от рождения до 7-летнего возраста для мальчиков

Таблица 9

Возраст		Мальчики		Девочки		Среднее	
		Вес, г	Рост, см	Вес, г	Рост, см	Вес, г	Рост, см
	1 месяц	3 990	54	3 740	52,7	38 65	53,4
	2 месяца	5 100	57,8	4 820	57,2	4 960	57,5
	3 месяца	5 940	60,8	5 240	58,9	5 590	59,9
	4 месяца	6 410	62,2	5 760	62,8	6 085	62,5
	6 месяцев	7 740	66,5	6 820	65,3	7 280	65,3
	8 месяцев	8 150	69,6	7 350	66,8	7 750	68,2
1 год		9 630	72,7	8 740	73,4	9 185	73,2
1 год	3 месяца	10 100	77,9	10 330	77,3	10 315	77,6
1 год	6 месяцев	11 036	81,3	10 460	77,3	10 750	79,3
2 года		11 980	87,2	12 100	84,4	12 040	85,9
2 года	6 месяцев	14 030	91,1	13 600	90,1	13 815	90,6
3 года		14 575	94,2	13 385	95,0	13 980	94,6
4 года		14 665	99,8	16 190	96,1	15 427	97,8
5 лет		16 850	104,5	16 875	101,5	16 862	103,0
6 лет		18 370	105,1	18 085	103,6	18 227	104,3
7 лет		20 350	114,5	20 565	103,6	20 547	113,5

и девочек. Вторая (табл. 9) содержит данные, полученные при обследовании румынских детей до того же самого возраста (*R. Robacki*), и подтверждает, что разница, существующая в росте и в весе при одинаковом возрасте, не влияет на общие процессы развития. Третья (табл. 10) является продолжением первых двух и включает возраст от 6 до 17-ти лет (*Pfuhl*).

Таблица 10

Возраст годы	сред- ний рост, см	варьи- рует + или — см	сред- ний вес, кг	варьи- рует + или — кг	сред- ний рост, см	варьи- рует + или — см	сред- ний вес, кг	варьи- рует + или — кг
	Мальчики				Девочки			
6 — 6 с пол.	111,6	5,3	19,3	2,1	111,1	5,5	18,9	2,3
6 с пол. — 7	114,3	5,4	20,3	2,2	113,4	5,5	19,6	2,4
7 — 7 с пол.	116,9	5,5	21,2	2,4	116,0	5,6	20,6	2,5
7 с пол. — 8	119,4	5,7	22,2	2,5	118,5	5,7	21,5	2,6
8 — 8 с пол.	121,9	5,8	23,3	2,7	121,0	5,8	22,6	2,7
8 с пол. — 9	124,1	5,9	24,4	2,8	123,4	5,9	23,7	2,9
9 — 9 с пол.	126,8	6,1	25,5	3,0	126,0	6,1	25,0	3,1
9 с пол. — 10	129,1	6,2	26,6	3,2	128,2	6,3	26,0	3,4
10 — 10 с пол.	131,4	6,4	27,8	3,3	131,0	6,6	27,5	3,7
10 с пол. — 11	133,7	6,5	28,8	3,5	133,3	6,7	28,7	4,0
11 — 11 с пол.	135,6	6,6	29,9	3,7	135,8	7,0	30,2	4,4
11 с пол. — 12	137,7	6,7	31,0	3,9	138,2	7,2	31,6	4,8
12 — 12 с пол.	139,9	7,0	32,5	4,3	141,2	7,3	33,5	5,2
12 с пол. — 13	142,1	7,2	33,9	4,5	144,0	7,5	35,6	5,6
13 — 13 с пол.	144,7	7,5	35,6	5,8	146,8	7,6	37,7	6,0
13 с пол. — 14	147,0	8,2	37,4	6,5	149,4	7,7	39,8	6,4
14 — 14 с пол.	150,3	9,0	40,0	7,5	151,7	7,7	42,1	6,6
14 с пол. — 15	153,7	9,7	42,7	8,1	153,2	7,7	44,5	6,6
15 — 15 с пол.	156,1	10,1	45,3	8,7	154,2	7,4	46,0	6,6
15 с пол. — 16	158,5	10,2	47,7	8,4	155,1	7,2	47,6	6,8
16 — 16 с пол.	161,5	10,0	50,6	8,1	155,9	6,8	49,1	6,7
16 с пол. — 17	163,7	9,9	53,0	8,1	156,7	6,6	50,4	6,6

Из этих таблиц явствует, что за постоянным и медленным развитием в последние годы детства резко следует период роста, совпадающий с периодом полового созревания. Он начинается при быстром темпе роста в высоту, что продолжается в течение и после периода полового созревания, а потом темп роста возвращается к нормальным показателям.

## ОСОБЫЕ СЛУЧАИ НОВОРОЖДЕННОСТИ. НЕДОНОШЕННЫЕ ДЕТИ

Особыми отклонениями от нормы новорожденных являются очень тяжелые дети, очень длинные дети, очень тяжелые и очень длинные, а также недоношенные дети. Под очень тяжелыми подразумеваются новорожденные с весом, превышающим 4300 г, и длиной не более 55 см. Очень длинные — дети, вес которых составляет до 4300 г, а длина превосходит 55 см. Очень тяжелые и очень длинные — это те дети, у которых вес превосходит 4300 г, а длина превышает 55 см. У этих детей невозможно установить соотношение между длиной и весом. Недоношенные имеют вес менее 2500 г; нижняя граница веса, при которой еще возможно сохранить жизнь ребенка, составляет 1000 г, а длины — более 35 см. Все же существуют случаи спасения недоношенных детей и с меньшими показателями веса, чем приведенные выше. Усилия медицинского персонала должны быть направлены к тому, чтобы сохранить жизнь каждому живорожденному ребенку. Недоношенность бывает трех степеней: первая степень включает детей весом 2499 — 2000 г; вторая степень — 1999 — 1500 г; третья — ниже 1499 г. В основном считается, что недоношенный весом до 2200 г и длиной до 45 см имеет возраст 8-месячного плода, весом до 1500 г и длиной до 39 см — 7-месячного; дети весом до 1000 г и длиной до 35 см считаются шестимесячными. Кожный покров недоношенных имеет красную окраску, тонок, а подкожно-жировой слой значительно меньше. Наличие родовой смазки непостоянно, волосы на голове редкие и тонкие, волосяной покров развит в большей степени на лбу и туловище. Голова мегалоцефала с незаросшими швами составляет одну треть всей длины тела. Лицо маленькое, сморщенное, похоже на старческое, на нем отсутствует подкожно-жировой слой; ушные раковины гладкие и плотно прилегают к голове. Шея тонкая и кажется длинной; окружность грудной клетки составляет менее 31 см. Если окружность грудной клетки равна 21 — 23 см, надежда на выживание не велика, а при окружности грудной клетки менее 21 см ребенок нежизнеспособен. Часто наблюдаются пупочные грыжи и расхождение прямых мышц живота. Пупочный канатик расположен каудально от лобкового сращения. У мальчиков яички не спущены в мошонку, у девочек большие срамные губы не покрывают малые и клитор. Ноги короткие и тонкие, ногти рудиментарны и не достигают до кончиков пальцев.

### ПОКАЗАТЕЛИ РОСТА

Изменения формы тела, возникающие из-за неравномерного темпа роста различных сегментов, можно проследить с помощью измерений и установления показателей.

*Высота в сидячем положении* определяется измерением расстояния темя — плоскость сидения, а показатель длины в сидячем положении устанавливается отношением  $\frac{\text{высота в сидячем положении}}{\text{общая высота}} \cdot 100$ . Графики VI и VII показывают различия высоты в сидячем положении в зависимости от возраста, а также варьирование показателя в возрасте от 2 до 20 лет.

Из данных этих графиков вытекает, что показатель снижается, начиная от рождения до периода полового созревания из-за быстрого развития нижних конечностей. Критическая точка расположена к середине периода полового созревания, когда показатель имеет наименьшую величину; у 13-летних девочек он составляет 52,5, а у мальчиков 51 в пятнадцатилетнем возрасте. После периода полового созревания показатель возрастает очень мало. Высота в сидячем положении зависит от пола. До 10-летнего возраста показатель больше у мальчиков, в 10-летнем возрасте он становится одинаковым у мальчиков и девочек, начиная с 11-летнего возраста показатель у девочек становится больше. С 15 — 16-летнего возраста отмечается новая тенденция к уравниванию, но полного уравнивания не наступает. Показатель у девочек остается большим.

*Длина стенок туловища* измеряется следующим образом: передней стенки от верхнего края грудины (*suprasternale*) до верхнего края лобкового сращения (*symphysis*); латеральной — от плечевого отростка до плоскости сидения; задней — от седьмого шейного позвонка до плоскости сидения. Абсолютная длина стенок увеличивается постоянно, в то время как относительная (по отношению к общей длине) снижается. *Ширина плеч* представляет расстояние между правым и левым плечевыми отростками. Это расстояние, большее у мальчиков, постоянно увеличивается на 1 — 2 см ежегодно. У новорожденного оно составляет в среднем 12 см. В двенадцатилетнем возрасте девочки шире в плечах, чем мальчики, но начиная с 14-летнего возраста пропорции меняются, и у мальчиков ширина плеч остается постоянно большей. *Окружность плеч* составляет у новорожденного примерно 35 см, т.е. превосходит окружность головы. Измерение ширины и окружности плеч указывает на степень развития верхней части грудной клетки и костей плечевого пояса. *Окружность грудной клетки* измеряется у ребенка в стоячем положении; при этом руки ребенка опущены, окружность измеряется на уровне подмышечных впадин или на уровне мечевидного отростка. Окружность грудной клетки новорожденного в положении лежа на спине составляет в среднем 31 — 32 см, т.е. меньше окружности головы, которая равна 34,5 см. Это соотношение изменяется, поскольку в первый год жизни окружность грудной клетки увеличивается ежемесячно на 1 см. К концу первого года жизни окружность головы становится равной окружности груди, которая к этому времени достигает величины на 10 см большей, чем половина длины всего тела. Соотношение между окружностью грудной клетки, длиной тела и возрастом показано в табл. 11 (Bach).



После годовалого возраста имеет место быстрое увеличение окружности грудной клетки, которая превосходит окружность головы на число сантиметров, равное количеству лет ребенка. Таким образом, в двух-летнем возрасте окружность грудной клетки составляет 49,30 см у маль-

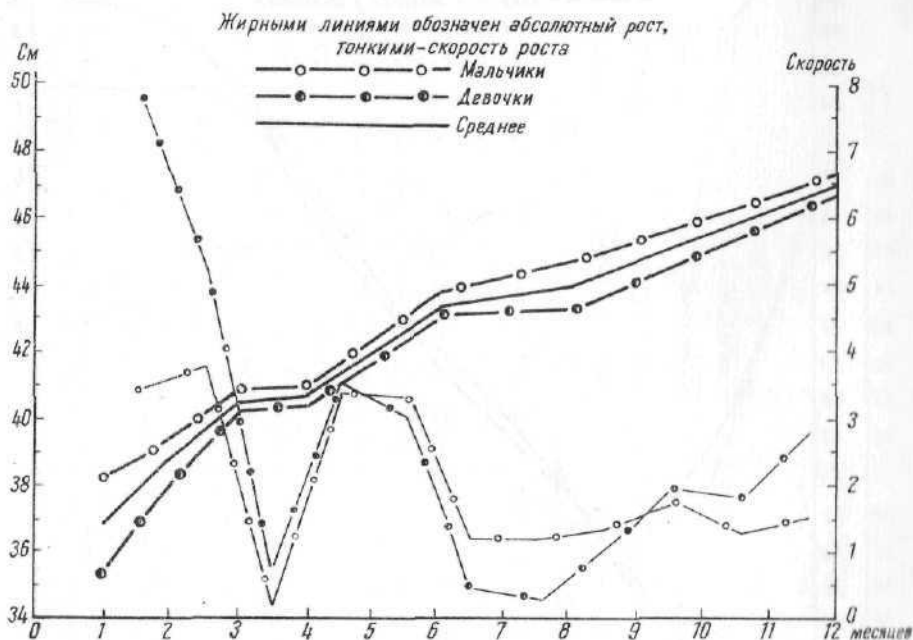


График VI. Увеличение роста, измеряемого в сидячем положении, на первом году жизни.

чиков и 49 см у девочек, а окружность головы, соответственно, 48,5 см и 47,4 см. В пятилетнем возрасте окружность грудной клетки достигает 54,7 см у мальчиков и 53,7 см у девочек, окружность головы, соответственно, 49,7 см и 49,6 см. До полового созревания разница пола не оказывает заметного влияния на окружность грудной клетки. В этот период окружность грудной клетки у девочек больше, чем у мальчиков, в то время как в 18-летнем возрасте начинает отмечаться выравнивание. Разница в окружности грудной клетки при максимальном вдохе и выдохе называется экскурсией грудной клетки. Она мала у новорожденного и увеличивается с возрастом. Максимальная амплитуда, которая затем остается неизменной, достигается в 17-летнем возрасте. Графики VIII и IX дают примеры вышеописанных положений.

Верхняя и нижняя окружности, диаметры грудино-позвоночный и поперечный грудной клетки претерпевают изменения в течение развития

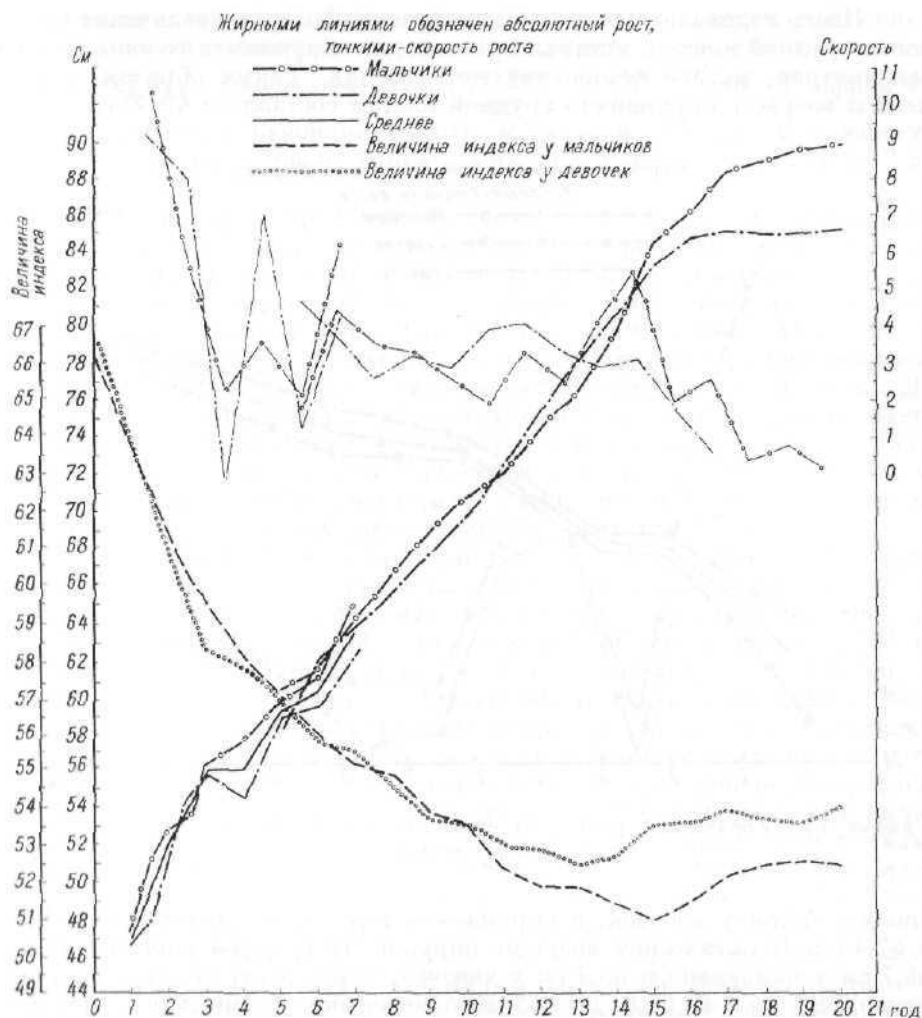


График VII. Увеличение роста, измеряемого в сидячем положении, от 0 до 21 года.

организма и приводят к изменению формы всей грудной клетки. Грудная клетка новорожденного имеет конусовидную форму, с нижней окружностью и грудино-позвоночным диаметром большими, чем поперечный диаметр. В течение первых трех месяцев жизни грудная кость удлиняется каудально, а верхние ребра, первоначально имеющие горизонтальное положение, принимают косое направление. В результате этих изменений форма



Таблица 11

Длина, см	М а л ь ч и к и								Д е в о ч к и							
	Окружность в см				Окружность % I тело				Окружность в см				Окружность % I тело			
	в лет		8 лет		см								см			
99	53,0				53,5				53,0				53,5			
102	53,2				52,5				52,8	53,0			51,0	52,0		
105	54,8	53,0			52,2	50,5			53,1	55,0			50,6	52,4		
108	55,1	56,7			51,0	52,5			54,5	54,0			50,4	50,0		
111	56,1	56,9			50,5	51,3			55,3	56,3	58,0		49,8	50,7	52,3	
114	65,7	57,7	57,0		49,7	50,6	50,0		55,9	57,1	58,8		49,0	50,1	51,6	
117	57,2	58,8	59,5		48,9	50,3	50,9		56,5	57,0	58,6		48,3	48,7	50,1	
120	58,9	59,4	60,3		49,1	49,5	50,3		58,5	58,3	59,5	58,0	49,0	48,6	49,6	48,3
123	59,4	60,2	60,2	61,0	48,3	48,9	48,9	49,6	57,6	58,9	60,4	59,7	46,8	47,9	49,1	48,5
126	59,8	60,4	61,6	63,6	47,5	47,9	48,9	50,5	63,0	59,6	59,8	63,0	50,0	47,3	47,5	50,0
129		61,4	62,4	63,8		47,6	48,4	49,5		60,6	61,7	63,0		47,0	47,8	48,8
132		63,7	63,2	63,7		48,3	47,9	48,3		63,5	62,2	62,1		48,1	47,1	47,0
135		64,3	64,2	64,4		47,6	47,6	47,7		63,3	63,4	63,5		46,9	47,0	47,0
138		63,5	65,5	65,1		46,0	47,35	47,2		62,0	63,4	65,3		44,9	47,9	47,3
141		63,0	65,8	67,5		44,7	46,7	47,9			63,8	69,0			45,2	48,9
144			66,6	66,0			46,3	45,8			65,9	69,5			45,8	48,3
147			67,7	67,0			46,1	45,6			69,0	—			46,9	—
150												76,0				50,7

грудной клетки становится почти цилиндрической и остается без изменений до полового созревания, когда быстрый рост поперечного диаметра придает ей окончательную сплюсненную форму. Грудно-позвоночный диаметр увеличивается медленно, но постоянно. В период полового созре-

вания диаметры грудной клетки у девочек превосходят диаметры грудной клетки у мальчиков, но после 18-летнего возраста отмечаются почти одинаковые показатели. Показатель грудной клетки, который представляет соотношение

$$\frac{\text{поперечный диаметр}}{\text{грудно-позвоночный диаметр}} \cdot 100,$$
 варьирует в пределах 100 у новорожденного и 140 у взрослого. До 4—5 лет нижняя окружность груди больше верхней. В этом возрасте они выравниваются, а затем верхняя становится больше нижней. На графике X показано развитие диаметров и окружностей.

Так, у новорожденного верхняя окружность составляет 32,9 см, в то время как нижняя — 33,8 см; значит, разница 0,9 см в пользу нижней. В 4-летнем возрасте верхняя окружность равна 51,3 см, нижняя 51,5 см (раз-

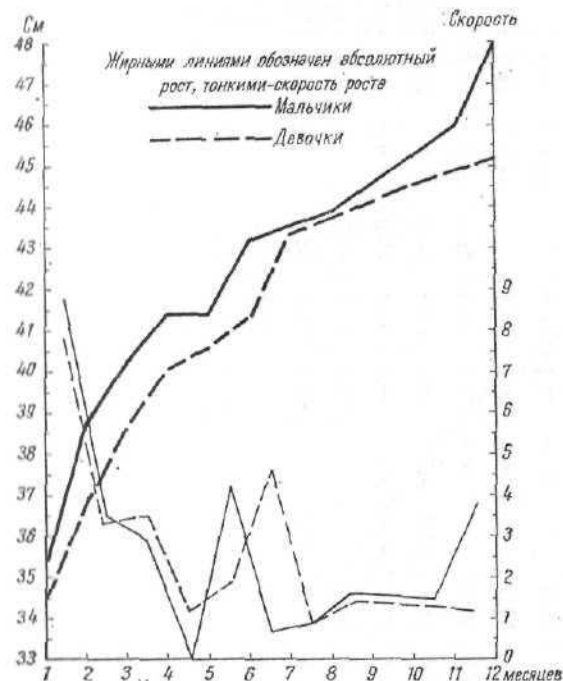


График VIII. Увеличение периметра грудной клетки в первый год жизни.

ница 0,2 см); в 5-летнем возрасте верхняя составляет 52,8 см, нижняя 52,5 см (разница 0,3 см в пользу верхней). Эта разница увеличивается постоянно и к 20-летнему возрасту достигает 8,5 см (89,3 см верхняя окружность и 80,8 см нижняя).

Окружность живота у новорожденного составляет в среднем 56% длины тела. В первые годы жизни она достигает 66% и затем снижается до периода полового созревания (45% всей высоты у мальчиков и несколько меньше у девочек). Различная скорость увеличения показателей груди и живота, объясняющаяся либо различием мягких частей — жировые отложения, фиброзные изменения межреберных мышц, изменения связочного аппарата суставов головки ребра и суставов бугорков ребра, увеличение объема внутренних органов, либо различием костных частей — способ окостенения тел позвонков, реберных головок и бугор-

ков, который влияет на процесс поднятия и опускания ребер, ведет к появлению различных форм тела во время развития организма. Так, у мужчин (7 — 65 лет) можно различить 3 основные (типичные) формы и 4 второстепенные (атипичные). Основные формы варьируют в процентах внутри каждой группы людей одинакового возраста. Каждому возрасту соответствуют определенные формы, что показано на графике XI. Строение тела может быть следующим: тело в форме перевернутого конуса, в форме песочных часов 3-х вариантов — песочные часы с одинаковыми верхним и нижним периметрами, с большим верхним периметром и с большим нижним периметром. Второстепенные формы появляются спорадически, количество их не велико: бочкообразная форма 3-х вариантов — с равными верхним и нижним периметрами, с большим верхним периметром и с большим нижним периметром, тело в форме конуса, перевернутой «заклёпки», купола.

Из основных форм та, которая численно преобладает в определенном возрасте, является средней формой для данного возраста. Так, между 7 — 9, 11 — 12, 15 — 17 годами, в 22 года, 24 — 25 лет, 28 — 33 и 35 — 65 лет средняя, наиболее часто встречающаяся форма — это форма песочных часов с большим верхним периметром, типично мужская форма. В возрасте 18 — 21 года, 23 лет, 26 — 27 и 34 лет типична форма тела в виде перевернутого конуса, а в 10 и 14 лет — форма песочных часов с равными верхним и нижним периметрами.

У женщин в возрасте от 8 до 67 лет существует такой же набор форм тела, характерных для каждого возраста, с той разницей, что для женского типа наиболее характерна форма песочных часов с большим нижним

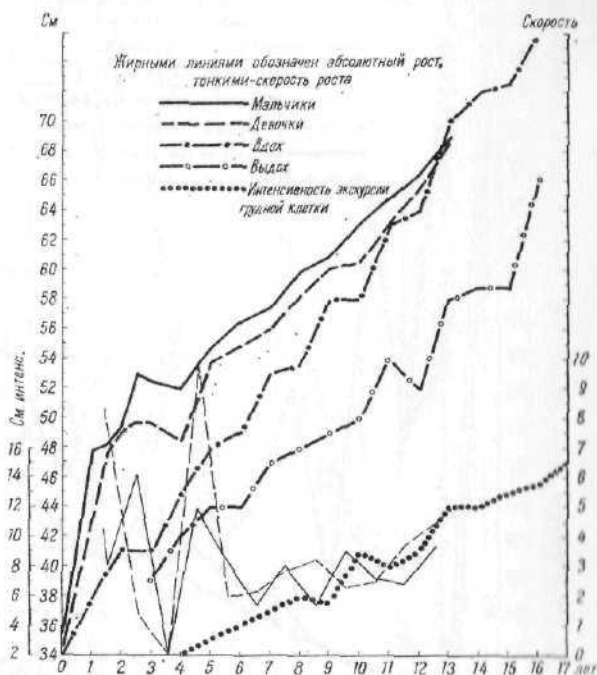


График IX. Увеличение периметра грудной клетки и его изменения при дыхании у детей в возрасте от 0 до 17 лет. Интенсивность экскурсии читается по шкале от 0 и 16 см.

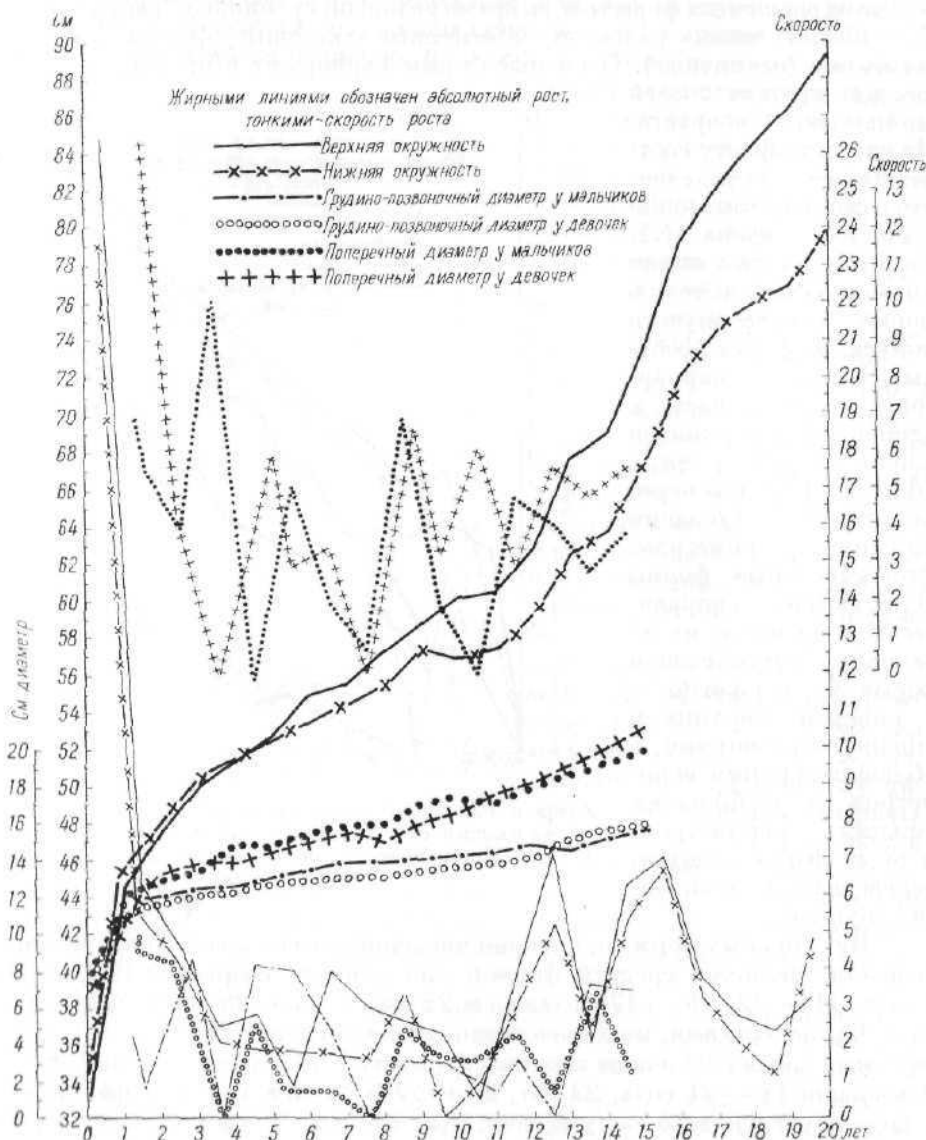


График X. Увеличение грудной клетки от 0 до 20 лет. Абсолютное увеличение окружностей читается по шкале от 32 до 90 см. Скорость роста диаметров читается по шкале от 0 до 13 лет.

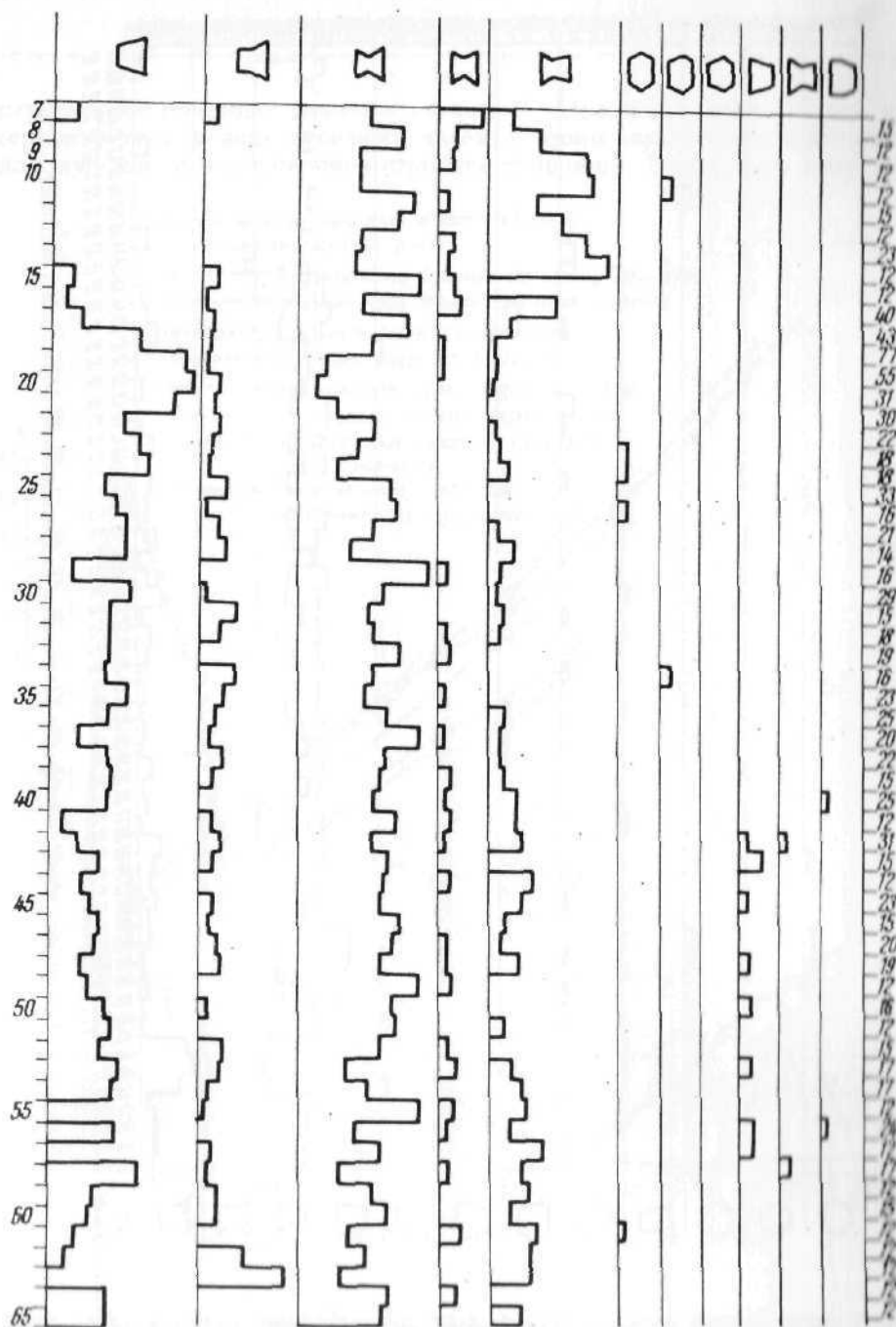


График XI. Распределение по возрасту основных и второстепенных форм тела у мужчин




График XII. Распределение по возрасту основных и второстепенных форм тела у женщин.

периметром (типично женское строение). Основных форм бывает две: строение тела в виде песочных часов с тремя вариантами, описанными для мужчин, и конусовидное строение туловища. Второстепенными фор-

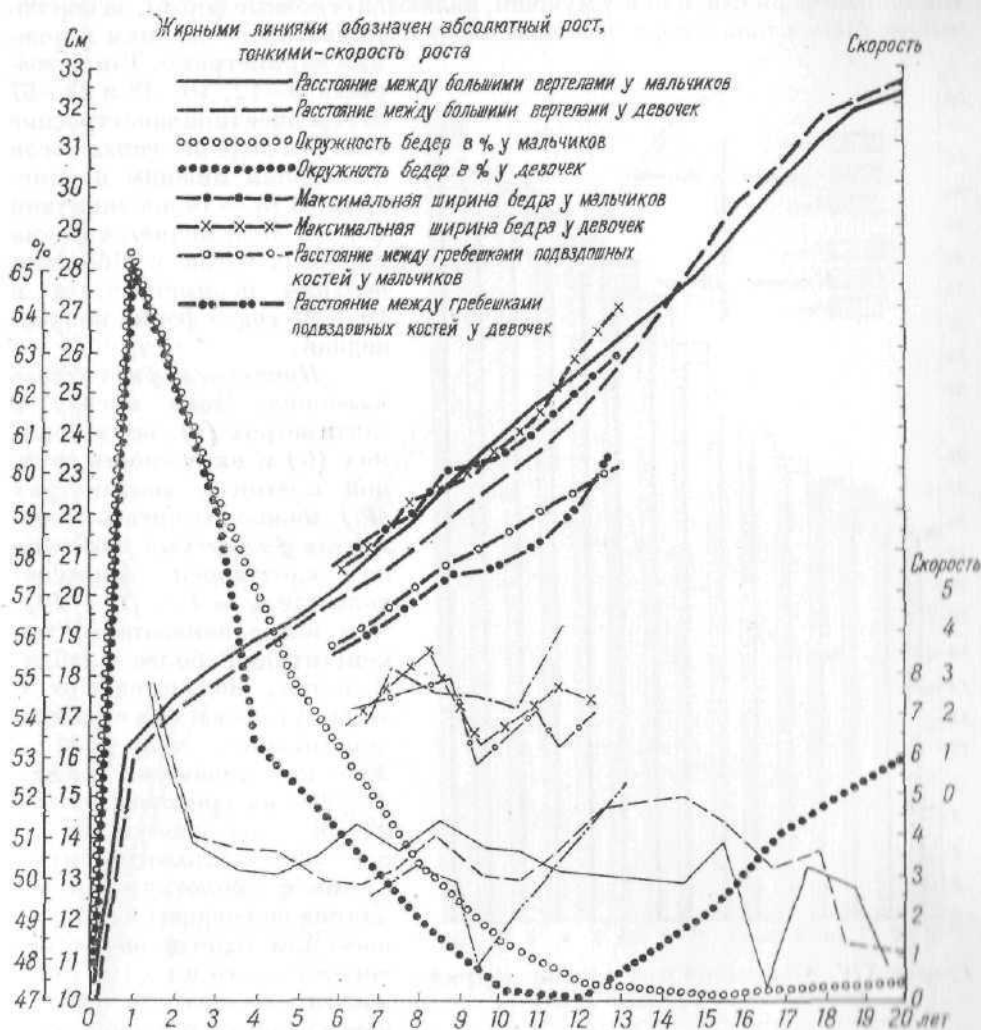


График XIII. Увеличение размеров бедра от 0 до 20 лет.

мами строения тела являются: бочкообразное с тремя вариантами, форма «заклёпки» с двумя вариантами («заклёпка» и перевернутая «заклёпка»),



куполообразное с двумя вариантами («купол» и перевернутый «купол») и форма туловища в виде перевернутого конуса. Процентное соотношение различных строений тела у женщин показано на графике XII. Среднетипичными формами, как и у мужчин, являются основные формы, за исключением формы тела в виде песочных часов с одинаковыми верхним и нижним периметрами. Так, в возрасте 8—12, 16—18 и 22—67 лет среднее типичное строение тела — в виде песочных часов с большим нижним периметром. В 13—14 лет типичной формой тела является форма песочных часов с большим верхним периметром, а в 19—21 год — форма конусовидная.

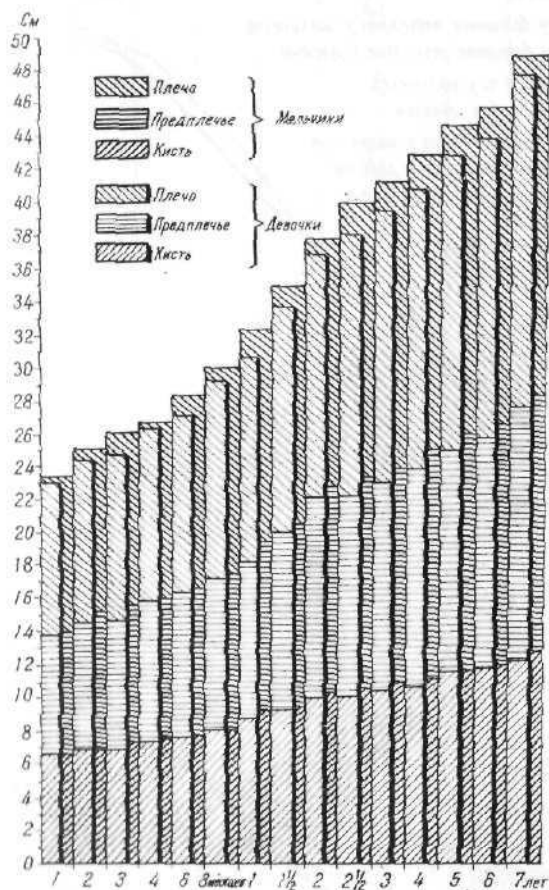
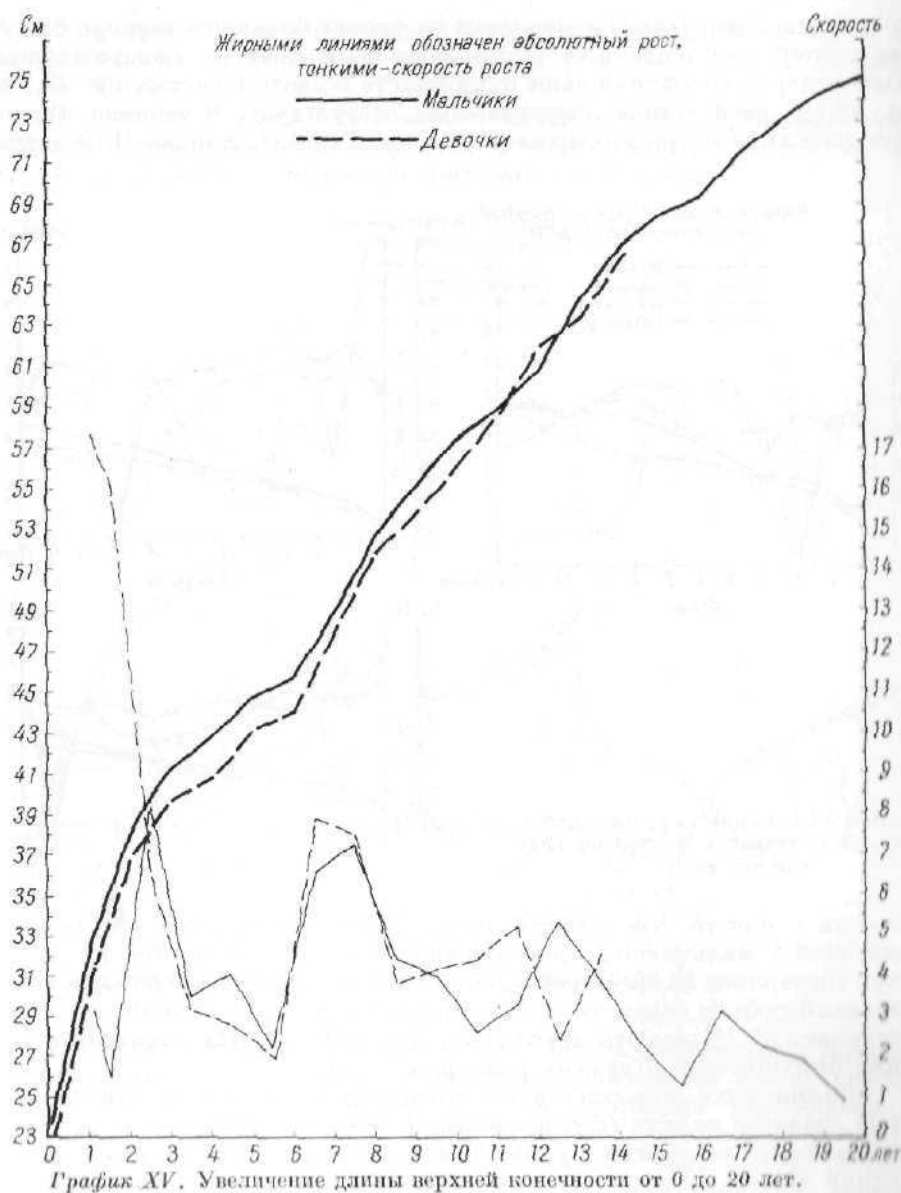


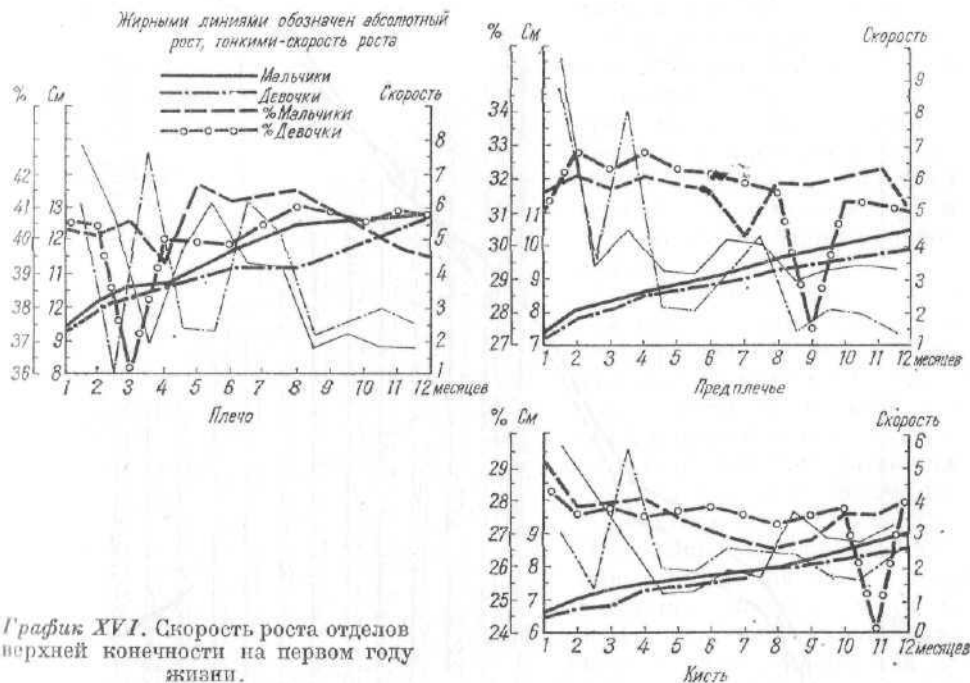
График XIV. Абсолютный рост в длину верхней конечности от 1 года до 7 лет.

Показатель физического развития. Зная высоту в сантиметрах ( $I$ ), вес в граммах ( $G$ ) и окружность грудной клетки в сантиметрах ( $Pt$ ), можно высчитать показатель физического развития по следующей формуле:  $\text{показатель} = I - (G + Pt)$ . Чем выше показатель, тем конституция более слабая. Величина показателя от 6 до 10 указывает на сильную конституцию, между 11 и 20 — на хорошую, между 21—25 — на среднюю, между 26—35 — на слабую и более 35 — патологическую. Средне-физиологическая величина по возрастам следующая: для однодневного новорожденного и до 1-го года жизни показатели могут варьировать в широких пределах от 13 до 64; для годовалого возраста показатель составляет 13; для пятилетнего — 30; для возраста 10—11 лет — 43 (самый большой), для 15-летнего — 35, в возрасте 21 года — 23—24. Обычно у мальчиков эти средние цифры меньше, у девочек больше, но разница пола не превосходит 3—4 единицы. В рамках одного и того



же пола отклонения выше или ниже величины, соответствующей возрасту, указывают на более сильную или более слабую конституцию.

**Объем бедер (соха)** измеряется на уровне большого вертела бедренных костей или несколько выше, вблизи от него. У новорожденного объем бедер несколько больше окружности живота и составляет 27,5 см, т.е. 48,5% всей длины, разница пола отсутствует. В течение первого года жизни он быстро увеличивается, достигая 65% длины. До 9-летнего



возраста скорость увеличения этого объема снижается и остается медленной у мальчиков до достижения взрослого состояния, когда этот объем составляет 47,35% всей высоты тела. У девочек в период полового созревания объем бедер увеличивается в более быстром темпе и в 20 лет составляет 52,7% высоты всего тела. На графике XIII показаны увеличения окружностей и других размеров бедер.

**Длина руки** измеряется от плечевого отростка до дистального конца среднего пальца (*digitus medius*), но этот способ не так точен, как измерение сегментов. Границей между плечом и предплечьем служит средняя линия, проходящая по суставу, а между предплечьем и кистью — верхушка шиловидного отростка лучевой кости. У новорожденного длина руки составляет 23,4 см у мальчиков и 23,2 см у девочек. У мальчиков она удваивается до 6—7-летнего возраста, у девочек на год позднее, и утраивается до 13—14-летнего возраста (графики XIV,

XV). Указанные 3 сегмента руки развиваются почти одинаково; несколько быстрее развивается предплечье, как показано на графиках XVI и XVII.

Окружность руки одинакова у детей обоего пола, поскольку возможная разница компенсируется у мальчиков развитием мускулатуры, а у девочек подкожно-жировой клетчаткой.

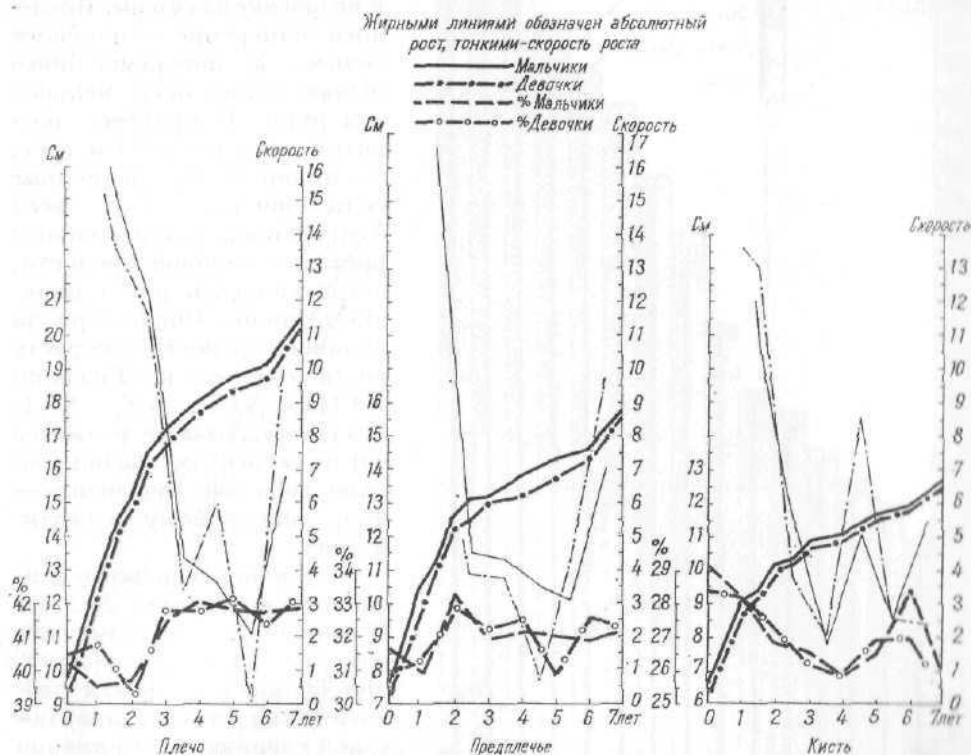


График XVII. Скорость роста отделов верхней конечности от 0 до 7 лет.

Размахом рук называется расстояние между дистальными концами средних пальцев, когда руки находятся в разведении  $90^\circ$  в горизонтальном положении. По отношению к высоте размах рук меньше до 10-летнего возраста, когда эти две величины становятся равными. Впоследствии размах рук превосходит высоту тела. Если принять высоту за 100, то размах рук новорожденного составляет 92,4; ребенка шести с половиной лет — 101; в пятнадцать с половиной лет — 103; в 23 года — 106,1.

Показатели для нижних конечностей. Для нижних конечностей можно применять многие измерения: от передне-верхней части крыль-

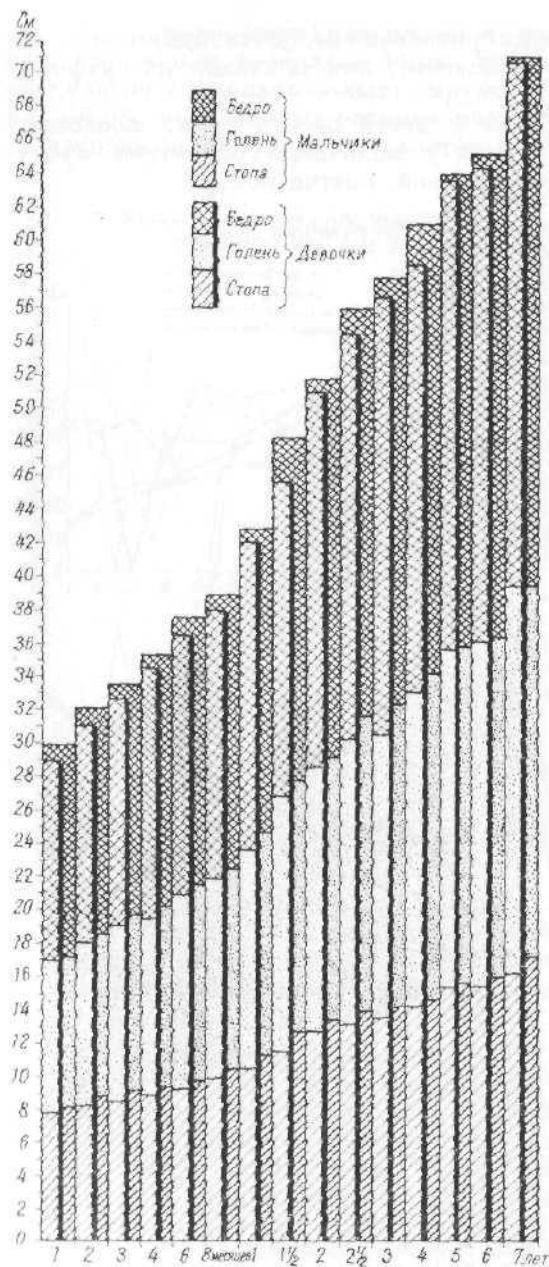
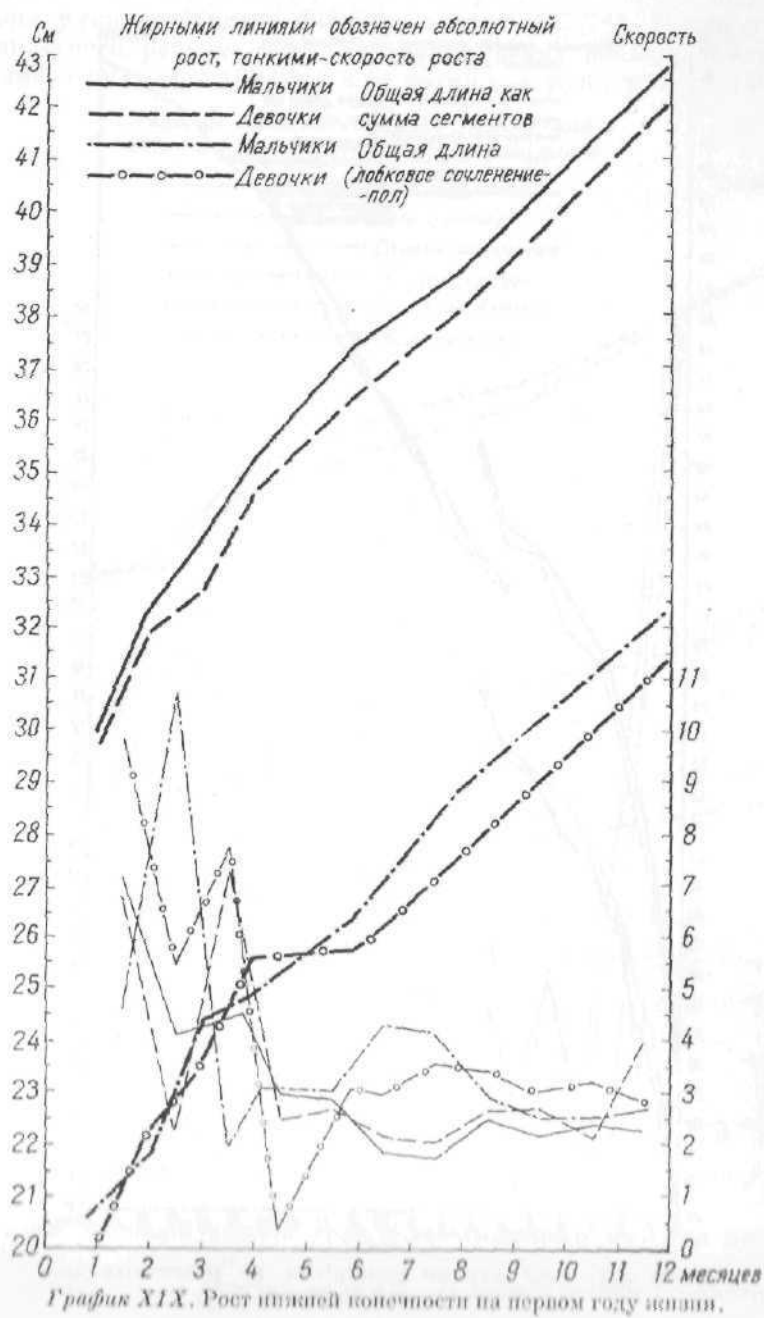


График XVIII. Скорость абсолютного роста в длину нижней конечности от 0 до 7 лет.

ев подвздошной кости до пола, от лобкового сращения до пола, разницу между ростом ребенка стоя и его ростом с сидением или измерение каждого сегмента и получение их суммы. Последнее измерение — наиболее точное. У новорожденного общая длина ноги меньше, чем руки. В процессе развития нога растет быстрее, по крайней мере в первые годы жизни, после чего следует период замедленного роста до половой зрелости, когда скорость роста нарастает вновь. После периода половой зрелости скорость роста снижается. Графики XVIII, XIX, XX, XXI, XXII показывают развитие ног по сегментам и по показателю лобкового сочленение — пол, измеренному в сантиметрах.

У новорожденного длина ноги составляет 26,5 см. В возрасте 2—2-х с половиной лет она удваивается, при большей скорости развития, чем рука, длина которой удваивается примерно к 4 годам (6—7 лет). Три отдела ноги не увеличиваются в одинаковой мере. Бедро растет быстрее, а именно: в возрасте от 1 года до 1 года и 10 месяцев, в возрасте от 2-х с половиной до 3 лет, в возрасте от 4-х с половиной до 6 лет. По отношению к туловищу в первые 7 лет ноги растут быстрее, так что в 4-летнем



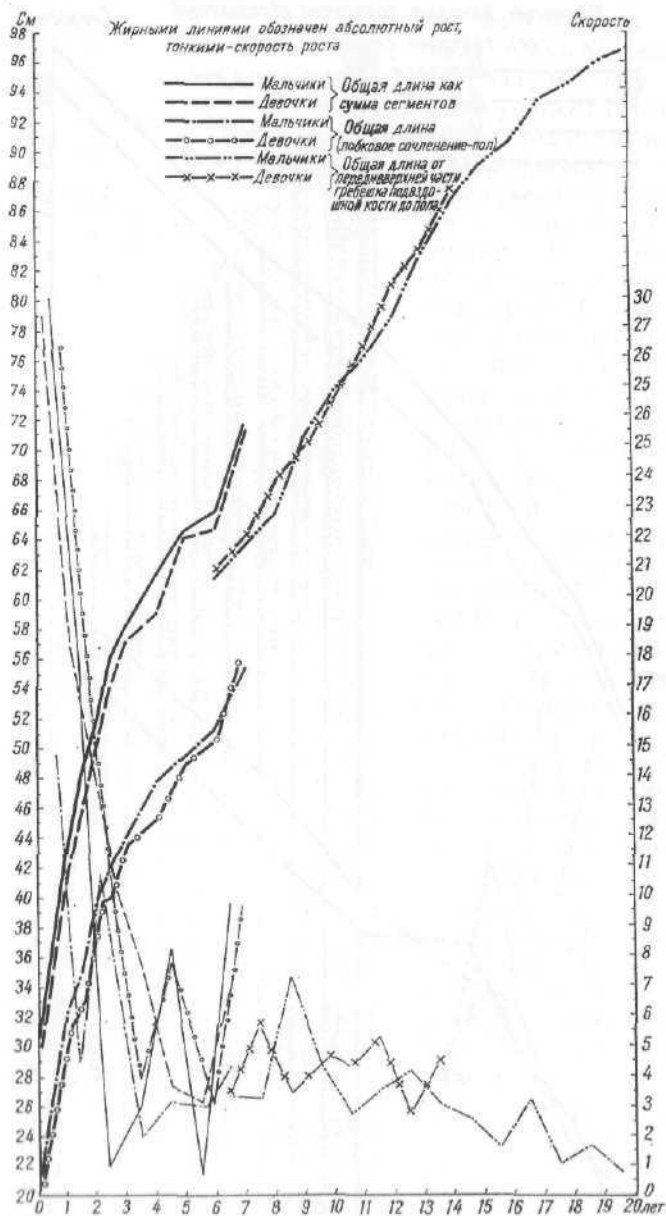


График XX. Рост нижней конечности по различным показателям от 0 до 20 лет.



возрасте рука составляет 141,5%, а нога 157,7% длины туловища. У семилетнего ребенка нога, которая к этому времени больше руки по длине, составляет 162,8%, в то время как рука только 140,9%. По

*Жирными линиями обозначен абсолютный и  
месячный рост, тонкими — скорость роста*

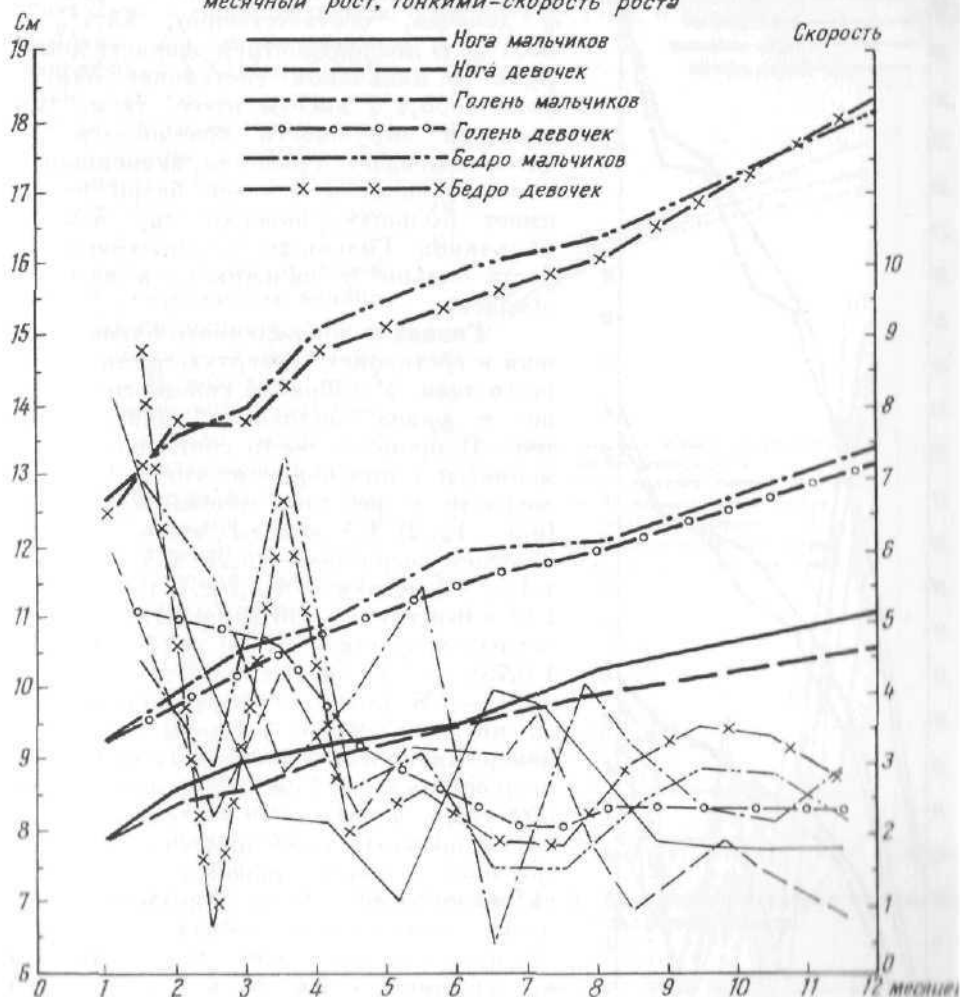



График XXI. Скорость роста отделов нижней конечности на первом году жизни.

отношению к общей высоте тела у шестилетнего ребенка длина руки составляет у мальчиков 43,1%, у девочек — 41,9%; длина ноги у мальчиков 58,9%, у девочек — 58,1%. В десятилетнем возрасте у маль



чиков длина руки составляет 43,2%, ноги — 56,8%, у девочек длина руки — 42,7 %, ноги — 57,3%. В 14-летнем возрасте у мальчиков длина руки составляет 44,1%, ноги — 55,9 %, у девочек, соответственно, 43,4% и 56,6%. В двадцатилетнем возрасте длина руки у мальчиков составляет 44,6%, ноги — 55,4% высоты всего тела. Что касается окружности конечностей, то здесь наблюдается разница, зависящая от пола ребенка: у девочек бедро всегда имеет большую поверхность, чем у мальчиков. Голень до десятилетнего возраста больше у мальчиков, а затем у девочек.

**Голова** новорожденного очень большая и составляет четвертую часть длины всего тела. У эмбриона голова еще больше и равна половине длины всего тела. В процессе роста соотношение изменяется таким образом, что в 2-летнем возрасте у ребенка голова составляет (рис. 1, 2)  $\frac{1}{5}$  высоты всего тела; в 3-летнем возрасте —  $\frac{1}{5,25}$ ; в 4-летнем —  $\frac{1}{5,5}$ ; в 5-летнем —  $\frac{1}{5,75}$ ; в 6-летнем —  $\frac{1}{6}$ ; в 8-летнем —  $\frac{1}{6,25}$ ; у детей десятилетнего возраста —  $\frac{1}{6,5}$ ; у 11-летних —  $\frac{1}{6,75}$ ; у 12-летних —  $\frac{1}{7}$ ; у взрослого —  $\frac{1}{8}$  длины от верхушки головы до пят. Остальные размеры головы у новорожденного: лобно-затылочный диаметр составляет 12 см, лобно-подзатылочный — 9,5 см, теменной двусторонний — 9,5 см; подбородочно-затылочный — 13,5 см, височный — между правой и левой височными костями — 8 см. Окружности головы: подзатылочно-лобная составляет 32 см, лобно-затылочная — 34,5 см. Высота от верхушки головы до подбородка при рождении равна 11,1 см, у годовалого ребенка — 15,4 см, у 2-летнего — 17,5 см,

График XXII. Скорость роста отделов нижней конечности от 0 до 7 лет.

у трехлетнего — 19,2 см, у 10-летнего — 20,5 см, у пятнадцатилетнего — 21,5 см, у двадцатилетнего — 22,7 см, у тридцатилетнего — 22,8 см. Голова быстро увеличивается в течение первого года жизни, особенно в первые месяцы. Так, в первые 3 месяца ежемесячный прирост составляет 2 см, в возрасте от 3 до 6 месяцев — 1 см, а в возрасте от 6 до 12 месяцев — 2,5 см в целом.

Из графиков XXIII и XXIV видно, что окружность черепа в шестимесячном возрасте ребенка достигает 45 см, в шестилетнем — 50 см, а в 18-летнем — 54,9 см, варьируя от 52,2 до 56,5 см. У девочек даже в период половой зрелости окружность черепа на 5—10 см меньше, чем у мальчиков, а всей массы на 1—3 см. В возрасте от 1 до 4 лет мозговой череп увеличивается мало, тогда как лицевой развивается быстрее, но форма носа становится постоянной только в период половой зрелости. После 12-летнего возраста нос увеличивается еще на 1 см в высоту и на 0,5 см в ширину. Длина и ширина головы растут неравномерно, в зависимости от развития черепа. Череп новорожденного очень широк, и эта величина преобладает в первый год жизни (рис. 3). Рост в высоту происходит в период позднего детства или в начале школьного возраста. Показатели головы не претерпевают значительных изменений в возрасте от 5 до 20 лет. Периоды роста черепа: от 0 до 1 года постоянный быстрый рост; от 2 до 6 лет развитие лобной и затылочной областей; от 6 до 7 лет удлинение основания черепа таким образом, что к концу седьмого года жизни постоянные размеры имеют большое затылочное отверстие, пирамида височной кости и горизонтальная пластинка решетчатой кости. В период полового созревания, наряду с общим ростом, череп развивается еще больше,

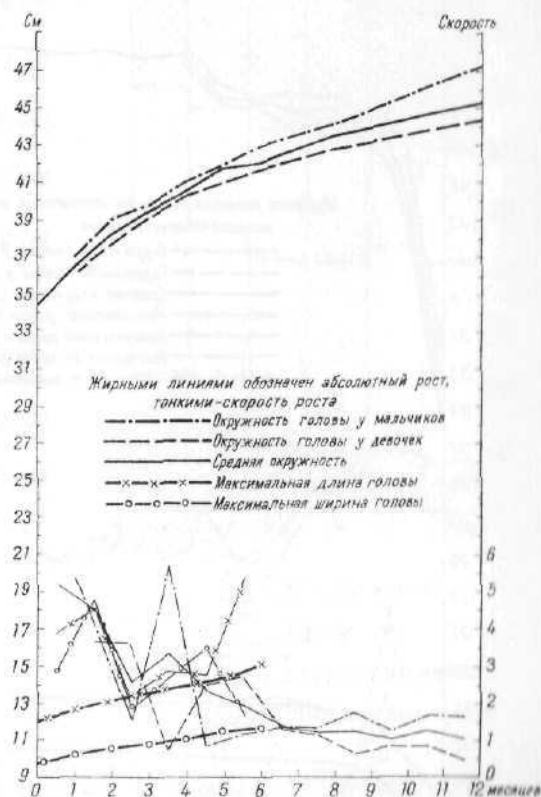


График XXIII. Увеличение размеров головы на первом году жизни.

а именно лобная область; кроме того, имеет место расширение лица. На графиках XXIII и XXIV показаны закономерности роста некоторых показателей головы.

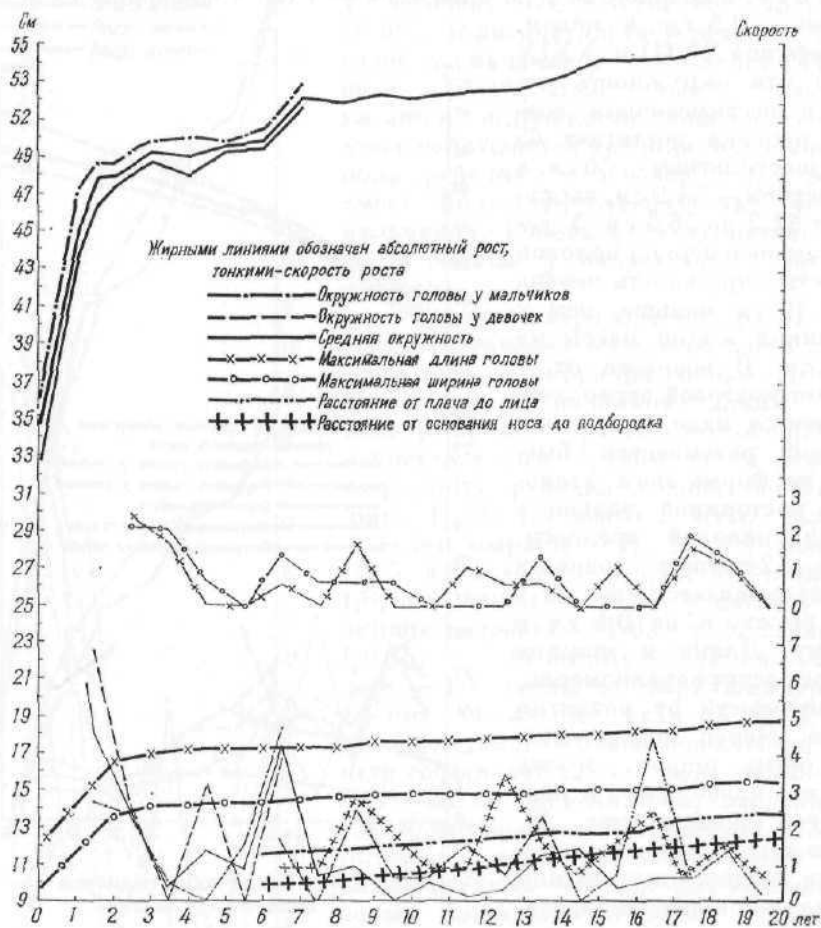


График XXIV. Увеличение размеров головы от 0 до 20 лет.

**Кожные покровы** труднее представить в средних цифрах, их показатели варьируют в широких пределах в зависимости от применяемого метода, веса и роста ребенка. Были сделаны попытки применить различные формулы, но самым точным методом осталось непосредственное

измерение. Ниже приведены некоторые средние величины общих поверхностей и сегментов тела (графики XXV и XXVI).

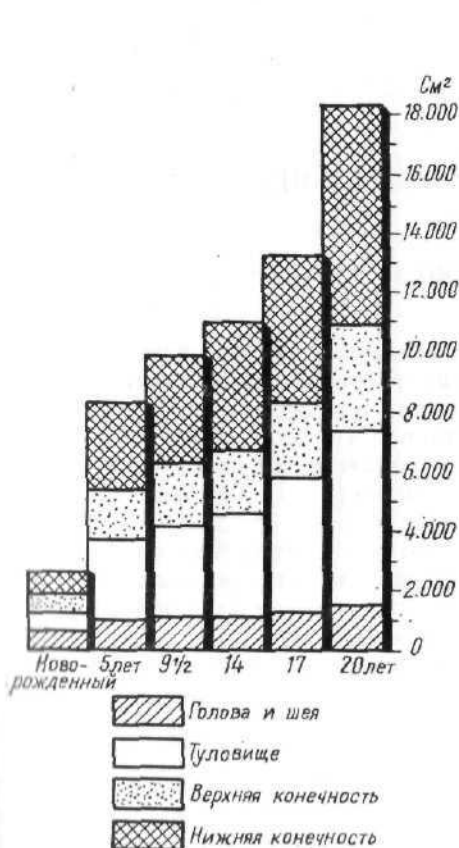


График XXV. Абсолютный рост поверхности кожных покровов.

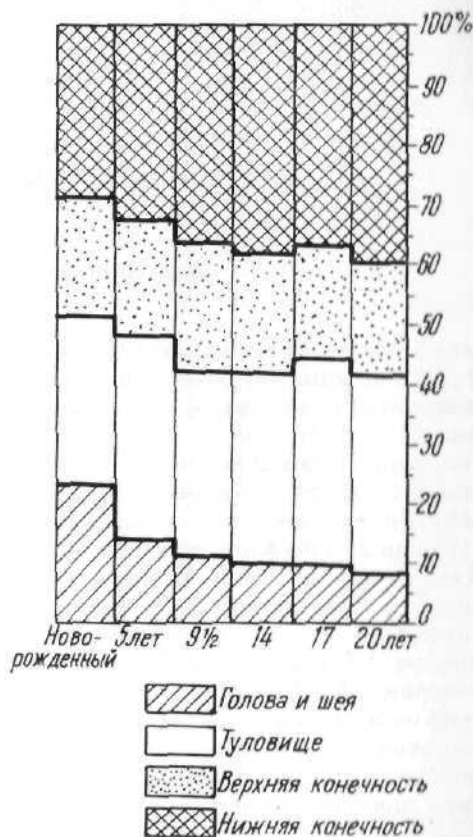


График XXVI. Рост в % поверхности кожных покровов.

# STANDARD CURVE

Wavelength, mμ



Wavelength, mμ

Wavelength, mμ

## ЧАСТЬ ВТОРАЯ

### ДВИГАТЕЛЬНЫЙ АППАРАТ\*

#### УЧЕНИЕ О КОСТЯХ (*OSTEOLOGIA*)

Костная система новорожденного характеризуется наличием большого количества хрящевой ткани, ретикулярным строением костей, в котором гаверсовы каналы имеют неправильную форму, расположением богатой сосудистой сети в областях шейки кости — областях с большим пролиферативным развитием — и значительной толщиной надкостницы (*periosteum*). Вес хрящей и костей, из которых состоит скелет, составляет 15—20% общего веса тела. Процесс окостенения начинается еще во внутриутробном периоде и охватывает диафизы (*diaphysis*) всех длинных костей (*os longum*) и некоторые эпифизы (*epiphysis*), так что при рождении все диафизы костей уже претерпели процесс окостенения, а из эпифизов этот процесс претерпевают более постоянно нижняя головка бедренной кости, верхняя головка большой берцовой кости, кубовидная кость, головка бедренной кости и реже нижняя головка лучевой кости. Ядра окостенения, которые появляются во внутриутробной жизни, называются *первичными ядрами*, а те, которые появляются после рождения, — *вторичными*. Полностью скелет развивается при появлении 806 ядер окостенения, расположенных как указано в табл. 12.

Очередность появления ядер окостенения носит наследственный характер, но время появления и скорость их развития зависят от целого ряда факторов, как-то: раса (у негров раньше, чем у белых), питание (концентрация минеральных солей и витаминов), а для развития костей нижних конечностей имеют значение вертикальное положение тела и ходьба, половой фактор. Обычно у девочек время появления ядер окостенения и их развитие наступают раньше, чем у мальчиков. У грудных детей разница во времени появления ядер окостенения равна приблизительно одной неделе; в детском возрасте, особенно у детей до 5-летнего возраста, она составляет 1 год и более. В процессе окосте-

---

\* Порядок описания аппаратов и систем взят из международного номенклатора.



Таблица 12

	Череп	Позво- ночный столб	Ребра	Верх- ние конеч- ности	Низ- ние конеч- ности	Всего
Всего	120	295	101	140	140	около 806
Появляются до рож- дения	45	93	34	48	50	“ 270
Появляются после рождения	9	197	73	82	88	“ 443
Число костей в 14 лет	33	33	29	124	136	“ 356
Число костей у взрос- лого, включая сесамовидные	29	26	24	64	62	“ 206

нения и роста можно выделить несколько этапов. Первый этап вклю-  
чает возраст от 0 до 7 лет и делится на два периода: от рождения  
и до 1 года — медленный рост; от 1 года до 7 лет рост ускоряется. Весь  
этот этап характеризуется наличием больших эпифизов, которые раз-  
виты лучше остальной части кости. Второй этап включает возраст от  
7 до 9 лет у девочек и от 7 до 11 — у мальчиков. Это латентный период,  
в котором не появляется новых ядер окостенения. Третий этап от 9 до  
14 лет у девочек и от 11 до 17 лет у мальчиков — этап активной про-  
лиферации, которая ведет к появлению отростков (*apophysis*), сесамо-  
видных костей (*ossa sesamoidea*), окончательному определению поло-  
стей костного мозга (*cavum medullare*). У девочек все этапы короче, чем  
у мальчиков. Наличие полостей, заполненных костным мозгом, важно,  
поскольку с помощью показателя костного мозга, который вычисляется

по средству соотношения 
$$\frac{\text{минимальный диаметр полости костного мозга}}{\text{минимальный диаметр тела кости}},$$

можно провести дифференциальный диагноз между костью человека  
и животного. Показатель изменяется с возрастом. У 6-месячного  
плода он составляет 0,10; у 9-месячного — 0,34; у взрослого 0,40—0,50.

### ЗАКОНЫ РАЗВИТИЯ КОСТЕЙ

Развитие костей подчиняется следующим общим законам.

1. *Закон симметрии* указывает на то, что каждая кость, располо-  
женная в средней сагитальной плоскости тела, развивается с обеих  
сторон. С каждой стороны плоскости появляются ядра окостенения,  
которые затем сливаются с ядрами окостенения, расположенными на  
противоположной стороне. Из этого правила исключение составляют  
тела позвонков.

2. Закон бугорков показывает, что любой костный бугор развивается из специального ядра окостенения. Исключение из этого правила составляют отростки позвонков, наружный затылочный бугор (*protuberantia occipitalis externa*), сосцевидный отросток (*processus mastoideus*), венечный отросток (*processus coronoideus*), внутренняя лодыжка (*malleolus medialis*), шиловидный отросток (*processus styloideus*) локтевой кости.

3. Закон полостей указывает на то, что все полости и отверстия образуются с помощью по меньшей мере двух костей. Исключение составляют внутренний слуховой проход (*meatus acusticus internus*), канал челюсти (*canalis mandibulae*), затылочное отверстие (*foramen parietale*), окно улитки (*fenestra cochleae*), отверстие водопровода (*fenestra vestibuli*) и каналы артерий, питающих кости (*canalis nutricius*).

4. Эпифизарные ядра окостенения появляются тем раньше, чем больше эпифиз. Исключение составляет только нижний эпифиз локтевой кости, появляющийся по достижении ребенком возраста от 6 до 9 лет, т.е. раньше, чем верхний, больший, который появляется в возрасте от 9 до 14 лет.

5. Ядра окостенения эпифизов появляются раньше на тех концах костей, которые играют важную функциональную роль; тела позвонков составляют исключение и из этого правила.

6. Питающий канал направлен всегда к тому эпифизу, который раньше срастается с диафизом.

7. Ядра окостенения одноэпифизарных костей обычно развиваются в конце, противоположном направлению питающего канала. Из этого правила исключения составляют ключица и плюсневые кости.

#### ПОЗВОНОЧНЫЙ СТОЛБ (*COLUMNA VERTEBRALIS*)

Позвонки ребенка имеют следующие характерные черты по сравнению со взрослым: тело позвонков (*corpus vertebrae*) сплющено кверху в передне-заднем направлении, их поперечный диаметр больше продольного. Соотношение между диаметрами составляет 5:3. Впоследствии продольный диаметр возрастает в большей степени, и соотношение изменяется так, что при половом созревании составляет 4:3, а у взрослого — 3:3. Таким образом, со временем диаметры уравниваются, а тело позвонков приобретает цилиндрическую форму. Верхняя и нижняя поверхности тела позвонков не перфорированы в центральной части, но имеют радиальные бороздки, которые начинаются на расстоянии, равном приблизительно 10 мм от лицевых сторон позвонков, направляются к их периферии и частично окружают позвонок, придавая ему фестончатый вид (рис. 8). Этот вид характерен особенно для позвонков, расположенных краниально и каудально по отношению к

двенадцатому грудному позвонку, и отсутствует у шейных. Бороздки, направленные кпереди, более глубоки и все покрыты хрящевым слоем, который покрывает их на немацерированной кости. Эти бороздки развиваются до десятилетнего возраста, оставаясь постоянными до 14—15 лет, когда начинают исчезать ввиду окостенения покрывающего хряща и его сращения с телом позвонка. Позвонки развиваются из

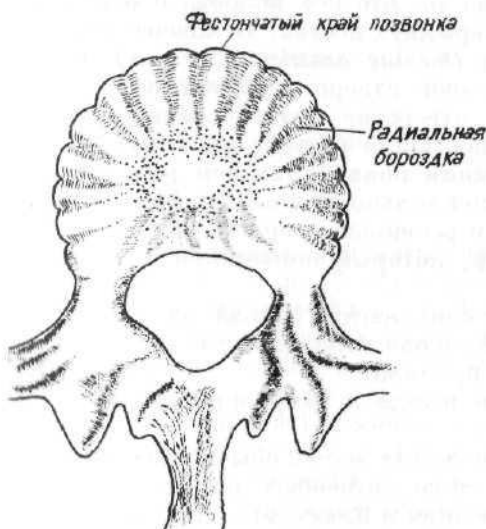


Рис. 8. Поясничный позвонок ребенка (верхняя часть тела позвонка).

хряща, появляющегося посредством соединения по средней линии двух ядер развития хряща в течение второго месяца внутриутробной жизни. Очень быстро в этот же месяц в хрящевом остоле появляются первичные ядра окостенения (рис. 9).

а) Среднее ядро окостенения расположено в теле позвонка; оно на очень короткий срок образуется из двух ядер окостенения, из которых одно среднее и переднее (основное), другое средне-заднее (дополнительное). Они быстро сливаются, и среднее ядро окостенения распространяется быстрее кзади и медленнее кпереди. Таким образом возникают пластинки кости под надкостницей, из которых передние перфорированы каналами больших сосудов, которые могут оставаться без изменений и у взрослого. Среднее ядро окостенения появляется на 40—50-е сутки эмбрионального развития в теле двенадцатого грудного позвонка, а затем в телах остальных позвонков. К концу третьего месяца плода это ядро находится во всех грудных (*vertebrae thoracicae*) и поясничных (*vertebrae lumbales*) позвонках, к концу 4-го месяца — во всех шейных позвонках (*vertebrae cervicales*) и в первых двух крестцовых (*vertebrae sacrales*).

б) К этому же времени вокруг позвоночного отверстия (*foramen vertebrale*) появляются 6 латеральных ядер окостенения, по 3 с каждой стороны средней плоскости; из них развиваются дуги позвонков (*arcus vertebrae*). Так, на каждой половине дуги расположены 3 ядра окостенения, из которых переднее латеральное ядро образует ножку позвоночной дуги (*pediculus arcus vertebrae*) и соседние области тела позвонка; латерально-заднее ядро окостенения образует пластинку дуги позвонка (*lamina arcus vertebrae*) и соответствующую половину ости-

стого отростка (*processus spinosus*); из поперечного ядра окостенения образуется основание поперечного отростка (*processus transversus*). К концу третьего месяца внутриутробного развития передние и задние латеральные ядра окостенения соединяются между собой; образующееся в результате этого костное вещество отделено от тела позвонка пластинкой хряща, за счет которой позвонок увеличивается в толщину.

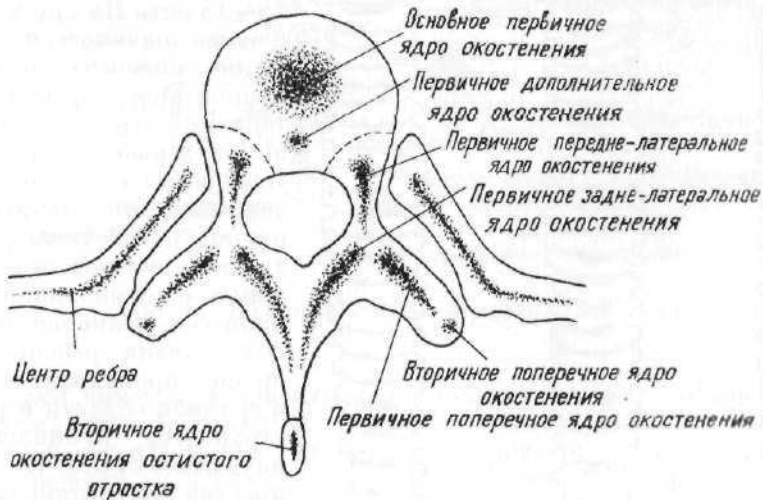


Рис. 9. Ядра окостенения типового позвонка (грудного).

Боковые ядра окостенения появляются сначала в атланте (*atlas*), а затем в соседних позвонках. К концу 3-го месяца внутриутробного периода они имеются во всех грудных позвонках, на четвертом месяце появляются в поясничных позвонках, на пятом — в крестцовых. Две половины дуги позвонков постепенно приближаются к задней средней линии (*linea mediana posterior*); при рождении они разделены только хрящевой пластинкой, более тонкой в шейной, грудной и верхне-поясничной областях и более толстой в нижне-поясничной и крестцовой областях. Так, позвоночник новорожденного после мацерации открыт по средней линии всех дуг позвонков. Сращение половины дуг начинается с шейной области, и к концу второго года жизни позвонки между пятым шейным и третьим поясничным образуют полную дугу. У 4-летнего ребенка еще остаются широко открытыми дуги атланта и пятого поясничного позвонка, первого, четвертого и пятого крестцовых, более близкими к средней линии остаются половины дуг второго и третьего

крестцовых позвонков (рис. 10). Обычно до 7-летнего возраста все дуги позвонков должны быть закрыты, иногда исключение составляет дуга первого крестцового позвонка. Часто закрытие крестцового отдела спинномозгового канала (*canalis sacralis*) происходит позднее и в различное время; иногда он может оставаться открытым в течение всей жизни (*spina bifida*). Процесс закрытия этого канала происходит в

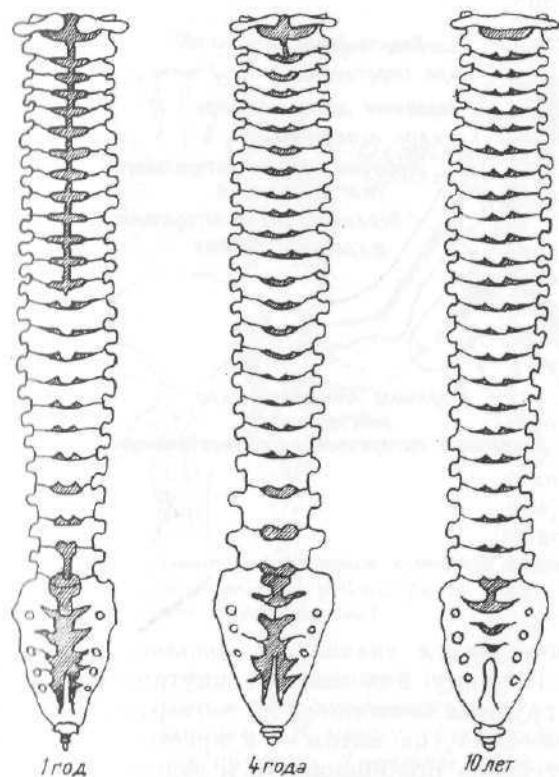


Рис. 10. Способ закрытия позвоночных дуг (Mutel).

направлении снизу вверх и заканчивается в возрасте 15—18 лет. На третьем году жизни начинается приращение ножек к телу позвонков посредством окостенения задней части хряща, который их разделяет. Передняя часть этого хряща сохраняется значительный период, обеспечивая рост позвонков, и исчезает одновременно с окончанием этого процесса примерно на 13-м году жизни ребенка. Сращение происходит сначала в грудной области и распространяется краниально и каудально от нее. На уровне крестца это соединение происходит снизу вверх и до возраста 6—10 лет достигает уровня первого крестцового позвонка. К рождению все верхние суставные отростки (*processus articularis superior*) претерпевают процесс окостенения. После рождения появляются и вторичные ядра окостенения. В возрасте от 8 до 11 лет (у мальчиков в среднем в 10 лет, у девочек в 9 лет) появляются *эпифизарные кольца*, которые заполняют верхнюю и нижнюю стороны тела позвонка (рис. 11 и 12). Они имеют вид костных пластинок, тонких в центре и более толстых к периферии, которые принимают участие в образовании *эпифизарных дисков*; последние в возрасте около 15 лет срастаются с телом позвонка, сначала на уровне верхних и нижних суставных реберных поверхностей (*fovea costalis superior et inferior*) тела позвонка. Процесс происходит раньше в грудной области позвоночника,

и заканчивается в возрасте 15—18 лет. На третьем году жизни начинается приращение ножек к телу позвонков посредством окостенения задней части хряща, который их разделяет. Передняя часть этого хряща сохраняется значительный период, обеспечивая рост позвонков, и исчезает одновременно с окончанием этого процесса примерно на 13-м году жизни ребенка. Сращение происходит сначала в грудной области и распространяется краниально и каудально от нее. На уровне крестца это соединение происходит снизу вверх и до возраста 6—10 лет достигает уровня первого крестцового позвонка. К рождению все верхние суставные отростки (*processus articularis superior*) претерпевают процесс окостенения. После рождения появляются и вторичные ядра окостенения. В возрасте от 8 до 11 лет (у мальчиков в среднем в 10 лет, у девочек в 9 лет) появляются *эпифизарные кольца*, которые заполняют верхнюю и нижнюю стороны тела позвонка (рис. 11 и 12). Они имеют вид костных пластинок, тонких в центре и более толстых к периферии, которые принимают участие в образовании *эпифизарных дисков*; последние в возрасте около 15 лет срастаются с телом позвонка, сначала на уровне верхних и нижних суставных реберных поверхностей (*fovea costalis superior et inferior*) тела позвонка. Процесс происходит раньше в грудной области позвоночника,

затем в шейной и поясничной и заканчивается приблизительно в возрасте 24 лет. Поверхность тела позвонка претерпевает особый процесс окостенения: ядра окостенения входят внутрь хряща между фестонами,

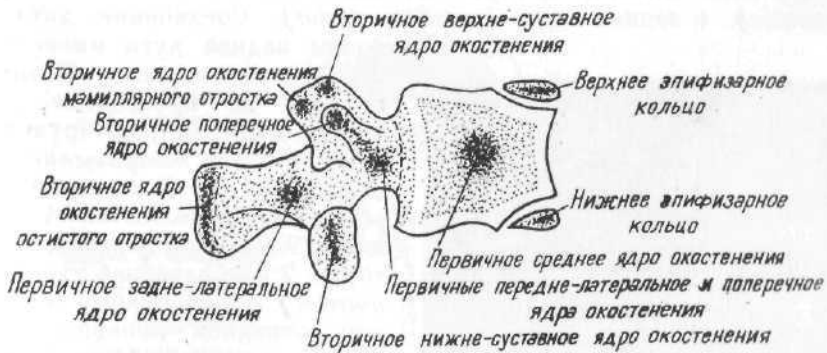


Рис. 11. Поясничный позвонок ребенка (вид сбоку).

описанными выше, и в краевую позвоночную вырезку вблизи места, где окружающие бороздки продолжаются радиальными по верхней и нижней поверхностям тела позвонка. Это хорошо видно на рентгенограмме профиля позвоночника у детей 6—7-летнего возраста. Изображение напоминает по форме лестничные ступени (рис. 13). Ядра окостенения быстро сливаются между собой, образуя костные пластинки полукруглой формы. В 12-летнем возрасте эти пластинки соединяются с телами соответствующих позвонков. Приблизительно в 8-летнем возрасте появляются ядра окостенения для отростков позвонков (*processus costarius*), а в возрасте от 16 до 19 лет—для поперечных остистых отростков, реберных поверхностей тел позвонков, мамиллярных отростков (рис. 14). Все эти ядра окостенения сливаются с телами позвонков в возрасте от 18 до 24 лет, начиная от шейных и кончая поясничными. Для переднего корня поперечных отростков шейных позвонков и его бугорков появляется по одному специальному вторичному

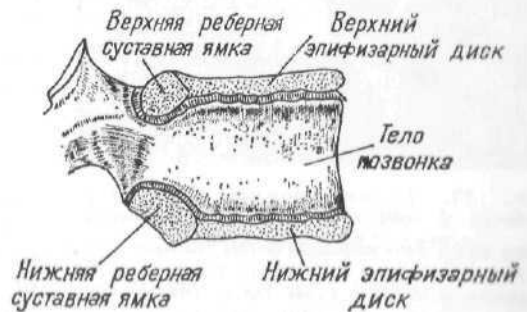


Рис. 12. Грудной позвонок ребенка (вид сбоку).



ядру окостенения. Ядра окостенения остистых отростков этих позвонков двойные, за исключением ядра седьмого шейного позвонка (рис. 15).

*Атлант (atlas)* развивается из четырех первичных латеральных ядер окостенения, которые дают начало боковым массам (*massa lateralia*) и задней дуге (*arcus posterior*). Соединение двух половин задней дуги имеет место в 5-летнем возрасте. Если этот процесс не происходит, появляется аномалия, которую называют *задним незаращением атланта*. На 4—5-м месяце после рождения появляются 4 вторичных ядра окостенения, из которых 2 для передней дуги (*arcus anterior*) и по одному для каждой передней половины поперечного отростка (рис. 16). Все ядра окостенения сливаются по достижении ребенком 5 лет, а передняя дуга может оставаться открытой до 9-летнего возраста.

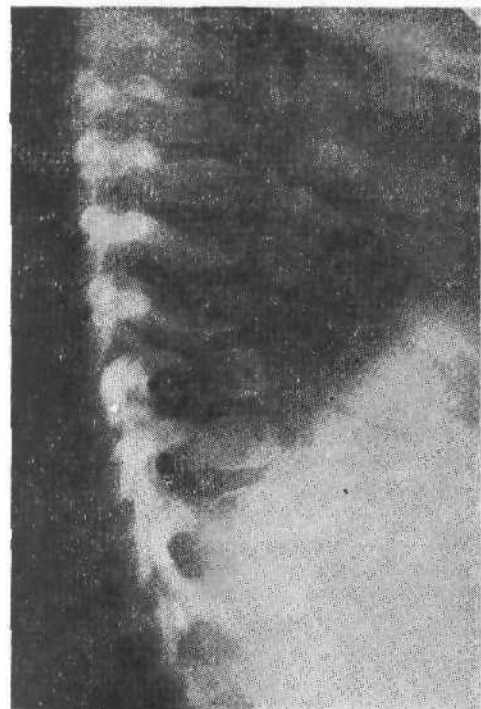

Рис. 13. Рентгенограмма позвоночника ребенка 1 года и 3 месяцев (вид сбоку).

Исно видна бочкообразная форма тел позвонков, еще не сросшихся с позвоночными дугами; форма верхнего и нижнего краев тел позвонков напоминает лестничные ступени. Видны каналы сосудов в теле позвонков.

*Второй шейный позвонок (axis)* претерпевает процесс окостенения из 7 первичных ядер, из которых средне-заднее для тела позвонка появляется на 4-м месяце внутриутробной жизни, 4 латеральных ядра предназначены для дуги позвонка. Последняя закрывается кзади на 8-м месяце после рождения и срастается с телом второго шейного позвонка в возрасте 4—5 лет. Последние 2 первичных ядра предназначены для зуба (*dens*) второго шейного позвонка, срастивающегося с телом позвонка по достижении ребенком 4—5 лет.

После рождения появляются вторичные ядра окостенения, из которых два средние. Верхнее ядро появляется по достижении ребенком 2-х лет, и из него образуется верхушка зуба; нижнее образует верхний эпифизарный диск (рис. 17). Ядра окостенения верхушки и зуба соединяются по достижении ребенком 8—12 лет. Другие вторичные ядра окостенения предназна-



чены для переднего корня поперечного отростка с его бугорком, а также для других отростков второго шейного позвонка.

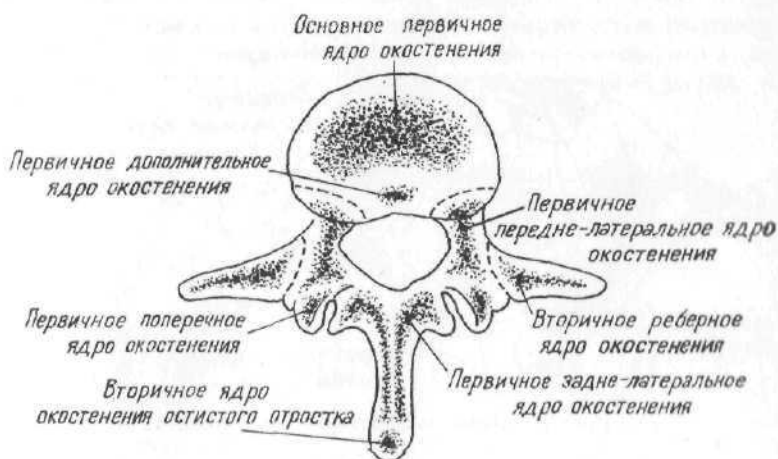


Рис. 14. Ядра окостенения поясничного позвонка.

Седьмой шейный позвонок не имеет двойного ядра окостенения для его остистого отростка, но в течение 6-го месяца внутриутробного развития появляется реберное ядро окостенения, соединяющееся с попе-

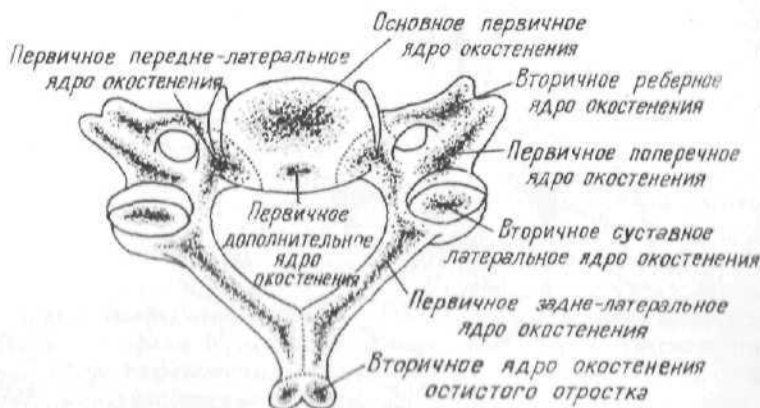


Рис. 15. Ядра окостенения шейного позвонка.

речным отростком, у основания которого оно расположено. Избыточное развитие этого ядра ведет к появлению реберного отростка, а в

том случае, если сращения с поперечным отростком не происходит — к образованию добавочного шейного ребра.

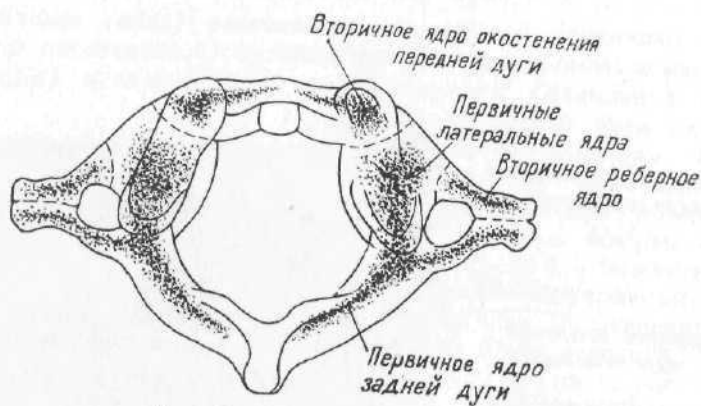


Рис. 16. Ядра окостенения атланта.

Процесс окостенения позвоночного столба происходит в определенном порядке. Окостенение тел позвонков начинается от грудной области и распространяется в двух противоположных направлениях, более

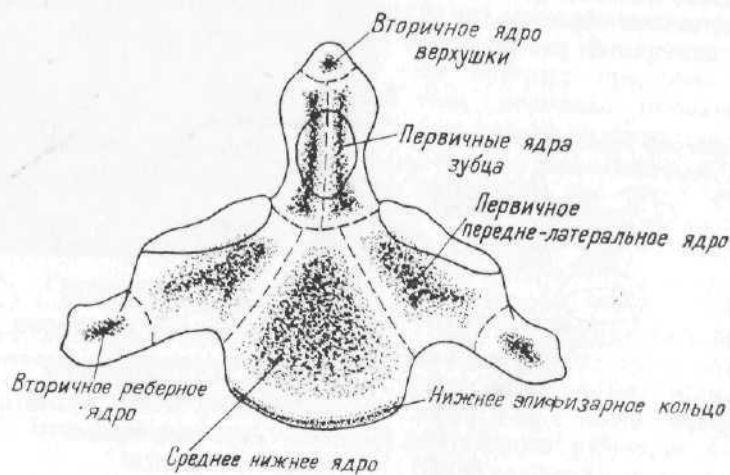


Рис. 17. Ядра окостенения второго шейного позвонка.

быстро в направлении черепа, в то время как процесс окостенения дуг начинается от шейной области и распространяется каудально. Так,

первые позвонки, претерпевающие процесс полного окостенения, находятся в верхне-грудной области.

**Аномалии развития.** *Асомией* называется полное отсутствие развития тела позвонка. *Гемисомия* характеризуется развитием одной половины тела позвонка. *Врожденная платиспондилия местная* или *общая* наступает в результате остановки роста в высоту тела позвонка.

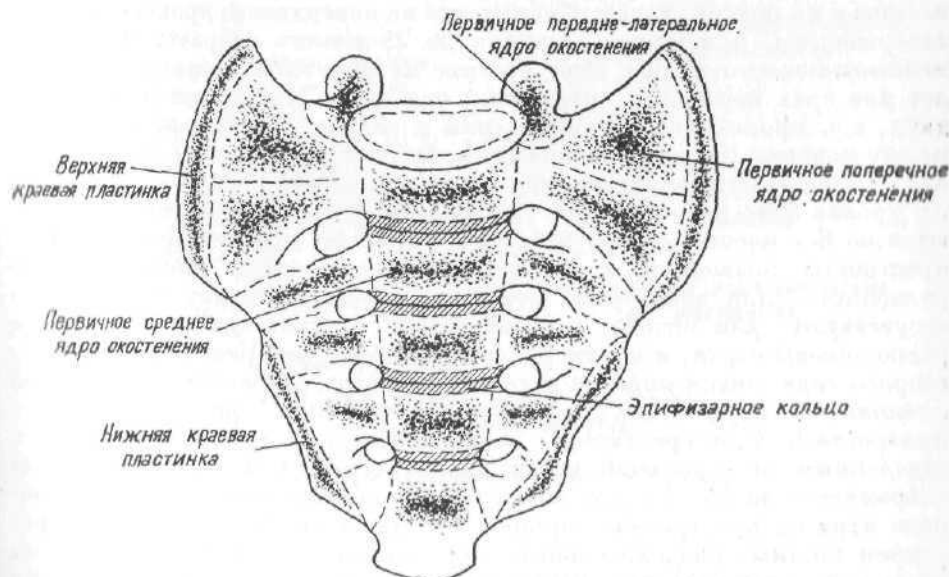


Рис. 18. Окостенение крестца (тазовая сторона).

Позвонки сплющены или имеют форму двояковогнутой линзы. В том случае, если дуга позвонка не срастается с остальной его частью, аномалия называется *несращением* (расщелина). *Несращение дужек позвонка (spina bifida)* вызывается отсутствием сращения двух половин дуг позвонка по средне-задней линии. *Несращение тела позвонка* (переднее несращение — *spina bifida anterior*) развивается в результате полной аплазии ядер окостенения средней части тела позвонка или неправильного деления среднего ядра на вторичные латеральные ядра, а также из-за отсутствия их слияния. Эта аномалия очень редка и затрагивает в основном шейную и верхне-грудную области.

*Крестец (os sacrum)* состоит из пяти частей, каждая из которых соответствует одному позвонку. Эти костные части развиваются в основном по типу обычного развития позвонков, имея по одному среднему

*ядру* окостенения для тела позвонка (рис. 18). Оно появляется на 4-м месяце внутриутробного развития для первого и второго крестцовых позвонков, на 5-м месяце внутриутробного развития — для третьего и четвертого крестцовых позвонков и на пятом-шестом месяцах внутриутробного развития — для последнего крестцового позвонка. К моменту рождения процесс окостенения тел крестцовых позвонков обычно заканчивается. Слияние их для образования костного столба крестца происходит начиная от периферии поверхностей соприкосновения по направлению к их центру, таким образом, что на поверхности процесс кажется завершенным, а в центре остается до 25-летнего возраста пластинка межпозвоночного хряща. Этот процесс начинается в возрасте около 15 лет для трех последних крестцовых позвонков и в 25 лет для первых двух, т.е. происходит в направлении к голове. Диск, расположенный между первыми двумя позвонками, может оставаться до 30 лет. *Первичные латеральные ядра окостенения*, по 4 на каждый позвонок, находятся на уровне дуг; два *передних латеральных ядра окостенения* появляются на 8-м месяце внутриутробного развития для первого и второго крестцовых позвонков, к моменту рождения — для третьего, после рождения — для четвертого. Эти ядра непостоянны для четвертого и отсутствуют для пятого позвонка. Два других латеральных ядра расположены сзади, и к ним присоединяется и реберное ядро. К концу второго года жизни передне-латеральные ядра сливаются между собой начиная от каудальных, и образуют свободное сращение, которое в возрасте 3—4 лет срастается с задними. Спереди это сращение остается отделенным от остальной части кости посредством хряща, который сохраняется до 14—15 лет, когда при появлении вторичного добавочного ядра он претерпевает процесс окостенения. Таким образом образуются костные разделительные перекладины между первыми тремя передними крестцовыми отверстиями, тазово-крестцовые отверстия (*foramina sacralia pelvina*), отверстия, бороздки и передние крестцовые каналы. *Задние латеральные ядра окостенения* в 3-летнем возрасте сливаются между собой, затем с передними латеральными ядрами, и получившееся костное сращение соединяется с телом позвонков к 6 годам. На рентгеновском снимке характерно расположение первичных ядер окостенения; ядра окостенения тел позвонков расположены между латеральными ядрами соответствующей дуги, но несколько каудальнее, как бы вросшие между последними.

Вторичные ядра окостенения, которые определяют окончательную форму крестца, появляются в 12—16 лет. Сзади от латеральных ядер появляются *вторичные поперечные ядра*, затем двойные ядра остистых отростков, ядра эпифизарных дисков и 2 специальных ядра для *пограничных* верхней и нижней пластинок латеральной поверхности крестцового сращения (рис. 19). Последние 2 ядра появляются в боковых частях крестца в форме изолированных костных узлов; при слиянии они образуют верхнюю пограничную пластинку, которая определяет

форму ушковидной поверхности (*facies auricularis*), и нижнюю пограничную пластинку для области, расположенной каудально по отношению к ушковидной поверхности крестца. В 15—18 лет все эти вторичные ядра соединяются с основной частью крестца. При рождении задняя стенка крестцового канала и дуги пятого поясничного позвонка открыты. Ближе к средней линии находятся половины дуг второго

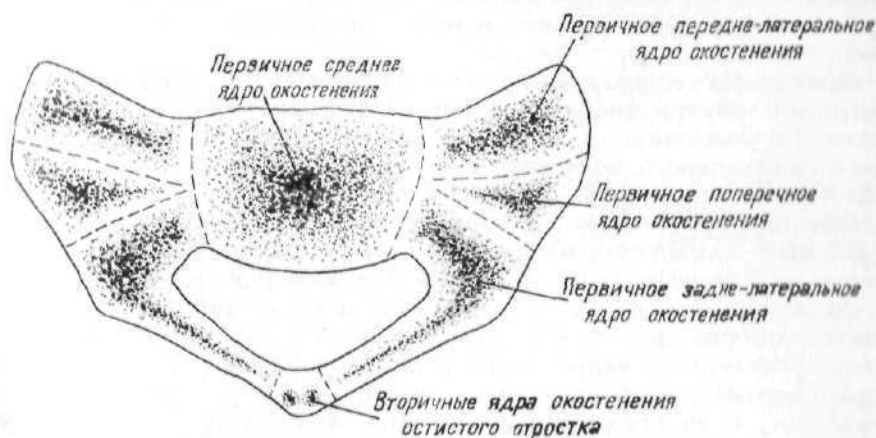


Рис. 19. Ядра окостенения основания крестца.

крестцового позвонка. Внешний вид этой крестцовой диафрани напоминает песочные часы, она заполнена перепонкой, остатки которой у взрослого образуют заднюю крестцово-кончиковую связку (*lig. sacrococcygeum dorsale*). По достижении ребенком возраста 2—3 лет половины дуг второго и третьего крестцовых позвонков сближаются по средней линии, а их сращение начинается с 3—4 лет. Этот процесс имеет место в 4—5 лет для третьего и четвертого крестцовых позвонков. В семилетнем возрасте процесс закрытия крестцового канала почти закончен, а остатки начальной метамерии наблюдаются в форме фиброзных мембран, остающихся между пластинками позвонков (*измененные межпозвонковые связки*). Иногда крестец может быть образован из 6 костей посредством полного или частичного включения пятого поясничного позвонка или первого кончикового (вариант прибавления). Очень часто имеет место присоединение пятого поясничного позвонка, превращение его в крестцовый, которое может быть полным и неполным, симметричным или несимметричным (половинное превращение в крестцовый позвонок). В некоторых случаях реберный отросток пятого поясничного позвонка образует сустав с гребешком подвздошной кости, называемый

*поперечно-подвздошным*. Превращение первого копчикового позвонка в крестцовый (сакрализация) также может быть полным и неполным. Полная форма встречается чаще у мужчин. Когда крестцово-копчиковое сращение (костное) происходит в процессе развития, оно называется первичным, а в случае более позднего сращения — вторичным. Иногда крестец состоит только из 4-х костей (вариант отсутствия). В этом случае первый крестцовый позвонок сращен с пятым поясничным. Превращение первого крестцового позвонка в поясничный часто сопровождается превращением первого копчикового позвонка в крестцовый.

*Копчик (os coccygis)* развивается из хрящевого ядра в течение второго месяца внутриутробного развития. Первые ядра окостенения появляются к рождению или через несколько недель после рождения для первого копчикового позвонка, в возрасте 4—8 лет — для второго, в 9—13 лет — для третьего, в 15 лет — для четвертого. Вторичные ядра окостенений расположены по одному в каждом из латеральных углов, называемых копчиковыми рожекками (*cornu coccygeum*), а для тела имеется по 2 эпифизарных ядра. На уровне копчика остатки спинной струны могут оставаться до 3 месяцев после рождения, чем объясняется частота наличия *крестцово-копчиковых связок*. Срастание копчиковых костей происходит в направлении к голове в возрасте от 12 до 25 лет. После 40-летнего возраста крестцово-копчиковое сращение — явление нормальное, в то время как у молодых женщин наличие ригидного крестцово-копчикового сращения представляет препятствие при прохождении головы ребенка во время родов.

**Позвоночник как целое.** У новорожденного развития формы и величины позвоночного столба не закончено, но с возрастом он претерпевает важные изменения в отношении размеров и формы. Позвоночник новорожденного имеет среднюю длину 221 мм, представляя 40% длины всего тела; отдел до крестца составляет 176 мм, а крестцово-копчиковый — 45 мм. Из таблицы 13 видно, что в первые 2 года жизни позвоночник быстро растет, почти удваиваясь в длину. Затем следует период медленного развития до 16-летнего возраста, потом снова наступает фаза активного роста; в результате у взрослого позвоночник превосходит в  $3\frac{1}{2}$  раза первоначальную длину.

Таблица 13

Длина у новорожденного	221,4 мм
Длина в 2 года	471,0 мм
Длина в 4 года (девочки)	489,0 мм
Длина в 11 лет (мальчики)	590,7 мм
Длина в 16 лет (девочки)	597,6 мм
Длина у взрослого (мужчины)	735,8 мм
Длина у взрослой (женщины)	742,8 мм



Соотношения между отделами позвоночника изменяются с возрастом. Из графиков XXVII и XXVIII вытекает, что поясничный отдел растет быстрее, чем остальные, что объясняется его большей нагрузкой. К концу роста шейный отдел увеличивается в 3 раза, поясничный — в 4. В возрасте 5 лет соотношения между отделами позвоночника ребенка и взрослого одинаковы. Позвоночный канал (*canalis vertebralis*) растет

в длину и изменяется по форме в особенности в грудной области; начальная эллиптическая форма сменяется круглой. Межпозвоночные диски (*disci intervertebrales*) у новорожденного относительно то-

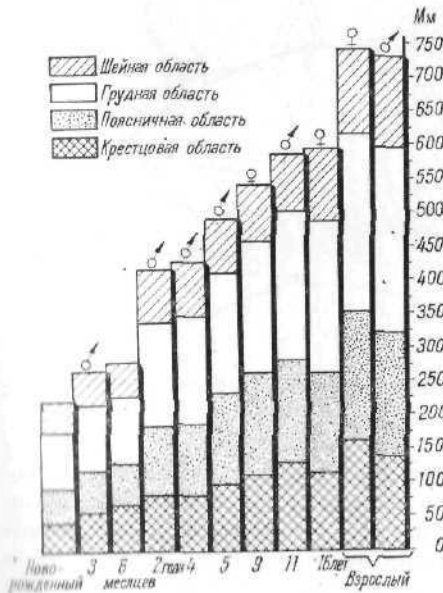


График XXVII. Абсолютный рост по сегментам и общий рост позвоночника.

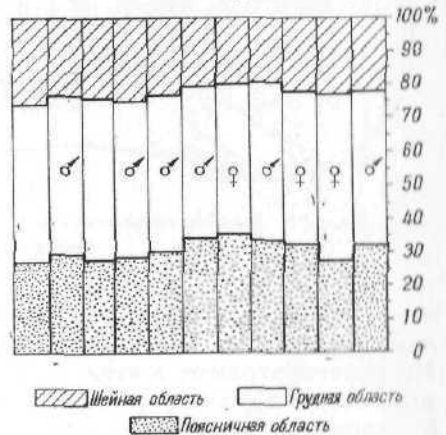


График XXVIII. Рост в % сегментов позвоночника по отношению к длине предкрестцовой части.

лище, чем у взрослого, и составляют около половины длины всего позвоночного столба (рис. 13). Студенистое ядро (*nucleus pulposus*) очень развито у ребенка и содержит большое количество воды (88% у новорожденного, 70% в возрасте 35 лет, 68% у стариков). В 6—7-летнем возрасте в ядре появляется полость неправильной формы, не покрытая эндотелием, из которой отходят отростки, могущие достигать спереди до волокнистого кольца (*anulus fibrosus*), а сзади до задней продольной связки (*lig. longitudinale posterius*). Кольца хорошо васкуляризированы до юношеского возраста, обратное развитие сосудов начинается приблизительно с 13 лет и полностью заканчивается к 25 годам. У взрослого высота всех дисков грудного и шейного отделов в два раза превышает таковую у новорожденного, а поясничного отдела — в



4 раза, что является результатом интенсивного роста в высоту тел позвонков. В целом высота дисков составляет менее четверти длины позвоночного столба, а по сравнению с отделами: одну треть шейного отдела, седьмую часть грудного и пятую часть поясничного. Шейный и поясничные отделы новорожденного обладают большой подвижностью. В сидячем положении позвоночный столб новорожденного

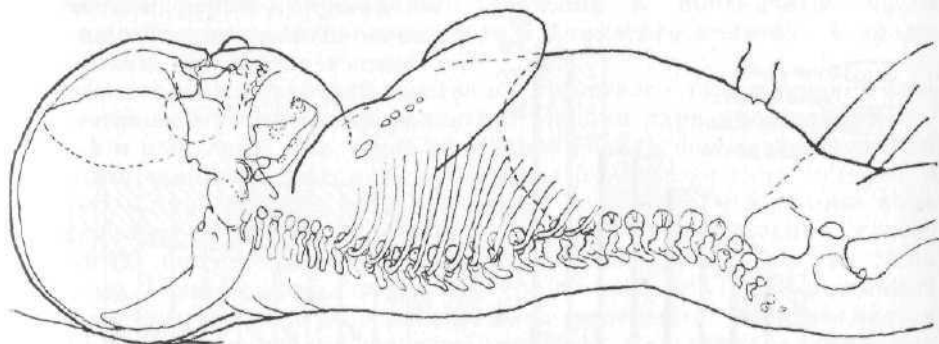


Рис. 20. Изгибы позвоночника у новорожденного (в лежащем положении).  
Отсутствует шейный изгиб.

имеет задний изгиб с выступом в поясничной области ближе к головному концу; в лежащем положении снаружи не заметно изгибов. На рентгенограмме в этом положении позвоночный столб имеет: длинный изгиб грудного отдела позвоночника в форме сплющенного лука (с маленькой стрелой), очень мало выраженный изгиб поясничной области и крестцовую впадину; отсутствует шейный изгиб позвоночника (рис. 20). Переход от поясничного изгиба к крестцовому закруглен и расположен на 2 позвонка более каудально, чем у взрослого, т.е. на уровне третьего крестцового позвонка. Появление *шейного изгиба* (*шейный лордоз*) и укрепление грудного происходит в первые шесть месяцев жизни, когда грудной ребенок может сидеть при поддержке (рис. 21), но особенно после 6-месячного возраста, когда он может сидеть самостоятельно. С увеличением нагрузки на позвоночник тяжестью рук и головы появляется основной *грудной изгиб* (*кифоз*) в возрасте около 6 месяцев, а при воздействии затылочных мышц—*шейный изгиб* (рис. 22) в возрасте около 3 месяцев. Типичный грудной изгиб полностью устанавливается в 6—7 лет, и поэтому нужно следить за тем, чтобы в этом возрасте ребенок правильно сидел за партой, за столом и т.д. В период установления сидячего положения тело наклонено вперед, но ему не дают упасть большой живот, сокращение мышц стенок живота и диафрагмы и натяжение связок позвоночного столба. Изгиб позвоночника охватывает в этот период всю грудную и

поясничную области в виде дуги, вогнутой кпереди. Шейный лордоз accentируется под воздействием мышц затылка и паравертебральной борозды, которые препятствуют падению головы и туловища кпереди. Центр тяжести головы приходится на *затылочно-позвоночный сустав* (*artic. atlantooccipitalis*), в котором происходит движение

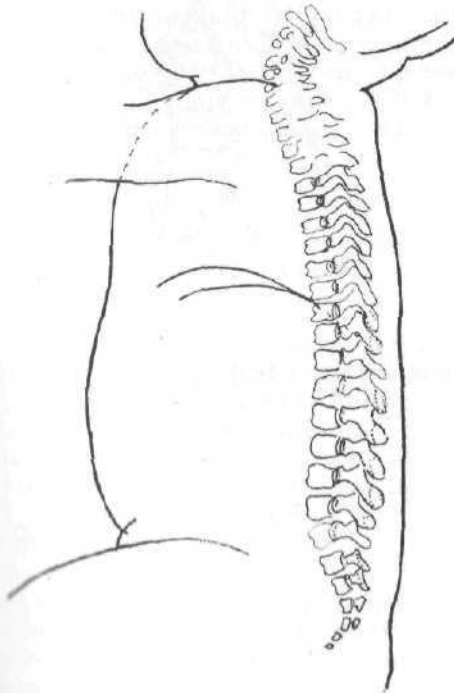


Рис. 21. Изгибы позвоночника у 9-месячного грудного ребенка (в сидячем положении). Шейный изгиб четко выражен.

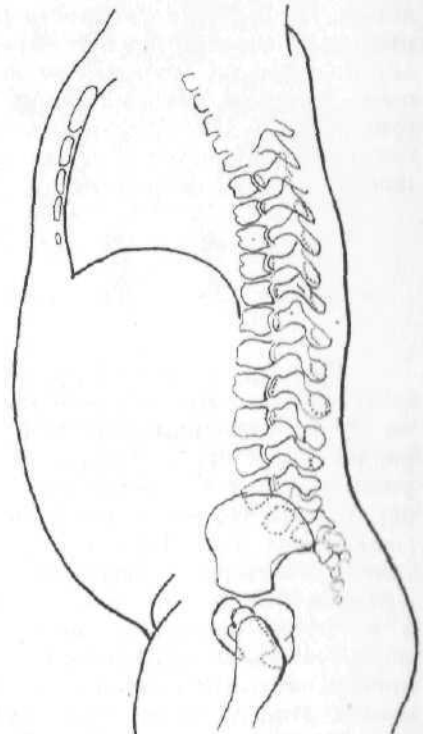


Рис. 22. Изгибы позвоночника у ребенка 1 года и 6 месяцев (в стоячем положении). Все изгибы выражены.

поднятия головы. Первоначально из-за слабого развития мышц голова наклоняется кпереди. Рельеф трапецевидной мышцы (*m. trapezius*), полуполостистой (*m. semispinalis*) и длинной (*m. longissimus*) мышц, не заметен. Когда ребенок держит голову прямо, парные мышцы, расположенные на уровне средне-задней плоскости, представляются в виде канатиков, расположенных по обе стороны от этой плоскости, разделенных глубокой бороздой. У новорожденного поясничный лордоз выражен очень слабо. Он становится ясно выраженным к 9—12 месяцам после рождения, когда действие мышц, тяжесть внутренних органов

и вертикальное положение тела усиливают этот изгиб. *Сколиозы* появляются одновременно с началом функции верхних конечностей. На рентгеновском снимке позвоночника, сделанном сбоку, тела позвонков выглядят вентрально и дорсально как двояковогнутые диски, благодаря сосудам, которые вступают в тела позвонков на уровне этих поверхностей. Высота тела позвонка равна высоте межпозвоночного диска. До 5-летнего возраста пространства, занимаемые дисками, изменяются постепенно, но к 7—8 годам тела позвонков принимают внешний вид лестничных ступенек по вентральной стороне благодаря эпифизарным хрящам, которые еще не претерпели процесса окостенения (рис. 13). К 10—12 годам появляются ядра окостенения для дисков, которые уменьшаются в размере, чем еще больше увеличивают межпозвоночные пространства.

### ГРУДНАЯ КЛЕТКА (THORAX)

**Грудина (sternum)** развивается из хрящевого остова, образованного из двух симметричных частей (половин грудины), расположенных по обеим сторонам передней средней линии (*linea mediana anterior*), разделенных средней бороздой (средне-грудиной). На третьем месяце устанавливается соединение между двумя половинами, сначала в их верхней части, из которой впоследствии образуется *рукоятка грудины (manubrium sterni)* (рис. 23), а полное их сращение имеет место в течение четвертого внутриутробного месяца. Аномалия, возникающая в результате полного несращения грудины, называется *стерноскизисом*, а в случае неполного несращения — раздвоением *мечевидного отростка (processus xiphoideus)*. В течение шестого месяца внутриутробного развития в центральной части рукоятки появляется ядро окостенения. Иногда могут возникать еще два вторичных ядра окостенения для ключичных вырезок (*incisura claviculares*), которые сливаются в области рукоятки в возрасте около 25 лет. Ядра окостенения для тела грудины (*corpus sterni*) находятся между реберными вырезками (*incisurae costales*) (рис. 24). Они парные для первых четырех грудино-реберных соединений, но часто второе из них имеет только одно ядро окостенения. Всего имеется 7—8 ядер окостенения (6—13). Ядра окостенения каждого грудино-реберного соединения сливаются между собой, и к концу десятого года жизни ясно видны 4—5 костей, разграниченных хрящевыми перегородками. В возрасте около 18 лет начинается их сращение по направлению от хвостового конца к голове; только между рукояткой грудины и телом грудины на уровне угла грудины (*angulus sterni*) не происходит сращения. Мечевидный отросток имеет собственное ядро окостенения, но в большинстве случаев он остается хрящевым. Окостенение грудины заканчивается в воз-

расте 30—35 лет. В порядке атавизма могут существовать надгрудинные кости (*ossa suprasternalia*), а на уровне второго реберного

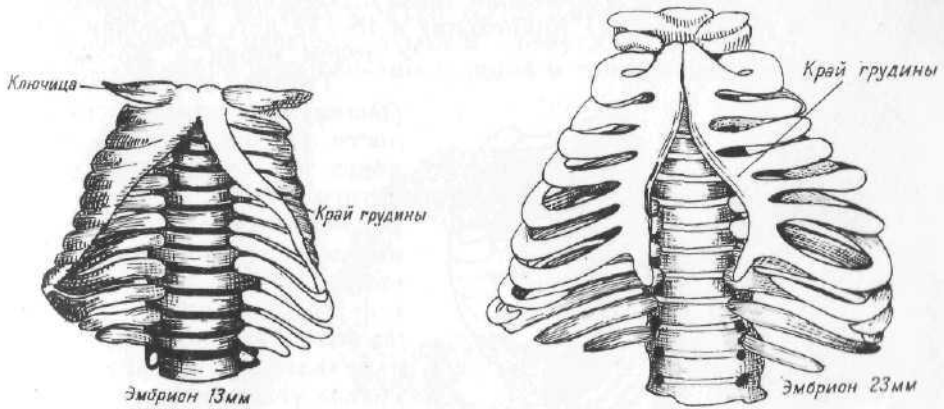


Рис. 23. Развитие грудины.

хряща — две околорудинные кости. Развитие грудины происходит в несколько этапов: на первом и втором годах ускоренный рост, до 10-летнего возраста медленный рост, затем новое ускорение роста в период полового созревания.

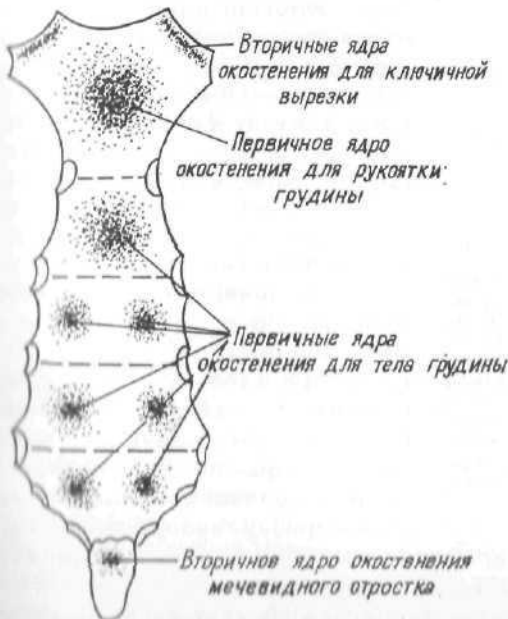

Рис. 24. Ядра окостенения грудины.

**Ребрам** (*costae*) предшествует хрящевой осто, развившийся из ядра мышечной перегородки. В течение второго месяца внутриутробного развития появляется ядро окостенения, расположенное кзади от средней подмышечной линии на уровне будущего заднего угла (*angulus costae*). Ядро окостенения появляется сначала в средних ребрах, затем в остальных. От шейки ребра (*collum costae*) процесс окостенения распространяется к головке ребра (*caput costae*), быстрее по вогнутой стороне, чем по выпуклой. У детей часть ребер, расположенная ближе к позвонокам, оканчивается ост-

рым краем до образования шейки ребра. Вторичные ядра окостенения появляются в возрасте от 8 до 11 лет, одно для головки ребра и два для реберного бугорка (*tuberculum costae*). Соединение последних с телом ребра (*corpus costae*) происходит в 18—19 лет, а головки ребра с телом ребра в 20—25 лет.

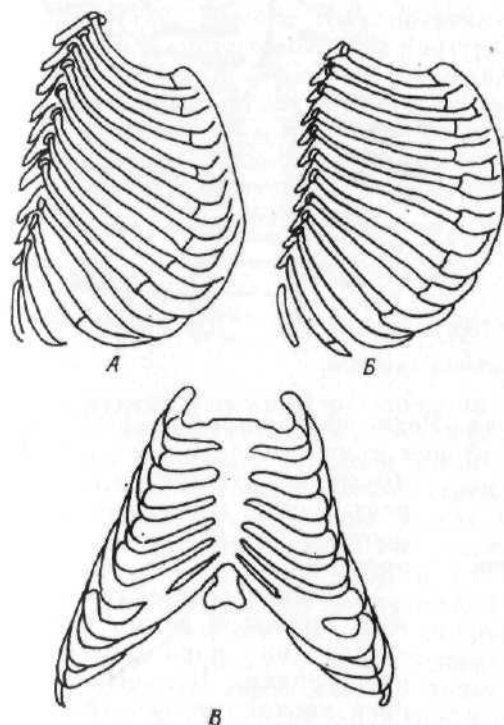


Рис. 25. Форма грудной клетки.

А — Грудная клетка еще не дышавшего ребенка (вид сбоку). Ребра и верхнее отверстие клетки расположены очень косо. Межреберные пространства узки. Б — Грудная клетка дышавшего ребенка. Верхнее отверстие грудной клетки и верхние ребра расположены горизонтально и имеют вид круговых колец бочонка. Нижние межреберные пространства более высоки. В — Та же грудная клетка (вид спереди) имеет характерную форму колокола или груши (узкое место на уровне первых 4 ребер, широкое на уровне остальных). Нижнее отверстие грудной клетки больше верхнего.

**Грудная клетка как целое** (*thorax*). Развитие грудной полости (*cavum thoracis*) происходит в тесной связи с развитием легких, печени, с установлением сидячего и стоячего положения. У плода и не дышавшего ребенка верхнее отверстие грудной клетки (*apertura thoracica superior*) имеет косое направление, а грудина, на уровне угла имеющая несколько выпуклую форму, образует с позвоночным столбом острый угол верхним головным концом и менее острый — нижним, где ребра расположены более горизонтально. Нижнее отверстие грудной клетки (*apertura thoracica inferior*) больше верхнего. Обычно грудная клетка имеет форму колокола или груши (рис. 25, А, Б, В). Легкие маленькие, находятся в состоянии ателектаза, и вследствие этого верхняя часть грудной клетки до уровня четвертого реберного хряща узкая и по внешнему виду напоминает пирамиду. Нижняя часть грудной клетки, наоборот, расширена у основания из-за высокого расположения внутренних органов брюшной полости в основном из-за печени.

Длина ребер новорожденного, измеренная от головки ребра и до переднего конца реберного хряща, возрастает до шестого и седьмого ребер, самых длинных, в отличие от взрослого, у которого максимальную длину имеют седьмое и восьмое ребра. Длина ребер новорожденного следующая: первое ребро — 1,5 см,

второе — 3,5 см, третье — 4 см, четвертое — 4,5 см, пятое — 5 см, шестое — 5,5 см, седьмое — 5,5 см, восьмое — 5,25 см, девятое — 5 см, десятое — 4 см, одиннадцатое — 3 см, двенадцатое — 2 см. Реберные хрящи образуют реберные дуги (*arcus costalis*) сплюсненной формы, а при соединении реберных хрящей с ребром ясно заметен образуемый угол. Сзади ребра расположены в одной и той же плоскости с соответ-

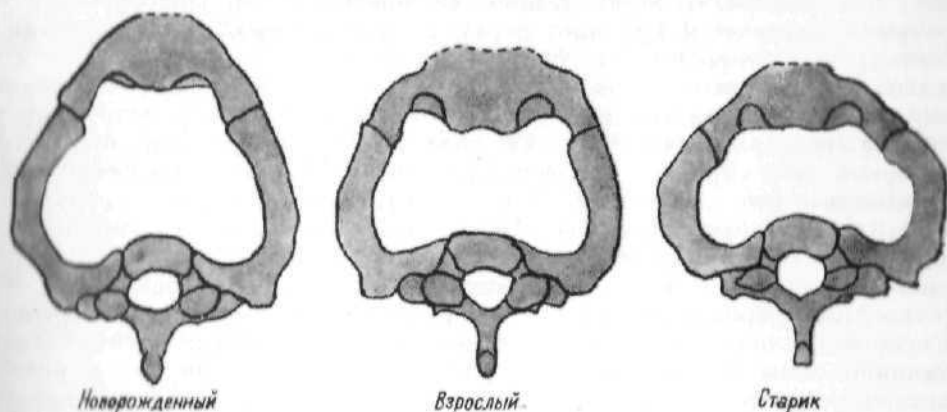


Рис. 26. Форма верхнего отверстия грудной клетки.

ствующими позвонками, так что легочные борозды (*sulcus pulmonalis*) не глубоки. С наружной стороны ребра несколько выпуклы, расположены близко друг от друга, образуя наружные стенки грудной клетки. На поперечном разрезе видно, что нижняя форма грудной полости не круглая, а приближается к четырехугольной. Одновременно с установлением дыхания внешний вид грудной клетки изменяется. Легкие развиваются и требуют большего пространства, верхние ребра, находившиеся в косом положении, выравниваются, плоскость верхнего отверстия грудной клетки устанавливается горизонтально, образуя с позвоночником почти прямой угол. Форма и размеры верхнего грудного отверстия изменяются с возрастом. У новорожденного поперечный диаметр больше срединно-продольного на 25%, у ребенка 10-летнего — на 7%, у взрослого — почти вдвое, у стариков — в 1,5 раза. Внешний вид от сердцеобразного у новорожденного изменяется до почкообразного у стариков (рис. 26). Верхние ребра, переходящие в горизонтальное положение, принимают форму обручей бочонка, поверхность их становится более выпуклой. Нижние ребра поднимаются в меньшей мере и только расширяют межреберные пространства (*spatium intercostale*). Яремная вырезка грудины (*incisura jugularis*) часто находится в этом периоде на уровне верхней границы первого грудного позвонка, реже — на его среднем уровне или в его нижней половине. Угол между хрящами и ребрами закругляется,



а грудина сбоку выглядит выпуклой. Внешний вид верхнего отдела грудной клетки — это форма при максимальном вдохе, что объясняет, почему он у грудных детей не играет большой роли в акте дыхания. На втором году жизни ребенка вертикальное положение и ходьба ставят органы грудной полости в новые функциональные условия. Ребра permanently опускаются (этот процесс носит врожденный характер и не зависит от вертикального положения тела). Одновременно с ребрами опускается грудина, верхний край которой сначала достигает уровня второго-третьего грудного позвонка, затем — четвертого и остается в этом положении и у взрослого. Это опускание вызывает появление дыхания грудного типа, которое до этого времени происходило по брюшному типу. Грудная клетка удлиняется, а хрящи реберной дуги образуют с мечевидным отростком или с передне-средней плоскостью угол меньший, чем у грудного, — нижний угол грудины (*angulus infrasternalis*). Этот угол уменьшается постепенно до достижения взрослого состояния, после чего вновь начинает увеличиваться (рис. 27). Так, у не дышавшего ребенка он составляет  $45^\circ$  (с каждой стороны плоскости), у грудного при установлении ребер в горизонтальном положении достигает  $60^\circ$ , через год после того, как начинает изменяться положение ребер, — снижается до  $45^\circ$ , в пятилетнем возрасте еще меньше —  $30^\circ$ , в девятилетнем —  $25^\circ$ , в пятнадцатилетнем —  $20^\circ$ , а после периода полового созревания —  $15^\circ$ . Наклон ребер также изменяется. У не дышавшего ребенка на уровне шестого ребра наклон по вертикальной линии составляет  $65^\circ$ , у новорожденного —  $80^\circ$ , в возрасте 4 лет —  $72^\circ$ , в тридцатилетнем возрасте —  $64^\circ$ . Реберные хрящи (*cartilago costalis*) увеличиваются, что делает возможным выгибание реберной дуги. Этот изгиб мал ко времени рождения, увеличивается до 12-летнего возраста, после чего начинает снижаться. Изменения ребер ведут за собой изменения диаметров грудной клетки. Общий внешний вид от формы максимального вдоха переходит к форме максимального выдоха с передне-задним диаметром меньшим, чем поперечный, грудная клетка становится более широкой и высокой. На уровне четвертого грудного позвонка передне-задний диаметр 3,1—4 см, на уровне восьмого грудного позвонка — 4,5—5,2 см. Поперечный диаметр составляет 10—11,5 см. В течение внутриутробного развития соотношение между сагиттальным и поперечным диаметрами, измеренными на уровне грудного соска, снижается к 3-му месяцу внутриутробного развития от 200 до 85, потом остается постоянным почти до рождения, затем быстро увеличивается до 110. На первом году жизни соотношение снижается до 85, постепенно достигает до 75 или даже менее у взрослого и остается постоянным до 60-летнего возраста, после чего вновь начинает увеличиваться. До 7-летнего возраста грудная клетка длинная, затем она медленно возвращается к сплюсненной и широкой форме. В 15 лет происходит резкое увеличение поперечного диаметра, за которым следует медлен-



ный рост, определяющий окончательную форму, намечающуюся еще с 12-летнего возраста, когда плоскость верхнего грудного отверстия образует с позвоночным столбом угол, равный  $65^\circ$ . У новорожденного соотношение между внешними диаметрами грудной клетки составляет 8:7 (максимальный поперечный диаметр — 9,8 см, максимальный сагиттальный диаметр — 8,7 см), у взрослого 5:4. Внутренние диаметры у новорожденного составляют 2:1, а у взрослого 3:1, что указывает на изменение формы позвонков, составляющих позвоночный столб, и ребер. Продольный диаметр позвонка, который у новорожденного меньше поперечного диаметра (соотношение 5:3), увеличивается (в период половой зрелости соотношение составляет 4:3, а у взрослого 3:5), и в результате продольный диаметр грудной клетки снижается по средней линии, что приводит к углублению легочных бороздок, которые у новорожденного развиты слабо. Основания поперечных отростков у ребенка расположены на некотором расстоянии один от другого, сами отростки расположены во фронтальной плоскости; отсутствует их заднее расхождение, которое наблюдается у взрослого. Вследствие этого суставные поверхности реберной фасетки поперечного отростка (*fovea costalis transversalis*) реберного бугорка расположены почти во фронтальной плоскости. Реберные углы расположены в одной и той же плоскости с поперечными отростками; сбоку за ними видны остистые отростки. Все перечисленные факторы влияют на положение сустава бугорка ребра (*articulatio costotransversaria*) по отношению к оси, вокруг которой происходит движение. С возрастом положение оси изменяется. У годовалого ребенка плоскость задней поверхности поперечного отростка образует с оставшейся частью дуги позвонка тупой угол, у 15-летнего — прямой, а у взрослого — острый угол, открытый кзади. Почти поперечное положение ребер постепенно приближается к продольному, а их движения, которые вначале были направлены вперед, направляются в сторону. С изменением позвонков и вадие концы ребер сильно выгибаются, а реберный угол увеличивается. С другой стороны, позвоночный столб в основном посредством грудного изгиба влияет на изменение формы грудной клетки. Даже если бы ребра не опускались, появление грудного изгиба достаточно для того, чтобы они расположились кзади благодаря его выгнутому в эту сторону положению. Опускание грудины и ребер позволяет мышцам, производящим вдох, действовать сильнее на ребра, поднимая их и таким образом увеличивая диаметры грудной клетки. Участие ребер в акте дыхания можно наблюдать уже у 3-летнего ребенка; при выдохе передний конец первого ребра и верхняя граница грудины опускаются до уровня третьего и четвертого грудного позвонка, а при вдохе поднимаются до уровня второго грудного позвонка. В общем развитие грудной клетки проходит 3 этапа: а — этап между 0—2 годами, характеризующийся быстрым темпом роста; б — этап между 4—12 годами, подразделяющийся на два периода — один от 2 до 7 лет с достаточно

быстрым ростом и второй от 7 до 12 лет с медленным развитием; 6 — этап быстрого роста в период полового созревания, после чего наступает период медленного роста, который продолжается до 20-летнего возраста, когда процесс заканчивается.

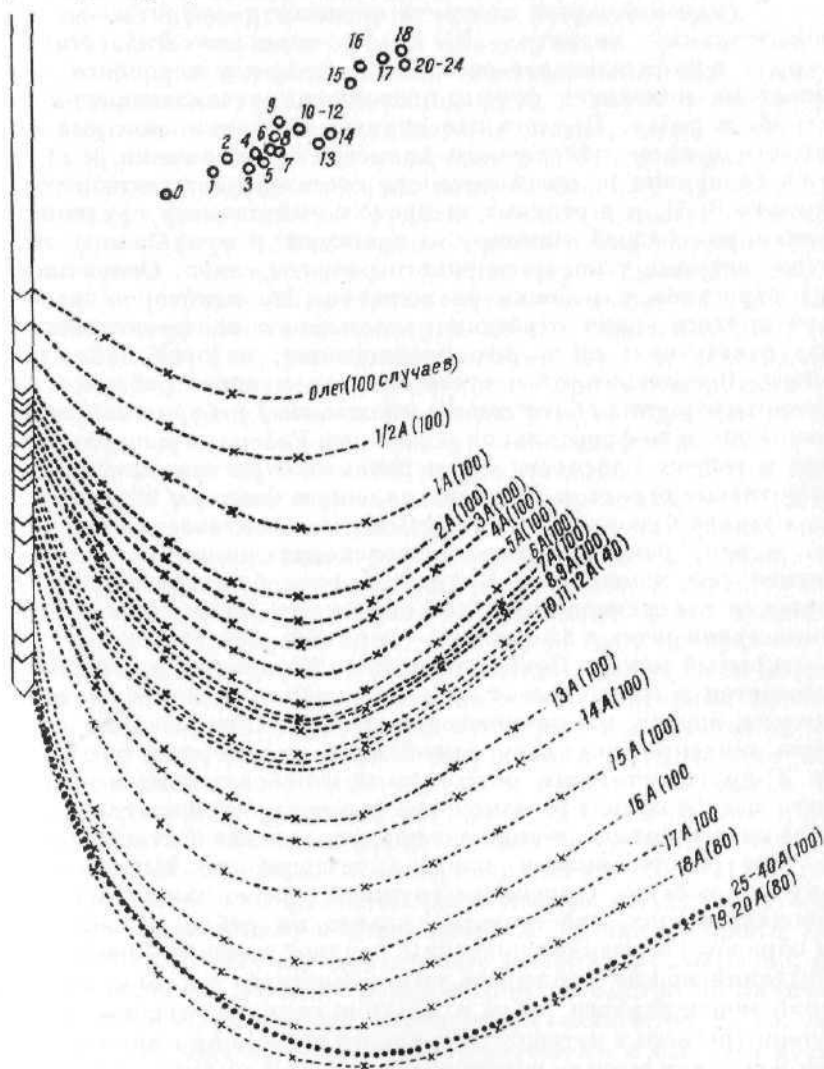


Рис. 27. Изменения высоты грудной клетки, формы реберных дуг и нижнего угла грудной клетки (Zeltner).

Следует отметить, что нижний угол грудной клетки непрерывно уменьшается до 25-летнего возраста, после чего начинает увеличиваться. Маленькими кругами с цифрами обозначено место молочного соска в различном возрасте. Видно, что оно передвигается вверх и наружу (A — годы).

## ЧЕРЕП (CRANIUM)

## КОСТИ ЧЕРЕПА (OSSA CRANII)

**Затылочная кость** (*os occipitale*) развивается из хрящевого остова, за исключением чешуи, расположенной сверху от борозды поперечного синуса (*sulcus sinus transversi*). Развитие происходит из 6 ядер окостенения, которые появляются в течение третьего месяца внутриутробного развития. Одно ядро для *основной части* (*pars basilaris*) расположено по средней линии, впереди *большого затылочного отверстия* (*foramen magnum*). Из него развиваются основная часть и передняя половина *боковых частей* (*pars lateralis*). Два латеральных ядра, по одному для каждой латеральной части, расположены по латеральным краям большого затылочного отверстия, сзади от начала подъязычного нерва (*canalis hypoglossi*). Они образуют заднюю половину латеральных частей. Для *чешуи затылочной кости* (*squama occipitalis*) появляются 3 ядра, из которых одно средне-нижнее и два верхних. Среднее ядро окостенения образует *надзатылочную область*, часть чешуи, расположенную книзу от борозды поперечного синуса, и распространяется медиально и книзу до заднего края большого затылочного отверстия (рис. 28). *Основная часть затылочной кости* (*os interparietale*) треугольной формы и расположена между чешуей затылочной кости и двумя теменными костями. Это перепончатая кость, развивающаяся из 2-х ядер, которые быстро сливаются между собой. Ее основание расположено сверху от *верхней выйной линии* (*linca nuchae superior*), а конец — в самой задней части *сагиттального шва* (*sutura sagittalis*). Ее латеральные углы могут достигать до *asterion*, но часто расположены на расстоянии 2—3 см от этой антропометрической точки. Основная часть может быть разделена средней линией или околосредней на 2 сегмента, неравных по величине. Сразу после появления основная часть срастается с остальной частью затылочной кости на 3-м месяце внутриутробного развития. До окончания 8-го месяца внутриутробного развития наружный край хрящевой чешуи в месте перехода в перепончатую чешую имеет глубокую вырезку, иногда двойную, называемую *латеральной вырезкой чешуи*, которая может существовать до 3—4-летнего возраста. Участок перепончатой чешуи, соответствующий этой вырезке, имеет костный выступ — *латеральный островок чешуи*. У новорожденного затылочная кость образована из 4 костных участков, разделенных хрящевыми пластинками; это — основная часть, две латеральные и чешуя. Хрящевая пластинка, которая отделяет чешую от латеральных частей, несет важную механическую функцию во время родов, так как позволяет сдвигать чешую и изменяет продольный диаметр черепа. Сращение частей затылочной кости начинается у ребенка в возрасте от 2 до 4 лет, на втором году жизни происходит сращение чешуи с латеральными

частями, но иногда пространство между ними не срастается до 3—4 лет. Сращение основания затылочной кости с латеральными частями в направлении от медиальной стороны к латеральной начинается в возрасте 3—4 лет и заканчивается в 6—10 лет. На 4—5-м году жизни заканчивается окостенение пространства вокруг канала подъязычного нерва. Затылочные отростки, имеющие общее начало по средней

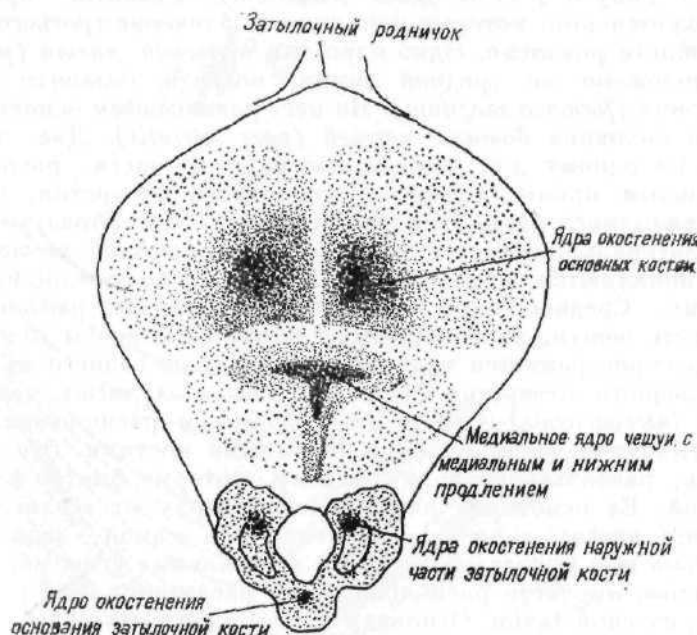
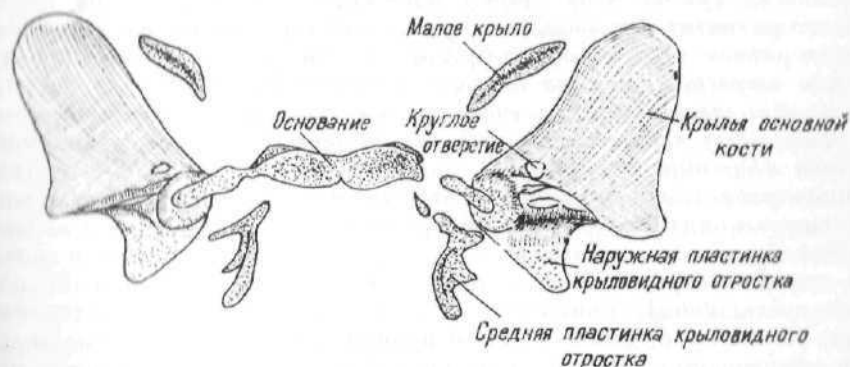


Рис. 28. Ядра окостенения затылочной кости.

линии, как у холоднокровных, птиц и низших млекопитающих, отделяются при образовании каналов подъязычного нерва. С 14—15-летнего возраста начинается сращение между телом основной кости и основной частью затылочной путем окостенения и исчезновения основно-затылочного хряща. Процесс заканчивается к 20 годам. На боковой рентгенограмме черепа основно-затылочное хрящевое сращение (*synchondrosis sphenooccipitalis*) появляется в виде узкой отчетливой полоски, расположенной сзади турецкого седла (*sella turcica*). Этот хрящ играет роль в увеличении передне-заднего диаметра основания черепа.

**Основная кость** (*os sphenoidale*) развивается из хрящевого остова, за исключением наружной пластинки крыловидного отростка. Она имеет в среднем 13 ядер окостенения — 6 парных, одно непарное среднее и непостоянное (рис. 29). Это ядро окостенения клювовидного

отростка. Оно появляется к концу пятого месяца внутриутробного развития и образует *клюв (rostrum sphenoidale)* и *гребень (crista sphenoidalis)* основной кости. Основная кость образована из 2-х частей: *передней части* и *основания основной кости*; иногда в их состав входит *раковина основной кости (concha sphenoidalis)*. В передней части



Зародыш 11,5 см

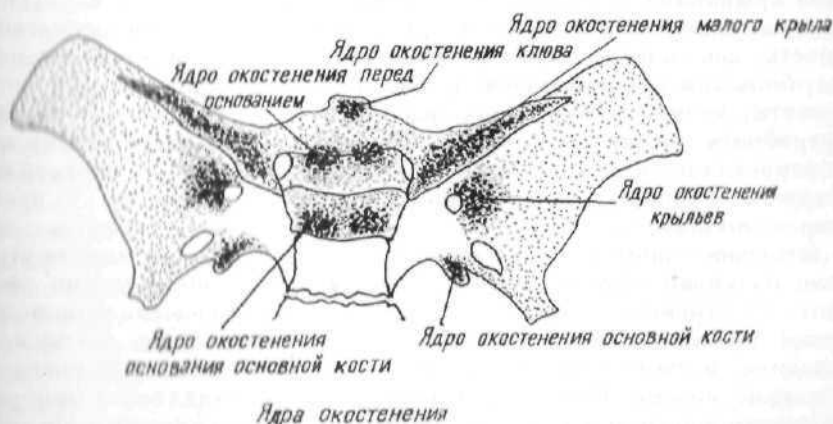


Рис. 29. Развитие и окостенение основной кости.

находятся 4 ядра окостенения: 2 для *малых крыльев (ala minor)*, расположенные на уровне *передних клиновидных отростков (processus ethmoidalis anterior)* и появляющиеся на 3-м месяце внутриутробной жизни, и 2 для *передней части тела основной кости (corpus)*, расположенные между двумя *каналами зрительного нерва (canalis opticus)* и появляющиеся во второй половине 4-го месяца внутриутробного раз-

ития. Передняя часть срастается с основанием основной кости на восьмом месяце внутриутробного развития. Основание имеет 8 первичных ядер окостенения: 2 появляются на 3-м месяце внутриутробного развития, расположены под *гипофизарной ямкой* (*fossa hypophyseos*) и образуют заднюю часть тела основной кости; 2 ядра окостенения для *больших крыльев* (*ala major*) появляются на 3-м месяце внутриутробного развития латерально от *круглого отверстия* (*foramen rotundum*) и из них развиваются большие крылья и *латеральная пластинка крыловидного отростка* (*lamina lateralis processus pterygoidei*); 2 ядра для *медиальной пластинки крыловидного отростка* (*lamina medialis processus pterygoidei*), расположенные в области *крючка крыловидного отростка* (*hamulus pterygoideus*), появляются на 3-м месяце внутриутробного развития, распространяются по направлению от каудального к головному концу и образуют внутреннюю пластинку и *слазалищный отросток* (*processus vaginalis*); 2 ядра окостенения для задней поверхности *сонной борозды* (*sulcus caroticus*) и *язычка основной кости* (*lingula sphenoidalis*) появляются в начале 4-го внутриутробного месяца. После сращения с телом основной кости они принимают участие в образовании больших крыльев. Пластинки крыловидного отростка срастаются между собой к концу 5-го месяца внутриутробного развития. К концу 3-го месяца внутриутробного развития наружная пластинка крыловидного отростка частично сращена с большим крылом, а на ее задней поверхности появляется первичное *овальное отверстие*. Поверхность, заключенная между наружной пластинкой крыловидного отростка, большим крылом, чешуей височной кости и основанием затылочной кости, велика и заполнена перепонкой. В течение 4-го месяца внутриутробного развития у основания наружной пластинки крыловидного отростка начинает образовываться костный столбик, направленный кнаружи и кзади, разделяющий овальную вырезку на 2 части: переднюю — *постоянное овальное отверстие* (*foramen ovale*) и заднюю — *остистое отверстие* (*foramen lacerum*). На 5-м месяце внутриутробного развития круглое и овальное отверстия окончательно сформированы. Внутренняя пластинка крыловидного отростка срастается с большим крылом в течение 6 — 7-го внутриутробных месяцев, а это последнее, в свою очередь, срастается с телом основной кости на первом месяце жизни. Гребешок основной кости появляется при развитии и проникновении основания основной кости в хрящевую носовую пластинку хрящевого черепа. По сторонам этой перегородки развивается сошник, охватывающий заднюю половину гребешка. Вырезка, которая у новорожденного и у ребенка находится сзади клюва основной кости, соответствует точкам сращения ядер окостенения основания основной кости; это сращение происходит в наклонной плоскости в передне-каудальном направлении. Раковина основной кости появляется в течение 4—6-го месяца внутриутробного развития посредством 2—3 ядер окостенения, сливающихся к моменту рождения. Сращение



с телом основной кости происходит по достижении ребенком 10-летнего возраста.

**Пазуха основной кости** (*sinus sphenoidalis*) у новорожденного — простое впячивание слизистой оболочки носовой полости, начинающееся от ее верхней-задней части и направляющееся вниз и кзади. Она не имеет сообщения ни с хрящом основной кости, ни с основной костью. Отверстие основной пазухи (*apertura sinus sphenoidalis*), сначала овальное, а затем в форме расщепления, имеет следующие размеры: в возрасте 6 лет —  $1/1,5$  мм, 8 лет —  $4/2$  мм, 12 лет —  $3,5/2$  мм. Расстояние между пазухой и передней носовой остью (*spina nasalis anterior*), имеющее практическое значение, составляет 25 мм у новорожденного, 45 мм у 3-летнего ребенка, 50 мм у 12-летнего и 60—70 мм у взрослого. Впячивание, которое у новорожденного составляет 2,3 мм в высоту (варьирует от 1 до 4 мм),  $2,4$  мм в длину (варьирует от 1,6 до 4 мм) и 2 мм в ширину, растет, проникая в раковину основной кости, резорбция которой начинается в 4 года; от 8 до 10 лет пазуха достигает тела основной кости. В возрасте 11 лет впячивание проникает в основную кость и распространяется кзади таким образом, что к 12—15 годам может достигать места хрящевого сращения между затылочной и основной костями (рис. 30). Перегородка, разделяющая пазухи, отклонена и неполная в 90% случаев. На графике XXIX показаны в миллиметрах размеры пазухи от рождения и до взрослого состояния.

Отмечается значительное увеличение передне-заднего диаметра, самого большого из диаметров.

**Височная кость** (*os temporale*) новорожденного состоит из 3-х частей, не сращенных между собой; это — *чешуя височной кости* (*pars squamosa*), *пирамида*, или *каменистая часть* (*pars petrosa*), и *барабанная часть* (*pars tympanica*) (рис. 31). Между этими костями имеются видимые щели как на внутренней, так и на наружной поверхности черепа. Между пирамидой и барабанной костью существует неправильной формы щель — *каменисто-барабанная* (*fissura petrotympanica*), а между пирамидой и чешуей — *каменисто-чешуйчатая щель* (*fissura petrosquamosa*), идущая в косом передне-медиальном направлении. *Наружный слуховой проход* (*meatus acusticus externus*) отсутствует, будучи заменен простым расщеплением в форме воронки, расположенным снаружи от барабанной перепонки (*membrana tympani*) и наполненным назальным веществом. Длина его верхней стенки составляет 15 мм, нижней — 19—20 мм.

**Барабанная кость** представлена в виде костного кольца (*anulus tympanicus*), неполного, открытого краниально и расположенного латерально от пирамиды под чешуей височной кости. Она скреплена с чешуей большой и малой барабанными осями (*spina tympanica minor* и *major*), между которыми находится барабанная вырезка (*Ricinus*). На медиальной стороне кольца расположена *барабанная борозда* (*sulcus tympanicus*) — место прикрепления барабанной перепонки. В процессе



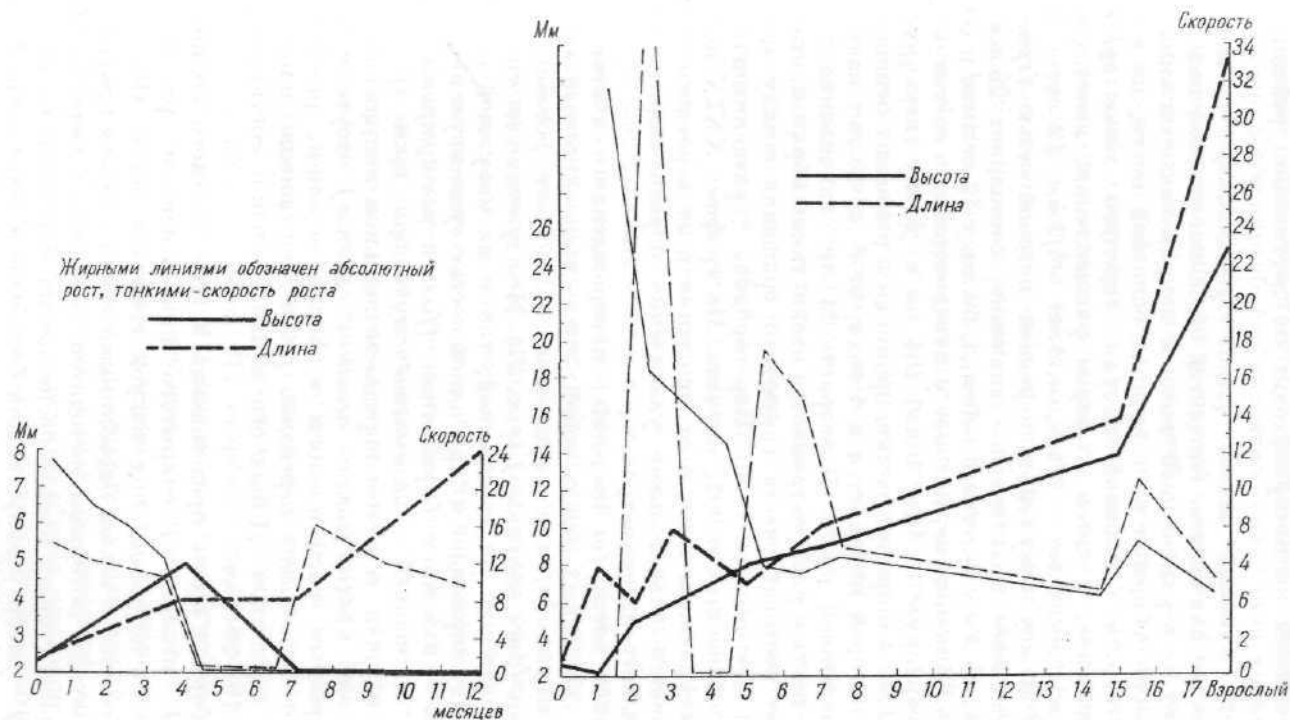


График XXIX. Скорость роста пазухи основной кости:  
Слева — на первом году жизни; справа — от рождения до взрослого состояния.

развитии костное кольцо удлиняется медиально и латерально, образуя вогнутый краинально желоб, стороны которого образуют переднюю, нижнюю и заднюю стенки наружного слухового прохода (рис. 32). Нижняя сторона горизонтальной части чешуи образует верхнюю стенку наружного слухового прохода. Между передним краем желоба и чешуей расположена барабанно-чешуйчатая щель (*fissura tympanosquamosa*).

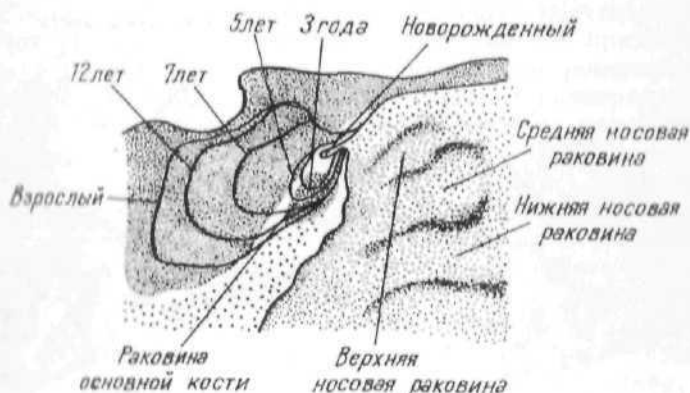


Рис. 30. Развитие пазука основной кости (Torrighiani).

Задний край желоба принимает участие в образовании двух щелей: медиальной, расположенной между сосцевидным отростком и желобом, — барабанно-сосцевидная щель (*fissura tympanomastoidea*), и латеральной, между желобом и пирамидой, — каменисто-барабанная щель (*fissura petrotympanica*). Медиальный край барабанного желоба образует на нижней поверхности пирамиды тубарный отросток, который становится нижней стенкой костной слуховой трубы (*pars ossea tubae auditivae*). Наружный слуховой проход, образующийся за счет развития барабанного кольца, чешуи и сосцевидного отростка, к 6 годам достигает окончательной формы и размеров. В двухмесячном возрасте его длина составляет 17 мм и ширина 13 мм; в 6 месяцев — 19 и 14 мм; в 1 год — 20 и 15 мм; в 2 года — 22 и 16 мм; в 5 лет — 23 и 16 мм; в 6 лет — 24 и 17 мм. Его передняя стенка открыта у новорожденного, у 3-летнего ребенка отверстие имеет овальную форму, у 4-летнего размеры отверстия: 2—7 мм поперечный и 1—2 мм продольный. До достижения ребенком 5-летнего возраста оно закрывается, но иногда (в 10% случаев) может оставаться открытым и у взрослого.

Чешуя ко времени появления гладкая, верхний ее край составляет прямую линию. Участки чешуи, расположенные сверху и кзади от барабанного кольца, направляются каудально и медиально, образуя переднюю треть сосцевидного отростка (*processus mastoideus*) и гори-

горизонтальный сегмент чешуи, или подвисочную область. В месте перехода вертикальной части в горизонтальную краниально от наружного слухового отверстия (*porus acusticus externus*) расположены ямка над наружным слуховым проходом и остистая над проходом (*spina suprameatum*), развитые слабо к моменту рождения. Латеральный конец пирамиды развивается каудально и кзади и образует две задние трети

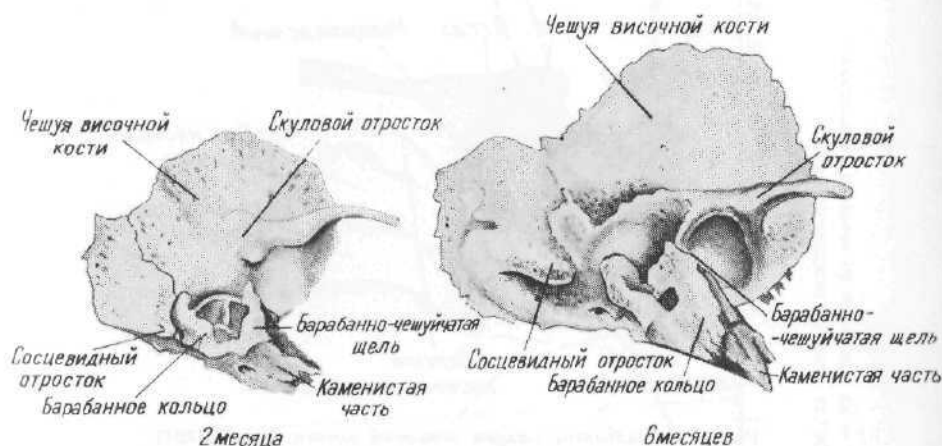

Рис. 31. Височная кость в различном возрасте.

сосцевидного отростка. Сосцевидный отросток после рождения ребенка развивается в тесной связи с действием грудино-ключично-сосковой мышцы (*m. sternocleidomastoideus*) и пневматизируется в 3 этапа: от 0 до 1 года появляются барабанное впячивание и пространство преддверия; на втором, от 2 до 3 лет, образуются ячейки сосцевидного отростка; на третьем этапе, после 3-летнего возраста, окончательно устанавливается их количество и форма. Первые ячейки появляются на уровне входа в пещеру барабанной полости (*antrum mastoideum aditus ad antrum*), распространяются краниально, медиально и кзади от задней черепной ямки (*fossa cranii posterior*). Другие развиваются на уровне барабанного синуса (*sinus tympani*), направляются к верхушке сосцевидного отростка, кзади от канала лицевого нерва (*canalis facialis*) и сливаются с первыми. Другая серия ячеек появляется на уровне барабанной полости, распространяется под лабиринтом и вокруг слуховой трубы. В возрасте 5—6 лет заканчивается пневматизация сосцевидного отростка. Передний сегмент каменисто-чешуйчатой щели исчезает в результате сращения чешуи с пирамидой, в то время как задний сегмент становится чешуйчато-сосцевидным швом (*sutura squamomastoidea*).

Каменная часть (пирамида) височной кости. Нижняя поверхность пирамиды (*facies inferior partis petrosae*) почти гладкая, ввиду отсутствия

наружного слухового прохода и *шиловидного отростка* (*processus styloideus*), который является самостоятельной костью черепа, образовавшейся из скелета II жаберной дуги. На его месте видно углубление, расположенное между барабанным кольцом и *шиловидно-сосцевидным отверстием* (*foramen stylomastoideum*). *Ямка нижней челюсти* (*fossa mandibularis*), почти гладкая, начинает углубляться и округляется и по достижении ребенком шестилетнего возраста принимает форму как у взрослого (рис. 32). *Суставной бугорок* (*tuberculum articulare*), недавнее приобретение человека (отсутствует у антропидного человека, а у примитивного чуть намечается), появляется через 7—8 месяцев после рождения в связи с пережевыванием твердой пищи, увеличивается в размерах и принимает окончательную форму одновременно с появлением постоянных зубов. *Нижний суставной бугорок*, существующий при рождении, остается в течение нескольких лет, затем исчезает, не являясь постоянным образованием. На *задней поверхности пирамиды* (*facies posterior partis petrosae*) находится *внутренний слуховой проход* (*meatus acusticus internus*), узкий и глубокий—4 мм (6 мм у взрослого). *Подполукружная ямка* (*fossa subarcuata*) у плода и новорожденного глубока, ее дно достигает медиальной стенки сосцевидного преддверия. Она покрыта твердой мозговой оболочкой. В процессе роста подполукружная ямка суживается и удлиняется, превращаясь в *каменисто-сосцевидный канал*, встречающийся иногда и у взрослого. В этом случае он соединяет через лабиринт шею сосцевидного отростка с полостью черепа. Его траектория длиной 6—10 мм пересекает петлю *переднего полукружного канальца* (*canalis semicircularis anterior*), вблизи от его задней ветви, костной ножки (*crura osseum simplex*), образуя возможный путь для перехода инфекции из барабанной полости к мозговым оболочкам, верхней каменистой пазухе и мозжечку. Этот канал содержит вены и продолжение твердой мозговой оболочки. Постоянным образованием у плода и редким у взрослого является *каменисто-чешуйчатый каналец* (водопровод *Verga*). Он возникает из заднего сегмента каменисто-чешуйчатой щели, направляется вперед к области над слуховым проходом и открывается на поверхности через *временное отверстие Otto*, или *временное отверстие* (*Luachka*). Каменисто-чешуйчатый каналец может также открываться в борозду *S-образной пазухи* (*sulcus sinus sigmoidei*) или в латеральную часть каменисто-барабанной щели (*Glaser*). Через этот канал проходит каменисто-чешуйчатая пазуха, которая вне полости черепа превращается в *поверхностные височные вены* (*vv. temporales superficiales*). Борозда *S-образной пазухи* не имеет гладких краев, продолжаясь непосредственно в *временную ямку* (*fossa jugularis*), которая в этом времени еще мала. После рождения борозда углубляется, а временная ямка принимает окончательную форму на девятом месяце жизни. У новорожденного линия, соединяющая *сосцевидную вырезку* (*incisura mastoidea*) с верхушкой шиловидного отростка, проходит вперед борозды пазухи, а не сзади нее, как это имеет место у взрослого.

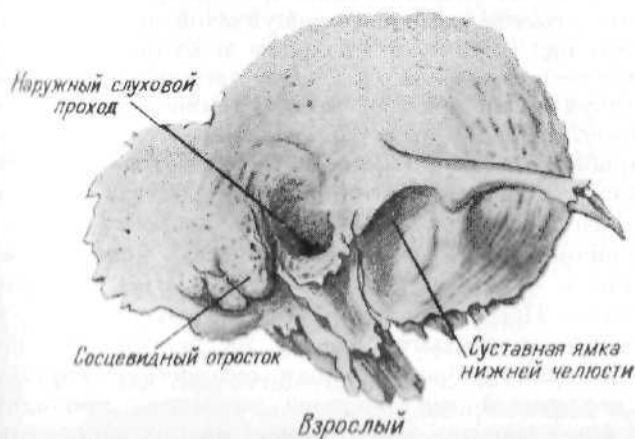
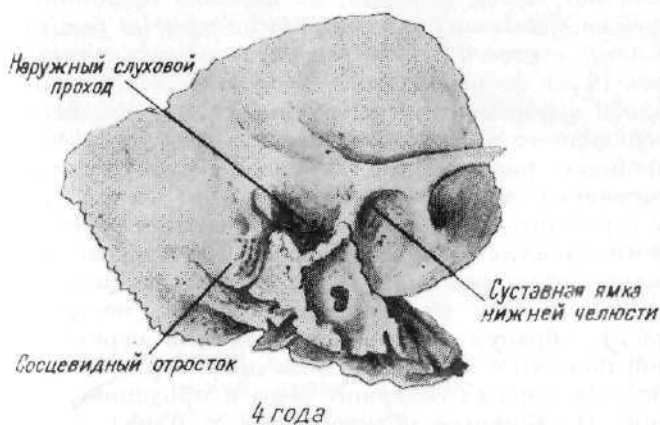
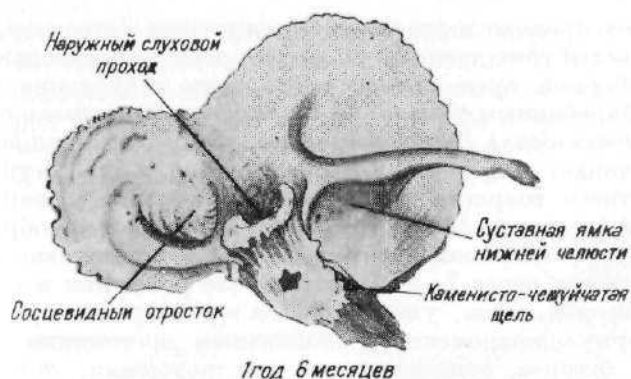


Рис. 32. Височная кость в различном возрасте.

В толще пирамиды расположены полости среднего уха (*cavum tympani*), внутреннего уха (костный лабиринт) и канал лицевого нерва (который на уровне колена неполный и закрывается после рождения). Полости уха поворожденного имеют окончательную форму и величину. На уровне барабанной полости отмечается, что *нижняя стенка* (яремная часть — *paries jugularis*) очень тонка и иногда неполная, а *передняя стенка* (сонная стенка — *paries caroticus*) отсутствует. Между барабанной полостью и *луковицей верхней яремной вены* (*bulbus v. jugularis superior*), а также между полостью и *внутренней сонной артерией* (*a. carotis interna*) имеется только слизистая оболочка, а, значит, другая возможность передачи инфекции в барабанную полость. На *задней стенке* (сосцевидной — *paries mastoideus*) замечен вход в *пещеру барабанной полости*, который у ребенка расположен под крышей барабанной полости (*tegmen tympani*), т.е. выше, чем у взрослого. Расстояние от пещеры барабанной полости до поверхности кости очень мало.

Хрящевая капсула, окружающая перепончатый лабиринт, имеет 2 части: переднюю, расположенную вокруг *раковины* (*cochlea*), и заднюю — вокруг *пузырька* (*utricleus*), *мешочка* (*sacculus*) и *полукружных каналов* (*ductus semicircularis*). Замещение хрящевой капсулы костной (*labyrinthus osseus*) происходит при посредстве многих *ядер окостенения* (рис. 33):

а) *Ядро окостенения улитки и канальцев* очень обширное, возникает при слиянии двух ядер: 1) *ядра окостенения мыса* (*promontorium*), которое окружает *окно улитки* (*fenestra cochleae*), распространяясь к *преддверью* (*vestibulum*) и *ампуле заднего полукружного канала* (*ampulla ossea posterior*); 2) *основного ядра окостенения улитки*, которое, в свою очередь, образовано за счет быстрого слияния 4 более мелких ядер окостенения: 1) *переднего ядра улитки*, предназначенного для *верхушки улитки*; 2) *заднего ядра улитки*, предназначенного для *основания улитки* и *внутреннего слухового прохода*; 3) *верхнего ядра окостенения улитки* для *краниальной части улитки*; 4) *нижнего ядра окостенения улитки* для *первого завитка улитки*. В итоге, ядро улитки и полукружных канальцев образует *мыс* (*promontorium*), *задний полукружный канал* (*canal semicircularis posterior*), *часть костной улитки* и *внутренний слуховой проход*.

б) *Переднее ядро окостенения полукружного канала*, расположенное краниально от *окна преддверия* (*fenestra vestibuli*), образует *преддверие* с *ампулами переднего и латерального полукружных каналов* (*ampulla anterior* и *lateralis*), *канал лицевого нерва на уровне колена* (*geniculum canalis facialis*) и *краниальную часть мыса*. К этому ядру окостенения быстро присоединяется *точка окостенения*, на которой образуется *крыша барабанной полости*.

в) *Заднее ядро окостенения канальцев*, расположенное на уровне *заднего отверстия водопровода преддверия* (*aqueductus vestibuli*), обра-



ет общую часть переднего и заднего полукружных каналов (*crura semicircularia*) и соседних областей.

г) Сосцевидное ядро предназначено для сосцевидной части.

д) Непостоянные ядра (2): одно в области вдавления тройничного нерва (*impressio trigemini*) образует кость над улиткой, сливающуюся

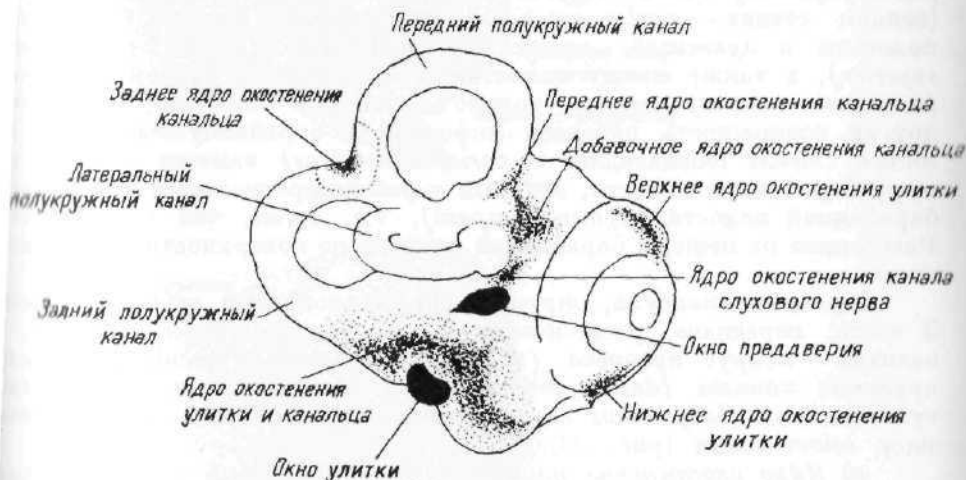


Рис. 33. Окостенение капсулы лабиринта.

с улиткой, второе, надпокрышечное ядро окостенения, сливается с крышей барабанной полости.

Окостенение капсулы лабиринта почти полностью заканчивается к 6-му месяцу внутриутробного развития. К моменту рождения она имеет постоянные форму и размеры и больше не растет; единственный имеющий место процесс — это утолщение костной капсулы за счет ее внутренней поверхности. Костные пластинки, появившиеся вновь, располагаются равномерно на уровне раковины и неравномерно на уровне преддверия.

Шиловидный отросток развивается в задней части хряща *Reichert*. Процесс окостенения имеет краниально-каудальное направление и начинается после рождения из двух ядер окостенения: одного, хорошо заметного через несколько дней после рождения, и другого, каудального, появляющегося в возрасте около 4 лет. Краниальное ядро окостенения быстро соединяется с пирамидой, каудальное присоединяется к нему несколько позднее. Процесс окостенения височной кости заканчивается к 6 годам, когда височная кость принимает окончательную форму.

Теменная кость (*os parietale*). У новорожденного верхняя и нижняя теменные линии (*linia temporalis superior* и *inferior*) отсутствуют. Они по-



являются у ребенка в возрасте 12—15 лет. Окостенение теменной кости, которая является перепончатой, происходит за счет двух ядер окостенения, расположенных в области теменного бугра (*tuber parietalis*). Они появляются к концу второго месяца внутриутробного развития, быстро сливаются и затем развиваются вместе. Процесс окостенения происходит неоднородно, на рентгенограмме видны лакуны, которые можно принять за переломы. Иногда ядра окостенения развиваются отдельно, образуя двойную теменную кость, в которой обе части расположены одна под другой и скреплены транс-теменным швом, параллельным продольному шву. У новорожденного этот шов может быть местом теменного родничка.

**Лобная кость** (*os frontale*) развивается по типу перепончатых костей, за исключением носового гребешка (*spinanasalis*), который является замещенной костью (рис. 34). Первичные два

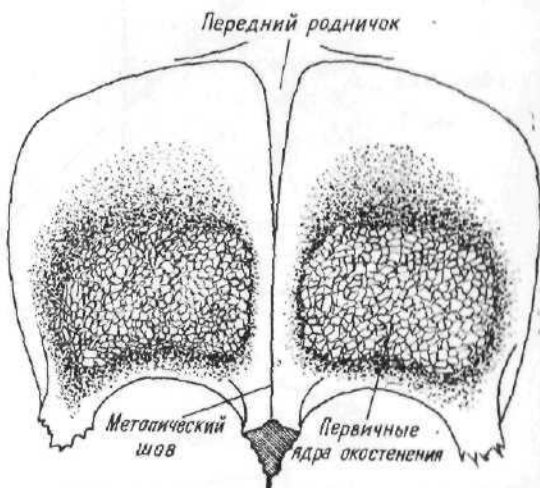


Рис. 34. Окостенение лобной кости.  
Заптриховано пространство хрящевое проихондрия.

ядра окостенения, появляющиеся к концу второго внутриутробного месяца, расположены на уровне надглазничного края (*margos supraorbitalis*). Каждое из них образует половину лобной кости, состоящую из двух составных частей: вертикальной — чешуя лобной кости (*squama frontalis*) и горизонтальной (глазничная часть — *pars orbitalis*). Обе половины сближаются по средней линии, образуя лобный шов (*sutura metopica*), выраженный на втором месяце после рождения. Краниально от него расположен передний родничок. Процесс сращения двух половин начинается на шестом месяце жизни в средней области шва, распространяется краниально и каудально, заканчиваясь к концу 3-го года жизни. Шов исчезает по достижении ребенком 7—8-летнего возраста. Вторичные ядра окостенения появляются после рождения по обе стороны средне-продольной плоскости в толще хрящевой носовой перегородки (*septum nasi*). Окостенение этой перегородки дает перпендикулярную пластинку решетчатой кости и носовой гребешок лобной кости.

**Лобные пазухи** (*sinus frontalis*) образуются посредством рассасывания кости в результате поступления в лобную кость передних ячеек решетчатой кости (*cellulae anteriores*). У недоношенного ребенка

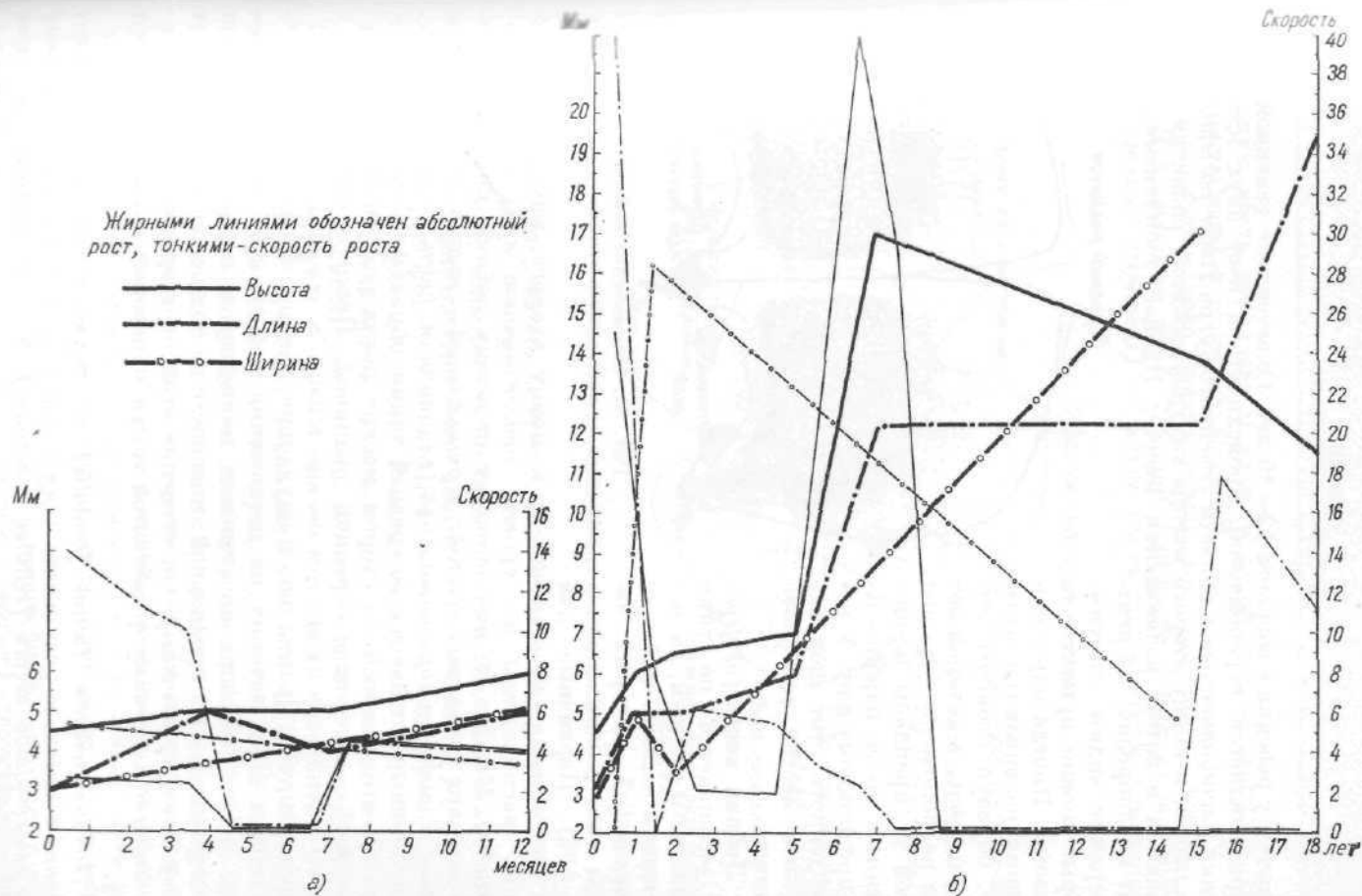


График XXX. Скорость роста лобной пазухи:  
а — на первом году жизни; б — от 0 до 18 лет.

имеется только основание пазухи величиной 4 мм. У новорожденного заметно лобное впячивание высотой 4 мм, длиной 3,5 мм и шириной 2 мм, от которого отходят 3—4 лобные ячейки. К концу 4-го года впячивание имеет величину горошины и форму бутылочки с горлышком, направленным к среднему носовому ходу. В 7—8 лет его величина доходит до величины лесного орешка, а в 9—11 лет составляет 50% окончательной величины (рис. 35). В 12—14 лет устанавливается форма четырехгранника, остающаяся постоянной. Перегородка, разделяющая две лобные пазухи у новорожденного, толста—9,6 мм, затем она утончается, достигая 2,4 мм в 12—15 лет, а у взрослого — это простая костная пластинка. Увеличение пазухи в крайнем направлении одинаково. По достижении ребенком 3-летнего возраста верхняя граница пазухи расположена на расстоянии 3,8 мм от антропометрической точки *nasion*. До 15-летнего возраста расстояние увеличивается на 1,5 мм ежегодно. С этого времени скорость роста становится замедленной до 25 лет, когда рост заканчивается. График XXX (а, б) показывает увеличение лобной пазухи до 18-летнего возраста.

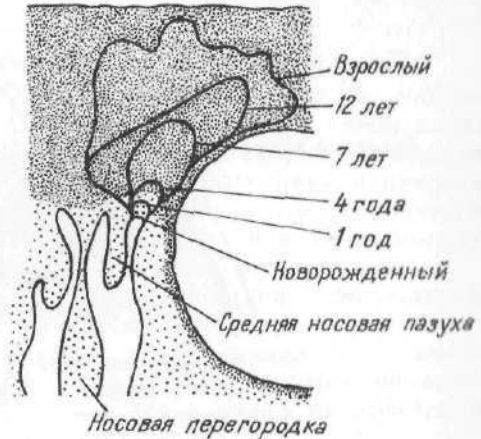

Рис. 35. Развитие лобной пазухи (Tortigiani).

**Решетчатая кость** (*os ethmoidale*) развивается по форме хрящевой носовой капсулы. На 4-м месяце внутриутробного развития появляется по одному ядру окостенения для каждой *средней носовой раковины* (*concha nasalis media*), на 5-м месяце — для каждой *верхней носовой раковины* (*concha nasalis superior*), а при рождении — 2 ядра окостенения для *решетчатой пластинки* (*lamina cribrosa*). *Петуший гребешок* (*crista galli*) развивается из 1 или 2 ядер окостенения, появляющихся на втором году жизни у основания гребешка, или посредством избыточного окостенения решетчатой пластинки. Слияние этих двух ядер окостенения происходит в 3—4-летнем возрасте. *Перпендикулярная пластинка* (*lamina perpendicularis*) хрящевая при рождении, часто проходит процесс окостенения в возрасте от 6 до 8 лет, когда она по длине достигает уровня *нижней носовой раковины* (*concha nasalis inferior*), а ранее — к 4 годам. *Глазничная пластинка* (*lamina orbitalis*) хрящевая в момент рождения, претерпевает процесс окостенения за счет двух ядер окостенения, появляющихся в 6-месячном возрасте. Ее сращение с решетчатой пластинкой происходит по достижении ребенком 8 месяцев.

**Решетчатые клетки (ячейки) (*sinus ethmoidales*)**, существующие при рождении в форме 3—4 передних ячеек, появляются как отростки слизистой оболочки носа (рис. 36). Одна из наиболее крупных ячеек (*bullae ethmoidalis*) и клетки воронки (*infundibulum ethmoidale*) делятся, увеличивая количество клеток. Последние направляются к **верхнему носовому ходу (*meatus nasi superior*)** и к **добавочному (*suprem*)**

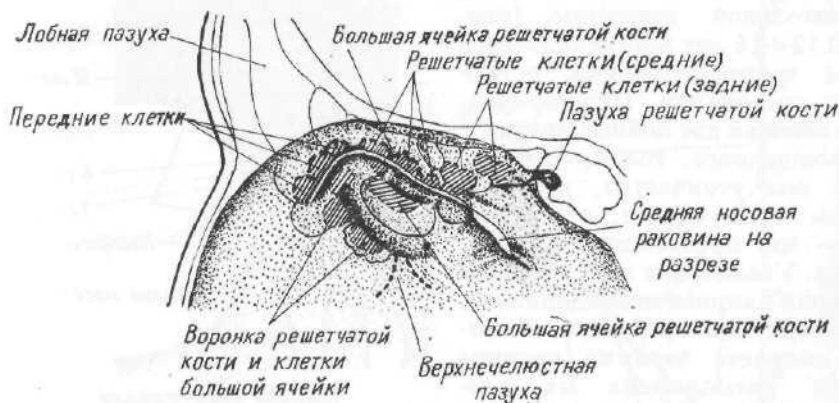


Рис. 36. Развитие лабиринта решетчатой кости.

в случае, если он существует. Вначале клетки имеют круглую форму и отделены друг от друга костными перекладинами. Средние клетки (*cellulae mediae*) достигают решетчатой кости на третьем году жизни, проникая глубоко в кость между передними и задними клетками (*cellulae posteriores*). Ввиду большого количества клеток и ограниченного пространства их форма изменяется, так что в 7 лет они высокие и сплюснутые. Окончательная форма устанавливается по достижении ребенком 12—14-летнего возраста.

**Нижняя носовая раковина (*concha nasalis inferior*)** развивается на хрящевом остова с помощью единственного ядра окостенения, появляющегося на четвертом месяце жизни.

**Слезная кость (*os lacrimale*)** перепончатая, развивается из ядра окостенения, появляющегося в начале 3-го месяца внутриутробного развития.

**Носовая кость (*os nasale*)** перепончатая, развивается из ядра окостенения, появляющегося на третьем внутриутробном месяце.

**Сошник (*vomer*)** имеет два ядра окостенения, появляющиеся на латеральных поверхностях хрящевой носовой перегородки в течение второго месяца внутриутробного развития. Они образуют две продольные костные пластинки, расположенные около средней линии, — **пластинки сошника**, которые в течение третьего внутриутробного месяца

сливаются между собой с каудальной стороны от хрящевой перегородки (рис. 39). Последняя рассасывается по мере срастания пластинок сошника в краниальном направлении и через некоторое время после рождения исчезает. Борозды, существующие по верхнему и нижнему краю сошника у взрослого, указывают на двойное происхождение сошника.

#### КОСТИ ЛИЦЕВОГО СКЕЛЕТА (OSSA FACIEI)

**Верхнечелюстная кость (maxilla)** определяет форму и соотношение подглазничной области, которая у поворожденного очень мала. Выступы верхних молочных зубов велики и заметны спереди, придавая вид прогнатизма верхней челюсти. Между этими выступами и нижним краем глазницы расположена борозда, через которую проходят ветви подглазничного нерва. Борозда начинает уменьшаться к 14-му месяцу жизни и исчезает по достижении ребенком 2-летнего возраста.

У плода верхнечелюстная кость характеризуется отсутствием *верхнечелюстного бугра (tuber maxillae)* и тем, что *альвеолярная дуга (arcus alveolaris)* развита слабо. Вначале альвеолярная дуга имеет форму широкого желоба с тонкой медиальной стенкой и толстой латеральной. Закрытие желоба и превращение его в канал начинается в передней области, а затем процессе переходит кзади.

*Междунючковые перегородки (septa interalveolares)*, разделяющие *луночки зубов (alveoli dentalis)*, развиваются по мере того, как появляются зубные сосочки. В каждой луночке находится почка *перемennого зуба (dentes decidui)* и соответствующего *постоянного (dentes permanenti)*, а затем почка

постоянного зуба образует собственную луночку, расположенную краниальнее и впереди, чем альвеола *перемennого зуба*. Сосочки *постоянных клыков* расположены в высоком положении в толще латеральной стенки верхнечелюстной пазухи, ниже и медиальнее *подглазничной борозды (sulcus infraorbitalis)*. Ко времени рождения на альвеолярной дуге расположены луночки молочных *резцов (dentes incisivi)*, *клыков (dentes canini)*, *больших коренных зубов (dentes molares)* и постоянного первого большого коренного зуба (рис. 37). Междунючковая перегородка, разделяющая последние коренные зубы, появляется после рождения. Второй и третий большие коренные зубы имеют зубные

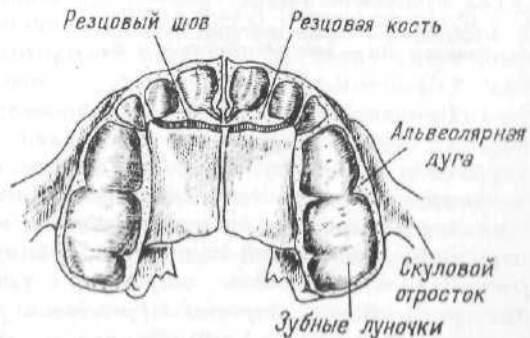


Рис. 37. Верхнечелюстная кость новорожденного (вид стороны, обращенной к ротовой полости).

постоянного первого большого коренного зуба (рис. 37). Междунючковая перегородка, разделяющая последние коренные зубы, появляется после рождения. Второй и третий большие коренные зубы имеют зубные

ючки, расположенные в толще верхнечелюстной бугристости краниально и изади от луночки постоянного первого большого коренного зуба. Восьмая луночка, предназначенная для зуба мудрости (*dens serotinus*), появляется одновременно с процессом окостенения его почки по достижении ребенком 6-летнего возраста, но становится постоянной в 18—25 лет. После рождения альвеолярная дуга претерпевает изме-

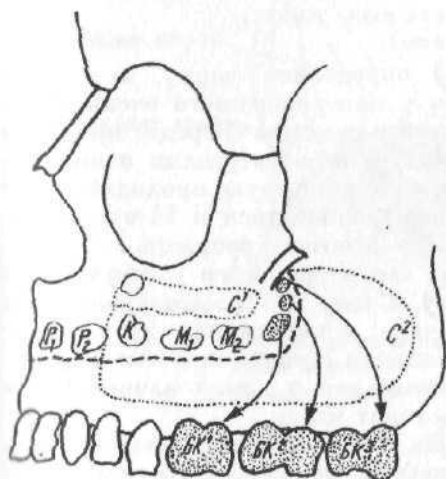


Рис. 38. Удлинение альвеолярной дуги в период прорезывания постоянных зубов. Положение зубов по отношению к верхнечелюстной паухе.

$C^1$  —  $C^2$  — синус (пауза);  $P_1$  —  $P_2$  — резцы;  $K$  — клыки;  $M$  — малые коренные зубы (непостоянные);  $BK$  — большие коренные зубы.

нения, связанные с прорезыванием зубов (рис. 38): дуга удлиняется, а верхнечелюстной бугор начинает регрессировать. У новорожденного альвеолярная дуга имеет 35 мм, у взрослого — 58 мм. Все части альвеолярной дуги удлиняются, за исключением отдела малых коренных зубов, который уменьшается. Приводим увеличение по отделам: отдел резцов и клыков увеличивается от 15,5 мм у новорожденного до 21 мм у взрослого, отдел молочных больших коренных зубов (малых коренных постоянных) от 15 мм снижается до 12 мм, отдел постоянных больших коренных зубов от 5 мм увеличивается до 25 мм. В возрасте от 2 до 2 1/2 лет на своде твердого нёба (*palatum durum*), в области, расположенной изади от резцов, иногда существует отверстие канала, который доходит до луночки постоянного резца.

Верхнечелюстная кость развивается по типу перепончатых костей из двух ядер окостенения, появляющихся в течение второго внутриутробного месяца (рис. 39). а) Заднее ядро окостенения, или верхнечелюстное ядро, расположенное в латеральной носовой почке под глазным пузырьком, распространяется во все стороны, за исключением передней, образующей заднюю половину лобного отростка (*processus frontalis*) и скулового отростка (*processus zygomaticus*), задние две трети нёбного отростка (*processus palatinus*), глазничную поверхность (*facies orbitalis*). б) Через две недели появляется передне-верхнечелюстное ядро окостенения, или внутричелюстное, которое образует переднюю половину нёбного отростка под сошником. Эти два ядра окостенения быстро сливаются, окончательное образование шва происходит до 5-го месяца внутриутробного развития, когда появляется резцовый шов (*sutura incisiva*), распространяющийся от резцового отверстия до луночки клыка, которую он отделяет от луночки латерального



резца. У новорожденного шов виден только с внутренней стороны лобного отростка. В свою очередь, две *резцовые кости* (*os incisivum*) соединяются по средней линии, образуя костный выступ, проникающий в вырезку между двумя верхнечелюстными костями. Между этими тремя костями остается *костный канал* (резцовый канал — *canalis incisivus*). В толще верхнечелюстной кости находится верхнечелюстная полость.

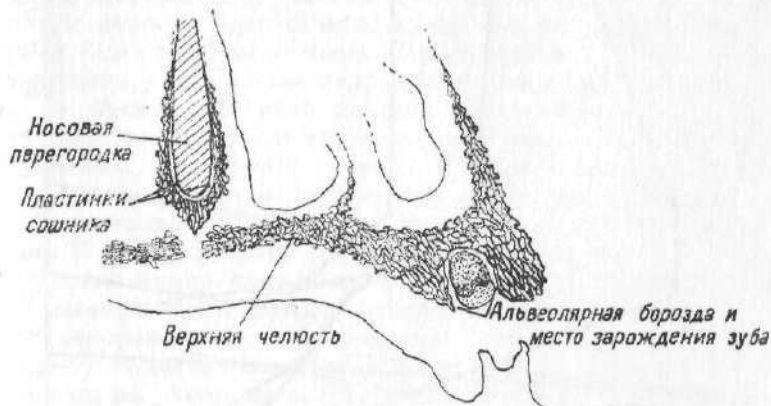


Рис. 39. Окостенение верхней челюсти и носника.

*Пазуха верхнечелюстной кости* (гайморова полость — *sinus maxillaris*) появляется на шестом внутриутробном месяце в форме дна мешка слизистой оболочки носа на уровне среднего носового хода. У новорожденного она развита слабо, располагаясь по продольной и крапнальной плоскости по отношению к нижнему носовому ходу. Спереди она достигает *слезно-носового канала* (*canalis nasolacimalis*) или заходит за него. У новорожденного полость имеет 3 стенки — верхнюю, латеральную и медиальную. Четвертая стенка, существующая у взрослого, у новорожденного выглядит как косой латеральный край, представляющий верхушку пазухи. Отверстия, соединяющие гайморову полость (*hiatus maxillaris*) со средним ходом, выглядят как расщепления, направленные продольно. На втором месяце внутриутробного развития они приобретают овальную удлиненную форму, на седьмом — кругло-овальную, а по достижении ребенком 7-летнего возраста — окончательную круглую. Дополнительное отверстие, не существующее к моменту рождения, появляется к 17—20 годам, при костном рассасывании. Слизистая оболочка полости отделена от костных стенок толстым слоем соединительной ткани. При рождении диаметры полости составляют: вертикальный — 5 мм, продольный — 8 мм, поперечный — 3,5 мм. Дальнейшее развитие полости происходит посредством рассасывания кости. У ребенка она начинает округляться и остается таковой



Скорость роста

— Длина  
— Высота  
— Ширина

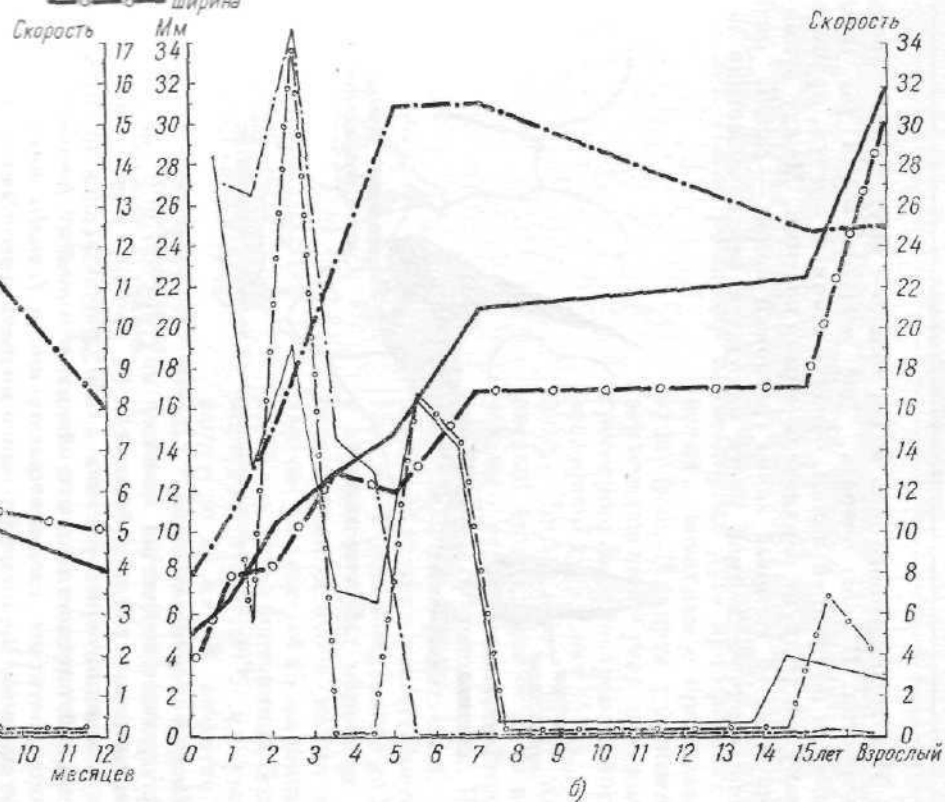
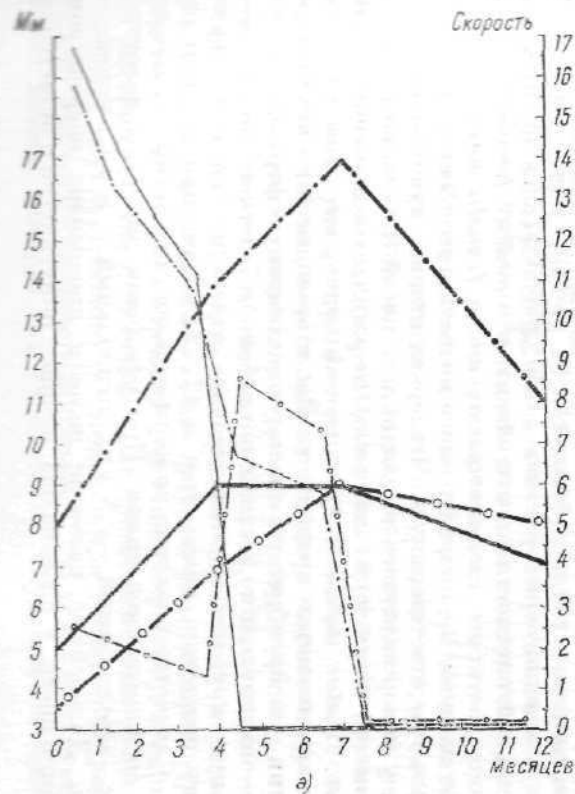


График XXXI. Развитие пазухи верхней челюсти:  
а — на первом году жизни; б — от рождения до взрослого состояния.

до 6—7 лет. Увеличение гайморовой полости происходит особенно впереди и латерально, где кость более губчатая и более легко поддается рассасыванию. На графике XXXI показано развитие гайморовой полости. Передняя стенка (*facies anterior*) верхнечелюстной кости, вогнутая при рождении, становится выпуклой, покрывает слезно-носовый канал и распространяется впереди под *подглазничным каналом* (*canalis infraorbitalis*). В течение второго года жизни задняя часть гайморовой полости расположена каудально по отношению к каналу, в то время как передняя ее часть еще расположена медиально по отношению к каналу. На пятом году жизни канал превзойден латерально и в то же время гайморова полость распространяется и впереди. К 8—9-летнему возрасту верхнечелюстная кость заканчивает процесс пневматизации. Увеличение полости в высоту происходит не за счет костного рассасывания, а посредством получения нижней частью глазницы горизонтального положения, которое вначале было косым и латеральным. К концу второго года жизни нижняя стенка полости располагается ниже прикрепления нижней пазухи и постоянно опускается. В 7 лет она достигает уровня плоскости, проходящей через середину нижнего носового хода, приближаясь к корням зубов, выступающим в гайморову полость. На первом году жизни нижняя стенка полости расположена на расстоянии 4,2 мм от нижней стенки носовой полости, а в результате ежегодного снижения на 0,5 мм она возвращается к 9 годам в одну плоскость с нижней стенкой носовой полости. К 7-летнему возрасту гайморова полость становится четырехугольной, а ее постоянная форма устанавливается к 12—14 годам, после прорезывания больших коренных зубов, затем она увеличивается и кзади (рис. 40). Увеличение в высоту не связано с появлением молочных зубов, поскольку почки молочных зубов отделены от полости толстой стенкой: расстояние между почкой первого большого коренного зуба и полостью составляет 2 мм, а для второго большого коренного зуба — 1,5 мм. Постоянные зубы играют роль в развитии гайморовой полости, поскольку почки, а затем корни находятся вблизи слизистой оболочки полости. Это расположение изменяется с возрастом (рис. 41). В табл. 14 указано расстояние между гайморовой полостью, зубными почками и корнями зубов.

Можно отметить, что в возрасте от 1 до 5 лет гайморова полость граничит с почками постоянных больших коренных зубов, в то время как клыки находятся на расстоянии 1,5 — 4 мм, а малые коренные зубы на еще большем расстоянии от гайморовой полости. Между 5 и 11 годами жизни все почки латеральных зубов, за исключением малых коренных, находятся в непосредственной близости от слизистой оболочки гайморовой полости. Такое расположение имеет место начиная с 4-летнего возраста для первого большого коренного зуба и с 5-летнего — для второго большого коренного зуба. На шестом году жизни второй малый коренной зуб расположен на расстоянии 1 — 2 мм и только к 15—19 годам первый малый коренной зуб приближается к гайморовой полости

Таблица 14

Возраст	Молочные зубы									Постоянные зубы									
	Клык		I большой коренной зуб			II большой коренной зуб			Клык		I малый коренной зуб		II малый коренной зуб		I большой коренной зуб			II большой коренной зуб	
	п	вк	п	кшм	кшд	п	кшм	кшд	п	вк	п	вк	п	вк	п	кшм	кшд	п	вк
Новорожденный	9,5	—	7	—	—	3,0	—	—	—	—	—	—	—	—	1,5	—	—	—	—
4 мес. Г	6,0	—	4	—	—	2,0	—	—	—	—	—	—	—	—	2,5	—	—	—	—
7 мес. Г	5,5	—	2	—	—	1,5	—	—	1,5	—	—	—	—	—	1,5	—	—	—	—
2 года Г	—	6,5	—	9,5	8,0	—	4,0	3,0	2,0	—	—	—	—	—	3,5	—	—	—	—
4 года Ч	—	—	—	—	—	—	—	—	1,5	—	6,5	—	3,0	—	0,5	—	—	—	—
5 лет Ч	—	—	—	—	—	—	—	—	4,0	—	9,0	—	8,0	—	—	—	—	—	—
6 лет Г	—	5,5	—	5,0	6,5	—	5,0	3,0	0,5	3,5	—	—	—	—	0,5	—	—	—	—
6 лет Ч	—	—	—	—	—	—	—	—	+2,5	—	4,0	—	0,5	—	—	—	—	—	—
8 лет Ч	—	—	—	—	—	—	—	—	+1,5	—	4,0	—	+1,0	—	—	—	—	—	—
9 лет Ч	—	10,5	—	14,0	—	—	—	8,5	0,1	—	4,5	—	+	—	—	—	0,5	+	—
10 лет Ч	—	—	—	14,0	12,5	—	10,0	—	+	—	5,0	—	0,5	—	—	—	0,5	+	—
11 лет Г	—	13,5	—	—	—	—	6,5	5,5	0,5	—	—	9,0	1,0	—	—	0,5	3,5	0,5	—
11 лет Ч	—	—	—	—	—	—	—	—	0,5	—	5,5	—	1,5	—	—	—	—	—	—
14 лет Ч	—	—	—	—	—	—	—	—	—	0,5	—	—	—	—	—	—	—	—	—
15 лет Ч	—	—	—	—	—	—	—	—	—	0,5	—	1,5	—	—	+	+	+	—	+
16 лет Ч	—	—	—	—	—	—	—	—	—	6,5	—	—	—	+	+	+	+	—	+
19 лет Ч	—	—	—	—	—	—	—	—	—	0,5	—	1,0	—	0,5	—	0,5	—	—	+

п — почка зуба; вк — верхушка корня; кшм — корень щечно-медиальный; кшд — корень щечно-дистальный; Г — голова; Ч — череп; + — видно в пазухе. Цифры обозначают расстояние в мм.

на расстояние 1 — 1,5 мм. Характерно расположение клыков. В возрасте от 6 до 11 лет они близки к нижней стенке полости, затем располагаются спереди от нее на расстоянии 7,1 мм в среднем. Между носовой полостью и гайморовой в этот период появляется сильный лицевой костный столбик, в котором расположен клык. Это расположение варьирует от случая к случаю. Нёбные отростки верхнечелюстных костей вместе с

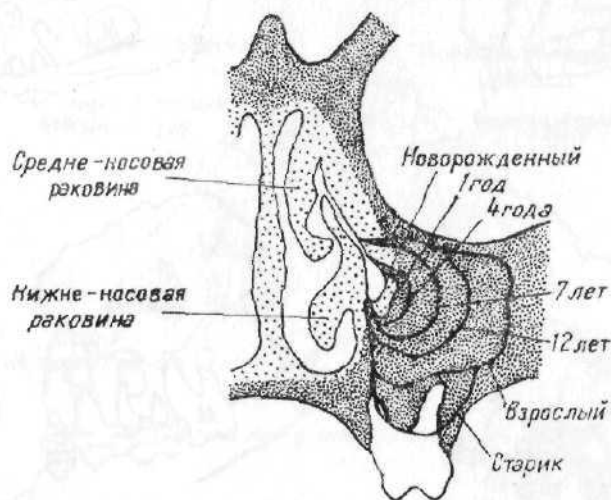


Рис. 40. Развитие полости верхней челюсти (Torrighiani)

горизонтальными пластинками нёбных костей, соединяющиеся на уровне медиального нёбного шва (*sutura palatina mediana*) и поперечного нёбного шва (*sutura palatina transversa*), образуют нёбный свод. У ребенка свод имеет незначительное углубление, а передне-задний и поперечный диаметры почти одинаковы (рис. 42). Позднее, в процессе роста, передне-задний диаметр превосходит поперечный. В редких исключениях можно наблюдать шов, расположенный несколько впереди от резцового, называемый швом Альбрехта (*Albrecht*). Развитие нёбного свода тесно связано с прорезыванием зубов.

**Нёбная кость** (*os palatinum*) перепончатая, претерпевает процесс окостенения с помощью одного ядра окостенения, появляющегося в течение второго месяца внутриутробного развития при соединении двух пластинок. Сначала развивается перпендикулярная пластинка (*lamina perpendicularis*), затем горизонтальная (*lamina horizontalis*), пирамидный отросток (*processus pyramidalis*) и позднее глазничный отросток (*processus orbitalis*) и основной, или клиновидный (*processus sphenoidalis*). У новорожденного передний, задний и поперечный диаметры нёбной

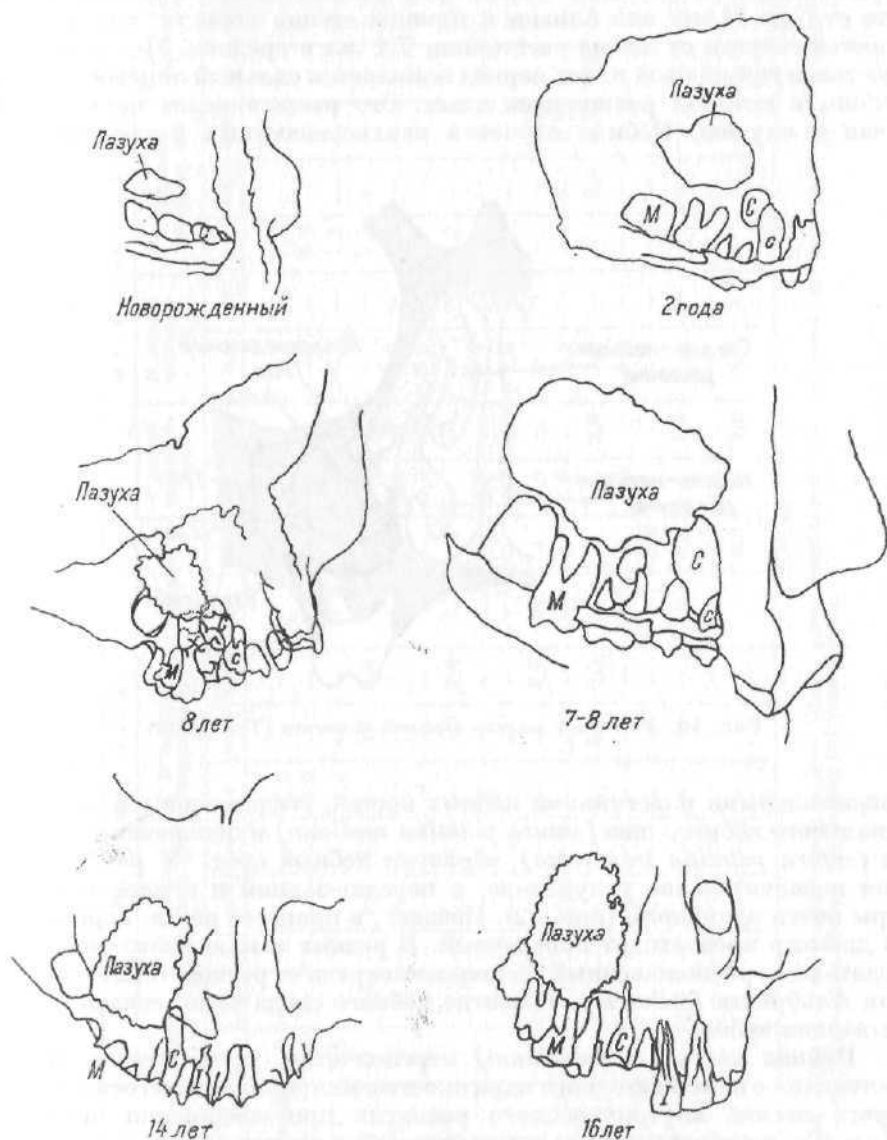


Рис. 41. Расположение корней зубов по отношению к нижней плоскости пазухи верхней челюсти (Runge).

И — центральный резец; с — непостоянный клык; С — постоянный клык; М — первый коренной постоянный зуб.

кости больше, чем вертикальный; быстрый темп развития лица и особенно увеличение высоты носовой полости изменяют форму нёбной кости таким образом, что у взрослого перпендикулярная пластинка больше горизонтальной.

Скуловая кость (*os zygomaticum*) перепончатая; ее ядро окостенения появляется к концу второго месяца внутриутробного развития. Это ядро может состоять из 2 или 3 частей.

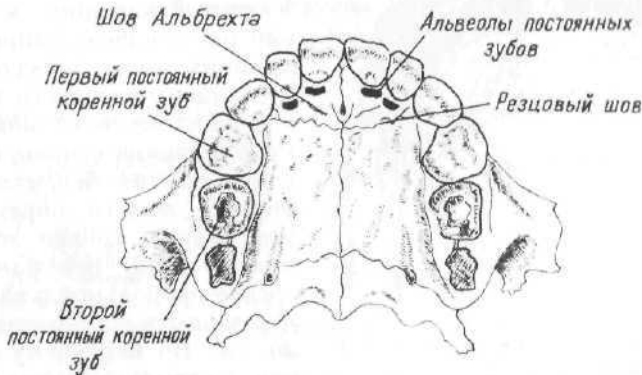


Рис. 42. Нёбный свод у ребенка 2 лет и 6 месяцев.

**Нижняя челюсть (*mandibula*)** у грудного ребенка расположена более кзади, чем верхнечелюстная кость, таким образом, что альвеолярные края соприкасаются только в момент сосания. Длина альвеолярной части (*pars alveolaris*) составляет 35 мм у новорожденного и 58 мм у взрослого. В основном она увеличивается, но как и в случае верхней челюсти, отдел малых коренных зубов уменьшается. Отдел резцов и клыков увеличивается от 13 мм у новорожденного до 18 мм у взрослого; отдел молочных больших коренных зубов и постоянных малых коренных снижается от 17 мм до 14 мм; отдел постоянных больших коренных зубов от 8 мм увеличивается до 35 мм. У новорожденного нижняя челюсть имеет закругленную форму, а не сплюснутую, как у взрослого, ее толщина и ширина больше, и она имеет альвеолярную борозду на уровне второй трети ее длины (рис. 43). Выступы десен на уровне резцов не развиты в такой же степени, как у клыков, так что с обеих сторон средней линии образуется углубление, хорошо обособленное при помощи основания нижнечелюстной кости (*basis mandibulae*), которое выступает вперед. Ветвь нижней челюсти (*ramus mandibulae*) квадратной формы, очень коротка, составляет 35% ее длины (у взрослого 69%); сочленовный отросток (*processus condylaris*) расположен в продолжение альвеолярного края резцового отдела и находится более сзади, чем у взрослого. Ввиду того, что и нижнечелюстная ямка височной кости не глубока, суставной диск перемещается в



продольной и вертикальной бороздах. *Венечный отросток* (*processus gonioideus*) несколько выступает за горизонтальную плоскость, проходящую через альвеолярный край. *Угол нижней челюсти* (*anguli mandibulae*) — тупой, составляет около  $140^\circ - 150^\circ$ , приближаясь по величине углу нижней челюсти беззубого взрослого ( $140^\circ$ ). По латеральной поверхности

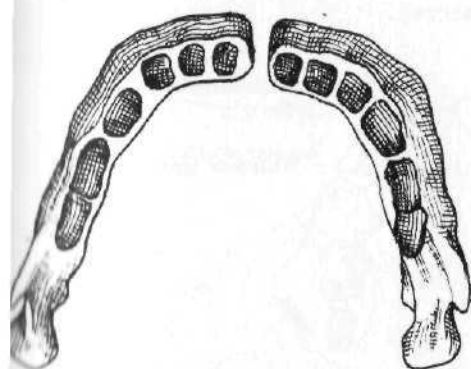


рис. 43. Нижняя челюсть новорожденного. Ее половины еще не срослись.

тела нижней челюсти (*corpus mandibulae*) находится подбородочное отверстие (*foramen mentale*). У новорожденного и у ребенка оно расположено ближе к альвеолярному краю, на уровне клыка, тогда как у взрослого на одинаковом расстоянии от альвеолярного края и нижнего края, или от основания нижней челюсти на уровне первого малого коренного зуба, реже — на уровне второго или между ними. Его расстояние от средне-продольной плоскости нижней челюсти составляет в среднем 25 мм. По переднему краю венечного отростка намечается косая линия (*linea obliqua*) краниально

от которой латеральная поверхность нижней челюсти имеет неровность. Эта неровность возникает ввиду наличия зубных почек. У новорожденного почки постоянных зубов находятся на их постоянных местах. В возрасте 6 лет ребенок имеет 12 действующих зубов: 10 молочных и 2 постоянных больших коренных зуба. Между корнями зубов расположены почки молочных зубов; зубные почки клыков достигают почти до нижнего края кости. В шестилетнем возрасте луночки, как таковые, не существуют, поскольку луночки молочных зубов начинают исчезать, а луночки постоянных еще не появились. Хрящ первой жаберной дуги (хрящ Мекеля — *Meckel*) играет направляющую и поддерживающую роль во время появления и окостенения нижней челюсти. До 5-го месяца внутриутробного развития он исчезает, за исключением сегмента, расположенного на уровне подбородочного возвышения (*protuberantia mentalis*). На этом участке появляется парасимфизарное ядро окостенения. Нижняя челюсть состоит из двух симметричных половин, расположенных по обе стороны от средней линии. Каждая половина имеет 6 ядер окостенения (рис. 44). Основное или каудальное ядро появляется на четвертом месяце внутриутробного развития на уровне средней трети латеральной поверхности хряща Мекеля. Оно развивается, образуя продольную латеральную костную пластинку, очень тонкую, утолщающуюся в каудальной части, которая становится основанием нижнечелюстной кости. Это ядро образует наибольшую часть



ветви нижней челюсти. Развиваясь в каудально-краниальном направлении, каудально соединяясь с латеральной пластинкой, *медиальная пластинка* прерывается между хрящом Мекеля (который остается с медиальной стороны) и *нижним альвеолярным нервом* (*n. alveolaris inferior*), проходящим латерально. Сзади медиальная пластинка рас-

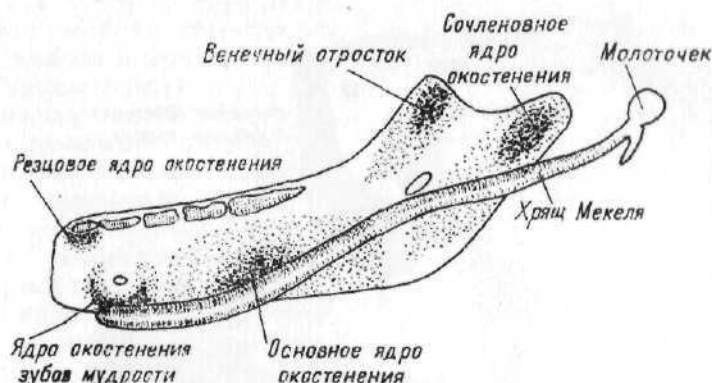


Рис. 44. Окостенение нижней челюсти.

пространяется до *язычка нижней челюсти* (*lingula mandibulae*), который она образует. Между этими двумя пластинками нижней челюсти появляется желоб, открытый краниально (*альвеолярная* или *нижне-челюстная борозда*), в котором расположены *нижне-альвеолярное* *нервно-сосудистое сплетение* и *зубные почки* (рис. 45). Передняя поверхность его представляется в виде широкого отверстия, из которого выходят разветвления *нижнего альвеолярного нерва*. Это отверстие позднее превращается в *подбородочное отверстие*. Сужение его происходит в каудально-краниальном направлении, откуда происходит и *верхне-заднее* направление *подбородочного отверстия*. В период закрытия желоба появляются два соседних, расположенных один под другим канала. Один из них, каудальный — *канал молочных зубов*, или *канал Серреса* (*Serres*), образуется на первом месяце *внутриутробного развития* на дне последней *луночки* вокруг вены. В 8-летнем возрасте он исчезает, но может оставаться и у взрослого в форме канала с двумя отверстиями: задним, расположенным каудально и кзади от *верхнего отверстия канала нижней челюсти*, и вторым, расположенным впереди и каудально от *добавочного подбородочного отверстия* (рис. 46). Другой, краниально расположенный, — *канал нижней челюсти* (*canalis mandibulae*) образуется вокруг *нижне-альвеолярного нервно-сосудистого пучка* (рис. 45). К концу четвертого месяца *внутриутробного развития* начинается *разделение луночковой борозды* при помощи костных пере-

един, расположенных друг против друга в просвете борозды. Первые эти перекладины появляются краниально от подбородочного отверстия, между третьей и четвертой зубными почками, соединяются между собой и образуют первую межлуночковую перегородку. На пятом месяце внутриутробного развития появляются и другие перегородки, расположенные в различном направлении: передние, расположенные

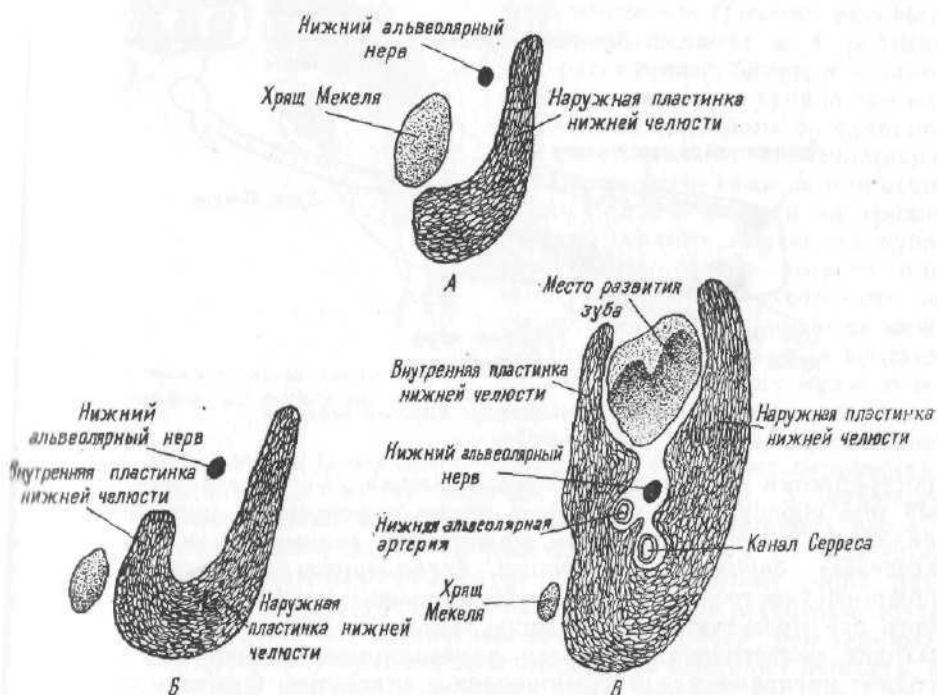


Рис. 45. Образование канала нижней челюсти.

А — развитие наружной пластинки нижней челюсти; Б — развитие внутренней пластинки нижней челюсти; В — образование канала нижней челюсти, луночек и канала Серрега.

продольно; латеральные, направленные поперечно. Эти перегородки преобразуют зубную борозду в канал. На девятом месяце внутриутробного развития перегородки, разделяющие первые 3 луночки, становятся постоянными. К рождению перегородка между пятой и шестой луночками отсутствует, но вскоре она образуется. Зубная борозда разделяется на два отдела: краниальный, луночковый, содержащий зубные почки, и каудальный — канал нижней челюсти. Зубная борозда разделена костными межлуночковыми перегородками (*septa interalveolaria*), ограничивающими 6 зубных луночек. Через год после рождения образуется седьмая луночка, а на 6-м году жизни — восьмая.

После рождения появляются по четыре вторичных ядра окостенения для каждой половины нижней челюсти (рис. 44): а) подбородочное ядро в форме подковы у подбородочного отверстия; б) резцовое ядро окостенения, расположенное по средней линии; в) сочленовное ядро окостенения, появляющееся в хрящевом ядре *шейки нижней челюсти* (*collum mandibulae*); г) венечное ядро окостенения, также появляющееся в хряще и образующее основание венечного отростка. В ядрах, появляющихся в хряще, костная ткань образуется на четвертом месяце жизни. В итоге, способ образования нижней челюсти сложный. Нижняя челюсть является смешанной костью с двойным происхождением: окостенение в соединительнотканной части первой жаберной дуги, окостенение хряща на уровне венечного и сочленовного отростков, частичное окостенение хряща Мекеля в его передней части. К рождению обе половины нижней челюсти соединены между собой фиброзной тканью. Их костное соединение начинается на третьем месяце жизни и оканчивается в 2-летнем возрасте, когда становится окончательным подбородочное сращение. Существуют и непостоянные, добавочные ядра окостенения, образующие подбородочные косточки, каждая величиной с дробинку. Их можно видеть в последний месяц внутриутробного развития и у новорожденного, в количестве от двух до четырех, расположенные в нижней части подбородочного сращения между двумя половинами нижней челюсти. После рождения они срастаются с основной массой и исчезают по достижении ребенком двухлетнего возраста.

**Подъязычная кость** (*os hyoideum*) развивается из вещества второй и третьей жаберной дуги, особенно третьей, которая образует всю кость, за исключением *малых рожек* (*corni minus*). У новорожденного тело подъязычной кости имеет в высоту 7—8 мм, а *большие рожки* (*corni majus*) направлены кзади. Подъязычная кость расположена в горизонтальной плоскости, проходящей через второй шейный позвонок, т.е. в высоком положении. Линия, отходящая от середины основания нижней челюсти, достигает верхнего края подъязычной кости

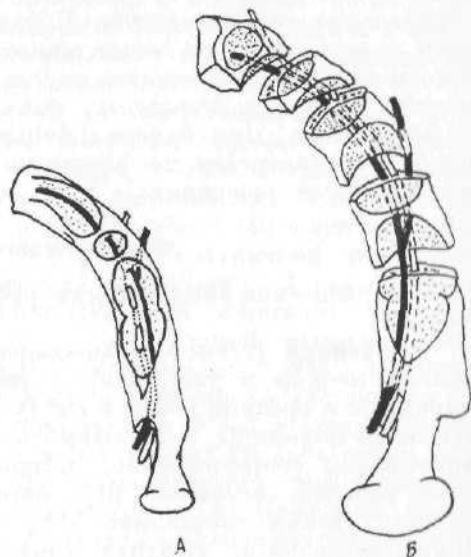


Рис. 46. Соотношения между каналом нижней челюсти и каналом Серреса. А — плод 5 месяцев; Б — новорожденный. Черным отмечен альвеолярный нерв; белым — вена канала Серреса.

при условии, если подбородок поднят, нижнего края — если подбородок опущен. Если линия продлена кзади, она пересекает позвоночный столб на уровне диска между двумя ядрами второго шейного позвонка. У взрослого она достигает диска, расположенного между третьим и четвертым шейными позвонками, т.е. находится на два позвонка ниже. У новорожденного расстояние между подъязычной костью и хрящом щитовидной железы очень мало; когда подбородок опущен, эти два образования соприкасаются. Подъязычная кость развивается из пяти ядер окостенения: из медиального развивается тело кости; из двух латеральных, появляющихся на 9-м месяце жизни, развиваются большие рожки; из двух остальных, появляющихся в 14-летнем возрасте, — малые рожки. Для бугорка большого рожка существует добавочное ядро, появляющееся до рождения или самое позднее в первые три месяца после рождения.

#### ЧЕРЕПНО-МОЗГОВЫЕ ПОЛОСТИ

Черепно-мозговые полости ребенка отличаются от таковых взрослого.

**Глазница (*orbita*)** новорожденного по отношению к главному яблоку меньше и уже, чем у взрослого, имеет форму треугольной пирамиды и средний объем 6 см<sup>3</sup> (у взрослого она имеет форму четырехугольной пирамиды, а ее объем составляет около 31 см<sup>3</sup>). Три ее стенки направлены соответственно: латерально, книзу и кверху. Последняя более развита, составляет 61% окончательной длины и 59% ширины; нижняя стенка составляет 51% окончательной длины; медиальная наименее развита. *Верхняя стенка (*paries superior*)* гладкая, а не дугобразная в косом краниальном и латеральном направлении, как это имеет место у взрослого. Углубление для слезной железы (*fossula glandulae lacrimalis*) неглубокое. Если ячейки решетчатой кости развиты слабо, лобная пазуха может проникать внутрь этой стенки. Медиальная стенка (*paries medialis*), имеющая только 5 мм высоты, не считается стенкой, а местом соединения нижней и верхней стенок. Ее малая величина объясняется неполным развитием глазничной пластинки решетчатой кости и ее косым расположением по отношению к средней плоскости. У взрослого она расположена почти параллельно этой плоскости, несколько наклонена кзади и латерально. *Нижняя стенка (*paries inferior*)* имеет косое расположение у новорожденного и косое заднее у взрослого. Край *нижнеглазничной борозды (*sulcus infraorbitalis*)* не сращены, сама борозда доходит до *нижнеглазничного края (*margo infraorbitalis*)*. Под этой стенкой и медиально к борозде расположена верхнечелюстная гайморова полость. Расстояние между молочными большими коренными зубами и нижней стенкой глазницы составляет 5 мм для первого большого коренного зуба и 2 мм для второго большого коренного зуба. Входное отверстие глазницы (*aditus orbitae*) имеет округлую форму; его вертикальный и поперечный диаметры почти

одинаковы, составляя примерно 27 мм. Окончательная форма устанавливается в первые месяцы жизни. У взрослого вертикальный диаметр составляет 35 мм, поперечный — 40 мм. Линия, соединяющая лобно-скуловой шов (*sutura frontozigomatica*) с лобно-слезным швом (*sutura frontolacrimalis*), пересекает вертикальный диаметр входного отверстия посередине; у взрослого она проходит через его верхнюю половину. Нижнеглазничный край входа в глазницу округлен, и каудально от него, на расстоянии 6 мм расположено подглазничное отверстие (*foramen infraorbitale*). У семилетнего ребенка расстояние уменьшается только на 4 мм. У новорожденного линия, соединяющая два подглазничных отверстия, проходит под плоскостью нижней стенки носовой полости, а у взрослого — посередине грушевидного отверстия (*apertura piriformis*). Верхнеглазничный край (*margo supraorbitalis*) более острый, верхнеглазничная вырезка (*incisura supraorbitalis*) неглубокая, сглаживается на 7—8-м месяце жизни. Лобная и скуловая кости образуют с краем глазницы угол 100—110°. Сзади, у верхушки глазничной пирамиды виден зрительный канал (*canalis opticus*), короткий — 2 мм, с косой осью в каудально-латеральном положении. До 2-летнего возраста устанавливается кривизна в заднем и латеральном направлениях, остающаяся постоянной. Верхне- и нижнеглазничные щели (*fissura orbitalis superior* и *inferior*) широко открыты. Высота верхней глазничной щели составляет 7,5 мм в самой ее широкой части и 3 мм в самой узкой. До годовалого возраста высота остается без изменений, в то время как ширина увеличивается на 3,5 мм. До конца третьего года жизни ее размеры достигают ее размеров у взрослого, за исключением узкой части, которая приобретает постоянные размеры по достижении ребенком 7-летнего возраста. До 2-летнего возраста нижняя глазничная щель еще широко открыта и имеет 10 мм в высоту в ее передней части, в средней части — 5,5 мм, в задней — 4 мм. Ее сужение происходит в возрасте приблизительно 5 лет соответственно увеличению высоты верхнечелюстной полости. У новорожденного стенки глазницы не имеют швов; вместо них существуют фиброзные перепонки, соединяющие соседние кости. У ребенка скуло-челюстной шов расположен ближе к средней линии, но латерально и краниально от подглазничного отверстия. В первые два года жизни размеры глазницы составляют 75% окончательных размеров. Ее положение изменяется с возрастом в результате отхождения от средней линии, что ведет к увеличению ширины верхней части лица. У новорожденного переднее расстояние между глазницами составляет 14 мм (у взрослого 35 мм), заднее расстояние — 10 мм (у взрослого 34 мм). Расстояние между каналами зрительных нервов у новорожденного равно 13 мм, у взрослого — 26 мм.

**Носовая полость** (*cavum nasi*) меньше и уже, чем у взрослого. У новорожденного ее максимальная высота достигает 18 мм (у взрослого 52 мм), а ширина, измеренная на уровне нижнего носового хода (*meatus nasi inferior*), — 7 мм (14 мм у взрослого).



**Носовые раковины** (*choanae*) имеют круглую форму, их диаметр составляет 5 мм. После рождения скорость роста диаметров различна, что вызывает изменение формы раковин. До 9-месячного возраста их высота почти удваивается, достигая 9 мм, а к концу второго года жизни составляет 10 мм (замедленный темп роста). Форма носовых раковин становится овальной. От 3 до 7 лет темпы роста вновь увеличиваются таким образом, что к концу этого периода высота достигает 17 мм, после чего рост в высоту замедляется до 15—18 лет, когда она достигает 25 мм. Одновременно увеличивается и поперечный диаметр, но в меньшей мере, так что к 15—18 годам он достигает только 15 мм. Латеральная стенка носовой полости более сложна, чем у взрослого, поскольку раковины представляют большое разнообразие по их количеству, форме и расположению. Добавочная верхняя носовая раковина (*concha nasalis suprema*) существует в 88% случаев (у взрослого в 26% случаев). Верхняя носовая раковина (*concha nasalis superior*) более развита, ее уменьшение происходит к 9 годам. Большая ячейка решетчатой кости (*bullae ethmoidalis*) и крючковидный отросток (*processus uncinatus*) хорошо развиты. В нижний носовой ход открывается слезно-носовой канал (*canalis nasolacrimalis*). У новорожденного его длина составляет 7,5 мм, его положение почти вертикальное, его большая ось проходит через передний край выступа молочного первого большого коренного зуба. Отверстие в носовой ход имеет форму продольного расщепления, открытого и безклапанного; оно расположено очень близко от нижней стенки носовой полости. Это расположение объясняет возможность проникновения инфекций из носовой полости в глазницу. Канал проходит 2 этапа развития: первый во время прорезывания молочных зубов (7 месяцев — 3 года), когда он достигает в длину 12 мм, и второй — от 12 до 14 лет, когда он достигает в длину 20 мм. Его диаметр в двухлетнем возрасте составляет 3 мм, при достижении 5 лет — 4 мм, у взрослого — 6,5 мм. Одновременно с увеличением размеров имеет место и изменение расположения. Так, ось канала, доходившая до переднего края выступа молочного первого большого коренного зуба, на седьмом месяце жизни проходит по его середине, в 4 года по заднему краю, в 5—6 лет по передней стенке альвеолы молочного второго большого коренного зуба, в 7 лет посередине ее, а у взрослого — по задней стенке второго малого коренного зуба. Форма и место расположения выходного отверстия также изменяются. Так, на четвертом месяце жизни форма его становится продольно-овальной, на седьмом году жизни кругло-овальной. Место его расположения постоянно поднимается, в возрасте 7 недель жизни оно находится на расстоянии половины высоты нижнего носового хода, через 4 месяца более высоко, через 7 месяцев на уровне 2/3 высоты нижнего носового хода, у взрослого немногим превосходит этот уровень. Нижняя стенка носовой полости, образованная твердым небом, прямая. Она имеет 20 мм длины у новорожденного и удлиняется одновременно с образованием луночек постоянных зубов, таким обра-

зом, что к 5—10 годам имеет 34,2 мм, от 10 до 18 лет — 39,7 мм. Ее ширина, зависящая и от развития зубов, у 8-месячного ребенка составляет 8 мм, у 5-летнего — 9,5 мм, у взрослого — 14 мм. Одновременно твердое небо выгибается. Медиальная стенка носовой полости образована *костной носовой перегородкой (septum nasi osseum)*, которая у новорожденного узкая, гладкая, расположенная в средней плоскости в виде прямой пластинки, задняя стенка которой расположена между хоанами, в почти горизонтальной плоскости. Этот край, так же как и плоскость хоан, составляет с плоскостью твердого неба угол около 38°. Установление заднего края в вертикальном положении происходит медленно, так что к 4 с половиной годам угол, равный 38°, изменяется незначительно. На десятом году жизни он составляет 42°, у взрослого — 52°. Часто наблюдаются отклонения носовой перегородки; их расположение — передняя область верхнего края сошника, в том месте, где он приходит в соприкосновение с нижним краем перпендикулярной пластинки решетчатой кости. Обычно верхний конец сошника имеет борозду, в которую входит нижний край носового хряща. При рождении край сошника хрящевой, края борозды поднимаются в первые 3—4 года жизни, затем борозда начинает сглаживаться и окостеневает. Костная борозда, появившаяся таким образом, может быть патологичной, так что хрящевая перегородка, а позднее и нижний край перпендикулярной пластинки решетчатой кости могут опускаться на сошник и вывихиваться. В этом месте носовая перегородка изгибается и происходит ее отклонение. В задней области, где перегородка соединяется с основной костью, подобный процесс не может произойти. Отклонение носовой перегородки проявляется приблизительно в 3—4-летнем возрасте (2—7-летнем). Процент отклонений в первые 6 месяцев жизни составляет около 23%, до 1 года — 37,5%, между 2—5 годами — 44%, между 6—10 годами — 75%, в 11 лет — 100%. Сначала появляются выступы и косое положение носовой перегородки, затем вторично развивается отклонение, как таковое, которое усиливается по мере роста ребенка. Изгибы в детском возрасте становятся отклонениями различной степени, особенно в период полового созревания. В период детства носовая полость увеличивается во всех направлениях, но особенно в высоту. Существует 3 периода усиленного роста, разделенные двумя периодами медленного роста: от 0 до 6 месяцев жизни рост интенсивен, высота достигает от 18 до 22 мм; между 7 месяцами — 2 годами рост замедлен, высота достигает 24 мм. Это замедление темпа роста поддерживается до 6 лет; от 6 до 7 лет рост ускоряется, начальная высота удваивается (34 мм); от 8 до 13 лет — период очень замедленного роста, высота достигает 38,5 мм; от 14 лет до взрослого состояния темп роста очень быстрый, начальная высота утраивается (52 мм). Рост неоднороден, каждый отдел носовой полости имеет различный темп роста. Нижняя часть *верхнечелюстного отдела* носовой полости имеет



темпы роста отличные от решетчатого отдела. Границу между этими отделами составляет нижний край средней носовой раковины; это не точная граница, зависящая от высоты раковины. Верхнечелюстной отдел новорожденного составляет только половину высоты верхнего решетчатого отдела. Темпы роста верхнечелюстного отдела ускоренные, так что до взрослого состояния он становится почти равным решетчатому. На графиках XXXII, XXXIII, XXXIV показан рост

верхнечелюстного и решетчатого отделов и носовых раковин.

В последующие годы особенно увеличивается область, расположенная на уровне среднего носового хода, что ведет к поднятию верхнечелюстного отверстия. Решетчатый отдел растет медленнее, и с этой точки зрения его можно подразделить на два этажа: верхний, который до 6-летнего возраста имеет замедленный рост (от 6 до 8 мм), а затем растет еще медленнее, к периоду половой зрелости достигая окончательной высоты 10—11 мм. Область средней носовой раковины (нижний этаж), до 2-летнего возраста более короткая, чем верхняя (4 мм по сравнению с 6 мм), начинает развиваться и к 14-летнему возрасту превосходит верхний отдел, достигая 12 мм; в возрасте 20 лет ее величина составляет 15 мм.

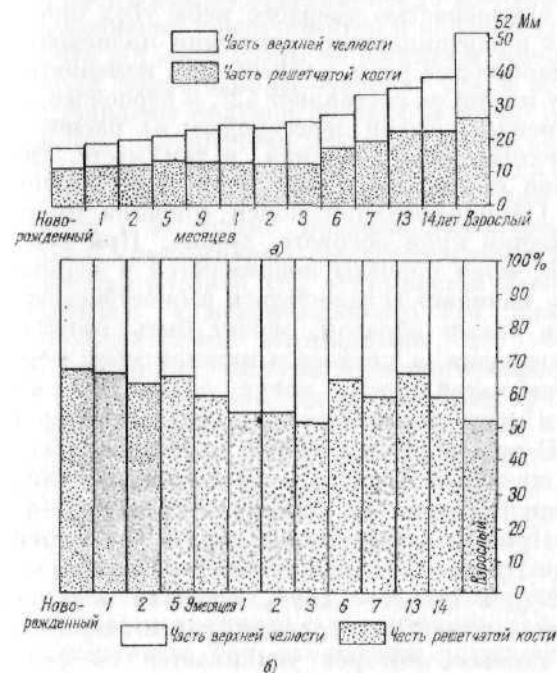


График XXXII. Увеличение размеров носовой полости:

а) — абсолютный рост отделов; б) — процентное увеличение.

Эта особенность роста связана с развитием черепа и зубов. По сравнению с ростом черепа отмечается параллелизм периодов: быстрый рост до 7 лет, медленный между 8 и 13 годами, быстрый рост в периоде полового созревания. По сравнению с зубами: быстрый темп роста имеет место в период образования зубов и замедленный — в период прорезывания зубов. Молочные зубы образуются в первые шесть месяцев жизни, что совпадает со значительным ростом носовой полости. Прорезывание зубов происходит между шестым месяцем и концом второго года жизни, когда носовая полость растет медленно. В возрасте

от 2 до 7 лет образуются постоянные зубы; этот период совпадает с быстрым ростом носовой полости. Прорезывание постоянных зубов имеет место от 7 до 14 лет — период, когда носовая полость растет медленно.

**Околоносовые полости** (подробно см. стр. 85, 93, 96, 99) развиваются как отростки слизистой, покрывающей носовые ходы, особенно средний. Борозда между большой ячейкой решетчатой кости и крючковидным отростком оканчивается спереди и сверху в фронтальном выпячивании, латерально — в полостях верхнечелюстной кости, спереди — в передних ячейках решетчатой кости. В переднем направлении развиваются приблизительно 3 конечные клетки, одна из которых может участвовать в образовании утолщения носа (*agger nasi*). Кверху и впереди она образует лобные клетки. Краниально от большой ячейки решетчатой кости образуются 3—4 ячейки, из которых некоторые пневматизируют большую ячейку, а одна из них может доходить до лобной кости. Из *верхнего носового хода* (*meatus nasi superior*) развиваются самое большее три ячейки, из которых одна распространяется впереди, другая кзади. Клетки, образованные из среднего носового хода, расположены впереди клеток, образованных из верхнего носового хода. При рождении эти полости имеют круглую форму, их размеры малы. Их развитие было описано выше.

**Височная ямка** (*fossa temporalis*) имеет медиальную стенку, образованную из чешуи височной кости и большого крыла основной кости. Эти кости частично ограничивают основной родничок, покрытый височной мышцей, и поэтому его нельзя прощупать. Глубина ямки, измеренная на уровне *скулового отростка* (*processus zygomaticus*), в

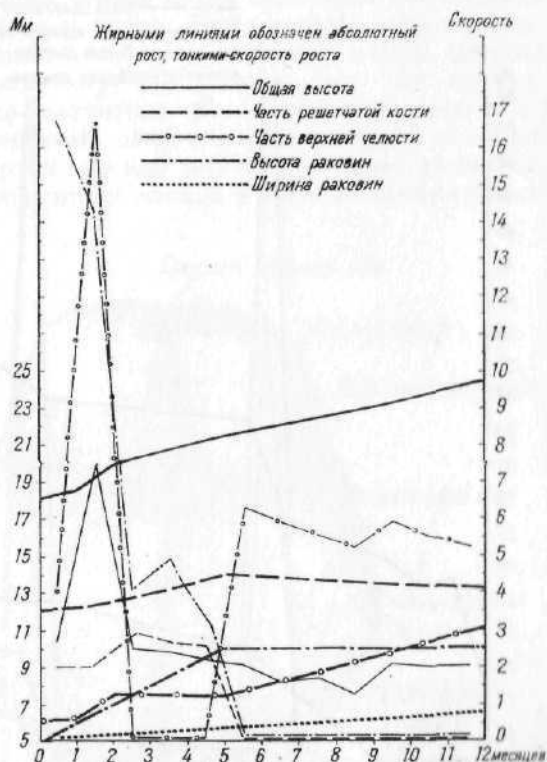


График XXXIII. Увеличение носовой полости на первом году жизни.

переднем отделе составляет 11 мм, у взрослого — 26 мм; в среднем отделе — 8 мм, у взрослого 10 мм. Измеренная от поверхности кожного покрова, ее глубина составляет 23 мм. Основная форма височной ямки устанавливается до 15-летнего возраста, дальнейшие изменения касаются только ее размеров.

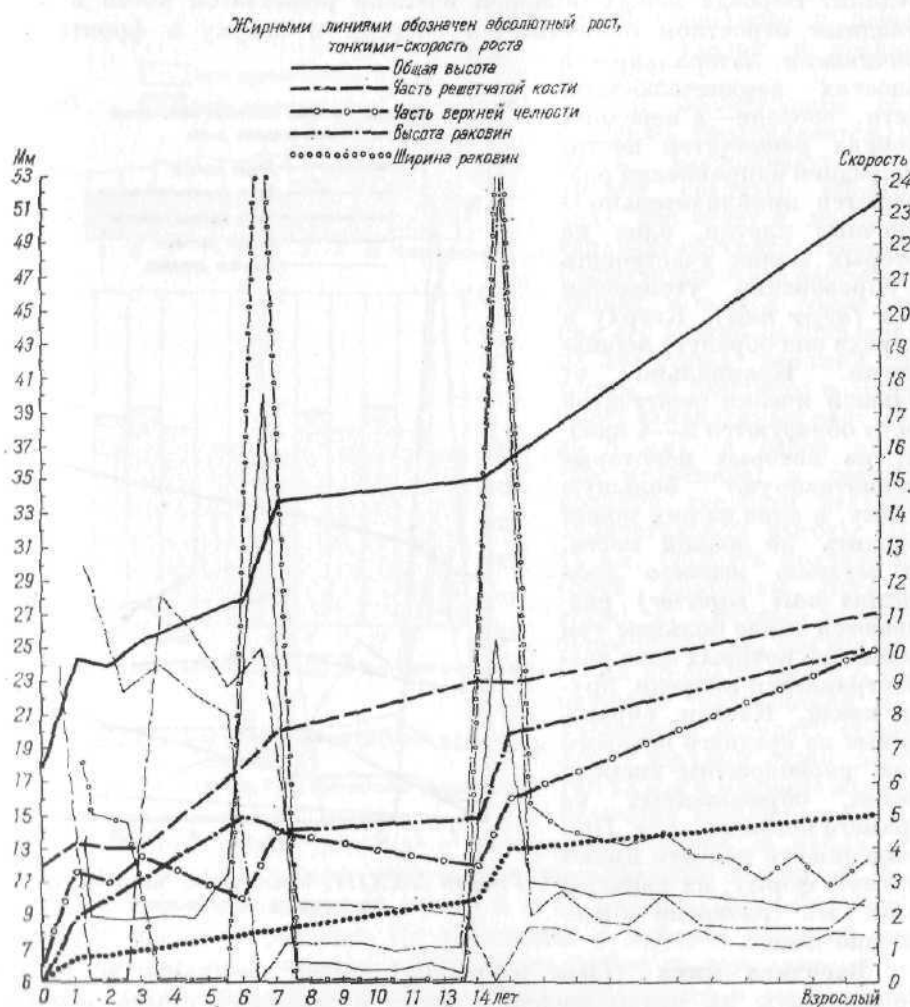


График XXXIV. Увеличение носовой полости от рождения до взрослого состояния.

## ЧЕРЕП (ОБЩИЙ ОБЗОР)

Череп новорожденного представляет некоторые особенности: между костями свода, или *крыши (calvaria)*, имеющими толстую надкостницу, слабо соединенную с костью, не существует швов, а пространство швов около 6 мм длиной заполнено связывающей соединительной тканью, богатой сосудами (рис. 47). Иногда эти сосуды могут вызывать между надкостницей и костью образование гематом. Проникновение швов представляется возможным до 6—7-месячного возраста. Преждевременное сращение костей крыши черепа имеет серьезные последствия для дальнейшего развития черепа и мозга. Диплоические вены отсутствуют, за исключением вен лобной кости. Борозды для ветвей средних оболочечных артерий (*sulci arteriosi*) неглубокие, так что артериальные ветви могут быть легко вылучены. Ямки (*foveolae granulares*) для *точечных скелетных паутинной оболочки (granulationes arachnoideales)* появляются на четвертом месяце внутриутробного развития, остаются без изменений до конца пятого месяца и затем начинают развиваться. До 3-летнего возраста наибольшее количество их расположено у основания черепа, после 5-летнего возраста они преобладают на крыше черепа, в особенности на лобной кости. В 8-летнем возрасте они появляются и на теменной кости. Благодаря пространствам, занимаемым швами, и строению костей череп очень эластичен и его форма может изменяться во время родов и через несколько дней после родов. Во время родов возможно захождение одна за другую теменных костей и половин лобной кости в поперечном направлении и скольжение лобной кости и затылочной под теменную в передне-заднем направлении. Таким образом передне-задний и межтеменной диаметры уменьшаются. Скольжение костей и захождение их одна за другую облегчается благодаря хрящевой пластинке *Budin*, расположенной между наружным отделом и чешуей затылочной

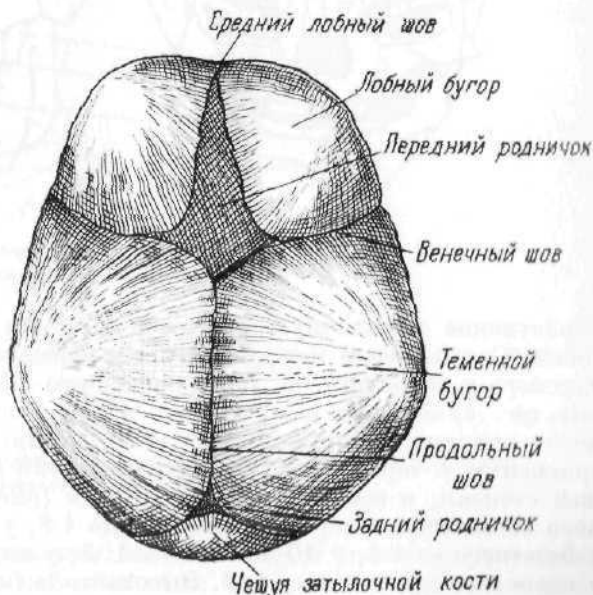


Рис. 47. Крыша черепа новорожденного.

костями свода, или *крыши (calvaria)*, имеющими толстую надкостницу, слабо соединенную с костью, не существует швов, а пространство швов около 6 мм длиной заполнено связывающей соединительной тканью, богатой сосудами (рис. 47). Иногда эти сосуды могут вызывать между надкостницей и костью образование гематом. Проникновение швов представляется возможным до 6—7-месячного возраста. Преждевременное сращение костей крыши черепа имеет серьезные последствия для дальнейшего развития черепа и мозга. Диплоические вены отсутствуют, за исключением вен лобной кости. Борозды для ветвей средних оболочечных артерий (*sulci arteriosi*) неглубокие, так что артериальные ветви могут быть легко вылучены. Ямки (*foveolae granulares*) для *точечных скелетных паутинной оболочки (granulationes arachnoideales)* появляются на четвертом месяце внутриутробного развития, остаются без изменений до конца пятого месяца и затем начинают развиваться. До 3-летнего возраста наибольшее количество их расположено у основания черепа, после 5-летнего возраста они преобладают на крыше черепа, в особенности на лобной кости. В 8-летнем возрасте они появляются и на теменной кости. Благодаря пространствам, занимаемым швами, и строению костей череп очень эластичен и его форма может изменяться во время родов и через несколько дней после родов. Во время родов возможно захождение одна за другую теменных костей и половин лобной кости в поперечном направлении и скольжение лобной кости и затылочной под теменную в передне-заднем направлении. Таким образом передне-задний и межтеменной диаметры уменьшаются. Скольжение костей и захождение их одна за другую облегчается благодаря хрящевой пластинке *Budin*, расположенной между наружным отделом и чешуей затылочной

кости. Объем черепа в среднем составляет  $375 \text{ см}^3$  у мальчиков и  $350 \text{ см}^3$  у девочек. В первые 6 месяцев жизни он удваивается ( $750 \text{ см}^3$  и  $700 \text{ см}^3$ ), до 2-летнего возраста утраивается ( $1125 \text{ см}^3$  и  $1050 \text{ см}^3$ ), до взрослого состояния он возрастает в 4 раза ( $1500$ — $1550 \text{ см}^3$  и  $1350$ — $1400 \text{ см}^3$ ). *Надпереносье (glabella)* отсутствует у новорожденного. Оно образуется к 15-летнему возрасту. Составные части,

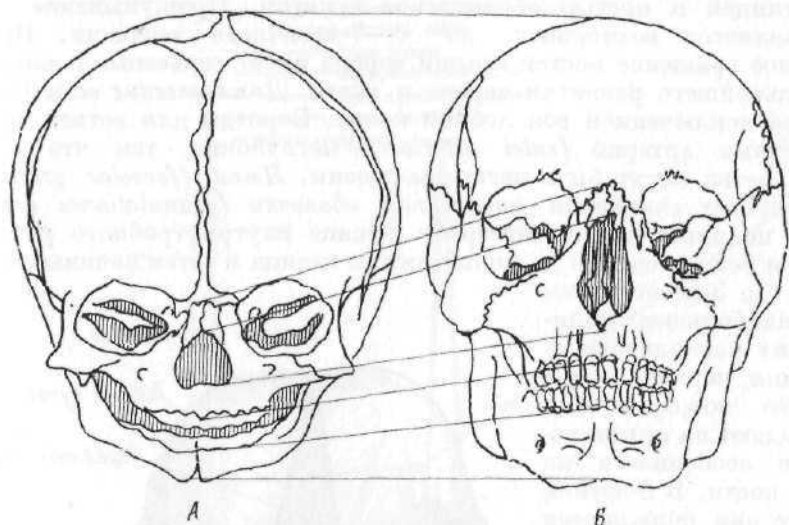


Рис. 48. Соотношение между черепом и лицом:  
А — новорожденный; Б — взрослый.

образующие затылочную и височную кости, еще не срослись между собой. Соотношение между мозговым черепом и лицевым отличается от такового у взрослого. У новорожденного мозговой череп сильно развит по сравнению с лицевым. Череп составляет 65% окончательного размера, а лицо только 35%. Лицо короткое и широкое по сравнению с черепом. В процессе развития оно увеличивается в большей степени, и соотношение изменяется (рис. 48). Так, у новорожденного соотношение череп — лицо равно 1:8, у 2-летнего ребенка — 1:6, у 5-летнего — 1:4, у 10-летнего — 1:3; у взрослой женщины — 1:2,5; у взрослого мужчины — 1:2. Высота лица (подбородочный бугор — основание носа) составляет половину расстояния между лицевой поверхностью скуловых костей, в то время как у взрослого эти две величины равны или высота лица несколько больше. Показатель лица  $\frac{\text{высота}}{\text{ширина}}$ , 100 составляет у новорожденного 62,8; у двухлетнего ребенка — 78,9; у шестилетнего — 89,6; у взрослого — 90 (рис. 49). При рождении череп имеет долихоцефальную форму благодаря его пластич-

ности. Это искусственное и временное состояние сменяется через несколько месяцев на брахицефальное посредством увеличения поперечного диаметра. После годовалого возраста рост черепа происходит в основном за счет увеличения продольного диаметра. Удлинение черепа происходит за счет хрящей, находящихся в швах: между чешуей затылочной кости и латеральными частями, между латеральными частями

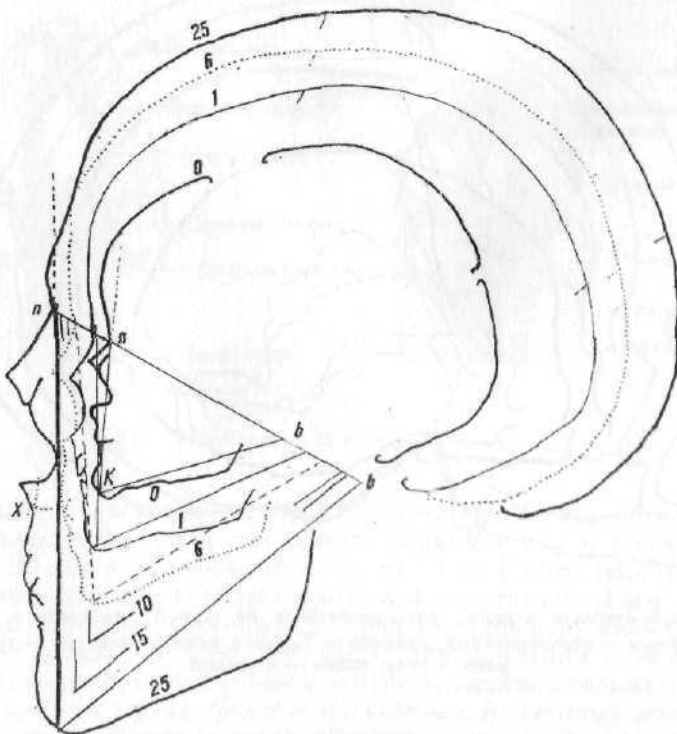


Рис. 49. Увеличение мозгового и лицевого отделов черепа (Welcker).  
Возраст обозначен цифрами.

и основанием, между основанием основной кости и передней частью, между малыми крыльями и лобной костью, на уровне *хрящевого осново-затылочного соединения* (*synchondrosis sphenooccipitalis*). До 7—9-летнего возраста задний отдел черепа кзади от ушных раковин имеет такой же темп роста, как и передний. От 10—12-летнего возраста преобладает рост переднего отдела черепа (рис. 50). У новорожденного крыша черепа лучше развита, чем его основание, которое относительно мало. Лобный и теменной отделы крыши черепа сильно развиты и вместе с наружным затылочным бугром образуют пятиуголь-



ную форму (рис. 47), которая вскоре изменяется, становясь яйцевидной, эллипсоидной или сферической в зависимости от расовых различий. У женщин череп имеет лобную форму, а у мужчин теменную. Постоянная ширина лба устанавливается в возрасте от 10 до 20 лет за счет роста основания черепа. Крыша черепа имеет большие диаметры, чем его основание и, следовательно, чем лицо. У новорожденного диаметр между

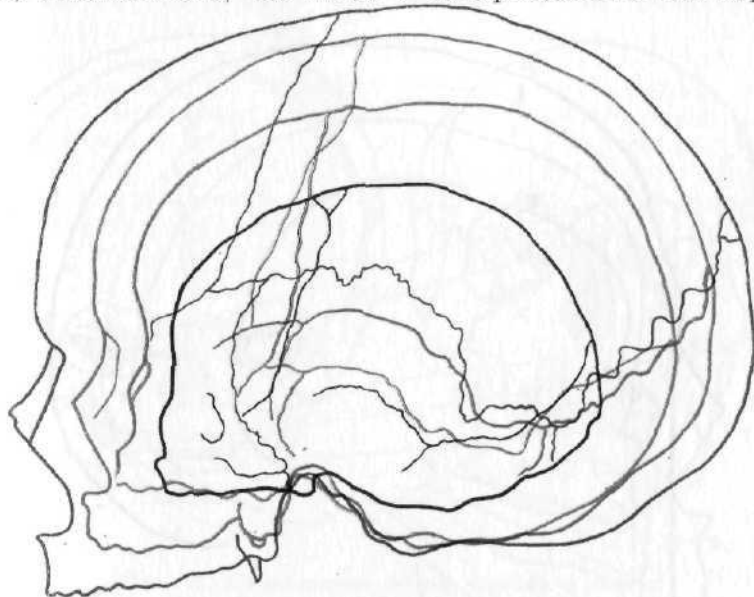


Рис. 50. Рост отделов черепа, расположенных до цинной раковины и позади нее. Обозначено: черным — новорожденный; красным — 7-летний ребенок; зеленым — грудной в возрасте 1 года; синим — взрослый.

двумя теменными костями составляет 9,5 см; он больше диаметров между сосцевидными отростками и между скуловыми костями. Соотношение диаметра от правого до левого уха и максимальной шириной крыши черепа составляет 65% у новорожденного, 75% у ребенка 5—7 лет и 85% у взрослого. Крыша черепа выпукла по краям, превосходит основание по всей его окружности, а углы, которые образуются с основанием черепа, более тупые, чем у взрослого. Передняя черепная ямка (*fossa cranii anterior*) имеет решетчатую пластинку (*lamina cribrosa*), которая быстро достигает размеров таковой у взрослого, но не глубока, поскольку верхняя стенка глазницы, несмотря на ее большую высоту в латеральной части, расположена в одной плоскости с пластинкой в медиальной части. Средняя черепная ямка (*fossa cranii media*) широкая и глубокая. Задняя черепная ямка (*fossa cranii posterior*) более узкая и



менее глубокая, чем у взрослого, потому что еще отсутствует *внутренний затылочный гребешок (crista occipitalis interna)*, а мозжечок развит слабо. К 2-летнему возрасту гребешок и ямка становятся более выраженными, но полного развития они достигают только к 5-летнему возрасту. Отверстия у основания черепа, предназначенные для первов, широки, а для сосудов — узки.

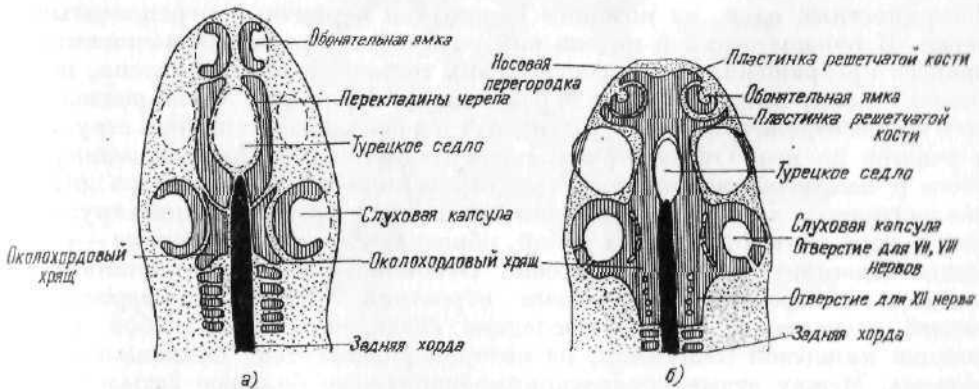


Рис. 51. Первичный хрящевой череп.

Овальное отверстие (*foramen ovale*) в большинстве случаев закрыто. Затылочное отверстие имеет форму груши с передне-задним диаметром 20 мм и поперечным — 16 мм. Расстояние между основной и затылочной костями покрыто хрящевой пластинкой 3 мм толщиной, образующей верхнюю часть ската и туецкое седло еще малых размеров. От хряща, отделяющего переднюю часть основной кости от ее основания, у новорожденного остается узкая пластинка, видимая только с наружной стороны основания черепа (*basis cranii externa*). Временные швы располагаются между большими крыльями основной кости и ее телом, между чешуей и латеральными частями затылочной кости. Посередине туецкого седла наблюдается образование в виде дна мешка; это остаток черепно-глоточного канала. Отростки затылочной кости (*condylus occipitalis*) сплюснены, расходятся кпереди, расположены очень близко от переднего края затылочного отверстия, от *basion*, а сзади — от ушной плоскости. У новорожденного их поперечная ось проходит в плоскости заднего края наружного слухового прохода. Позднее *basion* отодвигается кпереди до уровня фронтальной плоскости, проходящей через наружное слуховое отверстие или даже впереди от него, отростки остаются сзади и располагаются по сторонам затылочного отверстия. Крыло-видные отростки коротки, направлены вперед, слабо выражены. Шило-видно-сосцевидные отверстия направлены латерально, чем объясняется

возможность сдавления лицевого нерва и появления параличей лицевых мышц в тех случаях, когда необходимо применение щипцов.

В своем развитии череп проходит 3 этапа: первичный перепончатый череп, первичный хрящевой череп и костный череп. На пятой-шестой неделе эмбрионального развития вокруг мозга и спинной струны происходит накопление мезенхиматозной ткани. Это вещество разделяется на глубокий слой, из которого развиваются мозговые оболочки, и на поверхностный слой, из которого образуется первичный перепончатый череп. В течение седьмой недели внутриутробного развития начинается процесс превращения в хрящевую ткань только основания черепа, поскольку кости лица и крыши перепончатые. Хрящевой череп разделяется на два отдела (рис. 51, а, б): отдел, где расположена спинная струна, и участок до нее. Отдел струны подразделяется на *сегментированную* часть и *несегментированную*. Сегментированная часть состоит из двух околострунных хрящей, расположенных по обе стороны спинной струны. Они вскоре сливаются между собой, образуя *основную пластинку* — будущее *основание затылочной кости*. Основная пластинка удлинняется кзади и латерально посредством отростков — будущих *наружных частей затылочной кости*. Последние соединены между собой при помощи хрящевой пластинки, из которой развивается *надзатылочная область*. Между этими образованиями заключено большое затылочное отверстие. Несегментированная часть образуется из *слуховой капсулы*, которая медиально срастается с основной пластинкой и кзади с париеальной. Кпереди проходит другой отросток — *гребешок околоушной железы*, который покрывает наковальню и заднюю поверхность хряща Мекеля. Слуховая капсула образует пирамиду височной кости, а гребешок околоушной железы становится крышей барабанной полости. Сегмент до спинной струны, содержащий переднюю часть мозга, сообщается с носовой и глазной капсулами и образует большую часть черепа. Он состоит из двух хрящевых перекладин (перекладины черепа), расположенных в продолжении основной пластинки, которые соединяются спереди и каудально. Между ними остается пространство, где расположено *впячивание гипофиза*. Впоследствии это впячивание зарастает хрящевой пластинкой. Сросшиеся перекладины распространяются кпереди и соединяются с носовой капсулой. В месте соединения возникает хрящевая носовая перегородка. От пластинки перекладин латерально отходят две хрящевые перекладины: задняя — *височное крыло*, или *крыло основной кости*, из которой образуется большое крыло основной кости. Отдел перекладин, заключенный между правым и левым крылом основной кости, образует основание основной кости. Другая перекладина, передняя — *глазничное крыло*, или *глазничная часть основной кости*, образует малое крыло основной кости, а перекладинный сегмент между ними — *переднюю часть основной кости* (рис. 52, А, Б). Височное крыло расположено в более каудальной плоскости, чем глазничное, таким образом, что твердая мозговая оболочка, переходящая с малого крыла

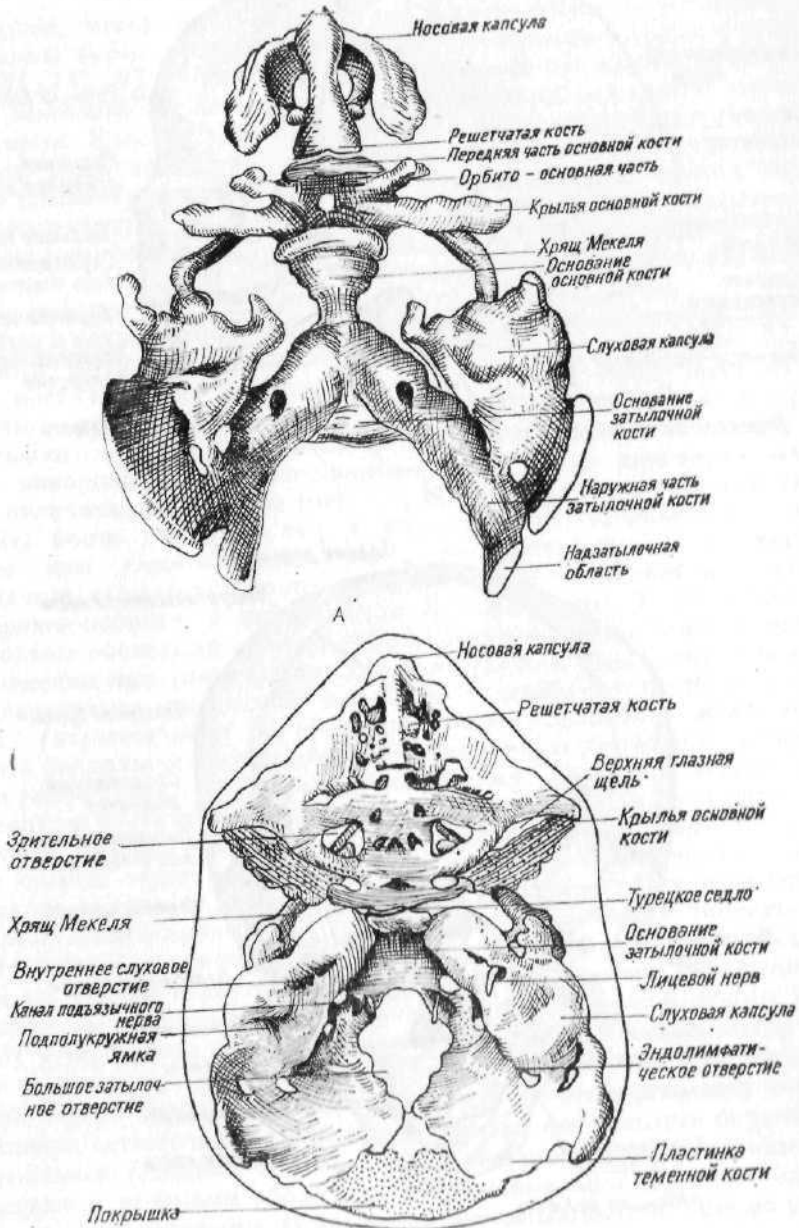
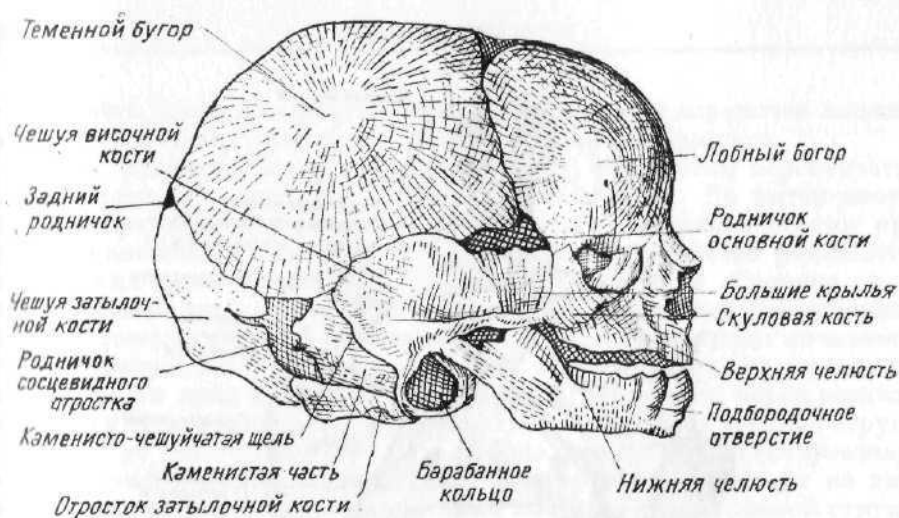
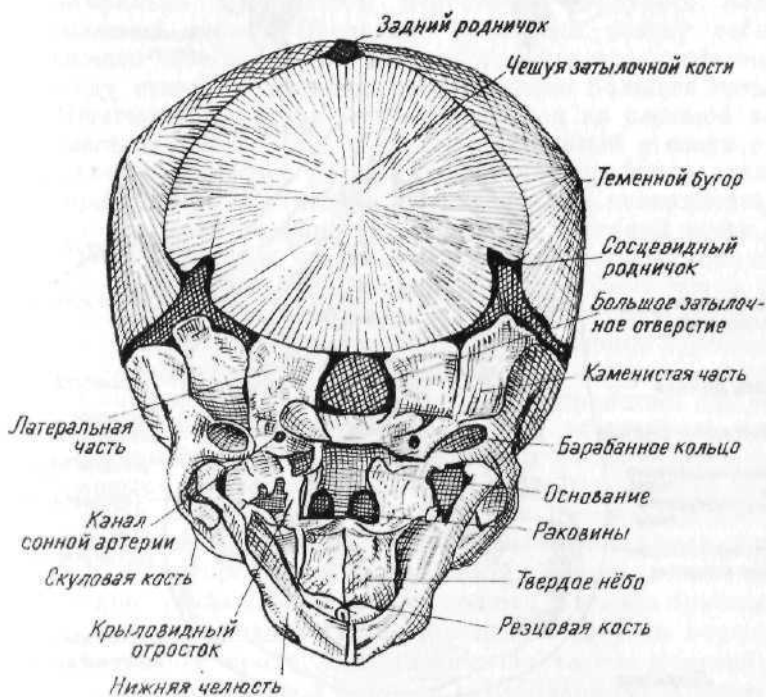


Рис. 52. Развитие черепа (Hertwig):  
А — эмбрион 7 недель; Б — плод 3 месяцев.



А.



Б.

Рис. 53. Череп новорожденного:  
А — вид сбоку; Б — вид сзади.

на большое, оставляет между ними пространство, содержащее *узел тройничного нерва (ganglion trigeminale)* и *черепные нервы (nervi craniales)* III, IV, VI. Глазничная ветвь соединена с носовой капсулой при помощи *основно-решетчатого хряща*, под которым находится *глазнично-носовая щель*. Носовая капсула, в свою очередь, сообщается с черепной полостью через отверстия решетчатой пластинки, а каудально она открыта (*задне-центральной щель*). В середине третьего месяца внутриутробного развития процесс хрящевого перерождения охватывает все основание, но без полной дифференцировки границ костей. Процесс окостенения начинается на третьем месяце внутриутробного развития по способу, описанному для каждой кости отдельно.

**Швы и роднички черепа.** При рождении основание черепа ригидное, поскольку межкостные пространства заполнены хрящевой тканью. Между костями свода имеются пространства для швов; одни из этих пространств прямые и узкие, другие более широкие (3—5 мм), покрытые фиброзными перепонками, становящимися впоследствии швами. На черепе новорожденного расположены пять швов; некоторые из них имеют отличительные черты (рис. 53, А, Б): а) *продольный шов (sutura sagittalis)* более длинный, чем у взрослого. Он начинается от *лобно-носового шва (sutura frontonasalis)*, распространяется до верхнего угла чешуи затылочной кости и состоит из двух сегментов: переднего (или средне-лобного) и заднего (или межтеменного). У взрослого остается только последний сегмент. Каудальная часть лобного сегмента — *метопический шов (sutura metopica)* закрывается после рождения. Его преждевременное сращение ведет к образованию заостренного впереди черепа (*trigonocephalia*), а преждевременное сращение межтеменного сегмента продольного шва ведет к образованию сплюсненного латерально черепа (*scafocephalia*). б) *Венечный шов (sutura coronalis)* между лобной и теменными костями пересекается с предыдущим швом по средней линии на уровне переднего родничка. Преждевременное сращение этого шва с обеих сторон ведет к появлению высокого цилиндрического черепа, башенного черепа, а его одностороннее сращение ведет к асимметрии черепа; в) *Лямбдовидный шов (sutura lambdoides)* между теменными костями и чешуей затылочной кости пересекает продольный шов по средней линии на уровне заднего родничка. Преждевременное сращение трех вышеописанных швов ведет к образованию конической формы черепа; г) и д) *Чешуйчатые швы (sutura squamosa)* расположены между теменными костями и чешуей височной кости. Ко времени рождения углы костей черепа не претерпевают процесса окостенения, и у места их соединения остаются пространства, покрытые фиброзными перепонками. Это *роднички (fonticuli cranii)*. На уровне родничков покровные ткани прилегают к мозговым оболочкам посредством апоневрозов. Родничков шесть, они расположены на 4-х углах теменных костей. Два из них срединные и непарные, имеющие большое практическое значение, остальные латеральные, сгруппированы попарно. *Передний родничок (fonticu-*



*lus anterior*) ромбовидной формы, с большой передне-задней осью, — самый большой. Он расположен на уровне лобных углов (*angulus frontalis*) теменных костей, а именно на месте соединения венечного и продольного швов. Родничок размером 2,5—5 см прогрессивно уменьшается до 6-го месяца жизни, когда обе половины лобной кости окончательно срастаются, и исчезает в 80% случаев к концу второго года жизни или к началу третьего. Его слишком большая величина, углубление краев, позднее закрытие совпадают с рахитизмом или гидроцефалией. Преждевременное закрытие иногда может вести к микроцефалии. В табл. 15 показано обратное развитие этого родничка.

Т а б л и ц а 15

Возраст	Средний максимальный диаметр, см	Средняя поверхность у мальчиков, см <sup>2</sup>	Средняя поверхность у девочек, см <sup>2</sup>	Процент закрытия
0 — 3 месяца	2,6	3,70	3,65	0,0
3 — 6 месяцев	2,4	3,30	2,92	0,3
6 — 9 месяцев	2,1	2,43	2,60	1,1
9 — 12 месяцев	1,8	1,55	1,45	4,5
12 — 15 месяцев	1,2	1,20	1,22	18,6
15 — 18 месяцев	0,55	1,08	0,97	46,2
18 — 21 месяц	0,31	—	—	53,3
21 — 24 месяца	0,08	—	—	80,0

Задний родничок (*fonticulus posterior*) (рис. 47, 53) расположен на уровне затылочных углов теменных костей (*angulus occipitalis*), на пересечении продольного и ламбовидного швов; он имеет треугольную форму с каудальным основанием и диаметр — 1 см. Обычно ко времени рождения этот родничок закрыт. Иногда он может оставаться после рождения 4—8 недель в форме треугольной звезды, которая очень трудно прощупывается. Основные роднички (*fonticulus sphenoidalis*) (рис. 53) треугольной формы, расположены на уровне основного угла теменных костей (*angulus sphenoidalis*), в месте соединения теменной кости с лобной, большим крылом основной кости и височной костью. Сосцевидный родничок (*fonticulus mastoideus*) (рис. 53) имеет неправильную форму. Он расположен около сосцевидного угла теменных костей (*angulus mastoideus*), в месте соединения между теменными костями, чешуей затылочной кости и височной костью. Последние три родничка исчезают в первые 6 месяцев после рождения. Кроме этих постоянных родничков, могут существовать непостоянные роднички, добавочные (рис. 54): продольный родничок ромбовидной формы, расположенный между двумя теменными костями на одинаковом расстоянии от перед-



него и заднего родничков; *глазничный родничок*, который обычно исчезает на 8-м месяце внутриутробного развития, расположенный по медиальной стенке глазницы в месте соединения между лобной костью, глазничной пластинкой и малым крылом основной кости; *родничок надпереносья (носо-лобный)*, расположенный между двумя половинами лобной кости, исчезающий одновременно с образованием метопического шва;

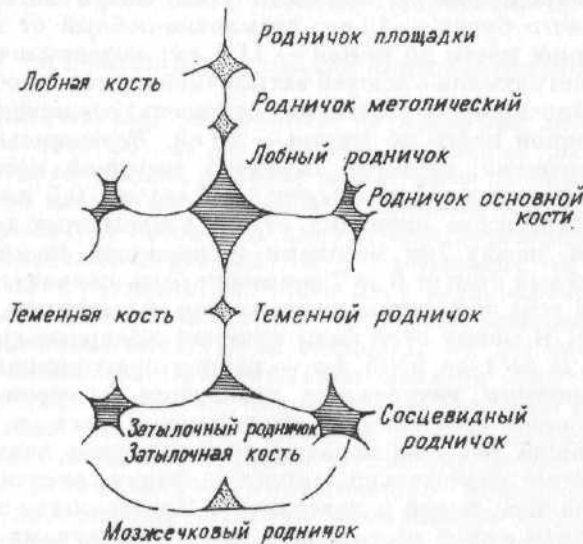


Рис. 54. Роднички черепа новорожденного (схема).

*теменной родничок* наблюдается очень редко и совпадает с разделенной на две части теменной костью; он расположен в средней трети межтеменного шва. В первые недели мозг растет быстрыми темпами, что ведет к расширению крыши, швы становятся более широкими, а роднички занимают большое пространство и имеют форму углублений. Швы и роднички исчезают в процессе окостенения, начинающемся всегда между внутренними пластинками (*lamina interna*) составных костных частей крыши и происходящем в следующем порядке: сначала на уровне продольного шва, затем венечного, ламбдовидного и чешуйчатого. Костное сращение в чешуйчатых швах обычно асимметричное.

**Диаметры черепа.** В первый год после рождения окружность головы увеличивается в значительной степени, приблизительно на 12 см, затем темпы роста замедляются. На втором году жизни она увеличивается на 2 см, на третьем году на 1 см, а до 10-летнего возраста прибавляется еще на 2—3 см. В среднем при рождении окружность соста-

влияет 34 см, а к концу десятого года жизни достигает 51—52 см. Приводим диаметры черепа у новорожденного. *Поперечные диаметры*: диаметр между теменными костями (между двумя буграми теменных костей) — 9,5 см; диаметр между двумя височными костями, между двумя точками *pterion* — 8 см; диаметр между обеими сосцевидными отростками — 7,5 см. *Продольные диаметры*: надзатылочно-подбородочный измеряется от затылочного бугра по продольному шву до *obelion* — 13,5 см; затылочно-подбородочный от верхнего угла чешуи затылочной кости до подбородочного бугра — 13 см; затылочно-лобный от верхнего угла чешуи затылочной кости до *nasion* — 11,5 см; подзатылочно-лобный от места соединения затылка с чешуей затылочной кости до лобного бугра — 11 см; подзатылочно-брегматический от места соединения затылка с чешуей затылочной кости до *bregma* — 10 см. *Вертикальный диаметр, шейно-брегматический*, от места перехода передней поверхности шеи в подбородочную область до *bregma* составляет 9,5 см. Увеличение черепа происходит в два активных этапа, разделенных этапом относительного покоя, между 7-ю месяцами и периодом половой зрелости. а) Первый активный этап от 0 до 7 лет может быть подразделен на 3 периода: 1) от 0 до 1 года затылочная кость начинает выступать, углубляются черепные ямки. К концу этой фазы исчезает хрящевое сращение затылочной кости; 2) от 1 до 5 (6) лет — период пропорционального роста посредством простого внутреннего утолщения на уровне хрящевого основно-затылочного сращения. В этот период рост в длину мал, несколько больший рост наблюдается в поперечном диаметре; крыша черепа приобретает значительно выпуклую форму, височная кость развивается краниально, кзади и латерально. Пространства между составными частями затылочной кости и шов между половинами лобной кости исчезают; 3) от 6 до 7 лет кости крыши черепа растут очень мало, удлиняется основание черепа, развивается лицо. К концу этого периода величина затылочного отверстия и его круглая форма становятся как у взрослого. Передне-задний диаметр большого затылочного отверстия составляет в 5 лет 33 мм (у взрослого от 30 до 43 мм). Кроме того, расстояние между крыловидными отростками и размеры горизонтальной пластинки решетчатой кости становятся постоянными. В период относительной остановки роста (7—15 лет) намечается долихоцефальное развитие черепа. Размеры нос — подбородок, нос — брови остаются постоянными независимо от возраста. б) Второй этап роста, начинающийся с периода полового созревания, характеризуется расширением основания черепа и, следовательно, и лица, а также ростом черепа в передне-заднем направлении. Рост костного остова лица продолжается до 23-летнего возраста. У новорожденного горизонтальная плоскость, проходящая через середину высоты головы, расположена над бровями, у 8-летнего ребенка она достигает области бровей, затем постепенно снижается, достигая у взрослого плоскости, проходящей через зрачок. Высота лица у новорожденного от *nasion* до *gnation* составляет около

40,1 мм (38—48 мм), у взрослого она втрое больше, с небольшими вариациями в зависимости от типа черепа, короткоголового или длинноголового. У взрослого ширина лица превышает вдвое ширину лица новорожденного. Изменение лица тесно связано с появлением зубов.

## КОСТИ ВЕРХНЕЙ КОНЕЧНОСТИ (*OSSA MEMBRI SUPERIORIS*)

### ПЛЕЧЕВОЙ ПОЯС (*CINGULUM MEMBRI SUPERIORIS*)

**Лопатка** (*scapula*) развивается из хрящевой модели с помощью одного основного и около восьми вторичных ядер окостенения (рис. 55). Основное ядро, которое может быть двойным, появляется к концу второго месяца эмбрионального развития вблизи *шейки лопатки* (*collum scapulae*) и *надостной ямки* (*fossa supraspinata*); когда оно двойное, соединение первичных ядер происходит на третьем месяце внутриутробного развития. Из этого ядра развиваются самая большая часть лопатки, нижние две трети *суставной впадины* (*cavitas glenoidalis*) и *лопаточная ось* (*spina scapulae*), за исключением *плечевого отростка* (*acromion*). При рождении лопатка еще имеет хрящевые участки: плечевой отросток, клювовидный отросток (*processus coracoideus*), суставная впадина, позвоночный, или медиальный, край (*margo vertebralis sive medialis*), верхний и нижний углы (*angulus inferior* и *superior*). Вторичные ядра окостенения появляются после рождения: 1. Клювовидный отросток претерпевает процесс окостенения из трех ядер, из которых одно основное и 2 дополнительных; основное появляется через 9—13 месяцев после рождения и образует передние две трети клювовидного отростка и переднюю половину верхней трети суставной ямки. У девочек в среднем на 11-м месяце жизни, у мальчиков около 13 месяцев. Дополнительное ядро для угла клювовидного отростка появляется в возрасте от 13 до 16 лет у девочек и в 13—18 лет у мальчиков, а второе дополнительное ядро окостенения для верхушки клювовидного отростка — в 12—17 лет у девочек и 15—19 лет у мальчиков. 2. От 13 до 14 лет у девочек и от 15 до 16 лет у мальчиков появляются одно-два ядра окостенения плечевого отростка. 3. Для суставной впадины появляется ядро окостенения над суставом, которое образует заднюю половину верхней трети суставной впадины и *надсуставной бугорок* (*tuberculum supraglenoidale*); подсуставное ядро, или пластинка суставной впадины в форме полумесяца, находится в нижней половине окружения суставной впадины. Оно образует суставную полость и *подсуставной бугорок* (*tuberculum infraglenoidale*). Это ядро окостенения появляется в возрасте от 14 до 16 лет у девочек и от 16 до 19 лет у мальчиков. Таким образом, суставная полость образуется из четырех ядер окостенения: основного, надсуставного, подсуставного и основного клювовидного. Между ними находится межсуставная хрящевая пла-

стинка, которая остается до 20-летнего возраста. 4. От 15 до 20 лет появляются ядра окостенения для позвоночного края и для нижнего угла. Все эти ядра сливаются с основной костной массой следующим образом:

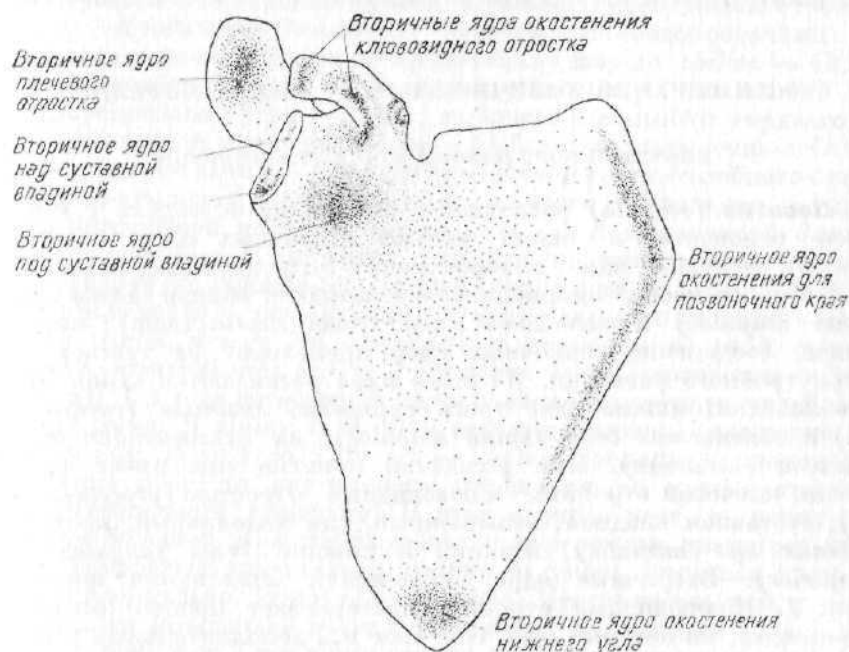


Рис. 55. Ядра окостенения лопатки.

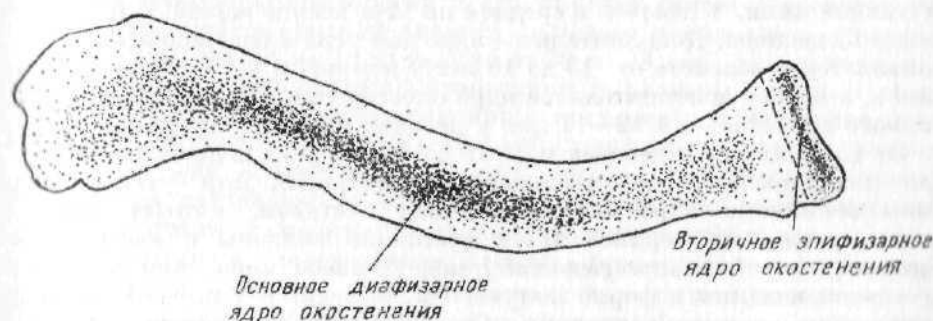


Рис. 56. Ядра окостенения ключицы.

ядро окостенения клювовидного отростка в возрасте от 15 до 18 лет, ядро плечевого отростка — от 18 до 20 лет, нижнего угла и позвоночного края — от 22 до 25 лет, надсуставное ядро — в 16—18 лет, подсустав-

ное — в 20 лет. В среднем слияние ядер окостенения с телом лопатки происходит у девочек примерно в 18 лет, у мальчиков в 19—20 лет. Редко существует клювовидная кость, или полулуная, расположенная в перидие-латеральной области плечевого отростка и соединенная на гребешке лопатки посредством сустава внутри плечевого отростка. Ее появление связано с существованием отдельного ядра окостенения, добавочного и не сросшегося с остальной частью плечевого отростка.

**Ключица (*clavicula*)** — первая кость, претерпевающая процесс окостенения, и последняя по сращению ее составных частей. Окостенение ключицы происходит за счет 2 ядер (рис. 56): одного основного диафизарного и другого эпифизарного, вторичного. Диафизарное ядро окостенения развивается на шестой неделе эмбрионального развития по фиброзному остоу, и только после его образования появляется и хрящевой остов *грудинного конца* (*extremitas sternalis*). К концу четвертого месяца внутриутробной жизни ключица заканчивает процесс окостенения, за исключением грудинного конца. Ядро окостенения ключицы появляется от 18 до 22 лет и моделирует суставную грудинную поверхность (*facies articularis, sternalis*), которая до этого времени очень выпукла. Слияние конца ключицы с остальной частью ключицы происходит у девушек в возрасте около 23 лет, у юношей около 24 лет.

#### СВОБОДНАЯ ВЕРХНЯЯ КОНЕЧНОСТЬ (SKELETON MEMBRI SUPERIORIS LIBERI)

**Плечевая кость (*humerus*)** развивается из хрящевого остова с помощью основного ядра окостенения и 7 вторичных ядер, из которых 3 для верхнего эпифиза и 4 для нижнего (рис. 57). Основное диафизарное ядро появляется через 40—45 дней эмбрионального периода в средней трети диафиза и образует девять десятых частей диафиза и основание *медиального мыщелка* (*epicondylus medialis*). Для верхнего эпифиза появляются 3 вторичных ядра окостенения: а) Для *головки плечевой кости* (*caput humeri*); у девочек появляется самое раннее при рождении и самое позднее на седьмом месяце жизни, а у мальчиков от недели до 8 месяцев жизни (рис. 58). Это ядро имеет полулунную форму и расположено на медиальной поверхности хрящевого эпифизарного вещества. В первый год жизни оно развивается медленно, сливается с другим ядром, располагаясь на верхушке диафиза, как снег на крыше дома (рис. 59). До 2  $\frac{1}{2}$  лет его ось почти вертикальная, затем становится носой в каудальном и латеральном направлении, а после 3  $\frac{1}{2}$  лет получает форму сферической покрывки, наклоненной под углом 45° к оси диафиза. б) Для *большого бугорка* (*tuberculum majus*) ядро окостенения появляется у девочек от 8 месяцев до 2 лет и 3 месяцев, а у мальчиков от 10 месяцев до середины 3-го года жизни (рис. 60). в) Ядро окостенения *малого бугорка* (*tuberculum minus*) появляется у девочек от второй половины третьего года жизни и до первой половины пятого года жизни,



а у мальчиков от четырех лет до конца пятого года жизни. В 5—6 лет эти два ядра сливаются между собой, образуя костную дугу, и начинает появляться *межбугорковая борозда (sulcus intertubercularis)*. На шестом году жизни все ядра окостенения сливаются, а образовавшееся таким образом костное вещество соединяется с диафизами в 20—25 лет.

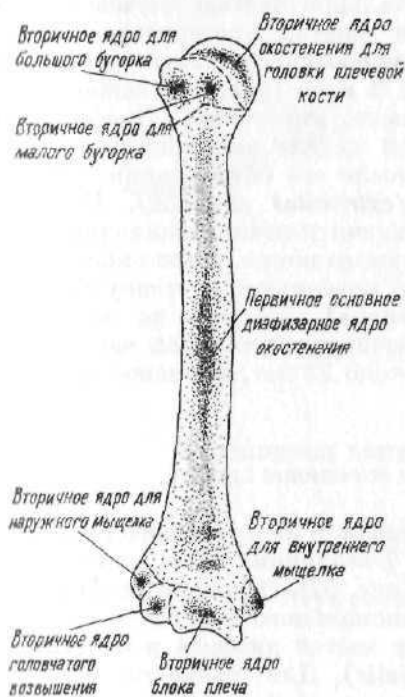

Рис. 57. Ядра окостенения плечевой кости.

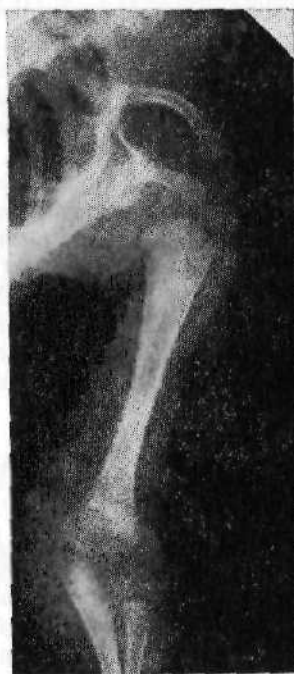

Рис. 58. Рентгенограмма плечевого сустава 6-месячного грудного ребенка. Появилось ядро окостенения головки плечевой кости.

После этого остается только диафизарно-эпифизарный хрящ, который на рентгенограмме можно видеть в форме кружка, расположенного на верхнем конце плечевого диафиза (рис. 61). За счет верхнего эпифиза обеспечивается большой рост плечевой кости в длину, в 7—8 раз больший, чем за счет нижнего эпифиза. Поэтому ампутация головки плечевой кости противопоказана до 22-летнего возраста. Нижние эпифизарные ядра окостенения следующие: а) Ядро для головки плечевой кости (*capitulum humeri*) появляется в возрасте от 8 месяцев до 2 лет, и до 5—6 лет большая его часть претерпевает процесс окостенения (рис. 62).



Но оно остается отделенным от остальной части эпифиза до 12-летнего возраста за счет хрящевой прослойки, которая начинает превращаться в костную, а в 13—16 лет у девочек и в 14—17 у мальчиков начинает сливаться с остальной частью эпифиза. б) Блок плечевой кости (*trochlea humeri*) часто претерпевает процесс окостенения посредством двойного или

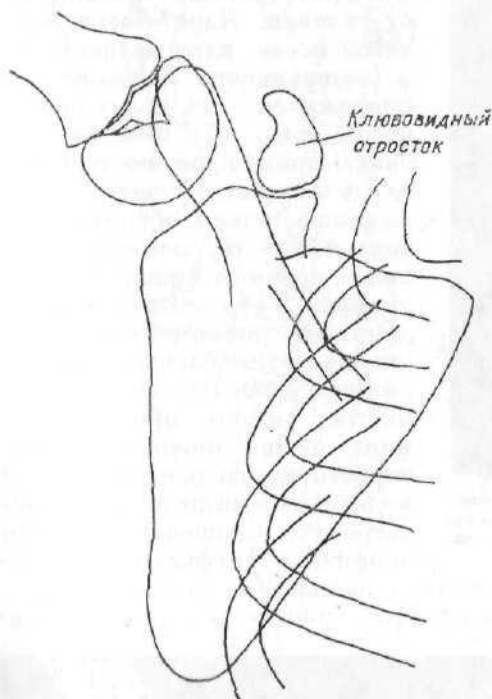


Рис. 59. Плечевой сустав годовалой девочки (схема).

Видна характерная форма центра головки плечевой кости: верхушка клювовидного отростка не сращена с остальной частью лопатки.

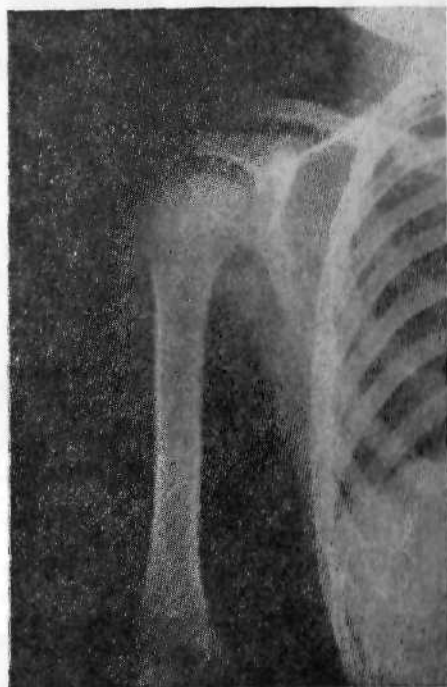


Рис. 60. Плечевой сустав 2-летнего ребенка.

Появилось ядро окостенения большого бугорка.

тройного ядра, появляющегося в его медиальной части у девочек от 7 до 11 лет, у мальчиков — от 8 до 13 или даже позднее, от 19 до 20 лет. Зоны окостенения вскоре сливаются между собой и затем с головкой плечевой кости (в 13—14 лет у девочек и в 13—16 лет у мальчиков). в) Для медиального надмыщелка (*epicondylus medialis*) ядро окостенения появляется в среднем в 5 лет (4—9 лет): у девочек в 5—8 лет, у мальчиков в 7—9 лет. Оно образует только верхушку надмыщелка. Его сращение с диафизом кости происходит у девочек около 14 лет, у мальчиков около

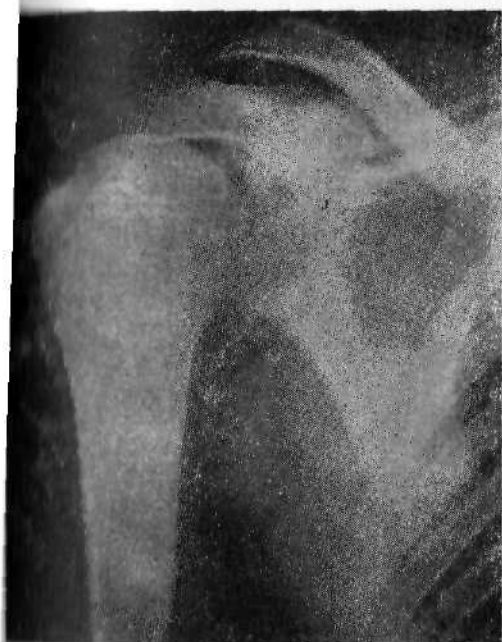

Рис. 61. Плечевой сустав 16-летней девочки. Отмечается круговая форма окружающего хряща и наличие вторичного ядра окостенения плечевого отростка.

дит на 17—20 году жизни, несколько раньше у девочек.

**Лучевая кость (radius)** развивается из хрящевого остова посредством 4-х ядер окостенения (рис. 64): одного основного диафизарного, двух вторичных эпифизарных, нижнего и верхнего, и одного добавочного. Диафизарное ядро появляется через 40 дней внутриутробной жизни в средней трети диафиза. Оно образует тело, околоэпифизарный отдел и шейку лучевой кости (*collum radii*). У новорожденного диафиз обычно уже претерпел процесс окостенения. Верхнее эпифизарное ядро появляется в 3—6 лет в форме

17 лет. 2) Для латерального надмыщелка (*epicondylus lateralis*) появляется одно ядро окостенения у девочек в 8—11 лет, у мальчиков в 9—13 лет. Оно расположено краниально от головки. Ядро блока плечевой кости, ядра медиального и латерального надмыщелков появляются в гранулярной форме (рис. 67). Все нижние эпифизарные ядра окостенения, за исключением медиального надмыщелкового, образуют суставной блок, отделенный длительное время от нижнего конца диафиза S-образным хрящом с длинными ветвями, а от медиального мыщелка продолжением диафиза (рис. 63). Этим объясняется, почему при нарушениях шейки нижнего эпифизарного конца плечевой кости медиальный мыщелок не бывает затронут. Сращение нижнего эпифиза с диафизом происхо-

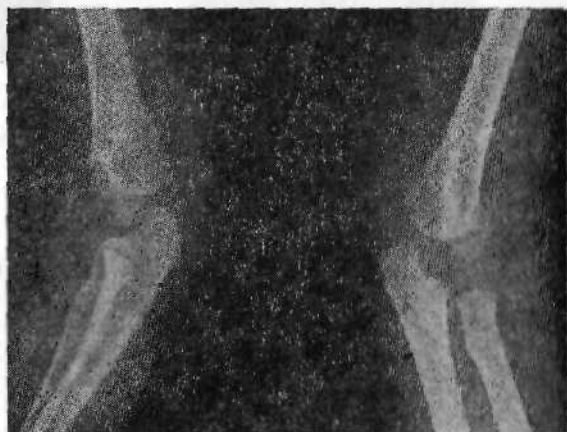

Рис. 62. Локтевой сустав у 2-летнего ребенка. Ядро окостенения головки плечевой кости появилось

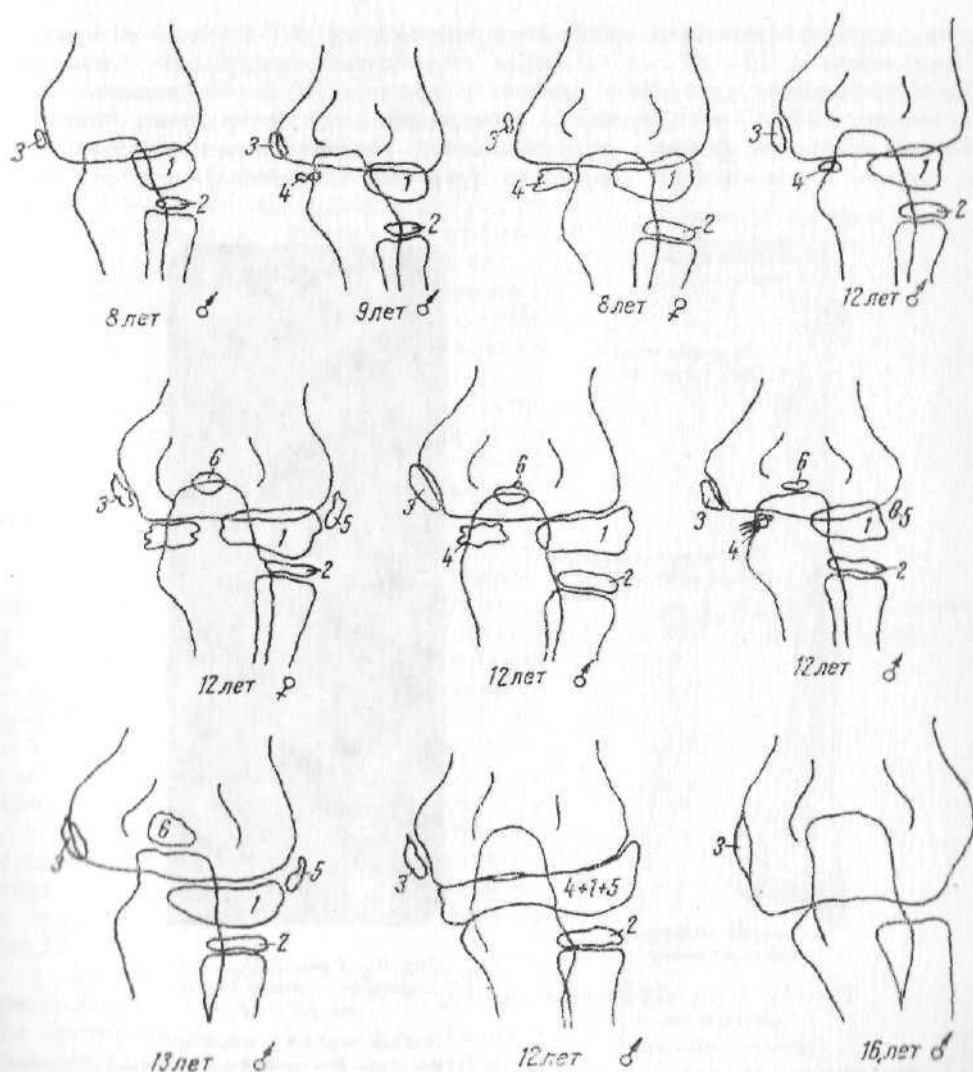


Рис. 63. Способ образования костных головок, составляющих локтевой сустав, и время появления и слияния ядер окостенения (схематично и сравнительно) у мальчиков и девочек 8—16 лет:

1 — головка плечевой кости; 2 — головка лучевой кости; 3 — медиальный надмыщелок; 4 — плечевой блок; 5 — латеральный надмыщелок; 6 — локтевой отросток.

тонкого диска, расположенного над диафизом и на расстоянии от него (рис. 65). Его поверхность имеет меньшую площадь, чем поверхность диафиза. Отделяющий хрящ имеет форму двояковыпуклой линзы. Сра-

шение ядра окостенения с диафизом происходит у девочек в 15—16 лет, у мальчиков в 17—18 лет. Нижнее эпифизарное ядро окостенения, или треугольное ядро, появляется у девочек в 6—15 месяцев, у мальчиков на 2—3-м году жизни. Оно развивается латерально, принимая треугольную форму, с основанием, направленным латерально на уровне шиловидного отростка (*processus styloideus*) и образует

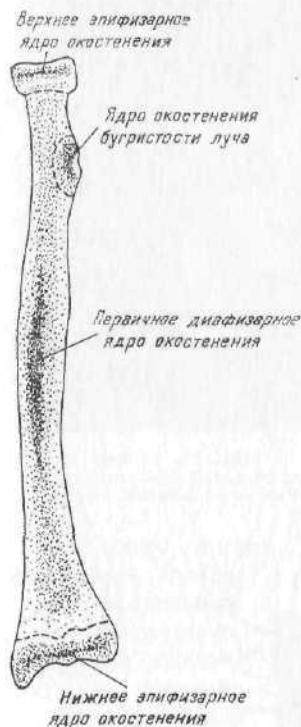

Рис. 64. Ядра окостенения лучевой кости.

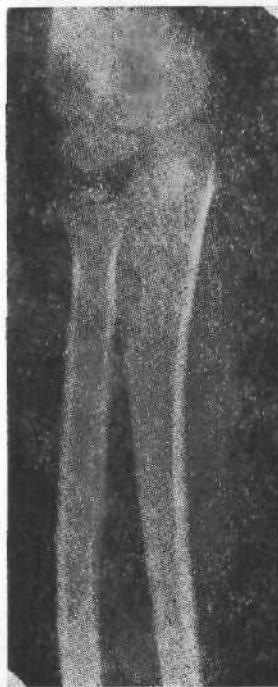

Рис. 65. Рентгенограмма локтевого сустава 6-летнего ребенка.

Налицо верхнее эпифизарное ядро окостенения лучевой кости.

шиловидный отросток и костные части, которые соответствуют запястной поверхности лучевой кости. Эта часть претерпевает процесс окостенения в возрасте около 10—12 лет. Присоединение к остальной части кости происходит у девочек в 17—20 лет, у мальчиков в 20—25 лет. Дополнительное ядро окостенения или ядро в месте прикрепления двуглавой мышцы предназначается для бугристости лучевой кости

(*tuberositas radii*). Оно появляется в 13—14 лет и прирастает к диафизу на 17-м году жизни.

**Локтевая кость (ulna)** развивается из хрящевого остова с помощью трех ядер окостенения (рис. 66): одного основного для диафиза и двух вторичных для эпифизов. Диафизарное ядро окостенения появляется в начале второго месяца внутриутробной жизни в форме костного цилиндра, расположенного в середине хрящевого диафиза. Из него развивается тело локтевой кости, *венечный отросток (processus coronoideus)*, нижние две трети *локтевого отростка (olecranon)* и крациальная половина *головки локтевой кости (caput ulnae)*. Верхнее эпифизарное ядро окостенения обычно бывает двойное: одно для верхней трети локтевого отростка, появляющееся в 8—12 лет, второе для клюва локтевого отростка, появляющееся в среднем в 9—14 лет (у девочек в 9—11 лет, у мальчиков в 10—11 лет). Слияние этих двух ядер окостенения происходит у девочек в 12—14 лет, у мальчиков в 13—17 лет (рис. 67). Сращение с диафизом происходит в 16—20 лет. Нижнее эпифизарное ядро окостенения появляется в среднем в 6—9 лет (у девочек от 5 лет и 1 месяца до 6 лет и 10 месяцев, у мальчиков от 6 лет и 3 месяцев до 7 лет). Оно образует нижнюю половину головки локтевой кости и шиловидного отростка (*processus styloideus*), которые появляются только на 10—12-м году жизни. Сращение с диафизом происходит в возрасте от 18 до 22 лет.

**Запястные кости (ossa carpi)** (рис. 68) развиваются из хрящевого остова и обычно не претерпевают процесса окостенения к моменту рождения (рис. 69). Единственная кость, которая иногда появляется на рентгенограмме, — *головчатая кость (os capitatum)*; особенно это имеет место у девочек. Запястные кости имеют одно ядро окостенения, в редких исключениях появляется дополнительное ядро окостенения для *крючка крючковидной кости (hamulus oss. hamati)* и для *ладьеобразной кости (os scaphoideum)*. Сначала ядра окостенения появляются для *большой и крючковидной кости (os hamatum)*, что происходит к концу

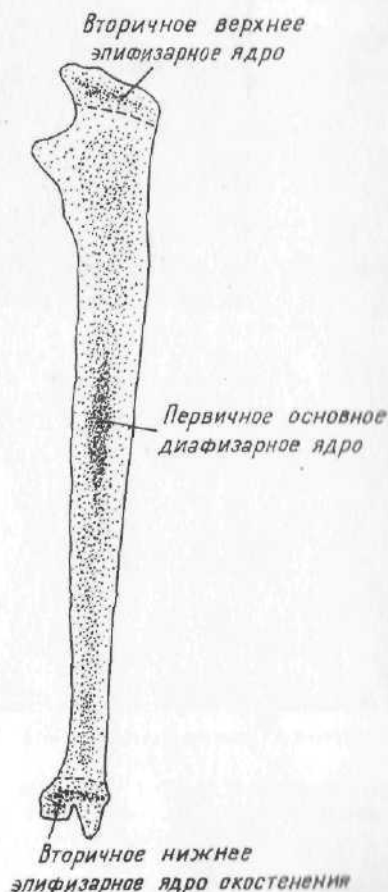


Рис. 66. Ядра окостенения локтевой кости.

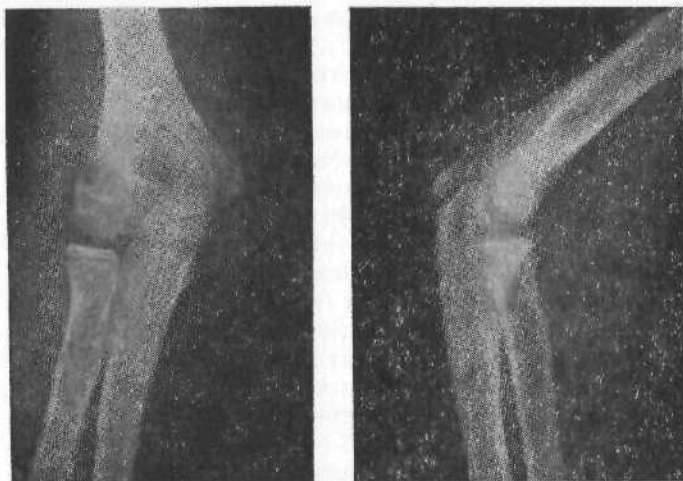

Рис. 67. Рентгенограмма локтевого сустава 14-летнего ребенка (вид сзади и сбоку с внутренней стороны).

Эпифизарное ядро окостенения для верхней трети локтевого отростка ясно выражено. Видны все ядра окостенения нижнего эпифиза плечевой кости и гранулярное строение. Ядро окостенения медиального надмыщелка отделено от группы других ядер.

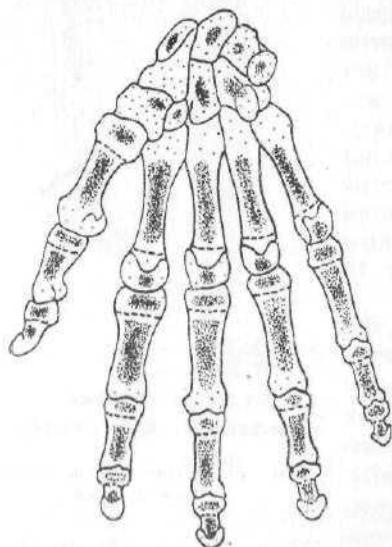


Рис. 68. Ядра окостенения пястных, запястных костей и фаланг пальцев.

Эпифизарные ядра фаланг появляются у их основания так же, как и для первой пястной кости. Для других пястных костей эпифизарные ядра видны на головках.

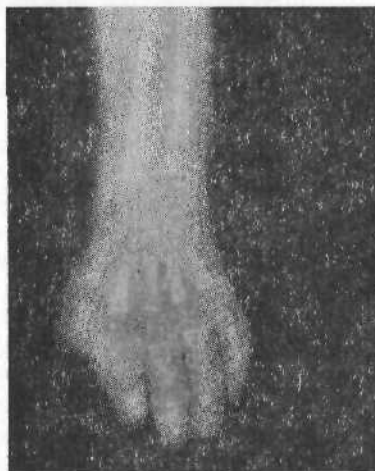


Рис. 69. Рентгенограмма кисти однодневного новорожденного.

На уровне запястных костей не видно ядер окостенения



четвертого месяца (1—6 месяцев) (рис. 70). Крючок не проходит процесса окостенения до достижения ребенком 11 лет. *Треугольная кость (os triquetrum)* развивается из ядра, появляющегося на 2—4-м году жизни (в 50% случаев — на третьем году) (рис. 71). Ядро окостенения для *полулунной кости (os lunatum)* появляется в 3—5 лет, для *трапецевидной кости (os trapezium)* и *добавочной трапецевидной (os trapezoidium)* — от  $4\frac{1}{2}$  до 6 лет (рис. 72). Для ладьеобразной кости ядро окостенения появляется в 5—6 лет, а для *гороховидной (os pisiforme)* — в 8—11 лет. У девочек ядра окостенения появляются раньше, чем у мальчиков. В последовательности появления ядер окостенения могут существовать вариации; ладьеобразная кость может претерпевать процесс окостенения раньше трапецевидной и добавочной трапецевидной костей.

**Пястные кости (*ossa metacarpalia*)** развиваются из хрящевого остова, каждая с помощью двух ядер окостенения — диафизарного и эпифизарного. Диафизарное ядро появляется на 3-м месяце внутриутробного развития и образует тело и верхний конец последних четырех пястных костей и нижнюю часть первой пястной кости. К моменту рождения эти кости претерпевают процесс окостенения. Первой заканчивает процесс окостенения III пястная кость, последними — I и V пястные кости. Эпифизарные ядра окостенения появляются в 3—4 года в форме округлых ядер, расположенных на нижних поверхностях II—V пястных костей, и в форме сплюснутых дисков у основания I пястной кости (рис. 74). Первое эпифизарное ядро окостенения появляется для II пястной кости в возрасте  $1\frac{1}{2}$ —2 лет, а последнее — для I и V пястных костей от 3 до 4 лет (рис. 72). Пястные кости имеют по одному эпифизарному ядру окостенения, несмотря на то, что они относятся к длинным костям; это объясняется большей функциональной нагруз-

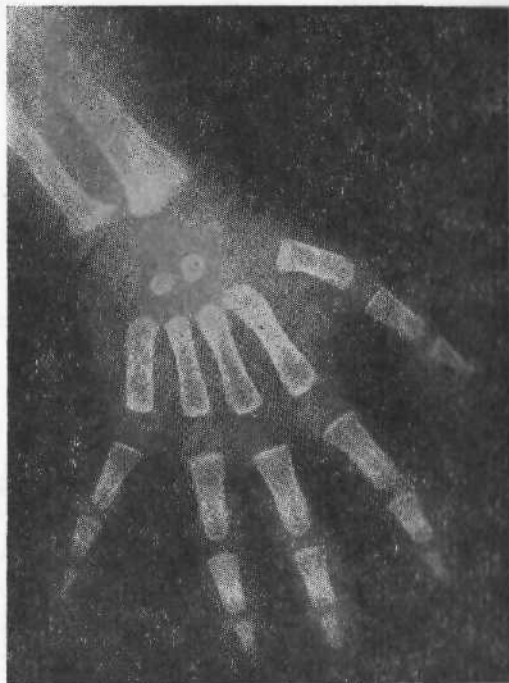


Рис. 70. Рентгенограмма кисти 11-месячного ребенка.

Видны ядра окостенения большой и крючковидной костей. Ядра окостенения для эпифизов пястных костей и фаланг не появились.

кой эпифиза. Ядро окостенения второго эпифиза сливается с диафизарным. Сращение эпифизов с диафизами происходит по достижении ребенком 14—16-летнего возраста. Последней срастается I пястная кость. Как и для других костей, этот процесс происходит позднее у мальчиков. *Шиловидный отросток (processus styloideus)* второй пястной кости иногда может иметь дополнительное ядро окостенения.

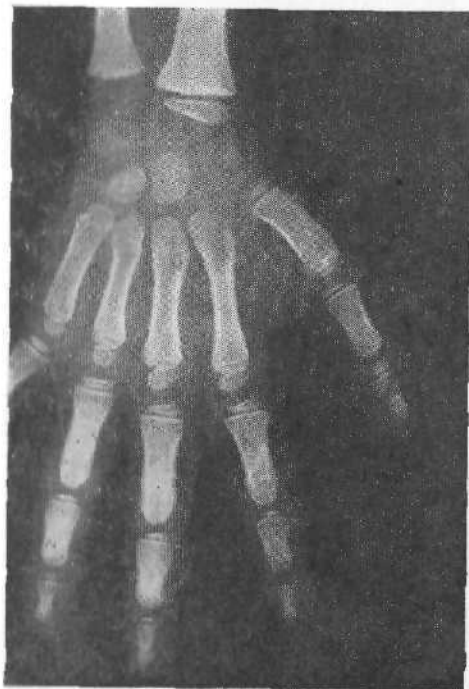

Рис. 71. Рентгенограмма кисти ребенка 3 1/2 лет.

Отмечается наличие ядер окостенения для трехгранной кости, а также эпифизарных пястных и фаланговых.

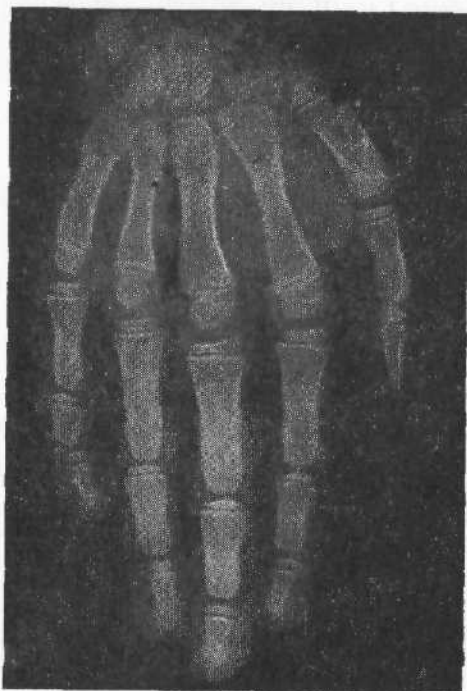

Рис. 72. Рентгенограмма кисти 5-летнего ребенка.

Отсутствуют ядра окостенения ладьевидной и гороховидной костей.

**Фаланги (*ossa digitorum manus*).** Каждый палец имеет 3 фаланги, за исключением большого пальца, у которого отсутствует вторая фаланга. Их окостенение происходит из хрящевого остова с помощью двух ядер окостенения (рис. 73): основного диафизарного — из него развиваются тело фаланги (*corpus phalangis*) и ее головка (*caput phalangis*), и эпифизарного в форме диска, из которого образуется основание фаланги (*basis phalangis*). Диафизарное ядро окостенения появляется в конце второго месяца внутриутробного развития, сначала

Ядра окостенения костей верхней конечности

Таблица 16

Кость	Первичные ядра	Вторичные ядра	Время сращения вторичных ядер окостенения	Время сращения основных и вторичных ядер окостенения
1	2	3	4	5
Лопатка	45—60	Клювовидное основное Клювовидное дополнительное Верхнее суставной впадины Нижнее суставной впадины Плечевого отростка (1—2) Позвоночного края Нижнего угла	( 9—12) 16 — 18 лет (12—14) 10—12 лет 16—18 лет 14—18 лет 15—20 лет 16—18 лет	15—18 лет  16—18 лет 20 лет 18—20 лет } 22—25 лет
Ключица	30 дней		18—22 лет	22—25 лет
Плечевая кость	40—45 дней	(присутствует иногда) Головчатое (при рождении) Большого бугра Маленького бугра Головка Блока Медиального надмыщелка Латерального надмыщелка	3— 6 мес. 2—2½ лет 3— 4 года 1— 2 года 8—15 лет  4— 8 лет 10—12 лет	5—6 лет    11—17 лет  д. 20—22 лет м. 21—25 лет  д. 17—18 лет м. 18—20 лет
Лучевая кость	40 дней	Головчатое Нижнее эпифизарное иногда при рождении Борозды двуглавой мышцы	3—6 лет д. 1 год м. 2—3 года  13—14 лет	д. 15—16 лет м. 17—18 лет д. 17—20 лет м. 20—25 лет  17 лет
Локтевая кость	35—40 дней	отростка локтевой кости Головчатое	9—14 лет 6— 9 лет	16—20 лет 18—22 года

1	2	3	4	5
Ладьеобразная Полулунная Трехгранная Гороховидная Трапецевидная Трапецевидная дополнительная	5—6 лет 3—5 лет 2—4 года 8—11 лет 4 1/2—6 лет 4 1/2—6 лет			
Большая кость Крючкообразная кость	4—5 мес. 4—5 мес.	(редко при рождении) непостоянное апофизарное	9—11 лет	12 лет
Плюсневая I	3 мес.	верхнее эпифизарное	3 1/2—4 года	д. 14—15 лет м. 15—16 лет
Плюсневая II	3 мес.	нижнее эпифизарное	3—4 года	
Плюсневая III	3 мес.	нижнее эпифизарное	4 1/2—2 1/2 лет	
Плюсневая IV	3 мес.	нижнее эпифизарное	3—4 года	д. 14—15 лет м. 15—16 лет
Плюсневая V	3 мес.	нижнее эпифизарное	3 1/2—4 года	
Фаланга I	Б. } Ук. } 2 мес. Ср. } Без. } Мал. }		1—2 1/2 лет	16—20 лет
Фаланга II	Б. } 2 мес. Ук. } Ср. } 2 1/2—3 Без. } мес. Мал. }		2 1/2—3 года	16—20 лет
Фаланга III	Ук. } Ср. } 2 1/2 Без. } мес. Мал. }		2 1/2—3 года	16—20 лет

в последней фаланге большого пальца, а затем в третьей фаланге остальных пальцев. Для второй фаланги ядра окостенения появляются на третьем месяце внутриутробного развития, а для первой фаланги на втором месяце внутриутробного развития. К рождению большая часть фаланг претерпевает процесс окостенения. Эпифизарные ядра фаланг появляются раньше эпифизарных ядер пястных костей. Для первой фаланги они появляются в возрасте 1—2  $\frac{1}{2}$  лет, для второй и третьей фаланг—на 5—6 месяцев позже, чем для первой соответствующей фаланги. Сращение ядер окостенения происходит в 16—20 лет, сначала для большого пальца и в конце маленького. Следует отметить, что *дистальные бугристости (tuberositas phalangis distalis)* третьей фаланги являются первыми составными частями скелета верхней конечности, претерпевающими процесс окостенения на 7—8-м месяце внутриутробного развития.

Из табл. 16 видно, что ребенок, рожденный в срок при нормально протекавшей беременности, имеет следующие ядра окостенения: основные ядра ключицы и лопатки, диафизарные плечевой кости, локтевой и лучевой костей, основные ядра пястных костей и фаланг. Иногда можно отметить наличие ядра головки плечевой кости, нижнего эпифиза лучевой и головчатой костей.

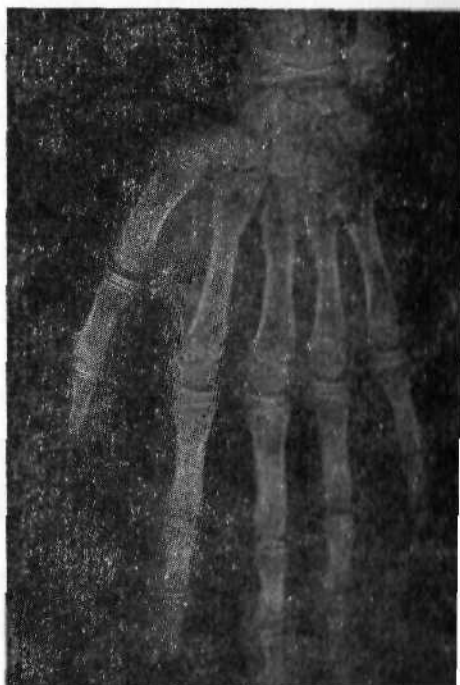

Рис. 73. Рентгенограмма кисти 9-летнего ребенка.

Горговидная кость неясно видна между пястной и трехгранной костями.

## КОСТИ НИЖНЕЙ КОНЕЧНОСТИ (OSSA MEMBRI INFERIORIS)

### ПОЯС НИЖНЕЙ КОНЕЧНОСТИ (CINGULUM MEMBRI INFERIORIS)

Безымянная кость (*os coxae*) претерпевает процесс окостенения помощью трех основных ядер окостенения и нескольких вторичных не всегда расположенных на одной кости (рис. 74). Основные ядра окостенения предназначены для подвздошной, седалищной и лобковой

костей. Ядро окостенения для *подвздошной кости* (*os ilium*) расположено на уровне *большой седалищной вырезки* (*incisura ischiadica major*) и появляется на 3-м месяце внутриутробного развития; оно образует *крыло подвздошной кости* (*ala ossis ilii*) и верхнюю часть *вертлужной впадины* (*acetabulum*); отсутствие его может привести к врожденному вывиху тазобедренного сустава. Для *седалищной кости* (*os ischii*) ядро

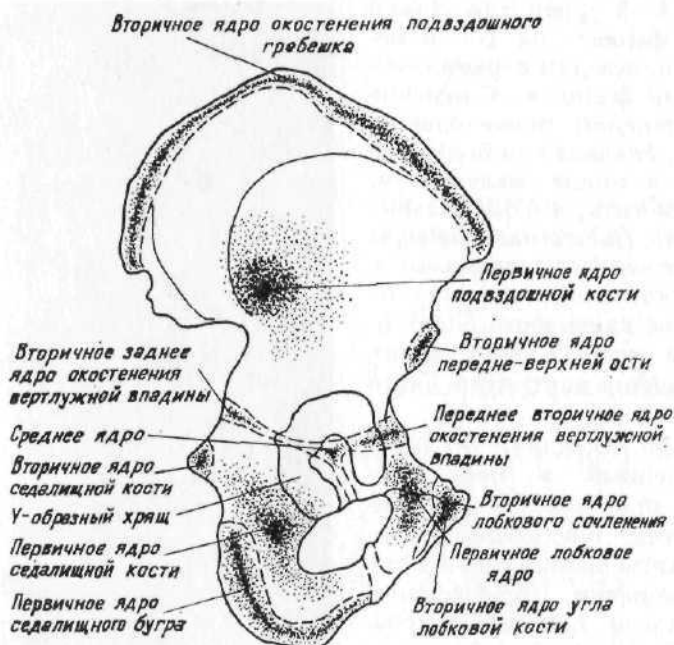


Рис. 74. Ядра окостенения безымянной кости.

окостенения появляется в 3  $\frac{1}{2}$  месяца внутриутробного развития, в месте соединения *тела седалищной кости* (*corpus ossis ischii*) с *седалищным бугром* (*tuber ischiadicum*). В 4  $\frac{1}{2}$  месяца внутриутробного развития появляется ядро окостенения для *лобковой кости* (*os pubis*), расположенное в средней части *верхней ветви* (*ramus superior ossis pubis*). На уровне вертлужной впадины ядра разделены с помощью хряща в форме буквы Y. Центральная часть хряща более широкая; на ее уровне от него отходят три ветви: *передняя ветвь* (или *подвздошно-лобковая*), *задняя* (или *подвздошно-седалищная*) — самая широкая и *нижняя* (или *седалищно-лобковая*) — самая узкая. Подвздошная кость направляется в виде гвоздя к центру вертлужной впадины. Верхний и нижний края передней и задней ветвей Y-образного хряща обра-



зуют тупой угол, открытый в сторону подвздошной кости. Верхний край передней ветви наклонен сверху-кзади, а верхний край задней ветви почти горизонтален. Костные выросты лобковой и седалищной костей закруглены. По достижении ребенком 3-летнего возраста ветви хряща еще широки; к 8 годам они сужаются; в 10 лет тупой угол, образованный передней и задней ветвями, исчезает, и они располагаются по прямой линии одна в продолжение другой.

*Вырезка вертлужной впадины (incisura acetabulum)* сужается.

К рождению *ветвь седалищной кости (ramus ossis ischii)* еще не полностью претерпевает процесс окостенения (рис. 75, А, Б). Хрящевая пластинка между седалищной и лобковой костями исчезает примерно в 6-летнем возрасте. Исчезновение Y-образного хряща и окончательное сращение на уровне вертлужной впадины трех составных частей происходит в 12—16 лет у девочек и в 13—18 лет у мальчиков. Вторичные ядра окостенения: 1) Переднее ядро вертлужной впадины появляется в толще передней хрящевой ветви и образует вертлужную кость между подвздошной костью и верхней ветвью лобковой кости. Оно принимает участие в образовании верхнего края вертлужной впадины. Место его соединения с подвздошной и лобковой костями соответствует *подвздошно-лобковому возвышению (eminentia iliopubica)*.

2) Заднее ядро вертлужной впадины часто состоит из 3—4 костных узлов, быстро сливающихся между собой и расположено в толще задней ветви Y-образного хряща. Оба эти

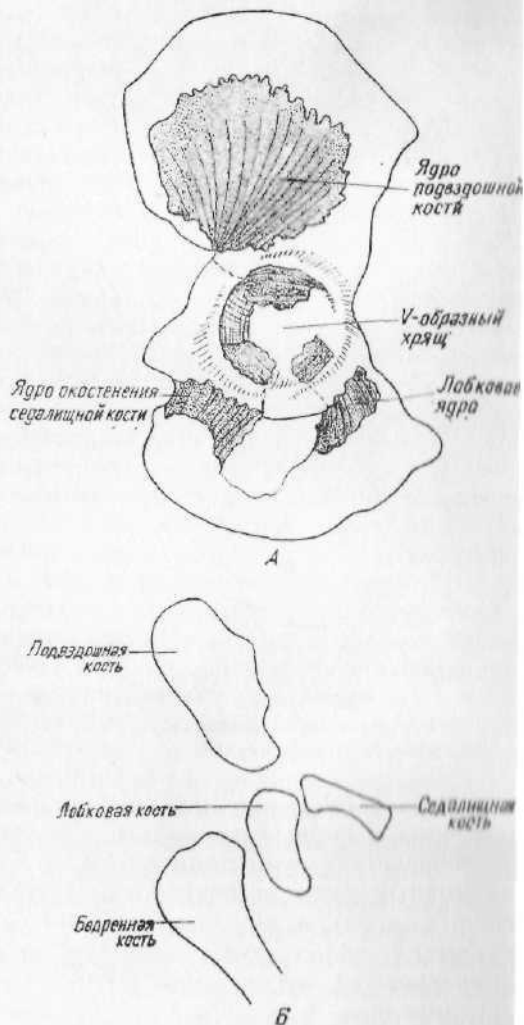

Рис. 75. Развитие безымянной кости. Б — составные части безымянной кости 2-недельного грудного ребенка (после мацерации).

ядра (1 и 2) появляются позднее 10-летнего возраста, а их соединение с остальной частью безымянной кости происходит в 16—18 лет. 3) Для *ребешка подвздошной кости (crista iliaca)* и для *передней верхней ости (spina iliaca anterior superior)* у девочек появляется по одному ядру окостенения в 13—14 лет, а у мальчиков в 14—15 лет. 4) Для *передней нижней ости подвздошной кости (spina iliaca anterior inferior)*

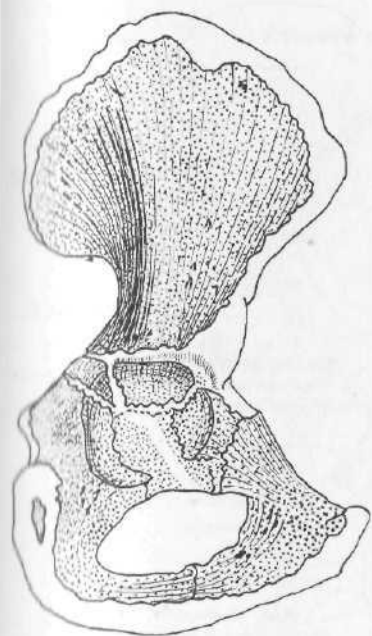


Рис. 76. Безымянная кость 12-летнего ребенка.

Пачерченное пространство—окостенение, остальные части — хрящевые.

ядро окостенения появляется в 16—17 лет. 5) Ядро для *седалищного бугра (tuber ischiadicum)* появляется в 21 год у девочек и в 24 года у юношей. 6) Ядро для *седалищной ости (spina ischiadica)* появляется в 17—18 лет. 7) Ядро окостенения для *лобкового бугорка (tuberculum pubicum)* появляется в 20 лет. 8) Ядро окостенения для угла лобковой кости, образующего поверхности симфиза (*facies symphysialis*), появляется от 12 до 21 года (рис. 76). Все эти ядра окостенения соединяются с основными ядрами в 20—25 лет. Непостоянное ядро окостенения может быть центральным, расположенным в месте разветвления Y-образного хряща. Следует отметить, что соотношение между глубиной вертлужной впадины и ее диаметром (показатель вертлужной впадины) увеличивается с возрастом. К рождению оно составляет 0,40; в 1 год — 0,47; у взрослого — 0,60. Увеличение показателя указывает на постоянное углубление вертлужной впадины. У девочек этот показатель ниже, чем можно объяснить большую частоту вывихов в тазобедренном суставе, чем у мальчиков.

**Таз (pelvis)** как целое. Таз новорожденного менее развит по сравнению с грудью и животом, так что основная овальная форма тела новорожденного сужается каудально. У новорожденного граница между поясничным отделом позвоночного столба и крестцом (пояснично-крестцовый угол) выше, чем постоянное место расположения *верхнего отверстия малого таза (apertura pelvis minoris superior)*, а мыс (*promontorium*) отсутствует. Пояснично-крестцовое сочленение почти горизонтально у новорожденного, несколько наклонено у ребенка, более наклонено у взрослого по отношению к горизонтальной плоскости. *Пограничная линия (linea terminalis)* имеет почти круглую форму с продольным диаметром, большим приблизительно на 2 мм, чем попе-

речный. *Нижнее отверстие малого таза (apertura pelvis minoris inferior)* очень мало, форма таза в целом напоминает воронку. Переход от поясничного изгиба к крестцовому происходит постепенно, медленно, закруглен на уровне третьего крестцового позвонка. В этот период развития крестец расположен на 1 см выше входа в таз. Поэтому плоскость верхнего отверстия более наклонена, чем у взрослого, у которого крестец вклинивается в тазовые кости. Только в 3-летнем возрасте пограничная линия достигает высоты будущего мыса. У плода крестец имеет форму более сплюснутую в поперечном направлении, менее в длину, а *латеральные части (pars lateralis)* развиты слабо. Каудально крестец распространяется у мальчиков под плоскостью седалищных бугров, у девочек — выше этой плоскости. У новорожденного крестец образует 29,5% верхнего тазового отверстия, у взрослого же только 26,2%. *Крестцово-подвздошное сочленение (articulatio sacroiliaca)* расположено продольно, а не наклонено кзади, как у взрослого (рис. 77). Подвздошная кость расположена вертикальнее и более сплюснута, полость *тазобедренного сустава (articulatio coxae)* шире, менее глубока и более наклонена. Лобковая кость выше, и на уровне *лобкового соединения (symphysis pubica)* еще с 10-го месяца внутриутробного развития часто существует пространство, появляющееся обычно после 2-летнего возраста. *Запирательное отверстие (foramen obturatum)* относительно мало и направлено краниально из-за большого краниального поворота лобкового сращения. Обычно форма таза у новорожденного — это форма воронки с большей высотой, чем шириной. После рождения таз претерпевает изменения как в отношении формы, так и величины. Тела крестцовых позвонков уменьшаются, латеральные поверхности крестца расширяются, лобковая кость сужается, седалищные бугры отодвигаются латерально, запирательное отверстие увеличивается и располагается в косом направлении, *малый таз (pelvis minor)* принимает цилиндрическую форму. У новорожденного передне-задний диаметр (*conjugata*) больше поперечного (*diameter transversa*). К концу второго года жизни соотношение изменяется: поперечный диаметр становится большим, и в 13—14 лет плоскость таза становится овальной в поперечном диаметре, как это имеет место у взрослого. Передне-задний диаметр у новорожденного составляет 2,7 см; к концу первого года жизни почти удваивается, достигая 4,1 см; к концу шестого года достигает 8,5 см; к 12 годам он равен 9,5 см, т.е. растет очень медленно. Затем наступает быстрое увеличение диаметров таза, таким образом, что в 13—14-летнем возрасте он имеет почти окончательную величину. У девочек после 8-летнего возраста таз и верхнее тазовое отверстие больше, чем у мальчиков, крестец короче, с латеральными поверхностями более широкими, лобок также более широкий. У мальчиков после 9-летнего возраста тело крестца длиннее, лобок выше, верхняя ветвь лобковой кости более развита и образует с ветвью противоположной стороны острый угол, выступающий вперед. Позднее у девочек латеральные

поверхности крестца растут в ширину, что увеличивает верхнее тазовое отверстие в поперечном диаметре. До 4—5-летнего возраста существуют два мыса, у основания которых измеряются верхний и нижний переднезадние диаметры. К этому периоду появляется постоянный мыс, на уровне которого оканчивается *пограничная линия (linea terminalis)*. В 8—10 лет начинается дифференцировка пола. У мальчиков таз увели-

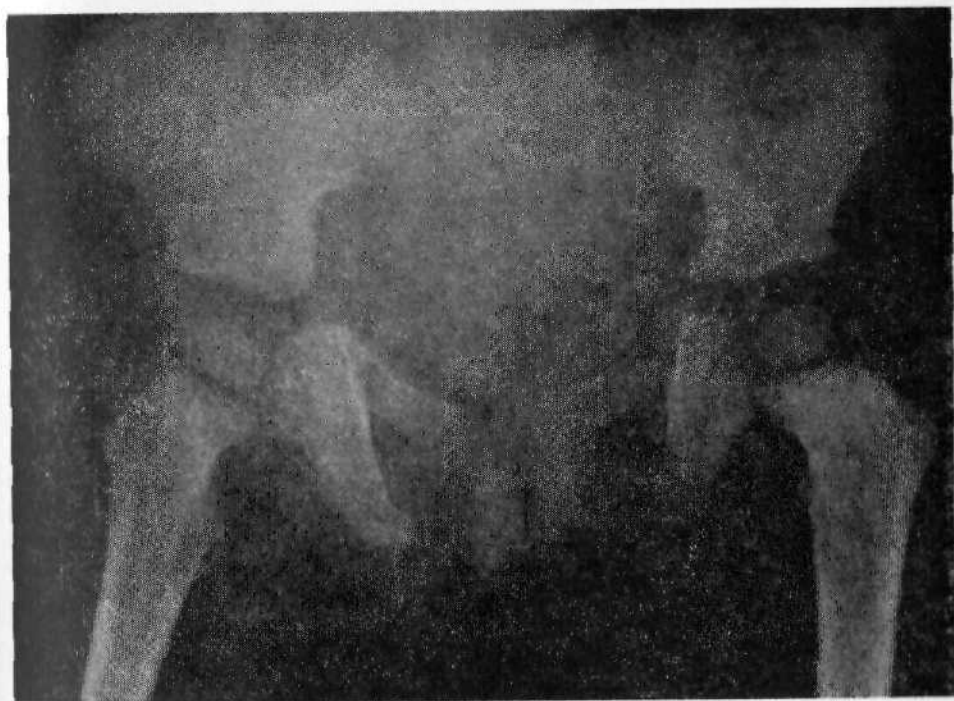

Рис. 77. Рентгенограмма таза ребенка 1  $\frac{1}{2}$  лет.  
Видны составные части и ядро окостенения головки бедренной кости.

чивается в дальнейшем только за счет костного вещества, при сохранении первоначальной детской высокой формы. Факторы, воздействующие на форму таза, следующие: различный ритм роста, свойственный каждой составной части таза; давление, оказываемое весом тела и органами брюшной полости; воздействие мышц; обратное давление головки бедренной кости; половые гормоны; конституциональные факторы. Все эти факторы воздействуют поочередно в период перехода от лежачего положения к вертикальному. В отношении различного темпа роста до полового созревания не имеется явно выраженных половых различий, за исключением вышеприведенных, т.е. ширины у девочек и высоты у мальчиков после 8—9-летнего возраста. Крестец, прямой у новорожден-

ного, при нагрузке на позвоночный столб направляется основанием несколько впереди; в этом положении его удерживают *крестцово-позвоночные* (*lig. sacrospinale*) и *крестцово-бугровые* (*lig. sacrotuberale*) связки, которые являются причиной увеличения изгиба по тазовой поверхности (*facies pelvina*). Обратное давление бедренной кости приводит к увеличению поперечного диаметра за счет продольного и косого. Если один из этих факторов становится преобладающим, появляются нарушения в строении таза.

СВОБОДНАЯ НИЖНЯЯ КОНЕЧНОСТЬ  
(*OSSA MEMBRI INFERIORIS*)

**Бедренная кость** (*femur*) развивается из пяти ядер окостенения: одного основного и четырех вторичных (рис. 78). Основное диафизарное

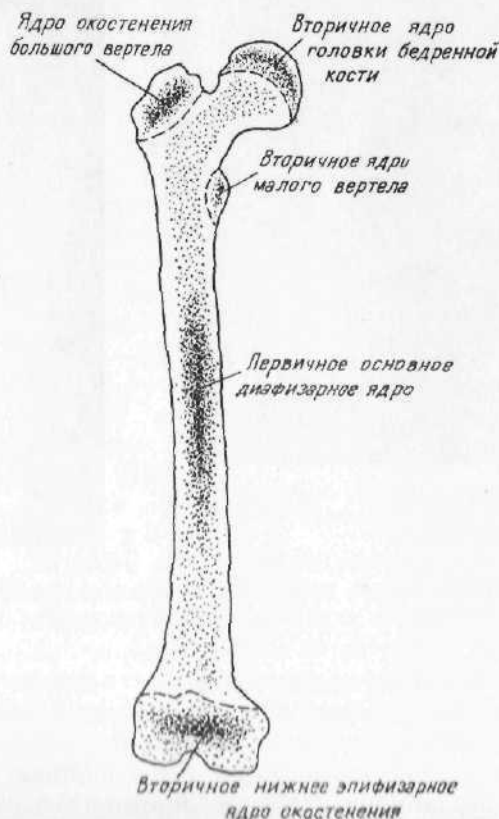


Рис. 78. Ядра окостенения бедренной кости.

Про окостенения появляется внутри хрящевого остова на 40—45-м дне внутриутробного развития. Кверху оно развивается в большей степени медиально, образуя выступ, выгнутый медиально и каудально; в месте выступа появляется *анатомическая шейка бедра (collum femoris)*. Нижний конец диафиза расширяется, образуя эпифизарную поверхность, выпуклую, разделенную передне-задней бороздой на

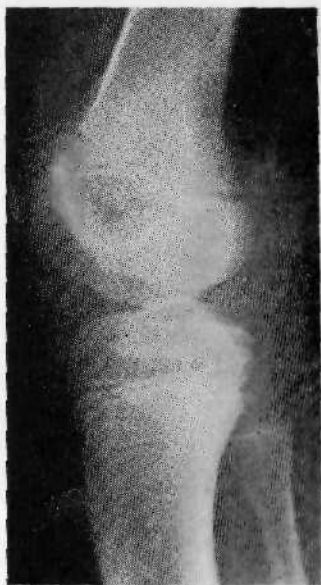
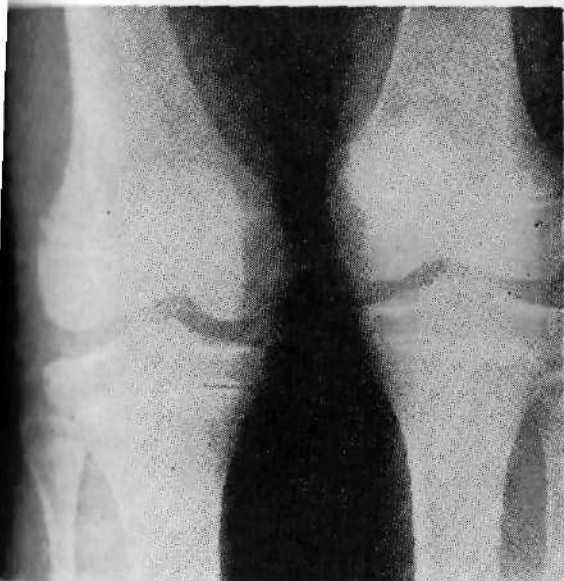

Рис. 79. Рентгенограмма коленного сустава 10-летнего ребенка (первые 2 снимка — вид спереди, последний — сбоку).

Видны хорошо сформированные эпифизы бедренной и большой берцовой костей и наличие диафизарно-эпифизарных хрящей.

латеральную и медиальную части. На третьем месяце внутриутробного развития длина ядра окостенения составляет 4 мм, на четвертом — 8 мм, и рождению — 7,5 см. Диафиз бедренной кости прямой (передний продольный выпуклый изгиб появляется в 2-летнем возрасте); у девочек диафиз повернут больше, чем у мальчиков, что увеличивается с возрастом. Угол между шейкой и диафизом бедренной кости (наклонение) у новорожденного составляет  $150^\circ$ , в 3-летнем возрасте —  $145^\circ$ , в 10 лет —  $140^\circ$ , у взрослого —  $126-130^\circ$ , т.е. уменьшается. В первые пять



лет жизни бедренная кость растет быстрее у детей обоего пола. Затем до 9-летнего возраста темп роста замедляется у девочек и остается постоянным у мальчиков. Нижнее эпифизарное, или межмыщелковое, ядро окостенения (*Béclard*) появляется незадолго до рождения в форме сплюсненного диска эллипсоидальной формы, длиной 4—6 мм и толщиной 4 мм. К рождению латеральный мыщелок (*condylus lateralis*) более отдален от соответствующей суставной поверхности большой берцовой кости и больше в объеме. Он соединяется с большой берцовой костью только в его задней части, где превосходит дорсальный край суставной поверхности большой берцовой кости (*facies articularis superior*). Нижний эпифиз полностью развивается к 9—10 годам за исключением мыщелково-блоковых борозд, и срастается с диафизом в 18—20 лет (рис. 79). Приводим в процентах данные появления нижнего эпифизарного ядра окостенения: в 7 месяцев внутриутробного развития — 0%; в 8 месяцев — 4,9%; в 9 месяцев — 32%; в 10 месяцев — 84,1%; от рождения до недельного возраста — 95,1%; через две недели после рождения — 97,6%; на 3—4-й неделе жизни процент составляет 98,6%; в 2—3 месяца — 100%. Верхнее эпифизарное ядро головки бедренной кости (*caput femoris*) появляется в форме костного ядра в 6—12 месяцев после рождения и остается в таком положении несколько месяцев. Позднее оно приобретает вид сегмента сплюсненного шарика и только в возрасте 10 лет превышает поверхность разреза шейки, принимая форму половины шара (рис. 80). Головка срастается с шейкой между 14—20 годами. Ядро окостенения большого вертела (*trochanter major*) появляется на 2—5-м году жизни,

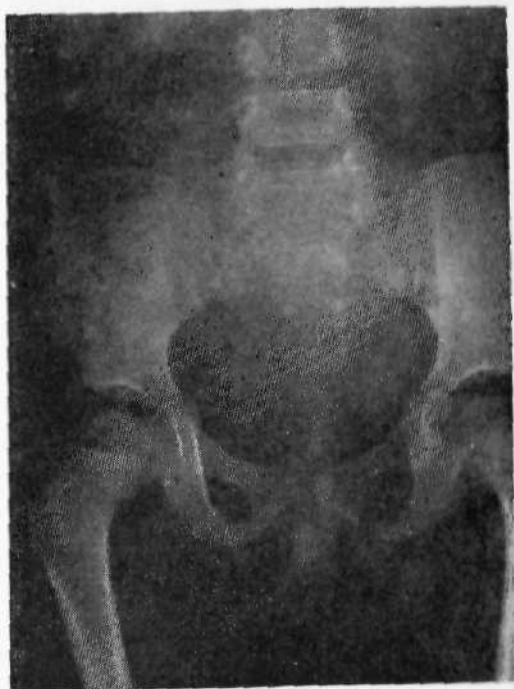

Рис. 80. Рентгенограмма тазобедренного сустава ребенка 1 1/2 лет.

Ядро окостенения головки бедренной кости в форме покрышки не превосходит окружности шейки бедренной кости.

часто в форме двух ядер: верхнего, очень маленького, и нижнего — большого (рис. 81, А, В). Они вскоре сливаются и в 15—20 лет срастаются с диафизом бедренной кости. Для *малого вертела* (*trochanter*

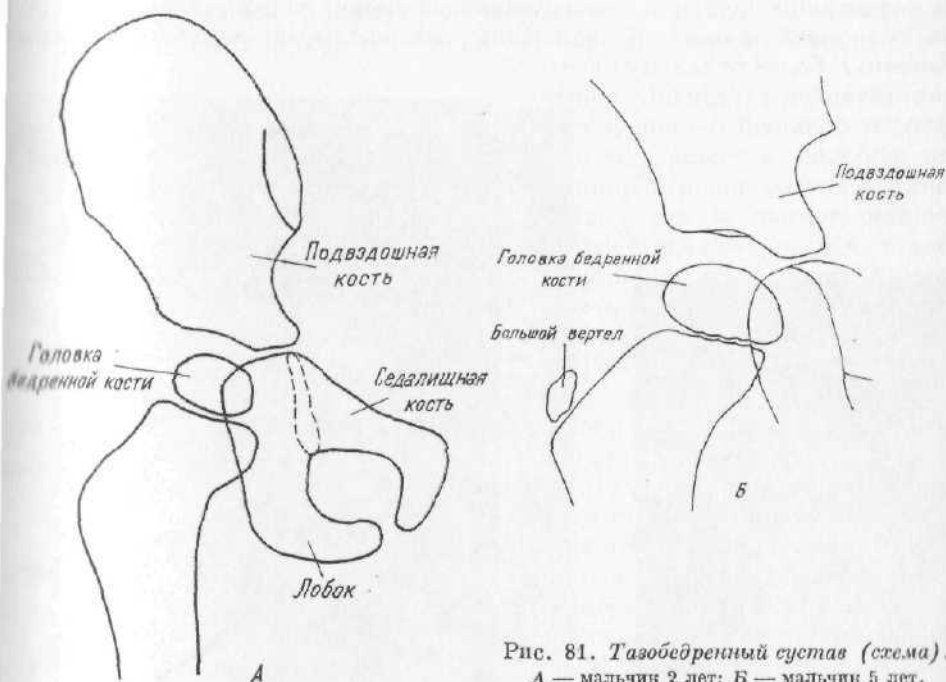


Рис. 81. Тазобедренный сустав (схема).

А — мальчик 2 лет; В — мальчик 5 лет.

*minor*) ядро окостенения появляется в 8—11 лет и срастается с диафизом в 15—20 лет.

### КОСТИ ГОЛЕНИ (*OSSA CRURIS*)

**Вольшая берцовая кость** (*tibia*) развивается из четырех ядер окостенения: основного диафизарного и трех вторичных, из которых два верхние и одно нижнее эпифизарные (рис. 82). Диафизарное ядро окостенения появляется к концу 2-го месяца внутриутробного развития в форме костного цилиндра, образующего 9/10 кости. К рождению оно имеет длину 6,5—7 см. Верхнее эпифизарное ядро окостенения в форме

сплюсненного диска появляется на 9-м месяце внутриутробного развития или сразу же после рождения. Оно образует верхнюю поверхность сустава и *межмышцелковый выступ (eminentia intercondylaris)*. Приводим в процентах время появления этого ядра окостенения: на 7—8-м месяце внутриутробного развития — 0%; на 9-м месяце — 5,9%; на 10-м — 41%; у поворожденного — 77,1%; через месяц после рождения — 100%. К рождению его размеры составляют 1,2 см в ширину и 0,2—0,5 см в толщину, а к концу первого года жизни — 1,8 и 1 см. На втором году жизни оно принимает вид конуса, достигающего до межмышцелкового выступа, а в 5 лет появляется эпифизарная поверхность (рис. 83). В 8-летнем возрасте *ядро удлиняется в форме клюва в косом каудальном направлении*. Его размеры: ширина 6 см у мальчиков и 1,4—5,7 см у девочек, толщина у детей обоего пола — 1,4 см. В 18 лет ширина достигает 6,4—9,4 см, толщина — 1,8 см. Высота увеличивается нерегулярно во времени, а ширина — в зависимости от функциональных потребностей. Толщина диафизарно-эпифизарного хряща до 9 лет составляет в среднем 3 мм и постепенно уменьшается, достигая к 16 годам формы борозды. Хрящ срастается с диафизом в 19—20 лет. Для *передней бугристости большой берцовой кости (tuberositas tibiae)* ядро окостенения появляется в 11—12 лет у девочек и в 14 лет у мальчиков, в форме узлов, сливающихся между собой примерно к 12 годам (рис. 84). Это костное вещество срастается с эпифизом в 13—15 лет. В процессе развития оно удлиняется кпереди и книзу (в виде медальона, подвешенного к эпифизу). Это удлинение появляется на боковой рентгенограмме у ребенка 14-летнего возраста. Сращение с диафизом происходит в краинально-каудальном направлении и заканчивается примерно в 17 лет у девочек и в 18 лет у мальчиков. Нижнее эпифизарное ядро окостенения появляется на

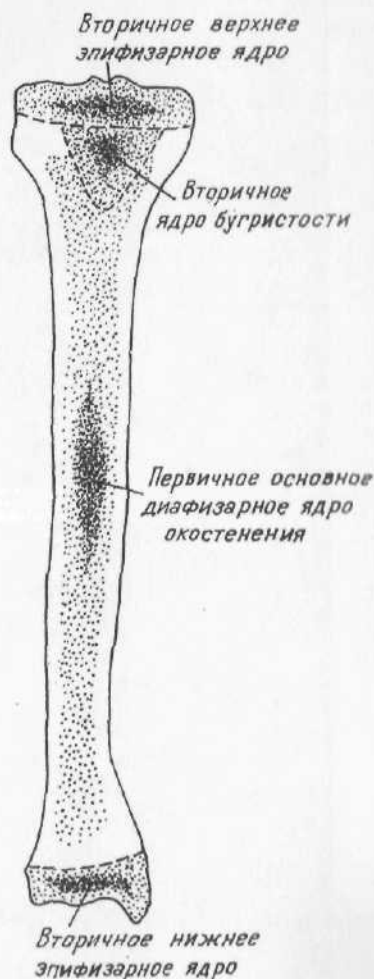

Рис. 82. Ядра окостенения большой берцовой кости.

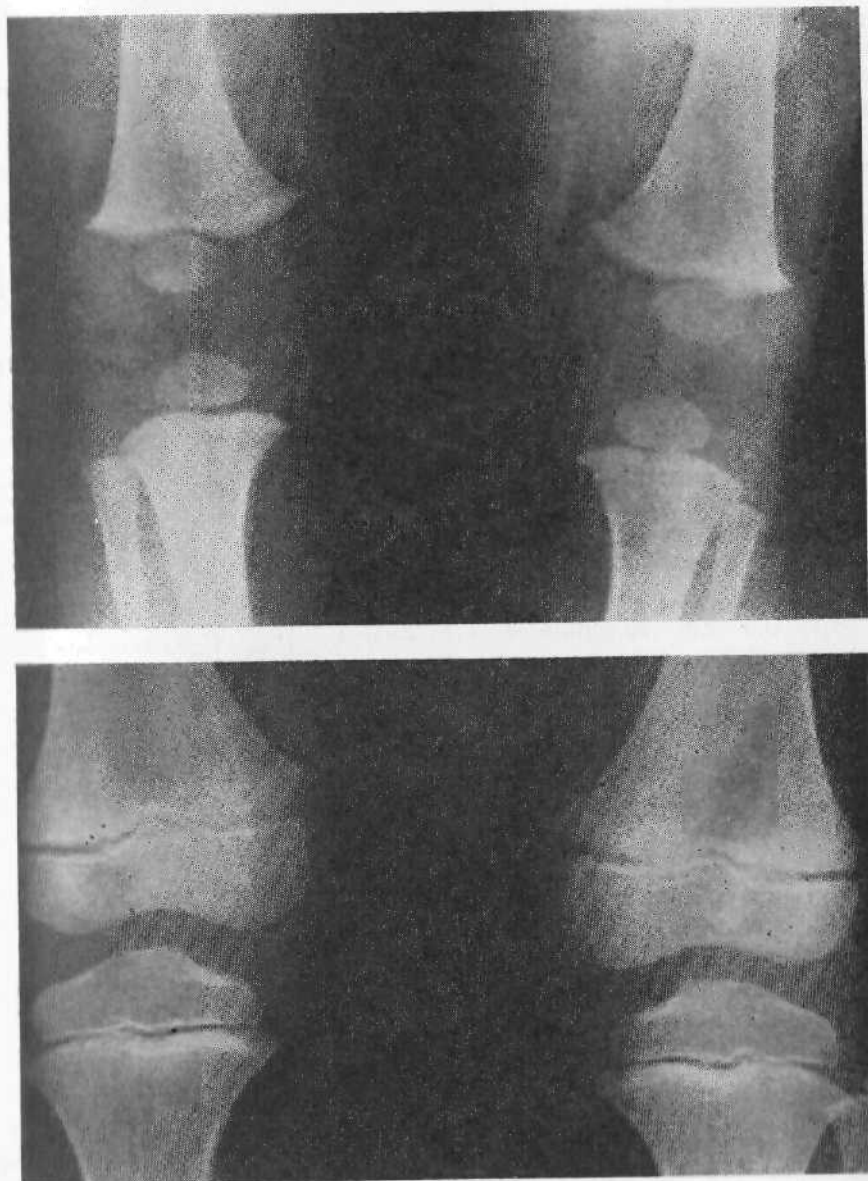

Рис. 83. Рентгенограмма коленного сустава.

Сверху — 3-летний ребенок. Наличие нижних эпифизарных ядер бедренной кости и верхних большой берцовой кости в виде конуса. Малая берцовая кость еще не имеет верхнего эпифизарного ядра окостенения.

Внизу — 5-летний ребенок. Эпифизы хорошо выражены, есть и верхнее эпифизарное ядро малой берцовой кости.

6—8-м месяце жизни, раньше, чем нижнее эпифизарное ядро окостенения малой берцовой кости, и образует нижний конец большой берцовой кости и медиальную лодыжку (*malleolus medialis*). Сначала оно имеет форму гвоздя, затем округляется, растет от центра медиально. Его развитие происходит больше в поперечном направлении, чем в краниально-каудальном, и на 11—12-м месяце жизни оно имеет форму деревянного

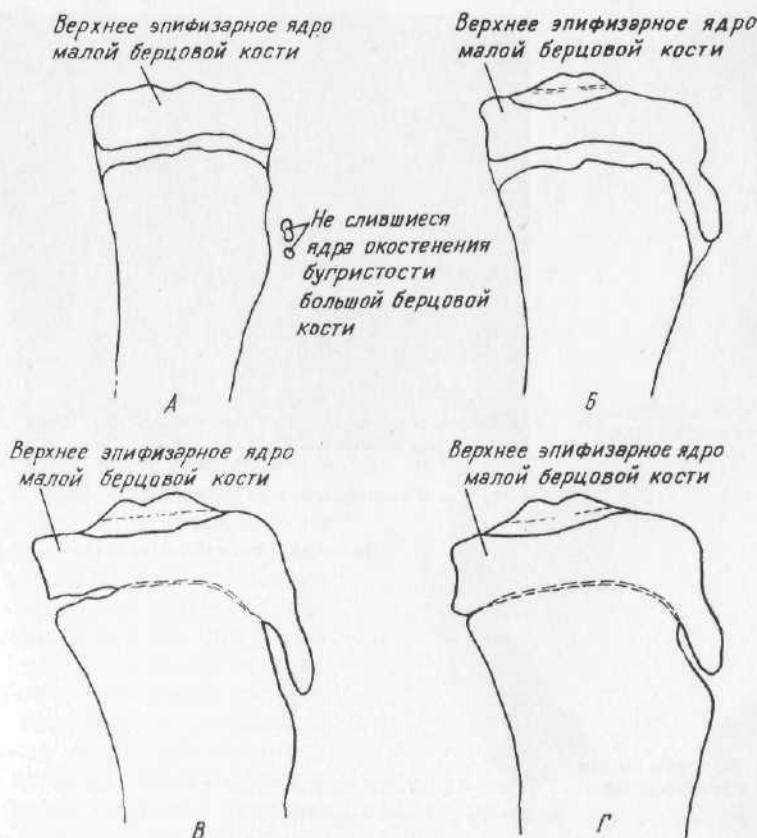


Рис. 84. Развитие верхнего эпифиза малой берцовой кости:  
А — 12 лет; Б — 13 1/2 лет; В — 14 лет; Г — 15 1/2 лет.

башмака. Его рост тем быстрее, чем раньше ребенок начинает ходить. К концу второго года жизни он составляет 9/10 нижнего эпифиза. Сращивание с диафизом происходит в 17—18 лет. Костная граница с хрящом выглядит неровной. Очень редко лодыжка может иметь дополнительное ядро окостенения, в основном у мальчиков.

С практической точки зрения можно сказать, что новорожденный, имеющий нижнее эпифизарное ядро окостенения бедренной кости, верхнее эпифизарное ядро окостенения большой берцовой кости, минимальный вес 2800 г и длину более 47 см, — рожден в срок. Если имеется верхнее эпифизарное ядро большой берцовой кости, минимальный вес равен 3000 г и длина более 44 см, или если имеется нижнее эпифизарное ядро

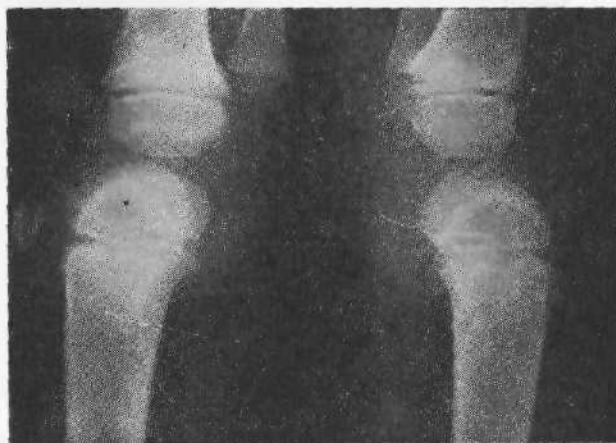

Рис. 86. Рентгенограмма коленного сустава 6-летнего ребенка.

Надколенная чашка в наличии.

Рис. 85. Ядра окостенения малой берцовой кости.

окостенения бедренной кости, вес равен более 2800 г и минимальная длина 44 см, — ребенок рожден в срок или почти в срок. Если у новорожденного отсутствуют вышеописанные ядра окостенения и его вес составляет меньше 2500 г, он считается недоношенным.

**Малая берцовая кость (fibula)** развивается с помощью трех ядер окостенения (рис. 85) — одного основного диафизарного и двух вторичных эпифизарных. Диафизарное ядро окостенения появляется в начале третьего месяца внутриутробного развития. Из него разви-



ваются бо́льшая часть диафиза и часть верхнего конца. Верхнее эпифизарное ядро появляется в возрасте 3—5  $\frac{1}{2}$  лет. В 4—5 лет оно имеет ширину 0,8 см и толщину 0,4 см. Его сращение с диафизом начинается у девочек примерно в 15 лет, у мальчиков — в 17 лет и заканчивается к 19—21 годам. Нижнее эпифизарное ядро окостенения появляется на 8—12-м месяце жизни, образует латеральную лодыжку (*malleolus lateralis*), которая срастается с диафизом в 17—20 лет.

**Надколенная чашка** (*patella*) развивается из хрящевого остова. Она поздно претерпевает процесс окостенения из ядра, не имеющего центрального расположения и появляющегося у девочек после 2-летнего, у мальчиков после 4-летнего возраста. Ядро окостенения присутствует у девочек в 4 года, у мальчиков в 6 лет (рис. 86). В 10 лет ядро окостенения принимает окончательную форму, а процесс окостенения оканчивается в 16—19 лет.

Иногда появляются 2 ядра окостенения, сливающиеся между собой; если слияния не происходит, то возникает раздвоенная надколенная чашка (*patella bipartita*). В этом случае надколенная чашка разделена на 2—3 части, соединенные между собой межкостной связкой. Часто встречаются только 2 маленькие части, расположенные на основной кости. Аномалия обычно бывает двухсторонняя, но не симметричная.

**Колено** (*geni*). Нижний эпифиз бедренной кости и верхний большой берцовой вместе с надколенной чашкой участвуют в образовании коленного сустава (*articulatio genus*). У новорожденного он имеет свои отличительные черты.

Эпифизы костей состоят из хряща отличной, чем у взрослого, формы в результате необходимости приспособления плода к внутриутробному положению.

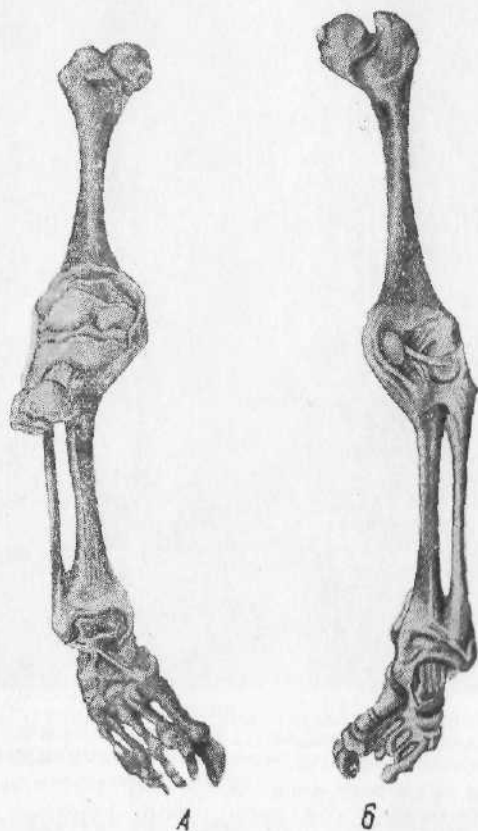


Рис. 87. Коленный и голеностопный суставы у новорожденного.  
А — вид спереди; В — вид сзади. Объяснение в тексте.

Бедро и голень находятся в состоянии максимального приведения, а голень — и в положении аддукции по отношению к колену, образуя угол до  $20^\circ$ .

Причина этого изгиба, придающего коленям вид буквы О, состоит, с одной стороны, в том, что верхняя поверхность большой берцовой кости согнута медиально и кзади, образуя с диафизом угол  $25-39^\circ$ , а с другой — в том, что мышелки бедренной кости сильно развиты.

Диафиз большой берцовой кости прямой (рис. 87, А, В).

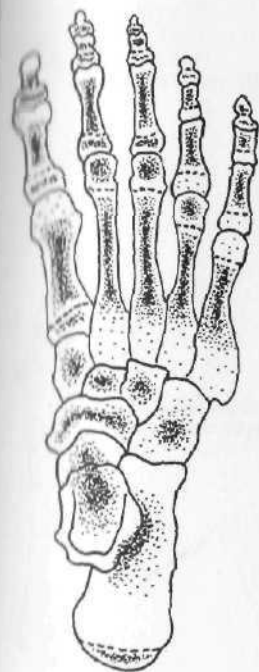

Рис. 88. Ядра окостенения предплюсны, плюсны и фаланг.

Те же замечания, что и для окостенения костей кисти руки.

и кзади. Медиальное наклонение верхнего эпифиза большой берцовой кости уменьшается, но никогда не достигает горизонтальной плоскости. Когда все же эта плоскость достигнута или превзойдена, появляется форма колен в виде буквы Х. Собственная связка надколенной чашки (*ligamentum patellae*) у новорожденного очень короткая, не превосходит поверхности, покрытой мышелков бедренной кости, где в этот период прикрепляется и суставная сумка. Впослед-

В результате того, что верхняя линия окостенения между диафизом и эпифизом расположена в косом кзади направлении, внешний вид напоминает форму при давлении извне на заднюю поверхность верхней части большой берцовой кости. Медиальная сторона верхней суставной поверхности большой берцовой кости очень вогнута из-за давления, оказываемого задней поверхностью медиального мышелка бедренной кости, с которым она соприкасается, в то время как латеральный мышелок бедра не соприкасается с латеральной стороной суставной поверхности большой берцовой кости. Соприкосновение происходит между латеральным мышелком и небольшим задним участком суставной поверхности. При движении мышелок бедренной кости поворачивается, заходя за задний край, поскольку на задней поверхности эпифиза большой берцовой кости расположена небольшая суставная ямка, исчезающая впоследствии (рис. 87, В). После установления вертикального положения хрящевые поверхности приспособляются к новому положению мышелков. Задняя часть суставной поверхности мышелков бедра уже не имеет большой функциональной нагрузки. Одновременно и суставная поверхность большой берцовой кости, особенно латеральная, увеличивается латерально

ствии она распространяется краниально и остается в соприкосновении с суставом только в своей нижней части.

**Кости предплюсны (*ossa tarsi*)** претерпевают процесс окостенения каждая из одного ядра окостенения, за исключением пяточной кости и в очень редких случаях ладьеобразной кости, имеющих два ядра окостенения (рис. 88).

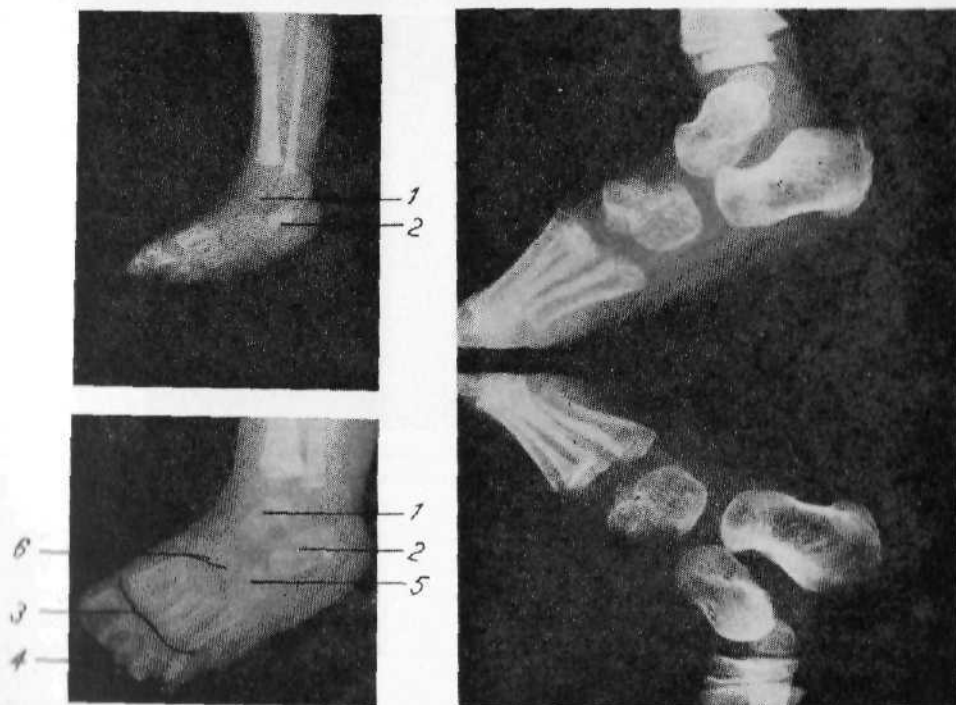


Рис. 89. Рентгенограмма костей стопы.

Слева вверху — через день после рождения; слева внизу — годовалый грудной ребенок; справа — ребенок 2½ лет: 1 — таранная кость; 2 — пяточная кость; 3 — плюсневые кости; 4 — фаланги; 5 — кубовидная кость; 6 — клиновидные кости.

**Таранная кость (*talus*)** развивается из ядра окостенения, появляющегося в 7—12 месяцев. Оно может быть двойным. Треугольная кость (*os trigonum*) претерпевает процесс окостенения с 8-летнего возраста ребенка.

**Пяточная кость (*calcaneus*)** имеет основное ядро окостенения часто двойное. Оно появляется на 5—6-м месяце внутриутробного развития в центральной части хрящевого остова в форме диска диаметром 1,5 мм, потом принимает овальную форму с большой передне-задней осью. В середине первого года жизни ядро окостенения сужается в средней части, приобретая вид песочных часов (рис. 89). Окончательная

форма устанавливается к 2 годам. Вторичное ядро, состоящее из нескольких фрагментов, появляется в 7—9 лет в форме сферической покрывки, покрывающей заднюю часть основного ядра (рис. 90). Оно образует область *пяточного бугра* (*tuber calcanei*) и два отростка бугра, *медиальный* и *латеральный* (*processus lateralis* и *medialis tuberis calcanei*). Сращение ядер происходит в 16—20 лет.

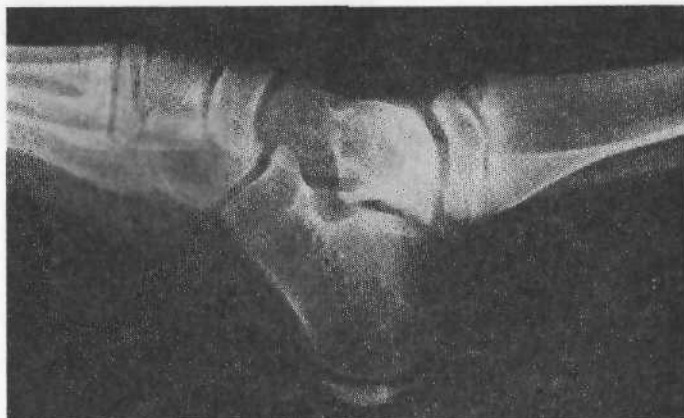

Рис. 90. Рентгенограмма костей ноги 9-летнего ребенка. Наличие вторичного ядра пяточной кости.

*Ладьеобразная кость* (*os naviculare*) претерпевает процесс окостенения с помощью ядра, появляющегося в возрасте 3—5 лет (рис. 91).

*Первая клиновидная кость* (*os cuneiforme mediale*) и *вторая клиновидная кость* (*os cuneiforme intermedium*) имеют по одному ядру окостенения на 2—3 году жизни. *Третья клиновидная кость* (*os cuneiforme laterale*) претерпевает процесс окостенения к концу первого года жизни (рис. 89).

*Кубовидная кость* (*os cuboideum*) в 2/3 случаев имеет ядро окостенения к рождению, в 1/3 случаев оно появляется в 3—6 месяцев и даже в конце первого года жизни. В процентах: на 8-м месяце внутриутробного развития — 0%; на 9-м — 4,4%; на 10-м — 27,4%; к рождению — 66,6%.

**Плюсневые кости I—V** (*ossa metatarsalia I—V*) претерпевают процесс окостенения так же, как и предплюсневые. Приводим время появления основных ядер окостенения: для плюсневых костей II и III — начало 3-го месяца внутриутробного развития, для плюсневых IV и V — в середине этого месяца, для I — в конце 3-го месяца. Вторичные ядра окостенения появляются в 3—4 года. Сращение эпифизов с диафизами начинается с 15-летнего возраста и заканчивается для девочек в 17 лет и для мальчиков в 20 лет.

**Фаланги** (*ossa digitorum pedis*) претерпевают процесс окостенения в период внутриутробного развития. Для *дистальных фаланг* (*phalanx distalis*) I, II и III пальцев ядра появляются в два с поло-

виной месяца, для IV—V пальцев несколько позднее. Проксимальные фаланги (*phalanx proximalis*) имеют ядра окостенения по достижении 3—4 месяцев внутриутробного развития. Средние фаланги (*phalanx media*) — в 4—9 месяцев внутриутробного развития, а для IV и V пальцев иногда претерпевают процесс окостенения после рождения. Вторичные ядра окостенения в форме дисков появляются в 3—4 года,

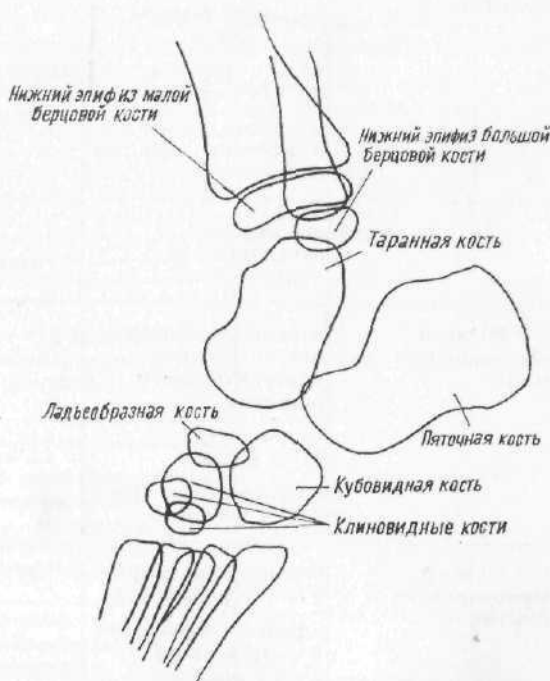


Рис. 91. Кости ноги 5-летней девочки (схема).

а их сращение с диафизами происходит в 15—20 лет. Последними срастаются эпифизы проксимальных фаланг.

Предплюсневые дополнительные кости и сесамовидные кости. Кроме выше перечисленных костей, могут появляться и дополнительные кости предплюсны при развитии дополнительных ядер окостенения: треугольная таранная кость, вторичная пяточная кость, *os sustentaculi*, дополнительная пяточная, наружная большая берцовая, надладьевидная, *os vesalianum*. Существует и серия сесамовидных костей (*ossa sesamoidea*); некоторые из них постоянные: латеральная и медиальная сесамовидные кости большого пальца (латеральная может быть двойной — передняя и задняя), раздвоенная сесамовидная

## НОГА КАК ЦЕЛОЕ

Положение нижней конечности у плода зависит от его предлежания. При головном предлежании нижние конечности имеют некоторую степень подвижности, бедро и голень полусогнуты, нога находится в положении легкой супинации. При тазовом предлежании нижние конечности находятся в положении сильного сгибания бедра и голени, а нога в целом — в положении сильного дорсального сгибания, часто сопровождающегося пронацией, реже супинацией. На такое положение новорожденного влияет длина мышечных волокон, которые коротки и не позволяют большую амплитуду движений. Более того, хрящевые эпифизы, после рождения освобожденные от сжатия, расширяются и укорачивают еще больше мышечные волокна, которые усиливают сгибательное положение. Стопа почти прямая, поскольку свод покрыт мягкими тканями. Если нога пассивно согнута к подошве, она находится в положении пронации. Если нога находится в среднем положении, то появляется супинация, как у взрослого. При подошвенном сгибании ось голени образует со стопой почти прямой угол. При заднем сгибании задняя поверхность стопы приходит в соприкосновение с передней поверхностью голени, т.е. заднее сгибание имеет большую амплитуду, чем подошвенное, ограниченное короткими разгибательными мышцами. Заднее сгибание задерживается только камбаловидной мышцей, которая начинается на костях голени на более низком уровне, чем у взрослого. Круговое движение стопы новорожденного более полное со стороны заднего сгибания, у взрослого же — со стороны подошвенного сгибания. При круговом движении ось стопы образует с осью голени при подошвенном сгибании угол, равный  $130^\circ$ , при заднем сгибании — угол  $73^\circ$ ; само по себе круговое движение возможно под углом  $35^\circ$ . В отличие от новорожденного у взрослого задняя окружность блока таранной кости (*trochlea tali*) остается на незначительном пространстве без соединения с поверхностями большой или малой берцовых костей. У новорожденного шейка таранной кости (*collum tali*) длиннее, блок более наклонен, суставная поверхность головки (*facies articularis navicularis*) более наклонена и имеет эллиптическую форму в поперечном направлении, а углы вращения и наклона отсутствуют. Это является препятствием при движениях. Круговое движение вокруг длинной оси стопы не так велико, как у взрослого, и больше напоминает абдукцию — пронацию и аддукцию — супинацию. Задняя часть пяточной кости (тело — *corpus*) относительно коротка и уже по сравнению с передней. Поддерживающий отросток (*sustentaculum tali*) развит слабо. Поддержанию на ногах необходима супинация (снижение латерального края ноги и поднятие медиального). Первые шаги ребенка сопровождаются сгибанием в тазобедренном и коленном суставах, а также задним сгибанием ноги. В то же время тело несколько наклонено вперед. Это положение экономит работу мышц, создавая более легкое вращение.



Поддержанию тела в ортостатическом положении способствует целый ряд образований: *подвздошно-бедренные связки (lig. ileofemorale)*, препятствующие падению тела кзади; утолщенная часть *широкой фасции бедра (tractus iliotibialis)*, фиксирующая бедро и колено в разгибательном положении, а также фиброзный аппарат стопы, поддерживающий ее свод. Узость таза компенсируется широким открытием шейно-диафизарного бедренного угла, составляющего у новорожденного  $150^\circ$ . Постепенно этот угол уменьшается, достигая в 10-летнем возрасте  $138^\circ$ , у взрослого —  $125^\circ$ , когда таз изменяется под воздействием гормонов при половом созревании одновременно с появлением вторичных половых признаков. У женщин на процесс расширения таза влияют и изменение угла между шейкой и диафизом бедра, направление вертлужных впадин, ведущее к изменению расстояния между вертелами; к этому прибавляется и конституциональное большее развитие жировой прослойки. В процессе развития свод предплюсны претерпевает некоторые изменения: в определенный период стопа фиксирована в положении *varus*, конец ноги в подошвенном сгибании (*equin*). Поддержание этого положения после рождения придает ноге косое направление (*varus equin*), нога соприкасается с полом латеральным краем. Максимальное давление имеет место в области бугра пяточной кости. Нагрузку получают только головки последних двух плюсневых костей, в отличие от нормы, когда получает нагрузку только I плюсневая кость. На другом этапе развития стопа устанавливается в положении *valgus* и заднего сгибания, а свод сплюснен. Сохранение этого положения после рождения ведет к плоскостопию (стопа соприкасается с полом на протяжении всей длины). Что касается роста нижней конечности по отношению к телу, то в 6-летнем возрасте длина всего тела в два раза превосходит длину ноги. В 7-летнем возрасте у девочек двойная длина ноги превосходит длину тела. Далее следует период пропорционального роста до 10-летнего возраста, а затем период ускоренного роста, продолжающийся до 13 лет, после чего соотношение между общей длиной тела и длиной нижней конечности у девочек составляет 0,94.

## УЧЕНИЕ О МЫШЦАХ (MYOLOGIA)

Мышечный слой, достаточно хорошо развитый к моменту рождения, в некоторых областях тела имеет свои особенности. Вес мышц составляет 20—22% общего веса новорожденного. В период прорезывания зубов он составляет 16,6% общего веса. В шестилетнем возрасте соотношение снова достигает первоначального уровня — 21,7%, затем увеличивается, достигая у взрослой женщины 33%, у мужчины 36%

всей массы тела. По отделам тела и возрастам распределение мышечного слоя представляется следующим: у новорожденного мускулатура туловища составляет 40% всей мускулатуры, в период полового созревания — только 25—30%. Мускулатура верхней конечности достигает 27% у новорожденного и 28% у взрослого. Правое предплечье развито лучше, чем левое, как и у взрослого. Нижняя конечность имеет большую мышечную массу — 38% у новорожденного и 54% у взрослого. Мышечный тонус у новорожденного ниже, чем у взрослого. Мышечная эластичность снижается с возрастом: в годовалом возрасте она составляет 1,271 кг, в 21 год — 0,857 кг, в 30 лет — 0,352 кг, в 74 года — 0,261 кг.

### МЫШЦЫ ГОЛОВЫ (*MUSCULI CAPITIS*)

*Надчерепная мышца (m. epicranius)*, состоящая из лобной мышцы (*venter frontalis*) и затылочной мышцы (*venter occipitalis*), соединенных сухожильным шлемом, хорошо развита. Сухожильный шлем имеет толщину 0,2 мм из 2,4 мм скальпа. У новорожденного связь между сухожильным шлемом и кожей рыхлая, что ведет к большой подвижности кожи, отделяющейся очень легко от подлежащих слоев. Сухожильный шлем плотно прилегает к скуловому отростку, в то время как у взрослого он отделен от последнего. В этой области лимфатические сосуды у ребенка больше по величине и количеству. Ушные мышцы, особенно задняя ушная мышца (*m. auricularis posterior*), хорошо развиты.

Поверхностные волокна (*pars superficialis*) жевательной мышцы (*m. masseter*) у ребенка почти параллельные, в то время как у взрослого они расположены в виде веера. Ее сухожилие, составляющее у взрослого от 1/2 до 1/3 части мышцы, очень коротко. Силовая линия мышцы образует с линией (*Frankfurt*) открытый вперед угол — 126° у ребенка и 110° у взрослого. Следует отметить тенденцию силовой линии к более наклонному вперед направлению.

*Височная мышца (m. temporalis)* при рождении мало развита. Больше развита ее передняя часть. Место ее прикрепления к черепу несколько выше верхнего края чешуи височной кости, тогда как у взрослого оно расположено у нижней височной линии (*linea temporalis inferior*) теменной кости. Волокна височной мышцы не имеют наклонного кзади направления и не заходят дальше наружного слухового отверстия. Мышца развивается одновременно с прорезыванием молочных и постоянных зубов, особенно коренных, когда начинает проявляться ее сократительное действие, что усиливается с удлинением зубного свода. Окончательное направление волокон устанавливается у взрослого. Силовая линия височной мышцы образует с линией *Frankfurt*

(линия, проходящая по верхнему краю наружного слухового отверстия и подглазничного края) угол, открытый кзади, равный  $70^\circ$  у ребенка и  $60^\circ$  у взрослого. Силовая линия направлена кзади, что объясняется действием мышцы. Фасция височной кости (*fascia temporalis*) покрывает место верхнего прикрепления мышцы и затем соединяется с надкостницей теменной кости на уровне *верхней височной линии* (*linea temporalis superior*). Фасция разделяется на 2 пластинки, прикрепляющиеся внизу одна к медиальному, другая к латеральному концу скулового отростка; под ними остается пространство, заполненное жировым слоем. В отличие от взрослого у ребенка фасция из-за большого количества жировой ткани выпукла и образует выпуклость толщиной 5—8 мм. Между фасцией и мышцей расположен еще один слой жировой ткани толщиной 2 мм. Между медиальной поверхностью височной мышцы и жевательной мышцей также имеется жировая прослойка, продолжающаяся в подкожно-жировую слои лица.

*Медиальная крыловидная мышца* (*m. pterygoideus medialis*) образует силовую линию, составляющую открытый впереди угол  $117^\circ$  у ребенка и  $97^\circ$  у взрослого. Эта мышца вместе с жевательной образует очень наклонный дорсальный пояс по отношению к нижней челюсти. Прорезывание зубов, удлинение нижней челюсти и крыловидного отростка изменяют наклонение пояса, делая его меньшим. Остальные мышцы головы не представляют отличительных черт от таковых у взрослого.

### МЫШЦЫ ШЕИ (*MUSCULI COLLI*)

Из *надподбородочных мышц* (*m. suprahyoidei*) *двубрюшная мышца* (*m. digastricus*) имеет переднее брюшко (*venter anterior*) лучше развитое и в целом образуемая ею дуга меньше, ниже, чем у взрослого, ввиду косоного расположения шиловидного отростка и высокого расположения подбородочной кости. В передней части дуги, образуемой двубрюшной мышцей, расположены два-три больших *лимфатических узла* (*nodi lymphatici*), а в средней — *подчелюстная железа* (рис. 93).

### МЫШЦЫ ГРУДИ (*MUSCULI THORACIS*)

Из *мышц груди* (*musculi thoracis*) диафрагма имеет отличительные черты по форме и расположению. *Диафрагма* (*diaphragma*) имеет реберные прикрепления (*pars costalis*) более низкие, чем у взрослого. В табл. 18 по рентгеновским снимкам показано расположение диафрагмы в зависимости от возраста (*Engels*).

Таблица 18

Возраст	Уровень	
Рожденный в срок	T <sub>7</sub>	
1 — 3 месяцев	T <sub>8</sub> — T <sub>10</sub>	Более высока слева
3 — 6 месяцев	T <sub>8</sub> — T <sub>9</sub>	Слева ниже или одинаково
7 — 12 месяцев	T <sub>(7) 8</sub> — T <sub>9 (11)</sub>	Однообразно
10 — 12 месяцев	T <sub>7</sub> — T <sub>10</sub>	Однообразно
2 — 5 лет	T <sub>(7) 8</sub> — T <sub>9 (11)</sub>	Более низко слева
6 — 10 лет	T <sub>8</sub> — T <sub>11</sub>	Более низко слева
11 — 13 лет	T <sub>(9) 10</sub> — T <sub>11 (12)</sub>	Более низко слева

Следует отметить, что после первых дыхательных движений диафрагма опускается, и опускание продолжается все время по мере изменения формы грудной клетки. У не дышавшего ребенка она расположена на уровне седьмого грудного позвонка, у новорожденного дышавшего — на уровне восьмого грудного позвонка, в годовалом возрасте — на уровне десятого, в 5 лет — на уровне одиннадцатого, в 13 лет — на уровне двенадцатого грудного позвонка. У не дышавшего ребенка угол, образуемый диафрагмой с позвоночным столбом, измеренный в продольной, параллельной средней плоскости, проходящей через самую высокую точку купола диафрагмы, составляет около  $55^\circ$ , выпуклость диафрагмы — 30 мм, сектор —  $180^\circ$  (половина круга). Во фронтальной плоскости купол диафрагмы высок, ее выпуклость составляет 47,5 мм, причем она может увеличиваться еще на 7 — 11 мм, а сектор —  $183^\circ$ . В продольной плоскости поверхность диафрагмы, обращенная к перикарду, расположена горизонтально или наклонена книзу. В поперечной плоскости, проходящей через верхушку купола диафрагмы, сердце расположено ниже. После первых дыхательных движений угол околосердечной плоскости, составляющий  $55^\circ$ , остается неизменным несколько дней, затем начинает увеличиваться, достигая на 10-й день жизни  $76^\circ$ . Купол диафрагмы уплощается, опускается, образуя сектор в  $130^\circ$  и изгиб величиной 40 мм. Во фронтальной плоскости купол максимально сплюснут на 10-й день жизни, когда выпуклость составляет 65 мм и сектор  $117^\circ$ . В продольной плоскости поверхность диафрагмы, обращенная к перикарду, к рождению составляет с позвоночным столбом угол  $90^\circ$ , после первых дней жизни —  $80^\circ$ . Одновременно с поднятием грудины, начиная со 2-го месяца жизни, наступает обратное развитие. Угол увеличивается, а поверхность, обращенная к перикарду, снова становится наклонной кпереди. Во фронтальной плоскости эта поверхность наклонена влево на  $100^\circ$  по отношению к вертикальной плоскости. К рождению правая часть купола расположена на уровне 5-го межреберного пространства или на уровне 6-го ребра; через 40 минут она

опускается до уровня 7-го ребра. Слева соотношения находятся ниже на половину межреберного пространства. Экскурсия диафрагмы новорожденного ограничена верхним краем 4-го ребра и нижним краем 6-го ребра, у взрослого — 5 и 6-го ребра, у старика — 7 и 9-го ребра. На третьем году жизни диафрагма начинает принимать положение и форму, свойственные взрослому организму.

### МЫШЦЫ ЖИВОТА (*MUSCULI ABDOMINIS*)

У новорожденного эти мышцы пропорционально длиннее, чем у взрослого, поскольку органы живота более объемистые, нажимают на его стенки, удлиняя мышечные волокна. Расположенная по средней линии тела белая линия (*linea alba*) состоит из соединительнотканых волокон, распространяющихся от пупочного кольца (*anulus umbilicalis*) до лобкового сращения, затем она продолжается в связку, поддерживающую половой член (*ligamentum suspensorium penis*), или клитор (*ligamentum suspensorium clitoridis*). Из-за пупочного канатика расстояние по средней линии между прямыми мышцами живота (*m. rectus abdominis*) велико. Этот отдел важен с практической точки зрения, так как является местом пупочных грыж. Пупочное кольцо заполнено пупочной фасцией, представляющей собой утолщенную часть поперечной фасции. Краниально и каудально от кольца пупочная фасция оканчивается заостренными, вогнутыми концами, под которыми возможны грыжи в случае неполного покрытия пупочного кольца фасцией. Апоневроз наружной косой мышцы живота (*m. obliquus externus abdominis*) хорошо развит, оставляет открытым паховое отверстие (*anulus inguinalis superficialis*). Он представляет ряд перпендикулярных волокон, расположенных на основных волокнах и вскоре исчезающих. Апоневроз наружной косой мышцы проходит над семенным канатиком (*funiculus spermaticus*) или над круглой связкой матки (*lig. teres uteri*), которые он опоясывает. Наружное паховое отверстие напоминает воронку, покрытую у мальчиков апоневрозом стенки. Можно видеть как медиальную (*crus mediale*), так и латеральную (*crus laterale*) ножки, отделяющие кольцо. Отсутствуют только межножковые волокна (*fibrae intercrurales*). Медиальная ножка слабее латеральной, укрепленной завороченной связкой (*lig. reflexum*). Жимбернатова связка (*lig. lacunare*) хорошо развита. Внутренняя косая мышца живота (*m. obliquus internus abdominis*) распространяется каудально на большем расстоянии, чем у взрослого. У нее имеется сильный пучок, проходящий над семенным канатиком, прикрепляющийся одним концом к влагалищу прямой мышцы живота (*vagina m. recti abdominis*), другим — к лобковой кости, кзади от паховой связки (*lig. inguinale*). Этот пучок непостоянный, и его отсутствие ведет к появлению врожденных паховых грыж. У взрослых он исчезает. Мышца, поднимающая яичко (*m. cremaster*), хорошо развита, за исключением медиального пучка.



Фасция поперечной мышцы живота (*fascia transversalis*), покрывающая канатик, очень тонкая, за исключением латерального края, где волокна, принадлежащие паховой связке, распространяются в виде веера, укрепляя ее. Внутреннее (глубокое) паховое отверстие хорошо ограничено волокнами, проходящими по его верхнему краю и образующими складку, закрывающую вход в брюшинный влагалищный отросток. К рождению этот вход бывает открыт в 3% случаев. Кроме того, нижний край *глубокого пахового отверстия* (*aulus inguinalis profundus*) укреплен дугообразными волокнами, проходящими под канатиком и образующими острый край. На уровне надчревных сосудов видна *межъямочная связка* (*lig. interfoveolare*). Паховый канал хорошо ограничен на уровне внутреннего пахового отверстия, тогда как наружное отверстие не имеет хорошо ограниченных стенок из-за слабого развития наружной косой мышцы живота. Длина канала варьирует, но обычно он короток, и паховые отверстия почти прилегают друг к другу. Иногда он достигает в длину 16 мм и имеет, как у взрослого, косое направление. У мальчиков в первые месяцы жизни паховая область изменяется. Мышечная стенка живота начинает оказывать давление, а межножковые волокна становятся хорошо развитыми. Пучок, отходящий от наружной косой мышцы живота, проходящий впереди канатика, перестает испытывать нагрузку и претерпевает обратное развитие, а наружное паховое отверстие хорошо ограничивается. В 6—7 месяцев ножки хорошо образованы, паховое отверстие еще нечетко ограничено. В 14-месячном возрасте отверстие хорошо ограничено, в то время как нижняя часть внутренней косой мышцы живота распространяется кзади от канатика. У девочек воронка, расположенная в области наружного пахового отверстия, большая. Ножки имеют такие же характерные черты, как и у мальчиков. Внутренняя косая мышца живота, более богатая мышечной тканью в верхней части и имеющая фиброзное строение в нижней части, окружает сзади круглую связку. Поперечная фасция в этом отделе тоже тонкая. Связка между ямками хорошо развита. Ножки развиваются, так же как и межножковые волокна. До 2-месячного возраста у девочек канал остается в форме воронки. В 6 месяцев ножки и завороченная связка хорошо развиты, верхнее отверстие пахового канала развито слабо. В 15-месячном возрасте хорошо видны межножковые волокна, отверстие хорошо ограничено. Задняя стенка живота выглядит иначе, чем у взрослого. Мочевой пузырь заходит далеко за верхний край лобкового сращения, и поэтому не существует *надпузырной ямки* (*fossa supravescicalis*). *Средняя пупочная связка* (*lig. umbilicale medianum*) очень короткая и толстая. *Латеральные пупочные связки* (*lig. umbilicale laterale*) в своей верхней части собраны в складки. *Медиальная паховая ямка* (*fossa inguinalis medialis*) хорошо ограничена. *Складка брюшины, ограниченная надчревной артерией* (*plica umbilicalis lateralis*), развита слабо, так что граница между медиальной и латеральной (*fossa inguinalis lateralis*) паховыми ямками неясно выражена.



## ПИЩЕВАРИТЕЛЬНАЯ СИСТЕМА (APPARATUS DIGESTORIUS SIVE SYSTEMA DIGESTORIUM)

### ПОЛОСТЬ РТА, ЕЕ СОСТАВНЫЕ ЧАСТИ И ЖЕЛЕЗЫ

**Полость рта** (*cavum oris*) у новорожденного и грудного до 3-месячного возраста почти отсутствует; она очень коротка из-за коротких ветвей нижней челюсти, короткого и широкого нёбного свода и отсутствия зубов. Она целиком заполнена языком. Между губами (*labia oris*) и щеками (*bucca sive mala*), с одной стороны, и альвеолярной дугой верхней челюсти и альвеолярным краем (*pars alveolaris*) нижней челюсти, покрытыми деснами (*gingivae*), — с другой стороны, расположено *преддверие рта* (*vestibulum oris*). Между альвеолярной дугой, альвеолярным краем и зевом (*isthmus faucium*) расположена собственно *полость рта* (*cavum oris proprium*). Губы относительно толсты, с хорошо развитой мускулатурой. На уровне средней линии *верхняя губа* (*labium superius*) имеет *бугорок* (*tuberculum*) шириной 5—7 мм и высотой 4 мм, связанный с десной, покрывающей альвеолярную дугу посредством складки слизистой оболочки рта, которая называется *уздечкой верхней губы* (*frenulum labii superioris*). На *нижней губе* (*labium inferius*), напротив бугорка верхней губы расположено вдавление. У детей бугорок начинает исчезать, у взрослого он почти всегда отсутствует. Нижняя губа выдвинута вперед, как у антропоидов. Слизистая оболочка, покрывающая свободную часть губ, имеет две зоны (рис. 92): переднюю, узкую, гладкую (*pars glabra*), и заднюю, более широкую, покрытую сосочками (*pars villosa*); эта последняя важна для акта сосания. Щеки ребенка более выпуклые, имеют те же составные элементы, как и у взрослого. Выпуклость щек — результат наличия *жирового тела щек* (*corpus adiposum buccae*), хорошо развитого у детей (рис. 93). Оно расположено между глубокой поверхностью кожи с латеральной стороны и латеральной поверхности *щечной мышцы* (*m. buccinator*) с медиальной стороны. Спереди это пространство представлено узким расщеплением, оно расширяется кзади, образуя треугольник, дорсальное основание которого расположено между передней границей жевательной мышцы и щечной мышцей. В 4 года жировое тело имеет форму слегка сплющенного шара, его задняя часть образует борозду, в которую входит передний конец жевательной мышцы. Оно отделено от соседних органов тонкой капсулой, которая слабо связывает его со щечной мышцей. Жировое тело можно легко вылучить. С возрастом шар сплюсчивается и отодвигается кзади, заходит за жевательную мышцу и располагается между ветвью нижней челюсти и последним коренным зубом. Краниально оно переходит в жировой слой височной области, а сзади связано с жировым слоем подвисочной ямки, будучи заключенным между шиловидными мышцами и латеральной стенкой глотки, чем объясняется воз-

возможность проникновения флегмон лица в эти области. Жировое тело продолжается в область, расположенную между *латеральной крыловидной мышцей* (*m. pterygoideus lateralis*), с одной стороны, и медиальной крыловидной мышцей — с другой. Этот отросток, покрывающий только заднюю часть щечной мышцы, ограничен краниально скуловой дугой и каудально нижней челюстью. Жировое тело имеет пластическое

значение, как резервное вещество, и является органом скольжения во время сосания и жевания. Скуловая и височная части жирового тела развиваются в процессе появления этих движений; во время сосания оно не допускает втягивания мягких тканей лица в ротовую полость при всасывании молока и таким образом помогает поддержанию отрицательного давления. Слизистая обо-

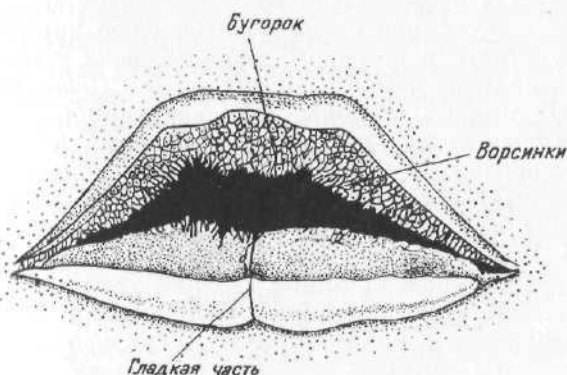


Рис. 92. Губы новорожденного (M. Ramm).

лочка десен, покрывающая альвеолярную дугу и альвеолярный край, неподвижна и толще, чем у взрослого. Альвеолярная часть гребня десен отделена от остальной части двумя бороздами, большей латеральной и меньшей медиальной (рис. 96). Она более узкая на уровне резцов и более широкая на уровне коренных зубов. На каждой половине верхней и нижней челюстей расположено по 5 зубных бугорков или лупочек. Они покрывают каждый молочный и соответствующий постоянный зуб, отделенные друг от друга бороздами. В месте прорезывания зубов десна имеет беловатую окраску, остальная часть ее красная из-за большого количества кровеносных сосудов. Зубные бугорки хорошо развиты на нижней челюсти. Больше выступают бугорки коренных зубов, меньше — латеральных резцов. Бугорок второго коренного зуба расположен более кзади и ближе к языку по сравнению с бугорком первого коренного зуба. На верхней челюсти бугорки шире, чем на нижней, за исключением бугорка второго коренного зуба, который очень мал. Только граница луночки клыка хорошо выражена. На свободном крае десны на верхней и на нижней челюстях до прорезывания зубов находятся складки слизистой оболочки, расположенные на уровне резцов и клыков, лучше развитые на нижней челюсти. Эти образования, названные *складками Robin—Magitot* (рис. 94), исчезают одновременно с появлением зубов. Они начинаются на медиальном крае бугорка первого молочного коренного зуба и распространяются до срединного края центрального резца.

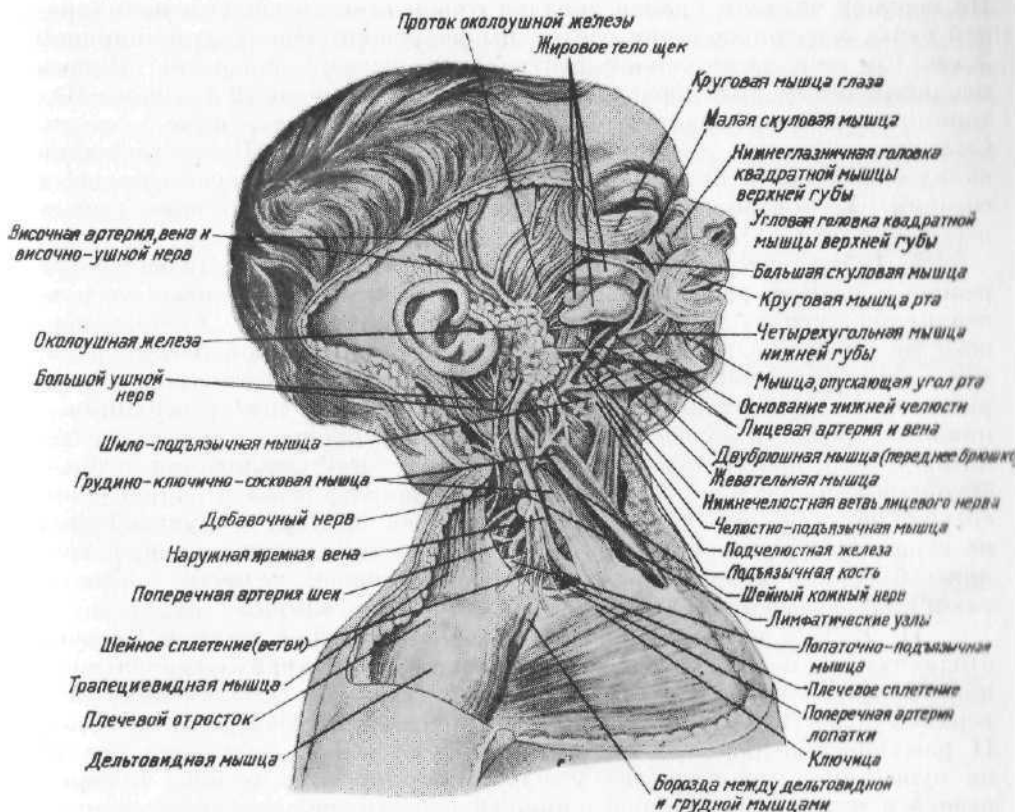


Рис. 93. Области лица и шеи у новорожденного. Жировое тело щек хорошо развито.

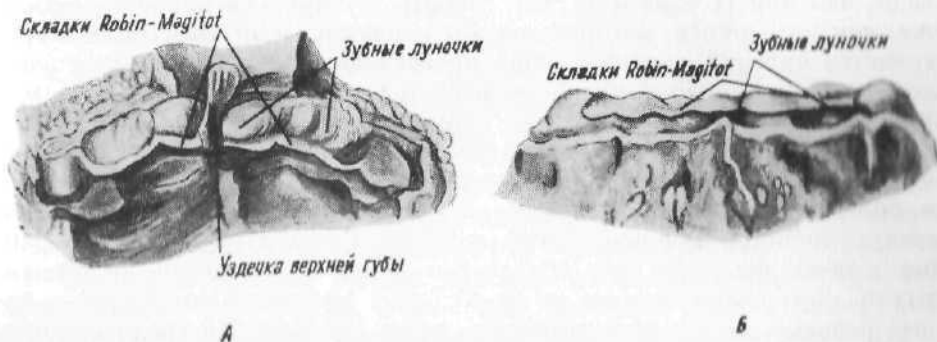


Рис. 94. Складки Robin-Magiot у новорожденного (M. Sanger).

На верхней челюсти правая складка отделена от левой уздечкой верхней губы, а на нижней они соединены фиброзной перемычкой шириной 3 мм. Средняя часть (около центральных резцов) сплющена. Иногда по латеральным краям расположен мягкий сплюснутый бугорок. Под тонким эпителием видны довольно крупные закругленные сосочки. Складки подвижны в направлении спереди назад. При отсутствии складок свободный край десны заострен. Складки участвуют в процессе сосания. У новорожденного до прорезывания зубов прикус бывает нескольких типов:

I. В 70% случаев альвеолярный край нижней челюсти на уровне резцов и клыков расположен ближе к языку, чем та же область альвеолярной дуги на верхней челюсти. Серединный конец бугорка первого молочного большого коренного зуба расположен более кпереди, чем соответствующая часть на верхней челюсти. Этот тип можно подразделить на 2 подтипа: 1) в 73% случаев I типа между верхними и нижними резцами существует пространство, распространяющееся до клыков. Это пространство появляется за счет сплющивания зубных бугорков верхней и нижней челюстей, расширяющихся в направлении спереди назад; на них опирается кончик языка. 2) В 27% случаев I типа не существует вышеописанного пространства на уровне резцов, а границы бугорков резцов, находящихся на нижней челюсти, располагаются более кзади и служат точкой опоры для языка.

II. В 27% из всех случаев альвеолярный край нижней челюсти отодвинут кзади таким образом, что медиальный край бугорков нижних больших коренных зубов расположен кзади соответствующих зубов верхней челюсти. И здесь различаем 2 подтипа: 1) в 42% случаев типа II расположение аналогично подтипу I<sub>1</sub>; 2) в 58% случаев типа II не существуют пространства между альвеолярными дугами. Бугорки резцов и клыков на верхней и нижней челюстях не приходят в соприкосновение. Бугорки на нижней челюсти расположены дистально по отношению к бугоркам на верхней.

III. В 3% всех случаев нижняя челюсть расположена более кзади, чем при II типе (рис. 95). Зубные бугорки на нижней челюсти уже, чем на верхней, которые как бы сливаются с нёбом. На всем пространстве бугорки верхних зубов превосходят бугорки нижних, язык очень мал, прилежит к твердому нёбу и расположен более кзади, чем при остальных типах.

*Преддверие рта (vestibulum oris)* мало, свод достигает до костного края альвеол. Глубина преддверия рта неодинакова, оно разделено не полностью складками слизистой оболочки, распространяющимися между слизистой оболочкой губ и десен. Следует отметить, что слизистая оболочка губ и щек обладает подвижностью, она очень тонкая, будучи образована только из 2—3 слоев клеток. Поэтому рот грудного ребенка не следует вытирать после сосания. По средней линии расположена уздечка верхней губы, хорошо развитая и часто дохо-

дящая через пространство между центральными резцами до *резцового сосочка* (*papilla incisiva*), также хорошо развитого. На поверхности верхней губы, обращенной к десне, уздечка обрывается, не доходя до свободного края губы. На уровне нижней губы расположена нижняя уздечка, менее развитая, чем верхняя. С латеральной стороны, в пространстве между первым молочным большим коренным зубом и клыком начинается *латеральная уздечка губ*. У взрослого она существует только в 6% случаев, особенно в верхнем своде. При поднятии языка видно, что слизистая оболочка, покрывающая нижнюю стенку полости рта, имеет хорошо развитые *ворсинчатые складки*. Они представляют собой дополнительный нижний язык обезьян, рудимент филогенетического развития языка, который не был еще мышечным. *Подязычная складка* (*plica sublingualis*) развита слабо. Верхняя стенка полости рта образована твердым нёбом, которое у новорожденного имеет на щечной поверхности 5—6 высоких *поперечных нёбных складок* (*plicae palatinae transversae*) (рис. 96). Некоторые из них расположены ближе к *срединному нёбному шву* (*sutura palatina mediana*) и разветвлены. Другие, не имеющие соприкосновения с срединным швом, распространяются на зубные бугорки, придавая им фестончатый вид. Через *резцовое отверстие* (*foramen incisivum*) ротовая полость новорожденного может сообщаться с носовой полостью. Иногда резцовый канал закупорен в средней части своей траектории; в этом случае он представляется в виде мешочков, открывающихся один в носовую полость, другой — в ротовую полость. Ротовой конец покрыт сосочком резца. Носовая поверхность твердого нёба имеет один медиальный гребешок и 4—5 поперечных гребешков, из которых передние расходятся или расположены параллельно по отношению к носдриям; они выше, чем гребешки, расположен-

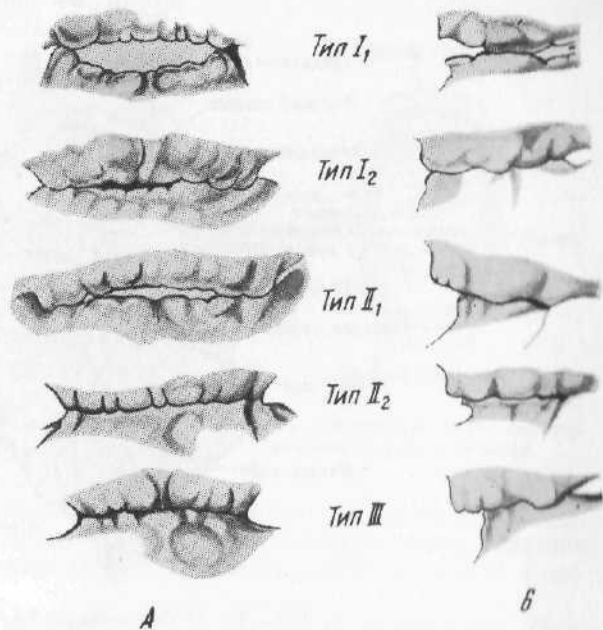


Рис. 95. Типы прикуса у новорожденного (L. Clinch).  
А — вид спереди; Б — вид сбоку.

96). Некоторые из них расположены ближе к *срединному нёбному шву* (*sutura palatina mediana*) и разветвлены. Другие, не имеющие соприкосновения с срединным швом, распространяются на зубные бугорки, придавая им фестончатый вид. Через *резцовое отверстие* (*foramen incisivum*) ротовая полость новорожденного может сообщаться с носовой полостью. Иногда резцовый канал закупорен в средней части своей траектории; в этом случае он представляется в виде мешочков, открывающихся один в носовую полость, другой — в ротовую полость. Ротовой конец покрыт сосочком резца. Носовая поверхность твердого нёба имеет один медиальный гребешок и 4—5 поперечных гребешков, из которых передние расходятся или расположены параллельно по отношению к носдриям; они выше, чем гребешки, расположен-



ные около хоан, которые сплющены и имеют разветвления. Срединная складка исчезает к 3 годам, но иногда она может оставаться и у взрослого. В возрасте 1 года *твердое нёбо* (*palatum durum*) имеет ширину 31 мм и выпуклость 8,5—9 мм. Твердое нёбо у ребенка широкое и сплющено в отличие от твердого нёба взрослого, у которого оно высокое и узкое. Поперечная дуга увеличивается в период детства, тогда как про-

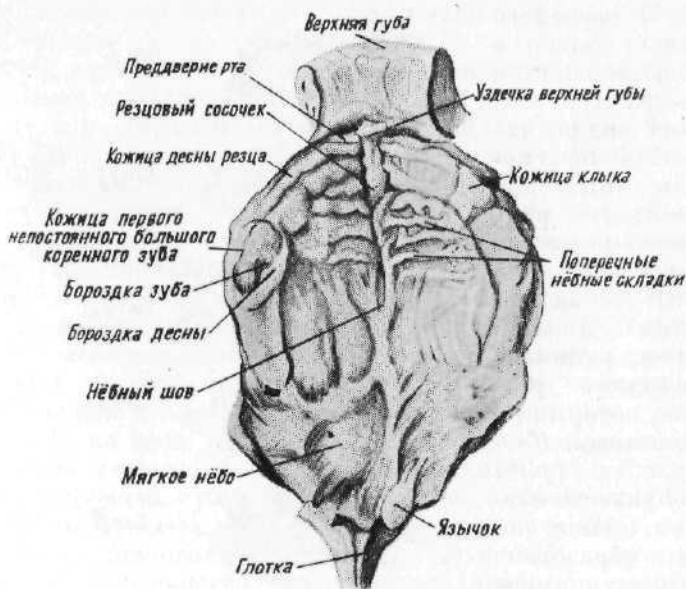


Рис. 96. Нёбо новорожденного.

дольная увеличивается до 21 года. Самая верхняя точка с возрастом передвигается кзади. У девочек твердое нёбо более сплющено, чем у мальчиков. В задней части твердого нёба с обеих сторон *нёбного шва* (*raphe palati*) расположено по одному углублению (*fovea palatina*), в которые открываются несколько отверстий желез. Они бывают у ребенка, но чаще у взрослого. У ребенка в 4—10-летнем возрасте они существуют в 53% случаев; в 11—14 лет — в 56% случаев; у взрослой женщины — в 68% случаев; у взрослого мужчины — в 77,5% случаев. У новорожденного и грудного ребенка в слизистой оболочке нёба, особенно в его задней части, находятся *эпителиальные тяжи* и *жемчужинки*; они расположены симметрично по обеим сторонам средней линии и образованы из эпителиальной ткани, окруженной соединительнотканной капсулой. Тяжи и жемчужинки исчезают к 2—3 годам (рис. 97). На мягком нёбе они отсутствуют. *Мягкое нёбо* (*palatum molle*) образовано из двух половин, срастающихся вскоре после рождения; в его



задней части расположен *язычок (uvula)*. Он имеет один закругленный или расщепленный на две части конец. Общая длина нёба к этому времени достигает 35—40 мм, половина ее приходится на мягкое нёбо. Оно образует с твердым нёбом дугу, но язычок еще мало наклонен каудально. К 14 годам язычок достигает 0,74 см в длину, у взрослого его длина доходит до 1,50 см. У новорожденного и у грудного ребенка рот играет роль всасывающего насоса, pistonом которого является язык. Язык выполняет важную роль в акте сосания, проходящего в следующие 2 этапа. 1) Губы захватывают и фиксируют грудной сосок, при закрытии *ротовой щели (rima oris)*. Одновременно *нёбная занавеска (velum palatinum)* закрывает зев. Сокращение мышц языка ведет к тому, что он отодвигается к зеву, а его дорсальная сторона приобретает форму желоба. Отрицательное давление достигается путем легкого опускания нижней челюсти. 2) После окончания всасывания нижняя челюсть поднимается, а альвеолярные дуги сдавливают грудной сосок. Таким образом, с помощью всасывания и сжатия грудной ребенок сосет молоко. Центр сосания расположен в бульбарной области. Ветви, ведущие к центру, состоят из чувствительных ветвей тройничного нерва, а ветви, ведущие к периферии, — из ветвей тройничного нерва (нижнечелюстного) лицевого и подъязычного.

**Слюнные железы (glandulae oris)** развиты к рождению. *Околоушная железа (gl. parotis)* весит 1,8 г, *подчелюстная железа (gl. submandibularis)* — 0,84 г, *подъязычная железа (gl. sublingualis)* — 0,4 г; у взрослого они достигают, соответственно, 43 г, 24 г и 6 г. Соотношение между ними у новорожденного составляет 2: 1: 0,5. В 3-месячном возрасте их вес увеличивается вдвое, в 6-месячном — в три раза, в 2-летнем превосходит первоначальный вес в 5 раз. *Околоушная железа* у новорожденного большая, выпукла латерально, превосходит плоскость скуловой кости на 8—11 мм, находясь в одинаковой плоскости с жировым телом. Ее задний край расположен в соседстве с грудино-ключично-сосковой мышцей. В глубине расположены и лимфатические узлы. Спереди околоушная железа располагается по соседству с задним краем жевательной мышцы, к которой она несколько прикреплена. Она продолжается вперед, проходя через жевательную мышцу (поверхностная часть — *pars superficialis* длиной 3—4 мм). Нижний дугообразный край железы находится на уровне угла нижней челюсти, за который она может заходить каудально. Ее медиальная глубокая

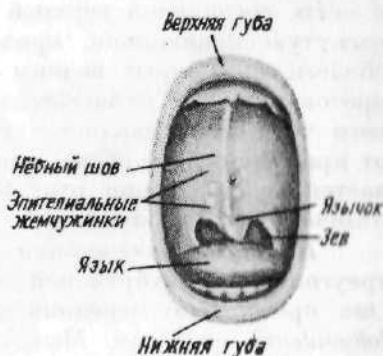


Рис. 97. Эпителиальные жемчужинки новорожденного.

поверхность покрывает участок нижней челюсти, к которой не прикрепляются мышцы, и *височно-нижнечелюстной системы* (*articulatio temporomandibularis*). Толщина железы на этом уровне достигает 8 мм (у взрослого 15 мм). Другое продолжение железы (*pars profunda*) шириной 12 мм проникает между грудино-ключично-сосковой мышцей и нижней челюстью на глубину 15—20 мм до шиловидного отростка. Ее *выводной проток* (*ductus parotideus*) появляется на переднем крае, в месте соединения верхней трети железы со средней, образует дугу, вогнутую краниально, проходит через жевательную мышцу. В этой области он покрыт задним продолжением жирового тела. Выводной проток проходит за жевательную мышцу, огибает верхний край жирового тела и направляется медиально (на расстоянии примерно 8 мм от края нижней челюсти) к щечной мышце, проходит через нее и открывается в преддверии рта. Кровоснабжение и иннервация железы не отличаются от таковых у взрослого.

*Подчелюстная железа* развита слабо, расположена в середине треугольника двубрюшной мышцы, который она частично покрывает. Она превосходит передний край *челюстно-подъязычной мышцы* (*m. mylohyoideus*) на 2 мм. Между ее задним краем и околоушной железой имеется пространство, в котором расположены лимфатические узлы. Латеральная поверхность ее расположена косо, тогда как у взрослого она горизонтальна.

*Подъязычная железа* и другие железы рта не имеют никаких отличий от таковых у взрослого, кроме их слабого развития. Путь слюны из ротовой полости в пищевод имеет свои особенности у новорожденного и грудного ребенка по сравнению со взрослым. У взрослого между губами и щеками, с одной стороны, и деснами и зубами — с другой, находится *слюнная полость околоушной железы*, в которую поступает секрция околоушной железы. Эта полость сообщается с собственно полостью рта через пространство, расположенное позади зубов. По обеим сторонам уздечки языка расположена *подъязычная слюнная полость*, в которую открываются подчелюстная и подъязычная железы. Эта полость продолжается (рис. 98) по сторонам языка в *околоязычную слюнную полость*, или *латеральную полость*. Между твердым нёбом и *срединной бороздой языка* (*sulcus medianus linguae*) находится *средняя слюнная полость*, которая через *общее слюнное отверстие* сообщается с *язычно-надгортанной полостью*, или *полостью зева*, куда открываются и другие вышеописанные полости. Из полости зева слюна проходит по сторонам надгортанника и гортани к *гортанно-глоточной полости* и *ворсинкообразным впячиваниям* (*recessus piriformis*), отсюда в *слюнную полость пищевода* и затем в пищевод. У новорожденного и у грудного ребенка из-за малых размеров преддверия рта отсутствует околоушная полость, а секрция околоушной железы поступает

в околоязычную слюнную полость. Когда рот закрыт, слюна уходит из этой полости через общее слюнное отверстие прямо в гортанно-глоточную полость, поскольку отсутствует и слюнная полость зева. На первом году жизни гортанно-глоточная полость расположена более каудально, т.е. под верхним краем надгортанника, а не над ним, как у взрослого. Одновременно с прорезыванием зубов появляется и околоушная слюнная

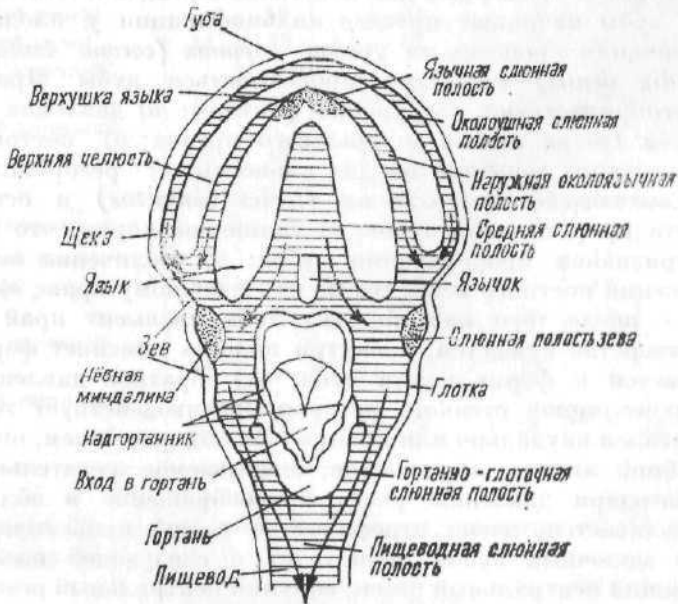


Рис. 98. Слюнные полости (С. Насе).

полость. У грудного ребенка посредством проталкивания языка кпереди средняя слюнная полость передвигается на уровень альвеолярной дуги, уменьшая таким образом расстояние между полостью и грудным соском.

#### ЗУБЫ (DENTES)

У новорожденного по альвеолярному краю нижней и верхней челюстей, под покровом десен существует альвеолярный желоб, а не альвеолы. В период прорезывания молочных зубов появляется межальвеолярная перегородка между клыком и первым большим коренным

зубом. Особенно на верхней челюсти эта перегородка очень крепкая и расположена каудально от подглазничного отверстия. Перегородка на нижней челюсти расположена на уровне подбородочного отверстия. Позднее появляются и другие перегородки. Альвеолы не полностью образованы к этому времени и имеют отверстия между зубами и к зубному мешочку соответствующего постоянного зуба. На верхней и нижней челюстях у новорожденного первичная альвеола содержит 10 мешочков молочных зубов и 6 мешочков для постоянных резцов и клыков (рис. 96). Молочные зубы начинают процесс кальцификации у плода 24-х см. После окончания процесса на уровне *коронки* (*corona dentis*) и части *корня* (*radix dentis*) начинают прорезываться зубы. Прорезыванию зубов благоприятствуют следующие факторы: а) давление при росте *мякоти зуба* (*pulpa dentis*) и эмалевого органа; б) постоянное прибавление костного вещества на дне альвеолы; в) резорбция кости на уровне *смыкающейся поверхности* (*facies contactus*) и освобождение поверхности прорезывания зубов; г) удлинение корня, что является и первым признаком прорезывания зубов; д) увеличение альвеолы за счет отложения костного вещества по ее свободному краю; е) изменение альвеолы — после того как коронка зуба превышает край альвеолы, верхнее отверстие сужается, а внутри полость изменяет форму и приспособляется к форме корня зуба; ж) обратное давление, оказываемое альвеолярной стенкой, которая противодействует тому, чтобы зуб отодвигался каудально или краниально под давлением, оказываемым ростом зубной мякоти; з) давление, оказываемое жевательными мышцами. Благодаря давлению роста кровообращение в области десен приостанавливается, десна атрофируется и зуб прорезывается. Прорезывание молочных зубов происходит в следующей последовательности: нижний центральный резец, верхний центральный резец, верхний латеральный резец, затем нижний латеральный резец. Они прорезываются в возрасте от 6 до 16 месяцев. Затем прорезываются I нижний большой коренной зуб, нижний клык, I верхний большой коренной зуб, верхний клык и затем одновременно II большие коренные зубы — верхний и нижний. Клыки прорезываются в возрасте от 18 до 24 месяцев жизни, I большие коренные зубы — от 14 до 24 месяцев, II большие коренные зубы — от 22 до 30 месяцев. У детей, питающихся материнским молоком, прорезывание зубов происходит раньше, чем у искусственно вскармливаемых детей. В табл. 19 приведено время прорезывания молочных зубов (*Schuh*).

В основном *молочные зубы* (*dentes decidui*) меньше и более хрупкие, чем *постоянные зубы* (*dentes permanentes*). Их коронка более широкая в середино-дистальном направлении и более короткая. Край эмали имеет выступающее кольцо, похожее на пояс у животных. *Полость зуба* (*cavum dentis*) больше, ее стенки тоньше, чем у постоянных зубов.

Таблица 19

	М а л ь ч и к и			Д е в о ч к и		
	Среднее время		варьирует между месяцами	Среднее время		варьирует между месяцами
	месяцы	дни		месяцы	дни	
<i>Верхняя челюсть</i>						
Центральный резец	9	10	4—16	9	6	4 — 13
Латеральный резец	11	13	6 1/2—19	10	20	7 — 17
I большой коренной зуб	14	27	10—29	16	6	11 — 23
II большой коренной зуб	26	16	24—31	27	9	19 — 26
Клык	18	19	10—23	19	8	14 — 25
<i>Нижняя челюсть</i>						
Центральный резец	7	17	3—15	7	15	3 — 14 1/2
Латеральный резец	11	13	6 1/2—19	11	19	7 — 19 1/2
Клык	19	4	15—25 1/2	19	15	13 — 25
I большой коренной зуб	15	15	11—20 1/2	16	9	12 — 23
II большой коренной зуб	25	27	24—28	26	7	18 1/2 — 36

Всего имеется 20 молочных зубов, расположенных по 10 на каждой дуге по формуле:

$$\frac{BK_2K_1P_2}{BK_2K_1P_2} \quad \frac{P_2K_1BK_2}{P_2K_1BK_2}$$

*Резцы (dentes incisivi)* меньше, короче и шире, чем у взрослого (рис. 99). У верхних отсутствует губной бугорок, часто присутствующий у взрослого. Вместо ровного края соприкосновения они имеют зазубренный край, корень несколько сплюснутый по направлению от губ к языку. Верхний латеральный резец похож на постоянный, поскольку он имеет очень закругленный латеральный (дистальный) угол. Его корень круглый и выгнутый, с вершиной (*apex radialis dentis*), направленной дистально. Нижние резцы имеют более сплюснутые корни, как и постоянные. *Клыки (dentes canini)* имеют корень треугольной формы с закругленными краями. Медиальный (серединный) сегмент края соприкосновения короче и более косо расположен, чем латеральный (дистальный). *Большие коренные зубы (dentes molares)* расположены на месте постоянных малых коренных зубов (*dentes premo-*



lares), тогда как постоянные большие коренные зубы отсутствуют. Верхние большие коренные зубы имеют три корня, как и постоянные. I верхний большой коренной зуб имеет 2 формы, у которых общий латеральный бугорок, выступание эмали края (*enamelum*) в срединной части щечной поверхности (*facies buccalis*) на уровне начала щечно-срединного корня. Из трех корней один направлен к нёбу, два

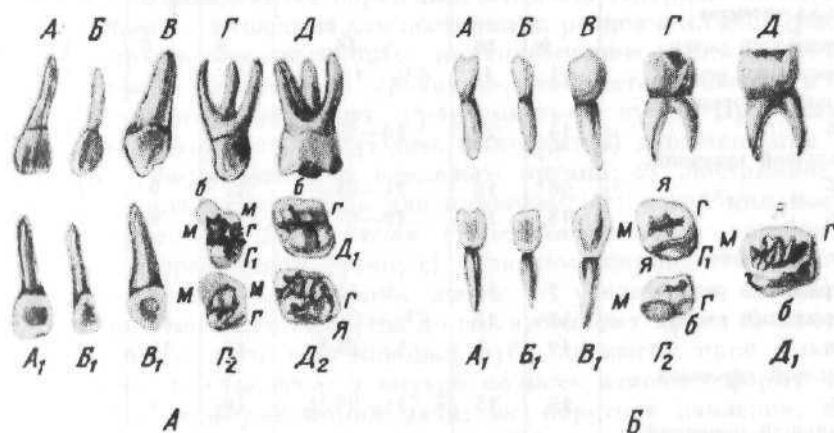


Рис. 99. Переменные зубы (Röse).

А — верхние зубы:

А — центральный резец (губная поверхность), А<sub>1</sub> — языковая поверхность; Б — латеральный резец (губная поверхность), Б<sub>1</sub> — языковая поверхность; В — клык (губная поверхность), В<sub>1</sub> — языковая поверхность; Г — большой коренной зуб (щечная поверхность), Г<sub>1</sub> — бугристая поверхность (2 бугорка), Г<sub>2</sub> — вторая форма; Д — II большой коренной зуб (щечная поверхность), Д<sub>1</sub> — смыкающаяся поверхность без бугорка Carabelli, Д<sub>2</sub> — поверхность с бугорком Carabelli;

Б — нижние зубы:

А, А<sub>1</sub>, Б, Б<sub>1</sub>, В, В<sub>1</sub>, так же, как в А; Г<sub>1</sub> — смыкающаяся поверхность с 4 бугорками; Г<sub>2</sub> — смыкающаяся поверхность с 5 бугорками; Д<sub>1</sub> — смыкающаяся поверхность; б — щечная; я — язычная; м — медиальная; д — дистальная;

щечно-срединно и третий щечно-дистально. Первая форма I верхнего большого коренного зуба похожа на форму I постоянного малого коренного зуба, с щечным и нёбным бугорками с малым наклоном, разделенными срединно-дистальной бороздой (спереди назад). Щечная поверхность коронки шире, чем язычная (*facies lingualis*), а продолжение срединно-щечного корня сильно выступает, образуя щечный бугорок у основания. Контур жевательной поверхности (*facies masticatoria*) почти треугольный. Вторая форма имеет язычную поверхность более широкую, с более длинной коронкой в срединно-дистальном направлении, а соприкасающуюся поверхность четырехугольную. Язычный бугорок основания продолжается дистально во второй, меньший бугорок.



Эта форма не похожа на постоянный большой коренной зуб, а на соответствующий малый коренной зуб антропоидных обезьян, у которых он имеет латеральный бугорок и 3 корня. II верхний большой коренной зуб похож на постоянные верхние большие коренные зубы; он часто имеет бугорок *Carabelli*. Поперечная борозда проходит от дистально-щечного бугорка к срединно-нёбному. I нижний большой коренной зуб похож на постоянный II малый коренной зуб приматов, особенно антропоидных обезьян. Он имеет 2 корня и поверхность соприкосновения сплюснутую в щечно-язычном направлении, а срединную часть более высокую, на которой расположены два хорошо развитых бугорка (*tubercula coronae dentis*) и один рудиментарный бугорок. Дистальный отдел обычно снижен и выскоблен в виде ямки (рис. 99). Как и на верхнем большом коренном зубе, имеется срединно-щечный бугорок. Иногда зуб может иметь 4—5 бугорков. Если бугорков 5, то 3 из них — щечные, более круглые и низкие, чем язычные. Срединно-дистальная борозда начинается посередине углублением. Срединный и язычный бугорки часто соединяются тяжем из эмали. Щечная и язычная поверхности наклонены к поверхности соприкосновения. Зуб имеет 2 корня — срединный (передний) и дистальный (задний). II нижний большой коренной зуб похож на постоянный I большой коренной зуб и имеет 5 заостренных бугорков. Щечная поверхность очень наклонена и имеет намечающийся щечный бугорок. Коронка зуба очень сплюснута в щечно-язычном направлении. Все верхние и нижние большие коренные зубы имеют сильно расходящиеся корни, поскольку между ними находятся почки постоянных зубов (рис. 100). К двум с половиной годам молочные зубы полностью прорезались и остаются до 6-летнего возраста. Дуга *Spee* слабо выражена или не существует в период молочных зубов. К концу первого года жизни костная перегородка, отделяющая альвеолы молочных и постоянных зубов, продырявливается. Отделение 6-й альвеолы, предназначенной постоянному первому большому коренному зубу, происходит на первом году жизни. На нижней челюсти альвеола II большого коренного зуба появляется в дистальной стенке первичной альвеолы постоянного I большого коренного зуба между 5 и 7 месяцами жизни. Она отделена от костной поверхности бороздой, от которой отходит ниша конической формы, направленная к поверхности соприкосновения и покрытая костью. На первом году она достигает свободного края нижней челюсти и отделяется от альвеолы постоянного I большого коренного зуба в течение второго года жизни. Альвеола III большого коренного зуба (*dens serotinus*), зуба мудрости, начинает образовываться в возрасте 4—5 лет в толще ветви нижней челюсти; в 6 лет это еще только углубление в дистальной стенке альвеолы постоянного II большого коренного зуба. На верхней челюсти первичная альвеола постоянного II большого коренного зуба появляется в течение второго года жизни, а III большого коренного зуба в возрасте 10 лет в толще бугорка верхней челюсти.

Прорезывание зубов отодвигает ее кзади, где она остается постоянно. На втором году жизни появляется альвеола постоянного I малого коренного зуба, на 3-м году — альвеола II малого коренного зуба. Последняя образуется в толстой костной перегородке между расходящимися в стороны корнями II переменного большого коренного зуба. Отверстия альвеол резцов и клыков расположены на язычной поверх-

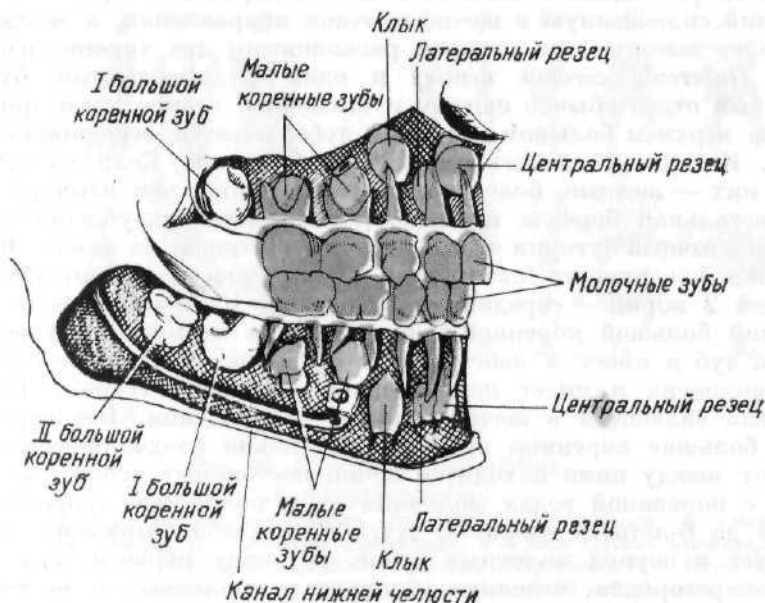


Рис. 100. Переменные и постоянные зубы у 5-летнего ребенка.

Голубым цветом обозначены молочные зубы; красным — постоянные; белым цветом обозначены постоянные I и II большие коренные зубы.

ности по отношению к альвеолам переменных зубов. Сначала эти отверстия велики, затем они сужаются и становятся просто каналами (имеющими вид бутылки с узким горлышком). У новорожденного только центральный резец и постоянный I большой коренной зуб имеют костную альвеолу, остальные зубы образуют ее позже. На верхней челюсти центральный резец занимает почти горизонтальное положение; оно становится вертикальным по мере приближения времени прорезывания зубов. Иногда между двумя центральными резцами может оставаться угол из-за недостаточно вертикального положения. Как на верхней, так и на нижней челюсти органы эмали резцов находятся близко от слизистой десны и при прорезывании зубов органы эмали медленно

передвигаются к поверхности соприкосновения. Орган эмали клыка расположен более краниально или каудально, соответственно на верхней или на нижней челюсти, по сравнению с органами эмали резцов. Верхний клык до 10-летнего возраста расположен под глазницей на уровне «собачьей» ямки (*fossa canina*), слабо развитой у ребенка. Она появляется четко ограниченной у подростка. У человека можно отме-

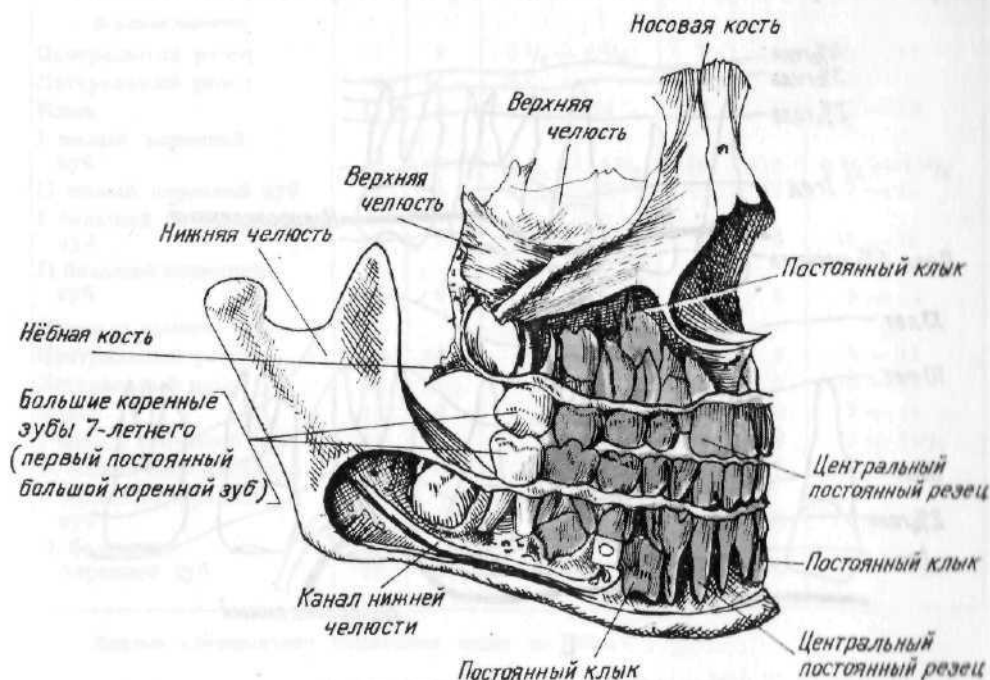


Рис. 101. Смешанные зубы у 8-летнего ребенка.

Переменные зубы обозначены голубым цветом; постоянные — красным; постоянные большие коренные — белым, II большой коренной зуб находится в альвеоле, но еще не имеет корня, III большой коренной зуб еще не появился.

тить 5 периодов развития зубов: а) беззубый — от 0 до 6 месяцев; б) период прорезывания молочных зубов — от 6 до 30 месяцев; в) период молочных зубов — от 2 1/2 лет до 6 лет; г) период выпадения молочных зубов и прорезывания постоянных (смешанные зубы) (рис. 101); д) период постоянных зубов. Прорезывание постоянных зубов происходит в следующем порядке: нижний большой коренной зуб 6-летнего и нижний центральный резец появляются почти одновременно. Затем следуют нижние латеральные резцы, потом верхние, нижние I малые коренные зубы и сразу же верхние I малые коренные зубы и нижние

клыки, верхние клыки, верхние II малые коренные зубы и нижние, нижние II большие коренные зубы и верхние II. Обычно зубы появляются попарно, но иногда между прорезыванием одного из парных зубов может проходить несколько месяцев — время, в течение которого появляется 3—4 отличных по типу зуба.

Постоянные зубы имеют постоянную длину корня в 10 лет — для центральных резцов, в 11 лет — для латеральных резцов, в 13 лет — для

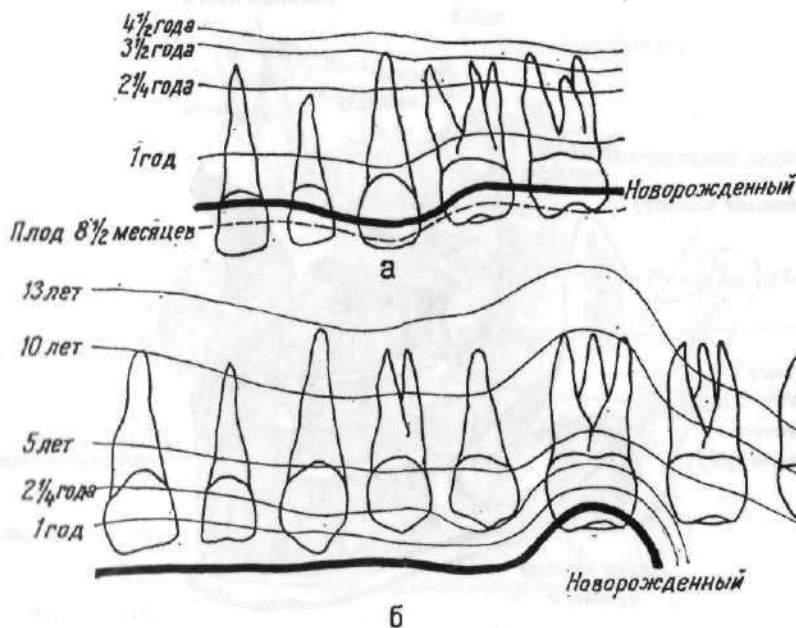


Рис. 102. Образование зубов (схема):

а — переменные зубы; б — постоянные зубы. Линиями отмечено образование зубов соответственно возрасту.

I малых коренных зубов, в 14 — для клыков, в 15 — для II малых коренных зубов, в 10 лет — для I больших коренных зубов и позднее — для II и III больших коренных зубов (рис. 102). Со времени прорезывания зубов и до образования полной поверхности соприкосновения проходит период 3—18 месяцев. Например, соприкосновение между резцами имеет место в 8—9 месяцев после прорезывания зубов, между I малыми коренными зубами — в 5 месяцев. Приводим зубную формулу

$$\frac{BK_2 MK_2 K_1 P_2}{BK_2 MK_2 K_1 P_2} \quad \frac{P_2 K_1 MK_2 BK_2}{P_2 K_1 MK_2 BK_2} = \text{всего 32 зуба.}$$

Таблица 20

	М а л ь ч и к и			Д е в о ч к и		
	Среднее время		вариации в годах	Среднее время		вариации в годах
	лет	месяцев		лет	месяцев	
<i>Верхняя челюсть</i>						
Центральный резец	7	8	5 1/2 — 1 1/2	7	5	5 1/2 — 11
Латеральный резец	8	11	6	8	6	6
Клык	12	8	7 1/2 — 15	11	7	7 — 15
I малый коренной зуб	10	5	6 1/2 — 14 1/2	10	1	6 1/2 — 14 1/2
II малый коренной зуб	11	4	6 1/2 — 15	11	1	7 — 15
I большой коренной зуб	6	7	5 — 9 1/2	6	6	5 — 10
II большой коренной зуб	12	9	9 — 13	12	5	9 — 15
<i>Нижняя челюсть</i>						
Центральный резец	6	10	5 — 10	6	7	5 — 11
Латеральный резец	7	11	6 — 12	7	7	6 — 12
Клык	11	2	7 — 15	10	3	7 — 14
I малый коренной зуб	11	3	7 — 14 1/2	10	8	7 — 14 1/2
II малый коренной зуб	12	—	7 — 15	11	7	7 — 15
I большой коренной зуб	6	5	5 — 10	6	3	5 — 9
II большой коренной зуб	12	3	9 — 15	11	9	8 — 15

Данные прорезывания постоянных зубов по Rösse.

#### ЯЗЫК (LINGUA)

**Язык** короткий, широкий и очень толстый, пропорционально больше, чем у взрослого. Он занимает всю ротовую полость, и его *верхушка* (*apex linguae*) появляется между верхней и нижней челюстями, в пространстве между бугорками резцов, распространяясь латерально до бугорков клыков. При закрытой ротовой полости язык заходит за края десен, достигая латерально до щек и краниально до твердого неба. Он обладает большой силой. Корень языка покрывает значительную часть нижней стенки ротовой полости, и поэтому почти до начала *уздечки языка* (*frenulum linguae*) язык имеет небольшую подвижность. С развитием он постепенно приобретает нормальную подвижность. У новорожденного средняя длина языка составляет 40 мм, ширина — 27 мм, толщина — 18—20 мм. У взрослого длина языка



составляет 17 см (варьируя от 12 до 25,8 см). Соотношение между величиной языка у взрослого и ребенка составляет 3,4: 1. На *нижней поверхности языка (facies inferior linguae)* бахромчатая складка языка (*plica fimbriata*) хорошо развита и имеет фестончатый вид. По *задней поверхности языка (dorsum linguae)* проходит борозда, начинающаяся у его основания, которая направляется в *слепое отверстие (foramen caecum linguae)* и исчезает до начала *срединной язычно-надгортанной складки (plica glossoepiglottica mediana)*. По обе стороны борозды расположено 6—8 складок слизистой оболочки, из которых самые медиальные, длинные, низкие и закругленные, проходят параллельно борозде. Самые латеральные складки — самые высокие; они расходятся кпереди, последние располагаются почти параллельно с *надгортанными углублениями (vallecula epiglottica)*. *Слизистая оболочка языка (tunica mucosae linguae)* с этой стороны толстая, сращенная с подлежащим слоем. На ней находятся небольшие возвышения, называемые *сосочками языка (papillae linguales)*. Как и у взрослого, V языка образован двумя рядами *желобоватых сосочков (papillae vallatae)*, на свободной поверхности которых расположены *вкусовые почки (caliculus gustatorius)* в гораздо большем количестве, чем у взрослого. Многие из них позднее претерпевают обратное развитие. Сами сосочки еще не полностью развиты, круговая желобоватая борозда поверхности и заполнена клеточным детритом. *Грибовидные сосочки (papillae fungiformes)*, более многочисленные по направлению к кончику и латеральным краям языка (*margo linguae*), оставляют свободным довольно большое пространство по средней линии. У *корня языка (radix linguae)* эти сосочки редки или совсем отсутствуют. На их свободной поверхности расположены маленькие круглые вкусовые ямки. Свободный конец, имеющий форму бича, направлен кзади или медиально. *Листьевидные сосочки (papillae foliatae)* расположены спереди от язычно-пальцевой дужки в форме поперечных средних и задних складок, распространяющихся от задней поверхности языка до его нижней поверхности. На стенках этих складок расположены вкусовые почки в форме хорошо обозначенных ямок. У новорожденного и у грудного ребенка в возрасте до 32 дней листьевидный сосочек содержит 71—368 вкусовых почек; у взрослого их только 100—150. *Нитевидных сосочков (papillae filiformes)* немного. *Железы Эбнера (Ebner)* слабо развиты. *Язычная миндалина (tonsilla lingualis)* развита слабо, не содержит *лимфатических узлов (folliculi linguales)*. Мышечный слой языка хорошо развит. *Перегорodka языка (septum linguae)*, расположенная на расстоянии 3—4 мм от задней поверхности, в форме капсулы, имеет на периферии покровный слой, образованный из толстых соединительнотканых волокон, в то время как внутри содержит тонкие волокна в форме завитков, жир и большое количество кровеносных сосудов. Через эту перегородку проходят многочисленные большие артерии и вены. Волокна соседних мышц оканчиваются в соедини-



тельной ткани вокруг капсулы, не достигая самой капсулы. Спереди капсула закруглена и продолжается краниально и каудально в низкую фиброзную пластинку. Средняя часть капсулы овальная, сплюснута в краниально-каудальном направлении и имеет тонкие концы. Задняя часть представляет собой фиброзную пластинку. Эта капсульная форма перегородки исчезает по мере того, как находящиеся внутри нее ткани

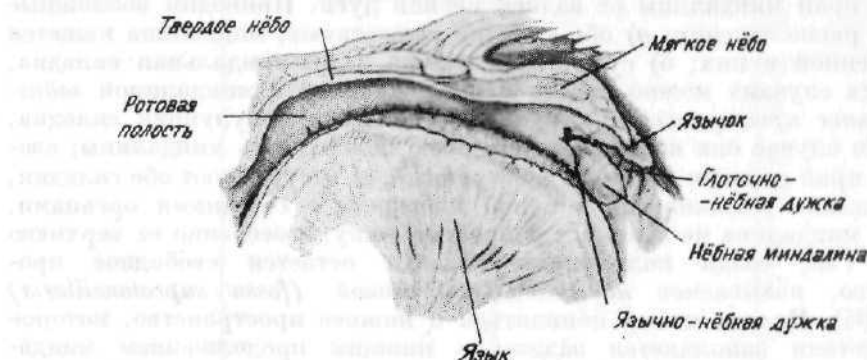


Рис. 103. Ротовая полость и нёбная миндалина у новорожденного.

замещаются толстыми соединительноткаными волокнами, которые постепенно укрепляют периферийный покров. Часто под перегородкой по средней линии и в соседстве с подъязычной костью (в 70% случаев впереди подъязычной кости) в передней половине языка расположен гиалиновый узел в форме длинного овала. Его капсула, образованная из толстых волокон, в некоторых местах соприкасается с нижним концом перегородки. Продолжением капсулы являются узелочка языка и срединная складка. Кзади от этого узла может существовать второй узел, соединительнотканые капсульные волокна которого соприкасаются с подъязычной костью и соединяются мембраной, оканчивающейся в перегородке языка. Эти узлы, исчезающие с возрастом и очень редко встречающиеся у взрослого, представляют собой остатки исчезнувших костей, входивших в состав скелета языка. Кровоснабжение и иннервация схожи с кровоснабжением и иннервацией языка взрослого.

**Нёбная миндалина** (*tonsilla palatina*) (рис. 103) находится в ямке нёбной миндалины (*fossa tonsillaris*). У ребенка ямка широкая и глубокая. Она расположена между передней дугой — язычно-нёбной дужкой (*arcus palatoglossus*), которая у новорожденного располагается почти горизонтально до края языка, и задней дугой — глоточно-нёбной дужкой (*arcus palatopharyngeus*). Полулунная складка (*plica semilunaris*) начинается от передней нёбной дуги, проходит через краниальный конец ямки, покрывая треть ее. Эта складка разделяет пространство между дугами на две части: переднее — треугольное пространство побольше и заднее поменьше, в котором находится ямка

нёбной миндалины, не очень глубокая, имеющая круглую или удлиненную форму. Миндалина очень мала, плохо развита и расположена по-разному. В большинстве случаев она расположена глубоко в ямке и только в 4,5% случаев у входа в нее. У ребенка различаются несколько типов расположения в связи с наличием или отсутствием полулунной и задне-миндальной складок. *Задне-миндальные складки* ограничивают задний край миндалины от задней нёбной дуги. Приводим возможные случаи расположения: а) обе складки существуют, миндалина кажется заключенной в них; б) существует только задне-миндальная складка, и в этих случаях можно видеть между складкой и миндалиной *задне-миндальное пространство*; в) существует только полулунная складка, и в этом случае она покрывает переднюю поверхность миндалины; свободный край складки тонкий и заостренный; г) отсутствуют обе складки, а миндалина расположена в одной плоскости с соседними органами. Иногда миндалина не занимает полностью ямку, и особенно ее верхнюю часть. Так, сзади полулунной складки остается свободное пространство, называемое *надминдальной ямкой* (*fossa supratonsillar*) (рис. 104). Иногда может появляться и нижнее пространство, которое впоследствии заполняется задним и нижним продолжением миндалины. На первом году жизни нёбная миндалина растет медленно, вне ямки, которая остается свободной. После того, как миндалина располагается внутри ямки, она выступает за ее края в большей степени, чем у взрослого. В этот период она развивается более каудально, находясь

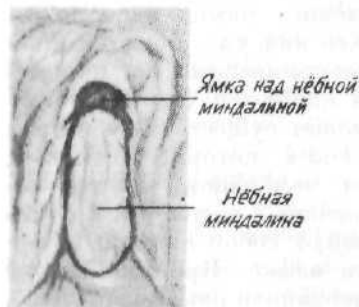

Рис. 104. Нёбная миндалина у ребенка.

объему и весу (графики XXXV и XXXVI).

Поверхность нёбной миндалины покрыта тонкой соединительнотканной капсулой с малым количеством коллагеновых волокон, которые с возрастом становятся более явными. *Крипты миндалины* (*cryptae tonsillares*) мало развиты. Миндалины содержат лимфоидную ткань без фолликулов и имеют пониженное кровоснабжение. Они участвуют

вблизи мягкого нёба. Ее большая ось более горизонтальна и в первые 2—3 года жизни устанавливается в косом положении, как у взрослого. Что касается интенсивности роста нёбной миндалины, то можно составить соотношение по этапам: в возрасте 1 года она в 3,5 раза больше, чем у новорожденного; у 5-летнего ребенка—в 3,5 раза больше, чем у годовалого; у 20-летнего—во столько же раз (3,5) больше, чем у пятилетнего. По весу она быстро растет до 10 лет, затем медленно до 16 лет, достигая максимального веса, и сохраняет постоянный вес до 40 лет, после чего начинается обратное развитие. Левая нёбная миндалина несколько больше правой по

Жирными линиями обозначен абсолютный  
рост, тонкими-скорость роста

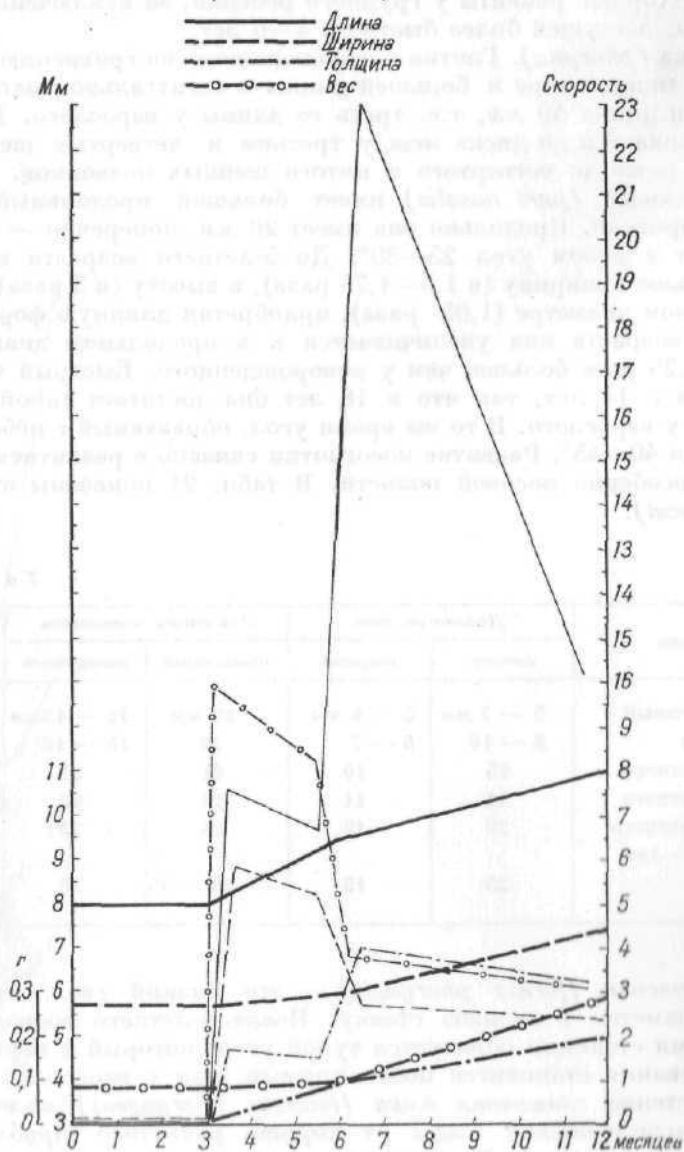


График XXXV. Рост небной миндалины на первом году жизни.

в образовании лимфатического кольца (*Waldeyer*) вместе с миндалиной языка и глоточной миндалиной, имея значение для общего роста организма, развития грудной клетки и времени появления первой менструации. Они хорошо развиты у грудного ребенка, за исключением небной миндалины, растущей более быстро в 4—6 лет.

**Глотка (*pharynx*).** Глотка новорожденного по сравнению с глоткой взрослого ниже, шире и большей длины в сагиттальном направлении. Ее средняя длина 40 мм, т.е. треть ее длины у взрослого. Каудально она продолжается до диска между третьим и четвертым шейными позвонками, реже до четвертого и пятого шейных позвонков.

**Носоглотка (*pars nasalis*)** имеет большой продольный диаметр и очень короткая. Продольно она имеет 20 мм, поперечно — 12—15 мм и образует с небом угол 25—30°. До 5-летнего возраста носоглотка растет больше в ширину (в 1,5—1,75 раза), в высоту (в 3 раза) и меньше в продольном диаметре (1,05 раза), приобретая длинную форму. После 5-летнего возраста она увеличивается и в продольном диаметре и в 14 лет в 1,25 раза больше, чем у новорожденного. Быстрый темп роста начинается с 14 лет, так что в 18 лет она достигает такой же величины, как у взрослого. В то же время угол, образуемый с небом, увеличивается до 40—45°. Развитие носоглотки связано с развитием лицевого черепа и особенно носовой полости. В табл. 21 показаны эти соотношения (*Escat*).

Таблица 21

Возраст	Диаметры хоан		Диаметры носоглотки		Угол, образуемый с небом
	высота	ширина	продольный	поперечный	
Новорожденный	5 — 7 мм	5 — 6 мм	20 мм	12 — 15 мм	25 — 30°
До 3-х лет	8 — 10	6 — 7	20	15 — 18	25 — 30
Череп 5-летнего	15	10	21	21	30 — 35
Череп 8-летнего	18	11	24	23	35
Череп 14-летнего	20	13	26	25	40
Череп 15 — 18-летнего	25	15	30 — 35	30	40 — 45

**Верхняя стенка (*fornix pharyngis*)** — это низкий свод, продолжающийся незаметно в заднюю стенку. После 5-летнего возраста между этими двумя стенками образуется тупой угол, который к периоду полового созревания становится почти прямым, как у взрослого. На латеральной стенке глоточная ямка (*recessus pharyngeus*) мало заметна, будучи расположенной кзади от хорошо развитого *трубного сощесания (torus tubarius)*. Вячивание развивается одновременно с развитием лицевого черепа. *Трубно-небные складки (plica salpingopalatina)*




График XXXVI. Рост небной миндалины от 0 до 40 лет.

и носоглоточная борозда развиты слабо. Возвышение поднимающей мышцы едва заметно. Поскольку мышца, поднимающая мягкое небо (*m. levator veli palatini*), расположена почти горизонтально, трубно-глоточная складка (*plica salpingopharyngea*) сплюснута и удлиняется вперед. Глоточное отверстие слуховой трубы (*ostium pharyngeum tubae auditivae*), возле которого находится трубная миндалина,

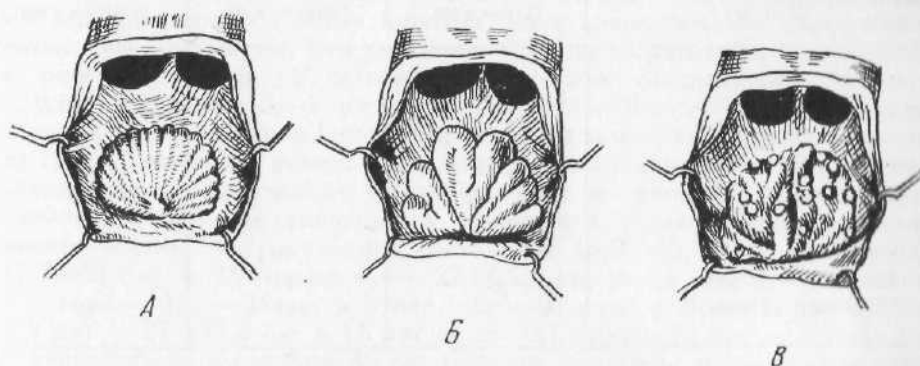


Рис. 105. Различные формы глоточной миндалины у новорожденного: А — форма веера; Б — форма извилины; В — форма с криптами и складками, покрытыми маленькими круглыми бугорками.

расположенная краниально от мягкого неба, делает возможным катетеризацию ее через носовую полость. Слуховая труба короткая и расположена горизонтально, что благоприятствует инфекциям среднего уха. Зонд должен вводиться по нижней стенке полости, опираясь на латеральную стенку. Расстояние между полостью и глоточным отверстием слуховой трубы составляет приблизительно 46—48 мм. У ребенка это расстояние увеличивается, а отверстие трубы располагается на уровне нижней носовой раковины. На задней стенке глоточная сумка (*bursa pharyngea*) развита слабо, иногда отсутствует. Глоточная миндалина (*tonsilla pharyngea*) (рис. 105) у новорожденного несколько выступает, занимая заднюю половину глотки. Ее передняя треть образована из тонких основных складок, а две задние трети — из поперечных. Складки впоследствии исчезают в глоточную сумку. Глоточная миндалина более развита, чем миндалина языка. На первом году жизни она увеличивается, приближаясь к хоанам, с которыми соприкасается. Ее гипертрофия может вести к закрытию хоан аденоидными разрастаниями. В 6—7-летнем возрасте она достигает 30 мм в длину и 15 мм в ширину. Следует период медленного роста до 12—14-летнего возраста, затем начинается процесс обратного развития, характеризующийся укорачиванием складок и их сплюсыванием. Обратное развитие заканчивается к периоду полового созревания, когда область, зани-



маемая миндалиной, становится гладкой, за исключением задней части срединной ямки, которая приобретает окончательную форму в 20—25 лет. В табл. 22 показано развитие миндалины, в цифрах дана величина глоточной сумки у взрослого (*Genter*).

Таблица 22

Возраст	Длина в мм	Ширина в мм	Толщина в мм
0 — 3 месяца	7	5	2
3 — 6 месяцев	11	7	4
6 месяцев — 1 год	11	7	5
1 — 2 года	13	8	5
2 — 3 года	15	9	5
3 — 4 года	17	11	7
4 — 5 лет	16	10	7
5 — 10 лет	29	14	7
Взрослый ( <i>Testus</i> )	25	15	10

Глоточная миндалина образована из лимфоидной ткани без фолликулов. *Щёчная* или *ротовая часть* (*pars oralis*) соответствует ротовой полости и *нёбной миндалине*. *Гортанная часть глотки* (*pars laryngea*) по отношению к позвоночному столбу расположена выше, чем у взрослого. На уровне верхней границы *надгортанника* расположена большая *глоточно-надгортанная складка*. В пространстве между этой складкой и задней нёбной дугой можно пальпировать верхний рожек цитовидного хряща.

#### ПИЩЕВАРИТЕЛЬНЫЙ КАНАЛ (*CANALIS ALIMENTARIUS*)

##### ПИЩЕВОД (*ESOPHAGUS*)

**Пищевод** новорожденного имеет длину в среднем 11—16 см. Его верхняя граница выше, чем у взрослого, часто расположена на уровне диска между третьим и четвертым шейными позвонками или на уровне четвертого-пятого шейных позвонков. У взрослого верхняя граница пищевода располагается на уровне шестого, у стариков — на уровне седьмого шейного позвонка. Снижение верхней границы происходит постепенно до 12—13 лет. В 2-летнем возрасте верхняя граница проходит на уровне четвертого-пятого шейных позвонков, а в 12 лет на уровне шестого-седьмого шейных позвонков, как у взрослого. У стариков она опускается до первого грудного позвонка. При поднятии головы граница поднимается

на высоту, равную половине позвонка. Нижний конец, открывающийся в желудок, остается постоянно на уровне десятого-одиннадцатого грудных позвонков. До 2-летнего возраста пищевод быстро растет, достигая в длину 20 см. По отношению к росту всего тела в длину пищевод растет в несколько более быстром темпе. Это соотношение варьирует у новорожденного между 21 и 25; на первом году жизни оно составляет 23; на втором — 22; в 20—29 лет — 15; в 70—79 лет — 18. Можно заметить, что вначале пищевод более короток, но с возрастом его длина относительно увеличивается. Это увеличение лучше выражается соотношением к росту туловища. У новорожденного это соотношение составляет 1: 0,53; в возрасте 2—4 лет — 1: 0,48; в 14—20 лет — 1: 0,27. По сравнению с позвоночником, имеющим быстрый темп роста, пищевод отстает до 12 лет, затем его темпы роста ускоряются и превышают темпы роста позвоночника. Расстояние от зубных дуг до входной части желудка имеет практическое значение и изменяется с возрастом. На первом месяце жизни это расстояние составляет 16,3—19,7 см; в 3 месяца — 17,7—21 см; в 15 месяцев — 22—24,5 см; в 21 месяц — 23—25 см; в 2 года — 22,5—24 см; в 5 лет — 26—27,9 см; в 6 лет — 28—28,8 см; в 9 лет — 27—32,9 см; в 11 лет — 28—33,8 см; в 12 лет — 28—34,2 см; у взрослого — в среднем 40 см. Следует отметить, что в детстве соотношение между ростом пищевода и ростом тела постоянно — 1: 5. Существует формула *Bischoff*, по которой дается длина пищевода ( $y$ ) в зависимости от длины тела ( $x$ ):  $y = 0,2x + 6,3$ . Форма пищевода приближается к его форме у взрослого. Начальная форма пищевода представляется в виде воронки, верхушка которой расположена каудально от перстневидного хряща. Это самая узкая часть пищевода. Из узких частей пищевода постоянным является сужение, расположенное на уровне прохождения пищевода через *диафрагмальное отверстие пищевода* (*hiatus esophageus*), а непостоянными, но часто встречающимися являются сужение, расположенное каудально от места *раздвоения трахеи* (*bifurcatio tracheae*), в месте, где *левый основной бронх* (*bronchus principalis sinister*) перекрещивается с пищеводом, и сужение, находящееся в месте соприкосновения пищевода с задней стенкой левого предсердия. Диаметр просвета пищевода у новорожденного составляет 4 мм и имеет разную форму в зависимости от области. Так, между 2 — 6-м грудными сегментами просвет имеет звездчатую форму, внешняя форма пищевода круглая. Между 6—8-м грудными сегментами пищевод имеет овальную форму, а его просвет форму простого расщепления. На уровне девятого грудного позвонка он снова приобретает круглую форму с широким просветом. Его диаметр изменяется с возрастом: 4 мм у новорожденного, 5—10 мм в 6-месячном возрасте, 12 мм в возрасте 1 года, 18—19 мм в 15-летнем возрасте. Эти цифры имеют значение для установления номера зонда при обследовании пищевода. Расположение пищевода по отношению к соседним органам у новорожденного не отличается от взрослого. В шейной области он располагается

впереди позвоночного столба, слегка изгибаясь в левую сторону, и заходит за левый край трахей. На уровне первого грудного позвонка он достигает снова средней линии, продолжаясь впереди позвоночника до уровня третьего грудного позвонка. На этом уровне аорта и сердце отодвигают его вправо, он проходит позади левого предсердия, а между четвертым—шестым грудными позвонками он расположен справа от срединной линии на всем протяжении его ширины. Часто аорта и пищевод расположены друг возле друга в той же плоскости, но существует и их раздельное расположение, без соприкосновения. На уровне 7—8-го грудных сегментов пищевод снова направляется к средней линии и располагается впереди аорты, с которой он перекрещивается при выходе из диафрагмального отверстия. Он открывается в желудок по левому краю аорты. От уровня 4—5-го грудных сегментов пищевод отодвигается кпереди по отношению к плоскости позвоночника, уступая место аорте; это расстояние на уровне входа в желудок составляет 5—11 мм. Из оболочек пищевода *слизистая оболочка (tunica mucosa)* вблизи от входа в желудок имеет железы, схожие с железами начальной части желудка. Кровеносные сосуды и нервы пищевода не отличаются от таковых у взрослого.

#### ЖЕЛУДОК (VENTRICULUS)

**Желудок (ventriculus или gaster)** у поворожденного вертикальный, расположен слева от срединной линии, *прикратник (pylorus)* — в средне-продольной плоскости или несколько справа от нее. У поворожденного желудок может быть трех форм в зависимости от его наполненного или порожнего состояния. Первая форма — это форма во время родов. В это время желудок наполнен и имеет форму мешка с очень маленьким дном (*fundus ventriculi*), составляющим пятую часть общей длины желудка. *Тело желудка (corpus ventriculi)* опирается на ободочную кишку, которая наполнена. Косая ось желудка, проходящая каудально и кпереди, образует с кишечником угол 45—50°. *Прикратниковая часть (pars pylorica)* длинная, цилиндрической формы и расположена впереди *ворот печени (porta hepatis)*, под *хвостатой долей (lobus caudatus)*. Желудок дорсально и краниально соприкасается с поджелудочной железой, а каудально с поперечной ободочной кишкой. Он имеет три поверхности и две кривизны. На уровне *малой кривизны (curvatura ventriculi minor)* передняя и задняя стенки желудка (*paries anterior* и *posterior*) соединяются, в то время как на уровне *большой кривизны (curvatura ventriculi major)* они разделены левой латеральной поверхностью, широкой по сравнению с селезенкой. Передняя поверхность желудка соприкасается с *висцеральной поверхностью (facies visceralis)* печени, которая полностью ее покрывает. *Нижний край (margo inferior)* печени заходит за большую кривизну только примерно на 10 мм. На уровне *входной части (pars cardiaca)*

желудок соприкасается с диафрагмой на небольшом участке треугольной формы. Задняя поверхность, покрытая серозной оболочкой, обрывает переднюю поверхность сальниковой сумки (*bursa omentalis*), опирается на заднюю стенку сальниковой сумки и через нее на заднюю стенку живота, отделяя ее от селезенки. Слева желудок соприкасается с левым надпочечником небольшой треугольной поверхностью. На уровне соединения своих двух верхних третей с нижней третью желудка соприкасается с поджелудочной железой на протяжении 13 мм. Кaudально на поджелудочной железе он соприкасается с брыжейкой поперечной ободочной кишки (*mesocolon transversum*) и поперечной ободочной кишкой. Посредством брыжейки ободочной кишки он прилегает к петлям тонкого кишечника. Постепенно, по мере опорожнения желудка его форма и положение по отношению к окружающим органам изменяются. Вторая форма — после выделения мекония: пустой желудок сплюснутый, имеющий квадратную форму и расположенный косым углом. Привратниковая часть желудка образует с малой кривизной почти прямой угол, открытый вправо. Привратник, еще закрытый печенью, как и остальная часть желудка, заходит за среднюю линию, располагаясь справа от позвоночного столба. Малая кривизна почти параллельна с левым краем позвоночного столба. Большая кривизна прилегает к селезенке, а левая латеральная поверхность больше не существует. Передняя поверхность вогнута, задняя соприкасается на небольшом протяжении с левой почкой. Поперечная ободочная кишка сжата и отодвинута кзади, почти полностью отделяет желудок от петель тонкого кишечника. Дно желудка еще мало. Через несколько дней после выделения мекония появляется третья форма желудка — переходная к форме грудного: желудок располагается поперечно, большая кривизна каудально. В возрасте 2—3 лет желудок снова начинает занимать вертикальное положение и только после 8 лет приобретает постоянное положение как у взрослого. У новорожденного средний вес желудка составляет 6,5 г. В 6—12 месяцев он достигает 18,5 г, в 14—20 лет — 127 г, после 20 лет — 155 г. В общем внутренние органы увеличиваются в весе до периода полового созревания примерно в 12 раз, за исключением тела в целом, увеличивающегося в 20 и более раз, и желудка увеличивающегося в 24 раза. Поверхность слизистой желудка у новорожденного составляет в среднем 40—50 см<sup>2</sup>. Темп роста слизистой ускорен, до 4-месячного возраста она достигает 138 см<sup>2</sup>, до 17-месячного — 213 см<sup>2</sup>, к 3 годам превосходит почти в 6 раз начальную поверхность, до 15 лет — в 12,5 раза; у взрослого она достигает 750 см<sup>2</sup>. Анатомический объем желудка составляет у новорожденного 30—35 см<sup>3</sup> через 4 дня после рождения — 45 см<sup>3</sup>, через 2 недели — 90 см<sup>3</sup>. Затем объем желудка увеличивается в среднем на 20—25 см<sup>3</sup> ежемесячно, достигая к 6 месяцам 140—200 см<sup>3</sup>, в 1 год — 250—300 см<sup>3</sup>, в 2 года — 490—588 см<sup>3</sup>, в 3 года — 575—680 см<sup>3</sup>, в 4 года — 640—750 см<sup>3</sup>; у взрослого он равен 1200—1600 см<sup>3</sup>, т.е. превосходит в 50 раз первоначальную

величину. Физиологическая емкость желудка новорожденного составляет 7 г. До второго дня с момента рождения она удваивается, на 3-й день увеличивается в 4 раза по сравнению с первоначальной, на 4-й день — в 7 раз, на 10-й день достигает 81 см<sup>3</sup>, т.е. в 10 раз превосходит емкость желудка новорожденного. Форма желудка различается по фазам сокращения и расслабления. При сокращении желудок имеет форму дна изогнутого мешка, при расслаблении округлую форму. Желудок в форме сокращения наблюдается в 30% случаев у грудного, от 2 до 8 лет обе формы встречаются в одинаковом числе случаев, у взрослого преобладает форма сокращения. У новорожденного желудок расположен на расстоянии 25—30 мм слева от позвоночного столба, почти в вертикальном положении. У грудного его положение более горизонтальное, малая кривизна имеет форму серпа, а большая кривизна направлена каудально. После 2—3-летнего возраста положение желудка опять начинает приближаться к вертикальному. На рентгенограмме тень желудка, расположенная слева от позвоночника, оканчивается каудально узкой частью. Это место соответствует каналу привратника (*canalis pyloricus*). Привратник расположен по средней линии или на 10 мм вправо от нее. Входная часть (*ostium cardiacum*) находится на уровне плоскости десятого грудного позвонка, слева от него, а привратник — на уровне нижнего края первого поясничного позвонка. Существуют вариации присоединения пищевода и открытия входной части. Пищевод может быть коротким и открывающимся на верхушке желудочного мешка. Входная часть расположена над диафрагмой, часть желудка находится в грудной полости (*грызка желудка*) и сообщается через расширенное отверстие пищевода в диафрагме (*hiatus esophageus*) с частью желудка, находящейся в брюшной полости. Иногда, несмотря на то, что желудок выступает в грудную полость, вход в него расположен под диафрагмой. В некоторых случаях грызка желудка в форме трех лепестков расположена за его входным отверстием, и хотя пищевод длинный, вход в желудок расположен в грудной полости, поскольку пищевод входит латерально, а не у верхушки желудочного мешка. Место входа в желудок может быть подвижным и менять свое положение во время переваривания пищи (поочередно над и под диафрагмой). Длина желудка у новорожденного при его наполнении составляет 5 см, при опорожнении — 4 см (у взрослого 27 и 32 см). Ось желудка составляет 5,5 см (у взрослого 34 см). Расстояние между большой и малой кривизнами при опорожнении желудка составляет 1,4 см, при наполнении — 2,3—3,3 см. У взрослого это расстояние, измеренное на уровне дна желудка, составляет 12 см, в средней части — 9—10 см, в привратниковой — 4—5 см. Дно желудка у новорожденного составляет четвертую часть всей его длины, у взрослого — треть. Размеры канала привратника у новорожденного варьируют от 0,6 до 1 см в длину, от 0,4 до 1,2 см в ширину, а по оси от 1,2 до 1,5 см. Окружность его, равная 2 см у новорожденного, увеличивается медленно



и только к 8 годам удваивается (4 см). Передне-задний диаметр составляет 0,7—2 см. Борозда привратника имеет косое направление каудально-краниальное и справа налево. Так, привратниковая часть короче по верхнему краю и длиннее по нижнему. В основном привратниковая часть пропорционально длиннее, чем у взрослого (рис. 106). Положение желудка различно: в первые недели он расположен в косой фронтальной плоскости, затем переходит в косое положение по продольной плоскости и в конечном счете устанавливается в поперечной плоскости, как у взрослого. После рождения в результате атрофии левой доли печени и развития желудка изменяется его расположение по отношению к соседним органам. Часть передней поверхности, ввиду отодвигания нижнего края левой доли печени, приходит в соприкосновение со стенкой живота на полулунной поверхности длиной 55 мм и шириной 15 мм. Нижний край печени пересекается латерально с желудком по передней подмышечной линии на уровне левой поверхности *круглой связки печени (lig. teres hepatis)*, и на уровне этой же линии ребра превосходит желудок на 17 мм. Поперечная ободочная кишка направлена от висцеральной поверхности печени к желудку, который все больше соприкасается с ней. Одновременно левая доля печени теряет соприкосновение с селезенкой, и пространство между этими двумя органами увеличивается постепенно и занимает желудком, который прилегает к диафрагме на все большем протяжении. Так, в возрасте 1½ года желудок соприкасается с диафрагмой на протяжении 30 мм. В то же время он начинает прилегать к левой почке. При наполнении желудок поворачивается влево и краниально, его стенки расширяются, большая кривизна округляется и прикасается к стенке живота в пространстве *Labbé*. В случае наполнения и поперечной кишки в вентральном положении видна задняя поверхность желудка. *Слизистая оболочка желудка (tunica mucosa)* у новорожденного относительно толще, чем у взрослого. На уровне входа в желудок складка слизистой, образующая *сфинктер входа* (непостоянная), появляется только на 8—9-м месяце жизни. *Канал желудка (canalis ventriculi)* хорошо развит, образован из толстых высоких складок, разделенных глубокими бороздами. На слизистой оболочке находятся небольшие *возвышения (areae gastricae)* величиной 1—5 мм; каждое из них содержит многочисленные *ямки (foveolae gastricae)*, в которые открываются отверстия *желудочных*

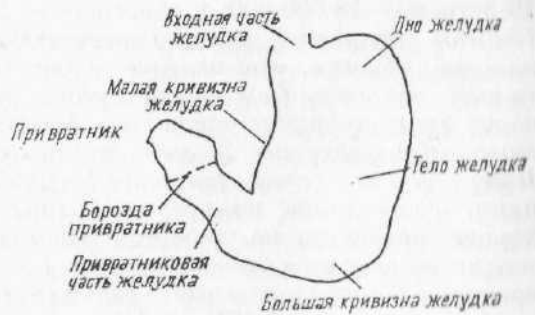

Рис. 106. Желудок новорожденного.

и шириной 15 мм. Нижний край печени пересекается латерально с желудком по передней подмышечной линии на уровне левой поверхности *круглой связки печени (lig. teres hepatis)*, и на уровне этой же линии ребра превосходит желудок на 17 мм. Поперечная ободочная кишка направлена от висцеральной поверхности печени к желудку, который все больше соприкасается с ней. Одновременно левая доля печени теряет соприкосновение с селезенкой, и пространство между этими двумя органами увеличивается постепенно и занимает желудком, который прилегает к диафрагме на все большем протяжении. Так, в возрасте 1½ года желудок соприкасается с диафрагмой на протяжении 30 мм. В то же время он начинает прилегать к левой почке. При наполнении желудок поворачивается влево и краниально, его стенки расширяются, большая кривизна округляется и прикасается к стенке живота в пространстве *Labbé*. В случае наполнения и поперечной кишки в вентральном положении видна задняя поверхность желудка. *Слизистая оболочка желудка (tunica mucosa)* у новорожденного относительно толще, чем у взрослого. На уровне входа в желудок складка слизистой, образующая *сфинктер входа* (непостоянная), появляется только на 8—9-м месяце жизни. *Канал желудка (canalis ventriculi)* хорошо развит, образован из толстых высоких складок, разделенных глубокими бороздами. На слизистой оболочке находятся небольшие *возвышения (areae gastricae)* величиной 1—5 мм; каждое из них содержит многочисленные *ямки (foveolae gastricae)*, в которые открываются отверстия *желудочных*



*железа (gl. gastricae)*. У новорожденного имеется примерно 200 000 имок; в 3 месяца — 700 000; от 5 месяцев до 2 лет — 1 300 000; от 6 до 14 лет — 1 700 000; в 15 лет — 4 000 000. Желудочные железы у новорожденного развиты слабо, количество их составляет 120—123 на 1 мм<sup>2</sup> (у взрослого 260—270 на 1 мм<sup>2</sup>), всего около 500 000. Их количество быстро увеличивается. В 2-месячном возрасте их насчитывается до 1 800 000; в 2-летнем — 8 000 000; в 6-летнем — 10 000 000; в 15-летнем — 18 000 000; у взрослого — 25 000 000. *Лимфатические узлы (folliculi lymphatici gastrici)* отсутствуют, за исключением привратниковой области, где их мало и они связаны с мышечным слоем слизистой оболочки (*lamina muscularis mucosae*). Они занимают около одной трети толщины слизистой оболочки. Мышечная оболочка (*tunica muscularis*) содержит 3 слоя мышц, развитых в различной степени. *Поверхностный слой (stratum longitudinale)*, с продольными волокнами, очень тонок по сторонам, иногда может отсутствовать; более хорошо развит он на уровне большой кривизны. Средний слой с *круговыми волокнами (stratum circulare)* хорошо развит, на уровне привратника образует *сильный сфинктер (m. sphincter pylori)*. Глубокий слой *косых волокон (fibrae obliquae)* плохо развит к рождению, но он очень быстро увеличивает втрое свою величину и количество волокон. Все эти оболочки богаты эластической тканью. *Серозная оболочка (tunica serosa)* образуется брюшиной, как у взрослого, только *большой сальник (omentum majus)* очень тонкий и короткий и достигает лишь до пупка. Кровоснабжение и иннервация как у взрослого.

#### КИШЕЧНИК (ОБЩИЙ ОБЗОР)

**Кишечник** новорожденного имеет длину 340—460 мм (в среднем 340 мм), но на первом году жизни увеличивается на 50%. По сравнению с длиной тела он пропорционально длиннее, чем у ребенка постарше и у взрослого. Это соотношение представляет собой приспособление к потребностям роста, поскольку ребенку необходимо, помимо питания, поддерживающего организм, и питание для его роста. Относительная и абсолютная длина кишечника меньше у девочек, чем у мальчиков. Соотношение между длиной кишечника и тела у новорожденного составляет 8,3: 1; на первом году жизни — 6,6: 1; в 16 лет — 7,6: 1; взрослого — 5,4: 1. Соотношение между толстым и тонким кишечником у новорожденного составляет 1: 5 и остается без изменения у грудного. У взрослого это соотношение составляет 1: 4. В среднем кишечник новорожденного превосходит длину тела в 6 раз. Он быстро растет, так что в возрасте от 5 месяцев до 3 лет увеличивается в 7—8 раз. Затем наступает относительно медленный рост, и у взрослого он длиннее только в 5,5 раза.

**Тонкий кишечник (intestinum tenue)** имеет длину у грудного 1,2—2,8 м по сравнению с 2,3—4,2 м у взрослого. Его ширина на первом

году жизни составляет 16 мм, в 2 года — 23 мм, в 3 года — 23,2 мм. К рождению пространство, отведенное ему в брюшной полости, мало из-за больших размеров печени и потому, что часть тазовых органов (мочевой пузырь, матка) находится в брюшной полости ввиду слабого развития таза. В течение первого года жизни (в возрасте около 7 месяцев) после опускания слепой кишки в правую подвздошную ямку, мочевого пузыря и матки в таз кишка приобретает нормальное положение и границы как у взрослого.

**Двенадцатиперстная кишка (*duodenum*)**, схожая с таковой у взрослого, имеет и отличительные черты: более часто встречающаяся форма — полукружная, очень редко встречающаяся у взрослого. Затем по частоте следует форма U и реже V (рис. 107). Полукружная форма возникает ввиду того, что *горизонтальная часть двенадцатиперстной кишки (*pars horizontalis* или *inferior*)* очень велика. У новорожденного длина двенадцатиперстной кишки составляет 7,5—10 см, а пропорционально максимальную длину она имеет по достижении ребенком 4-месячного возраста. При наполнении она располагается в косой продольной плоскости, при опорожнении — в поперечной. *Верхняя часть (*pars superior*)* соприкасается с желчным пузырем и *правой долей печени (*lobus hepatis dexter*)*. Она начинается на уровне первого или второго поясничного позвонка и продолжается до *верхней изгибной линии двенадцатиперстной кишки (*flexura duodeni superior*)*. *Нисходящая часть (*pars descendens*)* распространяется от верхней изгибной линии двенадцатиперстной кишки до ее *нижней изгибной линии (*flexura duodeni inferior*)*. Она описывает дугообразную линию, заходящую за правую сторону позвоночного столба. *Передняя ее поверхность пересекается с брыжейкой поперечной ободочной кишки и краниально соприкасается с правой долей печени*. Сзади она соприкасается с нижней поллой веной (медиально), с правым надпочечником и почкой (латерально). Двенадцатиперстная кишка достигает до ворот почки, пересекает почечные сосуды и часто соприкасается с почечной лоханкой в месте начала правого мочеточника. При V-образной форме соприкосновение с правой почкой имеет место до нижнего конца почки. *Горизонтальная часть (*pars horizontalis*)* пересекает позвоночник и продолжается в *восходящую часть (*pars ascendens*)*, расположенную косо краниально и влево, до левого края первого поясничного позвонка, где располагается *двенадцатиперстно-тощая изгибная линия (*flexura duodenojejunalis*)*. Горизонтальная часть пересекается спереди верхними брыжеечными сосудами и пересекает аорту (артериальный пинцет). Восходящая часть достигает почти до ворот левой почки и несколько не доходя двенадцатиперстно-тощей изгибной линии соприкасается с левым надпочечником. В подкове двенадцатиперстной кишки, как и у взрослого, расположена головка поджелудочной железы. Двенадцатиперстно-тощая изгибная образуется из восходящей части двенадцатиперстной и *тощей кишки (*jejunum*)*, первый отдел тонкого кишечника прикрепляется к задней

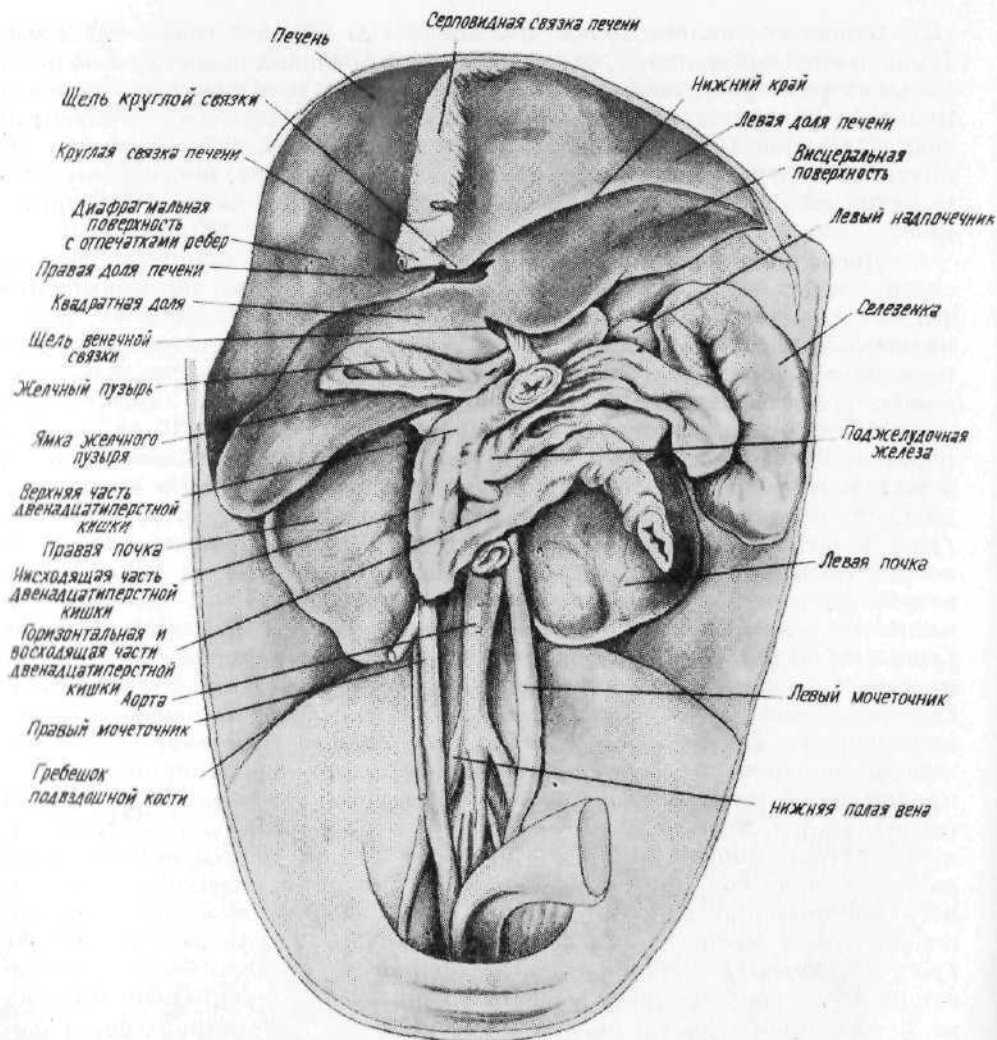


Рис. 107. Брюшная полость ребенка 1 1/2 — 2 лет.

Желудок, брыжеечная часть тонкой кишки и ободочная кишка удалены для лучшей видимости двенадцатиперстной кишки, поджелудочной железы, селезенки и почек.]

брюшной стенке с помощью компактных гладких мышечных волокон, которые образуют мышцу, поддерживающую двенадцатиперстную кишку (*m. suspensorius duodeni*). До 12 лет мышца сохраняет это строение, затем между гладкими мышечными волокнами появляются многочисленные эластические волокна. У новорожденного начало и

конец двенадцатиперстной кишки находится в одной и той же поперечной плоскости, тогда как у взрослого из-за выступающего в брюшную полость позвоночника они расположены более каудально и кзади. У ребенка нижний край горизонтальной части расположен каудально по отношению к нижнему полюсу почки. В слизистой двенадцатиперстной кишки кишечные железы лучше развиты, чем в остальной части кишечника, а железы *Brunner* меньше и менее разветвлены, чем у взрослого. Они развиваются в грудном и детском периоде.

**Тонкий кишечник, как таковой**, начинается на левом крае первого поясничного позвонка (двенадцатиперстно-тощая кривизна) и оканчивается впадением *подвздошной кишки (ileum)* в ободочную по правой стороне четвертого поясничного позвонка, т.е. выше, чем у взрослого. Он поддерживается на задней стенке живота длинной растягивающейся *брыжейкой (mesenterium)*, которая благоприятствует изгибу. Часто встречается отросток Мекеля — остаток желточного протока, расположенный на подвздошной кишке приблизительно на расстоянии 1 м от ее впадения в ободочную кишку. Топография петель у новорожденного варьирует в зависимости от наполнения или опорожнения ободочной кишки. Когда ободочная кишка пустая, петли тощей кишки занимают пишу ободочной кишки слева до латеральной стенки живота. Они соприкасаются с левым надпочечником, почкой и левым мочеточником. Петли подвздошной кишки расположены в правой подвздошной ямке каудально от слепой кишки, которая в этот период находится высоко. Они соприкасаются с правыми почкой и мочеточником, с висцеральной поверхностью печени и ее нижним краем, с задней поверхностью мочевого пузыря у мальчиков и *задней поверхностью матки* у девочек и с передней стенкой живота. В течение первого года жизни одновременно с опусканием мочевого пузыря, матки и части S-образной кишки в таз петли занимают окончательное положение, они прилежат к передней стенке живота на большем расстоянии, часть петель спускается в таз, в Дугласово пространство (рис. 108). При наполнении ободочной кишки расположение изменяется: ободочная кишка занимает больше места, располагается спереди, больше соприкасается с передней стенкой живота, чем петли тонких кишок. В этом случае петли тонкой кишки отодвинуты вправо или влево в зависимости от положения сигмовидной кишки. Обычно петля сигмовидной кишки расположена справа и петли тонкого кишечника отодвинуты влево и краниально. Таким образом они могут оказаться по соседству с нижним краем печени, с селезенкой и средней пупочной связкой. Петли расположены сзади поперечной ободочной кишки, параллельно с ней и отделены от задней поверхности желудка брыжейкой поперечной ободочной кишки. Самые задние из них могут соприкасаться с нижней поверхностью поджелудочной железы. Слизистая оболочка тонкая, богата кровеносными сосудами, обладает большой проницаемостью, что позволяет особенно в первые месяцы проникновение не полностью пере-

варенных продуктов, токсинов и микробов. *Круговые складки (plicae circulares)* при рождении расположены только в начальной области тощей кишки, затем появляются и в остальной части, тем в большем количестве, чем меньше ребенок. Они низки. *Кишечные железы (gl.*

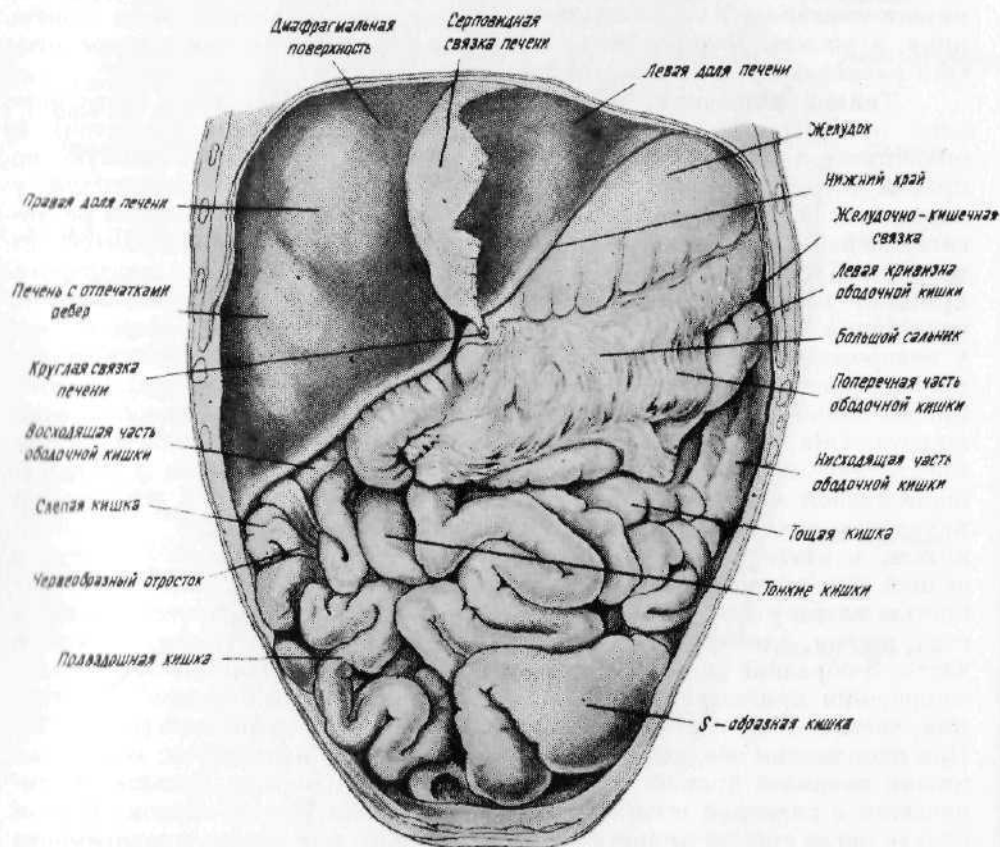


Рис. 108. Брюшная полость ребенка 1  $\frac{1}{2}$  года.

*intestinales*) большей величины, чем у взрослого. Лимфонидная ткань находится в форме одиночных лимфатических узлов и конгломератов (*folliculi lymphatici solitarii* и *aggregati*). Лимфатические сосуды многочисленны и имеют широкий просвет. Мышечная оболочка развита слабо, особенно ее продольный слой. Слизистая, подслизистый слой и мышечный слой у новорожденного и у грудного в первые 6 месяцев имеют одинаковую толщину, тогда как у взрослого мышечная оболочка



имеет толщину, равную толщине слизистой и подслизистой оболочек, вместе взятых.

**Толстый кишечник (*intestinum crassum*).** В любом возрасте его длина равна длине тела. Он имеет все отделы, как у взрослого, но и

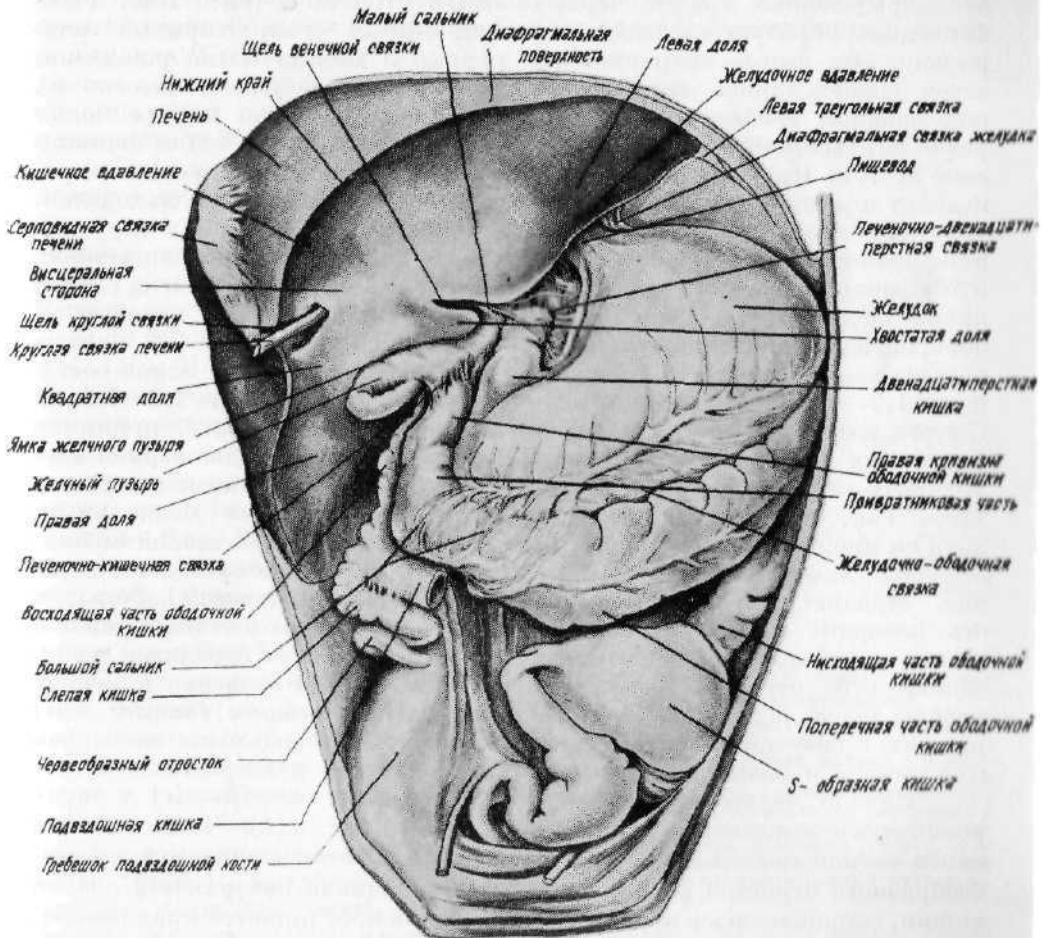


Рис. 109. Брюшная полость ребенка 1½ — 2 лет.  
Брыжейка тонкой кишки удалена.

различной степени развития. В отличие от взрослого у новорожденного не существует придаточных сальников (*appendices epiploicae*), ленты (*teniae coli*) едва намечены, выступы толстой кишки (*haustra coli*) отсутствуют до 6 месяцев. Строение как у взрослого устанавливается после 3—4 лет.



**Слепая кишка и червеобразный отросток.** Слепая кишка (*cecum*) у новорожденного пропорционально меньше, чем у взрослого, отличается от таковой взрослого конической формой или формой в виде воронки с основанием вправо и краниально; ее верхушка продолжается без определенных границ червеобразным отростком (рис. 109). Реже аппендикс образует со слепой кишкой острый угол, открытый латерально. Эта форма сохраняется в первые 3 месяца после рождения, затем слепая кишка изгибается. Часто она расположена высоко на подвздошном гребешке или несколько каудальнее, но иногда может располагаться в правой подвздошной ямке, которая является ее постоянным местом. При высоком положении слепой кишки ее опускание происходит в течение первого года жизни. Пространство, где она находится, граничит краниально с правой почкой, а медиально — с круглой поясничной мышцей. Она соприкасается с петлями тонкого кишечника и S-образной петлей, при расположении последней справа. Когда слепая кишка расположена очень высоко, она соприкасается и с печенью. У новорожденного ее длина составляет 15 мм и ширина 17 мм. Ее ширина больше высоты, емкость 2,5 см<sup>3</sup>. До 2-летнего возраста ее длина составляет 1,2—5,5 см у мальчиков и 1—6 см у девочек, а ширина 1,3—7,3 см. С этого возраста высота слепой кишки превосходит ширину, принимая форму как у взрослого. Ее верхняя часть является продолжением восходящего отдела ободочной кишки, а нижний отдел образует с верхним угол. Так, начало червеобразного отростка кажется медиальным, хотя он продолжает представлять собой конец первичной слепой кишки. Заслонка толстой кишки (*valva ileocecalis*), расположенная поперечно, отделяет кругло-овальное отверстие (*ostium ileocecale*), большая ось которого составляет 2—2,5 мм в месте перехода подвздошной кишки в ободочную. Она имеет хорошо развитую переднюю губу, задняя губа отсутствует. Заслонка увеличивается особенно в первые месяцы после рождения. Ленты (*teniae coli*) и выступы (*haustra coli*) развиты слабо при рождении, становятся хорошо видимыми на первом году жизни и окончательную форму приобретают в возрасте 3—4 лет.

Начало червеобразного отростка (*appendix vermiformis*) у новорожденного занимает различное положение (рис. 110). Часто нижний конец слепой кишки направлен латерально. В этом случае начало червеобразного отростка расположено на латеральной поверхности слепой кишки, соприкасаясь с правой почкой, и вблизи от нижнего края печени, до которого он может достигать или даже заходить за него. Когда каудальный конец слепой кишки направлен медиально, начало червеобразного отростка расположено на медиальной поверхности слепой кишки и соприкасается с правым мочеточником, поднимаясь краниально до почки. Когда червеобразный отросток изогнут, он пересекает несколько раз мочеточник, а когда он направлен каудально, то сопровождает мочеточник на круглой поясничной мышце. У девочек он достигает до правого яичника. Чаще червеобразный отросток начинается на медиальной

стороне слепой кишки — устанавливается на первом году жизни, отросток располагается на большем или меньшем расстоянии от впадения подвздошной кишки. У новорожденного червеобразный отросток имеет длину 4—5 см (2—8 см) и диаметр 2—6 мм. Его просвет пропорционально больше, чем у взрослого, сообщается с просветом слепой кишки через большое отверстие (*ostium appendicis vermiformis*). Складка Герлаха (*Gerlach*) появляется рано, достигает максимального развития в возрасте от 3 до 12 лет. У ребенка соотношение между длиной червеобразного отростка и длиной толстой кишки составляет 1:10, а соотношение с длиной всего кишечника — 1:70 (у взрослого 1:20 и 1:115). На первом году жизни червеобразный отросток значительно увеличивается в длину, затем растет медленнее, к 5 годам его длина составляет 7—8 см. Медленный рост продолжается до 10 лет, когда длина отростка составляет 9 см; в 20-летнего длина достигает 9—12 см. Вначале лимфоидная ткань мало развита; на 3—14-м дне жизни появляются лимфатические узлы, которых у ребенка так много, что они соединяются, образуя конгломераты (*folliculi lymphatici aggregati appendicis vermiformis*). Максимального развития они достигают к 10—14 годам, затем наступает их обратное развитие. Мышечный слой, слабо развитый вначале, достигает наибольшего развития в возрасте от 20 до 45 лет.

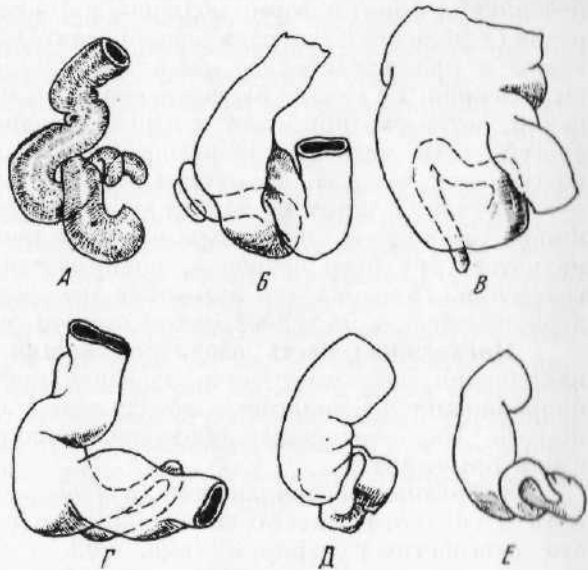


Рис. 110. Различные формы слепой кишки и червеобразного отростка у новорожденного:

А — червеобразный отросток — прямое продолжение слепой кишки и расположен за слепой кишкой и медиально; Б — червеобразный отросток за слепой кишкой и направлен книзу; В — червеобразный отросток за слепой кишкой и направлен латерально и книзу; Г — червеобразный отросток расположен за слепой кишкой и направлен латерально и книзу; Д — червеобразный отросток расположен перед подвздошной кишкой, и его конец направлен вверх; Е — червеобразный отросток расположен впереди слепой и подвздошной кишок, его конец направлен книзу и медиально.

Восходящая часть ободочной кишки (*colon ascendens*) очень коротка, часто наклонена влево из-за отсутствия необходимого для ее развития пространства (рис. 109). Ее правая изгибная (*flexura coli*

#### ОБОДОЧНАЯ КИШКА (COLON)

Восходящая часть ободочной кишки (*colon ascendens*) очень коротка, часто наклонена влево из-за отсутствия необходимого для ее развития пространства (рис. 109). Ее правая изгибная (*flexura coli*

*dextra*) мало развита, соприкасается с почкой несколько каудальнее ее середины. Восходящая часть ободочной кишки расположена каудально и латерально по отношению к почкам. *Придаточные салники (appendices epiploicae)* появляются на 2-м году жизни одновременно с удлинением ободочной кишки и установлением ее постоянного положения.

**Поперечная часть ободочной кишки (*colon transversum*)** имеет крапильное косое левое направление. Она очень длинная и может быть нескольких форм: в форме подковы, в форме буквы V (у девочек), поперечна (у мальчиков) и очень редко косая. Она начинается от правой кривизны и продолжается до *левой кривизны (flexura coli sinistra)*, явно выраженной. Ее начало расположено возле передней поверхности правой почки, затем она прилежит к воротам правой почки, пересекает нисходящую часть двенадцатиперстной кишки, проходит по всей длине поджелудочной железы, достигая передней поверхности верхней трети левой почки, и затем по задней стенке живота. Левый изгиб ободочной кишки расположен латерально от левой почки, на уровне десятого-двенадцатого грудного позвонка, поднимается до левого надпочечника и селезенки. Правая треть брыжейки поперечной ободочной кишки, поддерживающей ее на задней стенке живота, короче всей остальной части.

**Нисходящая часть ободочной кишки (*colon descendens*)** при ее наполнении покрывает часть передней поверхности левой почки, при опорожнении располагается между латеральным краем почки и стенкой живота. Как восходящая ободочная кишка, так и нисходящая могут иметь брыжейку.

**S-образная ободочная кишка (*colon sigmoideum*)** у новорожденного и грудного относительно длиннее и извилистее, чем у взрослого, что способствует запорам (рис. 109 и 112). Процесс абсолютного роста этой кишки продолжается до 50 лет, а ее относительная длина уменьшается с возрастом. Она расположена высоко в брюшной полости из-за слабого развития таза. Верхушка петли, образованной ее ветвями, может доходить до правой подвздошной ямки. Были сделаны попытки выведения искусственного заднего прохода в этой области у детей 2-летнего возраста. В этом положении сигмовидная кишка прилежит к слепой кишке и червеобразному отростку, но может соприкасаться и с поперечной ободочной кишкой. При ее наполнении S-образная кишка покрывает пространство между подвздошными артериями и поднимается по брюшной стенке вправо или влево, ее тонкие петли направлены крапильно от мочевого пузыря. S-образная кишка начинается в левой подвздошной ямке, поднимается по левому латеральному краю мочевого пузыря, направляется в поперечном направлении, проходя сзади мочевого пузыря, доходит до правой подвздошной ямки, где огибает слепую кишку и образует верхушку своей петли. Если она длиннее, восходящая ветвь проходит впереди слепой кишки и поднимается до поперечной ободочной кишки под нижним краем печени, где образует верхушку петли. Нисходящая ветвь проходит параллельно с восходящей, лате-

рально и каудально от нее; ее траектория противоположна траектории восходящей ветви, проходит сзади мочевого пузыря до левого края круглой поперечной мышцы. Слева от средней линии она образует острый угол, открытый каудально, и продолжается в прямую кишку. Реже верхушка петли направлена влево. В этом случае сразу после ее начала восходящая ветвь проходит в косом направлении краниально и влево, лежит на нисходящей ободочной кишке и образует верхушку петли на левой кривизне ободочной кишки. Нисходящая ветвь спускается параллельно восходящей до задней поверхности мочевого пузыря и прилежит к задней стенке живота. Отсюда она изгибается вправо, достигает слепой кишки, затем возвращается по задней поверхности мочевого пузыря и входит в *малый таз (pelvis minor)*. Если прямая кишка наполнена, свободное пространство, будучи мало, не вмещает другие органы. При опорожнении прямой кишки пространство становится достаточным для обеих поперечных ветвей, которые проникают в малый таз; в этом случае тонкие петли могут прилежать к мочевому пузырю, правой подвздошной ямке или иногда проникают в тазовую полость. Независимо от наполнения или опорожнения петля S-образной кишки соприкасается с обоими мочеточниками. У девочек между концом петли и мочевым пузырем расположена матка; расположение ее при этом в брюшной полости высокое. Поперечная часть петли опирается на верхний край тела матки и соприкасается с маточными трубами и яичниками. В 7 месяцев жизни это положение изменяется при опускании слепой кишки в правую подвздошную ямку, а мочевого пузыря и матки в малый таз. Тонкие петли в этот период соприкасаются с передней стенкой живота на большом протяжении.

#### ПРЯМАЯ КИШКА (*RECTUM*)

**Прямая кишка** новорожденного относительно длиннее, менее прилежит к окружающим органам и не имеет окончательной формы и расположения. При наполнении она полностью занимает малый таз и даже может сдавливать мочеточники. Продольный изгиб незначителен, поскольку крестец еще имеет малые изгибы. Во фронтальной плоскости она имеет обычную форму в виде буквы S (рис. 111). *Ампула прямой кишки (ampulla recti)*, отсутствующая у новорожденного, появляется у маленького ребенка. *Участок заднепроходного канала (canalic analis)* имеет длину 35 мм. Прямая кишка обычно соприкасается с мочевым пузырем, расположенным в брюшной полости, только в случаях большого наполнения. На этом этапе развития она в большей степени соприкасается с семенными железами, с их выводными протоками и ампулами, чем на последующих этапах развития. Часто брюшина опускается по передней поверхности прямой кишки больше, чем у взрослого. Дно пространства, образуемого мочевым пузырем и прямой кишкой (*excavatio rectovesicalis*) у мальчиков и

прямой кишкой и маткой (*excavatio rectouterina*) у девочек, расположено на уровне 4 или 5-го крестцового позвонка. У мальчиков оно достигает до середины задней поверхности предстательной железы, так что семенные железы покрыты серозной оболочкой, отделяющей их от прямой кишки. У ребенка пространства менее глубоки, место их покрытия брюшиной проходит над семенными железами, как у взросло-

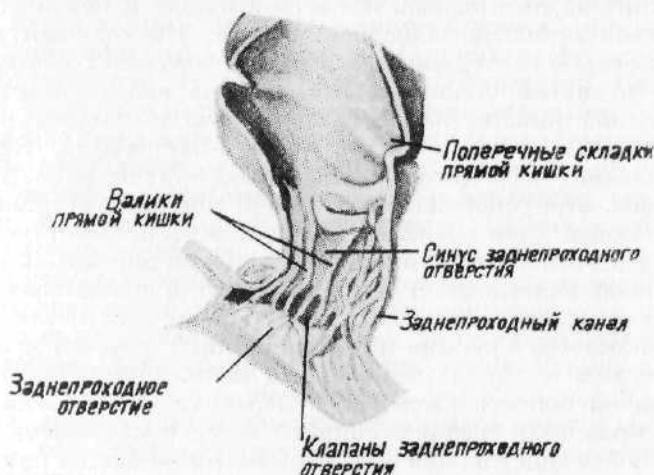


Рис. 111. Прямая кишка новорожденного.

слою. Слизистая имеет слабо выраженные начальные образования взрослого, менее прикреплена к подлежащему слою, что благоприятствует выпадению прямой кишки у грудного и маленького ребенка. Мышечный слой развит слабо.

**Заднепроходное отверстие** (*anus*) не расположено дорсально, как у взрослого, а очень каудально, на расстоянии 20 мм от верхушки кончика и 67 мм под мысом. При рождении иногда отмечается отсутствие перфорации заднего прохода из-за повышенной резистентности мембраны заднего прохода, которая покрывает хорошо образованную прямую кишку, или из-за аномалий прямой кишки, когда ее нижний конец находится на некотором расстоянии от заднепроходного отверстия.

## ЖЕЛЕЗЫ ПИЩЕВАРИТЕЛЬНОЙ СИСТЕМЫ

### ПОДЖЕЛУДОЧНАЯ ЖЕЛЕЗА (*PANCREAS*)

**Поджелудочная железа** новорожденного весит 2 — 3,6 г, т.е. составляет 0,07% — 0,1% общего веса; ее длина равна 4 — 6 см, толщина — 1 — 2 см. В первые 2 месяца жизни рост поджелудочной



железы замедлен, затем ускоряется до 6 месяцев, когда начальный вес удваивается; к концу первого года жизни ее вес достигает 10 г, до 3-летнего возраста она растет более быстро, достигая 20 г, после чего наступает период медленного роста; в 10 — 12 лет она весит 30 г, у взрослого — 65 — 102 г, т.е. достигает веса в 30 раз большего, чем первоначальный. Из ее 3-х отделов *головка (caput pancreatis)* составляет большую часть по сравнению с головкой у взрослого (рис. 107). *Сальниковый бугор (tuber omentale)* еще слабо выражен. Поджелудочная железа расположена в косом направлении справа и краниально налево и каудально — более косое положение, чем у взрослого, и более дугообразное. Головка расположена в подкове двенадцатиперстной кишки. Тело *поджелудочной железы (corpus pancreatis)* продолжается в *хвост поджелудочной железы (cauda pancreatis)*, имеющий форму треугольной призмы. Задняя поверхность поджелудочной железы соприкасается с аортой, кровеносными сосудами левой почки и с левым надпочечником. Левый конец хвоста соприкасается с селезенкой на довольно большом протяжении. При меньшем развитии он соприкасается с левой почкой. Передняя поверхность поджелудочной железы соприкасается слева с желудком, а справа с привратником и хвостатой долей печени. Иногда левый изгиб поперечной ободочной кишки проходит между желудком и селезенкой, достигая поджелудочной железы. У ребенка поверхность соприкосновения с левым надпочечником уменьшается и увеличивается поверхность соприкосновения с почкой. Доли и дольки железы меньше и менее многочисленные, чем на других этапах роста. У новорожденного кровоснабжение очень интенсивно, относительное и абсолютное количество Лангергансовых островков очень велико. Эта характерная черта остается и в детском возрасте. В 6 месяцев насчитывается в среднем до 121 000 островков, у взрослого — 800 000. В детском возрасте могут находиться островки и в междольковой соединительной ткани. Составляющие их клетки менее многочисленные и меньших размеров, чем на других этапах развития. Размножение клеток в быстром темпе продолжается до 4-летнего возраста; в это время увеличивается способность метаболизации сахара. После 4-летнего возраста островки занимают центральное положение, их количество увеличивается медленно, зато в большей пропорции увеличивается количество паренхиматозной ткани поджелудочной железы.

#### ПЕЧЕНЬ (HEPAR)

**Печень** у новорожденного относительно велика и составляет  $1/20$  —  $1/23$ , или 4,57%, у мальчиков и 5,47% у девочек веса всего тела; у взрослого —  $1/34$  —  $1/40$ , или 2,9%, и соответственно — 3,45% (рис. 112). Относительный вес большой у новорожденного и уменьшается с возрастом, а абсолютный вес увеличивается. При рождении вес печени составляет 120 — 150 г (в среднем 135 г). К концу второго года



ниции он удваивается, в 2 — 3-летнем возрасте увеличивается в 3 раза, в 9 лет в 6 раз больше первоначального веса, в период полового созревания — в 10 раз, у взрослого — в 10 — 12 раз. Наибольший вес печень имеет у 21 — 30-летнего человека. Высота печени у новорожденного 8 см, ширина — 11 см, толщина — 7,5 см. В среднем эти цифры пред-

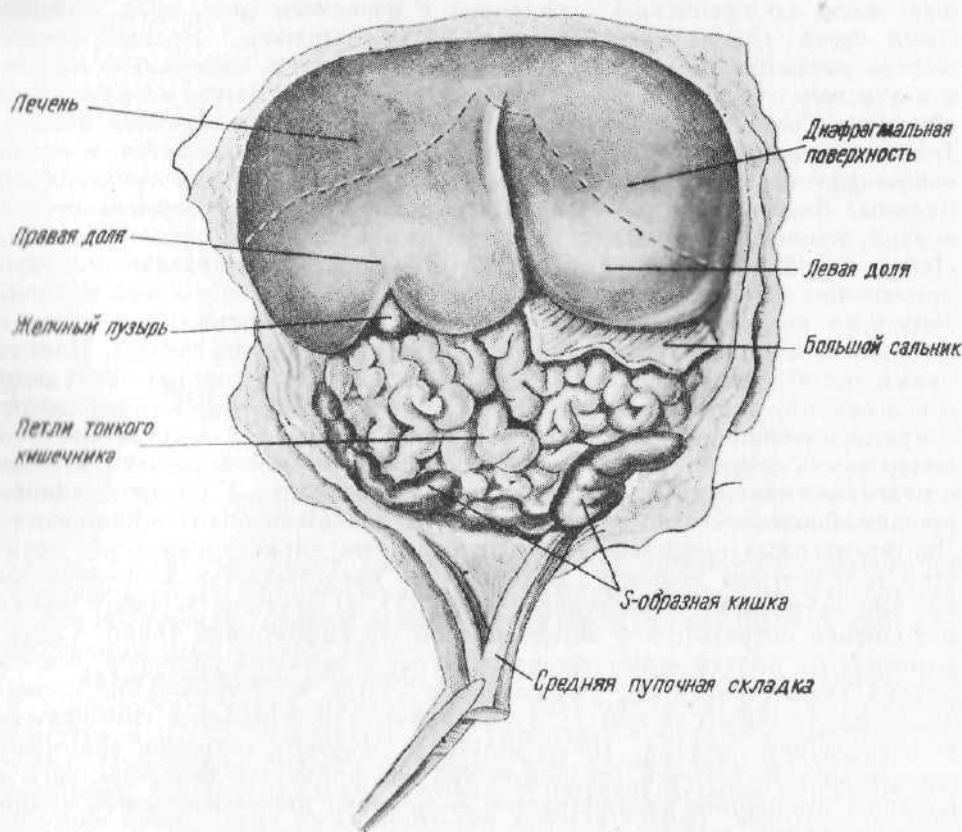


Рис. 112. Печень новорожденного.  
Пунктирной линией обозначен край реберной дуги.

ставляют для высоты и ширины половину, а для толщины  $2/3$  —  $1/2$  этих величин у взрослого. Соотношение между высотой и шириной печени у новорожденного составляет 1,4: 1, между шириной и толщиной — 1,4: 1, т.е. одинаковое. У взрослого эти соотношения соответственно составляют 0,95 — 1,2: 1 и 1,5: 1. На графиках XXXVII и XXXVIII показано увеличение печени в весе и размерах от рождения

до 12 лет. На этих графиках в правую долю включены средняя доля и собственно правая доля. Другие авторы включают среднюю долю печени в левую долю. Так, в первом случае соотношения между долями печени составляют 3:1, во втором — 1,16:1.

Форма печени у новорожденного отличается от таковой у взрослого благодаря большому развитию *левой доли (lobus hepatis sinister)*,

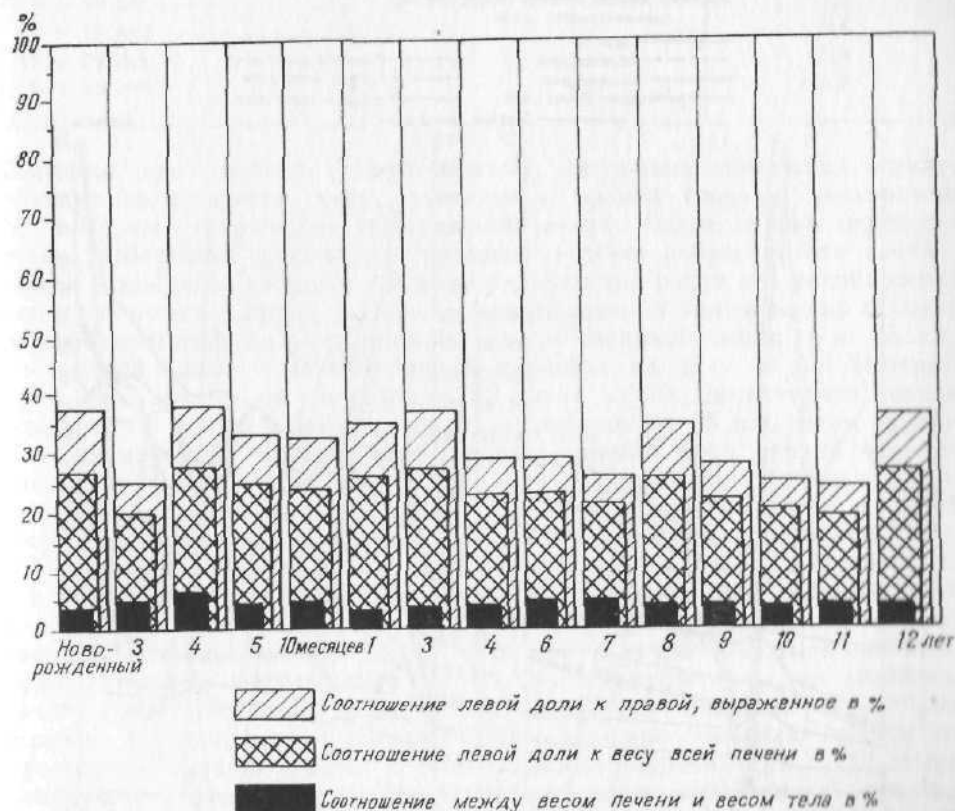


График XXXVII. Процентное увеличение печени и ее долей.

составляющей одну треть всей величины печени. Эта доля соприкасается с левым отделом диафрагмы, которую отделяет от других органов. Только наполненный желудок может иметь с ней небольшую площадь соприкосновения. Левая доля соприкасается с селезенкой. Благодаря *правой доли печени (lobus hepatis dexter)* задняя поверхность грудной клетки выступает наружу, а печеночная ткань проникает в *венозную связку печени (lig. coronarium hepatis)* и в *серповидную связку (lig.*

*falciforme hepatis*). Печень занимает  $2/3$  брюшной полости и имеет объем 130 — 170 см<sup>3</sup> (у взрослого 1400 — 1700 см<sup>3</sup>). Диафрагмальная поверхность печени (*facies diaphragmatica*) занимает всю правую подреберную область (*regio hypochondriaca dextra*), всю верхнюю область живота (*regio epigastrica*) и большую часть левой подреберной области

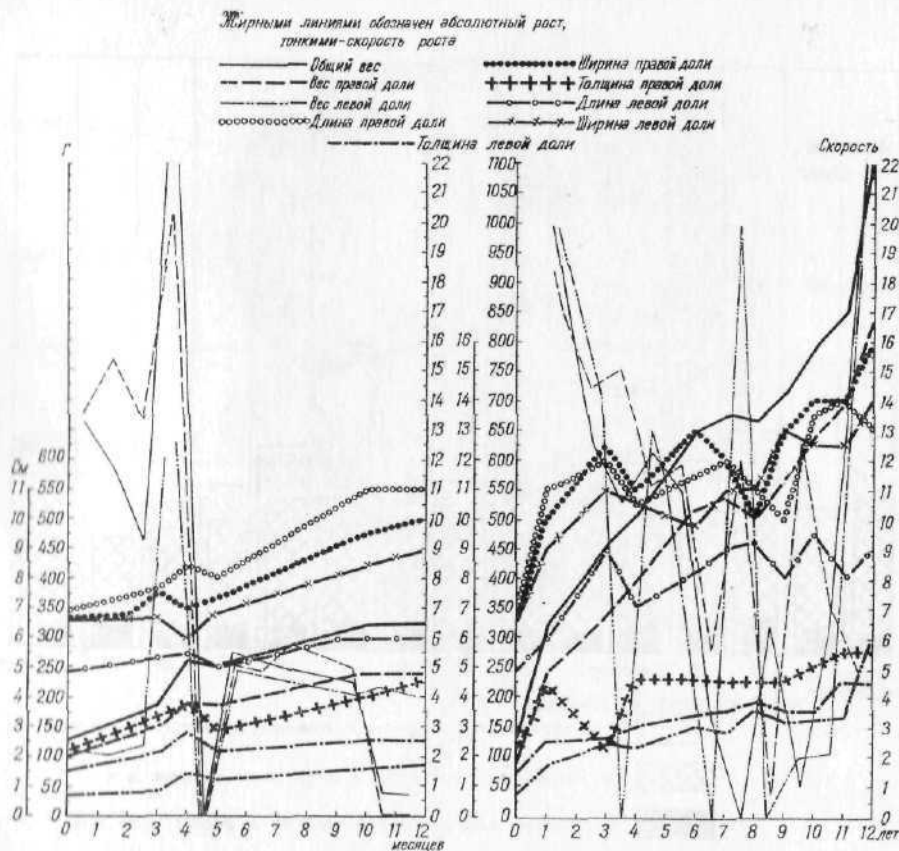


График XXXVIII. Увеличение размеров печени:  
слева — на первом году жизни; справа — от 0 до 12 лет.

(*regio hypochondriaca sinistra*). Верхний край диафрагмальной поверхности достигает справа до уровня 5 или 6-го ребра по среднеключичной линии, а слева до уровня 6 или 7-го ребра, до которого распространяется печеночный тупой звук при выстукивании. В табл. 23 показана протяженность перкуторных границ печени (*Frerichs*, 1861).

Таблица 23

Возраст	Высота по правой передней подмышечной линии, см	Высота по правой сосковой линии, см	Высота по правой грудной линии, см
менее 2 лет	4,5	3,8	2,4
2 — 6 лет	5,8	4,4	3,7
6 — 10 лет	7,5	6,8	3,3
10 — 16 лет	7,1	7,6	4,4
15 — 20 лет	8,9	8,9	5,9
20 — 40 лет	9,4	9,5	5,8

Нижний край печени (*margo inferior*), несколько выпуклый книзу, заходит за реберную дугу, достигая с правой стороны расстояния 10 — 15 мм от гребешка подвздошной кости. Слева печень пересекается с реберными дугами на уровне 7 — 10-го ребра, но это соотношение изменяется позднее, и к двум с половиной годам она расположена как у взрослого. Справа по передней подмышечной линии печень заходит за реберную дугу на расстоянии 35 мм, по сосковой линии — на 45 мм, по средней линии — за мечевидный отросток на 35 — 49 мм. Нижний край расположен на расстоянии 10 мм от пупка, до которого иногда доходит. За левую сосковую линию он заходит на 35 мм, затем снижается до передней подмышечной линии. Нижний край печени оканчивается на уровне левого 10-го ребра. Позднее левая доля печени намного регрессирует из-за прекращения пупочного кровообращения, с одной стороны, и из-за давления развивающегося желудка — с другой. Так, в 7-месячном возрасте левая доля соприкасается только с селезенкой, а в 18 месяцев принимает положение как у взрослого. В пространство между печенью и селезенкой проникает желудок. *Висцеральная поверхность (facies visceralis)* правой доли имеет сзади *вдавление надпочечника (impressio suprarenalis)* на большем протяжении, чем *вдавление почки (impressio renalis)*, расположенное более кпереди. Еще более кпереди расположено *вдавление ободочной кишки (impressio colica)*, где проходит ободочная кишка в состоянии опорожнения (рис. 113). При наполнении ободочная кишка покидает место вдавления, переходя кпереди от него и уменьшая таким образом расстояние между печенью и тонкими петлями, которые достигают до нижнего края печени. Иногда, как было указано, верхушка петли сигмовидной кишки может соприкасаться с печенью. Часто можно видеть первичную борозду, отделяющую правую долю от средней. Первичная борозда распространяется от нижнего края до поперечной борозды. Эта борозда существует у млекопитающих; у человека она представляет собой остатки филогенетического развития. Между правой и хвостатой долями иногда можно видеть *хвостатую борозду*. На месте борозд плода впоследствии появляются спереди ямка желчного пузыря и сзади борозда нижней полой вены.

*Квадратная доля (lobus quadratus)* соприкасается в передне-заднем направлении с петлями тонкой кишки, поперечной ободочной кишкой и двенадцатиперстной кишкой (вдавление двенадцатиперстной кишки). *Хвостатая доля (lobus caudatus)* соприкасается с поперечной ободочной кишкой при ее порожнем состоянии и с поджелудочной железой. Последняя соприкасается на большом протяжении с *бугром саль-*

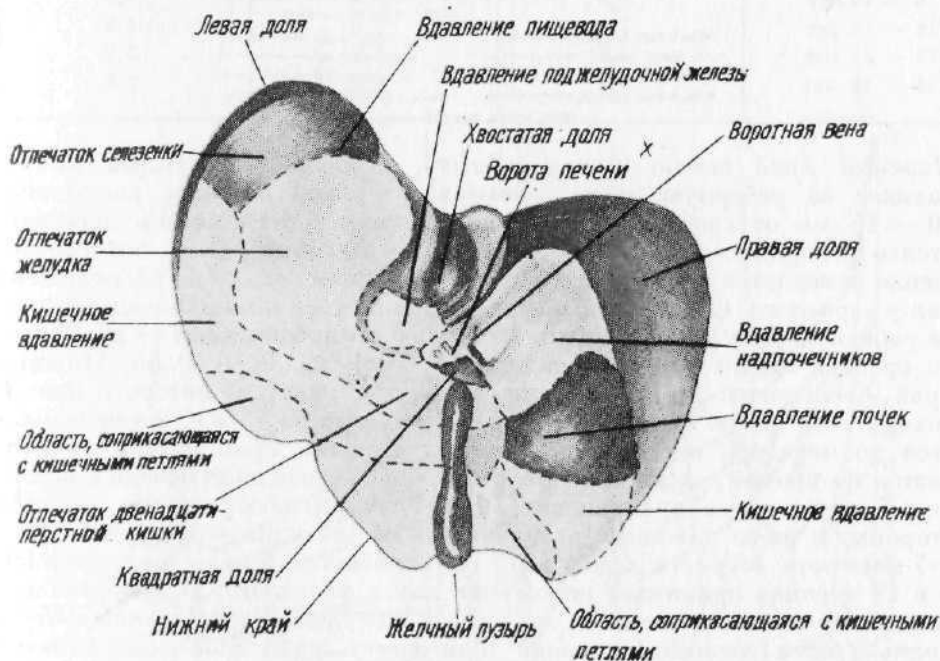


Рис. 113. Висцеральная поверхность печени и ее топография (новорожденный).

ника (*tuber omentale*). Левый край хвостатой доли может соприкасаться с вертикальной частью малой кривизны желудка. По висцеральной поверхности левой доли расположено *желудочное вдавление (impressio gastrica)*, ограничивающее справа вдавление селезенки на левой доле, которое впоследствии исчезает. Когда селезенка мала, петля сигмовидной кишки своей восходящей частью может находиться вблизи или даже в соприкосновении с левой долей. Доли печени, которые видны с висцеральной стороны, разделены между собой правой и левой продольными бороздами и поперечной бороздой. Правая продольная борозда, отделяющая правую долю от квадратной и хвостатой долей, имеет в своей передней части ямку *желчного пузыря (fossa vesicae)*.

*felleae*), а в задней борозду половой вены (*sulcus venae cavae*), где расположена нижняя полая вена. В поперечной борозде, представляющей ворота (*porta hepatis*) печени и отделяющей квадратную долю от хвостатой, находятся элементы печеночной ножки; они расположены в трех плоскостях: передняя плоскость — желчных путей, средняя — артериальных сосудов, задняя — венозных сосудов. Левая продольная борозда, отделяющая хвостатую и квадратную доли от левой, содержит в ее передней части (*fissura lig. teretis*) круглую связку печени (*lig. teres hepatis*), фиброзный остаток левой пупочной вены, а в задней части (*fissura lig. venosi*) венозную связку (*lig. venosum*), фиброзный остаток венозного арантиевого протока. Эти борозды глубоки у новорожденного, но на первом году жизни приобретают форму как у взрослого. Привратник расположен на уровне передней левой продольной борозды, впереди от ворот печени. Задняя поверхность (*pars posterior*) печени на уровне хвостатой доли имеет вдавление пищевода (*impressio esophagea*). Эта поверхность расположена на уровне последних четырех грудных позвонков и первых двух поясничных. Через 6 дней после рождения нижний край левой доли печени соприкасается с реберной дугой только на протяжении 10 мм латерально от левой сосковой линии. Наполненный желудок заходит за эту линию на 55 мм. Поверхность соприкосновения с селезенкой уменьшается. Правая доля изменяется медленнее: ее нижний край, который у новорожденного заходит за реберную дугу на 35 мм по сосковой линии, в 7 месяцев заходит за нее на 31 мм, в 1 год — на 20 мм, в 2 года — на 1 см или достигает до реберной дуги. До 6 — 7-летнего возраста он достигает подреберья. У новорожденного долики печени (*lobuli hepatis*) четко отгорожены, как и у взрослого. Печень снаружи покрыта глиссоновой капсулой (*capsula fibrosa perivascularis*), проникающей по ходу сосудов в печеночную ткань. Желчные канальцы имеют стенку, состоящую из двух, реже из трех-четырех печеночных клеток. Двухъядерные печеночные клетки появляются у новорожденного в пропорции 4,5%, и их количество увеличивается с возрастом, достигая у взрослого 25%. Кровоснабжение такое же, как и у взрослого, с тем отличием, что часто существуют дополнительные печеночные артерии. Ветви печеночных вен расположены компактными группами, не перемежаясь еще с ветвями воротной вены. У новорожденного капилляры располагаются циркулярно, за исключением области в непосредственной близости от печеночной вены, где они имеют радиальное расположение, как у взрослого. До конца первого года жизни появляются ветви, начинающиеся от центральных долевых вен (*vv. centrales*), а к 8 годам микроскопическое строение печени становится постоянным. Капилляры, измеренные на маленьких круговых полях, имеют одинаковую длину. В 5-летнем возрасте самая богатая капиллярная сеть расположена на диафрагмальной поверхности, самая бедная — на нижнем крае левой доли. По достижении ребенком 6 лет капиллярная сеть достигает развития как у взрослого.



**Желчный пузырь** (*vesica fellea*) у новорожденного расположен глубоко в печеночной паренхиме. Он имеет форму мешка или длинного цилиндра, достигая в длину 30 мм; длина его больше *общего желчного протока* (*ductus choledochus*), у взрослого наоборот. На 1 — 3-м месяцах жизни его форма становится удлинненной, а в 7 месяцев ворсинкообразной, как у взрослого. Вес желчного пузыря у новорожденного составляет 0,3 — 1,5 г, в 1 год — 5,3 г; растет он медленно. У взрослого вес желчного пузыря составляет 13 — 17 г. У новорожденного он чаще, чем у взрослого, заходит за нижний край печени. Иногда *дно желчного пузыря* (*fundus vesicae fellae*) (рис. 107, 113) можно видеть на диафрагмальной поверхности, вблизи от нижнего края печени как бы вдавленным в печеночную ткань. Оно расположено на расстоянии 15 — 20 мм от средней линии. Иногда дно желчного пузыря появляется в вырезке нижнего края после атрофии последнего, т.е. на более позднем этапе развития. Иногда желчный пузырь располагается на ободочной кишке, если она наполнена. При опорожнении ободочной кишки дно желчного пузыря соприкасается с тонкими петлями, а *тело пузыря* (*corpus vesicae fellae*) с ободочной кишкой. *Шейка пузыря* (*collum vesicae fellae*) пересекает верхнюю часть двенадцатиперстной кишки. Серединная плоскость тела новорожденного образует с плоскостью желчного пузыря острый угол; у взрослого эти плоскости расположены параллельно. *Спиральная складка* (*plica spiralis*) более четко выражена, чем у взрослого. Во всех оболочках эластическая ткань появляется до 3-месячного возраста, а к 7 месяцам она образует  $1/3$  —  $1/2$  стенки желчного протока.

#### СЕЛЕЗЕНКА (*LIEN*)

**Селезенка** у новорожденного варьирует по величине, форме и положению. Она может быть короткой и толстой или длинной и тонкой (рис. 107). К рождению ее вес достигает в среднем 8 г, длина 5 см, ширина 3 см, толщина 1 см. На первом году жизни она растет быстро, достигая в длину 7,8 см, в ширину 4,2 см и в толщину 2 см. До 10 лет рост селезенки замедлен. На пятом году жизни ребенка ее вес составляет 50,8 г, в 10 лет — 80 г. В 8 лет размеры селезенки следующие: длина 8 см, ширина 5 см, толщина 2 см; в 12 лет, соответственно, — 11, 6 и 2,3 см. К рождению селезенка занимает большее пространство, чем у взрослого. Она располагается на уровне левых 9 — 11-го ребер, иногда поднимается до 8-го и опускается до 12-го ребра. Ее направление обычно совпадает с направлением соседних ребер и вертикальнее, чем у взрослого. Так как селезенка подвижный орган, ее положение зависит особенно от состояния ободочной кишки. Когда ободочная кишка пустая, селезенка располагается в косом направлении, ближе к вертикальному. При наполненной ободочной кишке ее расположение более горизонталь-

ное. Селезенка мягкий орган, и соседние с ней органы оставляют на ней свои вдавления. У нее две поверхности: латеральная, обращенная к диафрагме, и медиальная — к брюшной полости. Латеральная поверхность у взрослого выпуклая и соприкасается только с диафрагмой. У новорожденного на латеральной поверхности имеется три вдавления: одно, верхнее, небольших размеров, для *поясничного отдела диафрагмы (pars lumbalis)* располагается на уровне девятого грудного позвонка; другое, каудальное, расположено на уровне 9 — 11-го ребер, в соприкосновении с *реберной поверхностью диафрагмы (pars costalis)*. Оба эти вдавления составляют *диафрагмальную поверхность (facies diaphragmatica)*. Третьим, передним, вдавлением является вдавление печени, которое, как было указано выше, исчезает на втором году жизни. При наполненном желудке вдавление печени уменьшается и увеличивается вдавление диафрагмы. При очень наполненном желудке вдавление печени исчезает. На медиальной стороне также имеется три вдавления, образующих вместе треугольную косо направленную пирамиду. Переднее, несколько вогнутое, предназначено для желудка (*facies gastrica*). Заднее — для левого надпочечника. Оно очень большое. У взрослого этого вдавления не существует, и на его месте находится *почечное вдавление (facies renalis)*. У новорожденного нет почечной поверхности, а если она и появляется, то очень мала и расположена под предыдущим вдавлением. Третье вдавление, для ободочной кишки, — самое маленькое (*facies colica*). В месте соединения этих трех поверхностей хвост поджелудочной железы соприкасается с медиальной поверхностью селезенки. К шестому месяцу жизни становятся постоянными форма, положение и окончательные соотношения, как у взрослого. Селезенка сплюсчивается, приобретает форму длинного овала, ее нижний край, поворачиваясь, направляет к брюшной полости поверхность ободочной кишки. Поверхность, обращенная к надпочечнику, при физиологическом уменьшении железы сужается, достигая 12 мм, в первые недели жизни и исчезает по достижении ребенком 6-месячного возраста. Почечная поверхность, наоборот, быстро увеличивается таким образом, что в первые недели становится равной поверхности, обращенной к надпочечнику, и к 6-месячному возрасту остается только она. Печеночная поверхность уменьшается до 18-месячного возраста, после этого исчезает, а диафрагмальная поверхность увеличивается. Гребешок, разделяющий эти две поверхности, постепенно передвигается к верхнему краю селезенки, затем исчезает. Красное вещество у новорожденного составляет 88% веса селезенки. Белое вещество имеет гистологическое однородное строение с хорошо развитыми ретикулярными волокнами и большим количеством *лимфатических узелков (folliculi lymphatici lienalis)*. В возрасте от 16 до 20 лет селезенка достигает большой степени развития. *Фиброзная капсула (tunica fibrosa)* и *перегородки (trabeculae lienis)* селезенки у новорожденного составляют 3,37 % всего ее веса, у годовалого грудного ребенка — 4%.

## ДЫХАТЕЛЬНАЯ СИСТЕМА (APPARATUS RESPIRATORIUS, ИЛИ SYSTEMA RESPIRATORIUM)

### НОС (NASUS EXTERNUS)

**Нос** новорожденного выглядит не так, как нос взрослого. Он сплюснут, короток, с широкими и маленькими *крыльями* (*alae nasi*), ограничивающими *ноздри* (*nares*) овальной формы, расположенные в косом краниальном направлении, реже в горизонтальном. *Корень носа* (*radix nasi*) узок, *спинка* (*dorsum nasi*) и *верхушка* (*apex*) мало развиты, почти отсутствуют. В детском возрасте с развитием и удлинением спинки носа *ноздри* опускаются и занимают горизонтальное положение. В этот период образуется и *верхушка* носа. В период полового созревания устанавливается постоянная форма носа.

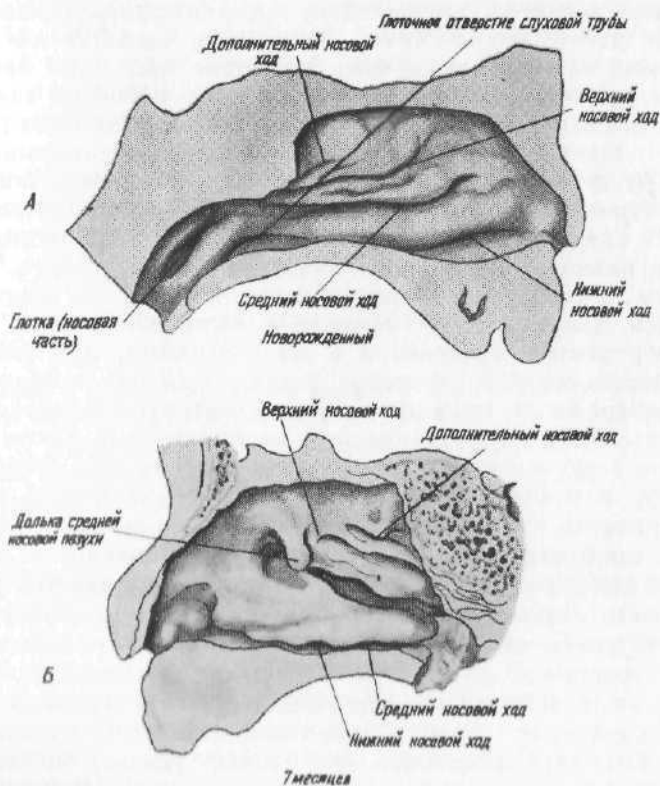
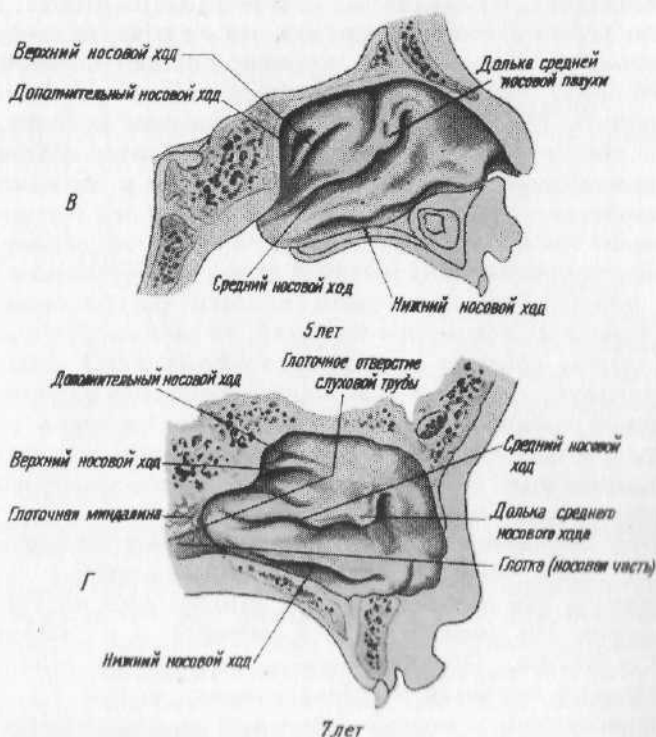


Рис. 114. Возрастные изменения

**Полость носа** (см. стр. 111) у новорожденного не развита и узка, ее дно наклонено таким образом, что язык соприкасается с задней стенкой глотки на большем протяжении, чем у взрослого. Поперечный диаметр полости в 4,5 раза меньше, чем диаметр лица, измеренный на уровне задних полюсов глазных яблок; у взрослого он меньше только в 3,5 раза. Просвет носовой полости очень узок из-за грубо развитых носовых раковин, хотя их рельеф выражен незначительно (рис. 114, А, Б, В, Г). Нижний носовой ход в первые месяцы отсутствует, поскольку нижняя пазуха доходит до нижней стенки полости. Ее просвет появляется в разное время, но в первые шесть месяцев жизни он обычно очень мало развит и не функционирует. На первом году жизни нижний носовой ход медленно увеличивается. В 3 — 4 года он достигает 3 мм и остается такой величины до 7-летнего возраста. Затем он начинает функционировать, снова медленно увеличивается и к периоду половой зрелости достигает 4 — 6 мм. Средний носовой ход развит пропорцио-



латеральной стенки носовой полости.

нально средней носовой раковине, более сглаженной чем у взрослого. Спереди средний носовой ход имеет маленькое отверстие — 2,5 мм, сзади в первые 6 месяцев жизни он закрыт, поскольку задняя часть средней носовой раковины лежит на нижней носовой раковине. Средний носовой ход растет очень медленно; в 3-летнем возрасте он достигает величины 3 мм, начинает функционировать, затем увеличивается, достигая к периоду полового созревания 4 мм. После периода полового созревания он быстро увеличивается до 9 мм. Это увеличение происходит за счет развития верхней челюсти, способствующей, продвижению кнаружи внутренней стенки среднего носового хода. Верхний носовой ход очень узок. Он развивается неравномерно. В 7 внутриутробных месяцев (рис. 114, В) его размеры пропорционально самые большие, в 8 — 10 месяцев он становится рудиментарным. В табл. 24 показаны рост носовых ходов и положение глоточного отверстия слуховой трубы.

Медиально раковины не достигают носовой перегородки, оставляя открытым общий ход, через который новорожденный дышит. После 3-летнего возраста ребенок начинает дышать также и через средний носовой ход и несколько меньше — через нижний; нижний носовой ход лучше не используется после 7-летнего возраста (рис. 114). *Порог носа (limen nasi)* хорошо выражен. На медиальной стенке носовой полости, на уровне переднего и нижнего углов над отверстием носослезного канала расположено точечное отверстие органа *Jacobson* в виде мешочка слизистой оболочки величиной 0,5 — 2,5 мм. В области сошника расположено несколько тонких складок слизистой оболочки, более явно выраженных у недоношенных (8-месячных) детей и исчезающих после рождения. На нижней стенке носовой полости расположено несколько складок, исчезающих в 3-летнем возрасте, но они могут оставаться и до 15 лет. *Слизистая оболочка носа (tunica mucosa nasi)* тонкая, хорошо снабжена сосудами, не имеет еще хорошо развитой *пещеристой ткани (plexus cavernosi concharum)*; этим объясняется редкость носовых кровотечений у новорожденного. В 7-летнем возрасте на нижней стенке появляются мышечные волокна; полное развитие происходит в период полового созревания. Эпителий *дыхательной области (regio respiratoria)* слизистой образован из 3 — 4 рядов клеток, у взрослого — из 10 клеточных рядов, между которыми видны слизистые железы. Эластические волокна расположены редко, лимфогенный подэпителиальный слой отсутствует. Он появляется к 7 месяцам, а в 2-летнем возрасте появляются и узелки. *Обонятельная область (regio olfactoria)* слизистой имеет плоский эпителий и *обонятельные железы (gl. olfactoriae)*, быстро развивающиеся в первые 7 месяцев и образующие к 2 годам большие скопления. Пигментированные элементы этой области появляются на 6 — 7-м году жизни.

Таблица 24

Возраст	Нижний носовой ход			Средний носовой ход			Верхний носовой ход			Место расположения глоточного отверстия слуховой трубы
	высота	длина	ширина	высота	длина	ширина	высота	длина	ширина	
Новорожденный	0	20	2,6	2	20	3,7	0,5	15	24	В плоскости твердого нёба
15 дней	0	—	—	2,5	—	—	1	—	—	В плоскости твердого нёба
4 недели	0	25	—	1	23	—	1	14	—	В плоскости твердого нёба
5 недель	расп.	27	—	1	23	—	0,5	16	—	В плоскости твердого нёба
2 месяца	0	27	—	2	24	—	расп.	16	—	Ур. нижн. стенки нос. полости
4 месяца	1	—	—	2,75	—	—	0,5	—	—	Ур. нижн. стенки нос. полости
5 месяцев	1,25	—	—	3	—	—	2	—	—	Ур. нижн. стенки нос. полости
6 месяцев	0,5	24	4	2,25	21	5,4	1,25	—	—	Ур. нижн. стенки нос. полости
7 месяцев	расп.	30	—	2,5	28	—	1,25	21	27	Ур. нижн. стенки нос. полости
9 месяцев	1	—	—	3	—	—	1,75	—	—	Уровень нижней раковины
1 год и 3 мес.	0	—	3	3	—	—	расп.	—	—	Уровень нижней раковины
1 год и 9 мес.	2	—	—	3	—	—	2	—	—	Каудально от нижн. раковины
3 года	3	28	4,6	—	—	—	—	42	—	Каудально от нижн. раковины
4 года	3	—	—	5	—	—	1	—	—	Сзади от нижней раковины
5 лет	3,75	32	—	4,5	30	—	3	20	—	Сзади от нижней раковины
6 лет	2	—	—	4	—	—	2	—	48	Сзади от нижней раковины
7 лет	5	37	—	7	35	—	2	20	—	Сзади от нижней раковины
8 лет	4	40	6	4	28	8,5	—	—	—	Сзади от нижней раковины
14 лет	4	42	9	4	34	10	—	—	59	Сзади от нижней раковины
30 лет	6	47	9	9	40	10	—	—	—	Сзади от нижней раковины

Расстояние выражено в мм; расп. — расщепление, Ур. — уровень.

*Околоносовые пазухи (sinus paranasales)* появляются как отростки слизистой оболочки носовых ходов (см. стр. 115). Верхнечелюстное отверстие сообщается в передне-верхнем отделе с лобной пазухой, спереди — с передними решетчатыми клетками, латерально — с пазухой верхней челюсти. Спереди развиваются 3 конечных ячейки (или воронкообразных), одна из которых вызывает утолщение носа. Спереди и сверху расположены 3 лобные ячейки. Они появляются краинально от большой ячейки решетчатой кости, пневматизируют ее, а одна ячейка направляется к



лобной кости. Из области верхнего носового хода развиваются самое большее 3 ячейки: передняя, верхняя и задняя. При наличии дополнительного носового хода на  $3/4$  его протяжения образуются ячейки, направляющиеся кверху и кзади. За ячейками, образовавшимися из среднего носового хода, расположены ячейки верхнего носового хода. К рождению пазухи малы и имеют круглую форму. До 6 лет ячейки решетчатой кости круглые и маленькие, затем они быстро растут, сплюсциваются и в 12 — 14 лет приобретают окончательную форму. Слизистая пазух тонка и с меньшим количеством желез, чем в полости носа.

*Носоглотка* (см. стр. 192).

#### ГОРТАНЬ (LARYNX)

**Гортань** новорожденного относительно велика, закруглена, коротка и широка, расположена высоко, на три позвонка выше, чем у взрослого. Она опускается и достигает окончательного положения в 13-летнем возрасте (рис. 115). В табл. 25 показано положение гортани по отношению к позвоночнику в различном возрасте.

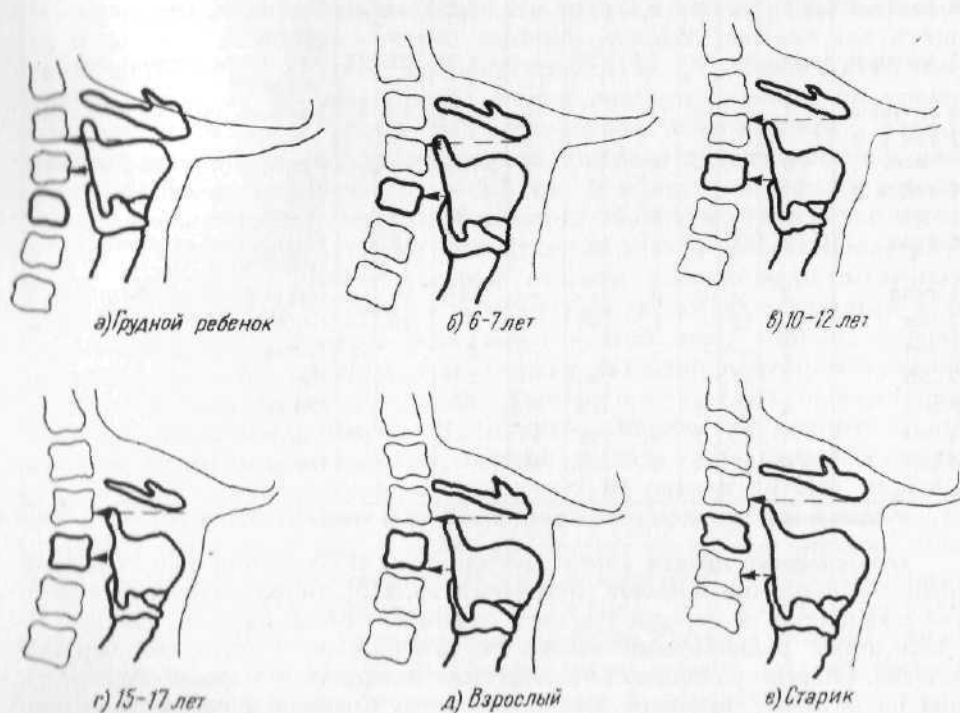


Рис. 115. Расположение гортани по отношению к позвоночному столбу в процессе роста. Жирной линией обозначен 5-й шейный позвонок.

Т а б л и ц а 25

Возраст	Пол	Верхний край надгортанника	Нижняя часть перстневидного хряща	Положение головы
Плод 9 мес.	м.	между телом и отростком 2-го шейного позвонка	середина позвонка $C_4$	среднее сгибание
3 $\frac{1}{2}$ мес.	м.	нижний край атланта	верхний край $C_4$	прямое положение
4 месяцев	м.	нижний край атланта	верхний край $C_5$	легкое сгибание
6 месяцев	ж.	нижняя половина атланта	верхний край $C_5$	прямое положение
8 месяцев	м.	нижний край атланта	диск $C_3 - C_4$	разгибание
12 месяцев	ж.	нижняя половина атланта	верхний край $C_5$	прямое положение
10 месяцев	ж.	нижняя половина атланта	верхний край $C_6$	максимальное сгибание
2 года 2 месяца	ж.	нижний край второго шейного позвонка	верхний край $C_5$	разгибание
5 лет	м.	нижний край второго шейного позвонка	верхний край $C_6$	прямое положение
6 лет	м.	середина $C_2$	нижний край $C_5$	прямое положение
13 лет	ж.	середина $C_3$	верхний край $C_7$	сгибание
Взрослый	м.	верхняя половина $C_3$	верхний край $C_6$	прямое положение
Взрослый	ж.	нижний край $C_3$	верхний край $C_6$	прямое положение
Старик	ж.	верхний край $C_4$	диск $C_6 - C_7$	прямое положение

Верхний конец *надгортанника* (*epiglottis*) у новорожденного и у грудного расположен на уровне передней дуги атланта и на уровне задней поверхности язычка, т.е. его можно видеть. Это положение имеет значение в акте сосания: при опущении язычка на надгортанник путь для воздуха остается свободным при одновременно свободном пути в пищевод по бокам надгортанника; такое положение схоже с постоянным положением этих органов у слона, который может одновременно дышать и пить. *Голосовая щель* (*rima glottidis*) расположена на уровне второго шейного позвонка, а нижний край перстневидного хряща — на уровне четвертого шейного позвонка. Положение гортани по отношению к подъязычной кости зависит от положения головы. При сгибании головы подъязычная кость располагается впереди гортани, большой рожок подъязычной кости находится впереди *верхнего рожка щитовидного хряща* (*cornu superius*), а хрящ в виде шишечного зерна (*cartilago triticea*) имеет большую ось в почти горизонтальном положении. При разгибании головы подъязычная кость располагается краниально от гортани, а большая ось хряща в

виде пшеничного зерна расположена вертикально. Гортань новорожденного не имеет большого протяжения в продольной плоскости. Ее средняя длина составляет 15,3 мм (измеренная спереди — 13 мм, сзади — 16 мм), или  $1/32$  длины тела,  $1/13$  туловища и  $1/3$  длины шеи. У взрослого соответствующие соотношения составляют  $1/57$ ;  $1/17$ ;  $1/4$ . Соотношения между передне-задним диаметром и поперечным, измеренными на уровне нижнего края щитовидного хряща, у новорожденного составляют  $10/6$  мм; у взрослого мужчины  $30/39$  мм, или  $1:1,3$ ; у взрослой женщины —  $22/23$  мм, или  $1:1,5$ . Относительный вес гортани у новорожденного составляет  $1/950$ , у взрослого  $1:3$  —  $4000$ . Гортань новорожденного состоит из тех же составных частей, как и гортань взрослого (рис. 116). **Щитовидный хрящ** (*cartilago thyroidea*) больше в ширину, чем в высоту. Соотношение высота/ширина щитовидного хряща составляет 1,41 (у взрослого мужчины — 1,37; у взрослой женщины — 1,35). **Верхняя вырезка щитовидного хряща** (*incisura thyroidea superior*) широка и глубока до 3 мм. Две пластинки — правая и левая (*lamina dextra* и *sinistra*) щитовидного хряща составляют между собой тупой, закругленный угол. **Выступ гортани** (*proeminentia laryngea*) отсутствует. Рожки щитовидного хряща длинные, особенно верхние, расходящиеся латерально. **Нижний рожок** (*cornu inferius*) изогнут медиально к суставной поверхности щитовидного хряща (*facies articularis thyroidea*). **Нижний бугорок** (*tuberculum thyroideum inferius*) хорошо развит в противоположность едва замечающемуся **верхнему** (*tuberculum thyroideum superius*), так же как и соединяющая их косая линия (*linea obliqua*). **Перстневидный хрящ** (*cartilago cricoidea*) имеет пластинку (*lamina*), наклоненную косо кпереди и каудально. Она в 4 раза выше, чем **дуга** (*arcus*), которая и очень коротка (табл. 26). В этот период пластинка имеет максимальную высоту по сравнению с дугой. На нижнем крае перстневидного хряща находится овальный просвет, его большая ось расположена поперечно. Соотношение между продольным и поперечным диаметрами на этом уровне составляют  $1:1,36$  у новорожденного; у взрослого —  $1:1$ , т.е. просвет становится круговым. **Черпаловидные хрящи** (*cartilago arytenoidea*) не имеют отличительных черт от таковых у взрослого, кроме большей вогнутости медиальной поверхности и их меньшей величины. Их длина у новорожденного, измеренная от **верхушки** (*apex*) до **мышечного отростка** (*processus muscularis*) по латеральной поверхности, составляет 7 мм, у взрослого мужчины — 18 мм, у взрослой женщины — 14 мм. **Рожковидные хрящи** (*cartilago corniculata*) не появились, **клиновидные хрящи** (*cartilago cuneiformis*) непропорционально велики. Хрящ в виде пшеничного зерна часто очень длинный. В 50% случаев в толще **голосовой складки** (*plica vocalis*), ближе к ее передней части, расположены участки эластического хряща, могущие существовать и у взрослого. Надгортанник очень выпуклый на гортанной стороне, на уровне нижнего края. **Складки преддверия** (*plica vestibularis*) и голосовые складки занимают горизонтальное положение, а плоскость их расположения образует с фронтальной

косой плоскостью надгортанника острый угол —  $70-76^\circ$ ; у взрослого —  $91^\circ$ , т.е. прямой за счет вертикального положения надгортанника (рис. 119). Общая высота надгортанника составляет 11 мм. Измеренная от основания подъязычной кости и без стебля надгортанника (*petiolus epiglottidis*), она составляет в среднем 5,3 мм (4,5 — 6 мм). Ширина по нижнему краю составляет 6 мм (4,5 — 7 мм). У взрослого высота

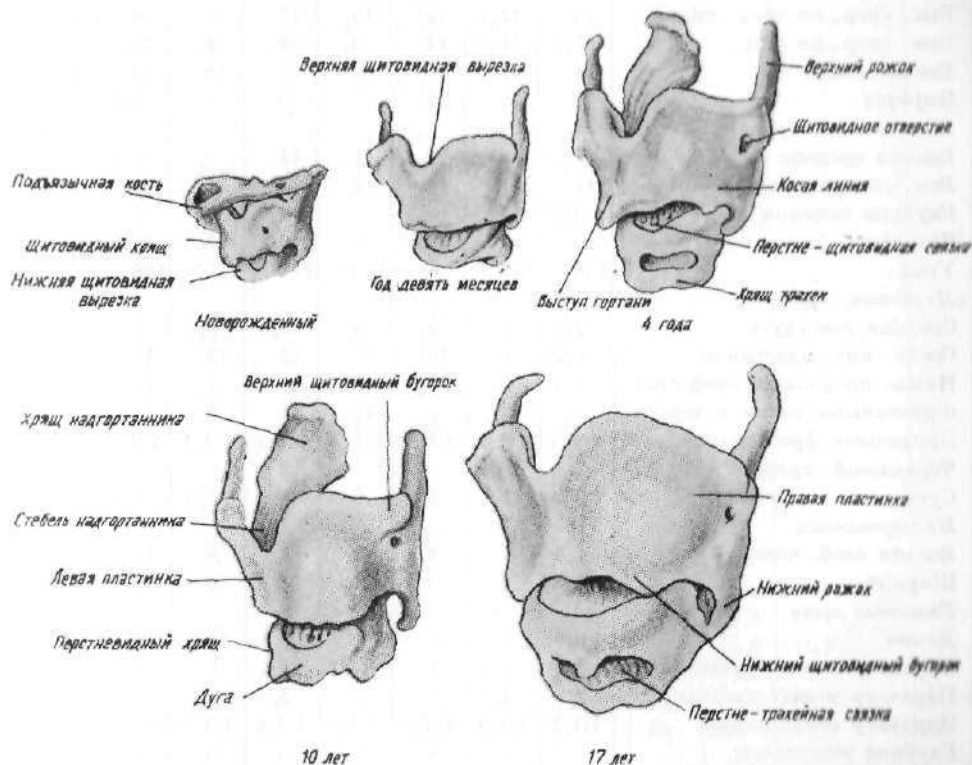


Рис. 116. Хрящи гортани в процессе роста.

равна 20 мм, ширина — 20 — 29 мм. Верхнее отверстие гортани (*aditus laryngis*) шире, чем у взрослого, и имеет высоту — 7,5 мм, ширину — 6 мм; у взрослого — 26 и 17 мм (рис. 117). Косая плоскость входа в гортань образует с плоскостью голосовых связок острый, открытый впереди угол. У взрослого вход в гортань расположен почти горизонтально. Ворсинкообразные углубления длинные, широкие, неглубокие; их размеры — 11, 4, 7 мм; в 16-летнем возрасте — 20, 14, 13 мм. Преддверие гортани (*vestibulum laryngis*) имеет узкий просвет; оно короткое, поскольку голосовая щель расположена высоко. Длина голосовой щели 6,5 мм и

Размеры

Возраст	Ново- рожден- ный	6 нед. м.	5 мес. д.	1,3 г. м.	2 года м.	3 года м.	4 года м.	4 года д.
<i>Гортань</i>								
Выс. спер. по сред. линии	13	12,5	14	16	17	13	18	17
Выс. спер. по шир.	17,7	15,5	17	20	20	18	24,5	22
Высота сзади	14	13	14	16	17	19	20	19
Вырезка	2	2	2	4	2	3	1,5	2
<i>Щитовидный хрящ</i>								
Высота средняя	6,3	8	9	9	11	9	10,5	8,5
Выс. латеральная	11	11	12	13	14	14	17	13,5
Глубина вырезки	3,75	4	3,5	5	4	4	5	4,5
Ширина	14	14	15,5	16	20	20	21,5	18
Угол	130°	115°	—	120°	107°	115°	100°	104°
<i>Перстнев. хрящ</i>								
Средняя выс. дуги	2,2	2	3	3	3,5	3,5	4	4
Средн. выс. пластинки	9,25	9	10	11	12	13	14,5	12,5
Нижн. продольное отверстие	5,5	6	7,5	8	9	7	11	6,5
Фронтальное нижн. отверстие	7,5	7	7	14	11	8	11	8
Продольное/фронтальное	1:1,4	1:1,1	1:0,9	1:1,75	1:1,2	1:1,1	1:1	1:1,2
<i>Черпаловид. хрящ</i>								
Суставная верхушка	6	5	5	6	7	7,5	7,5	6
<i>Надгортаннык</i>								
Высота своб. части	5,3	6	8,5	8	7	6	13	11
Ширина	6	5	5	9	7,5	8	9	10
<i>Голосовая щель</i>								
Длина	6,5	6	7	8	7,5	10	10	—
Параметр между связками	3,5	3,5	4	5	4,5	6	6	—
Параметр между хрящами	3	2,5	3	3	3	4	4	—
Параметр связки/хрящ	1:1,2	1:1,4	1:1,3	1:1,7	1:1,5	1:1,5	1:1,5	—
Глубина желудочка	7	5	4	5	6	9	8	—

составляет  $\frac{1}{3}$  ее длины у взрослого, а голосовые складки еще короткие и оканчиваются почти на расстоянии половины голосовой щели. Часть, расположенная между складками (*pars intermembranacea*), занимает расстояние большее, чем половина длины (3,5 мм); она больше, чем часть голосовой щели, расположенная между хрящами (*pars intercartilaginea*), составляющая 3 мм. У взрослого мужчины величина голосовой щели составляет 26 мм, из которых 16 мм приходится на межсвязочную часть; у женщины — соответственно 17 и 10 мм. Голосовые складки более развиты, имеют более округлую форму и более выпуклые, чем на других этапах развития. Желудочек гортани (*ventriculus laryngis*) хорошо

Таблица 26

гортани в мм

6 лет м.	5 1/2 лет д.	8 лет м.	10 лет м.	12 лет м.	12 лет д.	14 лет м.	17 лет м.	29 лет м.	взросл. м.	взрослый д.	мол. девочки
20	16,5	21	19	21	24	20	30	28	—	—	31
25	22,5	26,5	25	28	33	29	39	41	—	—	40
21	20	22	20	19	21,5	21,5	29	36	—	—	32
2	2	3	3	2	2	2	4	5	—	—	4
12	10	12	11	11	12	11	15	17	17	11,9	14
17	16	17,5	17	18	21	20	24	30	29,3	20,2	23
6	6	5,5	6	6	4	6	8	14	14,7	7,9	9
24	22	25,5	25	22,5	24	28	33	45	37,9	25,9	30
100°	104°	105°	100°	109°	96°	105°	110°	80°	73°	100—120°	115°
4	3	4	5	4	4,5	5	7	6	7,9	6	6,5
14	14,5	16	14	14	16	15	24	27	27,1	18,8	21
11	8	12	11	10	12,5	13	15	22	21,3	14,1	17
12	11	12	12,5	11	12	16	17	22	21,4	11,3	17
1:1,1	1:1,4	1:1,0	1:1,1	1:1,1	1:0,96	1:1,2	1:1,1	1:1,1	—	—	1:1
7	6,0	6	8	8	9	9	9	14	—	—	10
12	12,0	13	14	10	13	—	14	20	—	—	19
12	12,5	11	13	10	13	—	14	29	—	—	20
12	—	12,5	14	12,5	16,75	15	18	26	24,2	18	17
8	—	8,5	9,5	8,5	12,25	10	12	16	14,6	11,3	10
4	—	4	4,5	4	4,5	5	6	10	9,6	6,7	7
1:2,0	—	1:2	1:2,2	1:2,1	1:3	1:2	1:2	1:1,6	1:1,5	1:1,7	1:1,4
7	—	8	—	10	6	6	10	13	18	13,6	11

развит особенно в его вертикальной части, в области *придатка язычка гортани* (*sacculus laryngis*), которая может достигать до корня языка (рис. 118). *Эластический конус* (*conus elasticus*) узкий, короткий и наклонен к оси трахеи, с которой образует угол 160°. Его высота 9 мм у новорожденного мальчика и 10 мм у девочки; у взрослого — соответственно 27 и 21 мм. Каудально и параллельно голосовым связкам у новорожденного проходит дополнительная складка, начинающаяся от черпаловидного хряща и оканчивающаяся на щитовидном хряще. Конституционально в гортани новорожденного все оболочки недостаточно развиты. На ротовой поверхности надгортанника эпителий слизистой оболочки



Задняя поверхность языка

Вход в гортань

Грушевидное углубление

Глотка, гортанная часть

Надгортанник

Латеральная язычно-надгортанная складка

Вырезка между черпаловидными хрящами

Надгортанник

Вход в гортань

Преддверие гортани

Черпаловидно-надгортанная складка

Грушевидное углубление

Глотка, гортанная часть

6 месяцев

Надгортанник

Новорожденный

Вход в гортань

Преддверие гортани

Черпаловидно-надгортанная складка

Грушевидное углубление

Вырезка между черпаловидными хрящами

Латеральная язычно-надгортанная связка

Глотка, гортанная часть

15 - 15 1/2 лет

Надгортанник

Вход в гортань

Латеральная язычно-надгортанная складка

Преддверие гортани

Черпаловидно-надгортанная связка

Вырезка между черпаловидными хрящами

Складка нервов гортани

Глотка, гортанная часть

17 лет

Рис. 117. Формы входа в гортань и задняя топография гортани в процессе роста.

плоский, на ее верхнем крае — смесь плоского эпителия с реснитчатым, а на поверхности, обращенной к гортани, реснитчатый эпителий расположен на большем или меньшем протяжении в зависимости от случая. На ротовой поверхности, в толще слизистой оболочки расположены вкусовые сосочки; их меньше, чем у взрослого. На уровне желудочка и на ротовой поверхности надгортанника эпителий образует маленькие ямки. На голосовой складке эпителий многослойный, он имеет по 3 — 4 ряда клеток, из которых самый верхний ряд сплюснут, а на уровне эластического конуса — 8 рядов клеток. Железы гортани (*gl. laryngeae*) имеются и у новорожденного. Собственная оболочка содержит мало эластических волокон; большее их количество расположено в толще черпаловидно-надгортанных складок (*plica aryepiglottica*), в толще складок преддверия и очень много в перстневидно-щитовидной связке (*lig. cricothyreoideum*). В щитовидном хряще и в передней части голосовых связок расположен эластический узел. Между голосовым отростком (*processus vocalis*) и голосовой связкой расположен хрящевой узел. Лимфоидная ткань в этот период еще не развита вокруг желудочка; в собственной оболочке расположено очень небольшое число лимфоцитов. Мышечный слой очень нежный, голосовая мышца (*m. vocalis*) имеет несколько латеральных волокон, отходящих от щитовидно-черпаловидной мышцы (*m. thyroarytenoideus*). Сосудистая сеть богата, за исключением области голосовых связок, лимфатическая сеть хорошо развита. Основные изменения, влияющие на форму, положение и структуру гортани, происходят в первые 10 лет жизни, но она продолжает расти и после периода полового созревания. У мужчин гортань растет до 25 лет, особенно в ширину, у женщин — до 22 — 23 лет, особенно в длину (рис. 119). В первые четыре года жизни гортань растет быстрее, затем наступает латентный период, продолжающийся до 10 лет. В период полового созревания вновь начинается активный рост, продолжающийся и позднее. В 3-летнем возрасте гортань в 1,3 раза больше, чем вначале; в 7 лет — в 1,6 раза больше; в 14 лет — в 1,8 раза больше; в 16 лет — в 2,2 раза; у взрослого — в 3 раза. В детском периоде гортань опускается, устанавливается в вертикальном положении, а расстояние между нею и подъязычной костью постоянно увеличивается. На 8-м месяце жизни подъязычная кость расположена спереди и каудально от верхнего рога щитовидного хряща, на расстоянии 5 мм от него. Еще не существует щитовидно-подъязычных связок. К концу первого года жизни это расстояние увеличивается таким образом, что подъязычная кость не превосходит спереди щитовидный хрящ. Пластинка щитовидного хряща в этот период имеет 8 (6 — 10) мм в высоту и 11 мм в ширину. К 4 годам нижний край перстневидного хряща располагается на уровне диска между четвертым и пятым шейными позвонками. В 6 лет появляются латеральные подъязычно-щитовидные связки (*lig. thyrohyoideum*) и средняя связка (*lig. thyrohyoideum medianum*). Надгортанник расположен на уровне диска между вторым и третьим шейными позвонками. В 7 лет нижний край перстневидного хряща достигает уровня верхнего

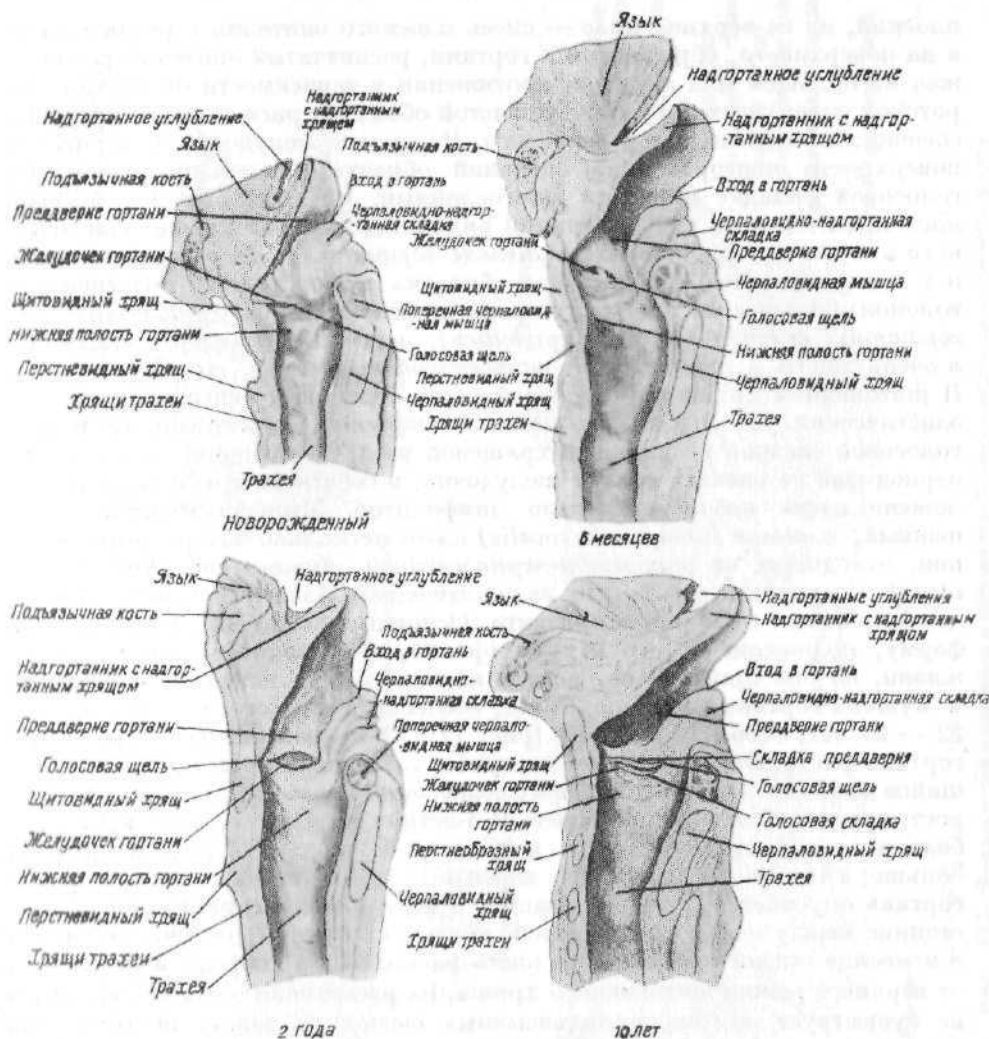


Рис. 118. Изменения полости гортани.

край шестого шейного позвонка (см. табл. 27). В 8 лет расстояние между подъязычной костью и гортанью достигает 1 см. Длина щитовидно-подъязычной перепонки (*membrana thyrohyoidea*) по средней линии составляет 15 мм, а на уровне верхнего рожка — 9 мм. В 4 года начинает обостряться угол между пластинками щитовидного хряща, а выступ гортани начинает изменяться, появляется разница пола: в 12 лет у мальчиков угол составляет  $105^{\circ} - 107^{\circ}$ , у девочек —  $96^{\circ}$ , т.е. у них намечается

выступ. В период полового созревания выступ явно выражен у мальчиков. До 3 лет гортань у девочек узкая, затем ее продольный диаметр начинает отставать в росте, и в 6 лет поперечный диаметр больше продольного.

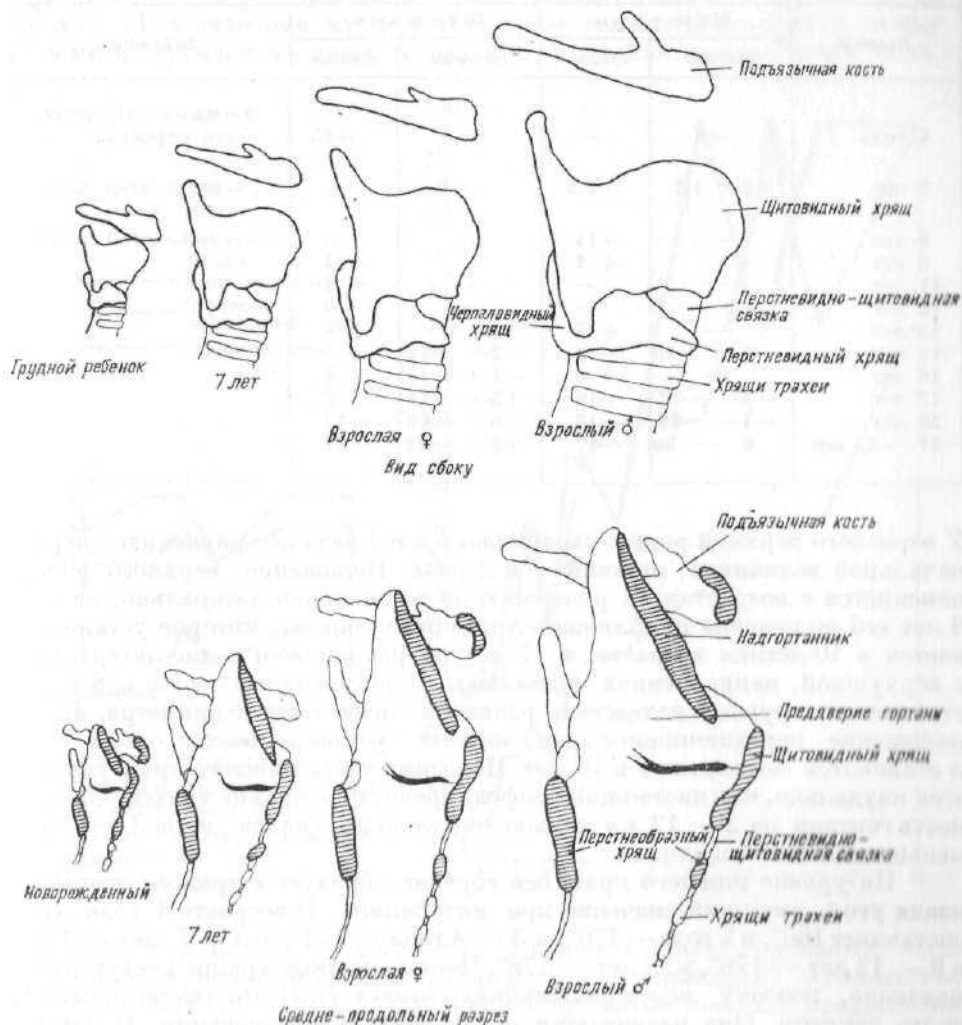


Рис. 119. Развитие гортани.

Гортань 6-летнего мальчика больше, чем девочки 6  $\frac{1}{2}$  лет, а щитовидный угол меньше у мальчиков, чем у девочек ( $100^\circ - 104^\circ$ ). Верхний рожок увеличивается больше нижнего.

Таблица 27

Расположение нижнего края перстневидного хряща по отношению к поперечной плоскости остистого отростка шестого шейного позвонка (в мм)

Возраст	М у ж ч и н ы		Ж е н щ и н ы		Замечания
	границы	среднее	границы	среднее	
4 года	—	—	—	+15	0 = плоскость остистого отростка
7 лет	+2 — +3	+2,5	—	—	+ = выше этой плоскости
8 лет	—	+14	—	—	— = ниже этой плоскости
9 лет	—	+1	—	+15	
11 лет	—	—	—	+2	
12 лет	—	—	—	—0	
13 лет	—	+7	—	—	
15 лет	0 — —15	—8	+2 — —12	—7	
16 лет	—	—6	—1 — —19	—8	
17 лет	—3 — —22	—16	+5 — —18	—7	
20 лет	—1 — —23	—13	+8 — —20	—13	
21 — 25 лет	0 — —30	—17	+5 — —22	—11	

У взрослого верхний рожок увеличивается в 3 раза по сравнению с первоначальной величиной, нижний — в 2 раза. Положение верхнего рожка изменяется с возрастом. К рождению он расположен латерально, от 3 до 8 лет его положение приближается к вертикальному, которое устанавливается в 10-летнем возрасте; в 17 лет он расположен задне-латерально, с верхушкой, направленной медиально. Перстневидный хрящ к 8 годам становится округлым вследствие развития сагиттального диаметра. Ксое положение передне-нижнее/задне-верхнее устанавливается около 4 лет и становится постоянным в 10 лет. Передняя часть нижнего края удлиняется каудально, как настоящий апофиз, превосходя кольца трахеи. Окружность гортани на 2 — 12 мм меньше окружности трахеи и на 3 — 14 мм меньше голосовой щели.

На уровне нижнего края ось гортани образует с трахеей открытый казади угол, имеющий значение при интубациях. В возрасте 1 года угол составляет  $166^\circ$ , в 2 года —  $170^\circ$ , в 3 — 4 года —  $172^\circ$ , в 5 — 7 лет —  $174^\circ$ , в 8 — 12 лет —  $176^\circ$ , в 13 лет —  $178^\circ$ . Черпаловидные хрящи растут очень медленно, поэтому межчерпаловидная вырезка (*incisura interarytenoidea*) долго закрыта. Она развивается после полового созревания. В детстве появляются клиновидные хрящи, а на рожковидных хрящах развиваются задние бугорки. Надгортанник приобретает постоянную форму, величину и расположение. Надгортанный бугорок (*tuberculum epiglotticum*) появляется в возрасте около 4 лет, иногда позже. Вход в гортань с возрастом увеличивается в высоту. Складка гортанного нерва (*plica n.*

*laryngei*) заметна в 6 лет. Голосовая щель увеличивается в длину в первые 3 года, затем темпы ее роста снижаются до периода полового созревания; у взрослого мужчины длина голосовой щели превосходит первоначальную в 4 раза, а у женщины в 3 раза (соответственно от 6,5 мм до 26 и 18 мм). Межсвязочная часть и голосовые связки развиваются между 6 годами и периодом полового созревания, тогда как межхрящевая часть —

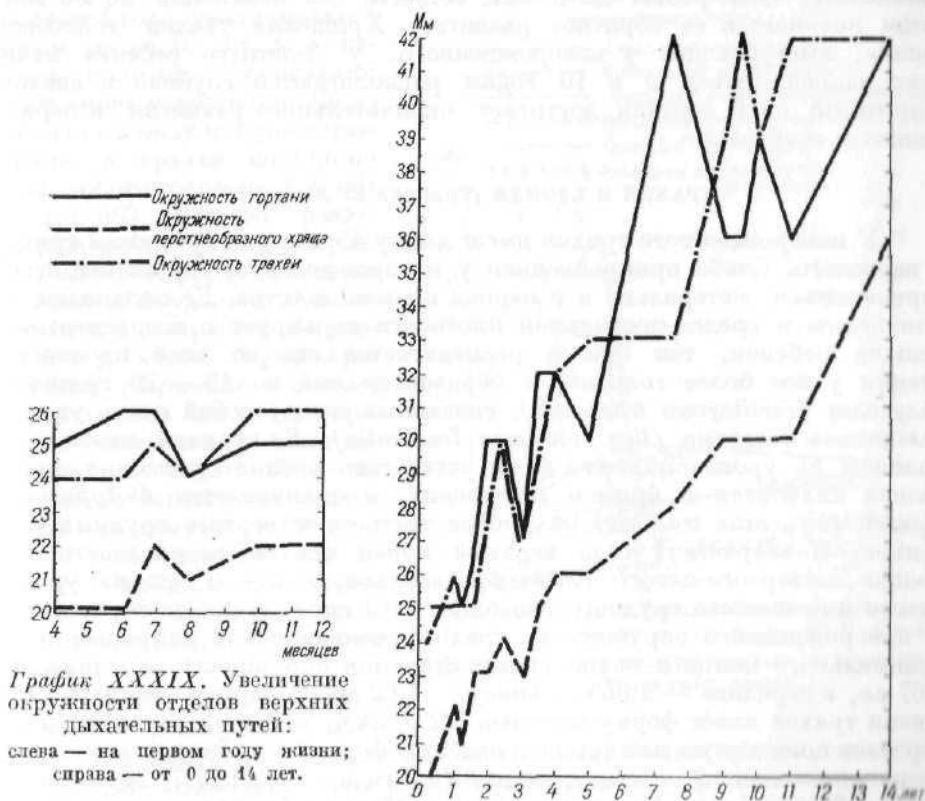


График XXXIX. Увеличение окружности отделов верхних дыхательных путей: слева — на первом году жизни; справа — от 0 до 14 лет.

после периода полового созревания. Голосовая щель опускается одновременно с поднятием надгортанника и удлинением черпаловидно-надгортанных связок (*lig. aryepiglottica*), развитие которых представляет защитное приспособление для голосовой щели во время прохождения пищи. Нижне-гортанная область (*cavum infraglotticum*) в 7 лет составляет 15,5 мм у мальчиков и 15,3 мм у девочек; в 16 лет — 21,5 мм и соответственно 17 мм. Реснитчатый эпителий слизистой оболочки гортани на уровне надгортанника замещается плоским эпителием. Эпителиальные ямки надгортанника и желудочка исчезают в первые два года



живни. Голосовая связка покрыта шестислойным эпителием в возрасте 1 месяца жизни; у взрослого она покрыта 8-слойным эпителием. Железы быстро развиваются, в нижнегортанной области слизистая оболочка поднимается. Собственная оболочка на уровне желудочков с 6-го месяца жизни начинает инфильтрироваться лимфоцитами, которые к 3 годам образуют узелки (*folliculi lymphatici laryngei*), составляющие гортанную миндалину. Она растет до 9 лет, остается без изменения до 30 лет, затем начинается ее обратное развитие. Хрящевые узелки голосовой связки, выступающие у новорожденного, у 2-летнего ребенка начинают сплющиваться и к 10 годам располагаются глубоко в связке. Мышечный слой гортани достигает окончательного развития в период полового созревания.

#### ТРАХЕЯ И БРОНХИ (*TRACHEA ET BRONCHI*)

У новорожденного трахея имеет длину 45 мм, т.е.  $\frac{1}{3}$  длины трахей у взрослого. Слабо прикрепленная у новорожденного, она может легко перемещаться латерально и в период первого детства. Ее положение по отношению к средне-продольной плоскости варьирует с возрастом: чем меньше ребенок, тем правее располагается она от этой плоскости. Стенки у нее более толстые, и образована она из 16—20 хрящевых полуколец (*cartilagineae tracheales*), связанных между собой очень узкими кольцевыми связками (*ligg. anularia trachealia*). Ее верхний конец расположен на уровне нижнего края четвертого шейного позвонка, когда голова находится в прямом положении, и оканчивается бифуркацией трахеи (*bifurcatio tracheae*) на уровне третьего-четвертого грудных позвонков. В возрасте 1 года верхний конец трахеи располагается на уровне четвертого-пятого шейных позвонков, в 5—6 лет на уровне пятого или шестого грудного позвонка, в 13 лет — в плоскости шестого. У новорожденного окружность трахеи уменьшается в направлении от краниального конца к каудальному. Верхняя окружность ее составляет 1,67 см, в середине — 1,65 см, внизу — 1,62 см. В первые четыре месяца жизни трахея имеет форму веретена (22,6; 24,4; 23,1 мм). Затем она приобретает коническую или цилиндрическую форму, с краниальным концом несколько меньшим, чем каудальный (в 2 года — 26,9; 27,7; 28 мм; в 15 лет — 46,7; 47,7 мм). На рентгенограмме обычная форма трахеи новорожденного — это форма в виде веретена. Область, суженная краниально, расположена под нижним краем перстневидного хряща, каудальная узкая часть — над местом раздвоения трахеи. Просвет трахеи сплюснен, поперечный диаметр больше продольного. Рост ее происходит за счет кольцевых связок и ускорен в первые 6 месяцев, замедлен до 10-летнего возраста и снова ускоряется в 14—16 лет. В этом возрасте длина трахеи вдвое превышает первоначальную; у взрослого она в три раза превышает первоначальную. Приводим длину и диаметры трахей и основных бронхов, измеренные у живых (рентгенологически) и на трупах (графики XL и XLI). Для хирургического вмешательства на шейной части

трахеи важна ее длина, зависящая от положения головы. У новорожденного при обычном положении головы длина трахеи составляет 3,6 см. При разгибании головы длина трахеи составляет 4 см; у грудного 8 — 9 месяцев — соответственно 7,5 и 10 см. Ее верхний конец опускается в большей мере, чем нижний, и поэтому во время роста трахея пропорционально более коротка. Диаметр просвета удваивается в первые 4 года, увеличивается медленно до 10 лет, а в период полового созревания рост снова ускоряется. Соотношение между окружностью груди и трахеи постоянно для любого возраста: 1: 0,061 — 1: 0,062. Трахея разделяется на два основных бронха, место бифуркации перемещается каудально в зависимости от возраста. В первый год место бифуркации трахеи (*bifurcatio tracheae*) расположено на уровне третьего-четвертого грудных позвонков, от 2 до 6 лет — на уровне четвертого-пятого грудных позвонков, в 7 — 12 лет — на уровне пятого-шестого грудных позвонков, в 13 лет — на уровне нижнего края шестого грудного позвонка.

*Правый основной бронх (bronchus principalis dexter)*

более толстый, короткий и расположен в продолжение трахеи, что объясняет более легкое попадание в него инородных тел. Длина правого основного бронха у новорожденного составляет 11,7 см, левого — 16 см; в 15—16 лет — 30,5 и 37,8 см; у взрослого — 23—30 и 40—50 см. Их окружности у новорожденного составляют: правая 14 мм, левая 12 мм; в 15—16 лет — 36 и 31,6 мм; у взрослого — 64 и 57 мм. Правый бронх образует с трахеей угол 26°, левый — 49° (у взрослого 24,8 и 45,6°). Угол расхождения у новорожденного составляет 74°, у взрослого 76°. Бронхи растут быстро на первом году жизни, затем медленно до 10 лет, но приближении к периоду полового созревания их темпы роста вновь возрастают. К 13 годам их длина удваивается. Сопротивление бронхов сдавлению повышено. У новорожденного оно составляет 230 — 260 г, у годовалого ребенка — в

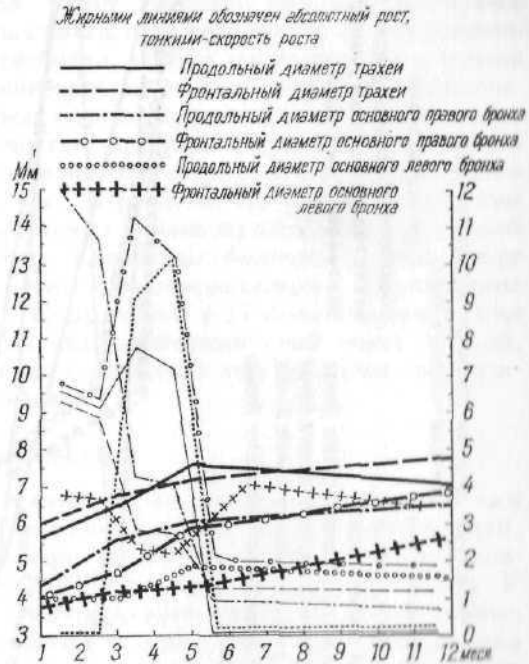


График XL. Увеличение трахеи и бронхов на первом году жизни.



3 раза больше (700 г), в 5 лет — в 4 раза больше (1000 г), у взрослого — в 6 раз больше (1250 г). Расположение трахеи такое же, как у взрослого; единственное отличие состоит в том, что чем меньше ребенок, тем трахея больше отстоит вправо от средней линии. Кроме того, наличие самой нижней щитовидной вены (*v. thyroidea ima*) и плече-головного артериального ствола (*truncus brachiocephalicus*), расположенных у ребенка краниально от грудины и за ней, имеет значение при хирургических вмешательствах. Иногда сосуды располагаются латерально по отношению к трахее, которая в этом случае свободна, иногда же находятся в тесном соседстве с ней. Левая общая сонная артерия может начинаться из плече-головного ствола и перекрещиваться с трахеей, реже эту аномалию могут иметь правая или левая подключичные артерии. Перешеек щитовидной железы (*isthmus gl. thyroideae*) соприкасается с трахеей и с нижним краем гортани на большем протяжении, чем у взрослого. На уровне раздвоения трахей расположены нижние лимфатические узлы трахей и бронхов (*noduli lymphatici tracheobronchales inferiores*). Слизистая оболочка трахеи имеет небольшое количество желез и богатое кровоснабжение. Эластические волокна редки у новорожденного, но примерно в 12-летнем возрасте они начинают быстро развиваться. Гладкий мышечный слой очень тонкий, располагается только на задней стенке; нормального развития он достигает к периоду полового созревания.

#### ЛЕГКОЕ (PULMO)

Легкие у не дышавших детей коротки, их поверхность гладкая, они серо-беловатого или желтоватого цвета. Если их положить в сосуд с водой, они опускаются на дно. Это явление имеет судебно-медицинское значение для определения мертворожденности или живорожденности. У живого новорожденного легкие темно-красного цвета, а после первых дыхательных движений они приобретают розовый цвет. Они очень велики по отношению к грудной полости, которую занимают полностью, за исключением пространства, предназначенного вилочковой железе и сердцу, а так же реберно-диафрагмальному завороту (*recessus costodiaphragmaticus*); передние и нижние края легкого острые, диафрагмальная поверхность несколько вогнутая. После установления дыхания легкие расширяются, не тонут при опущении их в воду, края их округляются и удлиняются, передний край заходит за сердце, нижний в реберно-диафрагмальное выпячивание. Наибольшее увеличение легких происходит в передне-заднем направлении. При этом увеличении левое легкое встречает сердце, в результате чего образуется сердечное вдавливание (*impressio cardiaca*) на участке средостения (*pars mediastinalis*) медиальной поверхности легкого. В первые 3 дня большинство альвеол наполняются воздухом, но могут оставаться мелкие изолированные группы спавшихся альвеол, которые начинают функционировать в течение первой недели жизни. Аэрация более интенсивная у правого легкого, она начинается с его переднего края, в области вокруг бронхов, затем самого легкого и в

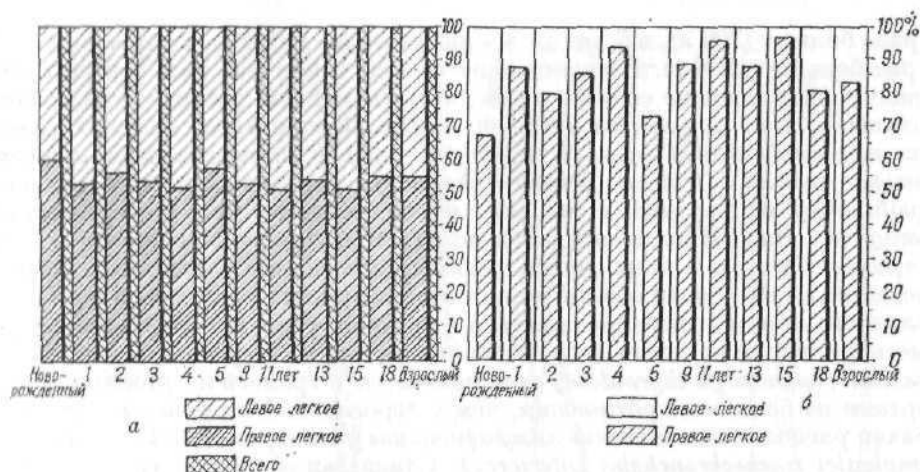


График XLII. Увеличение веса легких:

а — вес в % по отношению к обоим легким; б — вес в % левого легкого по отношению к правому.

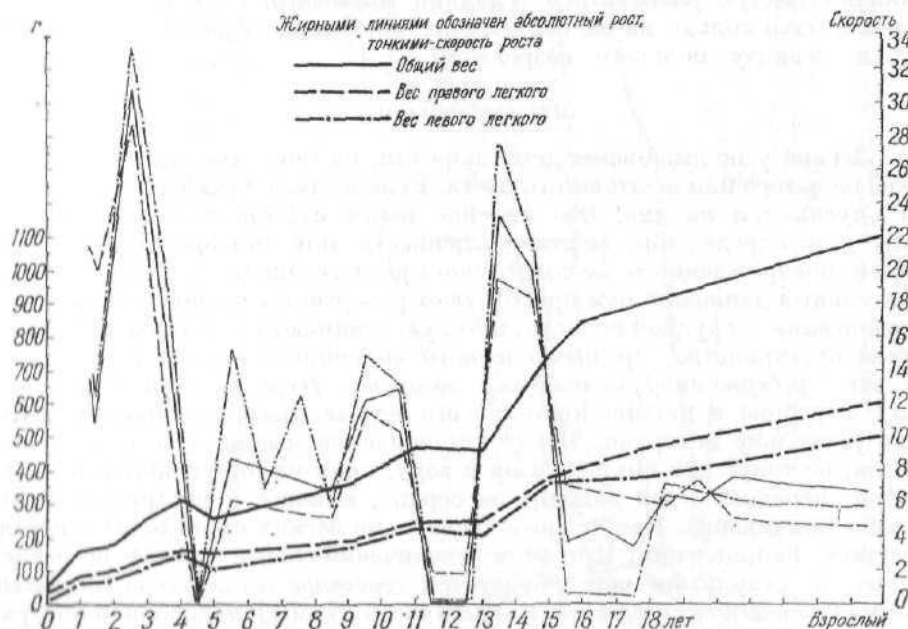


График XLIII. Увеличение веса легких от рождения до взрослого состояния.

последнюю очередь доходит до нижнего легочного края. Передние области расправляются быстрее и полнее задних, *средняя доля (lobus medius)* правого и соответствующая область левого легкого расправляются лучше



нижних долей (*lobus inferior*). Вес легких у не дышавшего новорожденного составляет  $1/50$  —  $1/60$  общего веса, у дышавших —  $1/46$  —  $1/54$ ; правое легкое тяжелее левого. Вес обоих легких варьирует от 39 до 70 г; правое весит 21 — 36,7 г, левое 18 — 33,3 г. Темпы нарастания в весе: ускоренный на первых 2 годах жизни, замедленный до 10 лет и вновь ускоренный в 13 — 16 лет. На графиках XLII и XLIII и табл. 28 показано возрастное нарастание веса легких, дыхательного воздуха, анатомической и жизненной емкости. Удельный вес легкого у не дышавшего составляет 1,068, у дышавшего ребенка и взрослого — 0,490. Анатомическая емкость у не дышавшего в среднем составляет  $59,6 \text{ см}^3$ , у дышавшего —  $67,7 \text{ см}^3$ ; для правого легкого —  $38,4 \text{ см}^3$ , в том числе для верхней доли правого легкого (*lobus superior*) —  $10,7 \text{ см}^3$ , средней —  $9,5 \text{ см}^3$ , нижней —  $18,7 \text{ см}^3$ ; для левого —  $29,3 \text{ см}^3$ , из которых для его верхней доли —  $12,7 \text{ см}^3$ , нижней —  $16,6 \text{ см}^3$ . До установления дыхания соотношение между правым легким и левым составляет 1:3 (100:62). После наполнения легких воздухом это соотношение изменяется: левое легкое составляет 72% (54,3 — 62,7) правого легкого. До конца первого года жизни анатомическая емкость увеличивается почти в 4 раза; большое увеличение имеет место в первые 3 месяца, когда емкость удваивается. Затем наступает медленный рост, и в 8 лет анатомическая емкость превосходит в 8 раз начальные показатели, в 12 лет — в 10 раз. Далее следует более ускоренный рост, и в 20 лет она в 20 раз превышает первоначальную. У взрослого мужчины эта емкость составляет  $1617,8 \text{ см}^3$ , у взрослой женщины —  $1290,5 \text{ см}^3$ .

Таблица 28

Возраст	Дыхательный воздух на			Жизненная емкость	Анатомическая емкость
	кг/тело	общий	минута		
Новорожденный	3,500	$11,5 \text{ см}^3$	—	$190 \text{ см}^3$	$67,7 \text{ см}^3$
0—3 месяца	4,8	25,0	—	—	110,0
3—6 месяцев	5,0	36,0	424	—	—
6—12 месяцев	—	—	+	245	—
1 год	6,0	60,0	+	—	—
2 года	+	$86 \text{ см}^3$	350	—	210,0
3 года	6,5	95,0	—	—	324,7
4 года	—	—	221	—	449,0
5 лет	—	—	—	1040	—
6 лет	6,2	118,0	—	—	—
7 лет	—	—	—	1395	659,6
8 лет	—	—	213	1505	—
9 лет	—	—	—	—	719,3
11 лет	5,8	230,0	—	2078	596,2
12 лет	—	—	192	—	—
13 лет	—	—	164	—	—
14 лет	5,9	227,0	—	2567	—
15 лет	—	—	—	3200	771,3
18 лет	—	$375 \text{ см}^3$	110	—	1 148,2
Взрослый	—	500,0	—	3500	—



Интенсивность дыхания у новорожденного составляет  $3,5 \text{ см}^3$  на  $\text{кг/тела}$ , к трем годам увеличивается до  $6,5 \text{ см}^3$  на  $\text{кг/тела}$ , затем до 14 лет уменьшается до  $5,9 \text{ см}^3$  на  $\text{кг/тела}$ . После этого этапа наступает медленное увеличение до взрослого состояния ( $6,4 \text{ см}^3$  на  $\text{кг/тела}$  у взрослого). Жизненная емкость у новорожденного мальчика составляет  $800 \text{ см}^3$ , у взрослого мужчины  $4500 \text{ см}^3$ , у новорожденной девочки от  $700 \text{ см}^3$  увеличивается до  $3100 \text{ см}^3$  во взрослом состоянии. Частота дыхания у новорожденного в среднем составляет 40 — 44 в минуту; в 1 — 2 года — 30; в 6 лет — 20; в 10 — 14 лет — 18 — 20; у взрослого — 15 — 16 в минуту. На одно дыхание приходится 3,5 — 4 сокращения сердца, у взрослого — 4 — 5. С возрастом ритм дыхания снижается, но оно становится более глубоким. У новорожденного и грудного дыхание происходит по диафрагмальному типу, или брюшному. В 2 года оно становится смешанного типа, грудного и брюшного; в 3 — 7 лет — грудного; в 8 — 10 лет у мальчиков брюшного или ниже-грудного типа; у девочек верхне-реберного типа; в 14 лет у девочек дыхание грудного типа и брюшного, у мальчиков — грудного с участием мышц плеча. Анатомическое объяснение заключается в том, что у новорожденного и грудного ребра занимают почти горизонтальное положение, и поэтому грудная клетка находится в положении максимального вдоха. С 3-летнего возраста ребра занимают более косое положение, что дает возможность грудной клетке производить экскурсии во время вдоха, однако эта возможность используется только при вдохе при физической нагрузке. У новорожденного амплитуда дыхательных движений мала, и при усиленном вдохе межреберные пространства выступают. Доли легких имеют различные размеры. Нижние доли легких больше верхних, нижняя доля правого легкого составляет около половины всего легкого. Правая верхняя доля больше средней. У не дышавших *верхушка легкого (apex)* расположена в плоскости верхнего края нижнего заднего конца первого ребра или несколько выше его грудного конца. У грудных *верхушка легкого* не заходит за первое реберно-грудное сочленение, а у ребенка старше 3 лет ее положение такое же, как у не дышавшего. Проекция переднего края у не дышавших характерна (рис. 120). Справа она параллельна *реберно-средостенному завороту (recessus costomediastinalis)* и расположена на расстоянии от него. На уровне грудино-ключичного сочленения и до границы между верхней и средней долями на уровне третьего ребра она проходит по средней сосковой линии. На этом уровне *верхушка* нижней доли правого легкого продолжается под каудальной поверхностью вилочковой железы, достигает окологрудной линии, и по этой линии передний край легкого продолжается каудально до встречи с нижним краем. В верхнем сегменте расположено большое вдавление вилочковой железы. Слева меньшая вырезка вилочковой железы расположена краинально от *сердечного вдавления (impressio cardiaca)* и отделена от последнего участком легочной ткани. На уровне сердечного вдавления передняя граница отстает от сосковой линии, достигая почти до передней подмышечной линии. Заостренная *верхушка*

нижней левой доли, проходящая впереди сердца, покрывает область желудочков и может достигать медиально близкого расстояния от сосковой линии, не доходя до нее. Таким образом, передние края легких отделены друг от друга на большом протяжении. Нижний край легких у не дышавшего проектируется по подмышечной линии на уровне седьмого-восьмого, сзади на уровне девятого-десятого ребер; у дышавших детей — со-

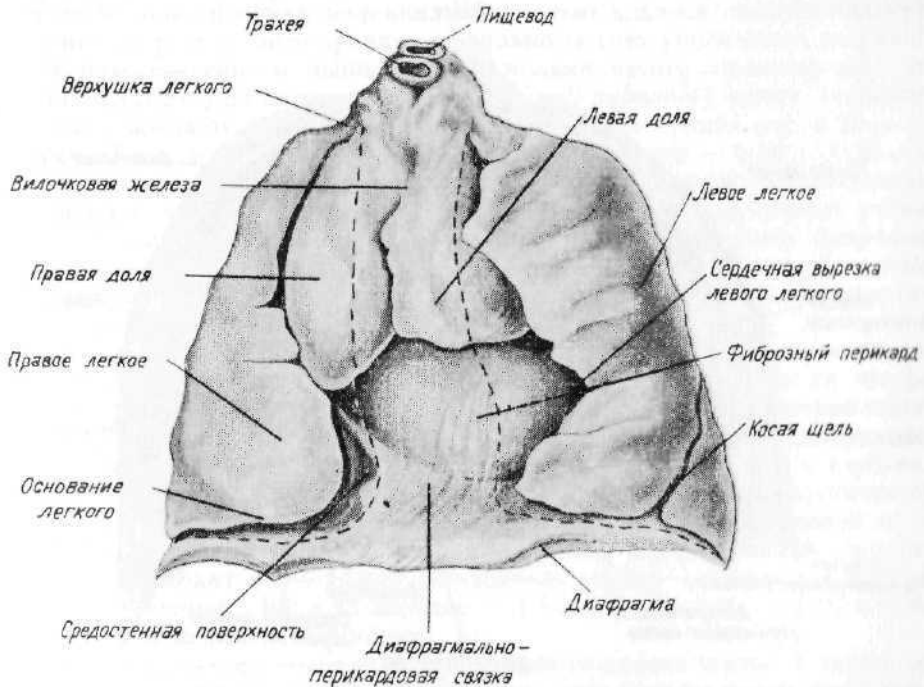


Рис. 120. Органы грудной полости у не дышавшего новорожденного. Пунктирной линией обозначена топография синусов: реберно-средостенного и реберно-диафрагмального.

ответственно на уровне восьмого ребра или ниже по подмышечной линии и на уровне десятого-одиннадцатого ребра. Во время дыхания различие в высоте легкого по подмышечной линии составляет 0,75 см. Одновременно с началом дыхания передне-задний диаметр грудной клетки значительно увеличивается, особенно в ее верхней части. Внутренние органы занимают в этот период пропорционально более узкое, но более глубокое пространство и должны приспособиться к этому за счет сжатия вилочковой железы. Так, передние края легких приближаются к средней линии, отодвигают вилочковую железу кзади, отделяя ее от грудины и устанавливая ее постоянное положение (рис. 121). Края легких в этом периоде расположены

близко один от другого, за грудиной, вблизи ее левого края. *Реберная поверхность* (*facies costalis*) легких характеризуется вдавлениями от грудины, ребер и внутренних грудных сосудов. *Медиа́льная поверхность* (*facies medialis*) в ее *средостенной части* (*pars mediastinalis*) имеет *ворота легкого* (*hilus pulmonis*). На рентгенограмме ворота акцентированы, ворота левого легкого маскируются сердцем. Ворота правого

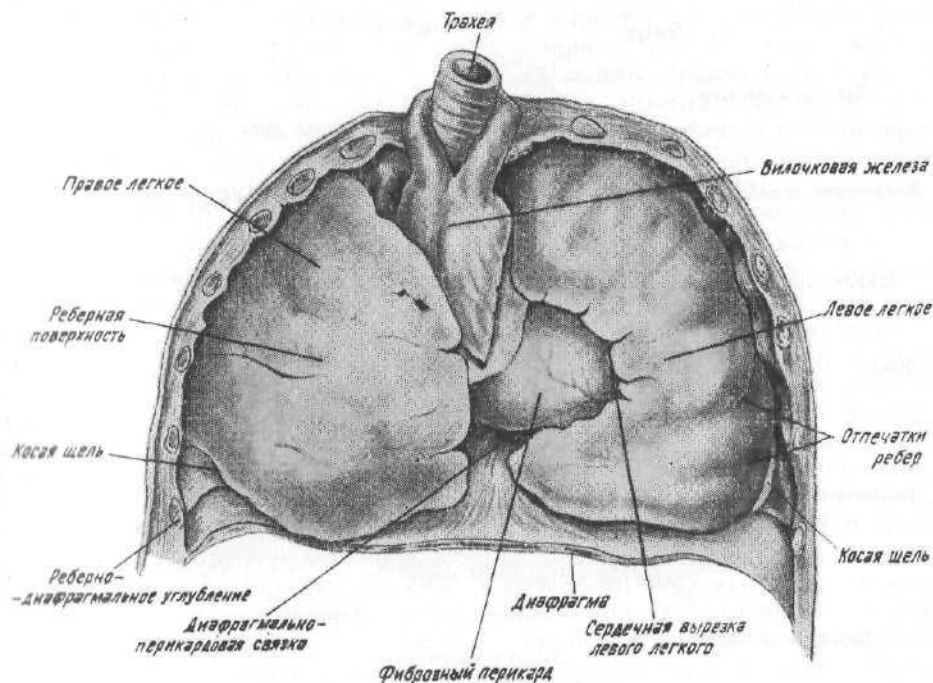


Рис. 121. Органы грудной полости ребенка  $1\frac{1}{2}$  — 2 лет.

легкого расположены более краниально на уровне пятого ребра, ворота левого — на уровне шестого, распространяясь каудально до уровня восьмого ребра. Под *корнем легкого* (*radix pulmonis*) видна *легочная связка* (*lig. pulmonale*) длиной 7 — 11 мм. Верхняя часть медиальных поверхностей у не дышавших направлена почти фронтально, сходитя кзади и только после установления дыхания устанавливается в продольной плоскости, покрывая латеральные поверхности вилочковой железы. На этих поверхностях, кроме вдавлений, наблюдающихся у взрослого, имеются некоторые вдавления, исчезающие впоследствии или изменяющиеся. Характерными вдавлениями у грудного являются: на правом легком вдавления вилочковой железы, правой плече-головной вены и подключичной вены и артерий; на левом — вдавления вилочковой железы, артериаль-

ного канала, левой подключичной артерии. Сосуды и нервы не отличаются от таковых у взрослого. Большие сосуды еще слабо развиты, капиллярная сеть богата. Легкое новорожденного вентилировано мало и находится в состоянии гиперемии, откуда его характерный красный цвет. *Дыхательные бронхиолы (bronchioli respiratorii)* у новорожденного имеются в небольшом количестве. Мышечный слой бронхиального дерева более развит, чем у взрослого. Интерстициальная ткань развита слабо и содержит малое количество эластических волокон. Количество альвеол окончательное к рождению, и рост легкого происходит только за счет увеличения его размеров. У новорожденного, дышавшего несколько часов, *альвеолярные ходы (ductuli alveolares)* длинные. *Альвеолы (alveoli pulmonis)* имеют величину 0,05 мм; в возрасте 1 года — 0,12 мм; в 5 — 6 лет — 0,14 мм; в 10 — 15 лет — 0,17 мм; в 18 — 20 лет — 0,20 мм; у взрослого — 0,20 — 0,25 мм. Лимфатическая сеть состоит из широких лимфатических сосудов, соединяющихся с легочными лимфатическими узлами (*nodi lymphatici pulmonales*), с лимфатическими узлами бронхов и легких (*nodi lymphatici bronchopulmonales*), трахеи и бронхов (*nodi lymphatici tracheobronchiales inferiores et superiores*). У ребенка лимфатические узлы проникают между долями легкого, являясь причиной междолевых плевритов. Верхние лимфатические узлы трахеи и бронхов подразделяются на две подгруппы: правые и левые. Левые верхние подразделяются на лимфатические узлы самой трахеи и бронхов, узлы аорты и артериального канала. Лимфатические узлы на уровне ворот легких легко гипертрофируются; их отходящие части направляются к *надключичным и глубоким шейным узлам (nodi lymphatici cervicales profundi)*. Эластичность легких увеличивается до 20-летнего возраста, остается постоянной до 35 лет и затем снижается. Основные изменения, определяющие строение легких, происходят в 8—14 лет. Показатель сердце—легкие у новорожденного составляет 1,83; в 13 месяцев — 1,94; в 3 — 4 года — 1,99 и остается без изменения у взрослого.

**Плевра (pleura)** имеет некоторые отличительные черты. У новорожденного правая плевральная полость несколько больше левой, но с установлением дыхания полости увеличиваются пропорционально и становятся равными. *Купол плевры (cupula pleurae)* у не дышавших заходит спереди и латерально за первое ребро. У грудного установление ребер в горизонтальное положение приводит купол в его плоскость, с возвращением горизонтального положения ребер купол плевры несколько поднимается над первым ребром, как это имеет место у взрослого. Кроме реберно-средостенных и реберно-диафрагмальных углублений (заворотов), у новорожденного имеются еще два плевральных: одно расположено между грудиной и вилочковой железой, представляющее продолжение реберно-средостенного углубления; другое расположено между сердцем и вилочковой железой (*перикардо-вилочковое углубление*). У не дышавшего между реберно-средостенными синусами имеется широкое пространство (2 — 2,5 см) почти четырехугольной формы (у взрослого в форме песочных часов), что

имеет значение при хирургическом вмешательстве со стороны плевры. При проекции правый реберно-средостенный синус более удален от средней линии, чем левый (рис. 120). От уровня грудино-ключичных суставов реберно-средостенные синусы направляются почти вертикально к шестому или седьмому ребру, достигая на их уровне сосковой линии, затем продолжают в реберно-диафрагмальные синусы, пересекающие девятое ребро по передней подмышечной линии, девятое или десятое ребро по средней подмышечной линии, одиннадцатое ребро по лопаточной линии и оканчивающиеся на середине двенадцатого грудного позвонка. После установления дыхания происходят некоторые изменения. Диафрагма сплюсчивается, грудина изгибается и удаляется от позвоночника. Таким образом, между грудным и реберным прикреплением диафрагмы и стенкой грудной полости остается пространство, свободное до появления ткани под плеврой. Плевра опускается каудально и медиально, образуя добавочное свободное пространство, более развитое справа, поскольку слева сердце препятствует распространению плевры. Плевральное пространство распространяется краниально от реберных дуг до основания мечевидного отростка. Благодаря увеличению продольного диаметра грудной полости и глубокому расположению вилочковой железы реберно-средостенные синусы, сдавливаемые расширяющимися легкими, могут сближаться к средней линии. Этот процесс происходит быстрее в каудальном отделе, а затем и в краниальном, так что в течение нескольких недель завороты проникают между вилочковой железой и грудной стенкой, а через несколько месяцев плевра и легкие приобретают соотношения как у взрослого.

### СРЕДОСТЕНИЕ (*CAVUM MEDIASTINALE*)

Средостение у новорожденного очень велико и занимает почти половину грудной полости. У грудного ребенка в возрасте одного месяца оно уменьшается, занимает только 1/3 грудной полости. В табл. 29 показаны изменения объема средостения (в см<sup>3</sup>).

Таблица 29

	<i>Мертворожденный</i>	<i>После первых дыхательных движений</i>	<i>В две недели</i>	<i>В два месяца</i>
Левое легкое	20	28	30	40
Правое легкое	27	37	43	45
Оба легких	47	65	73	85
Средостение	45	40	35	50
Грудная полость	92	105	108	135



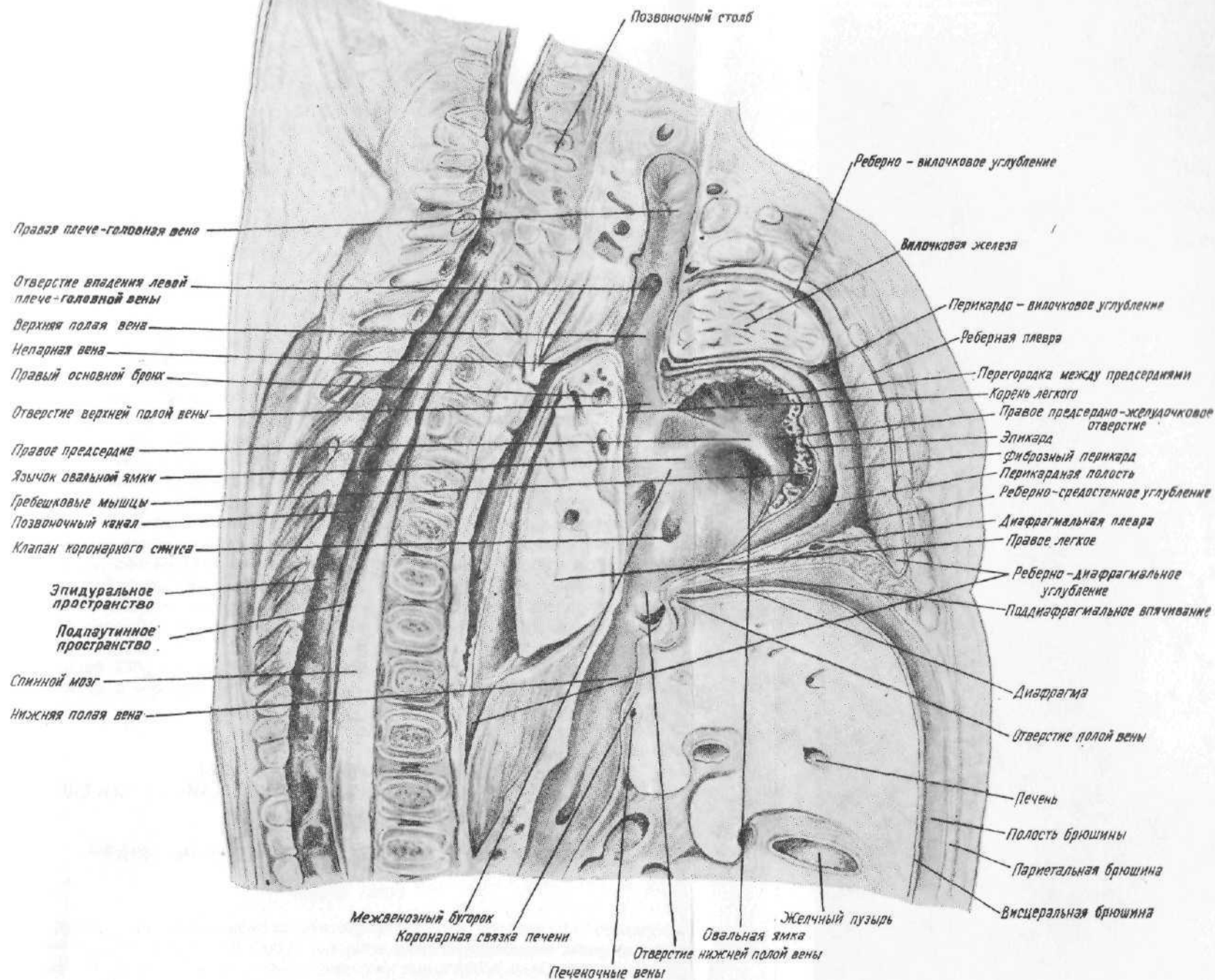


Рис. 122. Продольный разрез грудной полости 6-месячного грудного ребенка.



В средостении расположены те же органы, что и у взрослого; вилочковая железа и сердце занимают наибольшее пространство (рис. 122). Этаж, занимаемый вилочковой железой и сосудами, может распространяться иногда и в шейную область. Средостение шире в передней области и уже сзади, где его размеры достигают только 12 мм. Диафрагмальный нерв проходит сзади вилочковой железы, тогда как сеть симпатических узлов и нервов расположена вне средостения. Левый диафрагмальный нерв более приближается к верхушке сердца, в то время как правый остается около латеральной поверхности нижней полой вены. После поднятия передней грудной стенки от аорты видны только самая задняя часть ее дуги и место впадения в нее артериального канала. Часть пищевода, соседняя с диафрагмой, сильно расширена. После установления дыхания реберно-вилочковый и перикардо-вилочковый завороты исчезают. Сердце перемещается каудально одновременно с диафрагмой и занимает вертикальное положение. Пространство, занимаемое вилочковой железой, сокращается. Ворота и связки легких удлиняются, средостение увеличивается в высоту, но уменьшается в ширину, так средостение приобретает форму груши, с основанием, расположенным на аорте, верхней полой вене, правой плече-головной вене, и верхушкой, расположенной на грудице. В период роста на рентгенограмме можно различить три типа средостения. а) *Тип грудного ребенка*, когда тень сердца занимает больше половины средостения, а ее нижний край достигает каудального края четвертого грудного позвонка или уровня диска, отделяющего четвертый грудной позвонок от пятого. б) *Переходный тип* представляет высокую сердечную тень, у которой по левому краю и краниально от дуги желудочков появляется вторая дуга, соответствующая легочной артерии или левому предсердию. Сердечная область занимает 44—45% всего средостения, а ее нижний край расположен на уровне каудального края пятого или шестого грудного позвонка. в) *Третий тип* можно наблюдать в возрасте около 4 лет; он в основном схож с типом взрослого. На левой стороне сердечной тени, занимающей 43% средостения, находятся три дуги, а ее нижняя граница расположена в середине или на нижнем краю седьмого грудного позвонка.

## МОЧЕПОЛОВАЯ СИСТЕМА (APPARATUS UROGENITALIS, ИЛИ SYSTEMA UROGENITALE)

### ОРГАНЫ МОЧЕВОЙ СИСТЕМЫ (ORGANA UROPOETICA)

#### ПОЧКА (REN)

**Почка** у новорожденного пропорционально больше по объему и весу, чем у взрослого. Она имеет в краниально-каудальном направлении сплюснутую форму с более выпуклыми поверхностями, особенно передней,

более коротка и относительно большей толщины; в поперечном разрезе они имеют почти круглую форму в отличие от почек взрослого, имеющих удлиненно-овальную форму. Соотношение толщина — ширина — длина почек у новорожденного составляет 1: 1,5: 2; у взрослого — 1: 1,5: 3. Расположенные по сторонам позвоночника, они выступают в брюшную полость, потому что рельеф позвоночника не вдается глубоко в полость, как у взрослого. Фронтальная плоскость, проходящая по касательной линии по отношению к передней поверхности позвоночника, находится впереди почек, а фронтальная плоскость, проходящая через ворота почек, отделяет сзади *верхний полюс (край) почек (extremitas superior)*, а *нижний полюс (extremitas caudalis)* остается впереди. Последний имеет форму бугорка, направленного к почечной лоханке. Большие оси обычной почки сходятся в каудальном направлении, реже они расположены параллельно позвоночнику. Характерную черту почек новорожденного составляют его составные доли. *Почка* имеет в среднем 14 *долек* (их количество может варьировать от 10 до 20), отделенных друг от друга бороздами различной глубины; некоторые из борозд распространяются и за *латеральный край* (рис. 123). Дольки расположены в 2 ряда — передний, лучше развитый, и задний. Эти ряды могут быть параллельными или могут соединяться. В начале развития верхний и нижний полюсы почек имеют по одной дольке, тогда как средняя часть содержит две дольки, разделенные *продольной бороздой*. Из одной образуется передний сегмент, из другой задний сегмент средней части. Промежуточная (средняя) часть отделена от краниальной и каудальной частей краниальной и каудальной бороздами. Из краниальной части развиваются 6 долек: 3 передних и 3 задних (большие передние и задние дольки); из промежуточной части — по 4 дольки: 2 передние и 2 задние. Таким образом, почка образована из 14 долек — 7 передних и 7 задних. Это строение непостоянное, поскольку некоторые дольки могут соединяться, особенно краниальные или каудальные, или могут существовать более многочисленные борозды, обуславливающие образование большего количества долек. Большее развитие краниальной части почки новорожденного приводит к тому, что почка принимает треугольную форму с каудальным концом, а не форму фасоли, как у взрослого. Эти поверхностные дольки соответствуют *почечным пирамидкам (pyramides renales)* внутри почки, а борозды — *почечным столбам (columnae renales)*, отделяющим пирамиды. Когда ряды пирамид расположены параллельно, *ворота почки (hilus renalis)* направлены медиально, а продольная борозда латерально. Чаще ряды заходят один за другой. В случае частичного захождения переднего ряда в задний ворота почек расположены спереди, а латеральная борозда на задней поверхности. Если же задний ряд частично заходит в передний, ворота почки направлены кзади, а латеральная борозда расположена на передней поверхности почки. Иногда краниальная часть переднего ряда заходит в заднюю плоскость, а каудальная часть заднего ряда в переднюю. В этом случае почка кажется перекрученной, передняя губа ворот пересекается с задней и ворота принимают форму

в виде цифры 8. Продольная борозда в краниальной части проходит по задней поверхности, а в каудальной — по передней. Классические данные, согласно которым разрез для доступа к почечным лоханкам должен проходить на 0,5 — 1 см кзади от латерального края для попадания в сосудистую плоскость между двумя рядами пирамид, не совсем точны. И это потому, что большие сосуды могут переходить из одной плоскости в другую

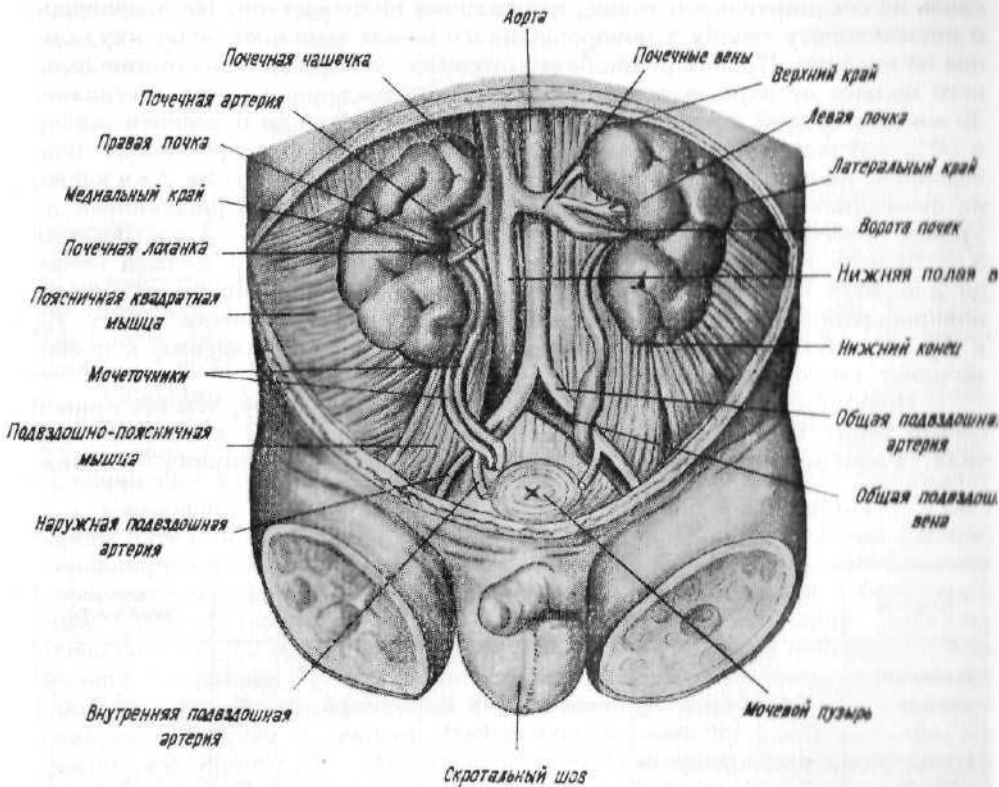


Рис. 123. Почки новорожденного.

через сосудистую зону и что плоскость, отделяющая передний ряд от заднего (продольная борозда), не всегда совпадает с латеральным краем почки. В большинстве случаев граница имеет прощеллерообразную траекторию — одна половина на передней поверхности, другая на задней поверхности почки. Эти данные следует учитывать при нефротомии. У новорожденного ворота почки не полностью развиты и часто направлены кзади. Они проектируются на уровне второго поясничного позвонка, а у взрослого на уровне первого поясничного позвонка. У новорожденного они

расположены ниже, в результате чего почечные сосуды часто имеют косое направление. Почка покрыта толстой *фиброзной капсулой (capsula fibrosa)* вокруг которой расположена слабо развитая особенно спереди *жировая капсула (capsula adiposa)*. Она развивается после 8-летнего возраста. Почечные фасции образуют закрытую капсулу, разделенную перегородкой на два ложа, краниальное для надпочечника и каудальное для почки. У новорожденного между надпочечником и почкой существует крепкая связь из соединительной ткани, исчезающая впоследствии. По отношению к позвоночному столбу у новорожденного почки занимают более каудальное положение. Правая почка более опущена, чем левая. Расстояние нижнего полюса от передне-верхнего выступа подвздошной кости составляет 25 мм для правой почки и 28 мм для левой. У детей до 6 месяцев жизни в 50% случаев нижний полюс почки расположен под гребешком подвздошной кости, в других 50% случаев — на 3 мм вправо и на 2 мм влево, на безымянной кости. В возрасте 1 года нижний полюс расположен на уровне гребешка, через 2 года — краниально от него на 1—3 мм (реже на 5—10 мм). Благодаря опущенному положению нижнего полюса почки до 2-летнего возраста она может прощупываться. Обычно правая почка новорожденного проектируется между  $T_{11}$  и  $L_4$ , левая почка между  $T_{11}$  и  $L_3$ . В табл. 30 показано расположение почек по отношению к позвоночному столбу в течение роста.

Почки больше у мальчиков, вес левой почки больше, чем вес правой (левая весит 12 г, правая — 11,8 г). Соотношение 1:261 к общему весу тела. Размеры почки у мальчиков: длина — 4,2 см, ширина — 2,8 см,

Т а б л и ц а 30

Возраст	Правый верхний полюс	Нижний правый полюс	Левый верхний полюс	Нижний левый полюс
Новорожденный	верхний край $T_{12}$	нижний край $L_4$	верхний край $T_{12}$	середина $L_4$
1 год	верхняя половина $T_{12}$	середина $L_4$	нижний край $T_{11}$	верхний край $L_3$
1 — 2 года	$T_{12}$	диск $L_3-L_4$	диск $T_{11}-T_{12}$	верхняя половина $L_3$
5 — 6 лет	$T_{12}$	верхний край $L_4$	верхний край $T_{12}$	середина $L_3$
7 лет	нижний край $T_{11}$	середина $L_4$	середина $T_{11}$	нижний край $L_3$
Взрослый	нижняя половина $T_{11}$ или верхняя половина $T_{12}$	верхняя половина или нижний $L_3$	верхняя половина середина или нижняя половина $T_{11}$	$L_2$ или диск $L_2-L_3$

толщина — 2 см; у девочек — 4; 2,5 и 2 см (графики XLIV и XLV). Приводим соотношение между толщиной, шириной и длиной почек в зависимости от возраста:

Новорожденный	— 1: 1,5: 2
1 месяц	— 1: 1,2: 2,3
5 месяцев	— 1: 1,6: 2,9
1 год	— 1: 1,4: 2,7
4 года	— 1: 1,6: 2,3
11 лет	— 1: 1,4: 2,7
15 лет	— 1: 1,5: 3
взрослый	— 1: 2: 4

Вес почек у новорожденного мальчика составляет в среднем 11,7 г, у девочки — 11,6 г (взрослый 151,4 и 145,8 г). Вес обеих почек составляет у мальчиков 0,75%, у девочек 0,77% общего веса; у взрослого — 0,46% и, соответственно, 0,55%. В возрасте 1 года вес составляет — 36 — 37 г (соотношение 1: 269); в 15 лет — 105 — 120 г (соотношение 1: 320). Удельный вес почки у новорожденного равен 1,0445, у взрослого — 1,0520.

Строение почки у новорожденного представляет некоторые характерные черты. Отсутствует кора коркового слоя, *корковый слой (cortex renis)* очень узкий — 2 мм, *мозговой слой (medulla renis)* хорошо развит. Соотношение кора — мозговое вещество у новорожденного составляет 1: 4, у взрослого 1: 2. Объем коры — 9,1 см<sup>3</sup>, мозгового вещества — 5 см<sup>3</sup>. Самые латеральные нефроны развиты слабо, малы, *петли Генле (Henle)* очень коротки и не выходят за пределы коркового слоя, в мозговом слое нефроны больше. *Латеральные почечные (мальпигиевы) тельца (corpuscula renis)* (99 μ) расположены непосредственно на фиброзной капсуле, поскольку отсутствует кора коркового слоя. Центральные почечные тельца больше, их размер 138 μ (у взрослого 240 μ). Эпителий *капсулы клубочка (capsula glomeruli)* кубический до 2-летнего возраста, затем становится плоским. *Извитые канальцы (tubuli renales contorti)* развиты слабо, их диаметр составляет 18 — 37 μ (у взрослого 47 — 64 μ). Нисходящая часть *петли Генле* очень коротка, и переход от тонкой части (9 μ) к толстой (15 μ) происходит постепенно. Соединительная ткань хорошо развита под капсулой и вокруг сосудов. Перегородки между поверхностными дольками очень тонкие. *Почечные чашечки (calyces renales)* очень тонкие, прикрепляются к *почечным сосочкам (papillae renales)*, гораздо более высоким и часто скрепленным между собой перемычками. На их верхушке расположены ямки, составляющие решетчатый кружочек (*area cribrosa*), в который открываются *собираательные канальцы (tubuli renales recti)*. Положение почек по отношению к другим органам отличается от такового у взрослого. Надпочечники большие, покрывают верхний полюс и медиальную половину передней поверхности почки и даже часть диафрагмы.

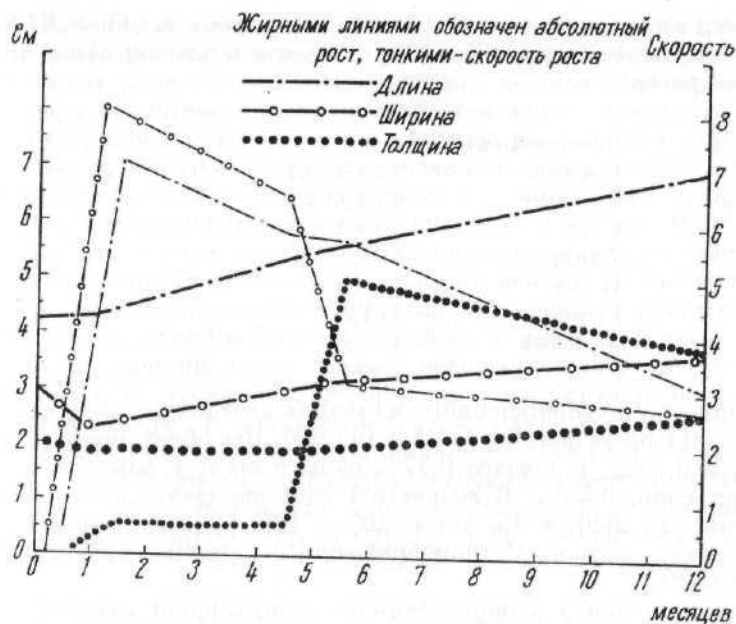


График XLIV. Скорость роста почек на первом году жизни.

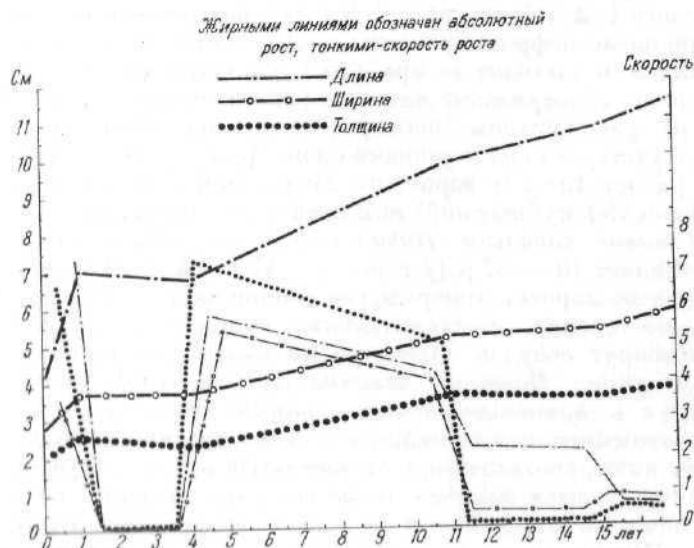


График XLV. Скорость роста почек от рождения до взрослого состояния.



(рис. 124). Кроме надпочечника, правая почка граничит спереди с печенью, слепой кишкой и червеобразным отростком, с брыжейкой поперечно ободочной кишки, пересекающейся с передней поверхностью почки в ее нижней половине, а под брыжейкой — с ободочной кишкой. Обычно двенадцатиперстная кишка не соприкасается с почкой, но иногда нисходящая

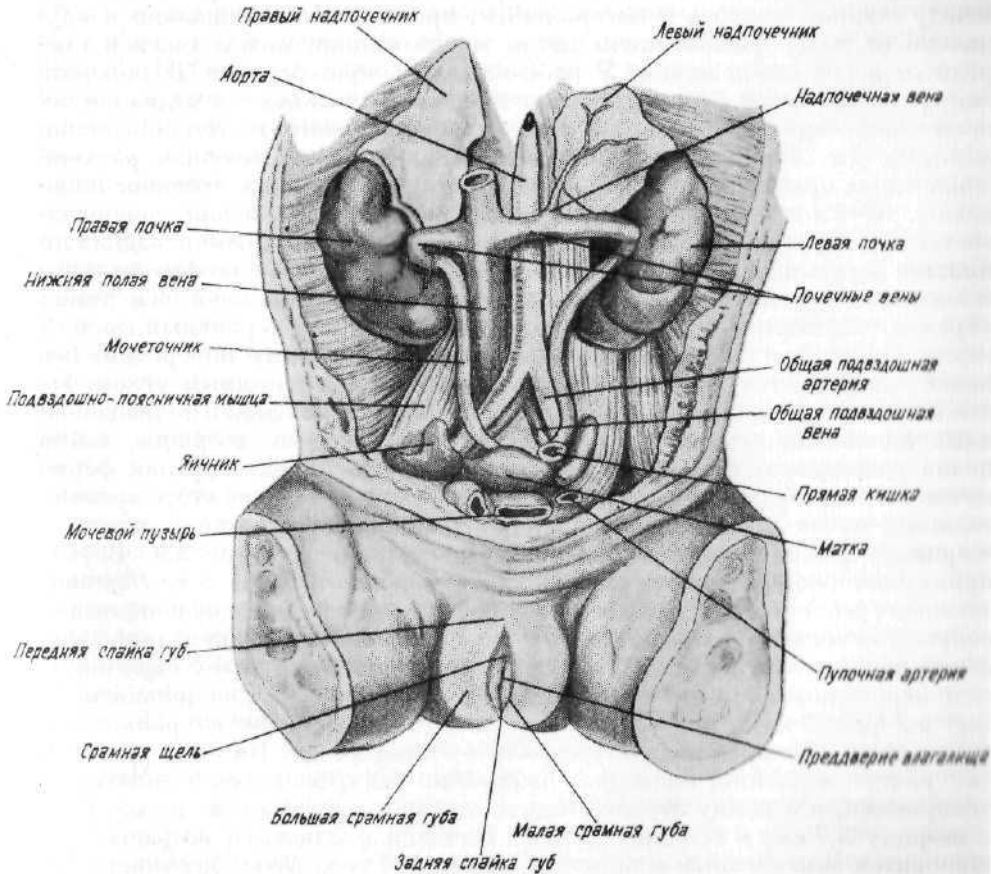


Рис. 124. Расположение почек по отношению к надпочечникам, Половые органы новорожденной девочки.

часть двенадцатиперстной кишки отодвигается вправо и может покрывать каудальную половину почки. Каудальная поверхность левого надпочечника соприкасается с полюсом и передней поверхностью левой почки почти до ворот почки. Медиально и книзу от поверхности для надпочечника может иногда существовать небольшое пространство соприкосновения для селезенки и медиально от него другое пространство, очень

маленькое, предназначенное для хвоста поджелудочной железы. При отодвигании надпочечников кзади появляется и пространство соприкосновения для желудка. Брыжейка поперечной кишки пересекает переднюю поверхность почки на верхней и латеральной ее части. Нисходящая ободочная кишка расположена на латеральной границе и в наполненном состоянии покрывает часть почек. При опорожнении она располагается между стенкой живота и латеральным краем почки. Медиально и каудально от почек расположены петли тощей кишки, начинающейся кпереди от ворот левой почки. У ребенка почка претерпевает 3 поворота вокруг своих 3 осей. Поворот вокруг продольной оси ведет к медиальному положению верхнего полюса и к латеральному нижнего. В этом положении длинные оси обеих почек сходятся краниально. К 18 месяцам расхождение снова краниальное, а в 5 — 6 лет устанавливается постоянное положение. С установлением каудального расхождения почка поворачивается и вокруг поперечной оси, верхний полюс становится задним, а нижний передним. Так устанавливается косое положение во фронтальной плоскости. Третий поворот происходит вокруг продольной оси таким образом, что ворота почек направляются вперед, а латеральный край — кзади. В 3-летнем возрасте благодаря косому положению поперечные оси почек встречаются впереди позвоночника почти под прямым углом. По отношению к фронтальной плоскости по касательной линии к позвоночнику положение остается без изменения до 3-летнего возраста, когда почка располагается полностью позади этой плоскости. Круглая форма почки на разрезе остается до конца первого года. В течение этого времени толщина почки увеличивается больше длины. Соотношение толщина — ширина — длина в 5-месячном возрасте составляет 1:1,6:2,9. Ворота принимают окончательную форму, как у взрослого, в 15 лет. *Почечная лоханка (pelvis renalis)*, наибольшая часть которой у новорожденного покрыта *почечной пазухой (sinus renalis)*, становится видимой при удлинении чашечек. Ее форма варьирует: форма в виде ампулы, с отростками или переходные формы. Поверхностное разделение почки на дольки исчезает в 2  $\frac{1}{2}$  — 3 года, реже остается до 4 лет и очень редко сохраняется и у взрослого. Почки проходят несколько этапов роста. На первом месяце они растут медленно, на втором несколько быстрее, затем темпы роста ускоряются, и к концу первого года жизни они достигают в длину 7 см, в ширину 3,7 см, в толщину 2,6 см. Начиная с 2-летнего возраста рост становится замедленным и остается таким до 7 лет, затем ускоряется на короткий период. Большое увеличение размеров происходит примерно в 14-летнем возрасте. В первые 3 года вес увеличивается в три раза, затем прибавка в весе становится незначительной до 13-летнего возраста. К 20 годам вес достигает нижнего предела веса почки взрослого, но она продолжает расти до 30 — 40 лет. Начиная с 9-летнего возраста левая почка весит больше правой и такое положение остается в течение всей жизни. В детстве жировая капсула развивается медленно, кора коркового вещества дифференцируется, поверхностные борозды углубляются, ямки на

почечных сосочках исчезают, как и их перемычки. Почечные пирамидки становятся короткими и широкими. До взрослого состояния мозговой слой увеличивается в два раза, в то время как корковый слой до 2 лет увеличивается в 2 раза, а до взрослого состояния в 4 раза. На первом году жизни соотношение корковый слой — мозговой слой составляет 1,4:1,3; в 12 лет устанавливается соотношение как у взрослого (1:2). Объем почки увеличивается с возрастом. У поворожденного он составляет 6,5 см<sup>3</sup>, в 4—5 лет — 50 см<sup>3</sup>, у подростка — 110 см<sup>3</sup>, у взрослого — 120 см<sup>3</sup>. Кубический эпителий клубочковой капсулы начинает сплющиваться с 4-го месяца, и этот процесс заканчивается в течение 5-го года жизни. Соединительная ткань на уровне почечной пазухи слабо развита, так что почечные столбы расположены близко от лоханки. Положение надпочечников по отношению к почкам изменяется ввиду различных темпов роста, более быстрых у почки. На первом году развития почки происходит настолько быстро, что на 7-м месяце жизни поверхность, занятая надпочечниками, уменьшается и становится схожей с таковой у взрослого. Вследствие уменьшения поверхности надпочечников у правой почки увеличивается поверхность соприкосновения с правой долей печени. Одновременно восходящая ободочная кишка опускается вместе со слепой кишкой и червеобразным отростком, увеличивая пространство соприкосновения с печенью в каудальном направлении таким образом, что в 6 месяцев жизни последняя переходит за середину почки, а в 13 лет имеет расположение как у взрослого. В соприкосновении с почкой остаются только конечная часть восходящей ободочной кишки, правая кривизна ободочной кишки и начало поперечной ободочной кишки. В 18 месяцев корень брыжейки поперечной ободочной кишки пересекает нижний полюс правой почки. Часто на первом году нисходящая часть двенадцатиперстной кишки соприкасается с правой почкой. Левый надпочечник принимает полулунную форму, его нижняя поверхность отступает краниально и медиально, освобождая часть передней поверхности почки, соприкасающейся с поджелудочной железой и особенно с селезенкой. Поверхность, обращенная к селезенке, очень увеличивается и в 6—12 месяцев превосходит середину почки. В 3 года внешний вид и окружение левой почки такие же, как у взрослого. Форма и величина поверхности, обращенной к поджелудочной железе, зависят от размера надпочечника и селезенки. Поверхность, обращенная к ободочной кишке, расширяется каудально в течение первого года жизни. Подшишность почек несколько превосходит таковую у взрослого до 2 1/2 лет (1,5—3 см). Часто почечная лоханка имеет форму с отростками и в нее вливаются 3—12 чашечек, образующих 4—16 прямых сводных канальцев.

#### МОЧЕТОЧНИК (URETER)

**Мочеточник** длинный, часто изгибающийся, его длина у поворожденного составляет 5—7 см (рис. 123 и 124). Мочеточники растут быстро: на 6-м месяце жизни их длина достигает 9,1 см, в первые 2 года удваива-

ется, в 4 года достигает 15 см; их окончательная длина устанавливается до 25 — 30 лет. Диаметр мочеточников у ребенка несколько меньше, чем у взрослого. В зависимости от формы таза их начало может располагаться вне почечной пазухи или внутри нее. Левый мочеточник длиннее правого. Направление мочеточников расходящееся, они проходят по косой линии через круглую поясничную мышцу, пересекаются сперматическими сосудами и, в свою очередь, пересекают подвздошные сосуды, располагаясь между внутренней подвздошной артерией и веной, с которыми проходят вместе до уровня второго крестцового сегмента. Отсюда они направляются к задней поверхности мочевого пузыря, образуя вогнутую краниально дугу. Затем их пересекает семявыносящий проток. В случае расположения изгиба S-образной кишки справа правый мочеточник сопровождает и пересекает две ее ветви. Слева мочеточник от начала и до таза спереди находится в соприкосновении с петлями тощей кишки. У ребенка мочеточник часто имеет форму веретена, с начальной частью суженной краниально и каудально суженной частью у впадения в мочевой пузырь, а его положение в тазовой полости изменяется в зависимости от состояния наполнения или опорожнения мочевого пузыря. У девочек мочеточники расположены высоко, соприкасаются со средней частью шейки матки, а затем, до вхождения в мочевой пузырь, — с передним выступом влагалища. Мышечная оболочка мочеточника развита слабо.

#### МОЧЕВОЙ ПУЗЫРЬ (*VESICA URINARIA*)

**Мочевой пузырь** новорожденного в состоянии опорожнения имеет удлинненную форму в виде веретена или груши (у взрослого кругло-овальную). Он расположен высоко в брюшной полости, поскольку полость таза недоразвита. До 6 месяцев верхушка пузыря находится на половине расстояния между лобковым сращением и пупком. У мальчиков несколько ниже. Горизонтальная плоскость, проходящая по верхнему краю лобкового сращения, перпендикулярно оси тела, отделяет мочевой пузырь сверху от впадения мочеточников. Поперечная плоскость, соединяющая верхний край лобкового сращения с мысом, отставляет в полости таза нижнюю четверть мочевого пузыря. Мочевой пузырь новорожденного весит в среднем 6 г, а его емкость составляет 50 — 80 см<sup>3</sup>. Краниально мочевой пузырь продолжается в *мочевой проток (urachus)*, каудально в мочевой канал. У новорожденного *дно мочевого пузыря (fundus vesicae)* отсутствует, а *треугольник пузыря (trigonum vesicae)* расположен вертикально в продолжение задней стенки пузыря, чем, собственно, и объясняется тот факт, что у новорожденного и ребенка отсутствует дно пузыря как таковое. Складка между мочеточниками (*plica interureterica*) не обозначена до подросткового возраста. Задняя поверхность пузыря расположена в брюшной полости, по соседству с петлями кишечника. Передняя поверхность соприкасается с передней стенкой живота через *задне-симфизарное пространство (spatio retropubicum)*, в котором еще

не появилась соединительная ткань. Даже в состоянии опорожнения мочевого пузыря поднимается до половины расстояния между пупком и верхним краем лобкового сращения. Брюшина не покрывает передней стенки пузыря, что объясняет возможность хирургического вмешательства у детей без вскрытия брюшины, тогда как у взрослого брюшину следует вскрывать. Латерально от пузыря и за брюшиной расположены пупочные артерии. На нижней трети латеральных поверхностей артерий они отодвигаются от мочевого пузыря и направляются вниз, проникая в таз. По пути в брюшной полости они образуют высокую брюшинную складку — *среднюю пупочную складку (plica umbilicalis media)*, отделяющую надпузырную ямку от средней паховой ямки. Место открытия мочеточников располагается в плоскости верхнего края лобкового соединения на расстоянии 8 — 12 мм от него и под плоскостью гинекологической конъюгаты (диаметра между мысом и наиболее выступающей точкой симфиза) на расстоянии, зависящем от пола. У мальчиков это расстояние составляет в среднем 9 — 13 мм, у девочек — 6 мм. При сокращении мочевого пузыря приблизительно его четвертая часть расположена под этой плоскостью. *Отверстие мочеточника (ostium ureteris)* расположено в той же плоскости, что и *наружное отверстие матки (ostium uteri)*, на уровне первого крестцового сегмента. При наполненном пузыре отверстия мочеточников расположены более краниально, а *верхушка пузыря (apex vesicae)* может подниматься выше пупка. Мочевой пузырь не расположен точно в средней плоскости, а в плоскости около средней, из-за положения прямой кишки. У новорожденного *брюшина (peritoneum)* покрывает полностью заднюю поверхность мочевого пузыря; у мальчиков она достигает до задней поверхности предстательной железы, а у девочек до уровня соприкосновения пузыря с шейкой матки. В отличие от взрослого организма у новорожденной мочевой пузырь не соприкасается с влагалищем. Дно *пузырно-маточного углубления (excavatio vesicouterina)* расположено в плоскости, отделяющей тело матки от шейки матки, краниально на 3 — 12 мм (7 мм) от дна переднего влагалищного выступа и на 8 мм от отверстий мочеточников. У мальчиков мочевой пузырь не соприкасается с прямой кишкой. Передняя стенка пузыря расположена полностью вне брюшины. Слизистая оболочка пузыря относительно хорошо развита. Отсутствует эластическая ткань. Мышечный слой развит слабо, в нем можно различить 3 слоя; развиваясь в детском возрасте, сфинктер мочевого пузыря достигает полного развития в школьный период. В табл. 31 показаны размеры мочевого пузыря в состоянии наполнения и опорожнения у взрослого и новорожденного.

После рождения анатомическая и физиологическая емкости пузыря увеличиваются и достигают у взрослого: анатомическая — 2310 см<sup>3</sup>, физиологическая — 150 — 200 см<sup>3</sup> (см. табл. 31). Одновременно с развитием таза пузырь опускается (*descensus vesicae*), на первых годах быстрыми темпами, затем приостанавливается до периода половой зрелости, когда процесс начинается уже медленно и продолжается с возвра-



Таблица 31

	Пустой мочевой пузырь		Наполненный мочевой пузырь	
	новорожденный	взрослый	новорожденный	взрослый
Длина	24 — 30 мм	50 — 60 мм	50 — 55 мм	120 — 140 мм
Ширина	17 — 21 мм	40 — 50 мм	30 — 50 мм	80 — 100 мм
Толщина	5 — 15 мм	20 — 25 мм	30 — 40 мм	80 — 100 мм
Толщина передней стенки	2 — 4 мм	6 — 8 мм	0,5 — 0,7 мм	2,5 мм
Толщина задней стенки	3,5 — 9 мм	—	1 мм	—
Расстояние между отверстиями				
Мочеточники	6 — 8 мм	12 — 20 мм	7 — 15 мм	20 — 40 мм

стом, как следствие вертикального положения тела. При опускании мочевого пузыря граничит с прямой кишкой и половыми органами. Его гребень опускается у мальчиков на 40 мм, у девочек на 50 мм. До 6-месячного возраста он находится на середине расстояния между пупком и лобковым сращением, в 1 год — на 25 мм краниально от сращения, в 2 года — в плоскости входа в таз, в 3 года — под гинекологической конъюгатой, в 6 лет у девочек — на 8 мм под конъюгатой, у взрослой женщины — на 25 мм, у взрослого мужчины — на 15 мм под конъюгатой. Следует отметить, что гребень мочевого пузыря до 8-летнего возраста остается над лобковым сращением, а после периода полового созревания находится в таком положении только в случае переполнения пузыря. *Внутреннее отверстие мочевого канала (ostium urethrae internum)* расположено более краниально, чем у взрослого, затем опускается на 42 мм у мальчиков и на 53 мм у девочек по отношению к конъюгате. До его опущения оно расположено в соседстве с лобковой дугой, а при поднятии лобкового сращения отодвигается каудально до соприкосновения с дном таза и внутренними половыми органами. В табл. 32 показаны эти данные, а также изменение емкости.

В процессе опускания и сам таз увеличивается каудально у мальчиков на 25 мм, у девочек на 41 мм. Процесс опускания проходит в 2 этапа, разделенные промежутком от 3 до 8 лет. Из-за этого процесса, начинающегося с 7-го месяца жизни, мочевой пузырь начинает соприкасаться с дном переднего выступа влагалища в возрасте 2 1/2 лет, а в 13 — 14 лет дно влагалища находится на уровне отверстий мочеточников или на 1 мм под ними. В этот период треугольник мочевого пузыря устлавливается в постоянном положении и взаиморасположении с остальными органами. Мочевой проток, у новорожденного представлявший продолжение гребня пузыря, достигает к 2 1/2 годам передней поверхности пузыря и только в случае перенаполнения пузыря достигает его самой



Таблица 32

Возраст	Анатомическая емкость	Физиологическая емкость	Внутреннее отверстие мочевого канала		Гребешок мочевого пузыря	
			маль- чики	девоч- ки	маль- чики	девоч- ки
Новорожденный	—	—	— 9,0	— 6,0	+25	—
1 месяц	68 см <sup>3</sup>	50 — 80 см <sup>3</sup>	—	—	—	—
3 месяца	112	—	—	—	—	—
7 месяцев	160	—	—	—	—	—
1 год	240	—	— 22,5	—	+10	—
2 года	—	—	— 28	—	0	—
2 — 3 года	325	—	—	—	—	—
3 года	—	—	—	—	—	—
5 лет	—	180	— 27	—	— 7	—
6 лет	—	—	— 40	— 38	— 8	—
7 лет	—	—	— 33	— 32	— 9	—
7 — 8 лет	670	—	—	—	—	—
8 лет	—	250	—	—	—	—
9 — 10 лет	750	—	—	—	—	—
12 лет	—	350	—	—	—	—
12 — 13 лет	1040	—	—	—	—	—
17 лет	—	—	— 51	— 54	— 12	—
Взрослый	2310	150 — 200	— 51	— 59	— 15	— 25

— под плоскостью *conjugal*+ над плоскостью *conjugal*

высокой части. После 7-летнего возраста предпузырное пространство заполняется соединительной тканью; у девочек между нижней половиной задней поверхности лобкового сращения и передней поверхностью пузыря расположено большое скопление жировой ткани, треугольной формы, заключенное в капсулу, образующееся после рождения. В 2-летнем возрасте брюшина приобретает расположение, как у взрослого, у лиц обоего пола.

## ПОЛОВЫЕ ОРГАНЫ (*ORGANA GENITALIA*)

### МУЖСКИЕ ПОЛОВЫЕ ОРГАНЫ (*ORGANA GENITALIA MASCULINA*)

Семенные железы — *яички* (*testis*) развиваются медленно до периода полового созревания (14 лет), затем их рост резко и сильно ускоряется. У новорожденного они красного цвета, и эта окраска сохраняется почти до 5 лет. Положение яичка в мошонке косое (рис. 125). Длина яичка у новорожденного составляет 10,5 мм, у пятилетнего — 15 мм, у 14-летнего —

20 мм, у 18-летнего—40 мм, у 20-летнего—50 мм. Его ширина у новорожденного составляет (спереди назад)—4,9 мм, толщина (медиально-латерально)—5,4 мм, вес—0,2 г; вместе с придатком семенной железы (*epididymis*) вес достигает 0,3 г. Правое яичко тяжелее левого, но левое растет в более ускоренном темпе, так что в процессе роста их вес уравнивается. Относительный вес яичка у новорожденного составляет 1: 50 000. До 15-летнего

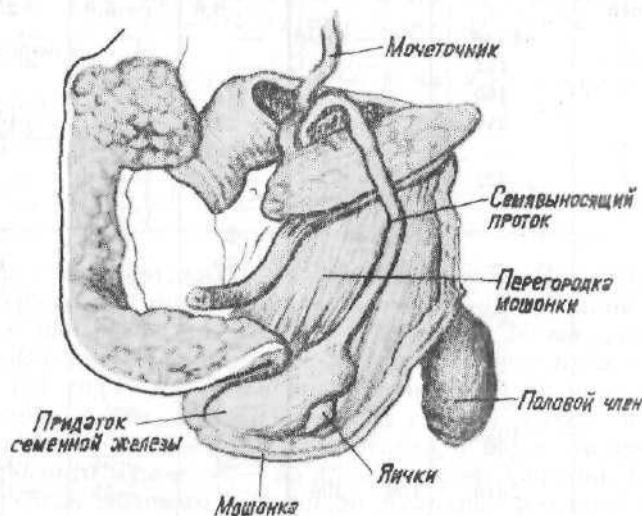


Рис. 125. Продольный разрез мошонки новорожденного.

возраста вес увеличивается в 4 раза, а относительный вес достигает 1: 55 000. В возрасте 1 года вес яичка достигает 1 г, в 14 лет — 2 г, в 15 — 16 лет — 8 г, в 19 лет — 20 г. Придатки семенной железы у новорожденного пропорционально больше, чем у взрослого, и прилежат к яичкам только концами. Верхняя связка придатка (*lig. epididymis superius*) отсутствует. Тело придатка (*corpus epididymidis*) расположено на некотором расстоянии от семенной железы. Иногда оно может быть полностью отделено, и висцеральный листок (*lamina visceralis*) влагалищной оболочки (*tunica vaginalis testis*) образует большую пазуху придатка (*sinus epididymidis*). Длина придатка составляет 20 мм, ширина на уровне его головки (*caput epididymidis*) — 4,3 — 10 мм; вес — около 0,12 г. В первые десять лет жизни придаток растет мало, в период полового созревания его прирост значительный. В детском возрасте появляется верхняя связка придатка, пазуха сужается. Соотношение яичко — придаток у новорожденного составляет 2: 1, у взрослого 9: 1.

Придаточные части яичка и придатка яичка (*appendix testis et appendix epididymidis*) у новорожденного хорошо развиты. Приба-

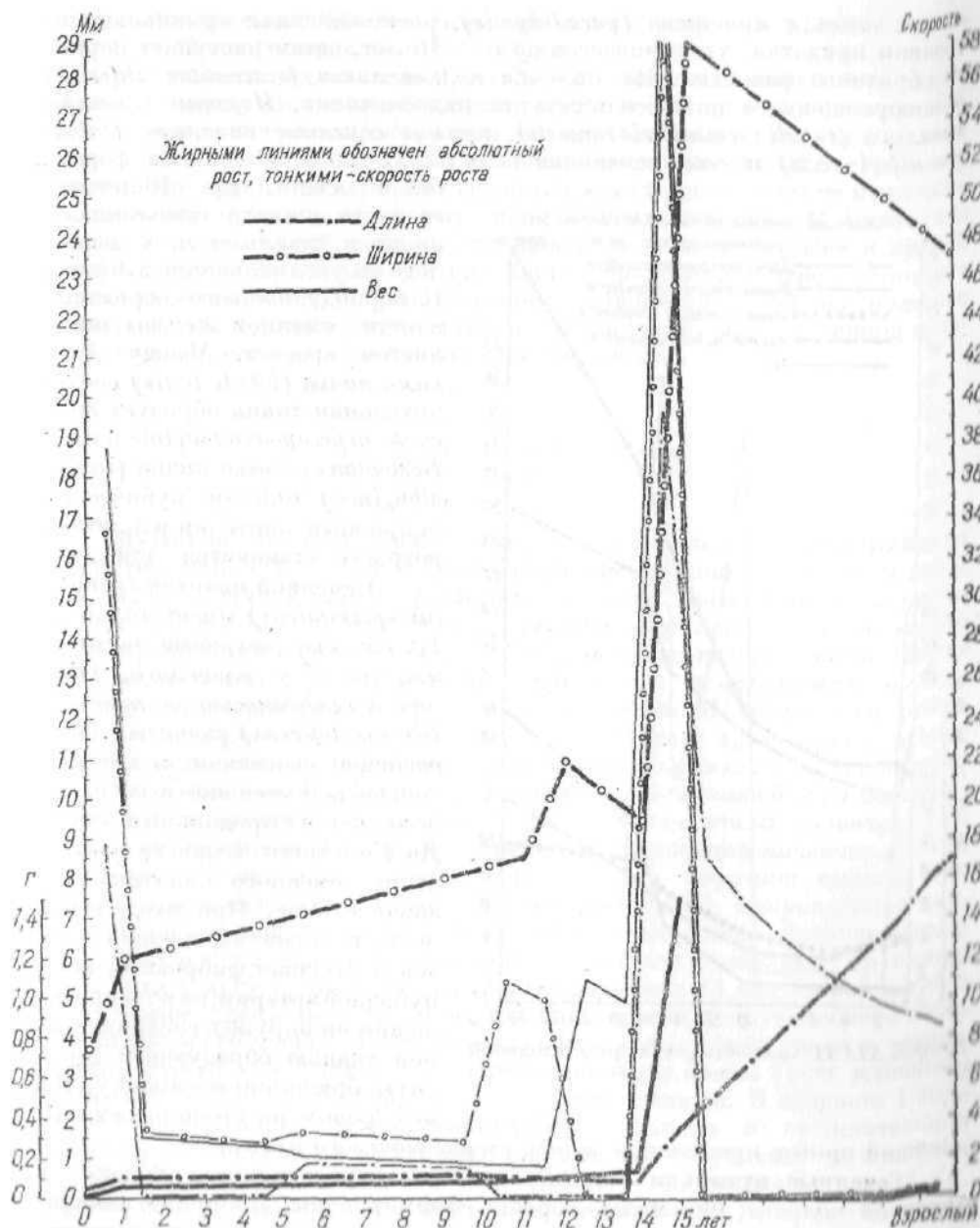


График XLVI. Скорость роста семенных пузырьков.

вочная часть к придатку (*paradidymis*), расположенная краниально от головки придатка, увеличивается до 6—10 лет, затем наступает период ее обратного развития. На нижнем полюсе яичка (*extremitas inferior*) у поворожденного находятся остатки надпочечника. Извитые семенные каналцы (*tubuli seminiferi contorti*), прямые семенные каналцы (*tubuli seminiferi recti*) и сеть семенника (*rete testis*) имеют сплошную форму,

без просвета. До 16-летнего возраста диаметр семенных канальцев удваивается, у взрослого он увеличивается в 3 раза. К периоду полового созревания в сети семенной железы появляется просвет. Между дольками яичка (*lobuli testis*) соединительная ткань образует толстые перегородки (*septula testis*). Белочная оболочка яичка (*tunica albuginea*) толстая, кубический покровный эпителий в 3-летнем возрасте становится плоским.

Семенной канатик (*funiculus spermaticus*) имеет толщину 1,4 мм, его составные части те же, что и у взрослого. Оболочки семявыносящего протока (*ductus deferens*) развиты слабо, особенно мышечная, в которой только к 6-месячному возрасту появляется продольный слой. До 15-летнего возраста увеличение семенного канатика незначительное. При входе в полость таза семявыносящий проток пересекает фиброзный пояс пупочной артерии; на всем протяжении он окружен соединительной тканью образующей серозную брюшинную складку. На небольшом расстоянии семявы-

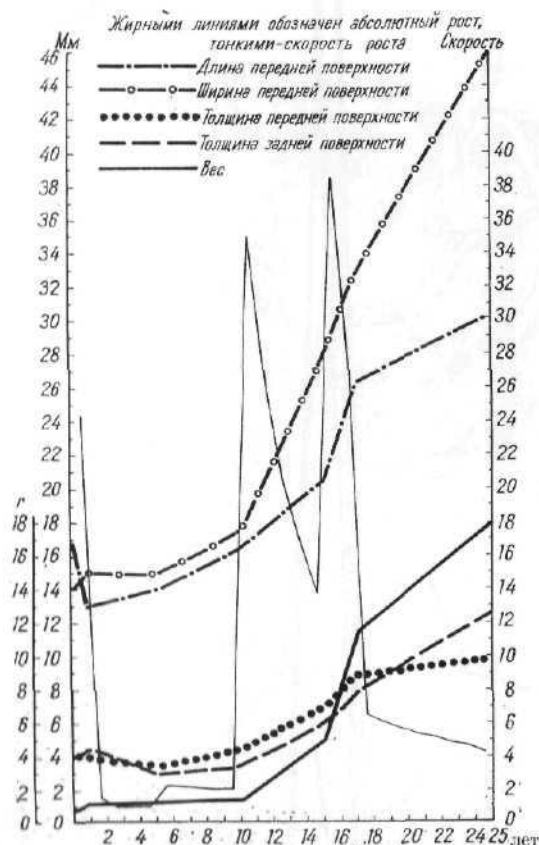


График XLVII. Скорость роста предстательной железы.

носящий проток прилежит к задней стенке мочевого пузыря.

Семенные пузырьки (*vesicula seminalis*) расположены высоко, в брюшной полости; они малы, хорошо сформированы. Лабиринт появляется в возрасте около 3 лет. До периода полового созревания они развиваются мало, в период полового созревания в большей степени. Семявывер-

гательные протоки (*ductus ejaculatorius*) коротки, их длина составляет 8 — 12 мм (у взрослого 18 — 22 мм).

**Предстательная железа (*prostate*)** у новорожденного имеет шарообразную форму, без основания (*bazae prostatae*) и вершины (*apex prostatae*), а внутри нее доли (*lobus*) еще не образовались. Она расположена высоко, по ее сторонам проходит обильная венозная сеть. В ее строение у новорожденного входят только соединительная ткань и гладкие мышечные волокна. Железы имеют форму наполненных шнуров. К 6 месяцам железа больше не сообщается с брюшиной, углубление пузыря и прямой кишки опускается только до плоскости, проходящей через основание семенных пузырьков. Форма каштана появляется в период полового созревания. В детстве предстательная железа растет мало, в период полового созревания происходит ее быстрое увеличение.

НАРУЖНЫЕ ПОЛОВЫЕ ОРГАНЫ  
(*PARTES GENITALES EXTERNAE*)

**Мужской половой член (*penis*)** у новорожденного короткий, его длина составляет 2 — 2,5 см; *корень (*radix penis*)* покрыт жировым слоем (рис. 123). *Крайняя плоть (*preputium*)* длинная, борозда крайней плоти еще не сформировалась полностью. *Луковица мочеиспускательного канала (*bulbus penis*)* небольших размеров. *Губчатое тело полового члена (*corpus spongiosum penis*)* хорошо развито, граничит с *пещеристыми телами (*corpus cavernosum penis*)*, еще слабо развитыми. Половой член растет медленно до 4-летнего возраста, когда он достигает 2,5 — 3,5 см; в 7 лет увеличивается до 4,5 см, в период полового созревания растет быстро.

**Мужской мочеиспускательный канал (*urethra masculina*)** у новорожденного пропорционально длиннее, чем в другие этапы развития. Его начало расположено высоко из-за брюшного положения мочевого пузыря и полового члена, подтягиваемого вверх очень короткой *связкой, поддерживающей половой член (*lig. suspensorium penis*)*, направленной каудально, иногда кзади. Затем мочеиспускательный канал образует острый угол, его изгиб больше, чем у взрослого, направлен к лобковому сращению и описывает дугу круга с максимальным радиусом 13 мм; второй изгиб с каудальным вдавлением не так велик, как первый, ввиду высокого положения полового члена. Мочеиспускательный канал имеет узкие и расширенные отделы, как у взрослого. *Предстательная часть (*pars prostatica*)* проникает в железу на середине ее верхней границы. В возрасте 1 года задняя поверхность мочеиспускательного канала и предстательной железы расположена на расстоянии 5 мм от дна углубления за пузырем, в 8 лет это расстояние составляет 9 мм, в 12 лет — 13 мм, в 19 лет — 18 мм. Из 5 — 6 см (длина всего мочеиспускательного канала) на предстательную часть приходится 9 мм, *перепончатую (*pars membranacea*)* — 10 мм, *губчатую (*pars spongiosa*)* — 45 мм. Следует отметить, что длина первых

двух частей составляет только  $2/7$  всей длины, в отличие от взрослого, у которого она составляет  $1/6$ . У грудного внутреннее отверстие мочеиспускательного канала расположено на 13 мм каудальнее, чем у новорожденного, ввиду опускания мочевого пузыря. В целом мочеиспускательный канал до 13-летнего возраста увеличивается мало, затем темп роста ускоряется. В первые 10 лет больше растет губчатая часть, в период полового созревания — остальные сегменты.

Оболочки развиты слабо, железы мочеиспускательного канала (*gl. urethrales*) образованы не полностью.

Мошонка (*scrotum*) у новорожденного имеет значительные размеры и очень сморщена. Мясистая оболочка хорошо развита. Ее длина 4 — 5 см, ширина 3,5 см. Скротальный шов (*raphe scroti*) иногда хорошо виден (рис. 123). До периода полового созревания мошонка растет медленно, затем быстро развивается.

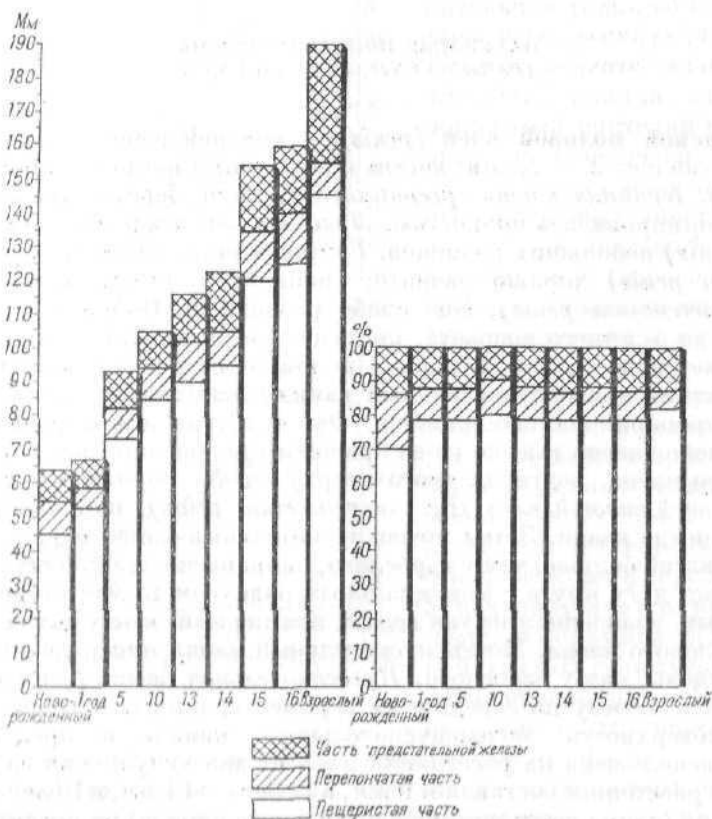


График XLVIII. Скорость роста мужского мочеиспускательного канала:

а — абсолютный рост отделов; б — рост в % отделов по отношению к всей длине.



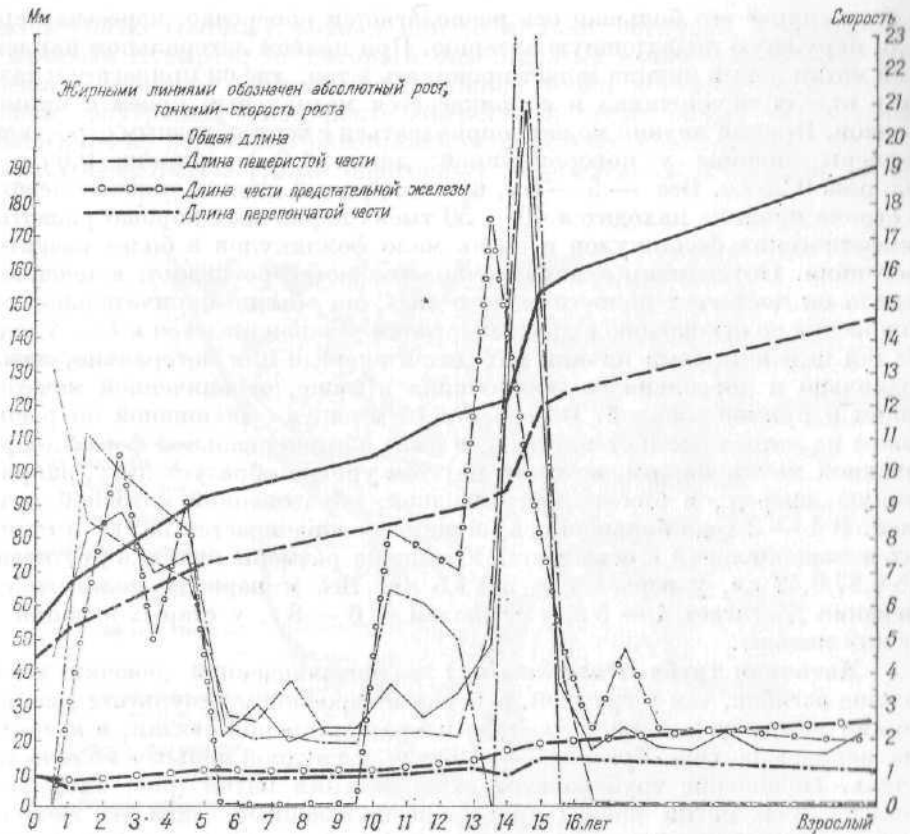


График XLIX. Рост по отделам и общий рост мужского мочеиспускательного канала.

#### ЖЕНСКИЕ ПОЛОВЫЕ ОРГАНЫ (*ORGANA GENITALIA FEMININA*)

**Яичник** (*ovarium*) новорожденной имеет форму цилиндра, расположен часто вне таза, поскольку процесс опускания еще не окончен (рис. 126 и 134). Он может располагаться в различных местах. Так, он может быть расположен на переднем крае круглой поясничной мышцы, на уровне мыса или даже на первом крестцовом сегменте. В этом случае большие сосуды располагаются около яичника, как и мочеточник, по отношению к которому он лежит параллельно или в косом положении. При переднем наклоне всей матки и изгибе тела матки вперед по отношению к шейке матки яичник оттягивается кпереди и может находиться на передней стенке живота, около внутреннего отверстия пахового канала.

В этом случае его большая ось располагается поперечно, пересекая спереди наружную подвздошную артерию. При правом латеральном наклоне всей матки левый яичник может проникать в таз, где он прилегает к тазовому отделу мочеточника и соприкасается медиальным краем с прямой кишкой. Правый яичник может соприкасаться с червеобразным отростком. Размеры яичника у новорожденной: длина 1,9 см, ширина 0,6 см и толщина 0,25 см. Вес — 5 — 6 г, причем правый яичник тяжелее левого. В строме яичника находятся 40 — 50 тысяч первичных хорошо развитых лимфатических фолликулов и очень мало фолликулов в более развитом состоянии. Опускание яичника начинается после рождения; в течение 3 недель он достигает полости малого таза, но обычно окончательное его положение по отношению к другим органам устанавливается в 1 — 4 года. На 8-й неделе правый яичник находится впереди или латерально, левый медиально и дорсально от мочеточника в нише, ограниченной мочеточником и прямой кишкой. В возрасте 10 месяцев с половиной он расположен на латеральной стенке таза, в ямке длинно-овальной формы, образованной мочеточником, который на этом уровне образует дугу, направленную вперед, и брюшинной складкой, образованной маточной артерией. В 1 — 3 года большая ось яичника поворачивается на 90° и становится параллельной с осью тела. У ребенка размеры яичника достигают 2,5/0,87/0,42 см, у взрослой — 5/3/1,5 см. Вес к периоду полового созревания достигает 4 — 5 г, у взрослой — 6 — 8 г, у старых женщин — 2 г или меньше.

**Маточная труба** (*tuba uterina*) у новорожденной девочки имеет больше изгибов, чем у грудной, ребенка и взрослой в результате диспропорции между ее длиной и свободным краем широкой связки, в которую она заключена. Она образует 3 — 4 петли, у грудной меньшее количество петель. Положение труб зависит от положения матки (рис. 126). При наклоне всей матки вперед трубы, расположенные сзади на мочевом пузыре, могут перемещаться по соседству с передней стенкой живота и в этом случае пересекают пупочные артерии. При положении какой-либо поверхности матки в полости малого таза трубы могут соприкасаться с передней и латеральной поверхностями прямой кишки. При низком положении труб они могут достигать нижнего конца мочеточников.

**Матка** (*uterus*) новорожденной имеет цилиндрическую форму, длину 27—36 мм и вес 2 г. Характерным является соотношение между телом и шейкой матки (рис. 126). **Шейка матки** (*cervix uteri*) занимает 1/2—1/3 всей ее длины, а **вагинальная часть** (*portio vaginalis*) большая (15×13 мм). У ребенка соотношение шейка—тело матки составляет 2:1, в период половой зрелости 1:1. Матка ребенка характеризуется двойной длиной шейки в сравнении с длиной ее **тела** (*corpus uteri*). Тело матки заходит за гинекологическую конъюгату на две пятых его длины, **дно матки** (*fundus uteri*) поднимается иногда до 5-го поясничного позвонка. При порожденном состоянии пузыря положение матки переднее и несколько в переднем сгибании, приблизительно 170°. **Передняя поверх-**

ность (*facies vesicalis*), ровная или несколько вогнутая, соприкасается с мочевым пузырем, от которого она отделена *пузырно-маточным углублением* (*excavatio vesicouterina*), нижняя точка которого находится на уровне внутреннего маточного отверстия и часто кверху от лобкового сращения, на некотором расстоянии от переднего влагалищного выступа. Задняя поверхность (*facies intestinalis*) соприкасается с петлями кишеч-

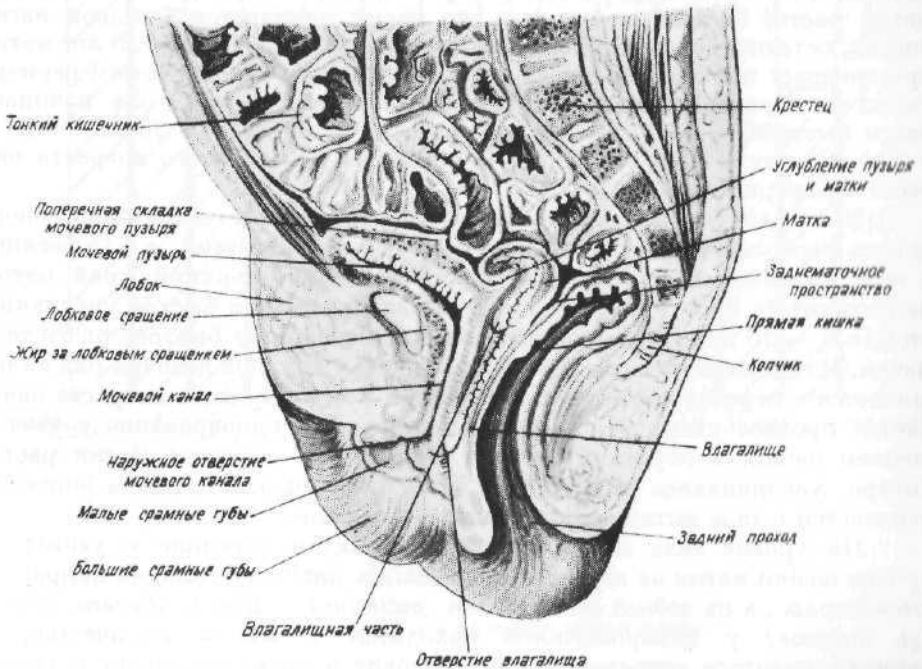


Рис. 126. Продольный разрез таза 12-месячного грудного ребенка.

ника и часто покрыта изгибом сигмовидной кишки. В  $\frac{3}{5}$  случаев матка наклонена вправо и в  $\frac{2}{5}$  влево от средней линии. При ее правом наклонении она может соприкасаться с червеобразным отростком. Это наклонное положение сопровождается поворотом матки вокруг ее длинной оси. Шейка оказывается кзади от нижней части пузыря и мочеиспускательного канала. Канал шейки матки (*canalis cervicis uteri*) широкий, в форме веретена и часто заполнен слизистой пробкой. Слизистая оболочка толстая и имеет ветвистые складки (*plicae palmatae*). Наружное отверстие матки (*ostium uteri*) направлено косо каудально и кзади и имеет форму воронки, а позднее приобретает 4 угла. Оно расположено высоко кверху

от линии, соединяющей нижний край лобкового сращения с нижним краем пятого крестцового сегмента. Задняя поверхность шейки матки граничит с прямой кишкой, от которой она отделена *заднематочным пространством (углублением) (excavatio rectouterina)*, как и у взрослой; сгибание брюшины происходит на уровне первого копчикового сегмента. Правый и левый края матки (*margo uteri, dextra et sinistra*) соприкасаются с мочеточниками. В детстве размеры полости таза увеличиваются, а матка благодаря этому опускается. До 3-й недели жизни тело матки растет больше шейки и в это время появляется большой изгиб вперед, остающийся до периода полового созревания. От 2 до 10 лет матка претерпевает процесс обратного развития, так что к концу этого периода достигает первоначального веса. После 10-летнего возраста она начинает расти быстрее. В 11 — 15 лет матка весит 6,6 г; в 16 — 20 лет — 23 г; в 20 — 30 лет — 46 г; до 50 лет — примерно 50 г. С этого возраста она весит примерно 40 г.

В возрасте 10 месяцев внутреннее отверстие мочепускающего канала расположено на уровне наружного отверстия матки, а в 15 месяцев в верхней половине влагалища, как у взрослой. Верхний край матки не выходит из малого таза. В 1 — 5 лет шейка матки быстро увеличивается, в 6 — 10 лет темпы роста изменяются: начинает быстрее расти тело матки. Влагалищная часть растет медленнее, у грудной девочки она сплюснута в передне-заднем направлении, а после 6-летнего возраста начинается процесс уменьшения, который протекает одновременно с уменьшением шейки в короткий период. Слизистая оболочка матки растет быстро, увеличиваясь от 0,15 до 1,5 мм; наибольшая толщина эпителия отмечается в теле матки, наименьшая — в шейке.

На уровне тела матки ветвистые складки короткие и узкие; на уровне шейки матки на *передней губе (labium anterius)* складки направляются вправо, а на *задней губе (labium posterius)* — влево. Железы матки (*gl. uterinae*) у поворожденной находятся в малом количестве, к периоду полового созревания они становятся разветвленными и соединяются между собой, образуя сеть. Мышечный слой развивается в 2 этапа. К концу второго года развивается *круговой слой*, на котором располагаются круговые ветви маточной артерии. Последние в свою очередь покрыты продольными мышечными волокнами околоматочной клетчатки, происходящими в большой степени из мышечного слоя связок, прикрепляющихся к матке. Серозная оболочка брюшины не отличается от серозной оболочки у взрослого.

**Влагалище (vagina)** поворожденной имеет 25 — 35 мм в длину и состоит из двух отделов: верхнего, вертикального, и нижнего, расположенного косо впереди. С маткой влагалище образует тупой угол. Просвет влагалища, облитерированный на 1-м месяце, имеет форму лежащей буквы Н. Передняя стенка короче, чем задняя, как это видно и из табл. 33.

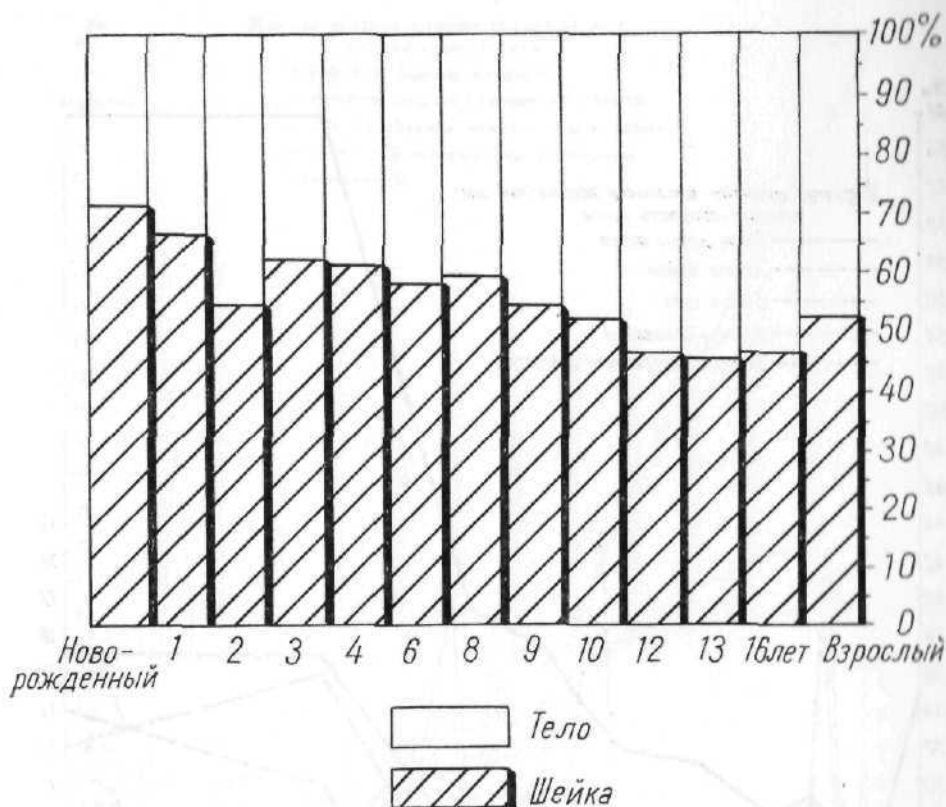


График L. Рост в % тела и шейки матки.

Таблица 33

Возраст	Средняя длина, мм	Передняя стенка, мм	Задняя стенка, мм
Новорожденная	25 — 35	—	—
0 месяцев	30	28	32
10 лет	48	45,5	51
13 лет	63,5	60	67
Взрослая	63 — 80	55 — 75	70 — 85

Передняя стенка не соприкасается с мочевым пузырем, а только с мочеиспускательным каналом.

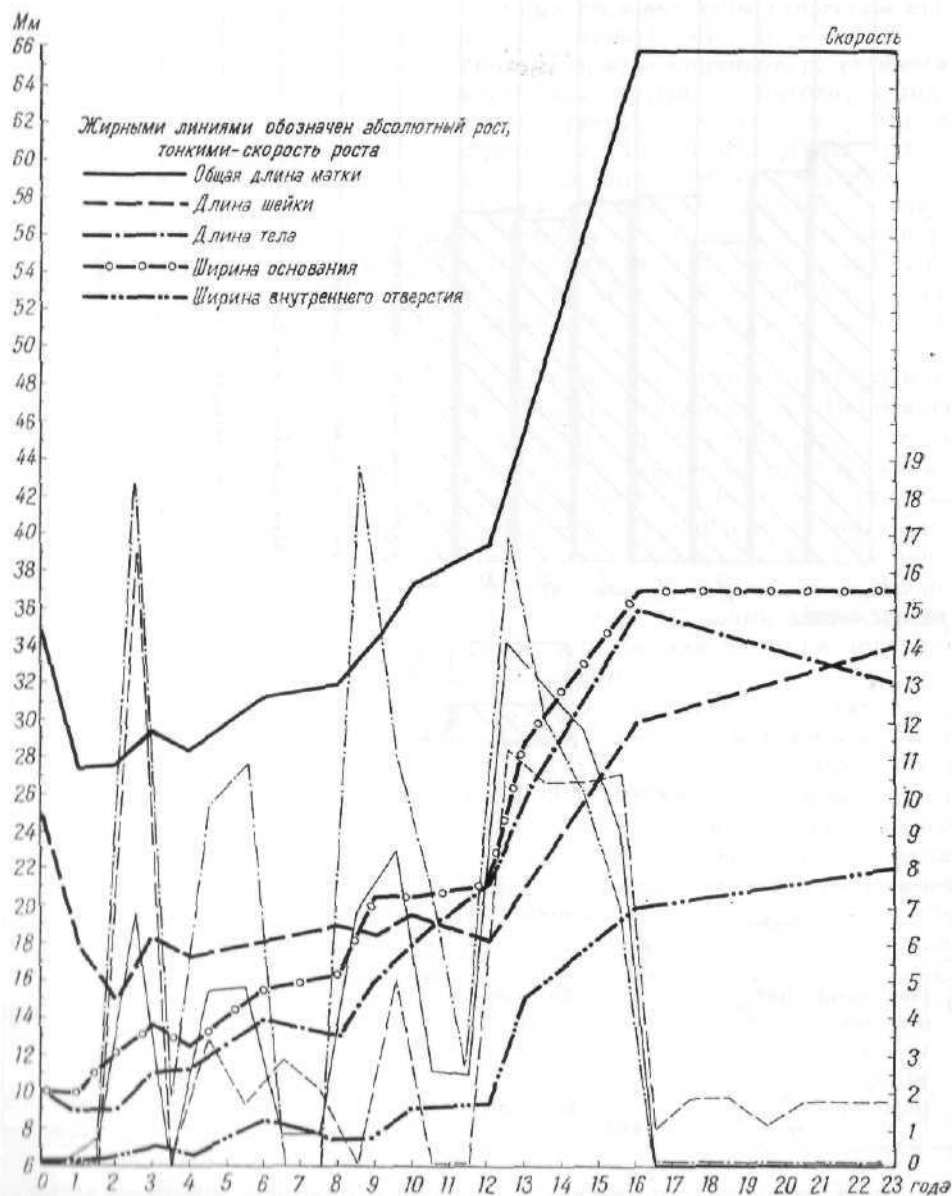


График LI. Рост матки в длину и ширину.



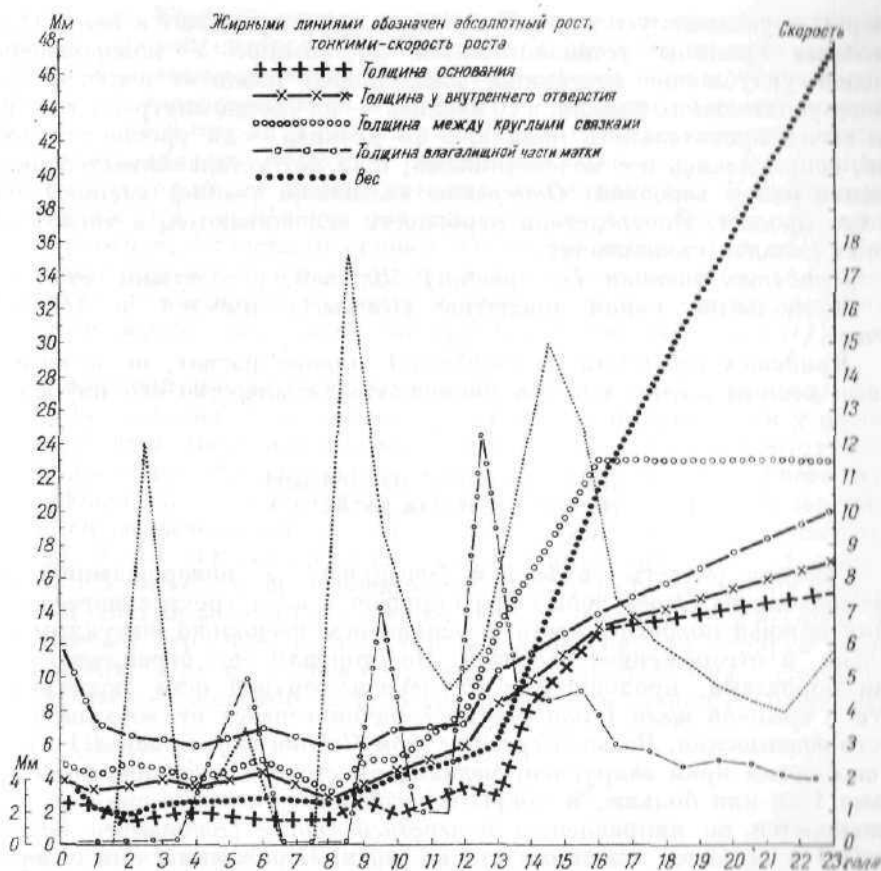


График III. Увеличение толщины и веса матки.

Задняя стенка прилежит к анальной части прямой кишки, как было указано выше, не имеет заднего направления, как у взрослой, и опускается каудально (вертикально). Свод влагалища высокий — 8—9 мм. Переднее углубление влагалища имеет одинаковую высоту с его задним углублением или несколько большую (рис. 126). Оно расположено каудально и на некотором расстоянии от пузырно-маточного углубления брюшины и внутреннего отверстия мочеиспускательного канала. Заднее углубление влагалища соприкасается с прямокишечно-маточным углублением. В первые месяцы жизни влагалище образует кпереди большую выпуклость таким образом, что только часть нижнего сегмента влагалища соприкасается с прямой кишкой. Верхний сегмент принимает косое направление, отходит от прямой кишки и приближается к мочевому

пузырю, опустившемуся в полость таза, а затем прилежит к нему. Окончательные границы устанавливаются постепенно. У новорожденной переднее углубление влагалища расположено кзади от верхней трети мочеиспускательного канала, в 10 месяцев — на уровне внутреннего отверстия мочеиспускательного канала, в 15 месяцев — на уровне треугольника, соприкасаясь и с мочеточниками; в 12 лет устанавливается расположение как у взрослой. *Отверстие влагалища (ostium vaginae)* уже, чем его просвет. Впоследствии неровности сглаживаются, а число поперечных складок уменьшается.

*Придаток яичника (epoophoron)* большой, с толстыми стенками.

Продольный канал придатка (*Gartneri*) имеется в  $1/3$  —  $1/4$  случаев.

*Придаток придатка (paroophoron)* хорошо развит, но исчезает в первые месяцы жизни или же уменьшается количество его клубочков.

#### НАРУЖНЫЕ ПОЛОВЫЕ ОРГАНЫ (PARTES GENITALES EXTERNAE)

**Срамная область (*pudendum femininum*).** У новорожденной *лобковое возвышение (mons pubis)* представлено в виде треугольного возвышения нижней полости живота, с основанием несколько выпуклым краиниально, и отгороженное бороздой. По сторонам оно ограничено паховыми бороздами, проходящими от передне-верхней ости подвздошной кости к срамной щели (*rima pudendi*), начинающейся от верхушки лобкового возвышения. *Большие срамные губы (labium majus pudendi)* отечные, их свободный край закруглен, медиальная сторона высокая, прибительно 1 см или больше, и покрыта сосочками. Большие срамные губы уменьшаются по направлению к *передней спайке (commissura labiorum anterior)* и остаются высокими только сзади. К рождению они содержат небольшое количество жировой ткани, постепенно увеличивающееся. *Малые срамные губы (labium minus pudendi)* отделены от больших *межгубной бороздой (interlabial)*. Они только частично покрыты большими (рис. 124). По их латеральной поверхности примерно к 3 годам появляются железы; в 4 года железы появляются и на медиальной поверхности. Эти железы созревают к 6 годам. Малые губы ограничивают передние две трети *преддверия влагалища (vestibulum vaginae)*. На этом уровне задняя треть преддверия ограничена только большими срамными губами. Малые срамные губы в своей передней части делятся на две пластинки, одна из которых проходит впереди клитора (*clitoris*), образуя *плоть клитора (preputium clitoridis)*, другая — сзади, образуя *уздечку клитора (frenulum clitoridis)*. Оба образования широки, их длина превышает длину клитора. К рождению срамные губы большие, отечные, затем уменьшаются и к концу первого года жизни начинают вновь развиваться. Жировая ткань малых срамных губ развивается в период полового

созревания. Кожный покров половых органов слегка пигментирован и покрыт родовой смазкой. Передняя часть преддверия влагалища (глубока, и наружное отверстие мочеиспускательного канала (*ostium urethrae externum*) просматривается с трудом. К периоду полового созревания оно становится виднее. Слизистая оболочка половых органов очень нежная, с маленькими железами преддверия влагалища (*gl. vestibulares minores*), которые не имеют никаких особенностей. Большие железы преддверия (*gl. vestibulares majores*) развиваются быстро. Девственная плева плотная, с толстыми краями. Отверстие девственной плевы быстро увеличивается в возрасте от 16 до 18 лет. Половые тельца (*corpuscula genitalia*) появляются на втором году жизни. Клитор длинный, с вогнутой верхушкой. Луковица преддверия (*bulbus vestibuli*) развита слабо.

Женский мочеиспускательный канал (*urethra feminina*) длиной 29 мм (у взрослой 30 — 38 мм), пропорционально шире, чем у взрослой, и имеет очень косое направление; он изогнут, с передней выпуклостью. У грудной девочки внутреннее отверстие мочеиспускательного канала расположено на 11 мм каудальнее, чем у новорожденной. В детстве развивается мышечный слой, в школьный период сфинктер окончательно развит. В 13 лет мочеиспускательный канал полностью сформировавшийся. У взрослой он отделен от лобкового сращения жировой тканью.

Молочная железа (*gl. mammaria*) слабо развита до 6 месяцев, затем приобретает строение, остающееся без изменения до периода полового созревания. К этому времени у девочек молочная железа увеличивается, развивается ее жировой слой, и она приобретает окончательную форму.

#### БРЮШИНА (PERITONEUM)

была описана для каждого органа отдельно.

Брыжейка (*mesenterium*) очень тонкая, а место ее прикрепления (корень) (*radix mesenterii*) не опущено в такой степени, как у взрослого; она доходит только до места слияния общих подвздошных вен или несколько более книзу. Слепая кишка часто свободна или прикреплена только частично. Брыжейка сигмовидной кишки (*mesocolon sigmoideum*) описывает большую дугу, вогнутую книзу, поднимаясь до уровня третьего-четвертого поясничных позвонков, где образует острый угол слева и книзу, проходит через круглую поясничную мышцу, направляясь в левую подвздошную ямку. После прикрепления слепой кишки брыжейка принимает окончательную форму. У ребенка может существовать брыжейка восходящей и нисходящей ободочной кишки. Большой сальник (*omentum majus*) очень короткий, редко достигает до пупка, очень тонкий, бедный жировой тканью и не содержит эластических волокон. Желудочно-селезеночная связка содержит только короткие желудочные сосуды. Малый сальник (*omentum minus*) не отличается от такового у взрослого.

## СОСУДИСТАЯ СИСТЕМА (ANGIOLOGIA)

## СЕРДЦЕ (COR)

**Развитие.** Частота врожденных заболеваний сердца и возможности современного лечения делают необходимым, в целях понятия механизма этих заболеваний и терапевтических мероприятий, короткое изложение развития сердца (детальное изложение в учебнике эмбриологии).

Первичная сердечная трубка состоит из 5 отделов; порядок их появления в каудально-краниальном направлении: *венозный синус, первичное предсердие, первичный желудочек, артериальная луковица и артериальный ствол*. Эти отделы разделены более узкими областями. Одна из них, с двумя клапанами, заключена между венозным сплусом и предсердием; вторая — между предсердием и желудочком, *предсердный канал*, ограничена двумя подушечками эндокарда; третья — между желудочком и луковицей и называется *сужением Галлера (Haller)*. Просвет луковицы и артериального ствола сужен благодаря наличию двух продольных гребешков эндокарда. В течение 5-й недели эмбрионального развития начинаются изменения, определяющие внутренний и наружный вид сердца. Эти изменения происходят путем удлинения канала, его поворота и деления. Увеличение в длину первичного сердечного канала, происходящее на ограниченном пространстве, ведет к тому, что он приобретает форму лежащей буквы S. Нижняя венозная петля (предсердие и венозный синус) в результате асимметрии роста устанавливается в левой части и казди, а верхняя артериальная петля (желудочек и луковица) сверху и спереди. В результате изменения косою положения диафрагмы и сближения концов петли венозный конец устанавливается сверху и сзади, артериальный — снизу и спереди. Предсердие располагается между луковицей (спереди) и венозным синусом (сзади) и вследствие этого развивается с обеих сторон. Таким образом появляются зачатки окончательных предсердий, которые еще до деления получают различные сосуды. Через верхний рог синуса в будущее правое предсердие впадают желточные вены, пупочные вены и каналы *Cuvier (v. cardinale comune)*; через левый рог синуса будущее левое предсердие получает общий ствол легочных вен. Луковично-желудочковая петля увеличивается, ее ветви соединяются, стенки срастаются, а образованная таким образом перегородка исчезает; этот процесс включает присоединение части луковицы к желудочку. Врожденная часть луковицы становится *артериальным конусом (conus arteriosus)*. Большой процент врожденных аномалий сердца является результатом дефекта при повороте луковицы (*врожденный стеноз легочной артерии*). С появлением коронарной борозды в течение шестой недели внешний вид предсердий имеет окончательную форму. В течение всего этого времени сердце, первичное образование которого появляется в шейной области, опускается и располагается в грудной полости, одновременно

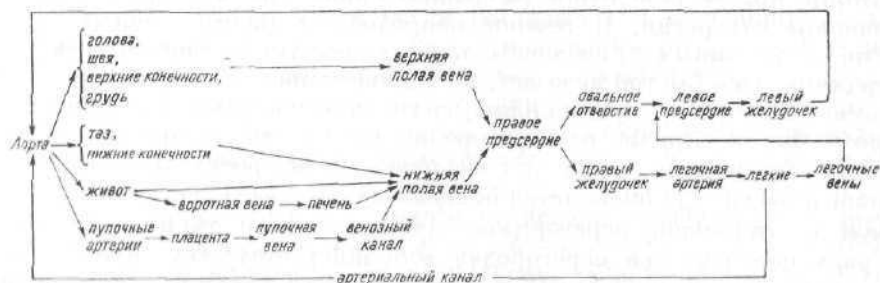
претерпевшая процесс поворота, в результате которого желудочки, располагавшиеся спереди, перемещаются книзу и влево, а предсердия, бывшие сзади, устанавливаются вверх и направляются вправо. Из-за некоторых пертурбаций в этих процессах могут наблюдаться аномалии в положении — *ectopia cardiaca*, которые по своему расположению и соотношению с соседними органами могут быть нескольких видов. При *шейном* положении верхушка сердца направлена к голове и достигает иногда до ветвей нижней челюсти. Это расположение сопровождается шейной эктопией легких и грудной эктопией брюшных органов. При дефекте сращения двух половин *грудины* сердце бывает покрыто только кожными покровами. При отсутствии кожных покровов сердце покрыто только перикардом, иногда отсутствует и последний, и тогда оно находится в свободном положении. При *шейно-грудном* положении сердце размещено на уровне верхнего отверстия грудной полости, верхняя часть грудины открыта, верхушка сердца направлена к шее. При *брюшном* положении сердце находится в надчревной области или в поясничной, куда оно проникает при перфорации диафрагмы. Дефекты при поворотах ведут к *обратному положению сердца*, желудочки располагаются справа, предсердия слева. Эта аномалия обычно сопровождается и обратным расположением (*situs inversus*), частичным или полным, грудных и брюшных органов.

Внутренние изменения состоят в разделении сердечной трубки на 4 отдела. У эмбриона в 6 мм на середине задних стенок и краниально появляется складка эндокарда, называемая *первичной перегородкой*. Она растет каудально и соединяется со *средней перегородкой*, образованной при сращении подушечек эндокарда, отделяющих канал предсердий и которые при ее появлении разделяют канал на два предсердно-желудочковые отверстия. В течение непродолжительного периода сращение остается неполным и, следовательно, существует сообщение между предсердиями. Оно быстро исчезает, но одновременно перегородка предсердий рассасывается в ее краниальной части, образуя новое *отверстие между предсердиями*. Вправо от перегородки предсердий, начинаясь от мускулатуры предсердия, возникает *вторичная перегородка*, неполная в своей нижней части, где появляется *овальное отверстие*. Расположение первичной и вторичной перегородок устанавливается таким образом, что первая перепончатая перегородка дополняет отсутствующую часть вторичной перегородки (откуда и название этого участка — клапан овального отверстия), а вторичная мышечная ригидная перегородка закрывает отверстие между предсердиями в первой перегородке. Это расположение, являющееся приспособлением к эмбриональному дыханию и дыханию плода, остается и после рождения. Кровь может проходить из правого предсердия в левое вследствие разницы давления, но не может возвращаться в правое предсердие из-за клапана овального отверстия, который в случае обратного кровообращения прилежит ко вторичной ригидной перегородке и покрывает отверстие, через которое происходит сообщение. В это же время имеет место разделение единственного первичного желу-



дочка, а также луковицы и артериального ствола. На 5-й неделе верхний конец артериального ствола разделяется надвое, образуя легочный отдел и отдел аорты. Остаток артериального ствола и участок луковицы, которые не были включены в желудочек, имеют в их просвете четыре подушечки эндокарда, правая и левая из которых больше двух других. Позднее они срастаются по средней линии, разделяя аорту и легочную артерию на всем их протяжении. В дальнейшем сосуды отделяются друг от друга путем появления пространства в разделяющей стенке. Подушечки эндокарда исчезают, за исключением места отхождения сосудов, где появляются *полулунные клапаны*. Одновременно появляется *перегородка между желудочками*, имеющая мышечное происхождение и начинающаяся от основания желудочка в крашальном направлении. Она соединяется со средней перегородкой, оставляя сообщение между желудочками в течение короткого периода. Затем желудочки полностью отделяются. Межжелудочковая перегородка срастается и с разделяющей перегородкой между аортой и легочной артерией (*спиральная перегородка*, названная так ввиду своего не строго срединного расположения; она образует участок спирали). Таким образом, сосуд, расположенный слева от перегородки (аорта), отходит от левого желудочка, а сосуд, расположенный справа от перегородки (легочная артерия), отходит от правого желудочка. Ввиду сложности происходящих процессов и возможности их нарушения возникают аномалии перегородок и мест отхождения больших сосудов. Чтобы понять эти аномалии, необходимо проследить кровообращение у плода и его изменение после рождения.

Приводим схему кровообращения у плода:



После рождения происходят изменения благодаря установлению легочного дыхания и прекращению плацентарного кровообращения. Все, что подчеркнуто в схеме кровообращения плода, должно исчезнуть. Так, овальное отверстие закрывается при сращении клапана отверстия со вторичной перегородкой, венозный канал фиброзируется, сильно развивается воротное кровообращение, артериальный канал закрывается. Существование после рождения некоторых из этих образований ведет к аномалиям. Из врожденных кардиопатий, возникающих ввиду дефекта эмбрионального перегородочения или в результате аномального сохра-



нения некоторых из этих образований после рождения, наиболее часто наблюдаются: сообщения между предсердиями, между желудочками, существование артериального канала, сужение аорты, артерио-венозные фистулы между аортой и легочной артерией. Реже наблюдаются: трехместное сердце (отсутствие развития правого желудочка, остающегося рудиментарным), двойное сердце (отсутствие перегородки между предсердиями и рудиментарный правый желудочек). Часто на одном сердце можно наблюдать несколько аномалий. Чаще встречаются трилогия Fallot (стеноз легочной артерии, сообщение между желудочками, гипертрофия правого желудочка), тетралогия Fallot (кроме трилогии, существует и перегородка желудочков, разделяющая отверстие начала аорты на правый и левый сегменты), пенталогия Fallot (к предыдущей прибавляется сообщение между предсердиями), синдром Eisenmenger (сообщение между предсердиями, между желудочками, наличие артериального канала, повышенное давление легочных сосудов), атрезия трехстворчатого клапана, общий артериальный ствол, неправильное расположение больших сосудов.

Сердце (*cor*) у новорожденного занимает более краниальное положение, чем у взрослого, ввиду высокого положения свода диафрагмы, его большая ось почти горизонтальна, так как поперечный диаметр грудной полости допускает это расположение из-за вилочковой железы, отодвигающей основание сердца сверху вниз и спереди назад. Сердце новорожденного сферической формы (в виде шара) благодаря различному по сравнению с сердцем взрослого соотношению между длиной и шириной: последняя относительно больше первой.

Обычно объем сердца по сравнению с объемом грудной полости значителен; новорожденный имеет большое сердце. Форма сердца у плода характеризуется наличием глубокой вырезки верхушки (*incisura apicis cordis*) и межжелудочковой борозды на передней поверхности сердца (*sulcus interventricularis anterior*), продолжающейся по его диафрагмальной поверхности в заднюю межжелудочковую борозду (*sulcus interventricularis posterior*). Сердце новорожденного проектируется на уровне позвоночника между четвертым и восьмью грудными позвонками ( $T_4$  — над сердцем;  $T_5$  — на уровне воронки;  $T_6$  — предсердия;  $T_7$  — желудочки;  $T_8$  — верхушка); спереди нижняя граница не превосходит каудально горизонтальную плоскость, проходящую на границе между мечевидным отростком и телом грудины, т.е. не соприкасается с надчревьем (рис. 127). Несмотря на круглую форму, в сердце новорожденного можно различить грудино-реберную поверхность (*facies sternocostalis*), легочную поверхность (*facies pulmonalis*), диафрагмальную поверхность (*facies diaphragmatica*), левый край и правый край (*margo dexter cordis*). Левый край оканчивается латерально на среднеключичной линии у новорожденного, на расстоянии 1 см от нее в 5 — 10 лет, несколько медиальнее от нее — в период полового созревания. Правый край в первые годы превышает соответствующий край грудины. Грудино-реберная поверхность образо-

вана правым предсердием (*atrium dextrum*), правым желудочком (*ventriculus dexter*) и большей, чем у взрослого, частью левого желудочка (*ventriculus sinister*). Она соприкасается с грудной стенкой на уровне желудочков и прилегает к вилочковой железе на уровне предсердий. У ребенка в лежащем положении дуга аорты (*arcus aortae*) и артериальный проток (*ductus arteriosus*), расположенные в продольной плоскости, проектируются по грудной линии во II межреберье слева. Левый край этой поверхности проектируется медиально от линии, начинающейся от грудного конца II левого межреберья, и направляющейся к точке пересечения грудной линии с III межреберьем. Затем линия изгибается вышукло влево до места пересечения сосковой линией V левого межреберья. Справа у недышавших граница сердца образуется продольной плоскостью, проходящей через место соединения средней трети с латеральной третью расстояния между сосковой линией и передней подмышечной. После установления дыхания проекция проходит через II — IV межреберные пространства, на одинаковом расстоянии от вышеуказанных двух линий. Сердечное пространство у новорожденного большое, но быстро регрессирует в первые 8 часов после рождения, поскольку одновременно с установлением дыхания в грудной полости возникает положительное давление, противодействующее диастолическому наполнению и увеличивающее систолическое давление. Величина сердца является результатом артерио-венозных сообщений, существующих в течение эмбрионального развития. Наличие отверстия между предсердиями и артериального канала ведет к расширению сердечных полостей как и артерио-венозная аневризма. Уменьшение объема сердца продолжается 15 дней после рождения при закрытии сообщения, затем сердце начинает вновь увеличиваться, и к концу первого года его величина вдвое превосходит первоначальную. Диафрагмальная поверхность проектируется на уровне линии, соединяющей самые нижние точки V реберных хрящей с обеих сторон. После установления первых дыхательных движений передняя часть этой поверхности из-за поворота сердца вокруг его длинной оси становится более поднятой, чем его задняя часть, а все сердце располагается ближе к грудной стенке. Острый край правого желудочка округляется. Круговое движение сердца сопровождается поворотом оси в продольной плоскости. Линия, отделяющая желудочки на диафрагмальной поверхности, образует с фронтальной плоскостью у не дышавших угол 30°, у дышавшего новорожденного — 45° или даже больший. Этим объясняется перемещение верхушки сердца (*apex cordis*) вперед. Верхушка сердца, которая у детей образована обоими желудочками, проектируется в V межреберном пространстве, слева от сосковой линии. Левое легкое, покрывающее верхушку сердца, передает удары сердца, что объясняет большую поверхность верхушечного удара у детей. Клинически удары верхушки сердца можно слышать в левых III — IV межреберных пространствах, на 2 см кнаружи от среднеключичной линии. Благодаря этому соотношению сердечные удары могут также

хорошо прослушиваться и сзади. Эта локализация различается в зависимости от формы грудной клетки (*Gundobin*). У детей с одинаковыми продольным и поперечным диаметрами грудной клетки удар проектируется снаружи сосковой линии. У детей с большим поперечным диаметром удар локализуется на 2 — 2,5 мм от этой линии или на ней, а у детей, имеющих поперечный диаметр грудной клетки очень большой, — меди-

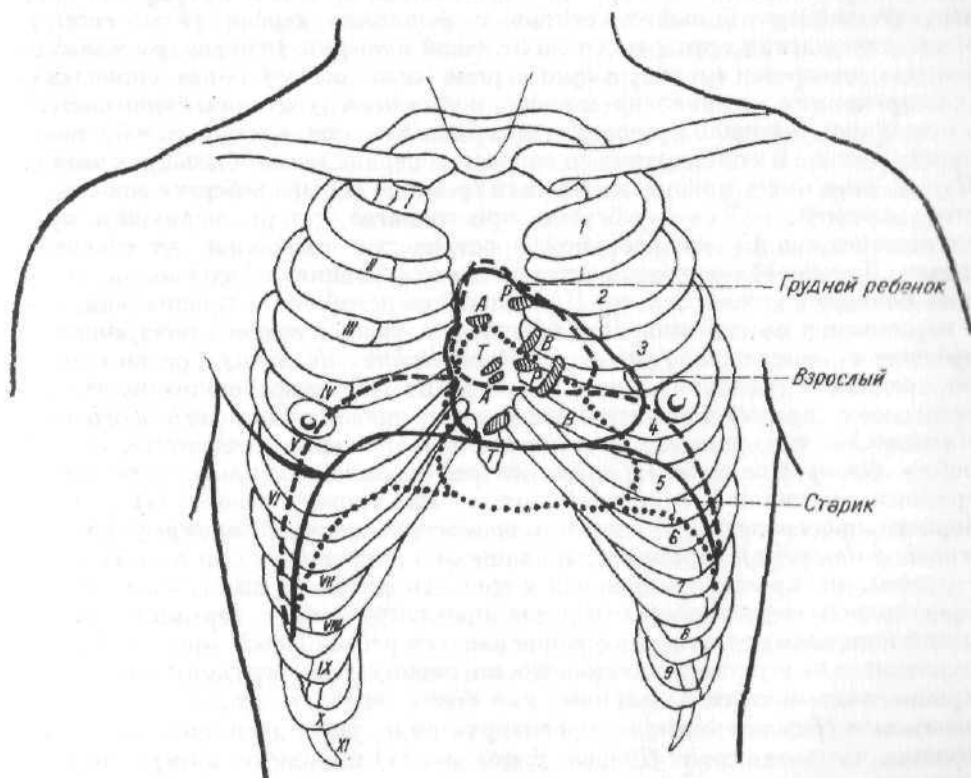


Рис. 127. Диастография сердечного пространства в зависимости от возраста (И. Т. Рига и согр.):

А — отверстие аорты; В — левое предсердно-желудочковое отверстие; Р — отверстие легочного ствола; Т — правое предсердно-желудочковое отверстие.

ально от этой линии. С возрастом место удара перемещается в соответствии с ростовыми изменениями. Так, до конца первого года жизни остается расположение, как у новорожденного, с незначительными изменениями даже до 4 — 5 лет. После этого возраста вариации увеличиваются, и в 7-летнем возрасте или в 10 лет (*Troitzki*) удары сердца прослушива-

ются в V межреберном пространстве, на расстоянии ширины одного пальца кнутри от сосковой линии, как и у взрослого; у стариков — в VI межреберном пространстве благодаря опусканию диафрагмы (рис. 127). Положение сердца изменяется в соответствии с развитием легких и установлением ребер в косом положении. В окончательном положении только маленькая часть левого желудочка принимает участие в образовании грудно-реберной поверхности. Горизонтальное положение сердца влияет на расположение больших сосудов и основания сердца (*basis cordis*). Место отхождения аорты и ствола легочной артерии (*truncus pulmonalis*) более косое по оси сердца, а дуга аорты (*arcus aortae*) более сплюснута. Одновременно с установлением косого положения дуга аорты поднимается, а между ней, легочной артерией и артериальным стволом остается большое пространство. В соответствии с возрастом сердце может быть трех типов. Первый тип имеет в качестве верхней границы III межреберное пространство, нижней — V межреберное пространство, удары верхушки прослушиваются в IV межреберном пространстве, латерально от сосковой линии. Для второго типа характерны все отклонения от 1-го типа. Третий тип похож на тип взрослого. Проекция отверстий более краниальна, чем у взрослого, у не дышавших она обычно следующая: правое предсердно-желудочковое отверстие (*ostium atrioventriculare dextrum*) расположено по средней грудной линии на уровне IV межреберного пространства; левое предсердно-желудочковое отверстие (*ostium atrioventriculare sinistrum*) — на уровне грудного прикрепления четвертого левого ребра. Отверстие аорты (*ostium aortae*) расположено на левой половине грудины, начиная от средней линии на уровне левого III межреберного пространства. Положение отверстия легочной артерии (*ostium trunci pulmonalis*) варьирует, но чаще оно расположено по левому краю грудины, на уровне прикрепления третьего ребра. У дышавших правое предсердно-желудочковое отверстие проектируется по середине или по левой половине грудины, на уровне шестого ребра. Левое предсердно-желудочковое отверстие расположено по левому краю грудины несколько краниальнее правого. Овальная ямка (*fossa ovalis*) — заросшее овальное отверстие (*foramen ovale*) — проектируется в правой половине грудины; толстая часть ее края (*limbus fossae ovalis*) находится на уровне правого венозного отверстия, а тонкая — более краниально и слева (рис. 127). Расположение левого предсердно-желудочкового отверстия на одном и том же уровне с правым объясняется поворотом сердца. Стенки сердца у новорожденного эластичны. Соотношение размеров между отделами сердца отличается от такового у взрослого. Предсердия, из которых левое меньше правого, по отношению к желудочкам имеют большую величину, чем у взрослого. Ушки предсердий (*auricula atris*) больше, большие сосуды отдалены друг от друга в большей степени, эпикард (*epicardum*, или висцеральная пластинка — *lamina visceralis*) тонкий, через него просвечивают сердечная мышца, сосуды и нервы. Между предсердиями у новорожденного видно функциональное открытие овального отверстия

в форме короткого канала, направленного косо справа, вниз и сзади — слева, вверх и впереди (рис. 128, А, Б). Клапан овального отверстия (*valvula foraminis ovalis*) довольно большой, может образовывать всю перегородку, закрывающую отверстие посредством прикрепления свободного края к стенке между предсердиями (*septum interatriale*). У основания клапан тонкий, он может быть перфорирован и иметь *добавочные отверстия*. После рождения в первые два месяца он прикрепляется к перегородке между предсердиями, отверстие исчезает и на его месте остается овальная ямка (*fossa ovalis*). Между перегородкой и средней частью свободного края клапана остается пространство, открытое, пока давление в правом предсердии (*atrium dextrum*) больше, чем в левом предсердии (*atrium sinistrum*). Давление из правого желудочка может проталкивать клапан в левое предсердие и поддерживать таким образом отверстие открытым. Когда давление в левом предсердии превышает давление в правом, оно придвигает клапан к стенке, и отверстие закрывается. Клапан имеет более утолщенные участки на его середине, в средней трети и по свободному краю. Его поверхность гладкая. Гистологически фиброзная ткань, из которой он состоит, содержит гладкие мышечные волокна и очень тонкие сосуды. Край овальной ямки имеет постоянную толщину на протяжении всей жизни. Имеются верхний и нижний пучки края. В правом предсердии клапан нижней полой вены (*valvula venae cavae inferioris*) у отверстия нижней полой вены (*ostium venae cavae*) и клапан коронарного синуса (*valvula sinus coronarii*), ограничивающий отверстие коронарного синуса (*sinus coronarius*), более развиты и более заметны, чем у взрослого.

Стенки клапанов желудочков толстые. По свободному краю перепончатой части видны утолщения в форме узлов желатинообразной консистенции, различных размеров, достигающих величины просыяного зерна. Это так называемые узлы *Albini*; количество их составляет 6 — 10 на каждой створке. У взрослого они могут сливаться и становятся очень большими. Их расположение на стороне клапанных створок, обращенной к предсердиям, придает створкам фестончатый вид. В их строение входит ткань, бедная клеточными элементами, но богатая эластическими волокнами. На свежем сердце они блестящего цвета, на трупном после наполнения кровью — желтого или темно-красного, и поэтому их можно принять за патологические образования, как гематомы, кисты, узлы или кровяные пятна створок. Диаметр последних не превосходит 1,5 мм, они круглой формы, наполнены кровью и внутри выстланы эндотелием. Они располагаются преимущественно на полулунных клапанах, где находятся в большом количестве, реже — на поверхности створок со стороны предсердий. С 6-месячного возраста их количество начинает быстро уменьшаться. Эти патологические образования могут быть вызваны кровоизлияниями, наличием остатков кровеносных сосудов клапанов, превратившихся в эластическую ткань, прободением эндотелия эндокарда (*endocardium*) на желудочковой поверхности створок через очень тонкие



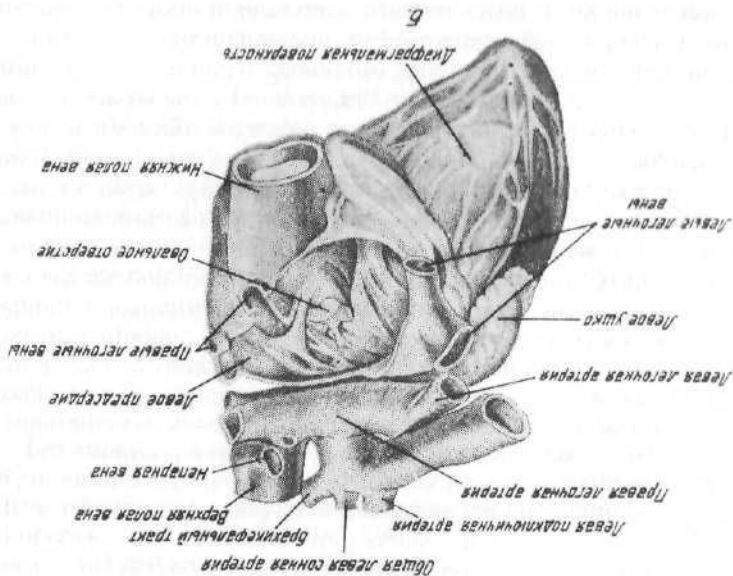
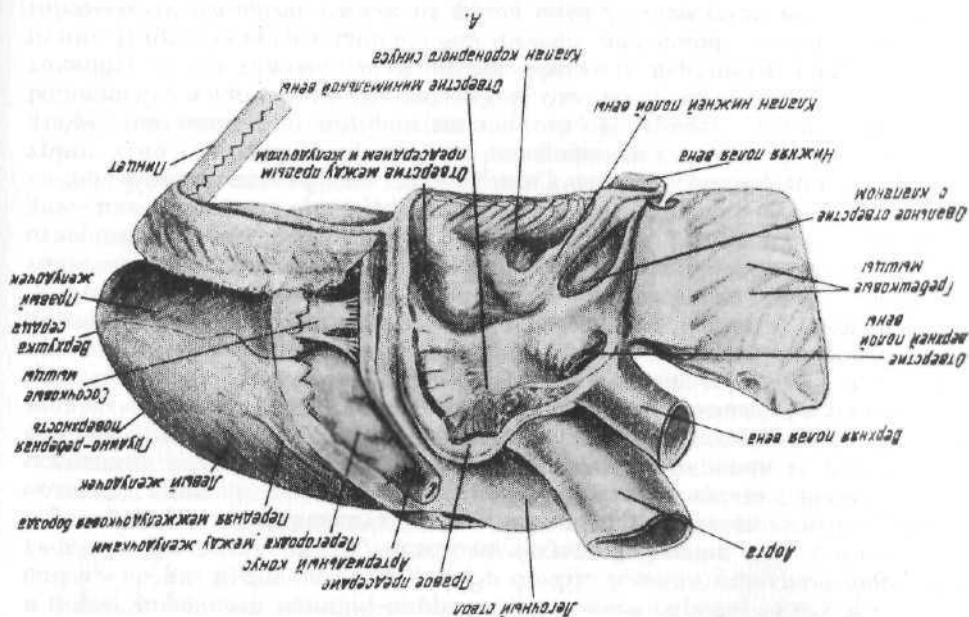


Рис. 128. Положение сердца у новорожденного:

А — правое предсердие и желудочек открыты; В — левое предсердие открыто.



каналы, сообщающиеся с полостью желудочков, или при перерождении мышечных волокон клапанов в соединительную ткань. Мышечные сосочки (*mm. papillares*) короткие, их начало расположено на большем расстоянии от верхушки желудочков, чем на последующих этапах. Соотношение между длиной сухожильных нитей (*chordae tendineae*) и сосочковых мышц отличается на последующих этапах в том смысле, что сухожильные нити более коротки. У взрослого они превосходят длину мышечных сосочков. В табл. 34 даны различные емкости предсердий у новорожденного; разница между ними больше, чем емкости предсердий взрослого. Емкости желудочков, наоборот, более одинаковы у новорожденного и имеют большую разницу у взрослого. Следует отметить большую емкость правого сердца у новорожденного. Просвет правого предсердия имеет диаметр 46,5 мм, левого — 40 мм, правого желудочка — 66,5 мм, левого — 42,7 мм. У новорожденного емкость предсердий составляет 4/5 — 3/4 емкости желудочков, у взрослого 4/5 — 2/3. Предсердно-желудочковые показатели у грудного составляют 1: 4,5, у взрослого — 1: 6,4. У новорожденного не отмечается никакой разницы между мышцами предсердий и желудочков. На поперечных срезах миокард (*myocardium*) выглядит продырявленным компактными продольными волокнами, образующими острые дырочки. После рождения толщина мышечного слоя

Таблица 34

	Новорожденный	Взрослый
Правое предсердие	7 — 10 см <sup>3</sup>	100 — 185 см <sup>3</sup>
Левое предсердие	4 — 5 см <sup>3</sup>	100 — 130 см <sup>3</sup>
Правый желудочек	8 — 10 см <sup>3</sup>	160 — 230 см <sup>3</sup>
Левый желудочек	6 — 10 см <sup>3</sup>	142 — 212 см <sup>3</sup>

увеличивается, особенно левого желудочка, толщина которого к 17-летнему возрасту превосходит в 3 раза толщину правого желудочка. Это увеличение происходит за счет увеличения числа миофибрилл и их величины. У новорожденного поверхность одного мышечного волокна составляет 70 мк, в 15 — 16 лет — 185 мк. Промежуточная соединительная ткань развита слабо, жировая ткань отсутствует. На уровне клапанов эластическая ткань развита слабо. Кровеносные сосуды сердца образуют сосудистую сеть тем обильнее, чем меньше ребенок. У новорожденного капиллярная сеть гладкая и анатомические анастомозы венечных артерий легко выявляются ввиду поверхностного расположения сосудов и слабо развитой мускулатуры. Позднее некоторые из этих анастомозов сохраняются, другие исчезают. Сразу после рождения устанавливается проходящая тахикардия, затем наступает брадикардия — 2 — 3 дня, после чего устанавливается частый ритм у детей — 120 — 130 ударов в минуту. Артериальное давление на первом месяце поддерживается 7/4. Лимфати-

ческая система не отличается от таковой у взрослого. В период роста пропорции и емкость сердца изменяются. Объем мышечного слоя у новорожденного составляет  $22,3 \text{ см}^3$ , у взрослого в 30 — 39 лет —  $275,2 \text{ см}^3$  (см. график LIII). Объем мышечного слоя быстро увеличивается: он удваивается к концу первого года жизни, до 7 лет достигает объема в 5 раз большего, чем первоначальный. Затем наступает период медленного роста,

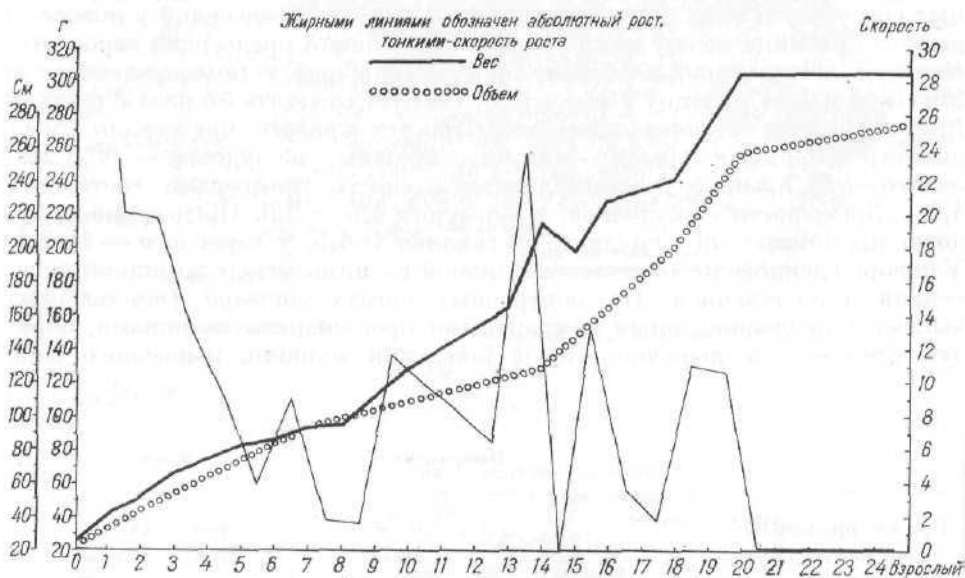

График LIII. Увеличение веса и объема сердца.

так что к 14 годам объем в 6 раз больше первоначального. В 14 — 18 лет темпы роста ускорены, к концу этого периода объем в 12 раз больше первоначального и в 2 раза больше объема сердечной мускулатуры у 14-летнего ребенка. Затем вновь наступает медленное развитие до взрослого состояния. Увеличение объема в период полового созревания у девочек наступает раньше, в меньшей степени и меньшей продолжительности. Соотношение между объемом мышц правого желудочка и левого у новорожденного составляет 1: 1,33, у взрослого — 1: 2,11. Вес мышечного слоя у каждого из желудочков различен. До рождения (7 месяцев внутриутробного развития) правый желудочек тяжелее левого, к рождению их вес почти одинаковый или вес одного из них несколько превышает вес другого. Предсердия пропорционально более развиты. Абсолютный вес сердца новорожденного составляет в среднем  $23,6 \text{ г}$  ( $11,4 — 49,5 \text{ г}$ ), у взрослого —  $300 \text{ г}$ . Он составляет  $0,89\%$  веса всего тела, у взрослого  $0,48 — 0,52\%$ . Вес увеличивается с возрастом, особенно левого желудочка. Суще-

стствует два периода активного роста: первый — в первый год жизни, второй — в период полового созревания.

До 8 месяцев жизни общий вес сердца увеличивается вдвое, в 2 — 3 года — в 3 раза, в 5 лет — в 4 раза, в 6 лет — в 11 раз, в 11 — 17 лет рост замедлен, затем темпы роста снова ускоряются. Болезни влияют на увеличение веса, как это показано в табл. 35.

Таблица 35

Возраст	Смерть траматическая, вес сердца в г	Смерть в результате болезни, вес сердца в г	Возраст	Смерть траматическая, вес сердца в г	Смерть в результате болезни, вес сердца в г
Новорожденный	23,37	23,37	7 лет	120,0	95,0
2 года	65,0	58,1	10 лет	165,0	118,0
4 года	90,0	83,75	16 лет	292,0	247,0

Вес сердца больше у мальчиков. Разница в весе, связанная с полом, увеличивается медленно до 11 лет, затем сердце девочек увеличивается быстрее и в 13 — 14 лет превосходит в весе сердце мальчиков, которое растет быстрее только к 12-летнему возрасту и к 16 годам снова становится тяжелее сердца девочек. Сравнительно первоначальный вес отделов сердца в среднем составляет: правое предсердие — 1,3 г, левое — 1 г; правый желудочек — 6,54 г, левый — 8,14 г. Вес предсердий удваивается в 5-месячном возрасте, т.е. составляет 3,1 и 2,1 г, в 2 — 3 года утраивается — 3,5 и 3,6 г. Для желудочков периоды большего нарастания в весе те же самые, только левый растет быстрее. Мышечный слой левого желудочка растет быстрее в первые месяцы, так что к 4 — 5 месяцам его вес удваивается, а к концу второго года жизни вдвое превосходит вес правого желудочка. Левый желудочек в первые 3 года увеличивает свой вес на 3 — 4 г ежегодно, затем на 6 г, и к 11-летнему возрасту его вес достигает 66,9 г. До 16 лет его вес увеличивается на 10 — 13 г ежегодно, в 16 — 17 на 30 г, достигая 136,87 г. Правый желудочек в первые годы увеличивается на 1 — 2 г ежегодно, в 12 — 13 лет — на 6 г, т.е. в это время его вес составляет 38 г. В 14 — 15 лет он увеличивается на 8 г, в 16 — 17 — на 12 г, достигая 66,47 г. У девочек такой же рост левого желудочка имеет место в первые годы, в возрасте 10 — 11 лет он увеличивается на 9 г, достигая веса 59,38 г, до 16 лет — 101,34 г. Правый желудочек увеличивается в 11 — 12 лет на 6 г, т.е. общий вес равен 33,92 г. В 13 — 14 лет он увеличивается на 7 г и в 16 лет достигает 49,4 г (графики LIV, LV).

В 16-летнем возрасте соотношение между левым и правым желудочками составляет 2:1. Соотношение между предсердиями и желудочками

до одного года — 4: 5,11. В последующие годы в результате интенсивного роста желудочков соотношение становится 6: 1, а у взрослого еще больше. Несмотря на это, темпы роста предсердий на первом году жизни больше темпов увеличения веса желудочков, а на втором году жизни они равны. Относительный вес сердца у новорожденного составляет 1/120, у взрослого

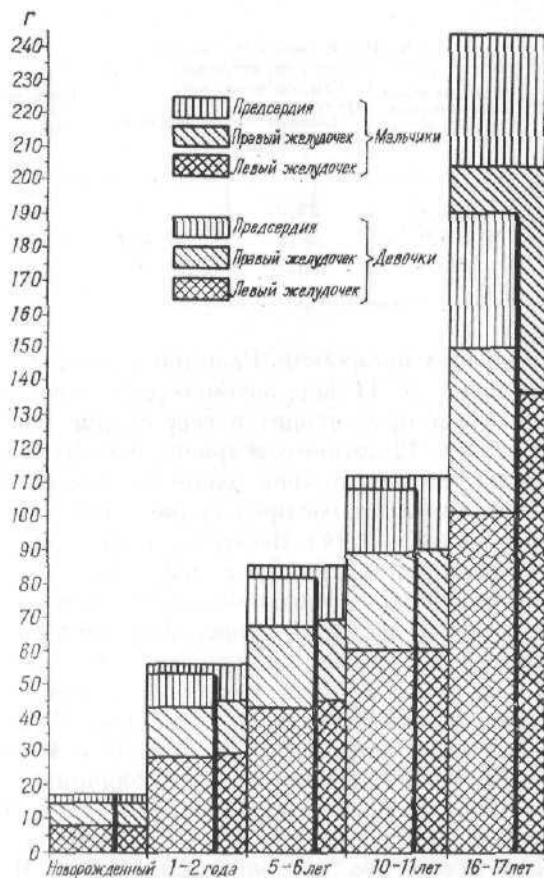


График LIV. Абсолютное увеличение в весе предсердий и желудочков от 0 до 17 лет.

1/160. Вес сердца по отношению к весу всего тела на каждом новом этапе развития выше предыдущего. Первоначальное соотношение составляет 0,7 — 0,8, окончательное — 0,4 — 0,5. Процентное увеличение сердца в 13 — 18 лет превосходит увеличение тела, как указано и на табл. 36.

Таблица 36

Возраст		Тело		Величина сердца					
группа	среднее	длина, см	вес, кг	длина, см	ширина, см	поперечник, см	передне-задний диаметр максим., см	поверхность, см <sup>2</sup>	объем, см <sup>3</sup>
1 — 4 месяцев	2 мес.	57	4,6	5,5	4,0	5,3	5,0	17,24	54,31
5 — 8 месяцев	4,7 мес.	64	6,0	6,5	4,4	6,1	5,0	22,48	70,81
9 — 12 месяцев	9 мес.	68	7,4	6,6	4,3	6,7	5,3	20,88	69,72
1 год	1,4 года	82	10,5	5,5	5,4	7,2	5,6	30,21	106,58
2 года	2,3 года	85	13,0	7,5	5,2	7,2	6,1	28,44	109,29
3 года	3,3 года	92	15,3	8,2	5,6	7,8	6,0	34,97	132,19
4 — 5 лет	4,6 года	103	17,3	8,4	6,0	8,0	6,3	37,99	147,21
6 — 7 лет	6,9 лет	120	22,3	9,0	6,6	8,4	6,6	43,27	179,91
8 — 10 лет	8,8 лет	129	28,4	9,8	6,9	9,1	6,9	46,59	202,53
11 — 14 лет	12,0 лет	142	35,0	10,3	7,4	9,6	7,0	64,03	310,61

У новорожденного, грудного и маленького ребенка поперечный диаметр сердца пропорционально больше, чем у взрослого. Следует отметить, что величина сердца в любом возрасте равна величине сжатого кулака соответствующего индивидуума. Увеличение в длину имеет более быстрый темп на первом году (у мальчиков от 3,1 до 5,2 см, у девочек от 2,95 до 4,1 см), затем наступает замедление роста до периода полового созревания. В период полового созревания прирост снова большой (графики LVI, LVII).

Соотношение длина — ширина изменяется, т.к. длина увеличивается в большей степени. У новорожденного и грудного это соотношение составляет 1: 1,29 у мальчиков и 1: 1,34 у девочек, в 15-летнем возрасте — 1: 1,06 у детей обоего пола. У мальчиков длина сердца удваивается к 6 годам, ширина к 9, толщина до 13 лет; у девочек соответственно 6, 11 и 10 годам. Увеличение окружности происходит периодически, ускоренный темп на 1-м году жизни и в 13 — 17 лет (см. график LVII). В остальное время прирост медленный. Окружность удваивается в возрасте около 15 лет. Измерение окружности желудочков выявляет, что до 7-летнего возраста правый желудочек больше левого на 1 — 2 см, после 7 лет — на 2 — 3 см. Толщина стенки левого желудочка, которая у новорожденного одинакова или несколько больше, быстро увеличивается, и к 3 — 6 месяцам соотношение к правому желудочку почти идентично соотношению у взрослого — 1: 2,3. Левый желудочек продолжает увеличиваться. В 14-летнем возрасте максимальная толщина составляет 1 см. Правый желудочек увеличивается в толщину до 15 лет только на 0,1 см. В течение своего развития полость левого желудочка расширяется у основания и

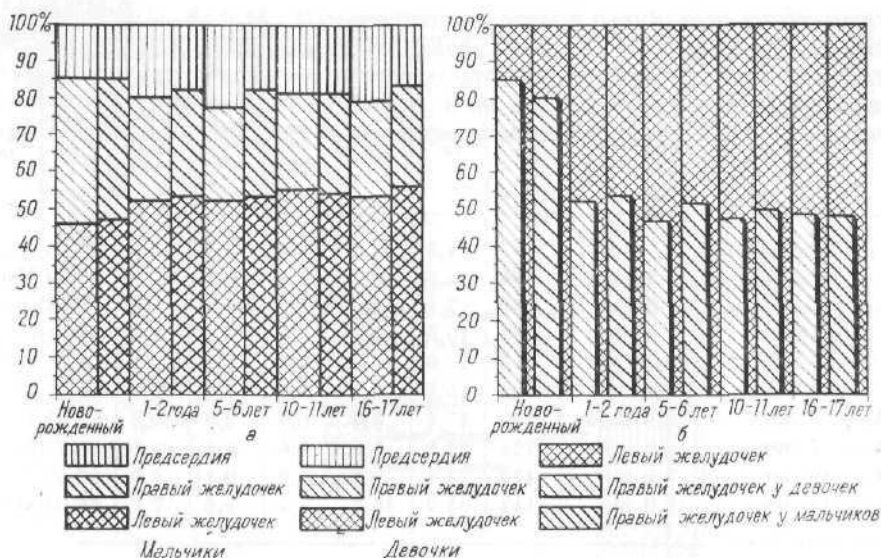


График LV. Скорость роста сердца:

а — процентное увеличение; б — процентное увеличение правого желудочка по отношению к левому.

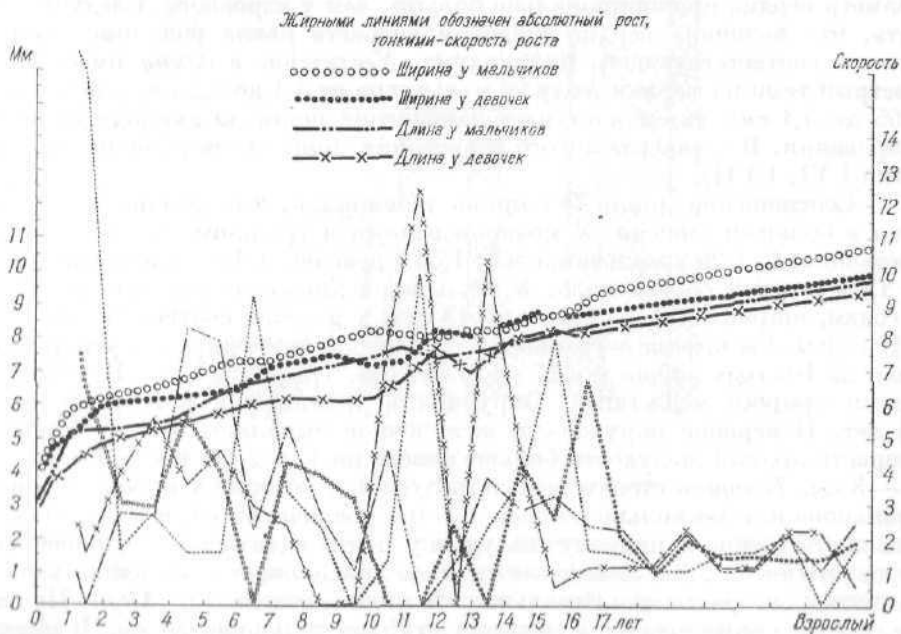


График LVI. Увеличение сердца в ширину и длину.



сужается к верхушке. *Артериальный конус* (*conus arteriosus*) легочной артерии и аорты удлиняются, также как и мышечная (*pars muscularis*) и перепончатая (*pars membranacea*) часть межжелудочковой перегородки (*septum interventriculare*). Отверстия сердца увеличиваются на протяжении всей жизни, артериальные меньше, чем предсердно-желудочковые (см. табл. 37). Отмечается разница между артериальными отверстиями: отверстие легочной артерии и правое предсердно-желудочковое отвер-

Т а б л и ц а 37

	Новорожденные		Взрослые	
	мальчики	девочки	мужчины	женщины
Отверстие аорты	21,0 мм	18,0 мм	74,0	мм
Отверстие легочной артерии	26,3	21,0	80,0	
Левое предсердно-желудочковое отверстие	35,0	26,0	109,1	96,2
Правое предсердно-желудочковое отверстие	41,7	32,0	123,5	111,0
Поверхность двустворчатого клапана	100 мм <sup>2</sup>		1 880,2	мм <sup>2</sup>
Поверхность трехстворчатого клапана	112 мм <sup>2</sup>		2 255,5	мм <sup>2</sup>

стие больше левого. Впоследствии отверстие аорты увеличивается, достигая в возрасте от 15 месяцев до 2  $\frac{1}{2}$  лет величины 3,5—3,9 см, после 3-летнего возраста—4—5 см, у взрослого—7,4 см. Отверстие легочной артерии составляет в возрасте от 15 месяцев до 7  $\frac{1}{2}$  лет—4,5 см; после 8 лет—5—6 см; у взрослого 8 см. Левое отверстие между предсердием и желудочком в возрасте от 15 месяцев до 4  $\frac{1}{2}$  лет имеет величину 5—6 см; в 5—10  $\frac{1}{2}$  лет 6—8 см; в 11—14  $\frac{1}{2}$  лет 7—9 см; у взрослого мужчины—10,9 см и у женщины 9,6 см. Правое предсердно-желудочковое отверстие у ребенка в возрасте от 15 месяцев до 4  $\frac{1}{2}$  лет составляет 6—7 см; в 5—10  $\frac{1}{2}$  лет—7—9 см; от 11 до 14  $\frac{1}{2}$  лет—9—10 см; у взрослого мужчины—12,3 см, женщины—11,1 см. Соотношения между предсердно-желудочковыми отверстиями у новорожденного составляют 100: 81; в 1—5 лет—100: 92; в 6—10 лет они одинаковы, затем левое вновь уменьшается; в 16—20 лет—100: 86; у взрослого—100: 89.

На рентгенограмме сердце грудного ребенка дает большую тень. Расширение сердца, схожее с артерио-венозной аневризмой, уменьшается при закрытии артерио-венозного сообщения (отверстие между предсердиями, артериальный проток). В течение второго года жизни исчезает вид большого сердца, поскольку сердце удваивается в весе, а тело увеличивается в весе в три раза. У ребенка (см. *Hirsch* и *Schapiro*) форма сердца на рентгенограмме может быть четырех типов. Это — *гиперстенический тип*, характеризующийся широким и коротким сердцем; *астенический тип* — длинным и тонким; *гипостенический тип*, или капель-

ное сердце, и *стенный*, или нормальный, тип. Покрытое вилочковой железой сердце на рентгенограмме выявляется только своей левой нижней (левый желудочек) и правой нижней дугой (правое предсердие). Обе дуги резко выявлены, чем у взрослого. *Сердечно-грудной показатель* (соотношение между горизонтальным диаметром сердца и горизонтальным

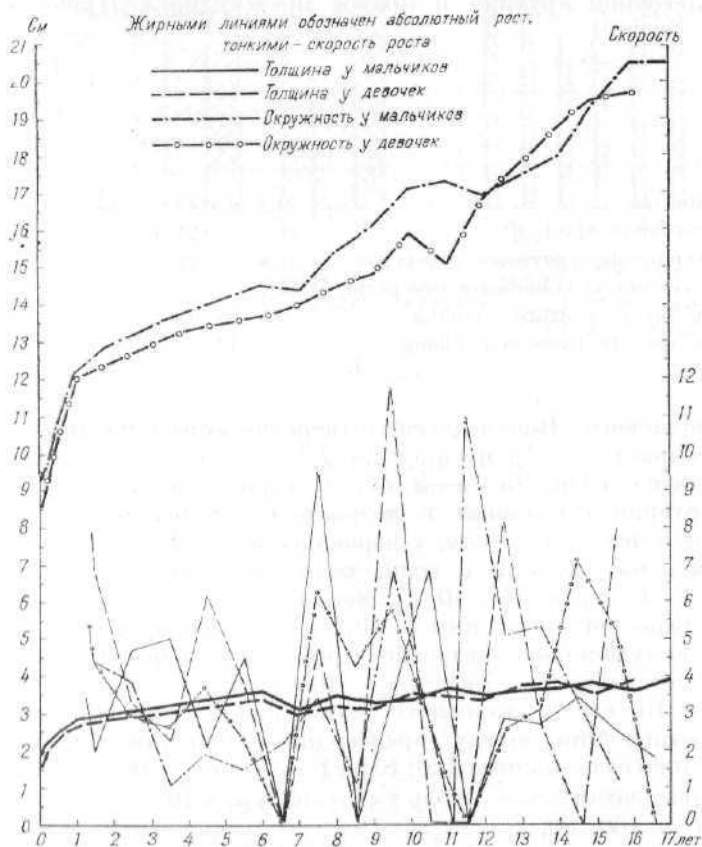


График LVII. Увеличение окружности и толщины сердца.

горизонтальным диаметром грудной клетки) в первые недели жизни составляет 0,55; на втором месяце — 0,58; к концу первого года — 0,53. Это показывает, что темпы увеличения горизонтального диаметра сердца больше темпов увеличения горизонтального диаметра грудной клетки в первые два месяца, но затем прирост диаметра грудной клетки преобладает. Соотношение между грудной клеткой и коэффициентом серд-

це — легкие (диаметр основания легких — поперечный диаметр сердца) составляет у новорожденного 1,83 (1,65 — 2,06); на 4 — 5 месяцев жизни — 1,87; в 8 — 9 месяцев — 1,93; в начале второго года — 1,94; в 2 — 3 года — 1,99; у взрослого — 1,92 — 1,95.

### ПЕРИКАРД (*PERICARDUM*)

**Фиброзный перикард** (*pericardium fibrosum*) очень тонкий (рис. 129). У серозного перикарда (*pericardium serosum*) париетальная пластинка (*lamina parietalis*) переходит в висцеральную (*lamina visceralis*) на более краниальном участке, чем у взрослого. На уровне больших сосудов сердца он от основания сердца поднимается по аорте до начала безымянной артерии (у взрослого под этим стволом). На уровне легочных сосудов перикард может располагаться по-разному; иногда он образует отдельную оболочку для каждого сосуда, иногда оставляет свободными верхние сосуды. Во время систолы предсердий на передней поверхности легочных вен образуется складка перикарда, продолжающаяся влево через его поперечный синус (*sinus transversus pericardii*). Между верхними и нижними легочными венами у ребенка часто можно наблюдать углубления с каждой их стороны. На уровне корней легких видны два углубления — основания сумки перикарда: одно расположено перед венами, а другое за венами. Косой синус перикарда (*sinus obliquus pericardii*) очень глубокий.

### АРТЕРИИ (*ARTERIAE*)

**Диаметр артерий** (*arteriae*) пропорционально больше, чем у взрослого. У новорожденного артерии эластического типа, с хорошо развитыми оболочками; количество эластической ткани почти такое же, как у взрослого. Артерии мышечного типа менее развиты, они содержат в средней оболочке только тонкую пластинку эластической ткани без мышечных волокон. У новорожденного имеются те же сосуды, что и у взрослого, более или менее развитые. Некоторые кровеносные сосуды имеют отличительные черты по сравнению с сосудами взрослого. Окружность ствола легочной артерии (*truncus pulmonalis*) больше, чем окружность аорты; у мальчиков величина окружности — 2,4 см, у девочек — 2,2 см. Ствол легочной артерии увеличивается пропорционально с телом и постоянно больше, чем восходящая аорта (*aorta ascendens*). Его ветви — правая и левая легочные артерии (*a. pulmonalis dextra et sinistra*) и их разветвления быстро развиваются после рождения благодаря функциональной нагрузке. Это развитие имеет место особенно в течение первого года жизни для обеспечения повышенного количества крови, поступающей

в легкие только по этому пути. *Артериальный проток (ductus arteriosus)*, функционирующий до рождения, образуя прямую связь между легочным стволом и дугой аорты, имеет почти одинаковый диаметр с последней. Его направление продольное, и вместе с легочным стволом он лежит на дуге аорты. Проекция артериального протока проходит во II межреберном пространстве. Он окружен *левым возвратным нервом гортани*

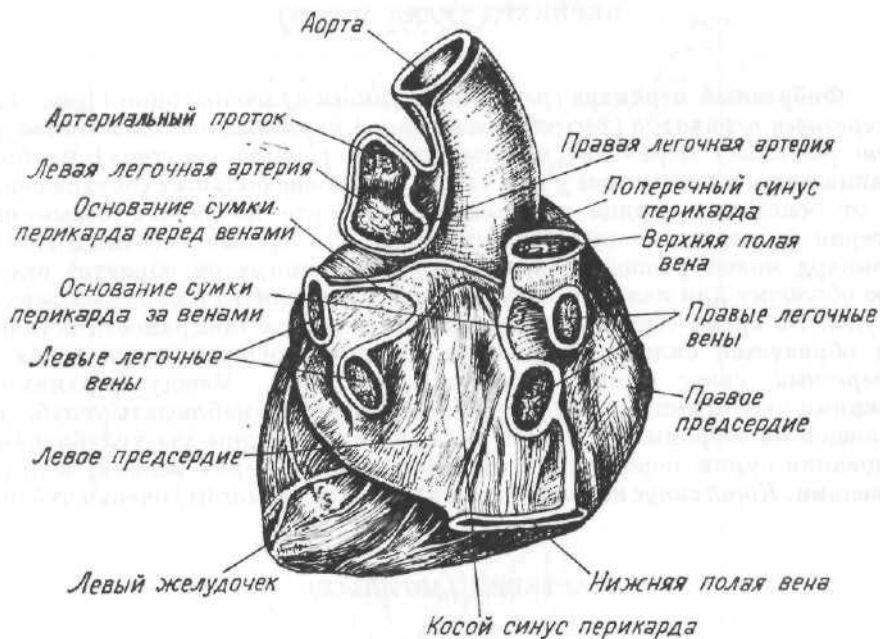


Рис. 129. Перикард грудного ребенка.

(*n. laryngens recurrens*). После рождения артериальный проток быстро сужается и анатомически закрывается в 6 — 12 месяцев. *Аорта (aorta)* имеет меньшую окружность, чем легочный ствол, — 2 см у мальчиков и 1,8 см у девочек. После перерезки пупочных артерий окружность аорты уменьшается до 3-го месяца жизни, затем снова быстро растет, и до взрослого состояния ее просвет увеличивается в 4,5 раза. *Луковица аорты (bulbus aortae)*, *синус аорты (sinus aortae)* и *перешеек аорты (isthmus aortae)* хорошо развиты. Дуга аорты сплющена и проектируется на уровне II левого межреберного пространства. Одновременно с установлением дыхания дуга аорты поднимается. Из нее начинаются большие и косо направляющиеся к оси тела ветви. *Исходящая аорта (aorta descendens)* расположена на всем протяжении спереди левой половины позвоночника. После отхождения ее последней коллатеральной

ветви она становится узкой. Между 0 и 5 месяцами жизни ввиду ускоренных темпов роста позвоночника она как бы укорачивается, но затем вновь устанавливаются обычные соотношения. Эндотелий аорты образует выступы на уровне ветвей, гребешок аорты появляется только после 6-го месяца жизни. Внутренняя оболочка толщиной 6 — 20  $\mu$  имеет утолщения в местах начала задних межреберных артерий (*a. intercostales posteriores*). Толщина средней оболочки составляет 500  $\mu$  — 600  $\mu$ . В 1 — 3 года жизни мышечно-эластический слой хорошо развит. Ветви, отходящие к мозгу, значительно развиваются до 3 — 4-летнего возраста, превосходя другие сосуды; этот период совпадает с периодом максимального развития мозга. Внутренняя сонная артерия (*a. carotis interna*), с диаметром пропорционально большим, чем у взрослого, имеет к рождению на ее внутричерепном пути в кавернозном синусе начало изгиба в виде буквы S. Артерия быстро развивается в первые 4 года жизни; на 6 — 18-м месяцах жизни этот изгиб становится постоянным. Ветви наружной сонной артерии (*a. carotis externa*), подключичной (*a. subclavia*) и позвоночной (*a. vertebralis*) артерий при поступлении в череп претерпевают особые изменения. У новорожденного наблюдается увеличение эластических волокон во внутренней и частично в наружной оболочках, средняя оболочка бедна этими элементами. У всех черепных и мозговых артерий внутренний эластический слой очень толст и имеет местные утолщения, выступающие в просвет. Радиальные артерии крыши мозга у новорожденного прикреплены к кости. Подключичная артерия значительно увеличивается на первых 4-х годах жизни и превосходит диаметр общей подвздошной артерии. Эта разница сохраняется до периода полового созревания. Внутренняя оболочка подключичной артерии имеет толщину 5  $\mu$ , общей подвздошной артерии — 6  $\mu$ , а средняя — соответственно 306  $\mu$  и 30  $\mu$ . Чревный ствол (*truncus celiacus*) большой, мышечного типа. Печеночная ветвь левой желудочной артерии (*a. gastrica sinistra*) существует част у новорожденного и редко у взрослого. Расстояние между началом этого ствола и верхней брыжеечной артерией (*a. mesenterica superior*) на 2 — 2,4 мм больше, чем у взрослого. Чревный ствол, верхняя и нижняя брыжеечные артерии (*a. mesenterica inferior*), почечная (*a. renalis*) — мышечного типа. Почечная артерия из-за положения почек у ребенка расположена косо и впоследствии становится горизонтальной. Семенная артерия (*a. testicularis*) имеет диаметр 300  $\mu$ , толстую внутреннюю эластическую оболочку и тонкую наружную. В ее просвете и просвете яичниковой артерии (*a. ovarica*) появляются продольные мышечные волокна и подушечки. Общая подвздошная артерия (*a. iliaca communis*) после периода полового созревания растет (16 — 20 лет) и превосходит по величине подключичную и общую сонную артерии. Пупочные артерии (*a. umbilicalis*) имеют диаметр 3,2 мм (3 — 4,5 мм). У новорожденного они отходят непосредственно от аорты, и все артерии та являются ее разветвлениями. На второй день после рождения в пупочных артериях появляется конечный тромб. Расположенная между общи

подвздошной артерией и *верхней ягодичной (a. glutea superior)*, впереди от *нижней пузырной артерии (a. vesicalis inferior)* становится главным стволом *внутренней подвздошной артерии (a. iliaca interna)*. Ее облитерация оканчивается в 3 — 3  $\frac{1}{2}$  месяца после рождения. Отдел пупочной артерии, который спереди превосходит место отхождения *верхних пузырных артерий (aa. vesicales superiores)*, становится фиброзным и вместе с серозной оболочкой брюшины участвует в образовании *латеральной пупочной связки (lig. umbilicale laterale)*. Остальные артерии нижней конечности не имеют отличий от таковых у взрослого. Поверхностная артериальная дуга подошвы имеется к рождению, она претерпевает обратное развитие одновременно с установлением вертикального положения и ходьбой. *Задняя артерия стопы (a. dorsalis pedis)* больше по объему, чем *подошвенные латеральная и медиальная артерии (a. plantaris lateralis et medialis)*.

#### ВЕНЫ (VENAE)

**Вены (venae)** более тонкие и редко достигают величины соответствующей артерии. Они располагаются более прямолинейно и имеют недоразвитые клапаны. Их рост, однако, более интенсивен, чем рост артерий.

*Верхняя полая (v. cava superior)* и *нижняя полая (v. cava inferior)* вены очень велики по отношению к массе тела. В первые месяцы после рождения они сужаются в результате более легкого опорожнения путем грудной аспирации. Верхняя полая вена короткая вертикальная, с диаметром, большим в первые 4 дня после рождения, чем диаметр нижней полый вены. Ее поверхность на разрезе составляет 51 мм<sup>2</sup>, нижней полый вены — только 20 мм<sup>2</sup>. Верхняя полая вена увеличивается в длину, но ее поверхность на разрезе уменьшается. В первый месяц она составляет 41 мм<sup>2</sup>, в 2 — 3 месяца достигает первоначальной поверхности, к 11 — 15 годам — 233 мм<sup>2</sup>, а к 16 — 20 годам — 281 мм<sup>2</sup>.

*Диплоические вены (vv. diploicae)* большие, они отсутствуют в лобной и теменной костях. У новорожденного часто наблюдается апостомоз между *верхним продольным синусом (sinus sagittalis superior)* и *носо-лобной веной (v. nasofrontalis)* (см. синусы твердой мозговой оболочки на стр. 323). Носо-лобная вена непарная у грудного и маленького ребенка. У школьников она встречается реже. После рождения поверхность разреза нижней полый вены уменьшается от 20 до 14 мм<sup>2</sup>, а после первого года жизни увеличивается быстрее, чем верхней. На третьем месяце иногда краниально от места соединения обеих общих подвздошных вен расположен настоящий сфинктер в виде мышечного кольца.

*Печеночные вены (vv. hepaticae)* у плода выпадают в нижнюю полую вену краниально от диафрагмальной поверхности печени или даже выше диафрагмы. После рождения место впадения находится кзади или каудально от печени. *Воротная вена (v. portae)* развивается быстро после рождения, и в 4 месяца ее строение окончательное. *Пупочная вена (v. umbilicalis)* в



брюшном отделе имеет диаметр 5—7 мм. *Венозный проток (ductus venosus)* начинается от левой ветви пупочной вены, где имеется сфинктер, впадающая в нижнюю полую вену, реже в левую печеночную. На втором месяце пупочная вена и венозный проток закрываются. Вены нижних конечностей, глубокие и поверхностные (*v. saphena magna et parva*), имеют толстые стенки. *Венозная сеть подошвы (rete venosum plantare)* к рождению не появляется.

### ЛИМФАТИЧЕСКАЯ СИСТЕМА (*SYSTEMA LYMPHATICUM*)

**Лимфатическая система (*systema lymphaticum*)** характеризуется сетью *лимфатических сосудов (vasa lymphatica)* более широких и сложных, а также большим количеством лимфатических узлов. Различия по сравнению со взрослым заключаются в следующем: *грудной проток (ductus thoracicus)* более прямой на всем своем протяжении. Обычно он не начинается от расширения грудного протока (*cysterna chylii*), а в большом *лимфатическом сплетении (plexus lymphaticus)*, куда приносящие *сосуды (vasa afferentia)* впадают под острым углом. *Лимфатические узлы (nodi lymphatici или lymphonodus)* намечаются во внутриутробном периоде *корковый слой (cortex)* и *мозговой (medulla)* видимы. В узлах нет центров размножения, а лимфатические синусы варьируют: некоторые из них широкие, другие узкие. Лимфатических узлов у новорожденного и дошкольного возраста больше, чем у взрослого. Максимальное количество лимфатических узлов наблюдается в 10 лет. У грудного величина лимфатических узлов бывает различной — от булавочной головки до горошины. Пропорционально они больше, чем на других этапах развития. Количество *лимфатических узлов, расположенных за ушными раковинами (nodi lymphatici retroauriculares)*, составляет от 1 до 3. *Поверхностные и глубокие шейные узлы (nodi lymph. cervicales superficiales et profundi)* многочисленны. *Затылочные лимфатические узлы (nodi lymph. occipitales)* в количестве 1—2, у взрослого существуют в редких случаях. Характерную черту новорожденного составляет многочисленная группа *лимфатических узлов впереди гортани*. У взрослого эти узлы встречаются в очень редких случаях. *Лимфатические узлы, расположенные латерально и позади глотки (nodi lymph. retropharyngei)*, бывают в норме в количестве, не превышающем 2, редко в большем количестве у взрослого только один. Медиальные узлы, имеющиеся у новорожденного и маленького ребенка, исчезают во взрослом состоянии. *Подмышечные и подключичные узлы (nodi lymph. axillares et apicales)* развиваются в значительной мере в период полового созревания (12—14 лет), достигают в возрасте от 29 до 36 лет количества от 12 до 31, затем становится меньше. *Глубокие узлы локтя и предплечья* чаще наблюдаются у детей. *Глубокие паховые узлы (nodi lymph. inguinales profundi)* у новорожденного существуют в количестве от 3 до 5, у взрослого 1—2. Рас-

положение брыжеечных лимфатических узлов (*nodi lymph. mesenterici*) многочисленными рядами хорошо выражено в годовалом возрасте. Узлы мочевого пузыря расположены более поверхностно.

## НЕРВНАЯ СИСТЕМА (*SYSTEMA NERVOSUM*)

### ЦЕНТРАЛЬНАЯ НЕРВНАЯ СИСТЕМА (*SYSTEMA NERVOSUM CENTRALE*)

Нервная система новорожденного наименее развита из всех органов и систем. Но и в этом случае можно наблюдать различную степень дифференцировки: более старые филогенетические отделы (спинной мозг, продолговатый мозг, мост, средний мозг и старое полосатое тело) развиты в большей степени, чем новые сегменты (новое полосатое тело и кора). Кора недостаточно развита, нейроны дифференцированы не полностью, с небольшим количеством пигмента, слабо развитыми дендритами и с не полностью миелинизированными нервными волокнами. Функция предшествует морфологическому созреванию, и это особенно заметно на уровне анализаторов. Орган равновесия действует еще со времени внутриутробного развития, слуховой, зрительный, вкусовой и кожные анализаторы — сразу же после рождения. Дифференцировка нейронов происходит до 3-летнего возраста, полностью заканчивается в 8 лет. Процесс миелинизации проходит в определенном порядке: кожные рецепторы, органы равновесия, обонятельные, слуховые — на первых двух месяцах жизни, последними миелинизируются зрительные рецепторы. На уровне коры, начиная со второго месяца после рождения, миелинизируются височные и затылочные доли и в более поздний период лобные доли. Эфферентные волокна проходят процесс миелинизации позже афферентных, за исключением двигательных волокон, принадлежащих черепным нервам (*nervi craniales*) и переднему корково-спинальному тракту или переднему пирамидному (*tr. corticospinalis sive pyramidalis anterior*), которые частично миелинизированы к рождению. Волокна латерального корково-спинального тракта (*tr. corticospinalis lateralis*) начинают миелинизоваться в возрасте 4 — 6 месяцев, и этот процесс заканчивается одновременно с окончанием процесса миелинизации спинномозговых нервов (*nervi spinales*) у ребенка в возрасте от 3 до 7 лет. Головной мозг у новорожденного и взрослого имеет большой перегиб в области моста, менее выраженный в детском возрасте. Мост краниально на 5 — 8 мм превосходит задний край турецкого седла. Форма черепной полости определяется мозгом. Свободное пространство у новорожденного очень мало, составляет только 2,5% емкости мозга; у взрослого — 7,5%. В детском возрасте плоскость ската приближается к горизонтальной плоскости.

У новорожденного угол между этими двумя плоскостями составляет 60 — 70°, у взрослого он не превышает 50°. Нижняя поверхность мозжечка у новорожденного расположена на 8 мм краниальнее от заднего края затылочного отверстия, в 10-летнем возрасте достигает этого края. Процесс роста мозжечка приводит к изменению *мозжечково-спинномозговой цистерны (cisterna cerebellomedullaris)*, которая уменьшается. Ее относительная величина больше, чем у взрослого.

СПИННОЙ МОЗГ (*MEDULLA SPINALIS*)

У новорожденного позвоночный канал, где расположен спинной мозг, относительно больше, чем у взрослого. Продольный диаметр канала составляет 10 — 12 мм — примерно две трети окончательной величины, устанавливающейся в 3 — 6 лет. Поперечный диаметр начинает увеличиваться после того, как продольный достигает максимального развития. Спинной мозг в эмбриональном периоде заполняет позвоночный канал на всем его протяжении. Начиная с третьего месяца темпы роста позвоночника в длину ускоряются таким образом, что спинной мозг, имеющий замедленный темп роста, оставляет часть канала свободной и одновременно приближается к телам позвонков, изгиб которых он повторяет. У новорожденного, наоборот, он приближается к позвоночной дуге. Длина спинного мозга составляет 14,1 см (13,6 — 14,8 см), достигая каудально до нижнего края второго поясничного позвонка или верхнего края третьего поясничного позвонка (у взрослого на 1 позвонок выше). К рождению он составляет 29,5% длины тела, в 1 год — 27%, в 3 года — 21%. До 10-летнего возраста начальная длина удваивается. Существует тесная связь между длиной спинного мозга и тела: эти две величины увеличиваются прямо пропорционально (табл. 38).

Таблица 38

Возраст	Средняя длина тела		Средняя длина спинного мозга		Средний вес спинного мозга	
	мальчики	девочки	мальчики	девочки	мальчики	девочки
0 месяцев	52,0 см	51,3 см	15,0 см	14,2 см	3,9 г	3,8 г
2 — 3 месяца	57,6	55,1	16,5	16,0	4,0	4,6
4 — 6 месяцев	64,7	57,8	17,2	16,9	7,1	6,1
7 — 10 месяцев	66,3	63,3	18,4	17,5	8,2	7,5
11 — 15 месяцев	72,3	73,7	19,9	18,0	10,7	10,5
16 — 21 месяц	—	—	—	18,7	—	11,0
3 года	99,2	82,0	21,2	20,9	13,0	13,6
5 лет	119,8	104,1	24,9	22,9	15,7	14,8
7 лет	123,5	105,0	27,2	24,7	18,9	18,2

На графике LVIII показана интенсивность роста в процессе развития.

Различные отделы мозга увеличиваются неравномерно. Больше других увеличивается *грудной отдел (pars thoracica)*, особенно грудные сегменты VI и VII, затем *шейная область (pars cervicalis)* и медленнее всех *поясничная область (pars lumbalis)*.

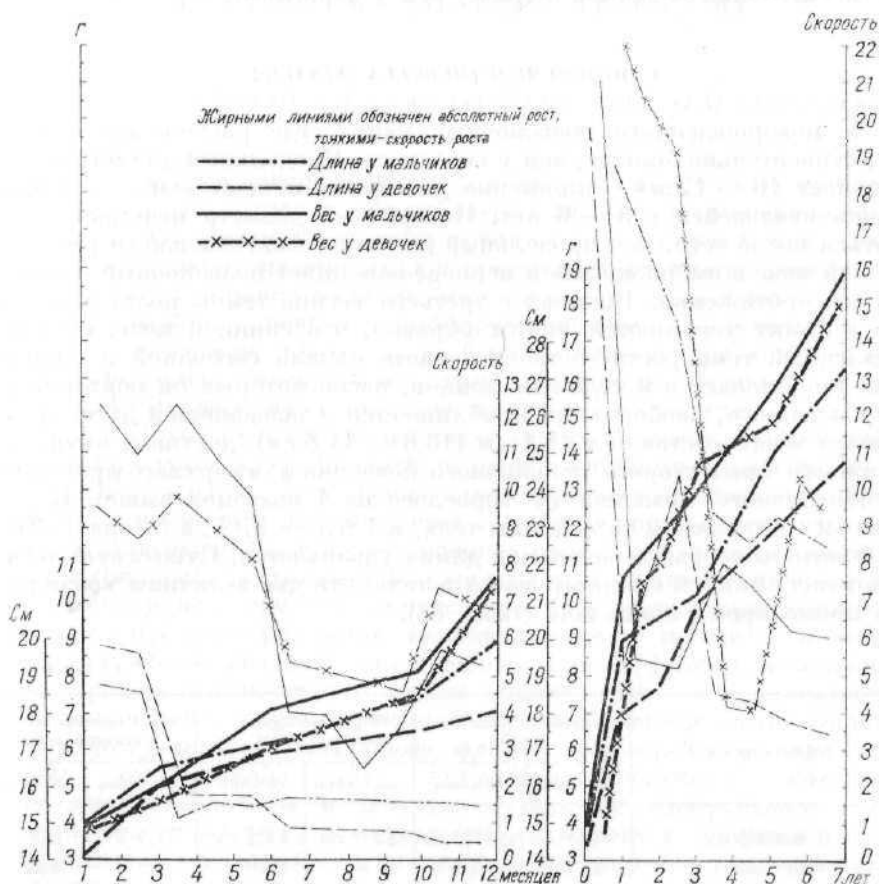


График LVIII. Скорость роста спинного мозга:  
слева — на первом году жизни; справа — от 0 до 7 лет.

В табл. 39 показан рост каждого сегмента спинного мозга до 30-летнего возраста.

В результате разницы в росте между позвоночным столбом и спинным мозгом корешки спинномозговых нервов расположены тем более

Таблица 39

Сегмент	7 недель	3 года 6 мес.	32 года	Сегмент	7 недель	3 года 6 мес.	32 года
C I	3,00 мм	—	—	TVIII	7,6 мм	11,75 мм	21,40 мм
II	3,50	5,50	9,73	IX	7,7	11,5	21,25
III	3,75	7,00	11,60	X	6,2	9,6	20,2
IV	5,00	7,20	11,10	XI	5,5	9,3	19,1
V	5,30	8,60	15,30	XII	5,8	7,75	20,1
VI	4,73	6,80	13,25	L I	5,3	8,25	15,5
VII	4,25	6,30	12,40	II	5,0	6,25	13,75
VIII	4,20	6,30	11,40	III	4,6	4,5	9,9
T I	4,60	5,80	12,80	IV	3,9	4,1	7,8
II	4,50	7,25	13,50	V	4,0	2,9	7,8
III	4,70	7,00	12,80	S I	3,0	3,5	6,5
IV	6,10	8,90	16,60	II	2,5	3,4	5,9
V	7,70	10,30	18,40	III	2,0	3,8	4,9
VI	8,20	11,90	24,40	IV	3,0	3,5	5,3
VII	8,25	13,30	23,20	V	3,0	3,0	3,8

косо в каудальном направлении, чем они ниже. Нижней границей шейного отдела у новорожденного является седьмой шейный позвонок или первый грудной (как у взрослого), нижней границей грудного отдела является девятый или десятый грудной позвонок (у взрослого — десятый или одиннадцатый грудной позвонок), нижние границы поясничного и крестцового отделов — как у взрослого. *Спинномозговой конус (conus medullaris)* расположен на уровне второго поясничного позвонка, почти как у взрослого, у которого он не превосходит третий поясничный позвонок. *Конечная нить (filum durae matris spinalis)* оканчивается на уровне первого или второго крестцовых позвонков (рис. 130). Средний вес спинного мозга у новорожденного составляет 3,2 г (2,8 — 3,45 г). До 6 месяцев после рождения его вес удваивается, в 11 месяцев увеличивается в 3 раза, в 2,5 года увеличивается в 4 раза, в 6 лет он весит 17 г; у взрослого 27 — 28 г, т.е. превосходит первоначальный вес в 7 — 8 раз. У новорожденного он составляет 1% веса головного мозга; в 1 год — 1,2% в 3 года — 1,3%; в 4 года — 1,4%; у взрослого — 2%. По отношению к весу тела масса спинного мозга уменьшается с возрастом. У новорожденного она составляет 0,1%, в 1 год — 0,09%, в 4 года — 0,07%; у взрослого — 0,04%. *Шейное и поясничное утолщения (intumescencia cervicalis et lumbalis)* хорошо выражены. Они появляются на 3-м месяце внутриутробного развития, одновременно с развитием конечностей. На поверхности спинного мозга может существовать большее количество борозд, чем у взрослого. *Передняя средняя борозда (fissura mediana anterior)* глубокая и содержит передние центральные артерии. *Задняя средняя борозда (sulcus*

*medianus posterior*) менее выражена. Более трудной дифференцировке подлежит задняя промежуточная борозда (*sulcus intermedius posterior*). Довольно слабо развита и задняя латеральная борозда (*sulcus lateralis posterior*.)

Кроме этих борозд, которые углубляются с возрастом и становятся хорошо заметными, у новорожденного существует ряд борозд; из них

одни непостоянные в смысле появления, другие исчезают впоследствии (после 6-го месяца). Таких борозд, характерных для маленького ребенка, имеется четыре. Одна борозда, неглубокая, существует два месяца после рождения; она расположена латерально от заднего рога серого вещества (*cornu posterius subst. griseae*) и исчезает к концу первого года жизни. Вторая борозда, глубокая, существует только в шейной и верхней грудной областях и расположена впереди *перекреста пирамид* (*decussatio pyramidum*) по латеральной поверхности спинного мозга. Третья борозда расположена сзади треугольного пучка *Hellweg*. Присутствующая в шейной и грудной областях, она достигает наибольшего развития на первом году жизни, затем исчезает или может оставаться и у взрослого. Четвертая

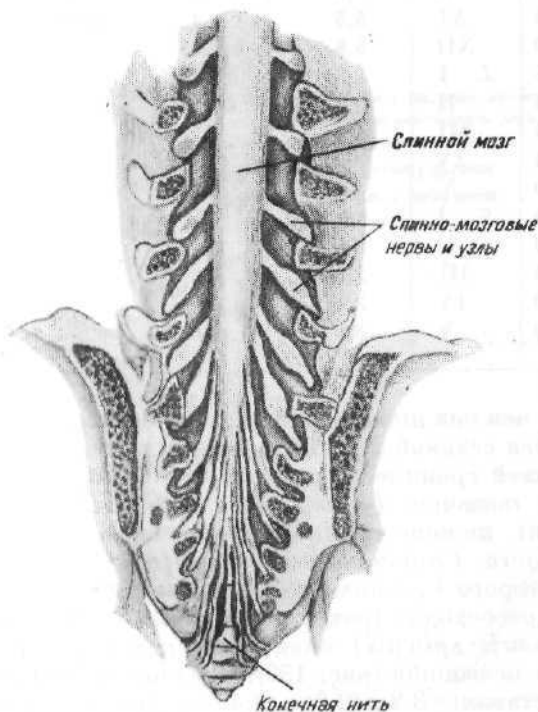


Рис. 130. Конечный сегмент спинного мозга.

борозда расположена впереди предшествующей борозды. На поперечном срезе внешний вид спинного мозга такой же, как у взрослого. Белое вещество (*substantia alba*) занимает вдвое большую поверхность по сравнению с поверхностью серого вещества (*substantia grisea*) (рис. 131). Оно занимает пространство в  $20 \text{ мм}^2$  на уровне III шейного сегмента;  $20,56 \text{ мм}^2$  — между V и VII шейными сегментами;  $13,8 \text{ мм}^2$  — на уровне III грудного сегмента;  $10,4 \text{ мм}^2$  — между VI и VII грудными сегментами;  $11,4 \text{ мм}^2$  — в XII грудном сегменте;  $13 \text{ мм}^2$  — между IV и V поясничными сегментами. На уровне утолщений передний рог (*cornu anterius*) большей величины. Передняя и задняя спайки серого вещества имеют



величину в шейной области 0,18 — 0,24 мм и соответственно 0,14 — 0,17 мм в грудной области — 0,20 — 0,22 мм и 0,14 — 0,16 мм; в поясничной — 0,28 — 0,42 мм и 0,28 — 0,40 мм. Величина спаек изменяется обратно пропорционально величине центрального канала (*canalis centralis*).

Центральный канал у новорожденного составляет две трети его величины у взрослого и остается таковым только в его передней области.

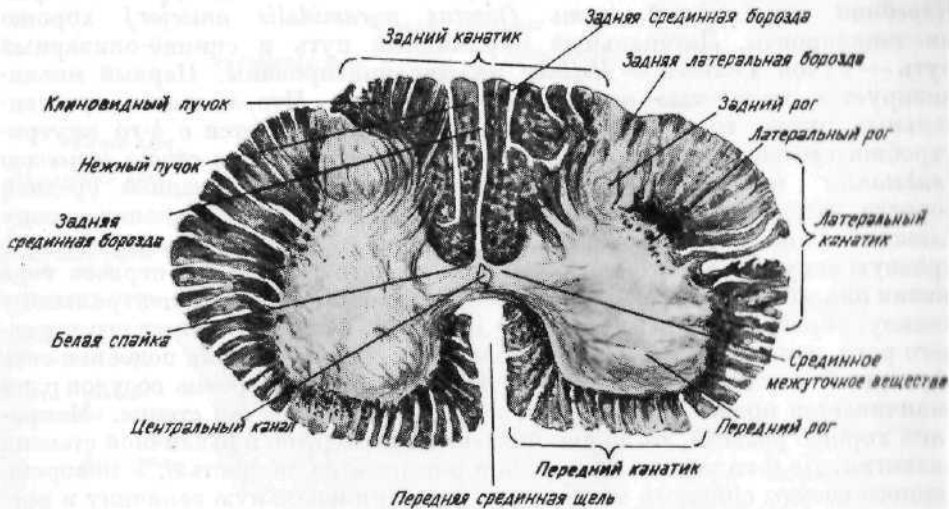


Рис. 131. Поперечный разрез спинного мозга 2-месячного грудного ребенка.

кзади он постоянно уменьшается ввиду развития заднего канатика. Его размеры увеличиваются в краниально-каудальном направлении. В шейной области это простое расщепление, в грудной он округляется и становится широким в поясничной области, где образует *конечный желудочек* (*ventriculus terminalis*). Уменьшение канала имеет место в большей мере в первые годы после рождения. Конечный желудочек развивается в самой большей степени к концу второго года жизни, затем наступает его обратное развитие, так что у взрослого он облитерирован в большей или меньшей степени. У новорожденного клетки эпендимы, покрывающие центральный канал имеют игутики, остающиеся до 5-летнего возраста. Эпендимные клетки передней и задней областей пролиферируют у новорожденного и у ребенка на первых годах жизни, тогда как на латеральных частях они регрессируют. Пролиферация имеет место в виде клеточных выступов, из которых передний в форме веретена, достигающего передней срединной щели. С возрастом он уменьшается до одного-двух рядов клеток и в этой форме может оставаться у взрослого. Клетки заднего выступа имеют утолщенные головки, некоторые из них проникают в нежный пучок Голля — *Go* (*fasciculus gracilis*). Невроны переднего рога большие и не пигменти-

рованные до 8-летнего возраста, когда появляется пигмент. Самые большие нейроны встречаются на уровне утолщений, где они сгруппированы; их ядра не отличаются от ядер у взрослого.

Большое количество клеток по сравнению с другими периодами развития характеризует строение спинного мозга у новорожденного. Пути и пучки мозга находятся в большей или меньшей степени миелинизации. Чувствительные тракты миелинизируются полностью до уровня коры. *Передний пирамидный путь* (*tractus pyramidalis anterior*) хорошо миелинизирован. Латеральный пирамидный путь и спинно-оливарный путь — пучок Гелвега — *Hellweg* не миелинизированы. Первый миелинизируется полностью до 4-летнего возраста. Что касается чувствительных путей, то процесс их миелинизации начинается с 4-го внутриутробного месяца на уровне заднего рога и *центрального серого вещества* (*substantia intermedia centralis*), направляется к задней средней борозде, затем к латеральным частям заднего канатика и, наконец, в зону *Lissauer*. Глия хорошо развита, ее волокна образуют периферическую краевую зону гораздо тоньше, чем у взрослого. В течение первого года жизни она в большей степени развивается по направлению к центральному каналу, образуя сеть вокруг серого вещества, особенно вокруг его переднего рога, зоны *Lissauer* и центрального канала. У ребенка подобная сеть образуется и в пучке Голля, но затем исчезает. На уровне сосудов глия оканчивается ножками, прикрепляющимися к сосудистой стенке. Макроглия хорошо развита, тогда как микроглия находится в различной степени развития. До 6-го месяца жизни глия развивается полностью. У новорожденного сосуды спинного мозга имеют пропорциональную величину и расположение как у взрослого.

#### ПРОДОЛГОВАТЫЙ МОЗГ (*MEDULLA OBLONGATA*) И МОСТ (*PONS*)

**Луковица**, или продолговатый мозг, и **мост** (*pons*) к рождению достигают большой степени развития, и отличия их от таковых у взрослого состоят только в степени миелинизации ядер и путей (рис. 132). Их вес у новорожденного составляет 8 г, или 2% веса головного мозга, у взрослого — только 1,6% (см. график LIX). По отношению к черепу мост превосходит на 5 — 8 мм *спинку седла* (*dorsum sellae*) до 2-летнего возраста, когда устанавливаются соотношения как у взрослого. Строение продолговатого мозга отличается большим ростом медиальной и задней части *заднего ядра блуждающего нерва* (*nucleus dorsalis n. vagi*) в первые годы жизни. В возрасте около 3 — 4 лет в их клетках появляется пигмент, увеличивающийся в количестве до периода полового созревания. Для новорожденного характерен сегментированный вид задних ядер блуждающего нерва и *двойного ядра* (*nucleus ambiguus*), которые на продольном срезе имеют более расширенные области, разделенные узкими областями. *Дугообразные ядра* (*nuclei arcuati*) распространяются более краниально и

латерально от ядра оливы (*nucleus olivaris*) и медиально от пирамидных путей (*fibrae pyramidales*). В части моста четвертого желудочка (*ventriculus quartus*) и его дна — ромбовидной ямки (*fossa rhomboidea*) расположена длинная ямка, не пигментированная, называемая *locus ceruleus*. Пигмент появляется в течение второго года жизни и в возрасте около 10 лет не отличается от пигмента у взрослого. Внутреннее строение моста

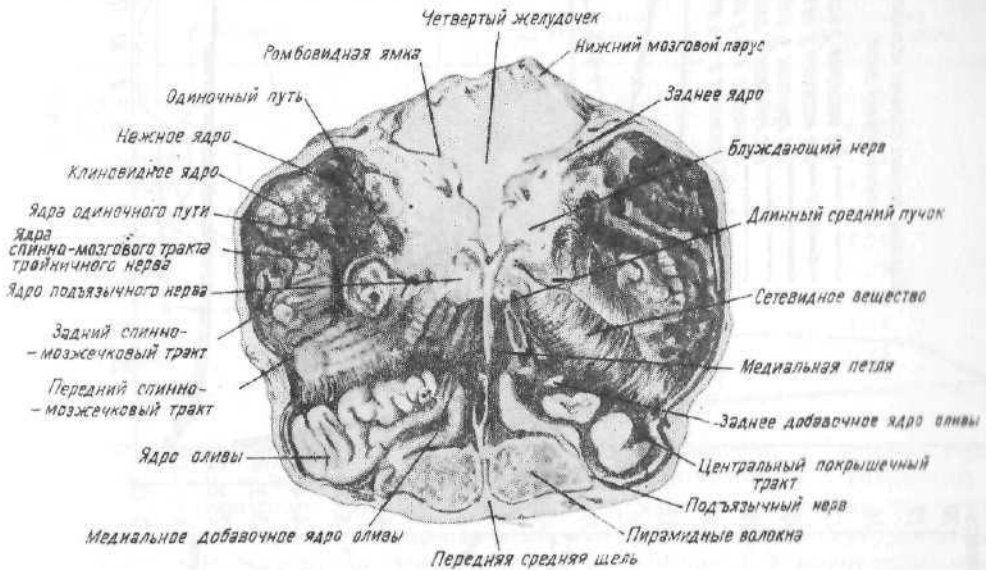


Рис. 132. Поперечный разрез через бульбарную часть (новорожденный).

(*sectiones pontis*) не представляет никаких особенностей. Пирамидальные пути миелинизированы, корково-мостовые пути (*trr. corticopontini*) еще не миелинизированы.

#### МОЗЖЕЧОК (*CEREBELLUM*)

Мозжечок мало развит по сравнению с мозгом, и особенно это касается полушарий (*hemisphaerium cerebelli*), но на первом году жизни он развивается больше других отделов мозга. В конце первого года жизни он достигает окончательной величины, составляющей 10% по отношению к мозгу (график LIX).

Отмечается большое увеличение мозжечка в периоде между пятым и одиннадцатым месяцами жизни, когда ребенок учится сидеть и ходить. К рождению вес мозжечка составляет 20 г в среднем, в 3 месяца он удваивается, в 5 месяцев увеличивается в 3 раза, к концу девятого месяца — в

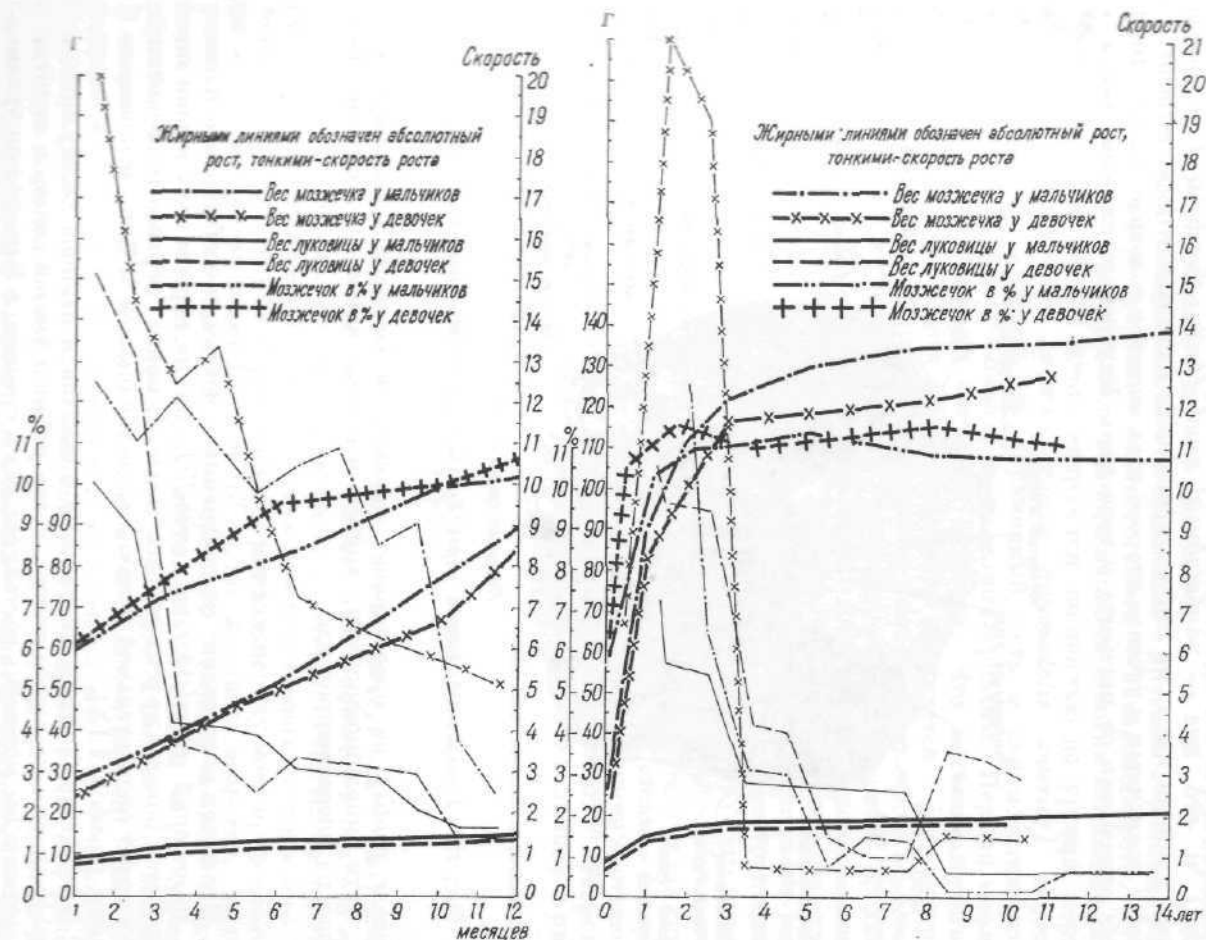


График LIX. Скорость роста продолговатого мозга и мозжечка:  
слева — первый год жизни; справа — от 0 до 14 лет.

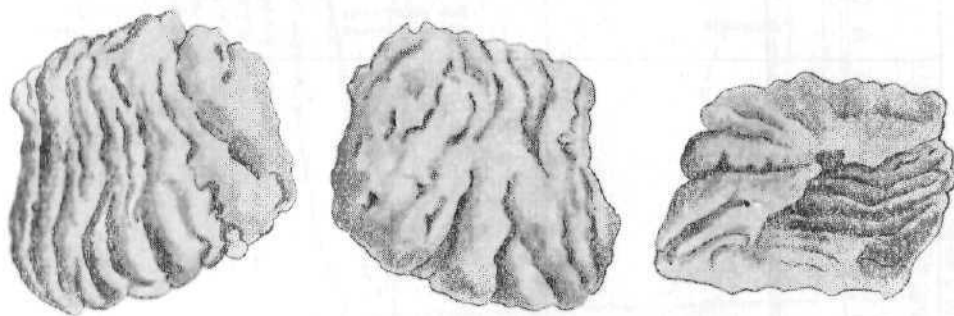
4 раза. Затем наступает период медленного роста, но до 6 лет его вес достигает нижней границы веса у взрослого (у мальчиков 142 — 150 г, у девочек 125 — 135 г). По отношению к весу тела он имеет наибольшую массу на девятом месяце жизни, а по отношению к длине тела — на втором году (см. табл. 40).

Таблица 4

Возраст	Вес мозжечка на 100 г тела	Вес мозжечка на 1 см длины тела
Поворожденный	0,61 г	0,40 г
3 месяца	0,91	0,82
6 месяцев	1,09	1,11
9 месяцев	1,10	1,19
12 месяцев	0,97	1,25
2 года	0,92	1,29
3 года	0,86	1,29
4 года	0,79	1,28
5 лет	0,75	1,28
Взрослый	0,21	0,85

Мозжечок мальчиков тяжелее мозжечка девочек. В первые годы разница мала и составляет только 3 г, но увеличивается с возрастом и достигает у взрослого 15 — 20 г. В течение первого года жизни червячок покрывается латерально полушариями, которые быстро растут; особенно быстрый рост полушарий отмечается в их задней части. У новорожденного полушария головного мозга покрывают мозжечок. *Язычок червячка* (*uvula vermis*) располагается на 10 мм краниальнее плоскости задней черепной ямки, и это расположение остается во всех возрастах. *Миндалина мозжечка* (*tonsilla cerebelli*) развита слабо и оставляет открытой часть нижнего червячка. У новорожденного миндалина расположена в задней черепной ямке, в полтора месяца — на уровне большого затылочного отверстия, а после 6-го месяца жизни она занимает положение как у взрослого. К рождению извилины и борозды гладкие, за исключением третьих, акцентирующихся позднее. *Мозжечково-спинномозговая цистерна* (*cisterna cerebellomedullaris*) очень широкая у новорожденного, в 14-месячном возрасте она находится сразу под *задней атлanto-затылочной оболочкой* (*membrana atlantooccipitalis posterior*); у ребенка расстояние между ними увеличивается до 7 мм, у взрослого до 9 мм. Ядро мозжечка находится в различной степени развития. *Зубчатое ядро* (*nucleus dentatus*) имеет законченное строение, его форма напоминает кистет, стенки которого не полностью собраны в складки (рис. 133). Средне-вентральная стенка отсутствует в первых передних двух третях, в месте будущих ворот ядра. Дорсо-латеральная стенка самая большая, имеет

квадратную форму с 5 глубокими бороздами, параллельными длинной оси ядра. Внутренне-медиальная стенка имеет только две подобных борозды. Эти борозды, увеличивающие поверхность, растут по мере распространения коры мозжечка. Размеры ядра у новорожденного составляют: 10 мм передне-задний, 10 мм средне-латеральный, 4 мм вентро-дорсальный (у взрослого соответственно 16 — 21 мм, 7 — 11 мм, 8 мм). *Пробковидное*



Вид сзади и сбоку

Вид спереди и с внутренней стороны

Вид с внутренней стороны

Рис. 133. Зубчатое ядро мозжечка новорожденного (Fowler).

ядро (*nucleus emboliformis*) имеет нижнюю часть, расположенную на уровне ворот зубчатого ядра, которые покрывает. Его направление параллельно с дорсо-латеральной стенкой зубчатого ядра, от которого оно отделено тонким слоем миелиновых волокон. Несколько впереди ворот зубчатого ядра расположена дорсальная часть *шаровидного ядра* (*nucleus globosus*). Оно овальной формы, а его клетки расположены ясно видимыми группами. *Шатровое ядро* (*nucleus fastigii*) не имеет определенной формы. У новорожденного и несколько месяцев позднее шатровые ядра плохо видны и проникают в серое вещество покрышки IV желудочка. Строение всех этих ядер такое же, как у взрослого, с тем различием, что клетки зубчатого ядра еще не содержат пигмента. Пигмент появляется начиная с третьего года жизни и постоянно увеличивается до 25 лет. С гистологической точки зрения *кора мозжечка* (*cortex cerebelli*) не полностью развита. Под мягкой мозговой оболочкой расположен слой мелких клеток — *наружный зернистый слой*; это размножающийся слой, время существования которого ограничено 10 — 11 месяцами жизни. Он состоит из 6 рядов клеток в полушариях и из 4 рядов в червячке. Образовавшиеся пролиферацией клетки мигрируют в *молекулярный* и *внутренний зернистый слой* (*stratum moleculare et granulosum*), так что этот слой утончается и исчезает. Наружный зернистый слой не отделен от



мягкой мозговой оболочки сетью глиальных клеток и волокон, как это имеет место на уровне коры головного мозга. Молекулярный слой расположен между зернистыми слоями, а образующие его клетки имеют форму мешочков или звездочек. На первом году жизни этот слой быстро растет, особенно на уровне червячка, где он толще, затем становится одинаковым на всем протяжении мозжечка. Клетки Пуркинье сначала многочисленные, имеют треугольную форму, их верхушка направлена к коре; затем их количество снижается и они образуют тонкий слой.

Большинство *ползучих волокон* появляется в основном после рождения. Их отростки образуют гнезда вокруг клеток Пуркинье и соприкасаются с их дендритами. Вначале дендриты образуются на всей поверхности тела клетки, но до 2-летнего возраста количество их уменьшается. Осевоцилиндрические отростки клеток Пуркинье имеют 20 — 30 длинных тонких коллатералей, число которых в первые месяцы жизни уменьшается до 3 — 4 (рис. 134). Их окончательные дендриты появляются сразу после рождения и быстро растут по направлению к поверхности полушарий, с которыми соприкасаются после исчезновения наружного зернистого слоя. Размеры одной клетки Пуркинье составляют у новорожденного в среднем 27  $\mu$  в червячке и 24,7  $\mu$  в полушариях. В первые два года жизни их размеры удваиваются (50 — 70  $\mu$  у взрослого). Наименее развит внутренний зернистый слой, имеющий толщину 130 — 150  $\mu$ . В первые 2 года жизни он достигает нижней границы толщины у взрослого — 225  $\mu$ . Количество клеточных дендритов этого слоя снижается до 3 — 4, а концы в виде когтей появляются на 2-м году жизни. К рождению миелинизация волокон уже началась и охватывает центральную часть червячка, имеющего связь с шатровыми ядрами, соседними бороздами, иногда с шпателькой, узлом, а из полушарий с клочком и местом около клочка. На *ножке клочка (pedunculus flocculi)* начинается миелинизированный пучок, направляющийся к миелинизированной передне-латеральной части полушарий. *Поперечные волокна моста (fibrae pontis transversae)* не миелинизированы. Зубчатое ядро миелинизировано полностью только в его заднем участке и не полностью в остальных частях. Шаровидное, пробковидное и шатровое ядра миелинизированы. Язычок червячка, *центральная доля (lobulus centralis)*, миндалина находится в начале процесса миелинизации, как и *двубрюшная доля (lobus biventer)* в ее части, соседней с червячком. Характерно направление миелинизации, проникающее с медиальной стороны к латеральной. В остальной части она едва начинается, но благодаря скорости процесса на 6-м месяце жизни практически заканчивается; последней миелинизируется кора. Миелинизированные волокна из *центрального мозгового слоя (corpus medullare)* проникают радиально во внутренний зернистый слой в течение второго месяца жизни, до четвертого месяца миелинизация доходит до гребешка извилины, на 7-м месяце после рождения образует богатую сеть. В течение 5-го месяца появляются и тангенциальные волокна сначала под слоем клеток Пуркинье, а на 7 — 9-м месяцах надузловая сеть хорошо выра-

жена. Все же до второго года жизни миелинизация тангенциальных волокон и радиальных волокон еще не полностью окончена. Так, миелинизация начинается в червячке и клочке, которые к рождению почти полностью миелинизированы, и заканчивается сплетениями, расположенными под и вокруг клеток Пуркинье. Макроглия у новорожденного часто встречается во внутреннем зернистом и центральном мозговом слое, реже




Рис. 134. Клетки Пуркинье (схема).

достигая слоя клеток Пуркинье и только изолированно до поверхности мозжечка. Эпителлиальные клетки Кахала (*Cajal*), как и у взрослого, имеются в небольшом количестве. В течение 1-го года жизни их продления, предназначенные внутреннему зернистому слою, укорачиваются, но удлиняются отростки, направленные к поверхности. После исчезновения наружного зернистого слоя они достигают мягкой мозговой оболочки, где оканчиваются характерными вздутиями (конечные ножки), соединяющимися и образующими глияльную ограничивающую мембрану. Вокруг сосудов они образуют околососудистые оболочки. На границе между внутренним зернистым слоем и центральным мозговым существуют мелкие глияльные клетки с короткими пушистыми продлениями, распространяющимися во все стороны. Микроглия распространена однородно, за исключением наружного зернистого слоя, и отличается от макроглии и отрост-

ками, не имеющими конечных позжек. В центральном мозговом слое они располагаются по ходу нервных волокон, но не пигментируются до окончания периода детства. Сосуды мозжечка те же, что и у взрослого, и образуют богатую сосудистую сеть. В первые годы большие кровеносные сосуды редко проникают через кору. Часто встречаются кровеносные сосуды средней величины, посылающие короткие ветви к латеральным поверхностям борозд. После проникновения в кору эти артерии дают ветви, параллельные со слоем клеток Пуркинье, затем ветви для зернистого слоя и центрального мозгового слоя извилин, где образуют сеть, анастомозирующую с ветвями глубоких сосудов. Из сети центрального мозгового вещества входят ветви во внутренний зернистый слой и в слой клеток Пуркинье, а в первые годы они проникают в глубокие части молекулярного слоя. У детей более старшего возраста подобные ветви встречаются редко.

#### СРЕДНИЙ МОЗГ (MESENCEPHALON)

Средний мозг при рождении весит 2,5 г. Его форма и строение не отличаются от таковых у взрослого (рис. 135). *Водопровод мозга (aqueductus cerebri)* более широк, *среднемозговое ядро тройничного нерва (nucleus tractus mesencephalici n. trigemini)* и *глазодвигательный нерв (nervus oculomotorius)* имеют миелинизированные волокна. *Черное вещество (substantia nigra)* и *ретикулярное образование (formatio reticulata)* распространяются по длине среднего мозга от окрашенного места (*locus*

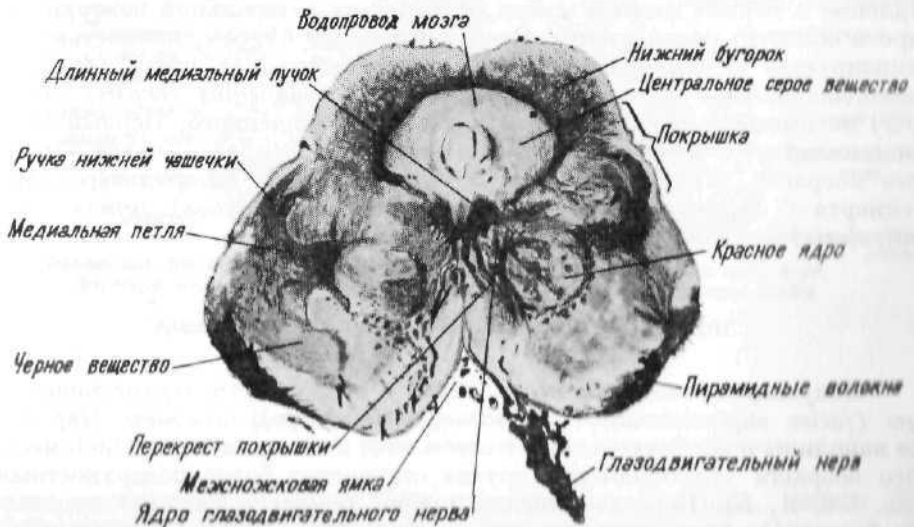


Рис. 135 Разрез среднего мозга новорожденного.

*ceruleus*) до бледного шара (*globus pallidus*). Их клетки хорошо дифференцированы, но не содержат характерного пигмента, появляющегося довольно поздно, начиная с шестого месяца жизни и иногда почти к периоду полового созревания. Максимального развития они достигают около 16 лет. Медиальная часть черного вещества начинает миелинизироваться в первые 2 — 3 месяца жизни. Красное ядро (*nucleus ruber*) хорошо выражено, оно начинает пигментироваться в 2-летнем возрасте, а в 4 года хорошо окрашено. К рождению пирамидальные волокна миелинизированы, в отличие от корково-мостовых трактов (*trr. corticopontini*), не имеющих к этому периоду миелиновой оболочки. Они миелинизируются с 4-го месяца жизни. Медиальная петля (*lemniscus medialis*), а также волокна, связывающие красное ядро и черное вещество, миелинизированы.

#### ПРОМЕЖУТОЧНЫЙ МОЗГ (*DIENCEPHALON*)

Промежуточный мозг хорошо развит, многие из его волокон миелинизированы как в зрительном бугре (*thalamus*), так и в подбугровом ядре (*nucleus subthalamicus*). Из восходящих путей, которые идут от бледного шара скорлупы хвостатого ядра и принадлежат медиальной петле и спинномозговому пути тройничного нерва, полностью миелинизированы к рождению. Пути, идущие от красного ядра, миелинизируются в первые два-три месяца после рождения. Ядра зрительного бугра миелинизируются медленно в первые месяцы жизни, начиная от латеральной поверхности; ядро в области, расположенной под зрительным бугром, полностью миелинизируется на 5-м месяце жизни. Сосково-бугровый пучок (*fasciculus mamillothalamicus*) и ножка соскового тела (*pedunculus corporis mammillaris*) не имеют миелиновой оболочки у новорожденного. Первый пучок миелинизируется в течение первого года жизни, второй — после 3-месячного возраста. Назад изогнутый пучок (*fasciculus retroflexus*), спайка Мейнерта — *Meynert* и лентиккулярная (чечевицеобразная) петля (*ansa lenticularis*) миелинизированы.

#### ПОЛУШАРИЯ ГОЛОВНОГО МОЗГА (*HEMISPHERIUM*)

Полушария головного мозга имеют 3 поверхности: верхне-латеральную (*facies superolateralis*), медиальную (*medialis*), нижнюю (*inferior*), все извилины и все борозды как у взрослого; некоторые из них до 6-месячного возраста углубляются, другие становятся более поверхностными (рис. 136, А, В). Борозда птичьей шпоры (*sulcus calcarinus*) широкая. До 5-й недели после рождения углубляются лобные (*sulci frontales*), глазничные (*sulci orbitales*) и поперечные височные (*sulci temporales transversi*) борозды. Более поверхностными становятся верхняя височная

борозда (*sulcus temporalis superior*) и затылочно-височная борозда (*sulcus occipitotemporalis*). До 5-й недели жизни латеральные ветви основной борозды, как и маленькие борозды каждой извилины, а также некоторые непостоянные борозды наблюдаются реже, чем после этого возраста. Височные извилины (*gyri temporales*) больше, а височная доля (*lobus temporalis*)

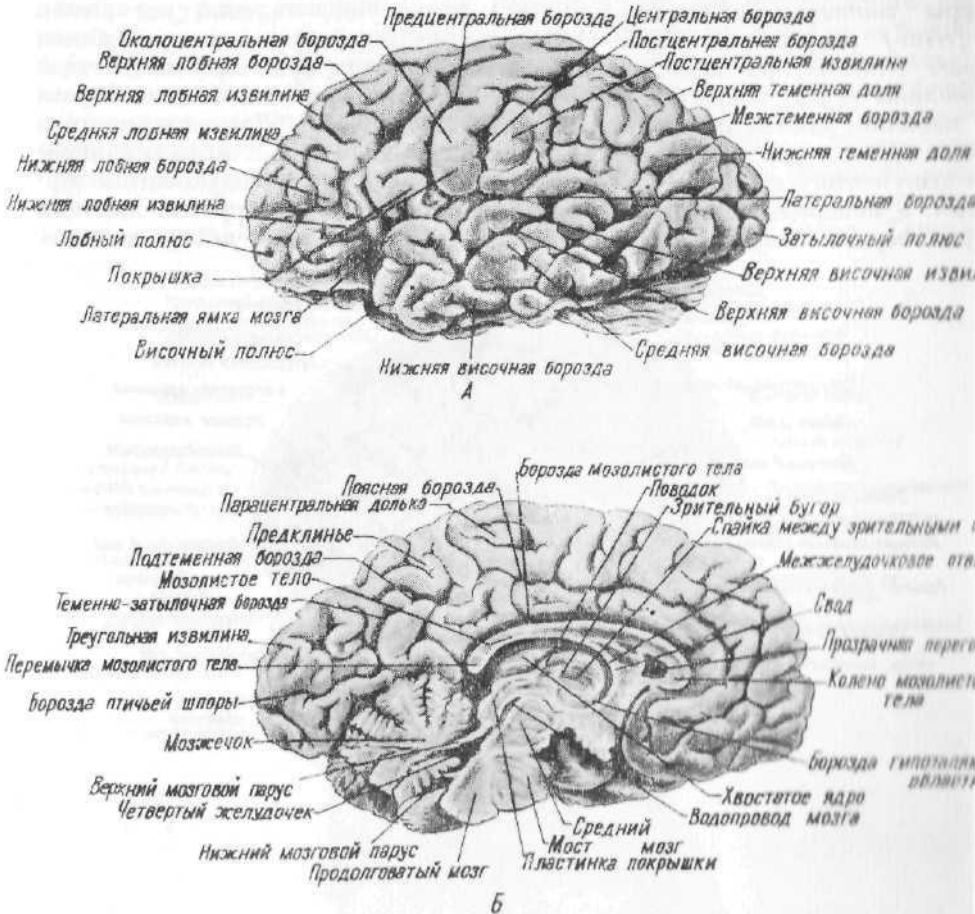
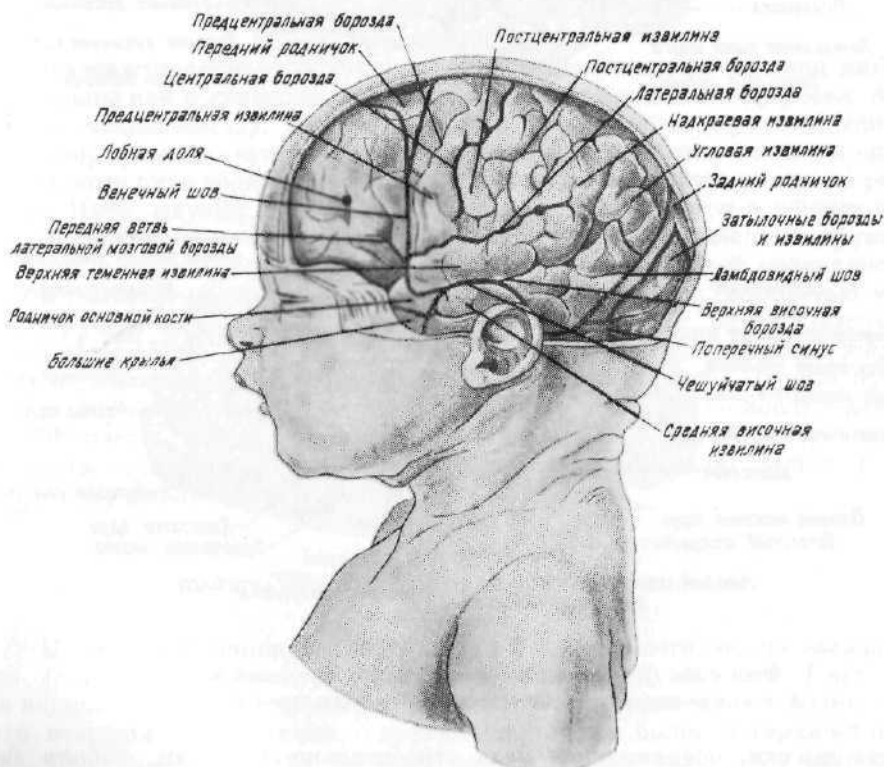


Рис. 136. Полушария головного мозга новорожденного:  
А — верхне-латеральная поверхность; Б — медиальная поверхность

более высока, обонятельная доля относительно большая, лобная доля (*lobus frontalis*) очень выпуклая и относительно мала. Островок расположен глубоко, мозжечок может располагаться более или менее поверхностно, но вскоре быстро растущая затылочная доля (*lobus occipitalis*)

покрывает его. *Мозолистое тело* (*corpus callosum*) короткое, тонкое, мало развитое. Его длина составляет 74 мм, утолщение *мозолистого тела* (*splenium corporis callosi*) составляет 2,5 мм в толщину, колено (*genu corporis callosi*) — 5 — 5,5 мм (у взрослого соответственно 6 — 7 мм и 11 — 14 мм). Длина *латерального желудочка* (*ventriculus lateralis*) по отношению к длине мозга составляет 64 : 114, у взрослого — 1 : 2. Размеры *заднего рога* (*cornu posterius*) варьируют, *нижний рог* (*cornu inferius*) расположен более каудально, *центральная часть желудочка* (*pars centralis*) расположена на уровне верхнего края *серхней височной извилины* (*gyrus temporalis superior*). Характерно расположение борозд и извилин, костей и швов черепа (рис. 137, А, Б). *Латеральная ямка мозга* (*fossa lateralis cerebri*) расположена на 1 — 1,5 см краниальнее от чешуйчатого шва и на 1 — 2 см впереди от наружного слухового отверстия. У новорожденного чешуйчатый шов находится на уровне нижнего края верхней височной извилины или верхнего края средней височной



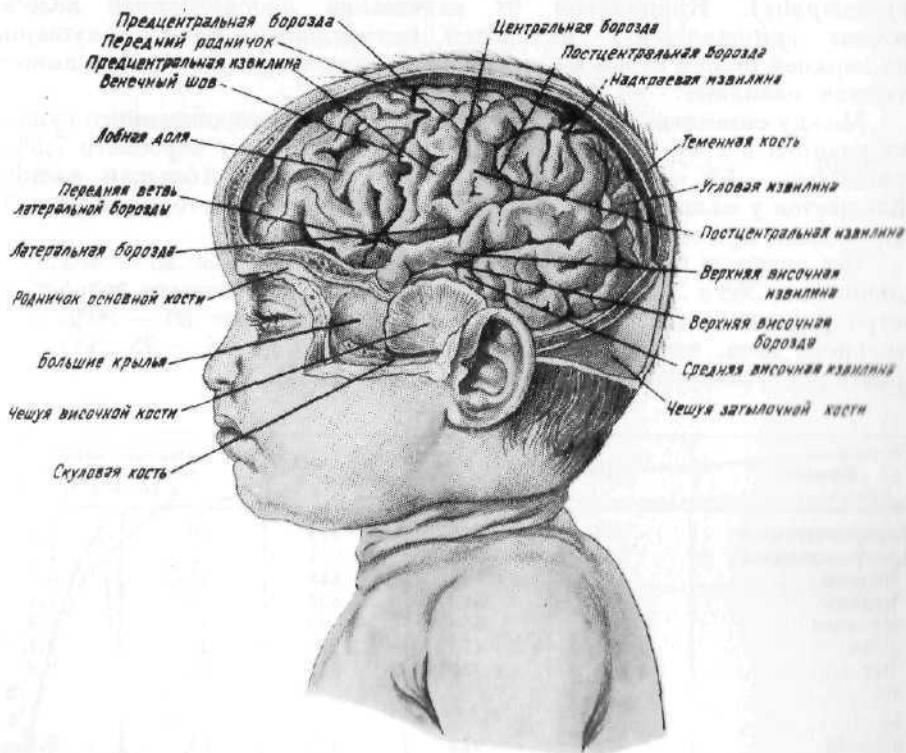
А

А — новорожденный;

Рис. 137. Расположение



извилины (*gyrus temporalis medius*). У взрослого ямка и шов расположены в той же плоскости. Установление расположения как у взрослого начинается с 6-летнего возраста и оканчивается в 9-летнем возрасте посредством углубления ямки за счет расширения основания черепа. Основной край лобной кости следует за латеральной бороздой (*sulcus lateralis*). Центральная борозда (*sulcus centralis*) у новорожденного расположена на уровне теменной кости. Венечный шов, как и у взрослого, проходит на уровне задней половины нижней лобной извилины (*gyrus frontalis inferior*) и через переднюю часть латеральной борозды. В каудальной части центральная борозда приближается к шву, иногда эти два образования соприкасаются. Обычно расстояние борозды от шва в краниальной части составляет 30 — 35 мм, а в каудальной 15 — 20 мм. Центральная борозда образует с вертикальной плоскостью угол  $18^\circ$ . Передний конец верхней височной извилины расположен на уровне родничка основной кости, а средняя лобная извилина — на уровне лобного бугра. Теменно-



Б

борозд мозга и швов черепа:

Б — ребенок 1 года 3 месяцев.

*затылочная борозда (sulcus parietooccipitalis)* расположена на 12 мм впереди от ламбдовидного шва и на 1,5 — 4 см краниально от него. Обычно чешуя височной кости покрывает небольшую часть затылочной доли из-за сильного развития треугольника, который свадхи отодвигает эту долю, или ввиду неполного развития чешуи затылочной кости. Между вторым и двенадцатым годом жизни для проекции центральной борозды употребляют линию, соединяющую точку, расположенную на расстоянии ширины большого пальца дорсальнее от середины расстояния *glabella — inion*, с точкой, расположенной на середине расстояния между *латеральным углом глаза (angulus oculi lateralis)* и верхним краем козелка. Верхние две трети этой линии соответствуют направлению и длине борозды. Краниально от передней части крыши *барабанной полости (tegmen tympani)*, на уровне каменисто-чешуйчатой щели расположена средняя часть латеральной *затылочно-височной извилины (gyrus occipitotemporalis lateralis)* и латеральный край *парагиппокамповой извилины (gyrus parahippocampalis)*. Краниально от *впячивания надбарабанной полости (recessus epitympanicus)* находится латеральный край полушария, а на верхней стенке входа в сосцевидный отросток располагается нижняя височная извилина.

Между емкостью черепа и объемом мозга у живорожденного существует разница в 1,4%, у мертворожденного — 2,5%; у взрослого 7,5% с вариациями — 5% — 10%. До 11-летнего возраста большая разница наблюдается у мальчиков, затем разница становится постоянной. В табл. 41 приведены примеры к изложенному выше.

Вес мозга у новорожденного составляет 389 г (339,25 — 432,5 г) у мальчиков и 355 г (329,99 — 368 г) у девочек. До 5-летнего возраста он быстро увеличивается, в 6-летнем возрасте составляет 85 — 90% окончательного веса, затем увеличивается медленно до 24 — 25 лет, когда процесс роста заканчивается (графики LX — LXI).

Таблица 41

Возраст	Череп, см <sup>3</sup>	Объем мозга в см <sup>3</sup>	Вес мозга в г	Разница между емкостью черепа в см <sup>3</sup> и в %	
Новорожденный	375	365	372	10	2,7
Новорожденный	361	356	364	5	1,4
3 недели	460	445	453	15	3,3
8 недель	527	518	535	9	1,7
7 месяцев	671	658	680	13	1,9
2 года	1 203	1 178	1 200	25	2,1
6 лет	1 390	1 295	1 340	95	6,8
<i>девочки</i>					
4 недели	426	422	428	4	0,9
3 месяца	441	433	452	8	1,8
11 месяцев	651	632	660	19	2,9
5 лет	1 125	1 095	1 127	30	2,7
13 лет	1 590	1 515	1 548	75	4,7




График LX. Увеличение мозга в весе на первом году жизни.

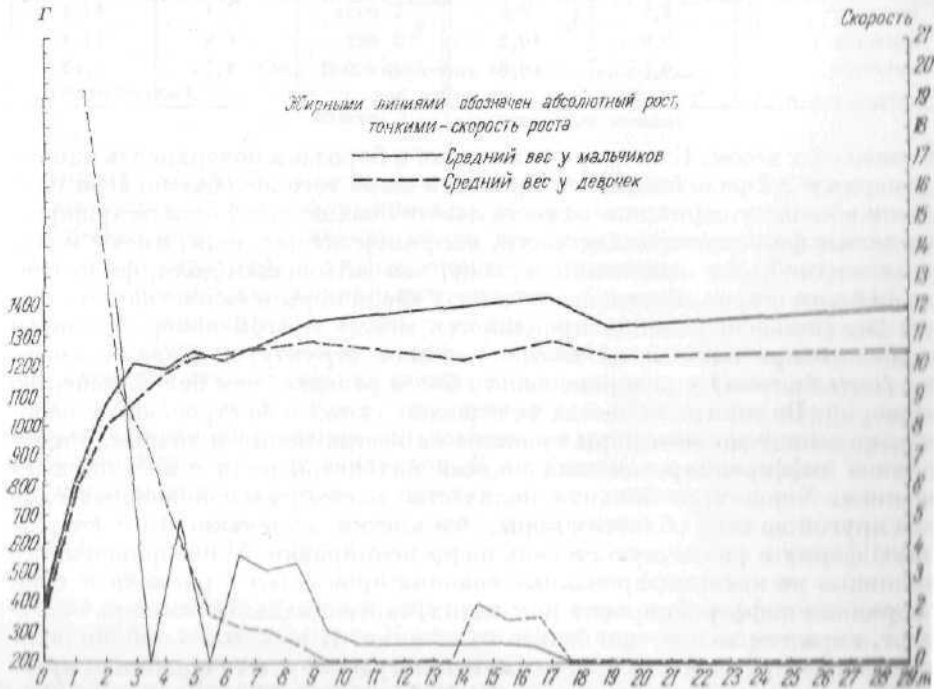


График LXI. Увеличение мозга в весе от 0 до 29 лет.

Вес мозга удваивается в первые 9 месяцев жизни и утраивается до 3 лет. Окончательный вес превосходит первоначальный в 4 раза у девочек и в 3,5 раза у мальчиков. Относительный вес мозга у новорожденного составляет 12,29 — 14,6% веса тела. Наибольший вес по отношению к весу тела отмечается в 9 месяцев, а по отношению к длине тела в возрасте 2 лет. Так, к рождению на каждый 1 см длины соответствует 8 г мозга, в 2 года — 12 г, у взрослого — 7,15 г (см. табл. 42). Вес полушарий обычно одинаковый, с очень небольшой разницей, и их асимметрия не имеет ника-

Таблица 42

Возраст	На 100 г тела вес мозга в г	На 1 см тела вес мозга в г	Возраст	На 100 г тела вес мозга в г	На 1 см тела вес мозга в г
Новорожденный	10,9	7,2	9 мес.	9,1	10,8
1 месяц	10,0	7,5	10 мес.	9,0	11,0
2 месяца	9,8	8,1	11 мес.	8,8	11,3
3 месяца	9,0	8,5	12 мес.	8,9	11,5
4 месяца	8,9	9,0	2 года	8,2	11,8
5 месяцев	8,8	9,4	3 года	7,5	11,5
6 месяцев	8,9	9,6	4 года	7,1	11,2
7 месяцев	9,0	10,2	5 лет	6,9	11,3
8 месяцев	9,1	10,6	Взрослый	1,75	7,15

кой связи с их весом. Благодаря извилинам и бороздам поверхность одного полушария в 2,7 раза больше поверхности шара того же объема. При одинаковом весе полушарий поверхность левого больше, а в одном полушарии более новые филогенетические части, например лобная доля, имеют меньшую поверхность по отношению к весу, чем затылочная доля, филогенетически более старая. Соотношение между весом коры и ее клетками составляет 26. Большая разница проявляется между мозгом новорожденного и взрослого при анализе их гистологической структуры. *Кора головного мозга (cortex cerebri)* у новорожденного более развита, чем белое вещество полушарий. Во многих областях ее строение схоже с ее строением у взрослого, но между полями коры границы не всегда ясные и точные. Рядом с хорошо дифференцированными полями находятся поля с не типичным строением. Характерно большое количество клеток, расположенных одна около другой во всех областях коры. Эти клетки маленькие и имеют различную форму и различную степень дифференцировки. У новорожденного радиальные не миелинизированные волокна проникают в различные слои коры раньше дифференцировки последних, тангенциальные волокна отсутствуют, кора тем толще, чем беднее волокнами. К рождению лобная доля наименее развита из всех и имеет самую толстую кору, в то время как *предцентральная извилина (gyrus precentralia)* и зрительная кора затылоч-

ной части наиболее развиты, имеют тонкую кору, очень немногим превосходящую кору у взрослого. В белом веществе полушарий до 10-летнего возраста расположены изолированные клетки узлов, количество которых увеличивается до 20 — 25 лет, затем они исчезают. Их основное расположение — на границе предцентральной извилины с *верхней* и *средней лобными извилинами* (*gyrus frontalis superior et medius*). Наружный слой

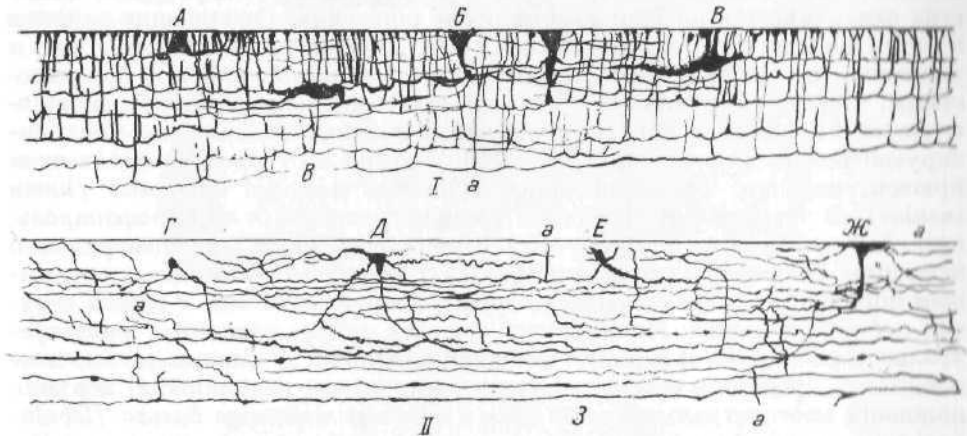


Рис. 138. Строение поясной пластинки:

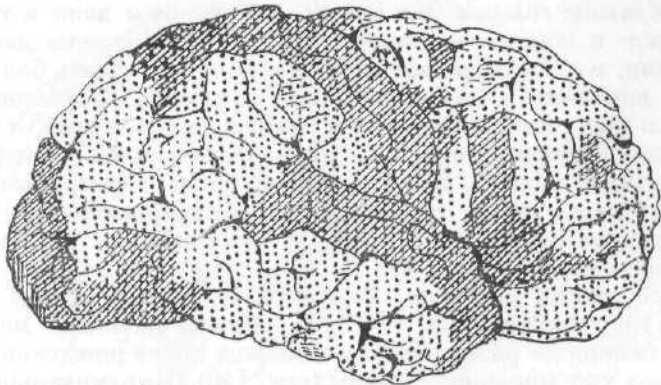
I — новорожденный; II — через 20 дней после рождения; А, Б, В, Г, Д, Е, Ж — горизонтальные клетки; 3 — тангенциальные волокна.

молекулярный или со сплетениями, содержит большие клетки треугольной формы, овальной или в форме звезды, которые сохраняют эту эмбриональную форму несколько недель после рождения. Дендриты этих клеток короткие, их направление в основном горизонтальное, они образуют систему параллельных тангенциальных волокон. От каждого из этих волокон отходят ответвления под прямым углом, оканчивающиеся вздутием, соприкасающимся с мягкой мозговой оболочкой (рис. 138). К концу первого или в течение второго месяца жизни многие из этих окончаний исчезают, а оставшиеся теряют связь с мягкой мозговой оболочкой и округляются, становясь тангенциальными. Их осевоцилиндрический отросток короткий и трудно видимый среди дендритов. В наружном зернистом слое зрительной коры мелкие пирамидные клетки имеют осевоцилиндрический отросток, который к рождению не дает ответвлений. Последние начинают появляться к концу первой недели жизни; в 2 месяца их много. Клетки Кахала из этого слоя с двойным дендритовым букетом, не полностью развитые, существуют уже в двигательной коре и быстро появляются в зрительной и слуховой коре. К рождению их отростки короткие и толстые, но на первых месяцах после рождения они быстро растут и проникают в слои коры. Максимального развития они достигают в возрасте 45 лет

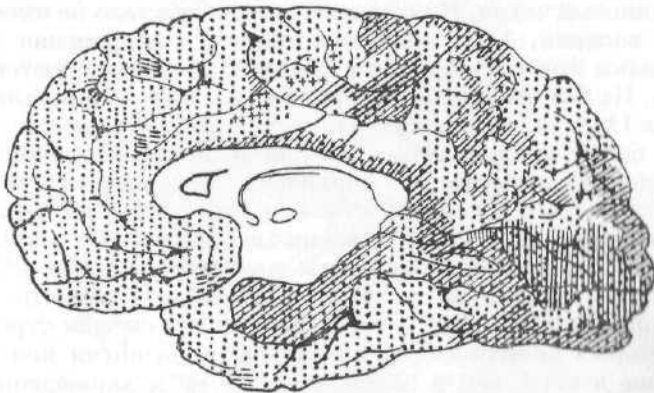
или даже позже. У новорожденного остальные слои коры еще не дифференцированы, а внутренний зернистый начинает появляться после 5-й недели жизни. Существующие большие пирамидные клетки *Betz* имеют базальные дендриты, количество и размеры которых варьируют с возрастом. Те же вариации имеют и размеры тела клеток. На 2-й неделе жизни клетки имеют диаметр 0,0238 мм, в 2½ месяца — 0,027 мм, в 1 год — 0,0273 мм, в 6 лет — 0,034 мм, в 12 лет — 0,033 мм. Образование тигроидного вещества заканчивается на 20-м месяце после рождения. Содержание волокон в этом слое достигает максимума в 19 лет. Дифференцировка коры, как и мозжечка, происходит по направлению от глубинных слоев к поверхностным. Первые миелиновые оболочки тангенциальных волокон появляются на 3-й неделе в парагиппокамповой извилине, полностью миелинизирующейся на 3-м месяце (рис. 139). Быстро этот процесс охватывает крючок, переднее продырявленное вещество и *порог островка* (*limen insulae*). В течение 4-й недели он распространяется и на *парацентральный дольку* (*lobulus paracentralis*) и верхнюю часть предцентральной извилины. Миелинизация тангенциальных волокон происходит в следующем порядке: а) нижняя часть предцентральной извилины и ножка верхней лобной извилины; б) нижняя и средняя лобные извилины, часть треугольной извилины; в) верхняя височная извилина; г) нижние затылочные извилины, средняя и остальная часть треугольной извилины; е) верхняя половина постцентральной извилины и *верхняя теменная долька* (*lobulus parietalis superior*); ж) затылочная доля; з) *язычковая извилина* (*gyrus lingualis*) и нижняя височная, задняя половина верхней лобной извилины; и) *латеральные затылочно-височные извилины* (*gyrus occipitotemporalis lateralis*), средняя височная и нижняя половина постцентральной извилины; к) *нижняя теменная долька* (*lobus parietalis inferior*), передняя половина верхней лобной и средняя лобная извилины. Тангенциальные волокна бывают трех видов: тонкие, средние и толстые. Толстые волокна располагаются изолированно, находясь в самой поверхностной части молекулярного слоя. Они отсутствуют в лобной доле и в передней части височной доли. Миелинизация мозга происходит путем появления миелинизированных островков, от которых процесс распространяется во все стороны. Эти островки соединяются до 5-летнего возраста, когда заканчивается процесс миелинизации. *Полоса Baillarger* и *полоса Gennari* миелинизируются в разное время. Первая появляется на 3-м месяце жизни, начинает миелинизироваться в 6 — 8 месяцев, в 1 год ясно видна, в 4½ года заканчивает процесс миелинизации. В возрасте 1 года имеются обе полосы *Baillarger* — внутренняя и наружная. Полоса сначала появляется в постцентральной извилине; порядок ее миелинизации следующий: а) предцентральной извилины, парацентральной дольки, постцентральной извилины, верхняя теменная долька; б) парагиппокамповая извилина свода (большая лимбическая извилина); в) верхняя височная извилина, нижняя лобная. В височной доле внутренняя полоса *Baillarger* появляется раньше наружной, а в лобной доле наоборот. Полоса *Gennari* появля-



ется на 6-м месяце жизни в зрительной коре, в возрасте 1 года появляется и характерный пограничный валик. В возрасте  $1\frac{1}{2}$  лет появляются тонкие волокна из II и III слоя Мейнерта — *Meynert*, которые, однако, растут очень медленно. Полоса *Kaes-Bechterew* появляется на 4-м году жизни



Верхне-латеральная поверхность



Медиальная поверхность

Рис. 139. Этапы миелинизации различных волокон мозга ребенка  $4\frac{1}{2}$  лет (Hirako).

Тангенциальные волокна слабо миелинизированы — мелкие точки; сильно миелинизированы — крестики; полоса *Kaes-Bechterew* — пунтир; полоса *Baillarger* — косые линии; полоса *Vicq d'Azyr* — вертикальная зачерченность.

в поперечных височных извилинах (*gyru temporaes transversi*), затем в области, соседней с верхней височной извилиной, в предцентральной и постцентральной извилинах, затем в ножке верхней лобной извилины. Полоса *Vicq d'Azyr* появляется раньше полосой *Baillarger* (которая

только намечается) в полосатом веществе в 6-месячном возрасте. Ее миелинизация происходит по направлению к *затылочному полюсу* (*polus occipitalis*), к переднему концу борозды птичьей ширы и происходит в связи с радиальными волокнами. При удалении *латерального коленчатого тела* (*corpus geniculatum laterale*) и задней части зрительного бугра полоса исчезает. *Дугообразные волокна Meynert* ясно выражены даже в течение 1-го месяца в пред- и постцентральных извилинах. Описанные данные являются средними, и следует помнить, что могут существовать большие индивидуальные вариации. Обычно системы чувствительных волокон (направляющихся к коре) миелинизируются раньше двигательных отходящих от коры волокон, а связывающие центры — только после рождения. Даже корковые поля, наиболее полно прошедшие процесс миелинизации, имеют на различных этапах новые волокна не миелинизированные внутри и миелинизирующиеся постепенно. Процесс миелинизации не имеет точных границ во времени.

С точки зрения развития поля коры делятся (*Flechsig*) на первичные (1 — 17) и вторичные (18 — 45). Первичные начинают миелинизоваться за 4 месяца до рождения, и в 4 месяца после рождения начальные стволы пучков уже миелинизованы (рис. 140). Пирамидальные волокна предцентральной извилины и до уровня среднего мозга только частично одеты в миелиновый чехол. К рождению мозолистое тело не имеет миелинизированных волокон. Они миелинизируются одновременно с проводящими волокнами коры. Радиальные волокна миелинизируются от центра к периферии. На 6-м месяце жизни процесс подходит к латеральной полосе *Baillarger*, а в 11 месяцев достигает ее уровня. Белое вещество полушарий к рождению бедно миелиновыми волокнами. У новорожденного нервные клетки не содержат пигмента. Он появляется на первом году жизни, начинает распространяться в течение второго года, а в 10 лет занимает большую часть клетки. Вскоре после рождения появляются и глиальные клетки всех типов, не дифференцированные и немногочисленные. До 2-летнего возраста они созревают и не отличаются от клеток взрослого. Глиальные клетки сгруппированы вокруг нервных клеток и посылают отростки, некоторые из которых оканчиваются на сосудах конечными ножками. Этих клеток больше в коре, чем в белом веществе. У новорожденного клетки эпендимы, безресничные, образуют покровный многорядовый слой для стенок желудочков. Широкая зона под эпендимой, образованная глиальными клетками и не созревшими клетками, впоследствии исчезает, за исключением части, расположенной по центрально-медиальному краю хвостатого ядра, под *конечной полоской* (*stria terminalis*), и некоторых изолированных участков, расположенных между стенками латеральных желудочков и базальными ядрами.

**Базальные ядра.** К рождению *бледный шар* (*globus pallidus*) отличается от *скорлупы* (*putamen*) и *хвостатого ядра* (*nucleus caudatus*). По строению скорлупа и хвостатое ядро имеют компактные клетки различной величины (преобладают маленькие), располагающиеся многочисленными

изолированными группами. Клетки растут в ускоренном темпе после рождения, волокна миелинизируются. Ядра содержат богатую и густую сеть тонких кровеносных сосудов. Бледный шар, наоборот, содержит больше

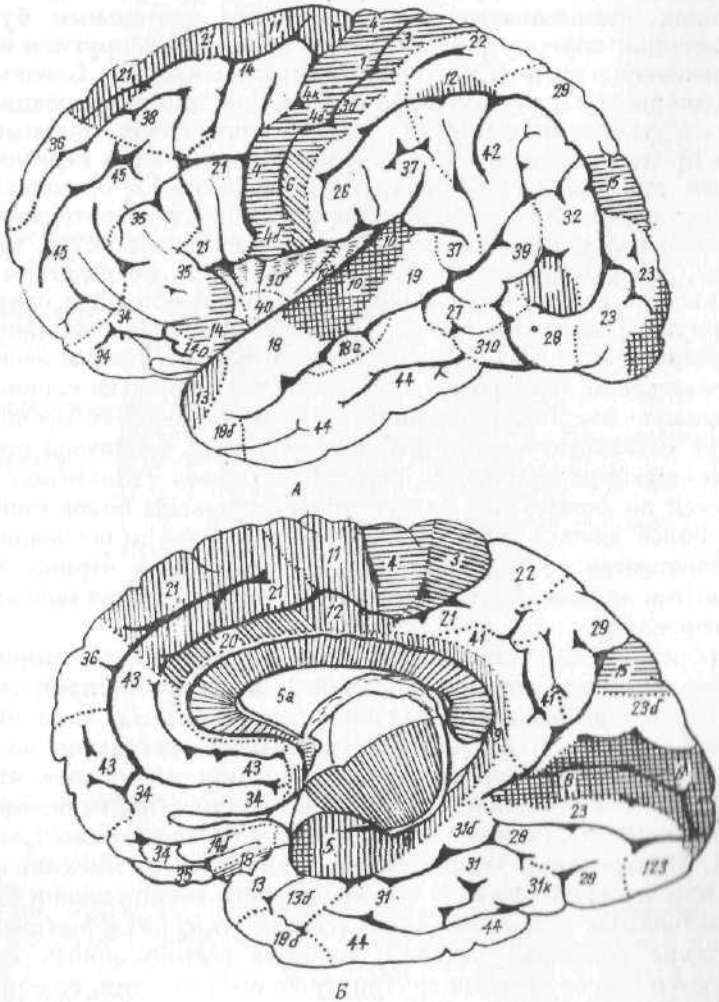


Рис. 140. Миелогенные поля коры (Flechsig):

А — верхне-латеральная поверхность; Б — медиальная поверхность.

клетки с тельцами Ниссля (*Nissl*), хорошо дифференцированными, и многочисленные миелинизированные волокна. Он имеет богатую сосудистую сеть, образованную из больших сосудов. В 6-месячном возрасте

реакция на железо положительна. Связь между ядрами похожа на связь между ними у взрослого. Между бледным шаром и двумя другими базальными ядрами существуют различия по степени миелинизации (рис. 141). Миелинизация начинается рано в двух передних третях бледного шара и в его волокнах, связывающих его с ядром под зрительным бугром. На 7 — 8-м месяцах внутриутробного развития миелинизируются и волокна, направляющиеся к пред- и постцентральному извилинам. Бледный шар — первое подкорковое ядро, имеющее связь с корой. Миелинизация продолжается в следующем порядке: а) волокна связи с обонятельным центром (переднее продырявленное вещество), проходящие через *переднюю ножку внутренней капсулы* (*crus anterior capsulae internaе*); б) волокна, начинающиеся от передней части ядра, направляющиеся к зрительному бугру. Все передние волокна к рождению лучше миелинизированы, чем задние; в) волокна, направляющиеся к красному ядру, посредством которых устанавливается связь с мозжечком, бульбарной оливой и спинным мозгом. Скорлупа и хвостатое ядро к рождению почти не миелинизированы. Миелинизация этих двух ядер происходит медленно. На 3-м месяце жизни *головка хвостатого ядра* (*caput nuclei caudati*) окружена слоем, содержащим базальную миелинизированную сеть. В течение 5-го месяца процесс охватывает остальную часть. *Медиальная петля чечевичной петли* (*ansa lenticularis*) миелинизирована к рождению. *Ограда* (*Claustrum*) не имеет особенностей по форме, только клетки расположены более концентрированно и более мелких размеров. Базальные ядра и особенно бледный шар продолжают до среднего мозга, и между ним и черным веществом располагаются мелкие группы клеток. Кровоснабжение мозга такое же, как и у взрослого.

Из образований обонятельного пути к рождению миелинизированы: *обонятельный тракт* (*tractus olfactorius*), волокна из *прозрачной перегородки* (*septum pellucidum*), *тело свода* (*corpus fornicis*) и *задние столбы треугольника свода* (*crus fornicis*), *медиальная продольная полоса* (*stria longitudinalis medialis*). Еще не покрыты миелиновой оболочкой: *передние столбы треугольника* (*columna fornicis*) и *передняя спайка белого вещества* (*commissura anterior*). Волокна зрительных путей почти полностью миелинизированы. Центральная часть слухового анализатора миелинизирована в большей или меньшей мере. В течение первого месяца жизни миелинизируются *медиальное колленчатое тело* (*corpus geniculatum mediale*) и *заднее четверохолмие* (*colliculus inferior*). Волокна вестибулярных путей миелинизируются еще со времени внутриутробного развития, волокна ампулы раньше, чем сферического мешочка и эллиптического мешочка. Миелинизация происходит от периферии к центру. Последним из ядер миелинизируется *медиальное ядро* (*nucleus medialis*), а также волокна, отходящие от него к заднему ядру блуждающего нерва. К 2 годам и этот каудальный сегмент миелинизирован. К рождению вестибулярный анализатор функционирует.

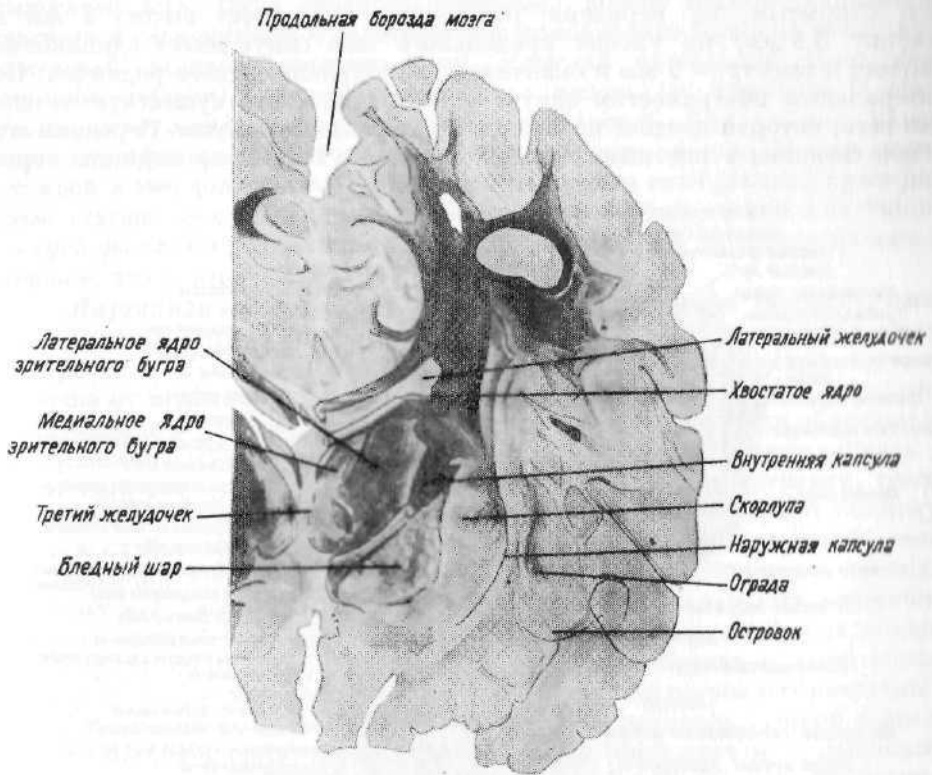


Рис. 141. Фронтальный разрез мозга 3-месячного ребенка.

#### МОЗГОВЫЕ ОБОЛОЧКИ (MENINGES)

Твердая мозговая оболочка головного и спинного мозга (*dura mater encephali et spinalis*) имеют то же строение, что и у взрослого. Твердая мозговая оболочка головного мозга прикрепляется к костям черепа на уровне швов и родничков (рис. 142). С остальной частью надкостницы она соединяется с помощью соединительной ткани; соединение до 2-летнего возраста довольно прочное. После этого возраста она легче отделяется от надкостницы, а после 10 лет ее расположение как у взрослого. Синусы твердой мозговой оболочки (*sinus durae matris*) имеют нерастягивающиеся стенки, хорошо развиты и мало отличаются от синусов у взрослого. Верхний продольный синус (*sinus sagittalis superior*) имеет среднюю длину 20 см, из которых 17 см годны для пункции. Место пункции находится на уровне продольного шва (не на уровне переднего родничка) в результате большей величины синуса на этом участке. Он начинается на уровне слезного отверстия (*foramen cecum*), проходит за срединным лобным швом,



еще открытым, за передним родничком, где имеет высоту 4 мм и ширину 3,5 мм; на уровне продольного шва синус имеет одинаковую ширину и высоту — 7 мм и оканчивается на уровне заднего родничка. По латеральным поверхностям синуса у новорожденного существует венозная сеть, которая позднее переходит в латеральные лакуны. Передний его конец соединен с носовыми венами с помощью ветвей, проходящих через

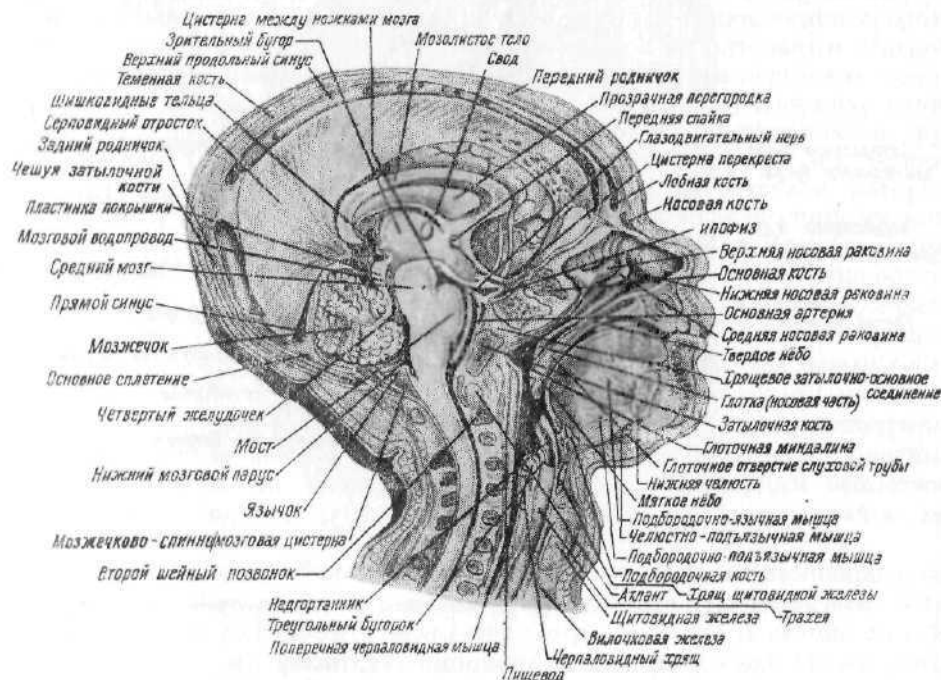


Рис. 142. Мозговые оболочки новорожденного.

слепое отверстие. У взрослого эти анастомозы редки. Они представляют возможные пути передачи инфекций из носовых вен в синус. *Поперечный синус* (*sinus transversus*) пересекает шов *mendosa* на уровне сосцевидного родничка и оканчивается в *сигмовидном синусе* (*sinus sigmoideum*). Последний очень широк (высота 5 мм, ширина 6 мм), проходит краниально от сосцевидной части височной кости и достигает сзади до затылочно-сосцевидного шва. Кость, защищающая его снаружи, имеет толщину в среднем 5 мм. У новорожденного синус расположен на 15 мм кзади от наружного слухового отверстия, более сзади, чем у взрослого. Характерным для новорожденного и ребенка является асимметрия синусов по величине: один из них намного больше, чем другой. У взрослого они почти равны. Часто сигмовидный синус сужается в месте его впадения в синус *сосцевидной*



выпускной вены (*vena emissaria mastoidea*). Между верхним каменным синусом и сигмовидным существует анастомоз в виде большой вены, пересекающей среднюю черепную ямку. *Нижний продольный синус* (*sinus sagittalis inferior*), *прямой синус* (*sinus rectum*) и *кавернозный синус* (*sinus cavernosus*) не представляют особенностей. Для ребенка характерна глубина костных борозд, где расположены синусы. Между надкостницей и твердой мозговой оболочкой находится *эпидуральное пространство* (*cavum epidurale*), а между твердой мозговой оболочкой и паутинной — *субдуральное пространство*. Они хорошо развиты, но пропорционально меньше, чем у взрослого.

**Паутинная оболочка головного мозга** (*arachnoidea encephali*) имеет два листка, латеральный и медиальный, отделенные пространством, которое в 2—3-летнем возрасте еще сохраняется. Латеральный листок в отличие от медиального богат клеточными элементами; клеток слизистого типа больше по количеству, чем эндотелиальных. Последние образуют на поверхности латерального листка полный слой, частично остающийся до 20-летнего возраста. До 5 лет наблюдаются клеточные островки, располагающиеся в субдуральном пространстве; эти островки играют защитную роль в случае проникновения токсических веществ. *Грануляции паутинной оболочки* (*granulationes arachnoideales*) слабо выявлены и их мало до 3-летнего возраста. Они созревают к 7—10 годам. На *паутинной оболочке спинного мозга* (*arachnoidea spinalis*) до возраста 1 года появляются грануляции в форме возвышений, расположенных в месте выхода корешков спинномозговых нервов. Они не содержат жиров и образованы из соединительной ткани паутинной оболочки, в просвете которой расположены эндотелиальные клетки. Впоследствии появляются и лейкоциты. *Подпаутинное пространство* (*cavum subarachnoideale*) хорошо развито, особенно мозжечково-мозговая цистерна, которая используется для пункций. Она имеет форму четырехугольной воронки с верхним краем передней стенки в борозде, отделяющей мозжечок от миндалины (рис. 143). При недоразвитой миндалине, как это имеет место у новорожденного, червячок ограничивает вышеописанный край. Передняя стенка цистерны вертикально соответствует луковиче и первым двум сегментам шейного отдела спинного мозга. Она образована эпендимным эпителием и мягкой мозговой оболочкой, дублированной медиальным листком паутинной оболочки. Цистерна сообщается с полостью IV желудочка через отверстие Лушки (*Luschka*) — (*apertura lateralis ventriculi quarti*) и отверстие Магенди (*Magendie*) — (*apertura mediana ventriculi quarti*). Последнее расположено в нижней части крыши IV желудочка (*tegmen ventriculi quarti*), расширяясь от *нижнего мозгового паруса* (*velum medullare inferius*) до тупика, а латерально до язычка. Оно имеет звездчатую форму с неправильными краями, на которых видны обрывки, утолщения мягкой и паутинной мозговых оболочек. Оно соответствует заднему выпячиванию IV

желудочка, которое у новорожденного и грудного ребенка хорошо ограничено. Передняя стенка отделяет содержимое желудочка от содержимого подпаутинного пространства. Задняя и латеральные стенки образованы в краниальной части латеральным листком паутинной оболочки, а каудально *задней атлanto-затылочной оболочкой (membrana atlantooccipitalis posterior)* и оболочкой между атлантом и вторым шейным по-

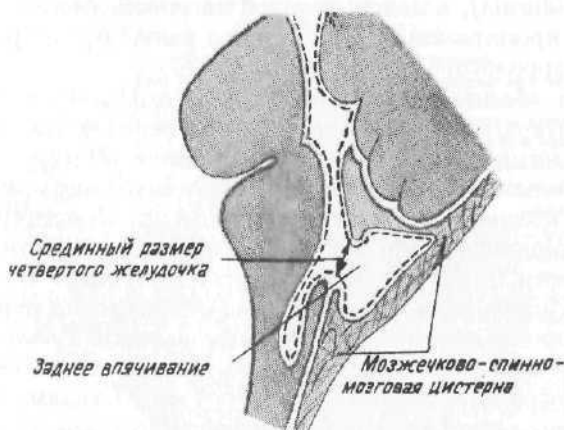


Рис. 143. Четвертый желудочек с задним впячиванием и мозжечково-мозговая цистерна.

звонком. Они соответствуют заднему краю большого затылочного отверстия, задней дуге атланта и позвоночной дуге второго шейного позвонка, иногда и верхнему краю дуги третьего шейного позвонка. Остистый отросток второго шейного позвонка является опознавательной точкой при пункции. Латерально от цистерны расположены *зубчатые связки (lig. denticulatum)* и *спинномозговые корешки (radices spinales)* добавочного нерва и I и II шейных спинномозговых нервов. Расстояние от кожных покровов до задней стенки цистерны зависит от толщины мягких тканей. Обычно у ребенка оно составляет 2—3 см, у взрослого — 4—5 см. Линия, проходящая через оба сосцевидных отростка, отстоит на расстоянии 25 мм (21—29 мм) от заднего края большого затылочного отверстия, т.е. от цистерны.

Мягкая мозговая оболочка (*pia mater encephali et spinalis*) не представляет никаких особенностей. В 4-летнем возрасте в ее клетках появляется пигмент. Количество спинномозговой жидкости — 30 см<sup>3</sup> у грудного, 40—60 см<sup>3</sup> у дошкольника, 100—140 см<sup>3</sup> у 8-летнего ребенка.

ПЕРИФЕРИЧЕСКАЯ НЕРВНАЯ СИСТЕМА  
(SYSTEMA NERVOSUM PERIPHERICUM)

Вес нервов по отношению к весу тела снижается в течение роста, но по отношению к весу головного мозга и спинного мозга увеличивается (график LXII).

До 3-летнего возраста вес периферической нервной системы увеличивается в 4 раза, до взрослого состояния в 15,3 раза. Периферические нервы у новорожденного не отличаются по расположению от нервов взрослого. Они очень толсты из-за массивных перегородок, проникающих между пучками волокон и изолирующих их в отдельные группы. Волокна тонкие, в среднем  $4 \mu$ , у взрослого —  $6 \mu$ . В срединном нерве волокна новорожденного имеют  $4 - 4 \mu$  в диаметре, у взрослого —  $16 \mu$ .

ЧЕРЕПНО-МОЗГОВЫЕ НЕРВЫ (NERVI CRANIALES)

Черепно-мозговые нервы отличаются по срокам и степени миелинизации. Двигательные нервы миелинизируются раньше, чувствительные позже, смешанные в различные средние сроки. Вестибулярная часть нерва преддверия и улитки (*n. vestibulocochlearis*) составляет исключение, будучи почти полностью миелинизирована к рождению. Между двигательными нервами существуют различия в степени миелинизации: глазодвигательные нервы (*n. oculomotorius*), блоковый (*n. trochlearis*), и приводящий (*abducens*) более миелинизированы, чем тройничный нерв (двигательная ветвь) (*n. trigeminus*), лицевой (*n. facialis*), добавочный (*n. acces-*

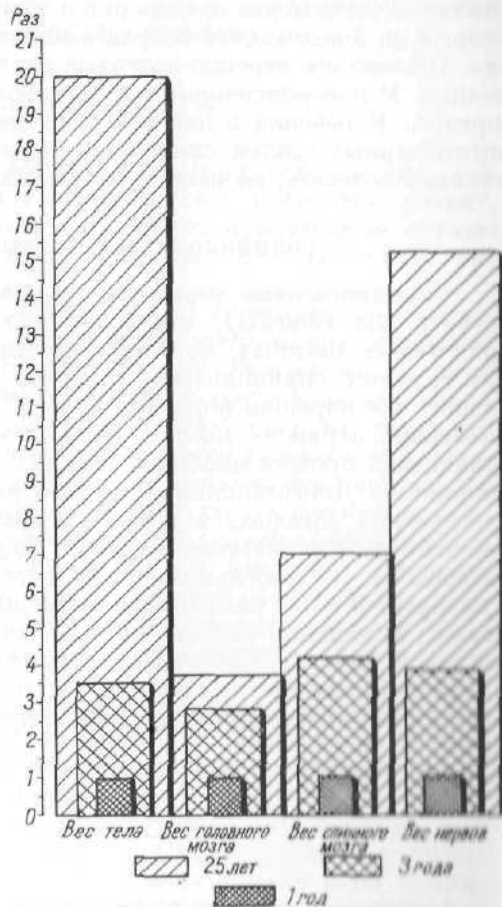


График LXII. Скорость роста периферической нервной системы по отношению к скорости роста центральной нервной системы и всего тела.

*sorius*) и *подъязычный* (*n. hypoglossus*). После рождения процесс продолжается в следующей последовательности: а) двигательные нервы: лицевой, подъязычный, отводящий, двигательная часть тройничного нерва, глазодвигательный; б) чувствительные и смешанные нервы: вестибулярная часть нерва преддверия и улитки имеет ту же степень миелинизации, что и двигательные нервы, чувствительная часть тройничного нерва оканчивает процесс миелинизации через 10 недель после рождения, а узел тройничного нерва полностью образован в возрасте 7 лет; затем следуют *блуждающий нерв* (*n. vagus*), *языкоглоточный* (*n. glossopharyngeus*), улитковая часть нерва преддверия и улитки, *зрительный нерв* (*n. opticus*), который до 3-недельного возраста миелинизирован до зрительного отверстия. Обычно все черепно-мозговые нервы имеют полные оболочки к 15-и месяцам. У новорожденного нервные волокна имеют многочисленные расширения. У ребенка в двигательных нервах часто находятся скопления ганглионарных клеток спинального типа. После 4-летнего возраста они начинают исчезать, но некоторые из них остаются и у взрослого.

#### СПИННОМОЗГОВЫЕ НЕРВЫ (*NERVI SPINALES*)

Спинномозговые нервы на уровне утолщения имеют *вентральный корень* (*radix ventralis*), миелинизированный в отличие от *дорсального корня* (*radix dorsalis*), не полностью миелинизированного. Обычно корешки грудных спинномозговых нервов приобретают миелиновые чехлы позднее, чем корешки нервов шейной и поясничной областей, а все спинномозговые нервы — позднее черепно-мозговых. Спинномозговые нервы заканчивают процесс миелинизации до 3 — 5 лет, после чего ритм их роста ускоряется. Двигательные конечные пластинки сначала появляются в действующих мышцах, а именно в мышцах языка, туловища, нижних конечностей. *Спинномозговые узлы* (*ganglion spinale*) имеют строение как у взрослого. Их маленькие клетки быстро растут на первом году жизни. В возрасте 3-х лет появляются гранулы жира, а в 6 — 8 лет липоидный пигмент. В первом волокне до 2 лет узлы *Ranvier* не ясно выражены. К рождению вырезки *Lantermann* отсутствуют, клетки *Schwann* многочисленные, уменьшение количества их происходит до 2-летнего возраста. Обычно развитие волокон заканчивается к 3 годам.

#### АВТОНОМНАЯ НЕРВНАЯ СИСТЕМА (*SYSTEMA NERVOSUM AUTONOMICUM*)

Автономная нервная система макроскопически выглядит как у взрослого, с той разницей, что вокруг сосудов симпатическая система очень богата. Симпатические узлы содержат мелкие клетки (20 — 25  $\mu$ ), а местами и клетки побольше (35 — 45  $\mu$ ). Они компактные, имеют основные дендриты (добавочные образуются на протяжении всей жизни), содержат следы

пигмента. До 3-летнего возраста они растут быстро, затем медленно. В периферических узлах клетки не имеют дендритов, ритм их роста более быстрый между 3 и 14 годами. В яичках и яичниках до 3-летнего возраста в хромафинных параганглионах существуют пластинчатые терминальные тельца. Впоследствии они исчезают. Макроскопически в возрасте от 4 месяцев до 4 лет чаще, чем у взрослого, встречаются анастомозы между ветвями блуждающего нерва.

## ОРГАНЫ ЧУВСТВ (ORGANA SENSUM)

### ОРГАН ЗРЕНИЯ (ORGANUM VISUS)

Орган зрения состоит из глаза (*oculus*) и его придатков (*organa oculi accessoria*), находящихся в полости глазницы. Глаз полностью развит, с небольшими отклонениями от глаза взрослого; придаточные органы глаза и глазница еще не полностью развиты (для глазницы см. стр. 110).

Глазное яблоко (*bulbus oculi*) ввиду малого пространства в глазнице расположено поверхностно и латерально, тогда как у взрослого глубже и спереди кверху. Это изменение положения объясняется, с одной стороны, развитием носа, увеличивающим краниально-каудальный диаметр глазницы, а с другой — развитием гайморовой полости, расширяющей нижнюю стенку глазницы, которая становится наклоненной латерально и каудально. У новорожденного фронтальная плоскость, касающаяся верхне- и нижнеглазничных краев входа в глазницу, пересекает краниально глазное яблоко на уровне радужно-рогового угла (*angulus iridocornealis*), а каудально — зазубренный край (*ora serrata*). У взрослого плоскость проходит на уровне более выпуклого участка роговой оболочки или складки ее. Фронтальная плоскость, перпендикулярная латеральному краю глазницы, составляет впереди часть глазного яблока большую, чем у взрослого. Глазное яблоко расположено ближе к верхнему краю глазницы. У новорожденного расстояние до верхнего края глазницы составляет 1 мм, у взрослого 5 мм, а до нижней — 10 мм. Полость глазницы наполнена соединительной и жировой тканью, имеющей латерально толщину 2 мм, а медиально 3 мм (у взрослого — 4 и 7 мм). Сверху, между потолком глазницы, перегородкой глазницы (*septum orbitale*) и мышцей, поднимающей верхнее веко (*m. levator palpebrae superioris*), находится, как и у взрослого, масса жировой ткани, распространяющаяся к веку и по краям. Глазное яблоко относительно велико и имеет сферическую форму, вес 2,29 г и объем 3,250 см<sup>3</sup> (у взрослого 7,448 см<sup>3</sup>). Продольный диаметр составляет 17,3 мм (у взрослого 24,3 мм), а поперечный — 16,7 мм (у взрослого 23,3 мм). До 2-летнего возраста глазное яблоко увеличивается на 40% первоначальной величины, в 5 лет на 70%, а до взрослого состоя-



ния — в 3 раза. Вес обоих глаз по отношению к весу тела составляет у новорожденного 0,24%, у взрослого 0,02%. Фиброзная оболочка глаза (*tunica fibrosa oculi*), склерозная (*sclera*) не представляют отличий от оболочек взрослого. Роговая оболочка (*cornea*) пропорционально толще, чем у взрослого. Ее диаметр составляет 10,4 мм (у взрослого 11,5 — 12 мм), а радиус изгиба — 6,65 мм (у взрослого 7,8 мм). В первые 3 месяца жизни она растет быстрее, а к концу первого года имеет диаметр и радиус изгиба как у взрослого. Сосудистая оболочка глаза (*tunica vasculosa bulbi*), собственно сосудистая оболочка (*choroidea*), не представляет никаких особенностей. Перихориоидальное пространство (*spatium perichoroideale*) развито слабо. Ресничное тело (*corpus ciliare*) бедно соединительной тканью. Ресничная мышца (*m. ciliaris*) полностью образована. Ресничные отростки (*processus ciliares*) тонкие, а ресничные складки (*pliscae ciliares*) только слабо обозначены. Радужная оболочка (*iris*) узкая и тонкая, очень подвижна, имеет строму (*stroma iridis*), богатую не пигментированными клетками или клетками с малым количеством пигмента, откуда и ее серый или темно-голубой цвет. До 6 месяцев появляется пигмент. Складки радужной оболочки (*pliscae iridis*) непостоянные, но до 10 лет, когда радужная оболочка принимает окончательный вид, они появляются. Мышца, сужающая зрачок (*m. sphincter pupillae*), хорошо развита, в противоположность мышце, расширяющей зрачок (*m. dilatator pupillae*), развитой не полностью. Гребешковые связки (*lig. pectinatum anguli iridocornealis*) образованы полностью. Сосудистые петли очень нежные, а до 2 лет появляется и адвентиция. Зрачок (*pupilla*) имеет диаметр 2,6 мм (у взрослого 4 мм), достигая самых больших размеров в 6-летнем возрасте. Нервная оболочка глаза, сетчатая оболочка (*retina*), имеет небольшие отличия, ее слепая часть узкая, зубчатый край имеет меньшие фестоны. Сосочек зрительного нерва (*discus n. optici*) находится пропорционально на том же расстоянии от центральной ямки (*fovea centralis*), как и у взрослого. Последняя не имеет утолщений по краям, придающих ей характерный вид. Центральное углубление сосочка (*excavatio papillae*) меньше и менее глубокое, чем у взрослого. Оно имеет 1,5 — 2/24,4 мм у новорожденного и 4,5/30,9 мм у взрослого. Зрительный нерв короткий и тонкий, образует угол при входе в зрительный канал. У взрослого этот угол сглаживается при изменении направления канала, вызванном изменением размеров глазницы. Желтое пятно (*macula*) образовано не полностью. Слои сетчатой оболочки дифференцированы и хорошо развиты, за исключением внутреннего, со сплетениями. Наружный зернистый слой тоньше, а нервно-эпителиальный (*stratum neuroepitheliale*) имеет короткие и толстые колбочки. Размер передней камеры (*camera anterior bulbi*) 2,3 — 2,7 мм (у взрослого 3,7 мм), угол между радужной и роговой оболочками острый. Сила рефракции хрусталика (*lens*) больше, чем у взрослого. Внутри него еще не существует плотного ядра (*nucleus lentis*), а хрусталиковые волокна (*fibrae lentis*) имеют величину и расположение как у взрослого.



Радиус *передней поверхности* (*facies anterior lentis*) составляет 5 мм (у взрослого 10 мм), а *задней поверхности* (*facies posterior lentis*) — 4 мм (у взрослого 6 мм). *Экватор хрусталика* (*equator lentis*) хорошо выражен. *Капсула* (*capsula lentis*) очень тонкая. Передний шов имеет 3 *звездчатые фигуры* (*radii lentis*). Задний шов более сложный из-за вторичных разветвлений основных звездчатых фигур. *Фиксирующая хрусталик связка*, *Циннова связка* (*zonula ciliaris Zinni*) очень тонкая, с множеством волокон.

**Придатки глаза.** *Мышцы глазного яблока* (*m. bulbi*) хорошо развиты, но их начало в глазу варьирует. Высота *верхнего века* (*palpebra superior*) составляет половину высоты верхнего века взрослого, но к 5 годам достигает окончательной величины. Часто у новорожденного наблюдается третье веко, исчезающее впоследствии. *Хрящ века* (*tarsus*) гладкий в своих верхних двух третях. Ресницы тонкие. *Глазная щель* (*rima palpebrarum*) длинная — 18,5 мм (у взрослого 27,9 мм). *Латеральный угол глаза* (*angulus oculi lateralis*) острый, *медиаальный* (*angulus oculi medialis*) округлен. *Слезная железа* (*gl. lacrimalis*) функционирует, мала, не содержит лимфоидной ткани.

#### ОРГАН СЛУХА И РАВНОВЕСИЯ (*ORGANUM VESTIBULOCOCHLEARIS*)

**Орган слуха** характеризуется тем, что капсула лабиринта, барабанное кольцо и косточки слуха имеют к рождению окончательную величину, в то время как толщина покровной кости соответствует этапу развития височной кости, т.е. очень тонкая. Капсула лабиринта поэтому выступает над пирамидой височной кости и может быть легко отделена от тонкой покровной кости (см. стр. 91 и дальше).

**Наружное ухо** (*auris externa*) отличается в большой степени от наружного уха взрослого по форме, размерам, расположению и строению.

**Наружный слуховой проход** (*meatus acusticus externus*) у новорожденного длинный и тонкий и заполнен родовой смазкой. Он медленно растет: в возрасте 2-х лет достигает в длину 17 мм и в ширину 13 мм, в 6 месяцев — 19 и 14 мм, в 1 год — 20 и 15 мм, в 2 года — 22 и 16 мм, в 5 лет — 23 и 16 мм, в 6 лет — 24 и 17 мм, т.е. величины взрослого. Просвет в форме гантели или песочных часов имеет 2 расширенных участка и один суженный. Латеральный, расширенный, участок имеет форму воронки. Медиальный оканчивается у барабанной перепонки в форме расщепления. Начинаясь от барабанного кольца, медиальный сегмент наружного слухового прохода направляется вперед, затем резко изгибается кзади, образуя колено, и открывается сзади козелка. У взрослого дуга изгиба широкая. Из-за узкого участка и изгиба часто до 3-месячного возраста невозможна отоскопия грудного, а исследование барабанной перепонки можно производить только после 6-месячного возраста. Все же иногда слуховой проход прямой и достаточно широкий для отоскопии. *Хрящевая часть наружного слухового прохода* (*meatus acusticus externus*

*cartilagineus*) выглядит различно в зависимости от обследуемой области. Верхняя стенка прохода на большом протяжении костная, хрящ очень короткий и приращен к кости. Передняя, нижняя и задняя стенки вместо костной части имеют длинный хрящ, соединенный с костным барабанным кольцом посредством фиброзного тяжа. Верхняя стенка образует с горизонтальной линией угол  $10^\circ$ , а ее медиальный конец изгибается каудально и образует *впячивание надбарабанной полости* (*recessus epitympanicus*). Нижняя стенка претерпевает изгиб в месте перехода хряща в фиброзный тяж. Медиальная половина этой стенки образует с горизонтальной линией угол  $20 - 30^\circ$ , латеральная направляется несколько кзади. Наружный слуховой проход латерально приближается к височно-нижнечелюстному сочленению, от которого отстоит на 3 — 4 мм. У взрослого сустав расположен впереди от костной части прохода. Между наружным слуховым проходом и нижней челюстью, расположенной очень косо, находится широкое пространство, занятое околоушной железой. Она соприкасается с передней и нижней стенками прохода. Поверхностные височные артерия и вена вместе с ушно-височным нервом отделяют железу от прохода. Сзади сосцевидный отросток еще недостаточно развит. Нижняя стенка прохода прилежит к соединительной ткани, прикрепляющей его к шиловидному отростку; он хрящевой и расположен горизонтально. Фиброзная часть соединяется с коротким каналом лицевого нерва.

*Ушная раковина* (*auricula*) имеет форму, отличную от формы у взрослого (рис. 144). Характерным является соотношение между высотой и шириной, которые почти одинаковы (34: 24 мм). На первом году жизни ушная раковина быстро растет в высоту, достигая 48,7 мм, в 3 года — 53 мм. Затем наступает период медленного роста до 10 лет, когда высота составляет 56,3 мм. В возрасте 15 лет ушная раковина достигает высоты 69,7 мм, как у взрослого. По сравнению с размерами лица она кажется очень большой. *Ушная мочка* (*lobulus auriculae*) очень мала, слабо выражена. Борозды и рельеф похожи на таковые у взрослого. *Хрящ* (*cartilago auriculae*) менее эластичен.

*Среднее ухо* (*auris media sive cavum tympani*) имеет величину стенок и содержимое почти такие же, как у взрослого. К рождению оно заполнено жидкостью, которая при установлении дыхания и поступлении воздуха в полость выделяется через слуховую трубу и заглатывается. Просвет барабанной полости мал, так как слизистая располагается на толстом слое эмбриональной соединительной ткани, особенно на стенке лабиринта и на уровне *подбарабанного вдавливания*. Очень скоро толщина соединительнотканного слоя уменьшается, увеличивая просвет полости. *Верхняя стенка* (*paries tegmentalis*), образованная крышей барабанной полости, тонкая и в своей латеральной части образует с чешуей височной кости каменисто-чешуйчатую щель, широкую и заполненную соединительной тканью, богатой сосудами. Это возможный путь проникновения инфекции из полости в среднюю черепную ямку. До 5 — 6-летнего возраста щель уменьшается и закрывается, но с одной стороны остается

открытой в течение всей жизни. Барабанно-чешуйчатая щель — другой возможный путь передачи инфекции из полости в височно-нижнечелюстной сустав. Стенки нижняя (*paries jugularis*), передняя (*paries caroticus*) и канала лицевого нерва очень тонкие, местами неполные, способствуют, в случае инфекции полости, кровотечениям из сонной артерии, тромбозам внутренней яремной вены и параличам лицевого нерва.

Дополнительное развитие стенок происходит на первом году жизни.

Медиальная стенка (*paries labyrinthicus*) не представляет особенностей по сравнению с таковой у взрослого. Задняя стенка имеет широкое отверстие, сообщающееся со входом в пещеру, который у новорожденного имеет диаметр 5—12 мм, т.е. больше, чем у взрослого. Клетки сосцевидного отростка отсутствуют ввиду недостаточного развития самого отростка. Он появляется к концу первого года жизни, и его рост происходит в латеральную сторону путем наращивания костных пластинок.

Чешуйчато-сосцевидная щель у новорожденного частично открыта, заполнена соединительной тканью, так что пещера может легко сообщаться с окружающим пространством. Сразу после рождения щель начинает закрываться и в возрасте 1 года облитерирована в 38,5%, в 2 года — в 53,9%, в 16—19 лет — в 66,6% случаев. Иногда она может оставаться открытой и у взрослого. Благодаря утолщению латеральной стенки с возрастом пещера отодвигается медиально и назад. У новорожденного толщина стенки составляет 1—2 мм, в 5 лет — 6 мм, в 9 лет — 10 мм. Сосцевидные клетки появляются путем рассасывания губчатого костного вещества сосцевидного отростка, а их расположение вблизи от поверхности облегчает возможность инфекции. Положение сосцевидного отростка постоянно изменяется. Так, у новорожденного фронтальная плоскость, проходящая через заднюю стенку пещеры, оставляет впереди едва намечающийся отросток, в 3—4 года проходит через его верхушку, а у взрослого впереди от него. Стенка пещеры, обращенная к задней черепной ямке, имеет толщину 3—4 мм, и, таким образом, расстояние между пещерой и сигмовидным синусом пропорционально велико. В 5-летнем возрасте толщина стенки уменьшается до 2 мм. Латеральная стенка барабанной полости образована в наибольшей степени из барабанной перепонки (*tympanic membrane*). Малая костная часть этой стенки образует внутри полости надбарабанное углубление (*recessus epitympanicus*) и подбарабанное. Часто последнее отсутствует. Барабанная перепонка к рождению имеет размеры, близкие размерам у взрослого: высота 9 мм (у взрослого 9,22 мм,

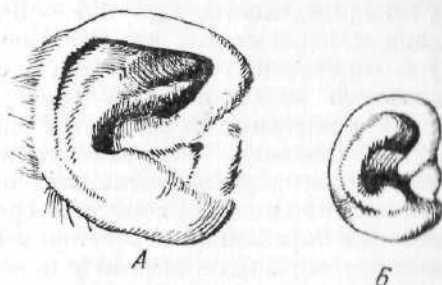


Рис. 144. Формы ушной раковины новорожденного.

варьирует от 8,5 до 10 мм), ширина — 8 мм (у взрослого 8,5 мм). Барабанная перепонка образует с верхней стенкой наружного слухового прохода больший угол, чем с его нижней стенкой. Верхняя половина барабанной перепонки образует с верхней стенкой наружного слухового прохода угол  $180^\circ$  у новорожденного,  $169^\circ$  у 3-летнего ребенка,  $140^\circ$  у взрослого. Нижняя половина образует с нижней стенкой прохода угол  $35 - 40^\circ$ . Барабанное кольцо образует с этой стенкой угол  $15^\circ$  или меньше у новорожденного,  $22,6^\circ$  в 1 — 5 лет и  $29,7^\circ$  ( $24 - 37^\circ$ ) у взрослого. Эти данные показывают, что независимо от причины барабанная перепонка у новорожденного наклонена, а с возрастом она достигает почти вертикального положения. Большой косой наклон барабанной перепонки у новорожденного возникает, с одной стороны, благодаря более близкому к вертикальному направлению наружного слухового прохода, а с другой — благодаря развитию височной кости в латеральном направлении. На фронтальных и поперечных срезах отмечается близкая величина углов, которые барабанная перепонка и височная кость образуют с фронтальной и поперечной плоскостями у новорожденного и у взрослого. Барабанное кольцо у взрослого образует с горизонтальной линией угол  $30^\circ$ , а с срединной плоскостью —  $50^\circ$ . Индивидуальные отклонения этих углов бывают большими, но в основном угол наклона у 3-месячного ребенка составляет  $12,7^\circ$  ( $4 - 25^\circ$ ), растет быстро до 5-летнего возраста, а затем медленно, достигая величин взрослого. Угол наклона составляет  $90^\circ$  у новорожденного,  $35^\circ$  у четырехлетнего, затем достигает постоянных величин. Строение барабанной перепонки такое же, как у взрослого. Полностью образованы *кожный слой* (*stratum cutaneum*), *промежуточный слой* с радиальными волокнами (*stratum radiatum*) и *круговые волокна* (*stratum circulare*), а также *слизистый слой* (*stratum mucosum*). (На кожном слое на границе с проходом расположено несколько концентрических рядов сосочков, имеющих значение в замене эпителия перепонки, который десквамируется, и обеспечивающих ее рост.

**Слуховые косточки** (*ossicula auditus*) имеют окончательную величину и некоторые еще не окостеневшие участки. Хрящевые участки находятся в головке *молоточка* (*caput mallei*) и в теле *наковальни* (*corpus incudis*). *Молоточек* (*malleus*) имеет длину 7,5 — 6,5 мм, *верхняя горизонтальная ветвь наковальни* (*crus breve*) — 4,5 мм, *нижняя вертикальная* (*crus longum*) — 6,5 мм; высота *стремена* (*stapes*) — 3,5 мм, его основание (*basis stapedis*) — 2,5 мм. *Слизистая оболочка барабанной полости* (*tunica cavum tympani*) имеет кубический эпителий, сплюснутый местами, и реснитчатую часть, заключенную между барабанным отверстием слуховой трубы и *фиброзно-хрящевым кольцом* (*anulus fibrocartilagineus*) барабанной полости. Слой подэпителиальной толстой ткани быстро утончается.

**Слуховая труба** (*tuba auditiva*) отличается от слуховой трубы взрослого в смысле слабого развития *хрящевой части* (*pars cartilaginea tubae auditivae*) и основания черепа. Она короткая и широкая, ее просвет

цилиндрической формы (у взрослого сплюснутый). *Костная часть* (*pars ossea tubae auditivae*) пропорционально длиннее, как и у взрослого, в то время как хрящевая на 13 — 14 мм короче. Общая длина слуховой трубы составляет 17 — 21 мм (у взрослого 34 — 36 мм), из которых 6 — 9 мм приходится на костную часть, а остальные 11 — 14 мм на хрящевую. *Перешеек слуховой трубы* (*isthmus tubae auditivae*) более широк, его диаметры 0,5 — 1 мм. Труба имеет косое направление снизу вверх, спереди назад и изнутри кнаружи, образуя с горизонтальной линией угол  $10^\circ$  у новорожденного,  $20^\circ$  в возрасте  $4\frac{1}{2}$  лет и  $45^\circ$  у взрослого, т.е. приближается к вертикальному положению. Рост в длину медленный: в 6 недель она равна — 17 мм, в 1 год — 20 мм, в 2 года — 30 мм, в 4,5 лет — 31 мм, у взрослого 35 мм. Рост в длину сопровождается сужением просвета, который в 6 месяцев составляет 0,25 см, в 2 года 0,2 см, в 6 лет достигает величины как у взрослого — 0,1 см. Из-за слабого развития *хряща* (*cartilago tubae auditivae*) и непосредственного соседства кожных покровов труба может растягиваться, допуская свободное прохождение 2 мм зонда, что невозможно у взрослого. *Барабанное отверстие трубы* (*ostium tympanicum tubae auditivae*) расположено более краниально, чем у взрослого. Высота глоточного отверстия (*ostium pharyngeum tubae auditivae*) составляет 3 мм (у взрослого 9 мм), оно меньше выступает в носоглотке, очень наклонено и расположено более каудально, чем у взрослого; так, в 4-летнем возрасте оно расположено на расстоянии 3 — 4 мм от плоскости твердого нёба, у взрослого — на 10 мм. Это перемещение в краниальном направлении объясняется развитием в высоту полости носа, благодаря чему твердое нёбо опускается. До 10 месяцев отверстие расположено в плоскости твердого нёба, затем между твердым нёбом и нижней раковиной, в 2 — 4 года на уровне заднего конца нижней раковины, а в 6 лет — на уровне среднего носового хода.

**Внутреннее ухо** (*auris interna*) к рождению имеет величину как у взрослого. Отличия минимальны и относятся к степени окостенения. *Перепончатый лабиринт* (*labirynthus membranaceus*) имеет *эндолимфатический канал* (*ductus endolymphaticus*) и *эндолимфатический мешочек* (*sacculus endolymphaticus*) в форме гладкой трубки. Характерные эпителиальные складки появляются позднее. *Перилимфатический проток* (*ductus perilymphaticus*) более широкий. Просвет *собирающего протока* (*ductus reuniens*) у новорожденного открытый, у взрослого он облитерируется. *Канал улитки* (*ductus cochlearis*) развит полностью и функционирует. *Костный лабиринт* (*labirynthus osseus*) развит слабо. В хрящевой капсуле, окружающей перепончатый лабиринт, ядра окостенения слившиеся. Надкостница еще тонкая, ее пластинки параллельные и круговые. Энхондральная кость губчатая, а эндостальная тонкая, местами перфорированная и с хрящевыми остатками. В ней развиваются *стержень* (*modiolus*) и *решетчатое пятно* (*maculae cribrosae*). *Преддверие* (*vestibulum*) более широкое и объемистое, *выступы полукружных каналов* (*canales semicirculares ossei*) выражены, особенно *латераль-*



ного (*canalis semicircularis lateralis*), образующего большой угол с верхним каналом (*canalis semicircularis superior*), вертикальным и почти свободным. У взрослого этот канал может оставаться вертикальным, но может занимать и косое положение. Каудально от него на задней поверхности пирамиды видна глубокая ямка под дугой (*fossa subarcuata*), в которой прикрепляется твердая мозговая оболочка и через которую проходят сосуды к сосцевидному отростку. После 3 — 5 лет она имеет форму длинной бороды, к 8 — 10 годам становится очень узким расщеплением. Купол улитки (*cupula cochleae*) более широкий и расположен более краниально. Объем улитки (*cochlea*) уменьшается и достигает ее объема у взрослого. Внутренний слуховой проход (*meatus acusticus internus*) очень сплюснен и широк.

#### ОРГАН ОБОНЯНИЯ (*ORGANUM OLFACTUS*)

Орган обоняния (см. стр. 111 и след. и стр. 220 и след.). В обонятельной области слизистой оболочки носа пигмент начинает появляться на 6-м году жизни.

#### ОРГАН ВКУСА (*ORGANUM GUSTUS*) \*

#### ОБЩИЕ КОЖНЫЕ ПОКРОВЫ (*INTEGUMENTUM COMMUNE*)

Кожа (*cutis*) (см. стр. 54 и след.). Линии тактильной чувствительности (*toruli tactiles*) ясные на ладони (*palma manus*), на ладонной поверхности пальцев (*facies palmares*), на подошве ноги (*planta pedis*) и подошвенной поверхности пальцев (*facies plantaris*). Ширина этих линий на ладонной поверхности пальцев у новорожденного составляет 0,18 — 0,22 мм, в 10-летнем возрасте — 0,3 — 0,35 мм, у взрослого мужчины — 0,5 мм, у взрослой женщины — 0,4 — 0,5 мм. Казеозная смазка в большем количестве расположена на лице, ушах, подмышечной впадине, в паховой и крестцовой областях.

Эпидерма (*epidermis*) у новорожденного имеет толщину 0,15 — 0,25 мм. У взрослого она варьирует в зависимости от области: 0,08 — 0,1 мм плечо и предплечье, 0,5 — 0,6 мм на ладони, до 3 мм на спине, ягодицах, подошве. У новорожденного эпидерма легко отделяется от подлежащей дермы из-за слабого развития базальной мембраны. Размножающийся слой тонкий и состоит из 3 — 4 рядов клеток. Клетки самого глубокого слоя (*stratum basale sive cylindricum epidermidis*) имеют различные формы, круглую или полигональную. Остистый слой (*stratum spinosum epidermidis*) тонкий, его клетки круглой формы, с межклеточными перекладинами, развитыми слабо, за исключением ладонной и подошвенно-областей. Грануляционный слой (*stratum granulosum*), который быстро развивается в первые недели жизни, у новорожденного

\* См. стр. 187.



состоит из одного ряда клеток. Он продолжается в *прозрачный слой* (*stratum lucidum*), к этому времени имеющийся только на ладони и подошве. Отсутствие этого слоя, содержащего кератоглиалин, делает кожу новорожденного прозрачной. *Роговой слой* (*stratum corneum*) образован из 2 — 3 рядов клеток, слабо связанных между собой, что облегчает процесс десквамации. *Дерма* (*corium*) имеет различную толщину в зависимости от области: на руке 1 — 1,1 мм, на спине и животе 0,4 — 0,7 мм; у взрослого 0,3 — 0,4 мм. Направление коллагеновых волокон изменяется с возрастом в *ретикулярном слое* (*stratum reticulare*), и поэтому линии разделения в некоторых областях имеют другое направление, чем у взрослого. У плода в 8 см на туловище разделение происходит в поперечном направлении, потом в продольном и затем снова в поперечном, что с небольшими изменениями остается и у взрослого. Количество и величина коллагеновых волокон быстро увеличиваются. Эластические волокна появляются после 6 лет и достигают максимального развития около 35 лет. *Кожные сосочки* (*papillae*) не полностью развиты к рождению, в детском возрасте они достигают окончательного развития. Вскоре после рождения появляется пигмент. *Подкожная ткань* (*tela subcutanea*) и *жировая прослойка* (*panculus adiposus*) хорошо развиты и имеют богатую васкуляризацию. Образование подкожно-жирового слоя начинается на 5-м внутриутробном месяце; к рождению более богатыми в этом отношении областями являются лицо, верхние конечности и нижние конечности, грудь, спина. В этих областях максимального развития подкожно-жировой слой достигает в 6 недель жизни, на животе — на 6-м месяце. Его исчезновение в случае заболевания происходит в обратном порядке: последние области, теряющие подкожно-жировую ткань, — это лобковая и жировое тело лица.

*Конечные нервные тельца* (*corpuscula nervosa terminalia*) к рождению присутствуют, но не все дифференцированы. Их дифференцировка происходит от 50-го дня до 6 месяцев жизни. *Мейснеровы* (*Meissner*) *тельца тактильной чувствительности* (*corpuscula tactus*) созревают после рождения. *Тельца Краузе* (*Krause*) (*corpuscula bulboides*) имеются в окончательном количестве и различных размеров, их форма овальная, с многочисленными поперечными полосами. В основном их диаметр 0,0022 мм, реже 0,018 мм, чаще 0,034 мм. Толщина нервного волокна — 0,0027 мм. На уровне пальцев у новорожденного отмечается наличие свободных нервных окончаний, расположенных в эпителии и исчезающих в детском периоде. *Тельца Пачини* и *Ватер* (*Pacini, Vater*) (*corpuscula lamellosa*) находятся в несколько большем количестве, чем у взрослого, их длина 0,68 мм, ширина 0,38 мм.

*Волосы* (*pili*) имеются при рождении в форме лануго (зародышевого пушка) в большом количестве в некоторых областях. Количественное расположение следующее: *ресницы* (*supercilia*), лоб, губы, туловище, плечо, кисть, дорсальная часть ноги. Они замещаются постоянными волосами, появляющимися у девочек в 10 лет, у мальчиков в 12 — 15 лет, на уровне лобка, подмышками, на лице. В некоторых областях зароды-

шевый пушок сохраняется у взрослого в том же количестве. Ушная раковина у новорожденного имеет 17 000 волосков зародышевого пушка, у взрослого — 11 000. *Волосы головы (capilli)* короткие, тонкие и редкие, слабо пигментированные, но иногда могут быть длинными и пигментированными. Они удлиняются на 0,2 мм в день и в детстве скорость роста увеличивается до 0,3 — 0,5 мм. У взрослого скорость роста волос снижается. *Ресницы (cilia)* быстро растут в детстве, в 3 — 5 лет они достигают их длины у взрослого. *Мышцы, поднимающие волосы (m. arrectores pilorum)*, хорошо развиты.

**Ногти (unguis)** у новорожденного достигают дистальных окончаний последней фаланги и указывают на степень зрелости новорожденного. *Тело ногтя (corpus unguis)* тонкое, его толщина 0,16 мм, оно имеет тонкую продольную полосу. *Матрица ногтя (matrix unguis)* тонкая, составляет 0,09 мм. В 4-недельном возрасте на проксимальной части тела ногтя отмечается поперечная борозда, выпуклая дистально. К двум месяцам она расположена на середине тела ногтя, а в 3 месяца — на свободном крае (*margo liber*). Она может служить для определения возраста в это время. Ноготь увеличивается ежедневно на 0,1 мм.

**Кожные железы (glandulae cutis)** развиты. *Потовые железы (gl. sudoriferae)* не имеют секреции в первые месяцы ввиду незрелости нервных центров потогонделения. Они многочисленны в подмышечной впадине (*gl. axillares*), на губах, в области заднего прохода (*gl. circumanales*). В возрасте 3 лет подмышечные железы у девочек располагаются рядами, в 9 лет образуют своего рода подушечки до появления волос. Они претерпевают циклические изменения, связанные с циклами яичников. У мальчиков образуются ряды потовых желез только к 15 1/2 годам.

**Сальные железы (gl. sebaceae)** у новорожденного могут перерождаться в кисты, особенно на коже носа и на соседних областях лица, образуя мелкие бело-желтые образования. Они могут быть поверхностными и исчезают вместе с родовой смазкой или могут располагаться под роговым слоем кожи. В волосистой части головы за счет их повышенной секреции могут образовываться молочные корки. Свободные сальные железы расположены по краям губ, вокруг заднепроходного отверстия, в коже полового члена и крайней плоти.

## ЖЕЛЕЗЫ ВНУТРЕННЕЙ СЕКРЕЦИИ И ПАРААНГЛИИ (GLANDULAE SINE DUCTIBUS ET PARAGANGLIA)

### ГИПОФИЗ (HYPOPHYSIS SIVE GLANDULA PITUITARIA)

**Гипофиз** у новорожденного имеет сферическую форму или треугольную форму с вершинкой, направленной к задней поверхности турецкого седла (рис. 145). Вертикальный диаметр составляет 4 мм, продольный 7,5 мм, поперечный 8,5 мм. В среднем между 0 — 5 годами его диа-

метры соответственно составляют 4,6 и 10 мм; между 5 — 10 — 5, 10 и 13 мм, между 10 — 15 — 6, 10 и 14 мм, между 15 — 20 годами — 6, 10 и 16 мм; у взрослого они почти удваиваются — 7, 10 и 15 мм. Величина *передней доли* (*lobus anterior*) составляет соответственно 2,5; 3 и 6,75 мм. У взрослого — 6,3; 11,4; 13,9 мм. *Задняя доля* (*lobus posterior*) до 10 лет очень мала. Вес гипофиза при рождении — 0,125 г

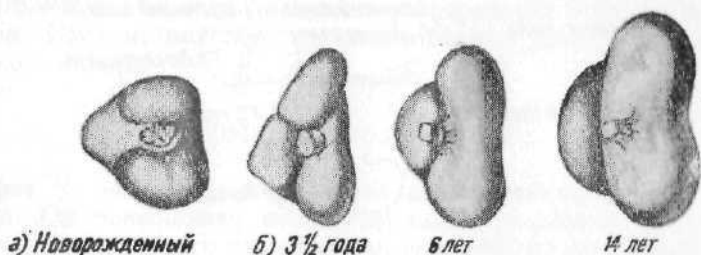


Рис. 145. Гипофиз.

(у мальчиков 0,05 — 0,20 г, у девочек 0,07 — 0,25 г). Объем гипофиза — 0,12 см<sup>3</sup>. Передняя доля весит 0,0834 г, составляя 79% всего веса и 94,67% частей аденогипофиза. *Промежуточная доля* (*pars intermedia*) весит 0,0020 г, т.е. 2,5% аденогипофиза и 2% общего веса. *Туберная часть* (*pars tuberalis*) составляет 2,65% аденогипофиза, после рождения она развивается быстрее. Задняя доля составляет 20% общего веса, ее вес — 0,0207 г. Увеличение в весе начинается на 2-м году жизни, достигая максимальной интенсивности в 4 — 5 лет, затем наступает период замедленного роста до 11 лет, когда темпы вновь ускоряются; в 15 — 16 лет вес достигает 0,627 г и превосходит в 3 раза первоначальный. Вес железы у мальчиков больше, чем у девочек. Относительный вес в 0 — 5 лет составляет 1/36569, между 6 — 10 годами — 1/43430, между 11 — 15 годами — 1/57911, между 16 — 20 — 1/70633, у взрослого — 1/69335. В развитии передней доли выявляются 4 типа (рис. 146). От 0 до 2 лет — *эмбриональный тип*, характеризующийся большим остаточным просветом и малым количеством соединительной ткани. К концу первого года жизни появляется коллоид. В 2 — 12 лет *детский тип* характеризуется уменьшением остаточного просвета, небольшим количеством соединительной ткани, отсутствием базофильных клеток. *Тип взрослого* отличается богатством в коллоиде, соединительной ткани, сосудов и большим количеством базофильных клеток. *Старческий тип* не представляет интереса в данном случае. К рождению передняя доля не имеет созревших клеток, но имеет большое количество сосудов. Остаточный просвет отделен от задней доли рядом кубических базофильных клеток, от которых отходят серозные железы, непостоянные, которые могут перерождаться в кисты при потере связи с основным просветом. Они могут существовать до периода полового созревания. До конца первого года жизни появляются и эозинофильные

клетки. Очень редко наблюдаются эмбриональные цилиндрические клетки, не дифференцированные. Тубарная часть содержит эозинофильные, базофильные и хромофобные клетки инфантильного характера, которые быстро атрофируются. Аргирофильная соединительная ткань превращается в коллаген. Сосуды и синусоиды многочисленны. Между стволом гипофиза

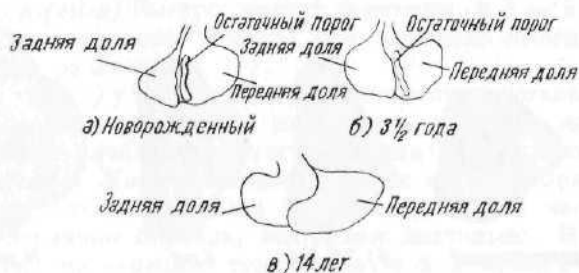

Рис. 146. Продольный разрез гипофиза (схема).

и тубарной частью существует лимитирующая глиальная мембрана. В возрасте 6 недель появляются липоидные гранулы. Задняя доля не представляет особенностей, кроме большого количества базофильных клеток. Срок появления пигмента варьирует.

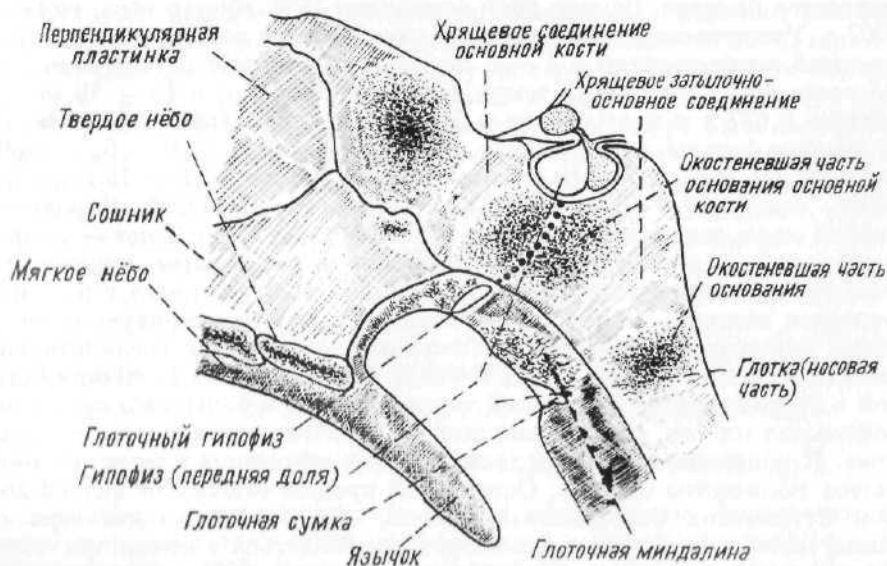

Рис. 147. Глоточный гипофиз новорожденного.

Глоточный гипофиз образован из ряда клеток, расположенных спереди от глоточной миндалины, направляющихся краниально, параллельно заднему краю сошника, не достигая основания мозга (рис. 147). Его длина — 4 мм (2,25 — 7 мм), ширина и толщина 0,5 мм. После рождения глоточный гипофиз растет, достигая в длину 7 мм, затем остается стабильным до 30-летнего возраста, когда вновь увеличивается.

В дальнейшем он очень медленно регрессирует и может встречаться у стариков. Клетки, похожие на гипофизарные, дифференцируются на первых годах жизни.

### ЭПИФИЗ (*CORPUS PINEALE*)

Эпифиз у новорожденного имеет круглую форму, сплюсненную, без ножки. Он расположен между верхними дольками среднего мозга и имеет углубление на его поверхности, соответствующее в глубине облитерированному эпифизарному желудочку. Его размеры при рождении следующие: длина 3 мм, ширина 2,5 мм, толщина 2 мм. Эпифиз растет, достигая в 4 года следующей длины, ширины и толщины: 9, 6 и 3 мм, у взрослого 9 — 10, 5 — 7 и 4 — 5 мм. Его вес составляет при рождении 0,7 г, в 4 года 12,5 г, у взрослого 15,7 г. Его вес увеличивается на первом году жизни и от 3 до 6 лет приобретает окончательную величину. Полость эпифизарного желудочка, выстланная кубическим или призматическим эпителием, может быть иногда еще открытой. В возрасте от 3 до 6 лет, непостоянно, она может оставаться в виде кист, выстланных кубическими клетками, которые впоследствии сплюсциваются. Эпифиз новорожденного содержит мелкие эмбриональные не дифференцированные клетки, исче-

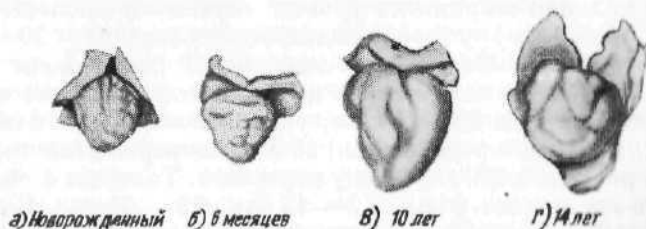


Рис. 148. Эпифиз.

зающие на 8-м месяце жизни, и большие клетки с везикулярным ядром. Существование двух видов клеток приводит к тому, что внутри железы расположены темные и более светлые островки. Соединительная ткань редкая, пигмент отсутствует, но появляется позже, будучи в большом количестве примерно в 14 лет. В возрасте 2 лет форма становится как у взрослого (рис. 148). Дифференцировка паренхимы начинается на первом году жизни. Начиная с 3-го года появляется глия, а до 5 — 7 лет накапли-



чивается дифференцировка клеток эпифиза. Соединительная ткань быстро развивается в 6—8 лет, когда образуются перегородки в паренхиме железы, но максимальное развитие происходит после 14 лет.

### ЩИТОВИДНАЯ ЖЕЛЕЗА (*GL. THYROIDEA*)

**Щитовидная железа** имеет различный вес и величину в зависимости от индивидуальных отличий, расы, условий внешней среды и т. д. Постоянно соотношение между весом щитовидной железы и надпочечников. До 6 лет надпочечник имеет больший вес. В 6 лет вес щитовидной железы больше веса надпочечника и остается постоянно большим, за исключением периода от 6 до 10 лет, когда вес обеих желез может изменяться, причем может преобладать вес той или иной из них. У здорового новорожденного вес щитовидной железы варьирует от 1 до 5 г. До 6-месячного возраста он снижается. Затем происходит быстрое нарастание в весе до 5-летнего возраста. В 6—7 лет темп нарастания в весе начинает снижаться до периода полового созревания, после чего следует медленный прирост и вес железы достигает 18—30 г.

В 11—16 лет у девочек щитовидная железа растет быстрее, чем у мальчиков. В 10—20 лет ее вес удваивается или иногда утраивается. Соотношение между весом железы и тела больше при рождении — 1:583, затем снижается до 1:4000, а у взрослого достигает 1:1223—1800. Удельный вес щитовидной железы у взрослого составляет 1,04. Показатель щитовидной железы (*Castaldi*) = 
$$100 \cdot \frac{\sqrt[3]{\text{вес щитовидной железы}}}{\text{длина тела}}$$

имеет величину 151,2 в 1—7 лет; 139,9 — в 8—14 лет и 164,2 — у взрослого. Максимальная ширина на уровне *перешейка щитовидной железы (isthmus gl. thyroideae)* у новорожденного составляет 26—30 мм, у взрослого 60—70 мм. Из *правой и левой долей (lobus dexter et sinister)* первая больше. Обычно латеральные доли у новорожденного имеют длину 20 мм, у ребенка 1 года 25—40 мм, у взрослого 50—70 мм. Ширина латеральных долей (посередине доли) 15 мм у новорожденного, 14—17 мм у годовалого ребенка и 27—36 мм у взрослого. Толщина в соответственном возрасте составляет 6 мм, 12—14 мм, 19—24 мм. Верхушка латеральной доли может достигать до большого рога подъязычной кости, а нижний край до уровня 5—6-го кольца трахеи у новорожденного, 7—8-го у взрослого. Высота перешейка составляет 12—15 мм, у взрослого 15—20 мм; толщина 6—8 мм, а у взрослого она достигает 5—15 мм. Перешеек покрывает часть трахеи, его верхний край доходит до нижнего края перстневидного хряща, иногда он может заходить за его край (рис. 149). В 4—10 лет верхний край расположен между нижним краем перстневидного хряща и верхним краем 2-го кольца трахеи, до периода полового созревания — между перстневидным хрящом и 1-м кольцом трахеи. При отсутствии *пирамидальной доли (lobus pyramidalis)*



пространство между трахеей и перстневидным хрящом остается свободным. Нижний край у грудного может опускаться до 5-го кольца трахеи, у взрослого до 3 или 4-го кольца. Щитовидная железа новорожденного заключена в толстую капсулу, образованную из двух листков. Наружный листок богат сосудами, образован из коротких коллагеновых волокон, среди которых видны и редкие эластические волокна. Внутренний листок,

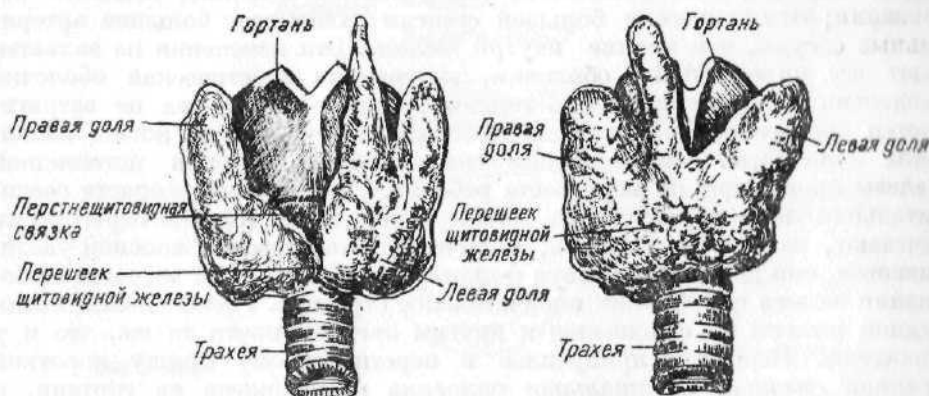

Рис. 149. Щитовидная железа новорожденного.  
Различное происхождение пирамидной доли.

богатый клеточными элементами, образован из длинных коллагеновых и эластических волокон. От капсулы отходят толстые перегородки, хорошо васкуляризированные, проникающие в железу; в железе от них отходят более тонкие перегородки, коллагеновые, разделяющие доли и узлы железы. У новорожденного узлы, образующие доли, имеют форму пузырьков или трубочек малой величины. Пузырьки ограничены кубическим или цилиндрическим эпителием и содержат коллоид. В долях обычно имеется центральный канал. Узелковые клетки окружены богатой сосудистой сетью. С возрастом увеличиваются величина узелков и содержание коллоида, который более жидкий, чем у взрослого. Величина узелков у новорожденного варьирует от 60 до 70  $\mu$ . В возрасте 1 года они достигают более 100  $\mu$ , в 3 года — 120 — 150  $\mu$ , после 5 лет — более 150  $\mu$ , в 6 лет — 200  $\mu$ , они овальной формы, переходят в кубическую форму и в возрасте 8—11 лет быстро растут, достигая в 12—15 лет 250  $\mu$ . У ребенка фолликулярный эпителий кубический или цилиндрический, плоский эпителий отсутствует; он появляется в 16 лет. У взрослого существует только плоский и кубический эпителий. Увеличение количества фолликулов происходит после рождения путем почкования. Стенка фолликула утолщается, в этом утолщении образуется просвет и появляется новый фолликул, который после отделения окружается немедленно сое-

длительной тканью и капиллярами, содержащими круговые перегороданные волокна (у взрослого эти волокна встречаются редко). Сразу после рождения артериальные сосуды имеют клапаны длиной 15  $\mu$ , высотой 25  $\mu$ ; это переход от широких эмбриональных капилляров и прекапилляров к узким капиллярам, постэмбриональным. Уже с первого года жизни встречаются артериосклеротические изменения сосудов щитовидной железы, и их количество увеличивается в период полового созревания; этот процесс в большей степени охватывает большие артериальные сосуды, чем мелкие внутри железы. Эти изменения не захватывают все артериальные оболочки, внутренняя эластическая оболочка разделена разрушенными пластинками. Средняя оболочка не затрагивается процессом. Лимфатические сосуды на втором году жизни наполнены коллоидом. Миелинизация симпатических волокон щитовидной железы происходит по мере роста ребенка. До 2-летнего возраста соединительная ткань образует сеть вокруг долек, затем толстые перегородки исчезают, заменяясь тонкими; количество эластических волокон увеличивается, они достигают капсул фолликулов. В 15-летнем возрасте щитовидная железа приобретает окончательное строение. Расположение щитовидной железы по отношению к другим органам почти то же, что и у взрослого. Перешеек прикреплен к перстневидному хрящу короткой крепкой связкой. Краниальная половина расположена на гортани, а нижняя на трахее, которую не покрывает полностью, оставляя свободный участок высотой 6 — 9 мм и шириной 8 мм. В это пространство может проникать краниальная часть вилочковой железы, заходящая в верхнее отверстие грудной полости. Обычно между перешейком щитовидной железы и вилочковой железой имеется пространство величиной 11 мм. Вмешательство на щитовидной железе в этой области затруднено не только присутствием вилочковой железы, но и наличием ветвей непарного венозного сплетения щитовидной железы. Латеральные дольки могут подниматься до уровня верхнего края щитовидного хряща около большого рога подъязычной кости, отделенные от него расстоянием в 2 мм. Обычно каудальный конец долек достигает до 5 — 6 кольца трахеи, иногда до 10-го, т.е. располагается очень близко к вилочковой железе; расстояние между железами составляет 4 — 5 мм. Латеральные края долек соприкасаются с нервно-сосудистым пучком шеи. Общая сонная артерия покрыта щитовидной железой, только внутренняя яремная вена остается свободной. Железа проникает между трахеей и артерией, достигая предпозвоночной фасции, с которой соединяется посредством свободных соединительнотканых перемычек (рис. 150). В борозде между трахеей и пищеводом расположен возвратный гортанный нерв, прилежащий к железе; слева железа прилежит к пищеводу, к которому она прикрепляется соединительноткаными волокнами, справа она находится на расстоянии 1 — 2 мм от пищевода. По отношению к позвоночнику перешеек щитовидной железы распространяется от четвертого шейного позвонка до диска между шестым и седьмым шейными позвонками, латеральная

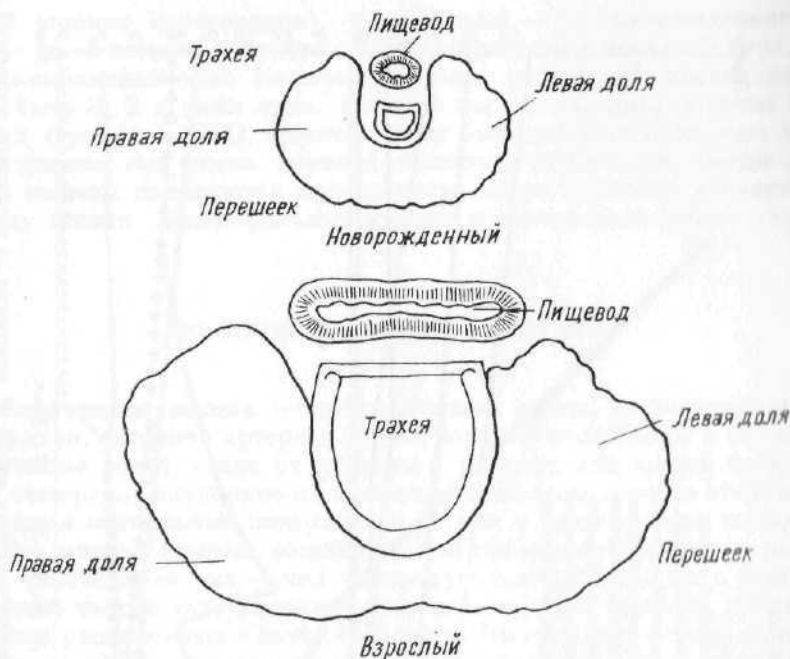

Рис. 150. Разрез щитовидной железы на уровне перешейка.

доля от второго до седьмого шейных позвонков. В краниальной части перешейка расположены 1—2 лимфатических узла перед гортанью, а каудально от перешейка один претрахеальный лимфатический узел. Обычно поверхность соприкосновения между щитовидной железой, трахеей и пищеводом меньшая, чем у взрослого.

#### ПАРАЩИТОВИДНЫЕ ЖЕЛЕЗЫ (*GL. PARATHYROIDEAE*)

Паращитовидные железы расположены как у взрослого: верхние (*glandula parathyroideae superior*) на задней поверхности щитовидной железы, в ее верхней половине, левая может достигать до верхнего полюса. Нижние паращитовидные железы (*glandula parathyroideae inferior*) располагаются на нижнем полюсе щитовидной железы или между краниальными концами вилочковой железы, иногда даже в толще последней. Из четырех видов паращитовидных желез: компактный (содержит небольшое количество соединительной ткани), ретикулярный (имеет толстые соединительнотканые перекладины), дольковый, или альвео-



ларный (тонкие перегородки), и *зубчатый* — у новорожденного и ребенка до 2-летнего возраста обычно встречаются первые 3 типа, и особенно компактный тип. Количество желез варьирует; обычно их 4, и может быть 3, 2 и даже одна. Нижние парацитовидные железы больше верхних (график LXIII). Отмечается их быстрый рост в детском периоде и замедление его после периода полового созревания. Среди групп клеток железы появляются пространства после 2-летнего возраста, а в 3-м году жизни эозинофильные клетки и интерстициальный жир.

### ВИЛОЧКОВАЯ ЖЕЛЕЗА (*THYMUS*)

**Вилочковая железа** — шейно-грудной орган, расположенный впереди трахеи, легочной артерии, аорты, верхней полой вены и ее корешков (безыменные вены), сзади от грудины и верхних плоскостей шеи, краинально от сердца, каудально от щитовидной железы, а по ее сторонам располагаются медиальные поверхности легких и средостенная плевро (рис. 151). Это мягкая железа, соседние с ней органы оставляют на ней отпечатки. Обычный ее вид — вид четырехугольной пирамиды с основанием и большей частью тела расположенными в грудной полости, раздвоенная верхушка расположена в шейной области. Вилочковая железа может быть трех типов. *а) Однодолевая*; в этом редком случае вилочковая железа расположена почти полностью в грудной полости, на расстоянии от щитовидной железы, иногда она имеет два маленьких рога, проникающие в шейную область. *б) Более частая форма (70% случаев)* — форма с *двумя долями*. Шейная часть больше, чем у предыдущей формы. Железа образована из двух долей, из которых одна больше другой: левая, разделяющая 2 доли, проходит около средней линии. Доли прилегают одна к другой, но их можно легко отделить. Иногда каудальные концы могут соединяться, придавая вилочковой железе форму U или V. Этой форме соответствует тело и четыре рога: 2 верхние рога (шейные) острые, могут достигать до щитовидной железы, два нижние рога (грудные) толстые, закругленные, сплюснуты в поперечном направлении, более широкие, чем тело, и образуют основание. *в) Третья форма многодолевая*, очень редко встречающаяся. Железа образована из 3 — 4 долей. У новорожденного она розового цвета, у маленького ребенка беловатого, в более старшем возрасте цвет становится желтоватым в результате процесса жирового перерождения. По отношению к весу всего тела вилочковая железа тяжелее у мальчиков, чем у девочек. У новорожденного ее вес составляет 10,3 — 14,4 г; у грудного — 11 — 24 г; у маленького ребенка — 23 — 27 г; в 11 — 15 лет — в среднем 37,50 г; в 15 — 20 лет — 21 г; в 20 — 25 лет — 18,60 г. Наибольший вес отмечается в периоде полового созревания. Во внутриутробном периоде вилочковая железа распространяется латерально до среднеключичной линии, высту-

пая в плевральную полость. Правая доля может достигать каудально до диафрагмы, а максимальный продольный диаметр расположен краниально от сердца. Между стенками грудной клетки и вилочковой железой расположено реберно-вилочковое впаививание — продолжение реберно-средостенного впаививания. Между вилочковой железой и перикардом существует перикардо-вилочковое впаививание. Эти впаививания исчезают после

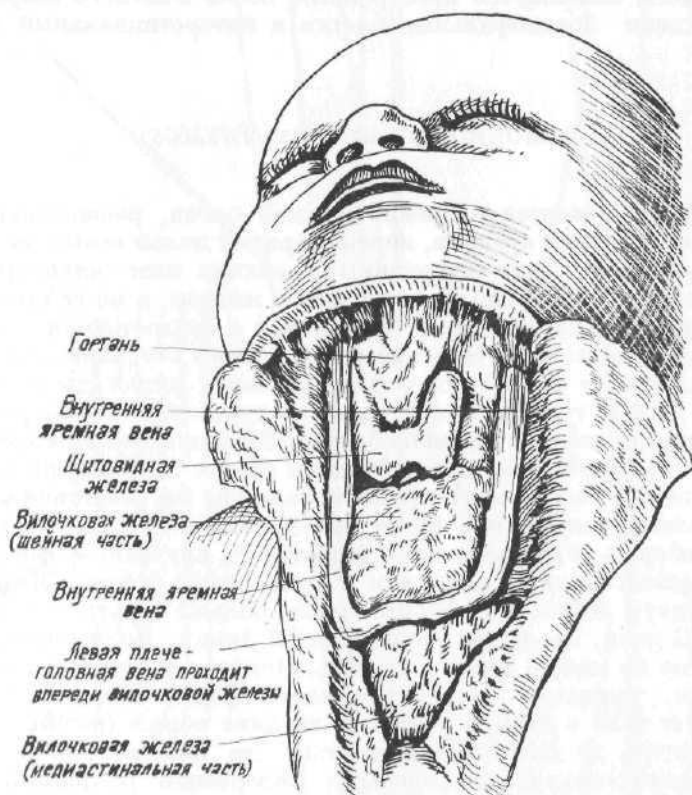


Рис. 151. Расположение вилочковой железы.

установления дыхания, сразу же после рождения. Иногда левая доля может быть развита больше правой, уменьшая в этом случае экскурсию левого легкого. После рождения, благодаря наполнению легких воздухом и изменению формы верхней части грудной клетки, вилочковая железа сжимается по средней линии и отодвигается кзади. В возрасте около 2 лет вилочковая железа имеет длину 5 см, ширину 2 см и толщину 1,5 см и занимает пространство, называемое *ложей вилочковой железы* (рис. 152). Передняя стенка ложа образована *претрахеальной пластинкой* (*lamina*



*pretrachealis*), задней поверхностью грудинно-ключичного сочленения (*articulatio sternoclavicularis*), рукояткой грудины (*manubrium sterni*), покрытыми двумя реберными хрящами и верхней грудинно-перикардиальной связкой (*lig. sternopericardica*). Задняя стенка состоит из сосудистой пластинки щитовидной железы и перикарда, где расположены вена и артерия щитовидной железы Neubauer (*v. и a. thyroidea ima*), лопатки

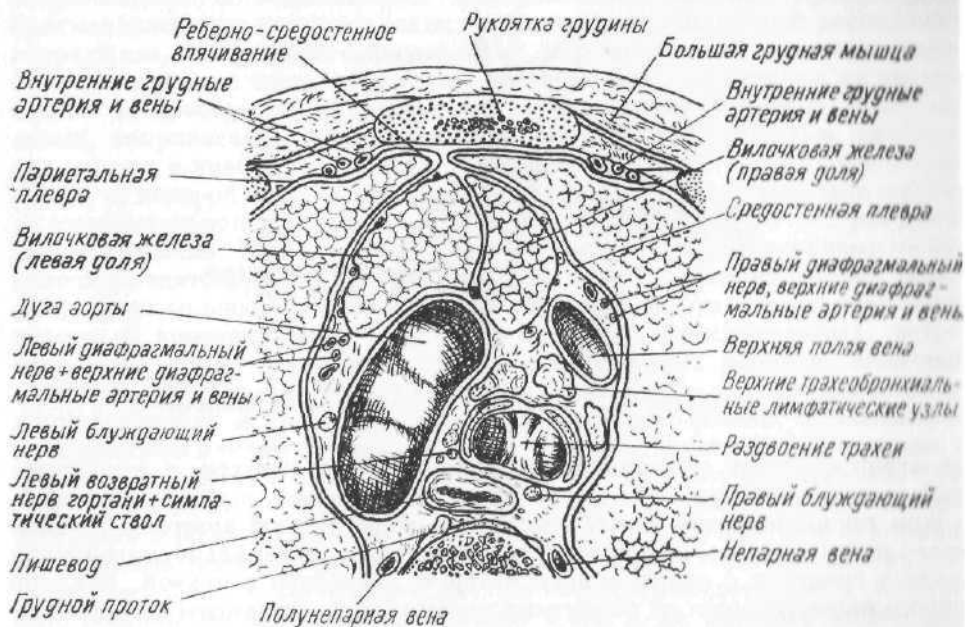


Рис. 152. Поперечный разрез груди грудного ребенка в возрасте 1 года.

плече-головной венозный ствол и вены перикарда (*vv. pericardicae*), а также из фиброзного перикарда. Латерально пространство ограничено нервно-сосудистым пучком шеи, сосудистой пластинкой внутренних грудных сосудов, фиброзной перетяжкой, соединяющей плече-головные венозные стволы с грудинным концом ключицы, первыми двумя реберными хрящами, и средостенной плеврой. Краниально оно простирается до нижнего края перешейки щитовидной железы, а каудально до прикрепления к перикарду верхней грудинно-перикардовой связки. Вилочковая железа покрыта капсулой, она отделена от стенок ложа рыхлой соединительной тканью, позволяющей отделение и высушивание железы. Верхние рожки прикрепляются к телу щитовидной железы с помощью сосудистой пластинки, образующей щитовидно-вилочковые связки (рис. 153). Зоны прикрепления имеются также с левым плече-головным стволом и с перикардом, но их можно легко отделить. Шейная часть вилочковой

железы соприкасается спереди с *поверхностной шейной фасцией (lamina superficialis)*, с претрахеальной пластинкой, с надгрудным пространством, с *передними яремными венами (v. jugularis anterior)* и *яремной дугой (arcus venosus jugularis)*, *подъязычными мышцами (musculi infrahyoidei)* с межмышечным пространством между ними; это пространство важно для трахеотомий и тимэктомий. Вилочковая железа рас-

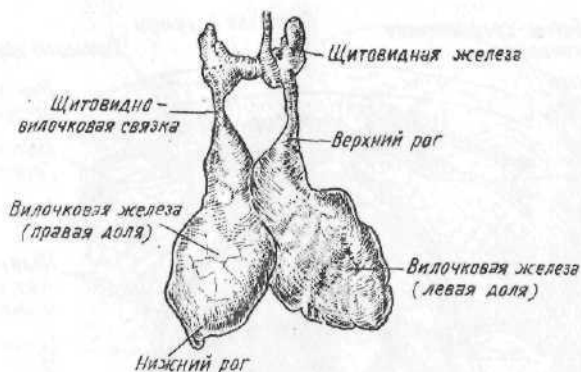


Рис. 153. Вилочковая и щитовидная железы новорожденного.

полагается между латеральными поверхностями трахеи и перво-сосудистым пучком шеи. Сзади она граничит с трахеей, щитовидной веной, а при проникновении между трахеей и общей сонной артерией с левым возвратным нервом и левым краем пищевода. Латерально вилочковая железа граничит с общей сонной артерией, особенно с правой. Верхние рожки располагаются на различных уровнях, они соединены со щитовидной железой щитовидно-вилочковыми связками, в толще которых проходит вилочковая ветвь нижней щитовидной артерии, а иногда располагаются нижние паращитовидные железы. Иногда нижние паращитовидные железы соприкасаются с верхними рожками вилочковой железы. Грудная часть вилочковой железы расположена в предперикардовой ямке. Передняя ее часть проникает к груди, к прикреплению *грудинно-щитовидных мышц (m. sternothyroideus)*, к верхней грудинно-перикардовой связке, грудинно-ключичному суставу, реберным хрящам и первым пяти межреберным пространствам, *поперечной мышце груди (m. transversus thoracis)*, внутренним грудным сосудам. Между стенкой грудной полости и вилочковой железой располагаются передние края легких. Перкуторная область простукивания вилочковой железы (проекция) имеет форму треугольника, верхний край которого образован краниальным краем рукоятки грудины, правый край правым концом грудины, левый — косой линией, распространяющейся от левого края грудины до средней линии на уровне второго ребра (этот край варьирует). Задняя поверхность выглядит как борозда, в углублении которой располагаются венозные плече-

головные стволы, особенно левый, отделяющий вилочковую железу от трахеи (этот ствол может иногда располагаться впереди трахеи), верхняя полая вена, артериальный плече-головной ствол и начальная часть общей сонной левой артерии, перикард, восходящая аорта и ствол легочной артерий, а сзади левый бронх, сердечное сплетение, узел *Wrisberg* и сердечные нервы, особенно нижний правый. Латерально вилочковая железа соприкасается с медиальными поверхностями легких. Правый диафрагмальный нерв проходит сзади вилочковой железы, левый расположен впереди нее, он проходит ближе к левой доле вилочковой железы и соприкасается с ней на всем протяжении. Нижние рога опускаются до уровня пятого межреберного пространства, иногда более каудально, особенно левый, соприкасаясь с перикардом и передней поверхностью желудочков и даже с диафрагмой. Вилочковая железа окружена фиброзной капсулой, от которой отходят междольевые перегородки. Если отделить железу от соединительной ткани, доли теряют форму и кажутся в 4 — 5 раз длиннее, чем обычно. Капсула имеет рыхлую связь с другими органами — это вилочно-щитовидная связь (верхняя) и вилочно-перикардовая (нижняя). Доли вилочковой железы имеют две зоны. Кортикальная зона образована из эпителиальных клеток, очень редко мезенхимальных, встречающихся вокруг сосудов, и редких ретикулярных волокон. Мозговой слой содержит две сети: одна из них с мелкими ячейками, образованная из эпителиального покрова, другая — с широкими ячейками, образованная из мезенхимы и ретикулярных волокон. Граница между кортикальным и мозговым слоем состоит из ретикулярных волокон, образующих сеть с узкими и длинными ячейками. *Тельца Гассалля (Hassall)* находятся при рождении в количестве 1 000 000 и 700 000 в 16 — 20 лет. У новорожденного железа весит в среднем 11 — 13 г, в первые годы жизни прирост составляет 4 — 5 г, затем снова рост становится замедленным. У маленького ребенка вес паренхимы составляет 19,82 г, из которых кортикальный слой весит 14,48 г, мозговой — 5,34 г. Интерстициальная ткань весит 5,16 г. Показатель кортикальный слой — мозговой слой составляет 2,7. В школьный период паренхима достигает 24,38 г, из которых кортикальный слой 13,90 г, мозговой — 7,98 г, интерстициальная ткань — 6,76 г. В период полового созревания показатель кора — мозговой слой, выросший в предыдущий период, снова достигает 2,7. Вес в периоде полового созревания достигает 28 — 38 г, затем начинается обратное физиологическое развитие, характеризующееся медленным снижением в весе (20 — 25 г в 25 лет, 15 г в 40 лет, 4 — 5 г у стариков). Возможны случаи, когда вилочковая железа сохраняет характерное строение и после периода полового созревания. Большая по сравнению с грудной клеткой и легкими вилочковая железа существует только у грудного ребенка и в первом детстве. Иногда может существовать дополнительная вилочковая железа очень редко несколько желез. У вилочковой железы имеется 5 артериальных позжек. Из пяти артерий две парные и одна непарная. *Верхняя артерия вилочковой железы* непостоянные (рис. 154), возникают из нижней

щитовидной артерии, иногда из анастомоза под вилочковой железой и доходят до нее на уровне верхних рожек щитовидно-вилочковыми связками. Иногда обе артерии могут начинаться от одной и той же нижней щитовидной артерии. *Латеральные вилочные артерии* начинаются как ветви внутренней грудной артерии (*rr. thymici*) или из *верхне-диафрагмальных артерий* (*aa. phrenicae superiores*) часто одним общим стволом с *перикардными артериями* (*rr. pericardici*). Их разветвление проис-

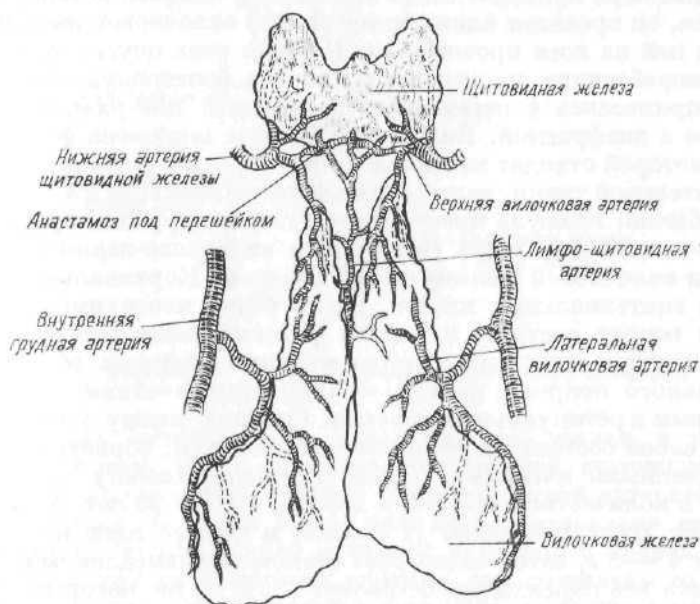


Рис. 154. Кровоснабжение вилочковой железы.

ходит или в виде конечного букета, или посредством ответвлений по ходу артерии по латеральной поверхности вилочковой железы. *Среbrная вилоково-щитовидная артерия*, непарная, проходит между долями, начинается от плече-головного ствола, вливая от его начала или от выпуклой части дуги аорты, и очень редко от левой общей сонной артерии. Она проходит впереди от левого плече-головного венозного ствола и поднимается между двумя долями вилочковой железы, которым отдает ветви. Почти постоянно она отдает восходящую ветвь щитовидной железе. Добавочные артерии вилочковой железы могут отходить от *щитовидно-шейного протока* (*truncus thyrocervicalis*) из подключичной артерии. Часто наблюдаются анастомозы между вилочковыми артериями и щитовидными. Вены многочисленны, малых размеров, проходят через щитовидно-перикардовую пластинку и вливаются в левый венозный плече-головной ствол. Добавочные вены вливаются в нижнюю щитовидную вену, внутреннюю груд-

ную, верхние диафрагмальные, перикардовые, внутреннюю яремную. Лимфа собирается в 3 сборные системы. *Верхняя* из верхнего рога очень короткая и оканчивается в надвилочковых лимфатических узлах на уровне впадения внутренней яремной вены. *Передние* коллекторы, также очень короткие, многочисленны и направляются впереди вилочковой железы. *Задние* коллекторы впадают в узлы, расположенные за вилочковой железой, или в узлы впереди перикарда. Иннервация вилочковой железы осуществляется или непосредственно из блуждающих нервов, или через сердечные ветви или через возвратные нервы. Симпатические ветви проникают или вместе с вилочковыми артериями, или изолированно. Левый диафрагмальный нерв отдает левой доле вилочковой железы одну ветвь. Были описаны и случаи иннервации ветвями подъязычного нерва и сердечного сплетения.

### НАДПОЧЕЧНИКИ (*GL. SUPRARENALIS*)

Правый надпочечник отличается по форме от левого. Первый имеет форму заостренной шапочки (форма, схожая с формой взрослого), второй четырехугольную, а не полукруглую как у взрослого (рис. 124). В детском периоде он сплющивается краниально-каудально. У новорожденного поверхность надпочечника гладкая, за исключением глубокой борозды, где расположены *правая и левая надпочечные вены* (*vena suprarenalis dextra et sinistra*). Через 2 недели после рождения появляется ряд непостоянных поверхностных борозд. На втором году жизни эти борозды начинают регрессировать и исчезают в возрасте 3 — 4 лет, когда поверхность надпочечника становится гладкой. В 8 лет надпочечник выглядит как у взрослого (рис. 155). Величина надпочечника по сравнению с почкой пропорционально больше, чем у взрослого; к рождению его величина не намного меньше его величины у взрослого. Высота надпочечника составляет 3,5 см, ширина 2,5 см, толщина 1,25 см. Размеры увеличиваются значительно в первые 3 года, затем темпы роста снижаются и остаются замедленными до достижения окончательной величины (графики LXIV, LXV).

Вес надпочечника у новорожденного большой, он составляет 6,98 г, т.е. несколько больше половины окончательного веса. После рождения

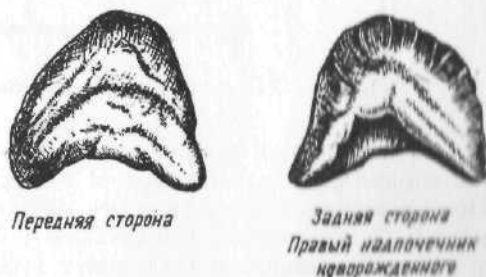

Рис. 155. Надпочечники (вид спереди и сзади).



вес надпочечников снижается, так что в 6 месяцев он составляет  $1/4$  первоначального. Далее следует замедленный рост до 8 лет, затем нарастание в весе увеличивается. В 11 — 13 лет достигается первоначальный вес. После этого вес может очень незначительно увеличиваться до 30-летнего возраста.

Значительное изменение темпов роста надпочечников происходит: в 6 месяцев для девочек, в 8 месяцев для мальчиков, в 2 года для мальчи-

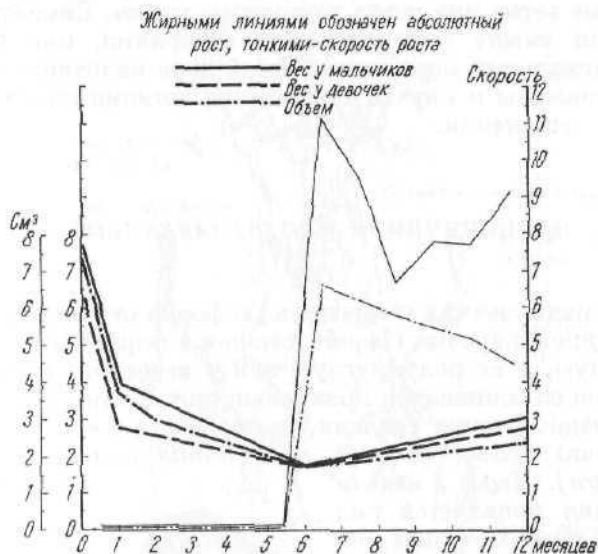
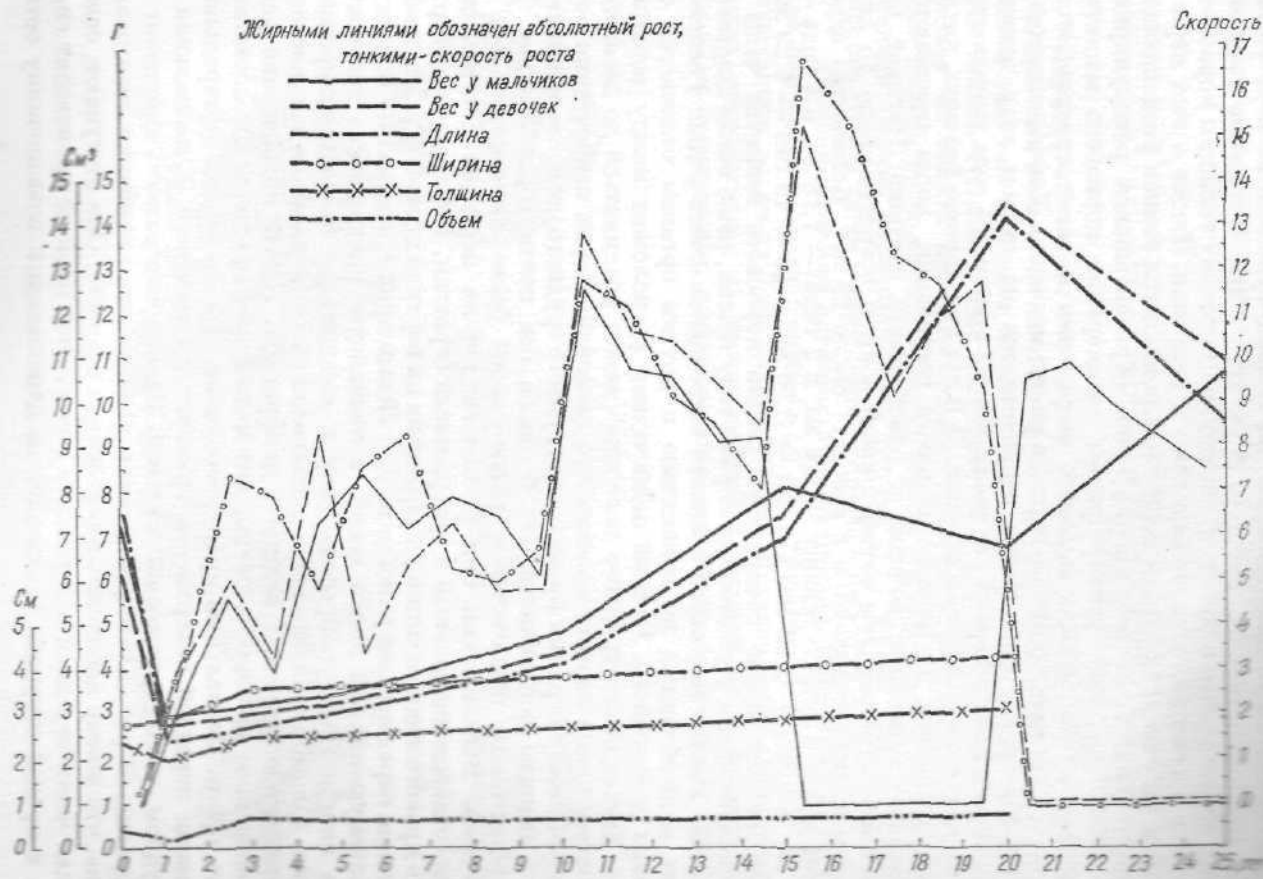


График LXIV. Скорость роста надпочечников на первом году жизни.

ков, в 3 года для мальчиков (в этот последний период надпочечники у мальчиков растут быстрее, чем у девочек), 4 года для детей обоего пола. По отношению к весу тела вес надпочечников составляет у новорожденного 0,3% всего веса, у взрослого — 0,03%. По отношению к весу почки у новорожденного он составляет 1: 2,44; в 2 года — 1: 20; в 10 лет — 1: 25; в 15 лет — 1: 24; в 25 лет — 1: 30. Надпочечники покрыты тонкой капсулой, состоящей из эластических волокон, от которых отходят перегородки вглубь. Кортикальный слой (*cortex*) богат сосудами и имеет 3 зоны. Это — гломерулярная зона, богатая жировыми веществами; зона пучков, очень толстая, и ретикулярная зона. Мозговое вещество (*medulla*) очень тонкое, содержит симпатикобласты и вены мышечного типа. После рождения следует дистрофическое перерождение центральной части коркового слоя, затем наступает его восстановление, происходящее от периферии к центру. В первый день после рождения на периферии коркового слоя видны узкая зона желтого цвета — пролиферативная и широкая зона





красного цвета — дегенеративная. На второй неделе желтая зона четко обособливается от красной, которая постепенно сужается по мере увеличения пролиферативного процесса в желтой зоне. В течение третьего месяца жизни красная зона сокращается на половину толщины коркового слоя, а в 1 год она представлена тонкой полоской. Также в этот период между корковым и мозговым веществом появляется тонкая разделяющая соединительнотканная мембрана. Вновь образовавшаяся ретикулярная зона в  $2\frac{1}{2}$  года еще узкая, процесс регенерации коркового вещества продолжается до периода полового созревания и затем прекращается. Мозговой слой в течение этого периода растет медленно. Дифференцировка феохромобластов в хромоциты заканчивается на втором году жизни. Надпочечная вена в первый год имеет тонкие стенки, в 4 года появляются первые круговые мышечные волокна. В 8 лет они хорошо развиты, число их увеличивается до периода полового созревания, когда появляются продольные мышечные волокна и эластические волокна. Пигмент появляется в глубоком слое ретикулярной зоны в возрасте около 15 лет. Жирные клетки появляются в возрасте около 19 лет. Количество адреналина в 0 — 1 год составляет — 0,4 мг, в 2 года — 1,18 мг, в 4 года — 1,96 мг, в 5 лет — 2,92 мг, в 8 лет — 3,96 мг, в 10 — 19 лет — 4,29 мг. Около железы можно обнаружить узелки коркового вещества чаще у новорожденного и у ребенка на первом году жизни, реже после 2-летнего возраста. Узелки мозгового вещества встречаются очень редко. Расположение надпочечников по отношению к другим органам отличается от таковых у взрослого. Правый надпочечник расположен между верхним краем двенадцатого грудного позвонка (может подниматься до десятого) и нижним краем первого поясничного позвонка. Левый надпочечник расположен между верхним краем одиннадцатого грудного позвонка и нижним краем первого поясничного. Их большая ось почти горизонтальна. У новорожденного надпочечники расположены более латерально, чем у взрослого. Впоследствии они располагаются на передней поверхности почек, отдавая медиальный и латеральный отростки. Каудальная поверхность правого надпочечника расположена на верхнем полюсе и медиальной половине передней поверхности почки. Левый край представляет борозду, образуемую нижней полой веной, а медиальное продолжение надпочечника иногда может покрывать вену и доходить до двенадцатиперстной кишки. Передняя поверхность надпочечника соприкасается с кишечной поверхностью печени, а задняя с диафрагмой. Левый надпочечник расположен косо на полюсе почки, его медиальное продолжение достигает ворот почки. Медиальный край расположен вблизи аорты. Латеральная половина передней поверхности граничит с селезенкой, а медиальная с желудком и поджелудочной железой. Задняя поверхность прилежит к диафрагме. В результате роста почек надпочечники изменяют свое положение, что можно наблюдать в 6-месячном возрасте. Они отступают, освобождая часть передней поверхности почек. Этот процесс происходит сначала с правой стороны. Положение по отношению к позвоночнику оста-

ется без изменения; таким образом, изменение вышеописанных взаимных расположений происходит в результате отставания в росте надпочечников по сравнению с почками.

### ПАРАГАНГЛИИ (*PARAGANGLIA*)

**Параганглии** — органы периферической нервной системы, происходящие или только из симпатических нервов, или из симпатических ветвей черепно-мозговых нервов, являются хромофиновыми органами или только хромофобными клетками. К последней категории относятся *тельца на сонной артерии* (*glomus caroticum*) и *верхнее надперикардовое тельце*, расположенное между аортой и артериальной связкой. Параганглии обычно развиваются на первом году жизни, растут в течение второго года и затем претерпевают обратное развитие (рис. 157).

**Аорто-поясничный параганглий** появляется в эмбриональном периоде как образование, расположенное по обе стороны аорты на уровне надпочечников до места бифуркации аорты. Непостоянные параганглии могут располагаться на уровне шейной и грудной симпатической цепочки. Два параганглия, расположенные на аорте, могут быть соединены

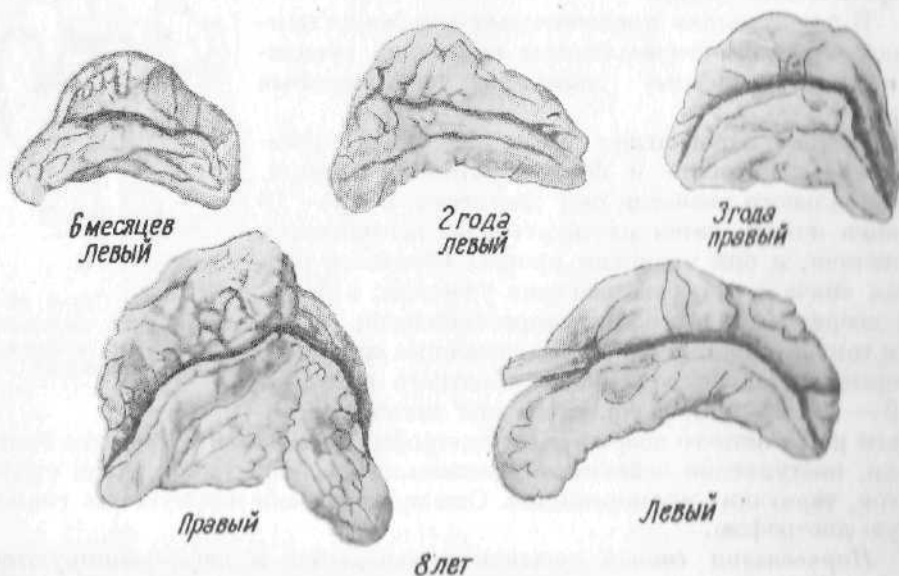


Рис. 156. Развитие надпочечников.

между собой, но после рождения их связь обрывается. К рождению они обычно хорошо развиты, в 50% случаев соединены краниальными полюсами, расположены на уровне начала нижней брыжеечной артерии. Эти параганглии имеют удлиненную форму, блестящий коричневый цвет и консистенцию лимфатического узла; они могут доходить до начала тестикулярной артерии или артерии яичников, до места бифуркации аорты или еще ниже. Правый параганглий больше левого. Его размеры: длина 8 — 20 мм, ширина 5,2 мм, толщина 2,2 мм, диаметр 11,6 мм. Левый имеет 3,15 мм в длину, 3,5 мм в ширину, 2,5 мм в толщину, 8,8 мм в диаметре. Параганглии аорты не имеют выраженной капсулы, они содержат полигональные и круглые хромафиновые клетки, расположенные в ячейках густой капиллярной сети, редкую соединительную ткань и очень редко симпатобласты. Их артериальные ветви происходят из аорты, нижней брыжеечной артерии, артерии яичка или яичника, реже от средней ободочной или от верхней ободочной артерии, почечной артерии, артерии мочеточника или геморроидальной артерии. Вены вливаются в нижнюю полую вену, в нижнюю брыжеечную вену или в вену мочеточника. Аорто-поясничный параганглий имеет лимфатические сосуды.

В параганглиях предстательного-высодящих сплетений и маточно-влагалищных сплетений существуют многочисленные маленькие пластинчатые тельца.

Обычно параганглии имеют две фазы развития, т.е. фазу роста и фазу обратного развития. Максимального развития они достигают в 12 — 18 месяцев жизни, затем их секреторная деятельность снижается, и они начинают процесс обратного развития сначала на связывающих участках; в 3-летнем возрасте их не видно макроскопически. Остаются только параганглии, расположенные на аорте, которые претерпевают процесс обратного развития в 10 — 13 лет. Микроскопически они могут определяться до 35-летнего возраста. Их дистрофия начинается с процесса гиперемии, поступления лейкоцитов, появления соединительной ткани среди клеток, терпящих хромореакцию. Они претерпевают жирную или гиалиновую дистрофию.

Параганглии сонной артерии развиваются и дифференцируются позадно. У новорожденного железистые клетки находятся в большом количестве, соединительная ткань развита слабо. Многочисленные капил-

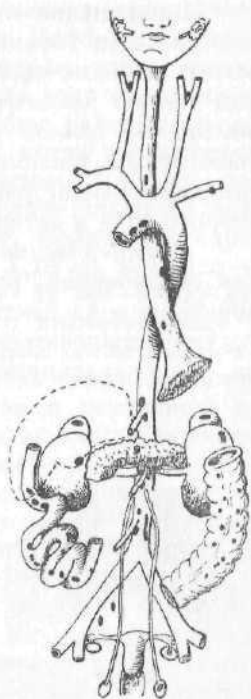


Рис. 157. Схема расположения параганглионарных образований (Иванов).

ляры окружают клетки, развивающиеся на первом году жизни. Специфические клетки еще можно видеть в 23-летнем возрасте.

Два *параганглия расположены над перикардом*. Верхний располагается между аортой и легочной артерией. У новорожденного группы клеток верхних надперикардовых параганглиев окружены артериями мышечного типа. В 8 лет они не содержат больше хромафиновых клеток, но продолжают расти до периода полового созревания и остаются у взрослого. Нижний надперикардовый параганглий после рождения постепенно уменьшается и исчезает у взрослого.

## ЛИТЕРАТУРА

- Andronescu, A. *Embriologie*. I. M. F., București, 1963.
- Andronescu, A., David, St. *Deformările de vîrstă ale trunchiului uman. P. I Bărbați între 7—65 ani*. «Morfologia», nr. 1, 1969.
- Andronescu, A., David, St. *Deformările de vîrstă ale trunchiului uman. P II Femei între 8—67 ani*. «Morfologia», nr. 2, 1969.
- Benninghoff, A. *Lehrbuch der Anatomie des Menschen*. München, Berlin J. F. Lehman, 1942.
- Brauss, H. *Anatomie des Menschen*. Berlin, J. Springer, 1954—1956.
- Grosskopf, K. W. *Das normale menschliche Skelett in Röntgenskizzen*. Leipzig, WEB, G. Thieme, 1962.
- Iagnov, Z., Repeicuc, E., Russu, I. G. *Anatomia omului*. București, Editura medicală, 1954, 1958, 1962.
- Last, R. J. *Anatomy, regional and applied*. London, J. & A. Churchill, Ltd., 1959.
- Paturet, G. *Traité d'Anatomie humaine*. Paris, Masson & Cie, 1959.
- Peter, K., Wetzell, G., Heiderich, F. *Handbuch der Anatomie des Kindes*. München. J. F. Bergmann, 1928—1938.
- Rauber-Kopsch. *Lehrbuch und Atlas der Anatomie des Menschen*. Leipzig, G. Thieme, 1951.
- Riga, I. Th., Athanasiu, I. și colab. *Volumul celei de a IV-a sesiuni științifice*, I. M. F. București, 1958.
- Rouvière, H. *Anatomie humaine*. Paris, Masson et Cie, 1948.
- Robacki, R. *Morfologia normală și patologică*. Vol. 8, București, nr. 3, 1963.
- Rusescu, A. *Etudes sur le développement de la taille chez le nourrisson de la naissance à un an*. Paris, Jouve et Cie., 1925.
- Testut, L., Latarjet, A. *Traité d'Anatomie humaine*. Paris, G. Doin et Cie., 1959.
- Тонков, В. Н. *Учебник анатомии человека*. Ленинград, Медгиз, 1953.
- Waldeyer, A. *Anatomie des Menschen*. Berlin, W. de Gruyter & Co., 1943.
- \* \* \* *Анатомо-физиологические особенности детей и подростков*. Москва, Акад. пед. наук, РСФСР, 1958.



# СОДЕРЖАНИЕ

## ЧАСТЬ ПЕРВАЯ

	Стр.
Введение .....	5
Форма тела .....	6
Голова ( <i>caput</i> ) .....	7
Шея ( <i>collum</i> ) .....	10
Туловище ( <i>truncus</i> ) .....	10
Верхняя конечность ( <i>membrum superius</i> ) .....	13
Нижняя конечность ( <i>membrum inferius</i> ) .....	13
Рост .....	17
Законы чередований .....	18
Законы пропорций .....	18
Законы, действующие в период полового созревания .....	18
Законы асимметрии .....	19
Факторы, влияющие на вес и рост новорожденного .....	19
Наращение в весе .....	23
Рост в длину .....	26
Особые случаи новорожденности. Недоношенные дети .....	30
Показатели роста .....	30

## ЧАСТЬ ВТОРАЯ

Двигательный аппарат .....	57
Учение о костях ( <i>osteologia</i> ) .....	57
Законы развития костей .....	58
Позвоночный столб ( <i>columna vertebralis</i> ) .....	59
Грудная клетка ( <i>thorax</i> ) .....	74
Череп ( <i>cranium</i> ) .....	81

Кости черепа ( <i>ossa cranii</i> ) .....	81
Кости лицевого скелета ( <i>ossa faciei</i> ) .....	97
Черепно-мозговые полости .....	110
Череп (общий обзор) .....	117
Кости верхней конечности ( <i>ossa membri superioris</i> ) .....	129
Плечевой пояс ( <i>cingulum membri superioris</i> ) .....	129
Свободная верхняя конечность ( <i>skeleton membri superioris liberi</i> ) .....	131
Кости нижней конечности ( <i>ossa membri inferioris</i> ) .....	143
Пояс нижней конечности ( <i>cingulum membri inferioris</i> ) .....	143
Свободная нижняя конечность ( <i>assa membri inferioris</i> ) .....	149
Кости голени ( <i>ossa cruris</i> ) .....	152
Нога как целое .....	164
Учение о мышцах ( <i>myologia</i> ) .....	165
Мышцы головы ( <i>musculi capitis</i> ) .....	166
Мышцы шеи ( <i>musculi colli</i> ) .....	167
Мышцы груди ( <i>musculi thoracis</i> ) .....	167
Мышцы живота ( <i>musculi abdominis</i> ) .....	169
Пищеварительная система ( <i>apparatus digestorius sive systema digestorium</i> ) .....	171
Полость рта ( <i>cavum oris</i> ), ее составные части и железы ( <i>glandulae oris</i> ) .....	171
Зубы ( <i>dentes</i> ) .....	179
Язык ( <i>lingua</i> ) .....	187
Глотка ( <i>pharynx</i> ) .....	192
Пищеварительный канал ( <i>canalis alimentarius</i> ) .....	194
Пищевод ( <i>esophagus</i> ) .....	194
Желудок ( <i>ventriculus</i> ) .....	196
Кишечник (общий обзор) .....	200
Тонкий кишечник ( <i>intestinum tenue</i> ) .....	200
Толстый кишечник ( <i>intestinum crassum</i> ) .....	205
Ободочная кишка ( <i>colon</i> ) .....	207
Прямая кишка ( <i>rectum</i> ) .....	209
Железы пищеварительной системы .....	210
Поджелудочная железа ( <i>pancreas</i> ) .....	210
Печень ( <i>hepar</i> ) .....	211
Селезенка ( <i>lien</i> ) .....	218
Дыхательная система ( <i>apparatus respiratorius</i> , или <i>systema respiratorium</i> ) .....	220
Нос ( <i>nasus externus</i> ) .....	220
Гортань ( <i>larynx</i> ) .....	224
Трахея и бронхи ( <i>trachea et bronchi</i> ) .....	236
Легкое ( <i>pulmo</i> ) .....	239
Средостение ( <i>cavum mediastinale</i> ) .....	246
Мочеполовая система ( <i>apparatus urogenitalis</i> , или <i>systema urogenitale</i> ) .....	247
Органы мочевой система ( <i>organa uropoetica</i> ) .....	247
Почка ( <i>ren</i> ) .....	247
Мочеточник ( <i>ureter</i> ) .....	255
Мочевой пузырь ( <i>vesica urinaria</i> ) .....	256

Половые органы ( <i>organa genitalia</i> ) .....	259
Мужские половые органы ( <i>organa genitalia masculina</i> ) .....	259
Наружные половые органы ( <i>partes genitales externae</i> ) .....	263
Женские половые органы ( <i>organa genitalia feminina</i> ) .....	265
Наружные половые органы ( <i>partes genitales externae</i> ) .....	272
Брюшина ( <i>peritoneum</i> ) .....	273
Сосудистая система ( <i>angiologia</i> ) .....	274
Сердце ( <i>cor</i> ) .....	274
Перикард ( <i>pericardium</i> ) .....	291
Артерии ( <i>arteriae</i> ) .....	291
Вены ( <i>venae</i> ) .....	294
Лимфатическая система ( <i>systema lymphaticum</i> ) .....	295
Нервная система ( <i>systema nervosum</i> ) .....	296
Центральная нервная система ( <i>systema nervosum centrale</i> ) .....	296
Спинной мозг ( <i>medulla spinalis</i> ) .....	297
Продолговатый мозг и мост ( <i>medulla oblongata et pons</i> ) ....	302
Мозжечок ( <i>cerebellum</i> ) .....	303
Средний мозг ( <i>mesencephalon</i> ) .....	309
Промежуточный мозг ( <i>diencephalon</i> ) .....	310
Полушария головного мозга ( <i>hemispherium</i> ) .....	310
Мозговые оболочки ( <i>meninges</i> ) .....	323
Периферическая нервная система ( <i>systema nervosum periphericum</i> )	327
Черепно-мозговые нервы ( <i>nervi craniales</i> ) .....	327
Спинномозговые нервы ( <i>nervi spinales</i> ) .....	328
Автономная нервная система ( <i>systema nervosum autonomicum</i> ) ....	328
Органы чувств ( <i>organa sensum</i> ) .....	329
Орган зрения ( <i>organum visus</i> ) .....	329
Орган слуха и равновесия ( <i>organum vestibulocochlearis</i> ) ....	331
Орган обоняния ( <i>organum olfactus</i> ) .....	336
Орган вкуса ( <i>organum gustus</i> ) .....	336
Общие кожные покровы ( <i>integumentum commune</i> ) .....	336
Кожа ( <i>cutis</i> ) .....	336
Железы внутренней секреции и паранглия ( <i>glandulae sine ductibus et paranglia</i> ) .....	338
Гипофиз ( <i>hypophysis sive glandula pituitaria</i> ) .....	338
Эпифиз ( <i>corpus pineale</i> ) .....	341
Щитовидная железа ( <i>glandula thyroidea</i> ) .....	342
Паращитовидные железы ( <i>gl. parathyroideae</i> ) .....	345
Вилочковая железа ( <i>thymus</i> ) .....	347
Надпочечники ( <i>glandula suprarenalis</i> ) .....	353
Паранглия ( <i>paranglia</i> ) .....	357
Литература .....	360