

Б.С. СЕМЕНОВ  
В.С. ПОНОМАРЕВ

# ХИРУРГИЯ НА ФЕРМЕ



**Б.С. СЕМЕНОВ**  
**В.С. ПОНОМАРЕВ**

# **ХИРУРГИЯ НА ФЕРМЕ**



Москва ВО «Агропромиздат» 1991



ББК 48.75

С30

УДК 619 : 617

Редактор П. И. Тихонов

Семенов Б. С., Пономарев В. С.

С30 Хирургия на ферме. — М.: Агропромиздат, 1991. — 95 с.: ил.

ISBN 5—10—001308—7

Рассмотрены способы оперативного лечения наиболее распространенных хирургических болезней крупного рогатого скота, свиней и овец в условиях ферм и комплексов. Описаны операции, выполняемые с целью профилактики травматизма. Материал изложен по схеме: показания к операции, методы фиксации животных, обезболивание и обездвиживание, техника операции и послеоперационное лечение.

Для ветеринарных врачей и фельдшеров.

С  $\frac{3706000000-162}{035(01) - 91}$  94—91

ББК 48.75

ISBN 5—10—001308—7 © Б. С. Семенов, В. С. Пономарев, 1991

## ВВЕДЕНИЕ

В условиях современного ведения животноводства на промышленной основе, содержания скота на обычных традиционных фермах и в индивидуальных хозяйствах ветеринарным специалистам постоянно приходится проводить мероприятия по предупреждению и лечению животных с хирургическими болезнями. Чтобы успешно выполнять эту работу, необходимо прежде всего выявить причины, вызвавшие эти болезни, закономерности и механизм их развития, определить общие клинические признаки, особенности лечения и т. д. Поэтому ветеринарному врачу (фельдшеру) следует знать способы распознавания хирургических болезней, биологические и клинические закономерности регенеративно-восстановительных процессов и выздоровления, возможный исход. Прежде чем приступить к выполнению хирургических операций, нужно знать топографическую анатомию, гистологию, физиологию, биохимию, патанатомию, фармакологию, зооигиену, кормление. Знание этих дисциплин позволит выявить причины хирургических болезней, правильно поставить диагноз, организовать лечение и принять меры к профилактике болезни.

В комплексе лечебно-профилактических мероприятий при хирургических болезнях предусматривается: клинический осмотр всех животных фермы, противострессовые обработки, применение средств обездвиживания при перемещении и перевозке животных, использование эффективных лечебных процедур и экономически выгодных хирургических операций, стимуляция регенеративных процессов, резистентности организма и др. Чтобы добиться желаемых результатов в профилактике и лече-

нии, ветеринарный специалист должен овладеть искусством хирургической техники, уметь применять средства химио- и физиотерапии.

В представленной книге изложены наиболее доступные способы оперативного лечения распространенных хирургических болезней на фермах и промышленных комплексах, описаны операции, выполняемые с целью предупреждения травматизма животных (предупреждение рогообразования, каудотомия, удаление клыков).

## ОПЕРАЦИИ НА ГОЛОВЕ КРУПНОГО РОГАТОГО СКОТА

### ПЕРЕЛОМ РОГА

Переломы рога бывают у основания, в середине и у верхушки. При открытом полном переломе верхушки и середины рога проводят туалет раны и остановку кровотечения. Для лечения применяют антисептические повязки с мазями или эмульсиями.

При полных переломах рога у основания, срывании или отделении рогового чехла отмечают сильное кровотечение, отломанный рог свисает и удерживается только мягкими тканями венчика. Кровь попадает в лобную пазуху и через носовую полость вытекает наружу. Более рациональный способ лечения при этом — ампутация рога. Гипсовые повязки, металлические или деревянные шины для лечения переломов рога применяют редко.

**Ампутация рога.** Операцию выполняют на стоячем животном в станке. Для обезболивания проводят блокаду нерва рога (рис. 1). На середине между основанием рога и задним краем орбиты отыскивают наружный гребень лобной кости и непосредственно под него вводят инъекционную иглу. Глубина укола 1,5 см, вводят 10 мл 3%-ного раствора новокаина. Иглу оттягивают назад, оставляют кончик под кожей и, продвигая ее над гребнем лобной кости, вводят еще 5 мл раствора новокаина.

**Техника операции.** Ампутацию проводят на любом участке рога в зависимости от показаний. У основания по окружности рога удаляют волосной покров, обрабатывают настойкой йода операционное поле. Рог отпиливают листовой или проволочной пилой. Для предупреждения затoka крови в лобную пазуху голову животного наклоняют в сторону оперируемого рога. Кровотечение предупреждают наложением резинового жгута у основания рога или перевязкой кровеносных сосудов. С этой целью у гребня лобной кости между осно-

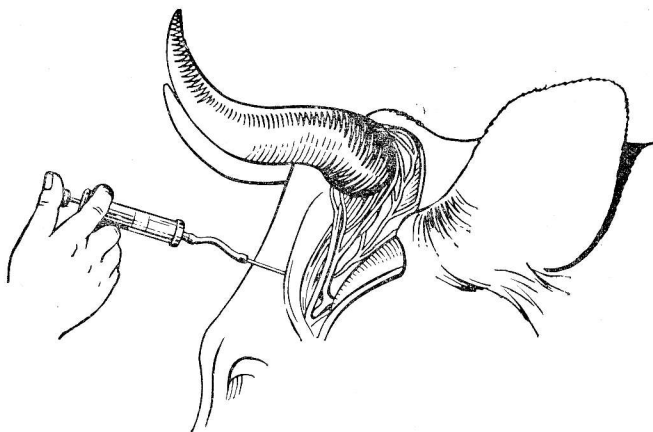


Рис. 1. Блокада нерва рога.

ванием рога и орбитой делают линейный разрез кожи с фасцией, на артерию и вену накладывают лигатуру.

После отпиливания рога с раневой поверхности удаляют костные опилки, сгустки крови. Кровоточащие сосуды задалбливают острием скальпеля в костную ткань. Если у основания рога был наложен жгут, то его предварительно ослабляют. При полном переломе рога у основания и его свисании циркулярно подрезают мягкие ткани, спиливают костные выступы.

В послеоперационный период в полость культи рога вставляют тампон, пропитанный раствором фурацилина (1:5000), антибиотика или другого антисептика. На культи рога накладывают несколько слоев марли, пропитанных мазью Вишневского, дегтем или любой антисептической мазью, можно покрыть расплавленной пастой (воск или парафин — 10 г, вазелиновое масло — 2 г, деготь или ихтиол — 2 г), сверху культи покрывают обычной или клеевой повязкой. Меняют ее через 5—6 дней, при этом тампон из пазухи рогового отростка извлекают.

При переломах рога можно проводить полную (глухую) ампутацию рога с последующим наложением кожных швов. Для этого животное фиксируют в стоячем положении. Внутримышечно вводят ромпун или домоседан. Выполняют блокаду нерва рога. Если

нейролептик не вводили, то подкожно вокруг основания рога вводят раствор анестетика. От основания рога делают два разреза длиной 3—4 см: один вдоль лобного, а другой вдоль межрогового гребня. После разреза кожи рану по лобному гребню расширяют раневыми крючками, отыскивают сосудисто-нервный пучок, лигируют артерию и вену. Оба разреза соединяют круговым разрезом вокруг основания рога. Кожу от линии кругового разреза отпрепаровывают в виде лоскутов на 2—3 см, концы их удерживают пинцетами, а рог отпиливают как можно ближе к основанию, захватывая пластинку лобной кости. После остановки кровотечения раневую поверхность орошают 0,25—0,5%-ным раствором новокаина с антибиотиками, кожные лоскуты соединяют в центре петлевидными, а по краям — узловатыми швами. Снимают их на 10-й день.

Ампутацию верхушки рога можно провести, не причиняя боли животному и не вызывая кровотечений, учитывая высоту рогового чехла, лежащего над костной основой рога. У телят 6—10-месячного возраста роговой чехол выступает над костной основой рога на 0,5—0,7 см, у коров 7-летнего возраста — на 2,5 см, 10-летнего — на 5 см, свыше 10 лет — на 7—8.

### ВСКРЫТИЕ ЛОБНОЙ ПАЗУХИ

У крупного рогатого скота формирование лобной пазухи заканчивается к 18-месячному возрасту. Передняя (оральная) ее граница проходит по линии, соединяющей задние края орбиты, а задняя граница совпадает с затылочным гребнем. Лобная пазуха сообщается с полостью роговых отростков лобной кости, а также со средним носовым ходом. В пазухе имеется большое количество неполных костных перегородок. Наибольшую глубину, до 5—6 см, лобная пазуха имеет в наружном (латеральном) и заднем (аборальном) направлениях и у основания рогов.

Лобная пазуха сплошной костной пластинкой по средней линии делится на правую и левую, не сообщающиеся между собой половины.

**Показания.** Гнойное воспаление лобной пазухи при переломе рогового отростка лобной кости, как осложнение при воспалении верхних дыхательных путей, обез-

роживание, развитие новообразований на слизистой оболочке.

**Фиксация и обезболивание.** Спокойных животных оперируют в стоячем положении в станке, беспокойных — в лежащем положении. Удерживая животное за носовую перегородку, проводят анестезию лобного, подблокового нервов, а также нерва рога. Беспокойным животным внутримышечно применяют нейролептик.

**Блокада лобного нерва.** Иглу вводят у основания верхнего века посередине верхнего края орбиты. Глубина укола 2—3 см, инъецируют 10 мл 3%-ного раствора новокаина.

**Блокада подблокового нерва.** Иглу вводят на 2 см выше внутренней комиссуры века (внутреннего угла глаза), продвигают по внутренней костной стенке орбиты на глубину 2—3 см, инъецируют 5—6 мл 3%-ного раствора новокаина. Дополнительно блокируют нерв рога (описано выше). В некоторых случаях для обезболивания места трепанации проводят инфильтрирующую анестезию.

**Техника операции.** Готовят операционное поле: волосы сбривают, кожу протирают йодированным спиртом, а затем обрабатывают спиртовым раствором йода.

Лобную пазуху вскрывают (трепанация) чаще по линии, соединяющей надглазничные отверстия или наружные углы глаз. Точка трепанации располагается на середине этой линии между орбитой и срединной линией головы.

При скоплении гноя в абсорбальном отделе пазуху вскрывают вблизи основания рога с нижней стороны. Кожу, подкожную клетчатку, надкостницу разрезают в виде треугольника или полукруга, вершина которого обращена к носу. Лоскут кожи отпрепаровывают, приподнимая его вверх к основанию. Затем с помощью распатора или ручки скальпеля отделяют надкостницу и, отворачивая ее в сторону, обнажают кость. Отверстие в кости удобнее выпилить с помощью трепана или третины, при их отсутствии можно воспользоваться долотом. Поверхность раны тщательно очищают от костных опилок, осколков и осторожно удаляют костную пластинку.

При наличии гнойного экссудата полость пазухи через трепанационное отверстие тщательно промывают теплым раствором фурацилина 1 : 5000, этакридина лак-

тата 1 : 500, затем вводят раствор новокаина с антибиотиком. Швы на рану не накладывают.

Применение протеолитических ферментов способствует более быстрому очищению полости раны и заживлению. В полость пазухи вводят 20 мг химотрипсина, введенного в 10 мл 0,5%-ного раствора новокаина и 0,5 г стрептомицина сульфата или другого антибиотика. Через 1—2 дня полость повторно промывают раствором новокаина и повторяют введение химотрипсина. Лечение проводят до прекращения выделения гнойного экссудата.

Лоскуты из надкостницы и кожи возвращают на место. На кожу накладывают швы, которые снимают через 7 дней.

### **РАЗРЫВ НОСОВОЙ ПЕРЕГОРОДКИ И НОСОГУБНОГО ЗЕРКАЛА У БЫКОВ-ПРОИЗВОДИТЕЛЕЙ**

**Показания.** В случае разрыва носовой перегородки и носогубного зеркала у быков показана пластика (ринопластика). К операции приступают не ранее месяца с момента разрыва, т. е. после рубцевания раны.

**Фиксация и обезболивание.** Быка фиксируют в стоячем положении. Голову с помощью растяжек слегка приподнимают и прочно крепят за передние стойки станка. При отсутствии последнего можно фиксировать к столбу или дереву.

Для успокоения и обездвиживания быка внутривенно вводят литическую смесь из растворов следующего состава: 2,5%-ного аминазина 20 мл, 1%-ного димедрола 10 мл, 0,5%-ного новокаина 30 мл. Это количество смеси оптимальное для животного массой 1000 кг, действие наступает через 5 мин. При введении смеси внутримышечно действие проявляется через 30—50 мин. Хороший результат дает внутримышечная инъекция 4—5 мл ромпуна. После премедикации делают двустороннюю блокаду подглазничных нервов.

**Блокада подглазничного нерва.** Отыскивают местоположение подглазничного отверстия. Местом инъекции служит пересечение от наружного края орбиты параллельно спинке носа с перпендикуляром на первый премоляр верхней челюсти. Кожу прокалывают инъекци-



онной иглой, направляя ее в подглазничный канал аборально и несколько вверх на глубину 3—4 см. Вводят 10 мл 3%-ного раствора новокаина.

**Техника операции.** Операционное поле обрабатывают 0,5%-ным раствором нашатырного спирта, йодированным спиртом 1 : 3000. Для предупреждения сильного кровотечения на крыло носа и верхнюю губу с каждой стороны накладывают языкодержатели. Можно также наложить резиновый жгут, который проводят через ротовую полость, скрещивают на спинке носа и завязывают на рогах.

Острым скальпелем срезают оmozoleвшие края носогубного зеркальца и передний край перепончатой носовой перегородки. При этом следят, чтобы соприкасаемые поверхности совпадали по форме и размеру, плотно прилегали одна к другой. После иссечения рубцовой ткани носовую перегородку соединяют узловатыми швами из кетгута.

Для образования прочного соединительнотканного рубца в 6—7 точках со стороны раневой поверхности носогубного зеркальца вводят клей БФ-2 или БФ-6 на глубину 2—4 см. Сгустки крови, клей с поверхности раны тщательно удаляют тампоном. Раневую поверхность припудривают порошком антибиотика или орошают раствором новокаина с антибиотиком.

На края раны накладывают 3—4 стежка петлевидного шва из лавсановой нити. Концы нитей соединяют и оплавливают, чтобы не произошло их развязывания. Швы снимают на 10—14-й день. Носовое кольцо можно вдевать через 45 дней.

В послеоперационный период животное поят из ведра, исключают мучнистые сыпучие корма. Если после операции развивается сильный воспалительный отек, то для облегчения дыхания в ноздри животного вставляют плотные резиновые трубки.

## ОПЕРАЦИИ НА ШЕЕ

### РЕЗЕКЦИЯ ЯРЕМНОЙ ВЕНЫ

**Показания.** Гнойный тромбоз, паратромбоз, некроз вены и окружающих тканей.

**Фиксация и обезболивание.** Животные фиксируются в станке в стоячем положении. Перед операцией внут-

римышечно вводят нейролептик. По месту намеченных разрезов проводят инфильтрационную анестезию 0,25%-ным раствором новокаина.

**Техника операции.** В зависимости от характера патологического процесса операцию выполняют различными способами. При ограниченном поражении яремной вены и расположении патологического очага в средней трети яремного желоба проводят резекцию яремной вены в пределах здоровых тканей. На 3—4 см за пределами пораженной части вены с краниальной и каудальной сторон рассекают кожу и поверхностную двуслойную фасцию с подкожной мышцей. Расширяют вену, останавливают кровотечение, вену отделяют от окружающих тканей вместе с собственной фасцией.

На верхний участок вены, расположенный выше патологического очага, подводят две лигатуры (можно с помощью иглы Дешана). На расстоянии 4—6 см от пораженного участка ближе к голове перевязывают периферический конец вены. Отступая на 2 см ниже, накладывают вторую лигатуру. Чтобы предупредить соскальзывания, первая лигатура должна быть прошивной. Затем две лигатуры накладывают на нижний участок вены каудальнее патологического очага.

Яремную вену рассекают между лигатурами на верхнем и нижнем участках. При небольших размерах воспалительного процесса участок вены удаляют вместе с окружающими некротизированными тканями, не вскрывая гнойного очага. После остановки кровотечения рану зашивают на 2/3 длины. Нижний край раны оставляют открытым для вставления дренажей и стока экссудата.

В отдельных запущенных случаях патологический процесс сопровождается образованием абсцессов, свищей в области яремного желоба. Припухлость достигает межжелудочного пространства и входа в грудную полость. В этих случаях после подготовки операционного поля вскрывают абсцессы, рассекают свищевые отверстия, удаляют гнойный экссудат, гнойнонекротические массы. В глубине раны обнаруживают в виде тяжа запустевшую или затромбированную вену. Убедившись в отсутствии кровотока, вену отсекают в пределах гнойной полости на границе с грануляционной тканью.

Полость гнойнонекротического очага промывают одним из следующих дезинфицирующих растворов: 3%-ной

перекисью водорода, этакридина лактата 1:1000, фурацилина 1:5000, перманганата калия, вставляют дренаж, пропитанный мазью или эмульсией.

В первые 2—3 дня после операции животному ограничивают прием корма, дают жидкие болтушки из концентратов. Дренаж меняют через 5—6 дней, швы снимают на 8—10-й день.

### УДАЛЕНИЕ ИНОРОДНЫХ ПРЕДМЕТОВ ИЗ ПИЩЕВОДА

**Показания.** Инородные предметы, застрявшие в пищеводе, и дивертикулы пищевода.

**Фиксация и обезболивание.** Более удобно оперировать, особенно беспокойных животных, в боковом лежачем положении с использованием местной инфильтрационной анестезии: вводят 0,5%-ный раствор новокаина с антибиотиками из расчета 5—10 тыс. ЕД на 1 мл жидкости.

**Техника операции.** Если закупорка пищевода сопровождается развитием тимпани, делают прокол рубца, а затем приступают к оперативному вскрытию пищевода. Операционное поле готовят в области яремного желоба против застрявшего инородного предмета, локализацию которого определяют пальпацией, зондированием или рентгенографией. При отсутствии изменений в стенке пищевода и окружающих тканях кожу разрезают между яремной веной и плечеголовной мышцей, т. е. в яремном желобе выше вены. Если обнаруживают значительные нарушения, разрез делают между яремной веной и грудинночелюстной мышцей, т. е. в яремном желобе ниже вены. В случае развития гнойно-воспалительных осложнений это обеспечит лучший сток гнойного экссудата.

При разрезе послойно рассекают кожу и фасции (поверхностную, между яремной веной и мышцами, глубокую). Длина разреза 12—15 см. Остановив кровотечение, рану расширяют крючками и отыскивают пищевод, ориентируясь на застрявший в нем инородный предмет или как на легко смещаемую мягкую трубку бледно-красного цвета. При пальпации внутри пищевода ощущается продольный тяж, иногда перистальтическое сокращение. Рядом с пищеводом располагается трахея и сосудисто-нервный пучок.

Пищевод отделяют от окружающих тканей и подтягивают к краям раны. Для исключения попадания кормовых масс и слюны в рану пищевод изолируют от окружающих тканей салфетками. Фасцию пищевода захватывают пинцетом в поперечную складку и рассекают ножницами, разрез удлиняют вдоль пищевода до нужных размеров. Пищевод, освобожденный от фасции, удерживают руками и стараются сместить инородное тело. Разрез делают в продольном направлении над инородным телом или рядом с ним. Первоначальный небольшой разрез увеличивают ножницами, при этом стремятся, чтобы разрез не достигал больших размеров. Обращают также внимание на то, чтобы разрез слизистой оболочки был несколько меньше разреза мышечного слоя. Слизистая оболочка легко смещается, растягивается, и инородный предмет извлекают. При значительном размере инородное тело стараются извлекать по частям, захватывая пальцами или инструментами (пинцетами, корнцангом и т. д.).

В момент извлечения инородного тела не допускают загрязнения раны, удаляя кормовые массы, слюну с помощью тампонов. После удаления инородного тела рану стенки пищевода и окружающие ткани обмывают стерильным изотоническим раствором хлорида натрия, раствором этакридина лактата 1:500, фурацилина 1:5000 или новокаина с антибиотиками. Если стенка пищевода не изменена, окружающие ткани сильно не травмированы, то на стенку пищевода накладывают двухэтажный шов: первый по типу Шмидена на слизистую оболочку с использованием кетгута, а второй — на мышечную оболочку и адвентициальные ткани типа Ламбера с использованием шелка. На кожную рану накладывают чаще узловатые швы, ушивая ее на 2/3 длины, что обеспечивает сток раневого отделяемого.

При незначительном изменении тканей пищевода на его стенку можно наложить швы, но кожно-мышечную рану не зашивают. В случае некроза стенки пищевода, развитии гнойного воспалительного процесса швы как на стенку пищевода, так и на кожу не накладывают. После обработки антисептическими растворами операционную рану заполняют тампонами или дренажем, пропитанными указанными растворами или мазями. Для предупреждения выпадения тампонов, дренажей на кожу накладывают редкие провизорные швы.

**Послеоперационное лечение.** В первые 24 ч животное не кормят и не дают воды. В последующие дни в рацион вводят сено, траву, избегая дачи концентратов и других мучнистых кормов. Можно кормить также измельченными корнеплодами.

В тех случаях, когда рану пищевода оставляют незашитой, корм в виде болтушек можно вводить через рану пищевода с помощью резиновой трубки. Измельченные корнеплоды, а также сено, траву животное поедает самостоятельно. После кормления рану нужно обязательно обработать 3%-ным раствором перекиси водорода, раствором фурацилина 1:5000 и покрыть слоем мази, эмульсин.

## ТРАХЕОТОМИЯ

**Показания.** Переломы носовых костей, острые воспалительные процессы в глотке и гортани, попадание инородных тел в гортань или трахею.

**Фиксация и обезболивание.** Операцию выполняют в стоячем положении животного. В экстренных случаях трахею вскрывают без обезболивания и медикаментозного обезболивания. При возможности операцию проводят под местным обезболиванием.

**Техника операции.** Оперативный доступ — в передней трети шеи на уровне 4—5 трахеальных колец. Разрез делают длиной 5—7 см сбоку и рядом с продольной вентральной складкой кожи. Рассекают кожу, фасцию и, расширив раневыми крючками рану, находят белую линию шеи. По ходу последней разъединяют грудинощитовидные и лежащие ниже грудино-подъязычные мышцы. В глубине раны захватывают пинцетом фасцию трахеи и рассекают. Тщательно останавливают кровотечение. Затем острым скальпелем прокалывают межкошечную связку и слизистую оболочку чаще между третьим и четвертым трахеальными кольцами. Скальпель поворачивают лезвием каудально по ходу трахеи и дополнительно рассекают поперек 4-е, 5-е трахеальные кольца. Для предупреждения попадания крови в легкие тщательно останавливают кровотечения в ране.

Чтобы края раны не смыкались и обеспечивался доступ воздуха в легкие, используют трахеотубус. Для этого края раны расширяют, в трахею вставляют сначала основную часть трахеотубуса, направляя ее в

сторону легких, а затем остальную часть вперед к гортани. Трахеотубус фиксируют с помощью винта или зажима. В момент его вставления обращают внимание на то, чтобы слизистая оболочка не отслаивалась и не закрывала просвет трахеотубуса.

На концы кожной раны накладывают узловатые швы, уменьшая ее до размеров основания трахеотубуса. Между раной и трахеотубусом прокладывают кусок марли, бинта, пропитанные мазью или припудренные антисептическим порошком.

При отсутствии трахеотубуса в экстренных случаях после рассечения кожи, подлежащих тканей и трахеи длинными концами нитей проводят через межкошечные связки у края раны трахеи. Концы нитей от одной и другой сторон трахеи завязывают на верхней части шеи так, чтобы через рану трахеи был обеспечен свободный доступ воздуха.

При некоторых болезнях трахеотубус оставляют в трахее на длительное время. В этих случаях для предупреждения некроза тканей концы разрезанных трахеальных колец частично иссекают, в результате получается овальное отверстие, в которое вставляют трахеотубус.

**Послеоперационное лечение.** Через отверстие трахеотубуса выделяется значительное количество слизи, которая, высыхая, уменьшает просвет трубки. Поэтому в послеоперационный период необходимо регулярно вынимать трахеотубус из раны, очищать его, стерилизовать и вновь вставлять. Следят за состоянием раны и проводят ее туалет, смазывают антисептической мазью.

Подобные процедуры вначале показаны ежедневно, а затем, по мере необходимости, через 3—4 дня.

В некоторых случаях после вставления трахеотубуса развивается подкожная эмфизема. Для ее устранения необходимо иссечь ткани или подшить их в местах попадания воздуха.

По мере выздоровления животного следует проверять проходимость дыхательных путей, закрывая отверстие трахеотубуса тампоном или рукой. При свободном прохождении воздуха через дыхательные пути трахеотубус можно извлечь. Рану лечат открытым способом. Если трахеотубус накладывали временно на короткий срок и не наступило омоложение краев раны, то на тра-

хью через межкольевидные связки накладывают узло-  
ватые швы. Кожную рану оставляют открытой, и зажив-  
ление идет по вторичному натяжению.

## АБДОМИНАЛЬНЫЕ ОПЕРАЦИИ

### РУМИНОТОМИЯ

**Показания.** Руминотомия (вскрытие рубца) у жи-  
вотных чаще всего показана при травматическом рети-  
кулите, который, по данным П. П. Герцена (1981), ре-  
гистрируется у 18—26% животных. Операция эффектив-  
на в ранних стадиях заболевания. В запущенных слу-  
чаях (гнойный перитонит, перикардит, абсцесс печени  
и селезенки) прогноз неблагоприятный.

Руминотомию проводят при стойких завалах рубца,  
пенистой тимпании, когда обычно консервативные ме-  
тоды не дают положительного результата. Показана ру-  
минотомия и при отравлениях, вызванных скоплением  
в рубце токсических или недоброкачественных кормо-  
вых масс, зерна.

При данной операции можно проникнуть в книжку  
и провести ее промывание. Таким образом, руминото-  
мия — один из наиболее рациональных способов лече-  
ния закупорки книжки. Делают эту операцию и для из-  
влечения инородных предметов из рубца (песок, синте-  
тические веревки, спрессованные в рубце, и др.). Если  
нет срочных показаний, животному в течение 12 ч на-  
значают голодную диету.

**Фиксация и обезболивание.** Операцию проводят на  
стоящем животном, за исключением случаев, когда оно  
не может подняться. С целью обезболивания брюшной  
стенки проводят проводниковую или инфильтрационную  
анестезию по линии предполагаемого разреза. Считаем,  
что преимущество имеет проводниковая анестезия (зна-  
чительная зона обезболивания с одновременным рас-  
слаблением брюшной стенки).

**Проводниковое обезболивание брюшной стенки.**  
Брюшная стенка в основном иннервируется последним  
межреберным, первым (подвздошно-подчревным) и вто-  
рым (подвздошно-паховым) поясничными нервами. Для  
обезболивания 13 межреберного нерва иглу вводят по  
заднему краю последнего ребра на уровне свободного  
конца поперечно реберного отростка первого пояснич-

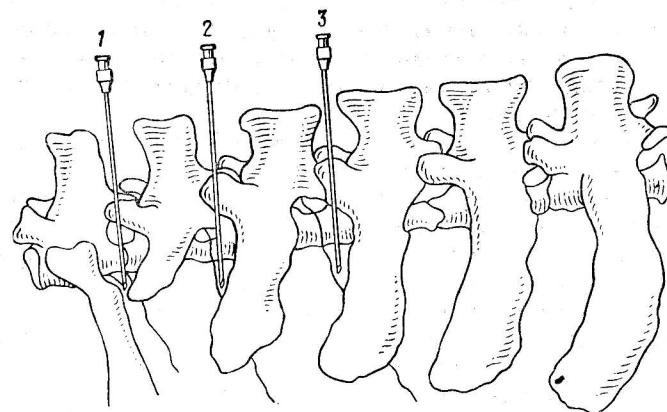


Рис. 2. Анестезия нервов брюшной стенки по Б. А. Башкирову:  
1 — 13-й межреберный нерв; 2 — первый поясничный (подвздошно-подчрев-  
ный) нерв; 3 — второй поясничный (подвздошно-паховый) нерв.

ного позвонка (рис. 2). Иглу продвигают до упора в  
кость и, сместив с кости, продвигают вглубь на 0,5—  
0,7 см, после чего вводят 20 мл 2%-ного раствора ново-  
каина или тримекаина. Часть раствора вводят в мыш-  
цы и подкожную клетчатку при извлечении иглы. По  
этой же схеме обезболивают и поясничные нервы, де-  
лая укол иглой: а) по переднему краю поперечноребер-  
ного отростка второго поясничного позвонка на рассто-  
янии 4,5—5 см от его свободного конца и б) по передне-  
му краю поперечнореберного отростка третьего пояс-  
ничного позвонка на расстоянии 7—7,5 см от его сво-  
бодного конца. Обезболивается вся брюшная стенка за  
исключением коленной складки. Количество анестетика  
может быть увеличено до 40 мл на каждый укол. Пос-  
кольку первый поперечнореберный отросток плохо про-  
щупывается (особенно у животных средней и вышесред-  
ней упитанности) часто отросток второго поясничного  
позвонка принимают за первый и тем самым делают  
ошибку при определении места инъекции (рис. 3). Что-  
бы избежать этого, мы предлагаем определять ориен-  
тиры путем отсчета поперечнореберных отростков от  
маклока. Для этого у маклока прощупывают передний  
край пятого, затем четвертого, третьего и второго по-  
перечнореберного отростков.



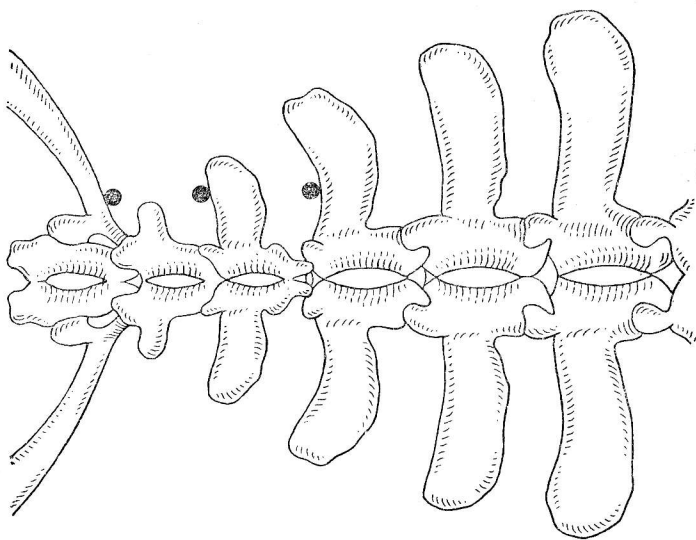


Рис. 3. Точки введения раствора анестетика при обезболивании брюшной стенки (вид сверху).

Чтобы обезболить органы брюшной полости и профилактировать развитие послеоперационного перитонита, а также при возникновении в процессе травмы преджелудков перитонита проводят надплевральную блокаду чревных нервов и пограничных симпатических стволов по В. В. Мосину.

**Техника блокады.** Инъекционную иглу вводят у крупных животных впереди, а у мелких позади последнего ребра в желобке, образованном подвздошнореберной и длиннейшей мышцами спины. Вводят иглу под углом  $35-40^\circ$  к сагиттальной плоскости до упора в тело позвонка, затем смещают и продвигают под тело позвонка. Присоединяют шприц и вводят часть приготовленного раствора. При правильном введении иглы появляется капля раствора, колеблющаяся синхронно дыханию. Убедившись в правильности положения иглы, вводят остальную часть раствора. Для блокады этих нервов применяют 0,5%-ный раствор новокаина (тримекаина) в дозе 0,5 мл/кг массы животного.

**Техника операции.** Слагается она из следующих этапов: разрез брюшной стенки, исследование органов

брюшной полости, выведение и фиксация рубца, удаление кормовых масс и инородных предметов из рубца и сетки, зашивание раны рубца и брюшной стенки.

Существует ряд оперативных доступов к рубцу. Последнее время в клинической практике часто применяют вертикальные разрезы в области левого подвздоха (М. И. Магда, 1952; П. П. Герцен, 1961, и др.). По нашему мнению, заслуживает внимания оперативный доступ к рубцу разрезом через межреберное пространство без резекции ребра, предложенный Г. Г. Арутюняном (1988). Операцию проводят на стоячем животном с фиксированной левой тазовой конечностью.

Разрез (длина 20 см) делают в межреберном пространстве между 10-м и 11-м или 11-м и 12-м ребрами, начиная от горизонтальной линии, проходящей на уровне плечевого сустава. После лапаротомии края раны отодвигают и создают доступ шириной 10—12 см с помощью линейного реброрасширителя.

Предложены и другие оперативные доступы (С. Г. Ельцов, 1935, и Х. Кубиц, 1924) с резекцией ребра и паралюмбального разреза по В. Блендингеру. В этих случаях все ткани брюшной стенки рассекают в горизонтальном направлении без учета топографии нервных стволов и мышц. Длина разреза обычно не превышает 18—20 см, отступя от последнего ребра на 5—7 см.

Лапаротомию у животных проводят по следующей методике. Рассекают кожу с подкожной клетчаткой, поверхностную фасцию с подкожной мышцей, желтую брюшную фасцию с наружной косой мышцей. П. П. Герцен рекомендует последнюю мышцу разъединять по ходу волокон тупым концом скальпеля.

Внутреннюю косую мышцу живота разъединяют аналогичным способом в вентрокраниальном направлении с помощью пальцев. Также по ходу волокон тупым концом скальпеля разъединяют поперечную мышцу с поперечной фасцией. Брюшину захватывают пинцетом и надрезают ножницами. Для увеличения разреза вводят два пальца.

При диагностических операциях, а также при операциях по поводу травматического ретикулита проводят ревизию органов брюшной полости. Определяют степень наполнения рубца и консистенцию его содержимого, положение и величину левой и правой почек. В левой брюшной стенке, спереди от разреза, тщательно паль-

пируют верхушку селезенки и если нет спаек, достигают до диафрагмы и определяют состояние сетки. Затем продвигают руку за край сальника, который образует складку, идущую вниз и вперед от правого маклока, и исследуют правую долю печени. Медиальнее и несколько ниже печени находят книжку. При этом выявляют спайки, их характер. В случае обнаружения рыхлые фибриновые спайки разрушают. С целью предупреждения их появления вновь А. В. Лебедев (1986) рекомендует вводить в брюшную полость протеолитические ферменты. Плотные фибриновые спайки не разъединяют, так как операция их сопровождается большой травмой и не всегда практически осуществима.

Закончив ревизию органов брюшной полости, приступают к следующему этапу: выведение рубца через разрез и его фиксация. После лапаротомии к операционному полю прикладывают резиновую прокладку, которую изготовляют из прямоугольного куска резины. В центре этого куска вырезают овальное отверстие (18×8 см), в углах которого проделывают отверстия и тесемками фиксируют на боковой стенке. Затем, захватив дорсокаудальный полумешок, вводят его в рану, предварительно оттеснив содержимое вниз и вперед. Затем рассекают стенку рубца и приступают к его фиксации с помощью специальных крючков к резиновой прокладке.

*Фиксация рубца по П. П. Герцену.* Фиксатор рубца (ФР-1) представляет собой эллипс с отверстием и отбортованным краем, на котором имеется 12 Т-образных пазов для крепления резиновых колец с крючками (рис. 4).

После лапаротомии фиксатор рубца накладывают на операционное поле таким образом, чтобы рана находилась в просвете последнего. Затем при некотором усилении поочередно вправляют отвороты фиксатора за края кожной раны. В таком положении фиксатор закрепляют при помощи натяжных винтов и окончательно фиксируют его в операционной ране.

Выведенную складку рубца сверху захватывают верхним средним, внизу — нижним средним полюсными крючками. Вдоль выведенной складки с каждой стороны укладывают ватно-марлевые салфетки, увлажненные изотоническим раствором хлорида натрия.

После укрепления тампонов рассекают стенку руб-

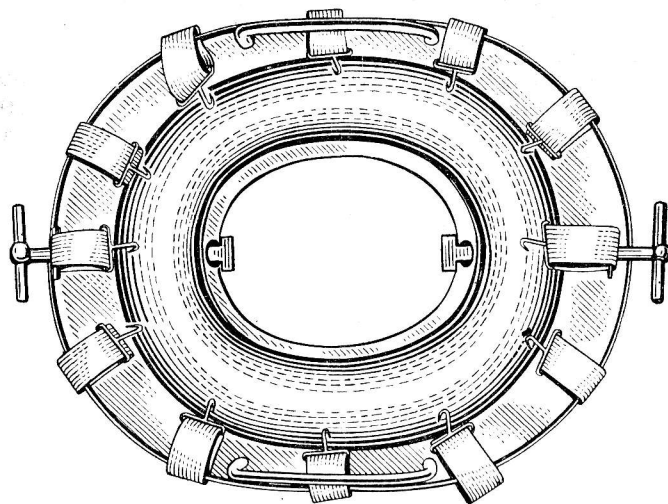


Рис. 4. Фиксатор рубца П. П. Герцена.

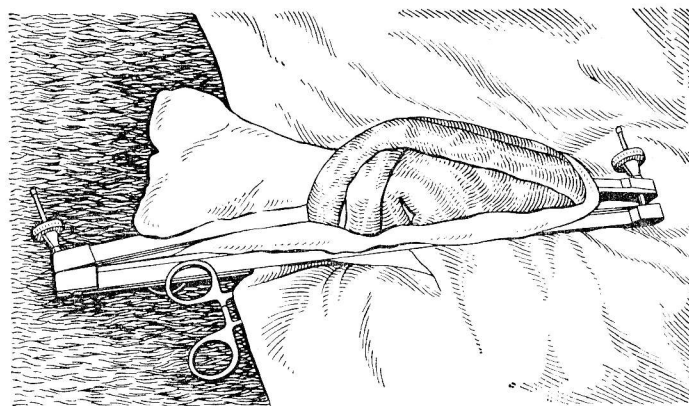


Рис. 5. Фиксация рубца по П. А. Алексееву с помощью металлических планок.

ца, начиная с нижнего края выведенной складки. По мере рассечения складки, края его захватывают крючками фиксатора со стороны слизистой оболочки и укладывают на увлажненные тампоны. Такое укрепление создает мягкую фиксацию стенки рубца. Окончив манипуляцию в рубце, изотоническим или антисептическим раствором смывают с поверхности раны остатки кормовых масс и сгустков крови, снимают стенку рубца со всех боковых крючков, оставив ее только на двух полюсных крючках.

*Фиксация рубца по П. А. Алексееву.* Выведенную складку рубца окружают полотенцем (марлей) и поверх ее основания накладывают жом, состоящий из двух металлических планок длиной 35—40 см (рис. 5). По гребню складки стенку разрезают (длина 15—18 см). Специальными зажимами (языкодержателями) к краям раз-

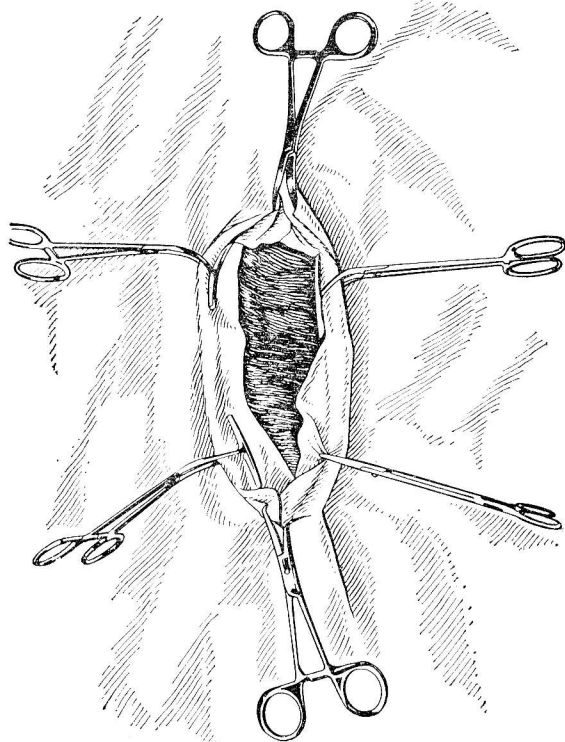


Рис. 6. Изоляция разреза рубца.

реза прикрепляют две стерильные клеенки. Слегка их заводят в просвет рубца так, чтобы они полностью закрывали весь разрез (рис. 6).

Если наполнение рубца затрудняет проникновение руки в сетку, то частично удаляют его содержимое. При завалах рубца удаляют большую часть кормовых масс, а при отравлении и пенистой тимпании рубец полностью освобождают от содержимого.

При травматическом ретикулите, вызванном перфорирующим инородным телом, можно обнаружить сравнительно небольшие (длиной 5—7 см) обрывки тонкой проволоки, причем в просвет сетки обычно только выходят их концы, поэтому сетку исследуют тщательно, обращая внимание на уплотненные участки ее стенки. Инородные предметы извлекают, удаляют и свободно лежащие в сетке предметы.

Для устранения закупорки книжку с помощью толстой резиновой трубки, проведенной через операционную рану, рубец и сетку, промывают раствором глауберовой соли или водопроводной водой. Закончив манипуляции, повторно накладывают на рубец жом, приподняв прикрепленные к краям его разреза клеенку. Затем клеенку снимают, края раны тщательно обмывают физиологическим раствором с антибиотиками.

Как показал клинический опыт, при пенистой тимпании вследствие переполнения рубца жидким содержимым с большой примесью газа указанные способы не всегда обеспечивают необходимую изоляцию раны от загрязнения. В этих случаях лучшие результаты дает способ В. Р. Тарасова. Суть его в следующем: после лапаротомии вышедшую стенку рубца подшивают к коже узловатыми швами. При этом иглу следует проводить через серозный и мышечный слои, оставляя расстояние между швами 4—5 см. Далее вскрывают рубец. После разреза его дополнительно подшивают к коже 4—6 стежками.

Как отмечает П. А. Алексеев (1955), при разрезе рубца в его верхнезадней части исключается совпадение раны рубца и раны брюшной стенки, что в дальнейшем в значительной мере предупреждает образование спаек, а также не сопровождается сколько-нибудь значительным нарушением иннервации и кровоснабжения. При такой фиксации стенка рубца плотно прилегает к про-

кладке, препятствуя проникновению в рану содержимого рубца в момент его эвакуации.

Изложенные способы фиксации в значительной мере упрощают и облегчают проведение данной операции, сокращают время на ее выполнение и надежно обеспечивают изоляцию операционной раны.

**Зашивание рубца.** Рубец зашивают двухрядным непрерывным серозно-мышечным швом (используют шелк № 6).

Первый шов накладывают «елочкой», т. е. в косом направлении изнутри наружу. Иглу вводят со стороны слизистой оболочки, прокладывая мышечный и серозный слои.

Второй шов накладывают по Садовскому — Плахотину или Ламберу. Зашитую часть рубца орошают физиологическим раствором и вправляют в брюшную полость.

**Зашивание раны брюшной стенки.** Брюшину с поперечной фасцией и апоневрозом поперечной мышцы зашивают непрерывным швом Ревердена кетгутом. Также зашивают косые мышцы живота. Иногда эти слои зашивают одним рядом прерывистого шва. В брюшную полость перед ее закрытием вводят растворы антибиотиков. На кожу накладывают вертикальные петлевидные или обычно узловые швы из шелка.

**Лечение.** После окончания операции в полость рубца вводят 0,5 л растительного масла, тампонал, а при атониях — руминаторные. Если в момент операции установлен перитонит, назначают внутриаортальное введение антибиотиков, сульфаниламидных препаратов, проводят эпиплевральную блокаду чревных нервов и пограничных симпатических стволов по В. В. Мосину. Швы снимают на 10—12-й день.

В послеоперационный период может появиться умеренная подкожная эмфизема, которая самостоятельно через 2—3 дня исчезает. Операция позволяет добиться высокого процента выздоровления, что зависит от сроков ее выполнения. По данным П. П. Герцена (1983), если операцию проводили не позднее 5—7 дней от начала заболевания, выздоровление животных наступило в 100% случаев, а при запоздалом лечении — в 62% случаев.

## КЕСАРЕВО СЕЧЕНИЕ У КОРОВ

**Показания.** Кесарево сечение — одна из довольно широко применяемых абдоминальных операций. Экономически она выгодна. Насколько часто приходится проводить данную операцию, свидетельствуют следующие данные. Так, Л. Т. Андрияш (1967) в хозяйствах обслуживаемого района провел 224 таких операции. У более чем 95% животных сохранена способность к плодonoшению. По данным П. П. Герцена (1983), после кесарева сечения выздоровело 90% оперированных коров.

В клинике Ленинградского ветеринарного института за последние 15 лет было оперировано более 150 коров, из которых выздоровело 80—90% животных. Довольно низкий процент выздоровления объясняется тем, что животные поступали, как правило, после оказания родовспоможения. У некоторых коров после грубого вмешательства отмечались разрывы матки (чаще у шейки), травмы влагалища. Поступали животные спустя 2—3 суток от начала родов, и в связи с этим часто развивалась эмфизема плода.

У ветеринарных специалистов нет единого мнения о показаниях к кесареву сечению. Однако при таких видах патологии, как относительно большой плод, скручивание матки, нераскрытие шейки матки, узость родовых путей, наиболее рациональный способ оказания помощи животному — хирургическое вмешательство. А. А. Веллер, П. И. Панкрев, А. И. Федоров считают также показанием для кесарева сечения эмфизему плода и разрывы матки. Как указывает А. А. Веллер с соавт., хорошие результаты при мертвом плоде получают, если операцию проводят в ранние сроки от начала родов. При этом предупреждается возможное повреждение родовых путей при фетотомии. Кесарево сечение показано и при внематочной беременности (П. П. Герцен, 1983). Кроме перечисленных видов патологии, кесарево сечение применяют при мацерации, мумификации плода и др.

Следует отметить, что исход операции во многом зависит и от времени ее проведения (не более 12 ч после начала родов).

**Фиксация и обезболивание.** Способ фиксации животного зависит от оперативного доступа, выбранного хирургом. При оперативном доступе к матке через разрез боковой брюшной стенки (правый подвздох) животных



фиксируют в стоячем положении. Однако, по сообщениям ряда авторов (В. М. Воскобойников, 1970; R. Götzе, 1928), в процессе операции животные часто ложатся. Наши исследования подтверждают эти наблюдения. Из оперированных 10 коров были вынуждены закончить операцию в положении лежа у 8.

Однако операции, проводимые по поводу мацерации или мумификации плода, приходится делать в стоячем положении, так как у лежащего животного трудно выводить беременный рог в разрез. Если же оперативное вмешательство предполагается в лежащем положении, то оперативный доступ к матке осуществляется через вентролатеральный разрез (слева или справа) или через разрез вентральной брюшной стенки.

При операции через разрез брюшной стенки (как при боковом, так и при вентролатеральном доступе) обезболивание осуществляют по Б. А. Башкирову или инфльтрационную анестезию проводят по линии предстоящего разреза. Перед операцией делают подплевральную новокаиновую блокаду чревных нервов по В. В. Мосину.

Дополнительно или отдельно (без проводниковой анестезии) может быть применен внутримышечно ромпун в дозе 0,4—0,8 мл/100 кг массы животного, внутривенно ромитар 1,0—1,5 мл/100 кг. Для снятия сокращений матки и более свободного последующего ее выведения из брюшной полости (если не вводили ромпун, домоседан, ромитар) делают эпидуральную сакральную анестезию. Место укола иглы — углубление между первым и вторым хвостовыми позвонками. Иглу сначала вводят перпендикулярно к коже, а затем после ее прокола продвигают вглубь под углом 45°. Если игла упирается в позвонок, то ее несколько оттягивают назад. Глубина укола иглы у крупного рогатого скота 2—4 см. При правильном положении иглы раствор свободно поступает в эпидуральное пространство при легком нажатии на поршень шприца.

Различают низкую (или заднюю) и высокую (переднюю) сакральную анестезию. При низкой вводят 15—20 мл 1,5—2%-ного раствора новокаина (тримекаина), подогретого до температуры тела (операция в стоячем положении), при высокой — 100—150 мл 1,5—2%-ного раствора анестетика. Полностью снимаются потуги и сокращения матки, наступает парез тазовых конечностей, причем частично обезболивается и брюшная стен-

ка. При кесаревом сечении, проводимом на лежащем животном, применяют высокую сакральную анестезию в дозе 40—60 мл 1,5—2%-ного раствора новокаина (тримекаина). Для снятия сокращения матки можно ввести внутримышечно 8—10 мл ханегифа.

**Техника проведения операции в лежащем положении животного (вентролатеральный разрез).** Корову фиксируют в правом боковом положении на операционном столе, тюках сена или соломы, покрытых брезентом, в крайнем случае на полу коровника или другого помещения.

Операционное поле готовят по правилам, принятым в хирургии. Брюшную стенку разрезают горизонтально между подкожной брюшной (молочной) веной и коленной складкой, непосредственно спереди от молочной железы (рис. 7). Задний конец разреза отстоит от молочной железы на 10—15 см, передний — на 5—6 см. Длина разреза 25—30 см, при необходимости его увеличивают в процессе операции. Послойно рассекают кожу с подкожной клетчаткой, поверхностную фасцию, наружный листок апоневротического влагалища прямой мышцы живота, прямую мышцу (разъединяют тупым концом скальпеля по ходу мышечных волокон), внутренний листок апоневротического влагалища прямой мышцы живота. К краям разреза кожи прикрепляют стерильные клеенки.

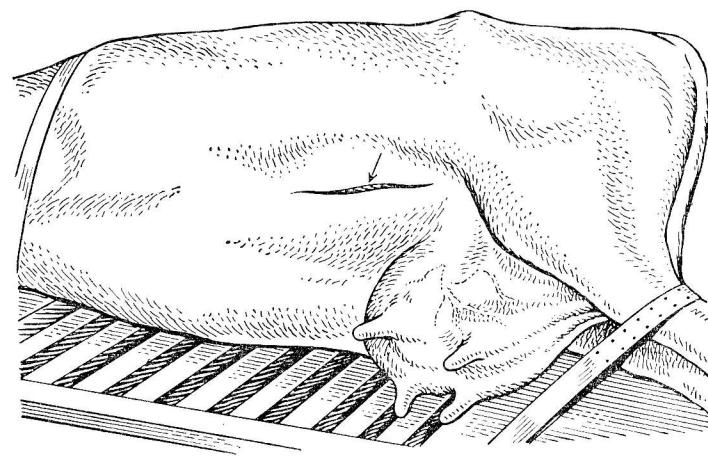


Рис. 7. Вентролатеральный разрез брюшной стенки.

**Выведение беременного рога матки.** В брюшную полость вводят руку и отодвигают вперед и вверх сальник, покрывающий матку и прилегающий непосредственно к операционной ране. Затем обеими руками захватывают верхушку беременного рога и выводят за пределы раны. Разрез делают по большой кривизне на расстоянии 15—20 см от его верхушки. Длина разреза должна обеспечивать свободное извлечение плода. В среднем она составляет 25—30 см. В разрез выводят грудные или тазовые конечности плода. Если плод извлекают за грудные конечности, то необходимо выправить неправильное положение головы. В момент выведения плода хирург ладонями рук защищает края разреза матки от разрывов.

В отдельных случаях матку не удается вывести из брюшной полости. Наблюдается это при большом или эмфизематозном плоде, когда матка резко увеличена и почти не смещается. Тогда ее подтягивают к операционной ране, изолируют стерильной простыней или полотенцем, вскрывают (небольшой разрез), края раны помощник плотно прижимает в брюшной стенке. В матку вводят руку и последовательно находят конечности плода. По мере его извлечения постепенно удлиняют разрез матки.

В некоторых случаях (плод небольших размеров) П. И. Панкрев (1975) добивался хороших результатов при рассечении беременного рога по большой кривизне в поперечном направлении.

Послед чаще всего отделяется с плодом и полностью удаляется. При плотном соединении последа с маткой его отделяют только в окружности разреза и отсекают свисающие части. Оставленный послед выходит обычно на 2-е сутки после операции. В полость матки вводят экзутер, фуразолидоновые палочки и т. д.

Разрез зашивают кетгутом двухэтажным непрерывным швом, травмированные и надорванные края иссекают. Первый шов накладывают «елочкой», а при от-

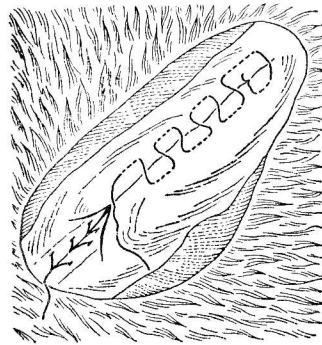


Рис. 8. Швы на матку.

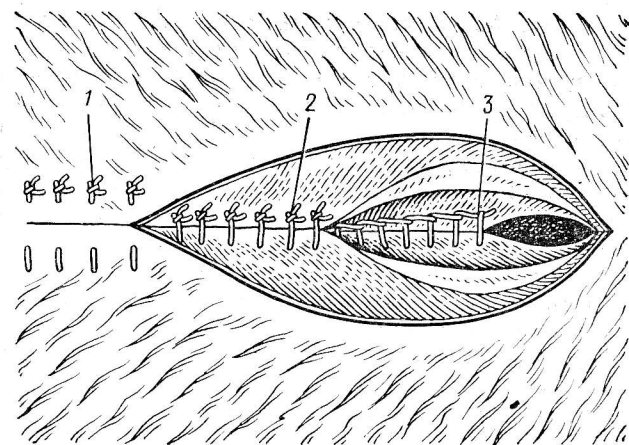


Рис. 9. Швы на брюшную стенку:

1 — вертикально-петлевидный шов на кожу; 2 — узловатый шов на наружный листок апоневротического влагалища прямой мышцы живота; 3 — непрерывный шов по Ревердену на внутренний листок апоневротического влагалища прямой мышцы живота.

слоении слизистой оболочки и значительном ее набухании накладывают шов Шмидена, который погружают вторым швом по Садовскому — Плахотину (рис. 8).

Выведенную часть беременного рога после наложения швов орошают теплым раствором с антибиотиками, вправляют в брюшную полость, проверяют ее положение и сдвигают к операционной ране сальник.

**Зашивание раны брюшной стенки.** Многолетняя практика проведения этой операции показала, что брюшную стенку следует зашивать послойно, захватывая предыдущие слои. Внутренний листок апоневротического влагалища прямой мышцы живота зашивают непрерывным обвивным швом по Ревердену кетгутом (рис. 9). При сильном напряжении брюшной стенки (часто наблюдается при инфильтрационной анестезии) в момент наложения шва наружный листок может рваться. В этом случае накладывают узловатые швы, захватывая и наружный листок.

Учитывая ненадежность внутреннего шва, состояние и анатомическое строение внутреннего листка (здесь тонкий, создается угроза расхождения этого шва), наружный листок апоневротического влагалища прямой

мышцы живота соединяют прерывистыми швами шелком № 8. Края кожной раны соединяют вертикальными петлевидными швами, обязательно захватывая подкожную клетчатку, а в отдельных местах наружный листок прямой мышцы. Марлевые валики на рану не накладывают, так как при лежании животного они часто пропитываются мочой, загрязняются фекалиями. Кожные швы снимают на 10—12-й день после операции. Для проведения операции корову можно фиксировать и на левом боку. В этом положении брюшную стенку разрезают над правой молочной веной. Создается более свободный доступ к правому, обычно беременному рогу матки, но в разрез легко выпадают петли кишечника.

Можно делать кесарево сечение и на стоячей корове. В этом случае применяют только местное обезболивание, которое дополняют низкой сакральной анестезией.

Лапаротомию проводят в левом или правом подвздохе вертикально или в косом направлении. Вертикальный разрез начинают в нижнем углу голодной ямки, отступя на ширину ладони сзади от последнего ребра и ведут вниз до уровня нижней трети живота. Косой разрез начинают на ширину ладони от маклока и продолжают по ходу волокон внутренней косой мышцы. При вертикальном разрезе все слои брюшной стенки рассекают в том же направлении, как и кожу. При косом разрезе внутреннюю косую мышцу живота разъединяют тупым концом скальпеля по ходу волокон, а поперечную мышцу и ее апоневроз — вертикально в середине операционной раны.

Операцию на стоячей корове проводить легче, проще организовать в любых производственных условиях, удобно оперировать. Но при большом, а тем более эмфизематозном плоде, при уродствах плода, при скоплении в матке жидкости, газов, дряблости ее стенок выведение беременного рога и извлечение плода связаны с определенными трудностями. Поэтому операцию в стоячем положении следует считать показанной в свежих, а также в неотложных случаях при мацерации и мумификации плода.

**Лечение.** В послеоперационном периоде применяют надплевральную блокаду по В. В. Мосину, интраартериальное введение антибиотиков (в течение 10—12 дней) по Липовцеву или внутриаортальное по И. И. Воронину и симптоматическое. Большое значение имеет профи-

лактика и лечение послеоперационного эндометрита. Для повышения тонуса матки и усиления ее сокращения применяют питуитрин (10—20 ЕД), окситоцин (40—60 ЕД) и другие маточные средства внутримышечно или внутриаортально с антибиотиками, делают массаж матки, назначают проводки животного. В полость матки вводят антибиотики широкого спектра действия, сульфаниламидные препараты. Экссудат, скопившийся в большом количестве в матке, откачивают. Для профилактики и лечения эндометрита в полость матки с антибиотиками вводят протеолитические ферменты (терра-литин, иммозим).

### *ОПЕРАЦИИ ПРИ БРЮШНЫХ ГРЫЖАХ У КРУПНОГО РОГАТОГО СКОТА*

Грыжей называют такое заболевание, при котором внутренние органы выходят под кожу или в рядом расположенную полость с выпячиванием выстилающей ее оболочки через естественное или вновь образованное отверстие.

**Показания.** У крупного рогатого скота встречаются преимущественно пролапсы, т. е. выпадение брюшных органов под кожу. Реже наблюдаются истинные грыжи (по нашим наблюдениям, приблизительно в одной трети случаев). Однако, как сообщает М. В. Маслов (1969), обследуя свыше 6000 коров и телят в двух хозяйствах, выявил брюшных грыж у 43 животных. А. Х. Спидерев (1967) в условиях ветеринарной станции оперировал 73 головы крупного рогатого скота, из них 25 с истинными грыжами, в том числе 11 с ущемленными.

Брюшные грыжи чаще локализуются в средней (апоневротической) части подвздошной области и реже в области вентральной брюшной стенки. Грыжесечение показано в первой половине стельности, в более поздние сроки вопрос об операции может быть решен, исходя из хозяйственной ценности животного.

Оптимальным сроком оперативного вмешательства при грыжах считается 2—3 дня после нанесения травмы, т. е. после того, как ослабнут острые воспалительные процессы.

**Фиксация и обезболивание.** Животным с неущемленной грыжей или пролапсом перед операцией назначают 12-часовую голодную диету, при подозрении на ущем-

ление показана срочная операция без предварительной голодной диеты. Если грыжа находится в верхней половине живота, то операцию проводят на стоячем животном под проводниковой анестезией; при более низкой локализации грыжи животное фиксируют в боковом положении, внутримышечно вводят ромпун или домоседан. Спокойные условия для работы обеспечивает также высокая эпидуральная сакральная анестезия в комбинации с проводниковой анестезией брюшной стенки. Во всех случаях необходимо сделать блокаду чревных нервов и пограничных симпатических стволов по В. В. Мосину:

**Техника операции.** Брюшные грыжи по величине, степени повреждения тканей бывают разнообразными. При больших грыжевых воротах с успехом используют различные синтетические ткани в виде сеток (И. И. Магда с соавт., 1967; А. Х. Спицеров, 1969 и др.). Из указанных материалов вырезают лоскуты таких размеров, чтобы края их заходили за края раны на 3—4 см. Эту заплату прикладывают к грыжевому отверстию и подшивают по краям к тканям узловыми швами из капроновой нити. Эти материалы позволяют надежно закрыть дефект брюшной стенки, однако они нередко вызывают воспалительные процессы и отторгаются.

Для закрытия грыжевого отверстия Л. И. Целищев (1966) использовал лоскуты, выкроенные из подкожной мышцы живота и поверхностной фасции. Иногда грыжевые ворота закрывают ранее выкроенным лоскутом из серозно-фасциального мешка и подшивают его края к фасции и мышцам брюшной стенки. Для этих же целей используют и формализованную твердую мозговую оболочку.

В качестве пластического материала А. Н. Ефимов (1984) применял наружный листок влагалища прямой мышцы живота крупного рогатого скота. После вскрытия грыжевого мешка из краниальной его части выкраивают лоскут на ножке, на 2—3 см превышающий размер грыжевых ворот, остальную часть мешка ампутируют, оставляя с боков два небольших лоскута. Затем прикладывают аллопластический материал, на 1—2 см превышающий величину по всему периметру. Не завязывая концы лигатур, прошивают ими брюшную стенку изнутри наружу и каждый стежок завязывают. Необходимо следить, чтобы после завязывания трансплантат

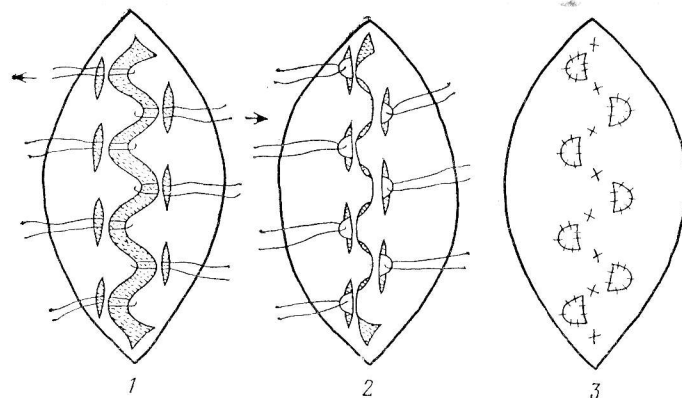


Рис. 10. Лоскутный способ закрытия грыжевого кольца:

1 — подготовка лоскутов и отверстий для них; 2 — проведение лоскутов через отверстия; 3 — фиксация лоскутов к апоневрозу и закрытие отверстий.

оказался нетуго подтянутым. Таким же способом проводят операцию и у других видов животных (свиней, лошадей).

В клинической практике мы применяем метод аутопластики с использованием выкроенных из грыжевого мешка лоскутов по В. С. Пономареву, Б. С. Семенову. Операцию проводим следующим образом. У основания грыжевого мешка делаем веретенообразный разрез кожи, отделяем рыхлую клетчатку на 2—3 см во все стороны от края грыжевых ворот. Вскрываем грыжевой мешок, если имеются сращения с его содержимым, то их разделяем. Затем из грыжевого мешка выкраиваем лоскуты, ширина которых зависит от диаметра грыжевого кольца, обычно она равняется 2—2,5 см, а длина — 5—6 см. При большем диаметре грыжевого кольца ширину и длину лоскутов соответственно увеличиваем. На противоположной от каждого лоскута стороне в апоневротическом слое, отступя от края на 2—3 см, делаем разрез длиной, соответствующей ширине лоскутов (рис. 10). Затем свободные концы выкроенных лоскутов прошиваем лигатурой, которую проводим через отверстия в апоневротическом слое. Следим, чтобы лоскуты не перекручивались. После этого, не перебрасывая на противоположную сторону, их фиксируем к апоневрозу узловатыми швами. Такими же швами зашиваем отвер-



ствия в апоневротическом слое. Отдельно на подкожную клетчатку и кожу накладываем прерывистые швы.

При ущемленных грыжах и пролапсах выпавшие стенки кишечника обычно спаяны между собой и со стенкой грыжевого мешка. Спайки осторожно разъединяем. Перитониаальный грыжевой мешок удаляем, так как он легко рвется в процессе препаровки. При некрозе проводим частичную резекцию кишки. Способы закрытия грыжевого отверстия выбирает хирург.

**Лечение.** После операции назначают диету из легкопереваримых доброкачественных кормов. Внутриаортально вводят антибиотики. В необходимых случаях применяют симптоматическое лечение (сердечные, руминаторные и т. д.).

### ОПЕРАЦИИ ПРИ ПУПОЧНЫХ ГРЫЖАХ У ТЕЛЯТ

В последнее время возросла частота случаев рождения телят с пупочными грыжами. В раннем возрасте пупочные грыжи диагностируют пальпацией, а позднее и по наличию кожного грыжевого мешка. Телята с пупочными грыжами хуже растут и откармливаются. У них могут наблюдаться различные осложнения, вплоть до летального исхода. Таких животных в хозяйствах обычно выбраковывают.

В 8 хозяйствах Ленинградской области нами установлено, что у 4—7% телят наиболее распространенная патология — пупочные грыжи. Пупочное кольцо имеет диаметр от 1,5 до 5 см. Лабораторными исследованиями гормональной активности и морфологического строения щитовидной железы у телят-грыженосителей отмечено понижение ее функциональной активности и недоразвитости.

**Фиксация и обезболивание.** Животное фиксируют в спинном положении. Для местного обезболивания применяют 0,5%-ный раствор новокаина (тримекаина), вводят его по линии предполагаемого разреза или прибегают к электроаналгезии.

**Техника операции.** После операции готовят по правилам, принятым в хирургии. При небольшом грыжевом мешке делают веретенообразный разрез, окаймляющий грыжевое выпячивание. При большой величине последнего проводят два дугообразных разреза в продольном направлении. Кожу, покрывающую грыжевой

мешок, отпрепаровывают и удаляют. Грыжевой мешок отделяют от подкожной клетчатки, от апоневрозов косых мышц живота на 2 см во все стороны. Вблизи шейки грыжевой мешок вскрывают, вправляют содержимое. Пупочные сосуды, находящиеся в полости грыжевого мешка отделяют от окружающей их рыхлой соединительной ткани, перевязывают лигатурой и пересекают. После этого грыжевой мешок ампутируют.

У телят брюшина очень тонкая, слабо развита предбрюшинная жировая клетчатка, поэтому отделить брюшину от края грыжевого отверстия сложно. В этих случаях проводят скарификацию скальпелем брюшины вдоль внутренней поверхности одного из краев дефекта. Затем закрывают грыжевое отверстие петлевидным швом. Для этого внутреннюю скарифицированную поверхность прошивают хирургической иглой снаружи внутрь на расстоянии 2 см от края. Иглу выводят у самого края раны. Отступя от этого укола на 1—1,5 см в сторону, прошивают этот же край изнутри наружу. Заканчивают наложение шва прошиванием той стороны дефекта, с которой начинали наложение шва, изнутри наружу на расстоянии 1—1,5 см от первого укола и 2 см от края. Обычно накладывают 2—3 стежка. Затем натяжением лигатур грыжевое отверстие закрывают. Не ослабляя натяжение лигатур, их поочередно завязывают. Затем узловатым швом подшивают наружный край грыжевых ворот к апоневрозу косых мышц живота того края дефекта, который оказался в глубине. Узловатым швом с захватом подкожной клетчатки сшивают кожу. На 5-й день после операции швы снимают. Обычно рана заживает по первичному натяжению.

При незначительном диаметре грыжевое отверстие стягивают кисетным швом, который проводят через брюшную стенку, не затрагивая брюшину.

Чтобы избежать вскрытия брюшной полости, применяют ряд других оперативных способов. Например, делают линейный разрез. Препарируют грыжевой мешок и вправляют его содержимое в брюшную полость, перекручивают его 2—3 раза по продольной оси, прошивают кетгутом и вводят в грыжевое кольцо. Края последнего сближают узловатыми швами, наложенными по типу шва Ламбера. Способы эти сравнительно простые, но они нередко дают рецидивы.

При обнаружении во время операции прочной, не

поддающейся разъединению спайки брюшины с петлей кишечника поступают следующим образом. Собирают брюшину в поперечную складку и надрезают вблизи места ее спайки с кишечником. Через указанный разрез изогнутыми ножницами обрезают весь участок брюшины, сросшейся с петлей кишечника, и оставляют его на стенке кишки. Петлю кишечника вместе с оставшимся на ней лоскутом брюшины вправляют в брюшную полость, после чего закрывают швами грыжевое отверстие и рану кожи.

В случаях ущемленных грыж иногда вследствие воспалительного отека трудно вправить в брюшную полость выпавшую часть кишечника. С целью предотвращения разрыва выпавшей кишки в момент вправления ее в брюшную полость рекомендуется немного увеличить пуговчатым скальпелем рану брюшной стенки в одном из ее углов.

## ОПЕРАЦИИ НА СОСКАХ У КОРОВ

### ЛЕЧЕНИЕ РАН СОСКОВ

**Показания.** Повреждения сосков у коров бывают различной этиологии, формы, поверхностные и проникающие. Наиболее длительно заживают проникающие раны. Клинический опыт показывает, что для успешного лечения ран сосков необходимо обеспечить достаточную хирургическую обработку их, надежность соединения краев, создание покоя для поврежденного соска. При лечении ран сосков решающее значение имеет своевременное хирургическое вмешательство. В зависимости от характера раны соска операцию проводят на стоящем животном или его фиксируют в боковом положении.

**Фиксация и обезболивание.** Обычно для обезболивания применяют циркулярную анестезию у основания соска или проводниковую анестезию по Б. А. Башкирову и И. И. Магда. Проводниковую анестезию по Б. А. Башкирову проводят по следующей методике: для обезболивания соответствующей половины вымени раствор анестетика инъецируют в соединительнотканное пространство между малыми и большими поясничными мышцами. При этом одновременно обезболивают наружный семенной нерв и формирующие его ветви от коллате-

рального нерва бедра. Встав с противоположной от обезболивания стороны и определив поперечнореберные отростки 3—4 поясничных позвонков, в промежутки между ними вводят иглу, длиной 10—12 см, и, отступая от срединной линии туловища животного на 7 см, резким движением рук прокалывают кожу. После этого иглу продвигают под углом 55—60° по отношению к сагиттальной плоскости туловища, вплоть до упора в тело позвонка (рис. 11). Если животное проявляет сильное беспокойство, то по ходу иглы вводят 0,5%-ный раствор анестетика.

Для обезболивания сосков задних долей вымени дополнительно проводят анестезию промежностных нервов по И. И. Магда. Иглу вводят по срединной линии на уровне седалищной дуги, приподняв комиссуру вульвы. Проколов кожу и фасцию промежности, иглу продвигают влево и вправо на всю глубину, вводят 20 мл 2—3%-ного раствора анестетика. Зона обезболивания охватывает область в виде полосы, идущей между бедрами от нижней половины вульвы до основания задних сосков. Обезболивание наступает через 10—15 мин и продолжается 1,5—2 ч. Беспокойным животным рекомендуется перед операцией ввести ромпун, домоседан, рометар.

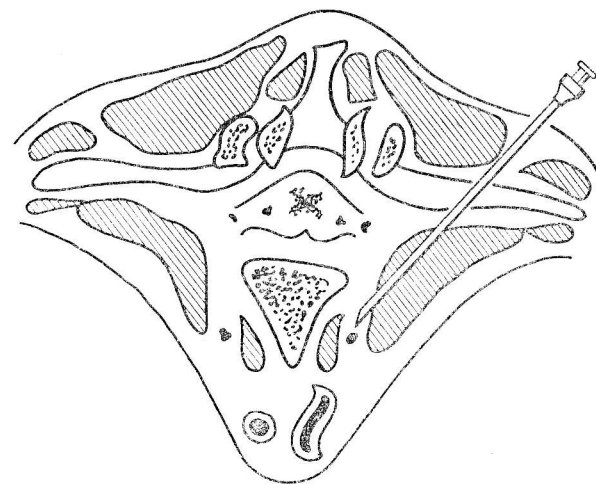


Рис. 11. Анестезия наружного семенного нерва по Б. А. Башкирову.

**Техника операции.** Рану обмывают антисептическим раствором.

Кровотечение останавливают наложением у основания соска жгута из лабораторной резиновой трубки, концы которой не завязывают, а захватывают гемостатическим зажимом.

При непроникающих ранах сосков после обезболивания тщательно иссекают нежизнеспособные, разможженные ткани. После этого накладывают первичный глухой узловатый шов. Если корова лактирующая, с целью самопроизвольного отделения молока в канал соска на 7—10 дней вводят полиэтиленовую трубку с фиксацией ее раздвоенных концов к коже. Также можно ввести самофиксирующий молочный катетер, предложенный Е. Н. Пономаренко.

При проникающих ранах соска вначале уточняют размеры и характер раны. Особое внимание обращают на состояние слизистой оболочки соска и степень ее повреждения. Кровотечение останавливают наложением жгута.

Затем проводят тщательную хирургическую обработку раны. Разможженные края раны иссекают. После этого жгут снимают и определяют кровоточащие сосуды.

Для лучшей фиксации соска и предотвращения поджигания противоположной стенки в просвет соскового канала вводят желобоватый зонд (молочный катетер) и приступают к закрытию раны. При наложении швов на рану соска необходимо хорошо соединить края, а при проникающей ране добиться надежной герметичности сосковой цистерны.

Предложены следующие способы закрытия ран сосков.

При проникающих ранах накладывают прерывистые швы: первый ряд — погруженный на слизистую оболочку с захватом половины мышечного слоя стенки соска, вторым рядом шва сближают кожные края, оставляют незашитым мышечный слой стенки (И. Р. Корицкий, 1968).

Некоторые авторы (Л. И. Целищев, 1961) рекомендуют закрывать рану двухэтажным швом: первым рядом зашивают подслизистый слой непрерывными стежками на всю длину. Лигатуру закрепляют на коже сос-

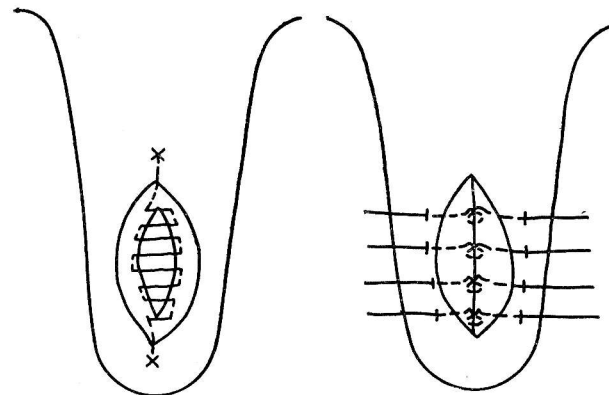


Рис. 12. Закрытие раны соска по Л. И. Целищеву.

ка, отступя от угла раны на 1,5—2 см. Затем прошивают по всей длине и второй конец ее также выводят на поверхность соска. Оставшиеся слои соска сближают восьмиобразным швом. Оба шва после заживления раны легко удаляются (рис. 12).

Рану соска зашивают как двухэтажным прерывистым швом (первый накладывают на слизистую оболочку, второй на остальные слои стенки), так и одноэтажным — на все слои стенки соска без захвата слизистой оболочки (А. А. Веллер и др., 1965).

Проникающую рану соска закрывают также двухэтажным швом: первый накладывают на слизистую оболочку и подслизистый слой соска, второй — на мышечный слой и кожу (Д. Силер, К. Мади, Д. Нили, 1960) (рис. 13).

При закрытии ран сосков некоторые авторы на кровоточащие сосуды накладывают лигатуру. Мы же в клинической практике на сосуды лигатуры не накладываем, а при наложении швов стараемся проводить лигатуру таким образом, чтобы одновременно и пережать их. После наложения швов рану закрываем повязкой. После тщательной остановки кровотечения раневые поверхности соединяем с помощью специального клея.

**Послеоперационное лечение.** Прежде всего необходимо создавать покой соску. С этой целью показан свободный отток молока из данной четверти вымени. Так, В. С. Кондратьев, А. М. Песков и А. И. Киселев для

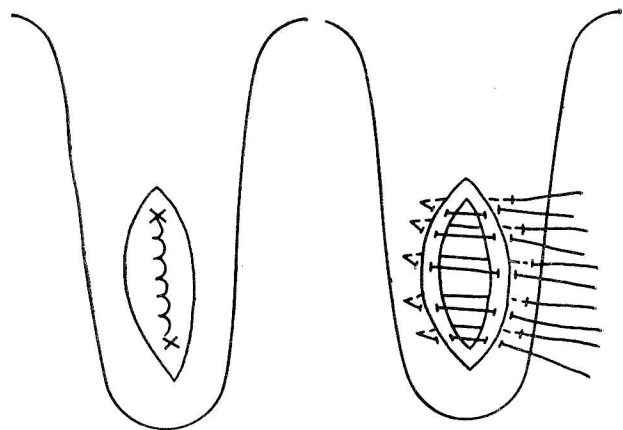


Рис. 13. Наложение двухэтажного шва на рану соска.

обеспечения самопроизвольного оттока молока рекомендуют через сосковый канал в молочную цистерну вводить полихлорвиниловую трубку с отверстием на конце.

Трубки из этого материала, как указывают авторы, не вызывают раздражения тканей.

После введения стерильной трубки выступающий за пределы соска ее конец (1,5—2 см) надрезают посередине и каждую половину фиксируют к коже соска прерывистым швом. Эту трубку в соске оставляют до заживления раны.

С целью самопроизвольного оттока молока можно использовать фиксирующий катетер, предложенный Е. Н. Пономаренко. Для периодического сдаивания молока из четверти вымени пораженного соска применяют металлический молочный катетер. Однако оставлять его на длительное время не следует, так как возможны травмы соска и пережимы вымени.

При необходимости в цистерну оперированного соска вводят антибиотики.

С целью патогенетической терапии проводят блокаду 0,5%-ным раствором анестетиков нервов вымени по Б. А. Башкирову и И. И. Магда.

**Блокада по Д. Д. Логвинову.** 0,25—0,5%-ный раствор анестетика в дозе 100—200 мл вводят в надвыменное пространство над пораженной четвертью вымени. Бло-

каду проводят на животном в стоячем положении. При инъекции раствора над передней долей вымени иглу вводят на границе между железой и брюшной стенкой по направлению коленного сустава противоположной конечности. Глубина введения иглы 8—10 см.

Для инъекции раствора анестетика над задней четвертью вымени иглу вводят в точке пересечения края основания вымени с линией, идущей на расстоянии 2 см параллельно срединной линии вымени, направляя ее к краниальному суставу той же стороны. Для создания более широкого поля инфильтрации в момент инъекции анестетика рекомендуется смещать иглу в разные стороны.

При образовании молочных свищей сосковой цистерны сосок обезболивают, иссекают омертвевшие ткани. Рану зашивают по одному из предложенных выше способов. Затем в сосок вставляют самофиксирующий катетер или в канал соска вводят полиэтиленовую канюлю и фиксируют к коже соска стежками прерывистых швов.

### УСТРАНЕНИЕ ТУГОДОЙНОСТИ И ЗАРАЩЕНИИ СОСКОВОГО КАНАЛА

**Показания.** Тугодойность — одна из причин снижения молочной продуктивности коров. По данным Е. Э. Школьников (1965), она наблюдается у 8—10% коров к общему поголовью дойного стада. Эта патология бывает как врожденной, так и приобретенной.

Считается (А. Ю. Нуммерт, 1967), что наиболее частая причина приобретенной тугодойности — сужение соскового канала, обусловленное неправильной машинной дойкой (слишком высокий или низкий вакуум, дефекты сосковой резины или несоответствие ее диаметру сосков).

У нормально лактирующих коров диаметр соскового канала колеблется от 2,5 до 4,5 мм, тогда как у тугодойных коров его диаметр, по данным А. А. Осетрова, не превышает в среднем 2,05 мм, а по сообщениям Е. Э. Школьников — 2,5 мм.

Тугодойность у коров не позволяет применять машинное доение, кроме того, она предрасполагает к возникновению мастита, что ведет впоследствии к атрофии железистой ткани.

**Обезболивание.** При операциях на сосках обезболивание достигается циркулярной блокадой у основания соска. Однако Е. Э. Школьников предлагает проводить эту операцию без обезболивания.

**Техника операции.** Для оперативного лечения тугодойности предложены различные способы. Однако предпочтительными следует считать такие, при которых достигаются лучшие отдаленные результаты, т. е. не допускается повторное сужение соскового канала. Как показал клинический опыт, это обеспечивается расширением соскового канала с помощью специальных хирургических ножей.

**Способ Л. И. Целищева.** Рекомендуются закрытый способ рассечения сфинктера без нарушения целостности слизистой оболочки соскового канала. После обработки тампоном, смоченным спиртом, верхушки соска для расправления складок слизистой оболочки в сосковый канал вставляют толстый молочный катетер. Затем параллельно катетеру, отступив от него на 1—2 мм, в толщу верхушки соска вводят остроконечный скальпель на глубину 0,6—1 см и движением острия в сторону кожи рассекают сфинктер из двух или четырех противоположных точек. Раны на коже закрывают коллодием.

**Способ И. Д. Ращенко.** После подготовки поля операции и обезболивания левой рукой захватывают верхушку соска и ланцетовидным ножом делают двусторонний разрез стенок канала соска и мышечного сфинктера. Извлеченный ланцет вводят повторно, предварительно повернув его на 90°. Таким образом получается крестообразный разрез. Ланцет следует продвигать в глубину соскового канала не более чем на 15 мм, этим обеспечивается правильный надрез стенки соскового канала. Более глубокое погружение ножа может привести к полному разрезу мышечного слоя.

После операции молоко из этой доли полностью сдаивается. С целью устранения срастания стенок соскового канала автор рекомендует сдаивать молоко из этих четвертей вымени в течение 3 суток через каждые 3—4 ч. Затем корову переводят на обычный режим доения.

После крестообразного надреза стенки сфинктера соскового канала рекомендуется в его просвет вводить полиэтиленовую трубку (В. С. Кондратьев, А. М. Киселев и И. Г. Песков, 1959).

**Способ Е. Э. Школьниковой.** Для оперативного ле-

чения тугодойности предложен дисковидный нож. Следует отметить, что этот нож, по нашему мнению, имеет определенное преимущество перед другими аналогичными инструментами. Конструкция его следующая: диаметр металлического стержня 2,5—3 мм, что соответствует средней величине просвета соскового канала. Свободная часть стержня постепенно утончается к верхушке и оканчивается тупо диаметром 1 мм.

Вмонтированный дисковидный нож длиной 15—17 мм возвышается над поверхностью цилиндрического стержня на 1,2—2 мм. Стержень отделен от ручки небольшой кольцевидной опорной муфтой. Общая длина стержня до опорной муфты 4—4,5 см. Ручка длиной 60 мм и диаметром 6 мм заканчивается кольцом, чтобы легче и увереннее держать нож в руке (рис. 14).

Конструкция ножа позволяет свободно вводить его даже при значительном сужении или искривлении соскового канала. Техника расширения соскового канала с помощью этого ножа простая. Операцию проводят без обезболивания на стоячей корове. Сосок захватывают левой рукой за верхушку, обрабатывают антисептическим раствором и в сосковый канал осторожно вводят стержень до режущей кромки дисковидного ножа, направляя последний между пальцами. Затем быстрым коротким толчком продвигают нож до опорной муфты, рассекая тем самым сфинктер на глубину до 2 мм, после чего таким же быстрым движением нож извлекают из соскового канала.

После операции молоко из этих долей сдаивают полностью. В течение первых 3 дней коров доят через каждые 3—4 ч (с целью предупреждения роста соединительной ткани). В первые дни верхушку соска после каждой дойки смазывают эмульсией стрептомицина.

Как отмечает автор, наблюдения за 76 оперированными коровами показали, что при следующей лактации тугодойность у них не отмечается.

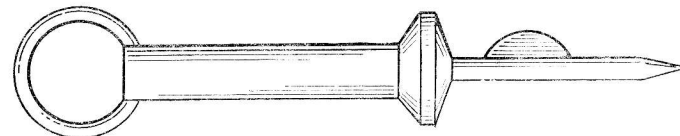


Рис. 14. Дисковидный нож для устранения тугодойности.



Для устранения тугодойности у 34 коров применяли универсальный сосковый нож. После операции с целью предотвращения заращения в сосковый канал вводили самофиксирующий молочный катетер, который на 7—8-й день удаляли (И. И. Карташов и Г. Г. Конюченко, 1984).

С целью лечения сужения соскового канала И. А. Подмогин (1986) предложил хирургический нож аналогичный ножу Е. Э. Школьниковой с модификацией. Полый направляющий стержень имеет на своей стенке два отверстия для вывода антисептической мази, которая выдавливается из тюбика, соединенного с ножом. Техника операции следующая. Резким движением продвигают нож до опорной муфты, после чего надавливают на емкость с эмульсией, которая по каналу через отверстия попадает в полость соска. При извлечении ножа проводят повторное надавливание на тюбик, в результате чего рассеченная часть канала и канал заполняются мазью, что, по данным автора, предотвращает слипчивое воспаление. После операции животное не доят 8—12 ч. В последующем в течение 3 дней эмульсию наносят только на кончик соска.

*Консервативные способы устранения тугодойности.* К числу наиболее распространенных консервативных способов лечения сужений канала соска относятся частая катетеризация, бужирование с применением стеклянных, костяных, пластмассовых и металлических бужей (И. А. Бочаров, 1950; А. П. Студенцов, 1952; А. А. Остров, 1964), применение полиэтиленовых или пластмассовых канюль Лебенгарджа, а также канюль с антибиотиками (Ю. А. Нуммерт, 1967).

Однако, как показали последующие исследования, консервативные методы лечения сужений канала соска очень часто не дают желаемых результатов. Недостатки этого лечения заключаются в следующем: лечение длительное и трудоемкое, сравнительно часто наблюдаются рецидивы, в связи с частым введением бужей, катетеров отмечаются осложнения (заращение, маститы и т. п.).

При разрастании соединительной ткани вследствие травм соска может возникнуть полная непроходимость соскового канала.

**Техника операции.** При полном заращении соскового канала П. С. Дьяченко (1957) рекомендует последовательно по ходу канала соска вводить молочный ка-

тетер для овец, затем катетер для коров и в завершение — соскорасширитель. После такого оперативного вмешательства для сохранения проходимости в просвет соска вводят шелковую турунду, смоченную линиментом Вишневского. Турунду оставляют на 2—3 суток, затем осторожно сдвигают. После проделывания отверстия Д. Д. Логвинов и др. (1957) рекомендуют в его просвет вводить колпачковидный нож и иссекать рубцовую ткань. Заслуживают внимания рекомендации В. С. Кондратьева и других исследователей: вместо частых сдаиваний в сосковый канал на 10—16 дней вводят канюлю из полихлорвиниловой трубки.

### *ЛЕЧЕНИЕ ГРАНУЛЕМ СОСКОВОЙ ЦИСТЕРНЫ*

Гранулемы в сосковой цистерне удаляют с помощью колпачковидного ножа. Однако его применение часто вызывает воспаление слизистой оболочки сосковой цистерны, осложняющееся маститом. Наиболее рациональный способ, на наш взгляд, лечения гранулем — вскрытие сосковой цистерны. Гранулему срезают, рану прижигают, затем на нее наносят антисептическую мазь. Рану соска закрывают двухэтажным швом, затем поступают так же, как рекомендуется выше.

### *ОПЕРАЦИИ НА НАРУЖНЫХ ПОЛОВЫХ ОРГАНАХ У КРУПНОГО РОГАТОГО СКОТА*

#### *ВЫПАДЕНИЕ ВЛАГАЛИЩА*

**Показания.** Выпадение влагища у коров наблюдается сравнительно часто. Самовыздоровление при этой патологии, как правило, не наступает. Слизистая оболочка ее сильно загрязняется, нередко травмируется, что ведет к развитию некротических процессов.

**Фиксация и обезболивание.** Животное фиксируют в стоячем положении. Проводят низкую эпидуральную сакральную анестезию.

**Техника операции.** Перед вправлением выпавшую часть влагища обмывают слабым раствором перманганата калия. Если имеются разрывы, то после обезбо-

ливания методом инфильтрационной анестезии 0,5%-ным раствором анестетика раны зашивают прерывистым швом. Данное хирургическое вмешательство выполняют в два приема: вначале влагалище вправляют в прежнее (нормальное) положение, а затем его укрепляют.

Обработав выпавшее влагалище антисептической эмульсией, рукой надавливают на выпавшую часть. После ее вправления в тазовую полость приступают к следующему этапу операции.

*Способ П. Минчева (1956).* Проводят линию, соединяющую крестцовый и седалищный бугры. На середине этой линии после обезболивания вводят со стороны кожи или влагалища иглу Герляха (можно троакар), предварительно в нее вводят толстую шелковую нить, сложенную вдвое. Проколов в указанном месте ткани, в выведенную во влагалище петлю вкладывают валик из марлевого бинта шириной 4—5 см. Затем за оставшиеся на поверхности концы нитей влагалище подтягивают. После этого между концами нитей вкладывают второй (наружный) валик и завязывают узел. Таким же образом поступают и с другой стороны. При этом фиксируется краниальная часть влагалища, в результате предупреждается его повторное выпадение.

Вместо иглы И. Букэрт (1957) использует тонкий троакар, прокалывая ткани со стороны кожи. Введенной во влагалище рукой смещают прямую кишку. После выхода троакара во влагалище стилет извлекают, а через оставшуюся в тканях гильзу вводят крепящий материал. Последующие манипуляции проводят так же, как и при указанном выше способе.

*Фиксация влагалища наложением кисетного шва.* С помощью толстой шелковой нити В. И. Максимов и Д. П. Иванов (1954) накладывают непрерывный кисетный шов вокруг половых губ. Причем в те отрезки нити, которые проходят наружно, авторы предлагают пропускать отрезки резиновой лабораторной трубки.

*Способ И. И. Магды и Н. Ч. Шалдуги (1960).* Животное фиксируют в стоячем положении, проводят низкую эпидуральную сакральную анестезию. Выпавшее влагалище тщательно орошают антисептическими растворами. На инъекционную иглу надевают один конец резиновой трубки, второй — присоединяют к шприцу Жанэ. Затем, закрыв пальцем острый конец иглы, вводят во влагалище в ее латеральные (правую и левую)

и дорсальную стенки впереди поперечной складки слизистой оболочки 40—50 мл 1%-ного спиртового раствора новокаина. Указанный раствор вводят также и в поперечную складку. Всего инъецируют 120—180 мл этого раствора.

Чтобы избежать двусторонней блокады тазовых нервов, что сопровождается длительным параличом мочевого пузыря, авторы не рекомендуют инъекцию этого раствора в области вентральной стенки и дорсолатеральных участках влагалища.

## УДАЛЕНИЕ НОВООБРАЗОВАНИЙ НА СЛИЗИСТОЙ ОБОЛОЧКЕ ВЛАГАЛИЩА

**Показания.** Новообразования в половых органах у коров могут локализоваться в преддверии влагалища, которые выявляют при наружном осмотре, на шейке матки при ректовагинальном исследовании. Иногда их обнаруживают при искусственном осеменении.

**Фиксация и обезболивание.** Операцию проводят в зависимости от места локализации и размера новообразования в стоячем или в лежачем положениях животного. Применяют низкую эпидуральную анестезию введением в эпидуральное пространство 10—15 мл 1,5—2%-ного раствора новокаина (тримекаина). При расположении опухоли в преддверии влагалища применяют местную инфильтрационную анестезию, при обнаружении на шейке матки — используют высокую сакральную анестезию.

**Техника операции.** Слизистую оболочку влагалища обрабатывают дезинфицирующими растворами (перманганатом калия 1:1000, этикридина лактатом 1:500 и др.). При удалении новообразований в области преддверия влагалища, если оно имеет тонкое основание, после отсечения это место прижигают электротермокаутером. Затем на образовавшуюся корочку наносят дезинфицирующую мазь.

В случае, если новообразование находится на влагалищной части шейки матки, перед его удалением у основания накладывают петлю из бинта или захватывают щипцами Мюзо. Затем опухоль подтягивают с шейкой матки и удаляют. Рану зашивают трехэтажным швом (В. О. Тарасов, 1964).

При устости половой щели, когда доступ к новообра-

зованию затруднен, после подготовки поля операции и инфильтрационной анестезии рассекают промежность. Новообразования удаляют, на слизистую оболочку накладывают швы, кожную рану зашивают двухэтажным швом. Рану закрывают клеевой повязкой.

**Лечение.** Послеоперационное лечение — симптоматическое.

## НОВООБРАЗОВАНИЯ НА ПОЛОВОМ ЧЛЕНЕ У БЫКОВ

**Показания.** Часто у быков в раннем возрасте в результате травм на половом члене образуются папилломы, фибромы, фибропапилломы и фибросаркомы. Они бывают как одиночные, так и множественные, располагаются чаще на головке и имеют различную форму и величину.

**Фиксация и обезболивание.** Операцию проводят на животном в стоячем положении. Для анестезии полового члена показана двусторонняя блокада по И. И. Воронину, при этом обезболиваются срамные средние и каудальные геморроидальные нервы и ветви тазового сплетения. Точка введения иглы находится на середине расстояния от поперечного отростка первого хвостового позвонка до седалищного бугра. Используют две иглы: направляющую — иглу Боброва и инъекционную — меньшего размера, длиной 10—12 см. В клинической практике для введения анестетика мы используем инъекционную иглу без направляющей.

После прокола кожи иглу продвигают вперед и вниз по направлению на локтевой бугор соответствующей конечности. Глубина введения ее зависит от возраста животного и составляет от 10 до 15 см. К инъекционной игле присоединяют шприц и вводят 36—40 мл 2%-ного раствора новокаина. Затем иглу извлекают и, придав ей горизонтальное положение, продвигают на 3—4 см в краиниальном направлении и инъецируют 20 мл анестетика. Аналогично проводят обезболивание и с другой стороны.

После введения анестетика расслабляется и расправляется S-образный изгиб полового члена и он самопроизвольно выходит из препуция. Продолжительность обезболивания — 1,5—2,5 ч. Злобным быкам перед проводниковой анестезией внутримышечно вводят ромпун, домоседан, рометар, аминазин.

**Техника операции.** Предложено несколько способов удаления новообразований на половом члене у быков. Так, К. А. Фомин и другие исследователи (1966) после иссечения с участком здоровой ткани на большие раны рекомендуют накладывать частый узловатый шов, обрабатывать их раствором йода и синтомициновой эмульсией.

Для предупреждения нагноения раны Л. И. Целищев (1982) предлагает в качестве шовного материала использовать кетгут. И. И. Магда (1970) советует основную массу новообразования иссекать, а оставшуюся часть прижигать раскаленным металлом, затем в препуциальный мешок вводить антисептическую эмульсию.

С большей эффективностью экстирпацию опухолей проводят с помощью электрокаутера (В. И. Воронин, 1968).

После вылуцивания или откручивания новообразования крупные кровоточащие сосуды лигируют. Раневую поверхность и всю свободную часть пениса обрабатывают 5%-ной новокаиномхлортетрациклиновой мазью. Затем трехкратно с интервалом 4 дня внутривенно вводят 0,5 мл/кг массы животного 0,5%-ный раствор новокаина. Такой способ удаления новообразований не вызывает рецидивов (Э. И. Веремей, И. М. Персикова, 1983).

Как показал наш клинический опыт, лучший способ удаления новообразования — это полная экстирпация его с захватом здоровых тканей и последующим прижиганием. После выведения из препуция половой член орошают раствором перманганата калия в разведении 1:1000. Выше места операции накладывают жгут, лучше приготовленный из бинта. Расположенные поверхностно опухоли, имеющие ножку, отсекают ножницами, а затем электротермокаутером прижигают раневую поверхность. Образовавшуюся корочку покрывают синтомициновой или стрептоцидовой эмульсией.

Обширные новообразования, не имеющие ножки, как правило, удаляют с захватом части здоровых тканей. Затем, ослабляя жгут, тщательно останавливают кровотечение. Крупные кровоточащие сосуды лигируют кетгутом, а капилляры прижигают электротермокаутером.

Животных с глубокопроросшими новообразованиями в кавернозное тело выбраковывают.

**Послеоперационное лечение.** В течение 4—5 дней в препуциальный мешок с помощью шприца и мягкой полихлорвиниловой трубки вводят эмульсию синтомицина, стрептоцида или линимент Вишневского.

## ПОДГОТОВКА БЫКОВ-ПРОБНИКОВ

**Показания.** Половую охоту у коров определяют доярки, техники по искусственному осеменению при визуальном наблюдении за поведением животного или по течке. Как отмечают Р. А. Васильев и другие исследователи (1982), нередко течка и половое возбуждение не совпадают с половой охотой. Кроме того, в зимний период у 50% коров половые циклы протекают без признаков или они слабо выражены. В таких случаях коров не осеменяют или это делают несвоевременно, что ведет к пропуску полового цикла. Поэтому с целью своевременного выявления находящихся в охоте телок и коров используют быков-пробников. Для этого подбирают быков, достигших половой зрелости, достаточно активных, физически хорошо развитых.

**Фиксация и обезболивание.** Операцию проводят на операционном столе в лежащем положении животного. По месту разреза вводят 0,5%-ный раствор анестетика.

**Техника операции.** Для оперативной подготовки быков-пробников предложено много способов. Однако наибольшего внимания заслуживают способы сшивания в S-образном изгибе и смещения полового члена.

**Сшивание в S-образном изгибе.** Р. А. Васильев (1966) предложил следующий метод. Быка фиксируют в лежачем боковом положении. Левую тазовую и грудные конечности привязывают к операционному столу, а правую тазовую фиксируют в области груди за лопаткой. Оперативный доступ осуществляют в области промежности. Поле операции готовят по правилам хирургии. После обезболивания тканей, отступя на 2—3 см от мошонки назад по срединной линии промежности рассекают кожу и фасцию. Длина разреза не превышает 6—7 см. С правой стороны непосредственно над половым членом после разъединения рыхлой клетчатки извлекают из раны вентральное колено.

После разъединения рыхлой соединительной ткани, окружающей половой член с правой стороны, на верхнебоковую поверхность его накладывают лигатуру-держал-

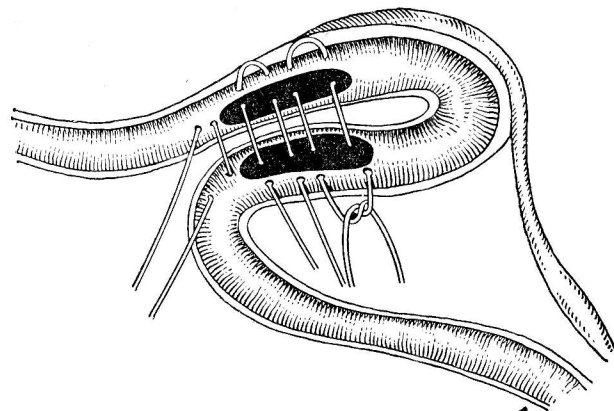


Рис. 15. Сшивание S-образного изгиба по Р. А. Васильеву.

ку. Нитью прошивают  $\frac{1}{3}$  толщины пениса. Делают разрез фасции длиной 10—12 см и смещают ее в сторону и вниз. Каудальнее от лигатуры делают две насечки белочной оболочки длиной 3—4 см: одну — на верхнебоковой поверхности вентрального колена изгиба, другую — на верхнебоковой поверхности дорсального колена изгиба, стремясь при этом не повредить кровеносные сосуды. Раны белочной оболочки, образовавшиеся при ее иссечении, сшивают двумя вертикальными и горизонтальными петлевидными швами (рис. 15). Расстояние между швами 1—1,5 см. Чтобы не прошить уретру, укол иглы в стенку полового члена делают несколько отступя от мочеиспускательного канала.

На сшитые участки пениса наносят антибиотики и вправляют его в глубину. На кожу накладывают узловые швы. Возникающий после операции отек тканей исчезает через 3—5 дней. Кожные швы снимают на 8—10-й день.

По мнению автора, сшивание в S-образном изгибе наиболее легко выполнимо у быков в возрасте 12 месяцев и старше. В качестве пробника их можно использовать через 3 недели после операции.

После разъединения тканей промежности длиной 10—12 см в месте прилегания вентрального колена изгиба полового члена скальпелем рассекают фасцию с его боковой поверхности. Затем тело пениса оттягивают



каудально и подшивают к краям операционной раны узловатыми швами по 4—6 стежков с каждой стороны. Однако при этом способе операции не всегда обеспечивается надежная фиксация полового члена (Х. И. Животков, 1965).

*Пластическое смещение препуция и полового члена.* В. С. Шипилов (1964) предложил следующую методику этой операции. Животное фиксируют в спинобоковом положении. Тазовые конечности отводят назад. На вентральной брюшной стенке, начиная от мошонки и на ладонь от краниального отверстия препуция, готовят поле операции. Отступая на 1—2 см от препуция, справа и слева от него делают по одному разрезу длиной 10—12 см, ведя их от препуциального отверстия в каудальном направлении. Затем эти разрезы соединяют впереди препуциального отверстия.

Отделенную таким разрезом часть препуция закрывают салфеткой. После этого от основания отпрепарированного участка препуция под углом 70—80° по отношению к белой линии живота справа или слева продольно разрезают кожу, длина разреза соответствует длине отпрепарированного отрезка препуция. Раны зашивают узловатыми швами.

Пересадку препуция и пениса Р. А. Васильев (1982) предлагает осуществлять закрытым способом. Суть его заключается в следующем: готовят поле операции, начиная от пупка, шириной 15—18 см и длиной до 35 см в направлении к рудиментарным соскам. Перед операцией, чтобы обеспечить ориентацию при наложении зажима и швов, в препуций вставляют тонкостенную резиновую трубку. По краям операционного поля проводят обезболивание. Затем помощник двумя руками захватывает в складку намеченную полосу кожи с препуцием, пенисом и окружающей их тканью. В последующем на эту часть накладывают специальный хирургический зажим. У основания складки в поперечном направлении на 1 см ниже зажима накладывают по всей длине толстым шелком 15—20 стежков. Затем пиллообразным движением скальпеля между швами и хирургическим зажимом отсоединяют складку кожи от стенки живота. После отсечения получается кожный лоскут, связанный основанием с тканями вентральной стенки живота.

Как операционная рана, благодаря предварительно

наложенным швам, так и отсеченная кожная рана не заживают, так как последняя фиксирована на всем протяжении хирургическим зажимом.

В дальнейшем эта операция заканчивается так же, как и в предыдущем способе, т. е. с учетом отклонения 70—80° перемещают кожную складку с ее содержимым, зажим снимают, кожу пришивают узловатыми швами. Швы снимают на 8-й день. Через 2—3 недели после операции самцов можно использовать в качестве пробников.

*Резекция спермиопроводов.* Этот способ подготовки быков-пробников с различными модификациями описан давно. Так, А. Я. Краснитский (1945) предложил следующий метод. В области шейки мошонки рассекают все ткани до спермиопроводов. Затем их отделяют от окружающих тканей и вырезают кусок его длиной 2—3 см. Рану мошонки зашивают узловатыми швами.

К недостаткам этого метода, как считает В. Р. Андреевский (1955), относится трудность отыскания спермиопроводов. Поэтому предлагается проводить вазэктомию путем резекции хвоста придатка семенного канатика. После разреза тканей мошонки на ее верхушке пинцетом захватывают хвост придатка, отделяют его от семенника и отсекают с частью спермиопровода. Рану зашивают прерывистыми швами.

*Лечение.* В послеоперационный период особое внимание уделяют мочеотделению, особенно у быков при ушивании S-образного изгиба (может быть прошит мочеиспускательный канал). Обычно после этих операций раны заживают по первичному натяжению.

## КАСТРАЦИЯ БЫКОВ

*Показания.* Бычков кастрируют с экономической и лечебной целью (мошоночные грыжи, травмы семенников). Однако существуют различные мнения об оптимальном возрасте кастрируемых животных, а также целесообразности кастрации вообще, так как, по мнению многих авторов, некастрированные бычки лучше откармливаются и дают большие приросты массы тела. Однако при интенсивном промышленном откорме при беспривязном содержании некастрированных бычков из-за частого травматизма их приходится раньше снимать с откорма и сдавать на убой. Отмечено также, при частой «садке» один на другого у них развиваются за-



болевания костей, связок и сухожилий конечностей, что также приводит к преждевременному вынужденному убою. Не менее важное значение о целесообразности кастрации имеет качество мяса — оно выше у кастратов.

Кастрируют быков кровавыми, бескровными и реже химическими способами. В последнее время отдается предпочтение бескровным (перкутантным) способам. Эта операция проста по выполнению, не требуется расхода медикаментов и перевязочного материала. Случаев послеоперационных осложнений не наблюдается.

**Фиксация и обезболивание.** Животное фиксируют в стоячем положении. Применяют инфильтрационную анестезию в толщу семенника и дополнительно по линии разреза. Злобным быкам внутримышечно вводят доминан, ромпун.

### ПЕРКУТАННЫЕ СПОСОБЫ КАСТРАЦИИ

К ним относятся многие способы, основанные на применении специальных, различной конструкции щипцов, а при некоторых — лигатур. Кастрация этими способами заключается в нарушении кровоснабжения, иннервации семенников путем разрушения сосудистого конуса через кожу. Оставшиеся после кастрации семенники в последующем рассасываются и как аутобиостимуляторы длительное время действуют на организм оперированных животных, способствуя увеличению приростов массы тела.

**Техника операции.** Пальцами нащупывают семенной канатик, отесняют его в латеральную сторону и туго обтягивают кожей мошонки. Около головки придатка накладывают щипцы (рис. 16). Затем резко сжимают бранши. В результате кровь с большой силой ударяет в изгибы кровеносных сосудов и разрывает их, происходит гидродинамический эффект. При этом слышен характерный хруст, что служит показателем качественной операции, однако сжатие ручек щипцов с неослабевающим усилием продолжают до 5 с. Также поступают и со вторым семенником.

Покрывающая семенной канатик серозная оболочка после пересечения семенного канатика в большинстве случаев остается неповрежденной. В ней между концами разъединения семенного канатика образуется гематома, которая легко прощупывается через кожу мошон-

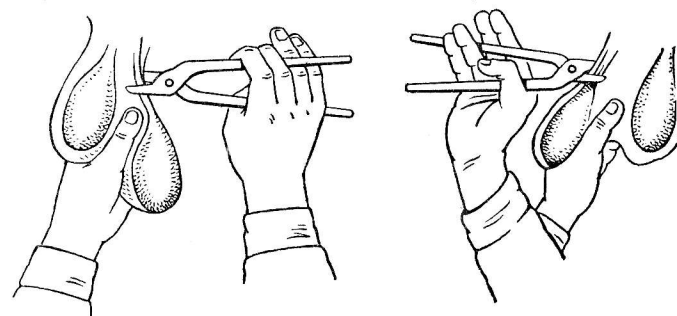


Рис. 16. Наложение щипцов при перкутанной кастрации.

ки. Семенники животных рассасываются в течение 5—8 месяцев.

Через 1,5—2 месяца оперированных быков осматривают и, если обнаруживают с нерассосавшимися тестикулами, кастрируют повторно, но уже щипцы накладывают на 2 см выше первоначального места.

Для подкожной кастрации быков М. А. Ханин, И. А. Тыныбеков, М. Я. Круковский (1965) предложили перкуторно-рычажные щипцы, при работе с которыми требуется меньше усилий оперирующего для сдавливания семенного канатика. Животных фиксируют в стоячем положении. Оперировавший пальцами прижимает семенной канатик к краю шейки мошонки, помощник накладывает щипцы. Бранши инструмента накладывают таким образом, чтобы полностью захватить семенной канатик. Затем, отступя на 2 см от предыдущего, ближе к головке придатка их накладывают повторно.

**Перкутанная кастрация щипцами К. Г. Галенского и И. А. Глушко.** Операцию проводят на животном в стоячем положении. После фиксации пальцами семенного канатика под кожей, отступив на 2—3 см от семенника, накладывают губки специальных кастрационных щипцов и сжимают бранши. Также разрушают семенной канатик второго семенника.

**Открытый способ кастрации.** Из кровавых способов кастрации бычков чаще пользуются открытым способом, реже методом частичной кастрации по А. А. Байбуртцян. Кастрируют быков открытым способом в любом возрасте, когда по каким-либо причинам невозможно применить другие методы.

**Техника операции.** Левой рукой захватывают мошонку, натягивают ее на семеннике, скальпелем делают разрез сзади, сбоку и спереди, при этом рассекают все слои мошонки, общую влагалищную оболочку. Можно также отсечь верхушку мошонки обоих семенников, предварительно отсеснив их максимально к брюшной стенке. Обнаженный тестикул извлекают из полости влагалищной оболочки, перерезают переходную связку и на истонченный участок семенного канатика накладывают прошивную лигатуру или кастрационную петлю. Отступив от последней на 1—1,5 см, семенник отсекают, культю обрабатывают раствором йода.

Молодых быков можно кастрировать открытым способом на «отрыв», предварительно разрезав слои мошонки и общую влагалищную оболочку.

*Частичная кастрация по А. А. Байбуртцян (1961).* Паренхиму семенника удаляют через прокол мошонки, при этом оставляют придаток, что обеспечивает прекращение спермиогенной, при сохранении гормональной, функции.

Оперируют животных в стоячем положении. В средней трети боковой поверхности семенника на стороне, противоположной телу придатка, скальпелем прокалывают кожу мошонки, общую влагалищную и собственную оболочку семенника на глубину 1—1,5 см. Затем скальпель поворачивают вокруг его оси на 120—125°, извлекают и кончиками пальцев выдавливают паренхиму семенника. Так же поступают и со вторым семенником.

Однако, как показал клинический опыт, у быков вследствие недостаточности выдавливания паренхимы часто наступает ее регенерация. В этих случаях животное кастрируют кровавым способом с полным удалением семенников.

*Возможные осложнения и способы их устранения.* Кровотечение из артерии спермиопровода останавливают введением в рану нескольких ватно-марлевых тампонов или, раскрыв рану, стараются найти источник кровотечения, захватывают его гемостатическим зажимом и накладывают лигатуру. Выпадение саленника и кишечника у быков наблюдается очень редко.

## ОПЕРАЦИИ НА ПАЛЬЦАХ У КРУПНОГО РОГАТОГО СКОТА

### ЭКЗАРТИКУЛЯЦИЯ ТРЕТЬЕЙ ФАЛАНГИ

**Показания.** Гнойный остеоартрит копытного сустава, некроз конечной части сухожилия глубокого сгибателя пальца, кариес копытной, челночной костей, гнойный подотрохлеит. Указанные болезни — следствие многих осложнений при заболеваниях копытца.

**Фиксация и обезболивание.** Операцию выполняют на животном, фиксированном в боковом лежащем положении. Пораженный палец на конечности после повала должен располагаться сверху, что значительно облегчает манипуляции при оперировании. Для обездвиживания животного применяют ромпун, домоседан, аминазин и другие средства, а также проводниковую анестезию. При операциях на пальцах (экзартикуляция, ампутация) предложено много различных способов проводниковой анестезии. Это вызвано разнообразием форм патологического процесса в области пальцев, давностью процесса, связанного с развитием плотной соединительной ткани и распространением воспалительного процесса по продолжению на окружающие ткани.

Часто пользуются сравнительно простым способом, когда 1%-ный раствор новокаина в дозе 80—100 мл вводят циркулярно в средней трети пясти или плюсны, послойно инфильтруя кожу и все подлежащие ткани до кости. Особое внимание при этом обращают на подведение новокаина к местам прохождения сосудисто-нервных пучков.

Для получения желаемого эффекта анестезии используют также один из следующих способов.

*Способ Г. Т. Шаброва.* Для блокады применяют 3%-ный раствор новокаина, инъецируя его в четыре точки, по 10 мл в каждую. Раствор вводят в области пясти (плюсны) на 5—7 см ниже запястного (заплюсневого) сустава по краям сухожилий сгибателей и разгибателей пальцев. Вначале раствор новокаина вводят по латеральному краю сухожилия разгибателя, а затем — по медиальному. На волярной (пальмарной) поверхности раствор новокаина вводят также по латеральному и медиальному краям сухожилий сгибателей пальца. Раствор вводят на глубину 1—2 см под фасцию.

*Способ Н. С. Островского и Е. Г. Байтубаева.* Основан на введении небольших количеств новокаина между двумя кровоостанавливающими жгутами, что обеспечивает высокую плотность препарата и быстрое достижение им сосудисто-нервных пучков. Для выполнения анестезии на 3—5 см выше уровня путового сустава накладывают два кровоостанавливающих жгута на расстоянии 1,5—2 см один от другого. Вначале накладывают нижний жгут, а затем верхний. В промежутке между жгутами в местах инъекций выстригают волосы, кожу обрабатывают 5%-ным спиртовым раствором йода.

Между жгутами в 3 точки: на середине боковой поверхности пясти (плюсны) пораженного пальца, а затем на середине дорсальной и волярной (плантарной) поверхностей его вводят по 3 мл 2%-ного раствора новокаина. Через 5—8 мин наступает полное обезболивание пораженного (оперируемого) и частичное противоположного пальца. На одно обезболивание расходуется 9—10 мл 2%-ного раствора новокаина.

Сдавливание и обескровливание блокируемого участка между двух кровоостанавливающих жгутов, по мнению авторов, ускоряет потерю чувствительности и обеспечивает быстрое и надежное обезболивание пораженного пальца.

Если описанные выше способы анестезии с успехом можно применять при обширных хронических поражениях области пальца, то предложенные ниже методы легко выполнимы только при ограниченных поражениях в дистальном отделе пальца.

*Способ Регнери.* Точку укола определяют посередине латеральной и медиальной поверхностей пясти (плюсны) на 1,5—2 см выше уровня рудиментарных пальцев. Из этой точки иглу подкожно направляют к дорсальной, а затем к волярной поверхности и несколько вниз, одновременно инъецируя на каждой стороне по 40—50 мл 4%-ного раствора новокаина. Несколько большую часть раствора вводят у основания рудиментарного пальца и на границе с дорсальной поверхностью. Дополнительно рекомендуется ввести в межпальцевое пространство на глубину 1,5—2 см еще по 10 мл анестетика со стороны дорсальной и волярной (пальмарной) поверхностей.

*Способ У. Цирнака.* Укол иглы делают между рудиментарными пальцами строго посередине, направляя

иглу сверху вниз под углом 45° на глубину 1,5 см, вводят 10—15 мл 3%-ного раствора новокаина. Второй укол иглы определяют посередине дорсальной поверхности пораженного пальца несколько ниже путового сустава и инъецируют подкожно еще 10—15 мл раствора новокаина.

**Техника операции.** После анестезии и подготовки операционного поля на область пясти (плюсны) накладывают кровоостанавливающий жгут и приступают к экзартикуляции третьей фаланги. На роговой капсуле намечают линию распила, отступя на 1 см ниже роговой каймы в зацепе и на 3 см ниже ее же в пяточной части копыта. По намеченной линии перепиливают копытце листовой или проволочной пилой. Проксимально от линии распила остается верхняя часть копытной кости, которую удаляют после отслаивания основы кожи и расsectiona связок, сухожилий. Выскабливают хрящ венечной и челночной костей. Рану орошают дезинфицирующими растворами и накладывают повязку.

При выполнении этой операции А. Ф. Бурденюк рекомендует распил делать несколько ниже указанных расстояний от роговой каймы и через рану вычленять остатки копытной кости. В этом случае в большей мере сохраняются кератогенные ткани венчика, что способствует в последующем формированию роговой капсулы.

**Послеоперационное лечение.** Поверх обычной повязки с мазью, эмульсией накладывают умеренно давящую повязку, которую пропитывают сверху легтем, солидолом, вазелиновым маслом со скипидаром. Повязку меняют через 3—5 дней. Рана закрывается через 30—45 дней. При сохранении каймы и венчика за 6—8 месяцев отрастает копытный рог, который достигает уровня здоровой подошвы.

## АМПУТАЦИЯ ПАЛЬЦА

Если при экзартикуляции кость вычленяют на уровне сустава, то при ампутации кость (копытную, венечную, путовую) рассекают на том или ином уровне (чаще на уровне путовой кости).

**Показания.** Гнойное воспаление копытного и венечного суставов, некроз сухожилий и связок, переломы и остеомиелит костей.

**Фиксация и обезболивание.** Животное фиксируют в

боковом лежащем положении. Обезболивание проводят как и при экзартикуляции. При заболеваниях, сопровождающихся разрывом склерозированной соединительной ткани, выраженных гнойно-некротических процессах анестезию проводят на уровне пясти (плюсны) по одному из описанных выше способов.

**Техника операции.** В области пясти (плюсны) накладывают кровоостанавливающий жгут. На дорсальной и волярной (пальмарной) поверхностях пораженного пальца делают два продольных разреза кожи ближе к срединной линии от путового сустава вверх и до роговой капсулы. Концы разрезов соединяют поперечным горизонтальным разрезом на границе с венечным краем роговой капсулы. Отграниченный разрезами лоскут кожи отпрепаровывают и поворачивают кверху, удерживая его с помощью пинцетов. Путовую кость перепиливают косо сверху вниз листовой пилой.

После распила кости рассекают сухожилия, связки и мягкие ткани, оттягивая кость. В последнюю очередь рассекают кожу с внутренней стороны роговой стенки, иссекают некротические ткани, концы сухожилий, выкабливают костный мозг в путовой кости, лигируют крупные сосуды. В момент нахождения сосудов жгут можно расслабить. Кожный лоскут возвращают на место и после обработки раневой поверхности раствором фурацилина накладывают на рану узловатые швы и покрывают умеренно давящей повязкой с мазью, эмульсией. Повязку сверху пропитывают дегтем, солидолом, меняют ее через 3—5 дней.

**Послеоперационное лечение.** Обращают внимание на общее состояние животного. Назначают противосептическое лечение и патогенетическую терапию. Швы снимают на 8—10-й день. Нередко швы на кожную рану из-за развития пролиферативных процессов полностью наложить не удастся. Раны заживают по вторичному натяжению. Повязку обычно меняют через 3—5 дней.

## ОПЕРАЦИИ У СВИНЕЙ

### ПУПОЧНЫЕ ГРЫЖИ

**Показания.** Грыжей называют такое заболевание, при котором через различные отверстия выпячиваются внутренности вместе с выстилающей их оболочкой при це-

лостности последней и кожного покрова. Отверстия могут быть естественными анатомическими образованиями, например пупочное кольцо, паховый канал, а также возникать вследствие травм, операций. У грыжи различают: ворота, мешок и содержимое.

**Грыжевые ворота** — это отверстие, через которое под влиянием различных причин выпячивается или выходит орган или часть его (кишечник, сальник). Размеры грыжевых ворот от нескольких сантиметров до 20—30 см и более (на боковой брюшной стенке). Края грыжевых ворот в начальной стадии их образования эластичные. Постепенно они огрубевают.

**Грыжевой мешок** — это часть выстилающей оболочки, вышедшая через грыжевые ворота.

**Грыжевое содержимое** — это подвижные органы или части его, находящиеся в грыжевом мешке.

Грыжи классифицируют по анатомическим, этиологическим и клиническим признакам. К анатомическим относятся паховые, пахово-мошоночные, пупочные, боковой брюшной стенки; этиологическим — врожденные и приобретенные, так называемые послеоперационные, возникающие в различных участках брюшной стенки после лапаротомии. Вновь возникающие после операции в той же области грыжи называют рецидивными.

По клиническим признакам различают вправимые и невправимые грыжи. К первой относятся такие, содержимое грыжевого мешка которых свободно перемещается из брюшной полости в грыжевой мешок и обратно; к второй — когда под влиянием различных механических раздражителей в стенках грыжевого мешка возникает асептическое воспаление и образуются спайки. Последние фиксируют органы брюшной полости к стенкам грыжевого мешка, приводя к частичной, а затем к возникновению полностью невправимой грыжи.

При полной невправимости содержимое в грыжевом мешке находится постоянно и не перемещается в брюшную полость. Наиболее часто это наблюдается при длительно существующих и послеоперационных грыжах.

Разновидность невправимой грыжи — ущемленная грыжа, когда органы, вышедшие в грыжевой мешок, сдавливаются в области шейки грыжевого мешка. При этом расстраивается крово- и лимфообращение и существует реальная угроза омертвления ущемленных орга-



нов. Ущемленными могут быть любые органы, находящиеся в грыжевом мешке: кишечник, сальник и др. Наибольшую опасность представляет ущемление кишечных петель.

При сдавливании сосудов брыжейки в ущемленных петлях развивается отек, затем наступает некроз. Если не оказать своевременную помощь, то животное погибнет от непроходимости кишечника и перитонита.

Пупочные грыжи, по нашим данным, наблюдаются у 2—3% поросят от общего поголовья животных. Поросята с такими грыжами отстают в росте, часто болеют и их преждевременно выбраковывают. Иногда они погибают от ущемления грыжевого содержимого или выпадения кишечника при изъязвлении и некрозе грыжевого мешка.

Отмечено, что пупочные грыжи у хряков регистрируются чаще, чем у свинок. Для лечения этих грыж предложены как кровавые, так и бескровные способы. Кровавые, в свою очередь, проводятся без вскрытия грыжевого мешка или его вскрывают и иссекают. Определенный интерес в последнее время представляет *бескровный метод операции*. Так, Ф. А. Сунагатуллин (1982) предложил закрывать кольцо П-образным швом. Животных фиксируют в спинном положении. Содержимое грыжевого мешка вправляют в брюшную полость. Затем под контролем пальца на расстоянии 0,5—1 см от края грыжевого кольца вводят иглу через все слои, выводят ее на противоположной стороне. Затем, отступя 0,5—1 см от места выведения иглы, проводят эту операцию в обратном порядке. При невозможности выполнения этой манипуляции в один прием, ее делают в два.

Пупочное отверстие диаметром 2—3 см А. Ф. Бурденюк (1986) предлагает закрывать также бескровным методом с помощью шва с валиками. После вправления содержимого в брюшную полость грыжевой мешок скручивают и максимально оттягивают от брюшной стенки. Затем, отступя от края грыжевого кольца на 1—2 см, прокалывают все слои брюшной стенки и выводят лигатуру на противоположном крае. Эти способы, по нашему мнению, имеют существенный недостаток, так как установить, вправима эта грыжа или невправима путем надавливания на грыжевой мешок, весьма сложно. При невправимых грыжах имеется опасность прошива-

ния совместно с грыжевым мешком петель кишечника и возникновения осложнений.

*При кровавых способах* грыжевое отверстие с незначительным диаметром стягивают кисетным швом, который проводят через брюшную стенку, не затрагивая брюшину. Стремление избежать вскрытия брюшной полости лежит в основе и ряда других способов герниотомии. Например, делают линейный разрез. Грыжевой мешок препарируют и вправляют содержимое в брюшную полость, перекручивают 2—3 раза по продольной оси, прошивают кетгутом и вводят в грыжевое кольцо. Край грыжевого кольца сближают узловыми швами, наложенными по типу кишечного шва Ламбера. Кожу зашивают узловатыми или петлевидными швами. Способы эти сравнительно простые, но после их применения нередко возникают рецидивы.

### ОТКРЫТЫЙ МЕТОД ОПЕРАЦИИ ПУПОЧНЫХ ГРЫЖ

**Фиксация и обезболивание.** Животному придают спинное положение. Тазовые конечности при фиксации сгибают в заплюсневых суставах и прижимают к вентральной стенке живота, грудные — вытягивают назад вдоль туловища. Такая фиксация способствует расслаблению вентральной стенки живота. Для анестезии животному внутримышечно вводят 4%-ный азаперон в дозе 2 мл на 10 кг массы или проводят хлоралгидратный наркоз.

**Техника операции.** Поле операции готовят по общепринятым в хирургии правилам. В основании грыжевого выпячивания делают два дугообразных разреза. Кожу, покрывающую грыжевое выпячивание, отпрепаровывают и удаляют. Грыжевой мешок отделяют от подкожной клетчатки до краев грыжевого дефекта на 2—2,5 см во все стороны. Содержимое грыжевого мешка вправляют в брюшную полость, грыжевой мешок ампутируют. Вдоль внутренней поверхности одного из краев грыжевых ворот отделяют брюшину на протяжении 2 см и закрывают грыжевые ворота швами.

Для этого хирургическую иглу вводят снаружи внутрь на той стороне грыжевого дефекта, от которого предварительно была отделена брюшина, и на расстоянии 2 см от края. Иглу выводят через грыжевые воро-

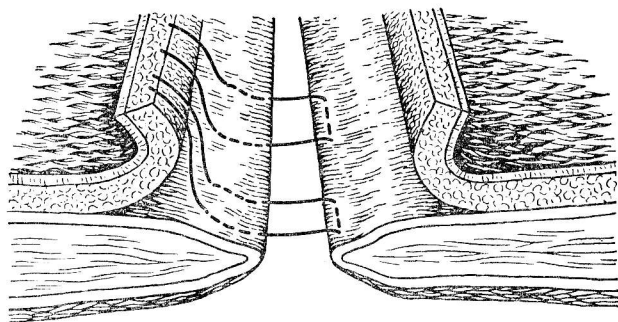


Рис. 17. Наложение вертикального петлеvidного шва на брюшную стенку.

та и прошивают противоположную сторону грыжевых ворот также снаружи внутрь на расстоянии 0,5 см от края. Затем проводят иглу на расстоянии 0,5 см от предыдущего укола и на 0,5 см от края ворот изнутри наружу.

Заканчивают наложение шва проведением иглы изнутри наружу через брюшную стенку той стороны, с которой начинали наложение шва, на расстоянии 2 см от края и 0,5 см от первого укола. В результате получается вертикальный петлеvidный шов (рис. 17). Такие швы накладывают на расстоянии 1 см один от другого по всей длине дефекта, а затем стягивают для закрытия грыжевых ворот. При потягивании за все лигатуры одновременно тот край дефекта, с которого начиналось наложение швов, приподнимается и накладывается на другой край (рис. 18). Не ослабляя натяжения лигатур, их поочередно завязывают плотно, но не туго. Узловатым швом подшивают край грыжевых ворот к апоневрозу косых мышц. Все концы шовных нитей коротко срезают и тщательно проводят гемостаз. Узловатым швом сшивают кожу и подкожную клетчатку над грыжевыми воротами. Перед завязыванием лигатур кожный шов припудривают порошком антибиотика. Швы снимают через 10 дней.

После ампутации грыжевого мешка П. А. Алексеев (1960) предложил края грыжевого кольца соединять не в продольную, а в поперечную складку.

При плохой упитанности, когда брюшная стенка тонкая и легко разрывается, А. Ф. Бурденюк, В. М. Влащенко (1985) рекомендуют проводить пластическую операцию. После вправления грыжевого мешка с его содержимым в брюшную полость отверстие закрывают узловатыми швами. Затем слева или справа от белой линии живота отделяют лоскут, размеры которого должны быть больше диаметра кольца. В дальнейшем его свободную часть смещают к белой линии и накладывают на грыжевое отверстие. Лоскут прерывистыми швами подшивают к брюшной стенке, не прокалывая брюшины.

Для закрытия грыжевых ворот применяют также различные синтетические материалы или формализованные пластики, приготовленные из наружного листка апоневротического влагалища прямой мышцы живота.

**Лечение.** В послеоперационный период — симптоматическое. При повышении температуры тела животным вводят антибиотики (бициллин, пенициллин, стрептомицин, ампициллин, гетомицин). Швы снимают на 10—12-й день.

Брюшные грыжи регистрируют значительно реже, чем пупочные. Лечение их такое же, как у крупного рогатого скота.

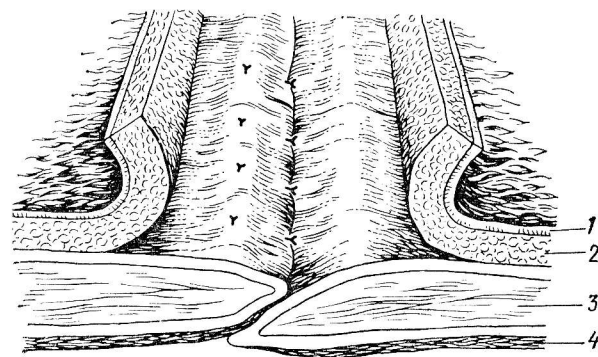


Рис. 18. Схема расположения тканей после наложения вертикального петлеvidного (П-образного) шва:

1 — кожа; 2 — подкожная клетчатка; 3 — брюшная стенка; 4 — брюшина.

## ИНТРАВАГИНАЛЬНЫЕ ГРЫЖИ

**Показания.** Интравагинальной называется грыжа, при которой грыжевое содержимое (петля кишечника, сальник) через паховое кольцо проникает во влагалищный канал и в полость общей влагалищной оболочки к семеннику. Часто их регистрируют у хряков в первые дни жизни. Интравагинальные грыжи ущемляются сравнительно редко, но тем не менее требуется их оперативное лечение.

Грыжесечение лучше всего проводить в 1,5—2-месячном возрасте или через 1—2 недели после отъема (Ф. Мюллер, 1933). За 12 ч до операции назначают голодную диету.

**Фиксация и обезболивание.** Перед операцией животное фиксируют в спинном положении с наклоном головы вниз, применяют инфильтрационную анестезию. При значительных размерах грыж, а также у беспокойных животных для этой цели используют 4%-ный раствор азаперона по 2 мл на 10 кг массы животного или внутривенно вводят 10%-ный хлоралгидрат в дозе 1 мл/кг массы тела или внутривенно в 5%-ной концентрации по 3 мл/кг, разведенного в 0,5%-ном растворе новокаина.

**Техника операции.** Разрез делают так, чтобы он был на уровне наружного пахового кольца и выходил за его пределы назад по ходу семенного канатика (рис. 19). Длина разреза 5—7 см. Рассекают кожу, подкожную

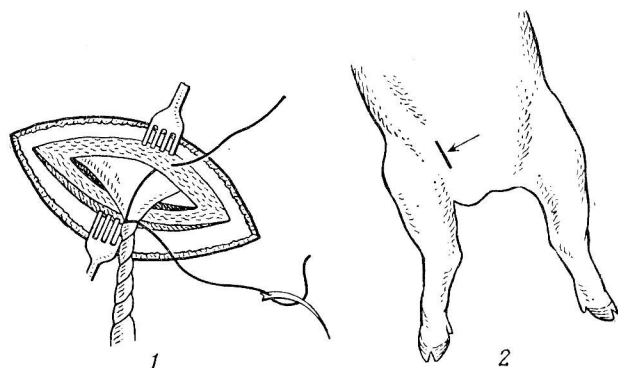


Рис. 19. Техника операции при интравагинальной грыже:

1 — место разреза кожи; 2 — ушивание пахового кольца.

клетчатку и фасцию до влагалищного канала. Затем тупо при помощи марлевого тампона отделяют на всем протяжении влагалищный канал и общую влагалищную оболочку и вместе с семенником выводят наружу, предварительно разрушив связку влагалищной оболочки с кожей. Захватив рукой семенник вместе с общей влагалищной оболочкой, его перекручивают несколько раз по продольной оси, оттесняя в брюшную полость содержимое.

Если грыжевое содержимое вследствие сращения с влагалищной оболочкой не вправляется, необходимо ее вскрыть небольшим разрезом и разрушить спайки тупым концом скальпеля. На расстоянии 2—3 см от наружного кольца на семенной канатик вместе с общей влагалищной оболочкой накладывают прошивную лигатуру. На один конец ее надевают хирургическую иглу и протягивают через наружный край, а другой — через внутренний край наружного пахового кольца. Затем на расстоянии 1,5—2 см ниже лигатуры отсекают семенной канатик. Таким образом удаляют его периферическую часть вместе с общей влагалищной оболочкой и семенником. После перерезки канатика концы ниток стягивают и завязывают. При широких паховых кольцах на них дополнительно накладывают 2—3 узловатых шва. Такие швы накладывают и на кожу.

С целью предупреждения скопления крови, лимфы полость мошонки разрезают длиной 2—3 см.

При односторонней грыже второй семенник удаляют закрытым способом. Если грыжевой мешок незначительных размеров, то можно оперировать более простым способом. Для этого разрезают мошонку, отпрепаровывают общую влагалищную оболочку с ее содержимым, затем, как и в предыдущем способе, перекручивают по продольной оси общую влагалищную оболочку с семенником. На семенной канатик с общей влагалищной оболочкой вблизи наружного пахового кольца накладывают лигатуру. Далее отсекают семенник и с помощью иглы оставшийся конец лигатуры проводят через культю семенного канатика с общей влагалищной оболочкой ниже места перевязки, а второй конец через перегородку мошонки. Концы лигатуры снова соединяют и завязывают. После операции назначают симптоматическое лечение.

У свинok при нормальном развитии паховый канал

отсутствует. Однако эта патология у них нередко встречается. Так, при визуальном осмотре в области паха обнаруживается припухлость разлитой формы или в форме яйца. При поднятии животного за тазовые конечности припухлость исчезает (если нет сращения с окружающими тканями). В практике мы часто наблюдали выход сальника, как правило, сросшегося с окружающими тканями, через паховое отверстие.

Операцию проводим следующим образом. Внутримышечно вводим азаперон по 2 мл на 10 кг массы животного. Фиксируем его в спинном положении. Поле операции готовим по правилам, принятым в хирургии. Кожу разрезаем над паховым кольцом. После препаровки подкожной клетчатки отделяем сальник от окружающих тканей и вправляем его в брюшную полость. Затем паховое кольцо ушиваем двумя-тремя стежками узловатого шва.

Если сальник вправить не удастся (малое паховое кольцо), его отпрепаровываем от тканей и у пахового кольца перевязываем лигатурой, выпавшую часть отсекаем, а концами лигатуры ушиваем паховое кольцо. На кожу накладываем прерывистые узловатые швы. Лечение симптоматическое.

## КАСТРАЦИЯ СВИНОК

**Показания.** Известно, что у откармливаемых свинок во время каждой охоты масса тела снижается на 5—8 кг. По данным Б. К. Мельникова, у кастрированных свинок в сравнении с необеспложенными за 5 месяцев откорма масса тела увеличивается на 15—30 кг. В опытах Ю. Г. Кутепова среднесуточные приросты массы тела у кастрированных свинок были на 12% больше по сравнению с некастрированными. И. И. Магда считает, что максимальную экономическую эффективность получают при обеспложивании свинок в 4—6-месячном возрасте.

При массовой операции хирургу необходимо иметь помощников: санитаря (готовит поле операции, инструменты) и двух рабочих для отлова и фиксации животных. Перед операцией животных клинически обследуют, готовят чистые станки (моют, дезинфицируют).

**Фиксация и обезболивание.** Животных фиксируют с приподнятой задней частью тела, чтобы ось позвоноч-

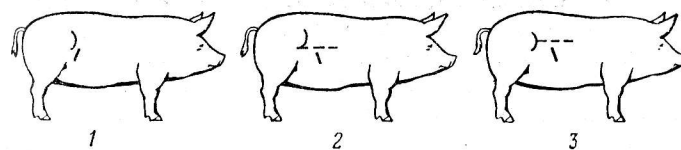


Рис. 20. Оперативные доступы к яичникам при кастрации свинок: 1 — по А. П. Студенцову; 2 — по В. С. Чубарю; 3 — по П. А. Алексееву.

ника находилась под углом 45—90° по отношению к поверхности пола. При таком положении животное меньше беспокоится, кишечник смещается вперед к диафрагме, что облегчает нахождение и удаление яичников. Фиксируют животных на желобоватых столах типа корыта, на деревянной лестнице. Удобны для этих целей операционные столы для мелких животных конструкции П. А. Алексеева и специальный стол А. Я. Батракова. Инфильтрационную анестезию проводят по линии разреза 0,5% ным раствором анестетика.

Существуют следующие методы кастрации свинок: а) кровавые (с удалением яичников); б) бескровные (биологические). Оперативные доступы — в области подвздоха справа, по белой линии живота.

Операционное поле готовят по принятым в хирургии правилам.

**Операция в области подвздоха.** Животное фиксируют в левом боковом положении, максимально отведя тазовые конечности назад. На основании анатомотопографических данных яичников (с возрастом свинок они опускаются до середины брюшной стенки) А. П. Студенцов рекомендует начинать разрез брюшной стенки на уровне середины маклока у молодых животных на 5 см впереди его, у поросившихся — на 7 см (рис. 20). По В. К. Чубарю разрез брюшной стенки начинают на уровне нижнего края маклока у молодых свинок на 3—4 см впереди его и у взрослых — на 5—7 см. П. А. Алексеев предлагает разрез брюшной стенки начинать от нижнего края маклока, отступя от него вперед и вниз на 1—2 см, а у более старых — на 4 см. Разрез ведут сверху вниз и спереди назад в направлении середины последней пары сосков.

При таком оперативном доступе обеспечивается хороший подход к яичникам. Длина разреза в среднем



3—4 см. Разрезают кожу, поверхностную фасцию. Подкожный жир и мышцы раздвигают пальцем или ручкой скальпеля. Поперечную фасцию и брюшину при небольших разрезах перфорируют пальцем, корнцангом, гемостатическим зажимом. В брюшную полость вводят два пальца и отыскивают яичник (он лежит на уровне маклока на отделе тонких кишок). Если яичник найти не удастся, то отыскиваем рог матки. Отличить его на ощупь от кишечника легко: он более плотный и значительно тоньше. Перебирая рог матки, находят яичник и выводят его в рану. На брыжейку накладывают гемостатический зажим. Вторым зажимом яичник откручивают. У взрослых свинок или если животное находится в охоте, на брыжейку яичника накладывают лигатуру, проведенную под зажимом.

После удаления яичников рога матки вправляют в брюшную полость. Если разрез был значительной длины — брюшину зашивают. При небольшом разрезе накладывают лишь кожно-мышечный шов.

*Операция по белой линии живота.* Свинку фиксируют в спинном положении. Поле операции готовят между двумя последними парами сосков. Длина разреза 4—5 см. Вскрыв брюшную полость, вводят палец до позвоночника и на уровне маклока отыскивают рог матки и по нему яичники. Если хирург неопытный и не может найти яичник или рога матки, тогда помощник вводит во влагалище пуговчатый зонд, делает легкие движения, а хирург по движениям шейки матки определяет ее положение. Отыскивают яичники. Их удаляют так же, как и при боковом разрезе. Брюшную стенку зашивают двухэтажным швом: прерывистый шов на брюшину с поперечной фасцией и белой линией, затем шов на кожу. Как показали наши исследования, операционный доступ по белой линии живота облегчает нахождение яичников и предохраняет от возможности снятия швов другими животными, что иногда наблюдается при оперативном доступе в подвздохе. Нами проведено более 260 овариэктомий по белой линии у свинок в возрасте 3—4 месяцев. Расхождения швов, образование послеоперационных грыж не наблюдали.

### КЕСАРЕВО СЕЧЕНИЕ У СВИНЕЙ

Естественная узость родовых путей у свиней затрудняет применение вагинальных методов оказания аку-

шерской помощи при патологических родах, поэтому прибегают к кесареву сечению. Эта операция позволяет сохранить свиноматку и нарождающийся молодняк, если ее проводят через несколько часов после начала родов.

**Показания.** Заклинивание плодов в родовых путях, недоразвитие полового тракта.

**Фиксация и обезболивание.** Животное фиксируют в левом боковом положении на специальном или импровизированном операционном столе. Наиболее простой и безопасный способ обезболивания — инфильтрационная анестезия.

**Техника операции.** После соответствующей подготовки операционного поля делают вертикальный разрез брюшной стенки посередине голодной ямки (слева или справа), начиная от поперечнореберных отростков поясничных позвонков, или косой разрез длиной 15—20 см от маклока по ходу внутренней косой мышцы живота. Хороший доступ к беременному рогу матки дает продольный разрез брюшной стенки, идущий на два пальца выше молочных желез.

После выведения беременный рог вскрывают по дорсальной поверхности продольным разрезом у бифуркации. Плоды продвигают, оттесняя к операционной ране матки, и извлекают, а лежащие в верхушке рога приходится иногда удалять рукой, введенной в просвет матки через разрез. Послед удаляют. Матку зашивают (см. кесарево сечение у коров). Затем извлекают второй рог, с которым поступают как и с первым. В некоторых случаях делают один разрез у тела матки и попеременно удаляют плоды из обоих рогов. Брюшную стенку зашивают послойно двух- или трехэтажным швом.

### КАСТРАЦИЯ ХРЯЧКОВ

**Показания.** Хрячков кастрируют с экономической целью, так как мясо некастрированных имеет специфический запах и низкие вкусовые качества. Кастрируют их, как правило, в возрасте от 10 до 45 дней. Однако ряд исследователей сообщают о том, что эту операцию следует проводить в более поздние сроки, так как некастрированные животные быстрее растут, лучше развиваются.

**Фиксация и обезболивание.** Животное фиксируют в

спинном положении. Местное обезболивание показано хрячкам в раннем возрасте. Взрослым животным внутримышечно вводят 4%-ный раствор азаперона по 1 мл на 10 кг массы тела.

**Техника операции.** Приняты два способа кастрации хряков.

*Кастрация открытым способом.* Кожу мошонки разрезают параллельно шву на такую длину, чтобы семенник свободно выходил за ее пределы. Рассекают все слои мошонки и общую влагалищную оболочку. Затем пальцем (у молодых) или скальпелем (у взрослых) отделяют переходную связку. Затем на семенной канатик накладывают лигатуру и, отступя от нее на 1,5 см, удаляют семенник. Эту операцию проводят и способом «на отрыв». Зафиксировав левой рукой семенной канатик или наложив на него гемостатический зажим, правой рукой семенник удаляют.

*Закрытый способ кастрации.* В основном этим способом кастрируют старых хряков или хряков с интравагинальными грыжами. В отличие от открытого при данном способе общую влагалищную оболочку не вскрывают. От окружающих тканей ее отпрепаровывают с помощью марлевого тампона. Затем ближе к паховому кольцу на семенной канатик с общей влагалищной оболочкой накладывают лигатуру и ниже ее семенник отсекают. Также поступают и с другим семенником.

### КАСТРАЦИЯ ГЕРМАФРОДИТОВ

Гермафродитизм — это наличие у одного животного признаков мужского и женского пола. Такие животные нормально развиваются. Однако после убоя их мясо имеет такой же специфический запах, как у некастрированных хряков. При внешнем осмотре у животных обнаруживают выступающий из влагалища отросток, а мошонка не содержит семенников.

**Фиксация и обезболивание.** Животное фиксируют в левом боковом положении. Внутримышечно вводят 4%-ный раствор азаперона в дозе 2 мл на 10 кг массы животного.

**Техника операции.** Гермафродитов с половыми железами, находящимися в брюшной полости, кастрируют как свинок. После лапаротомии в брюшную полость вводят пальцы и отыскивают половые железы. Вместо

яичников обнаруживают семенники. Захватив пальцами, их выводят за пределы брюшной полости. На связку накладывают лигатуру, железу удаляют. На брюшную стенку накладывают двухэтажный шов. Послеоперационное лечение — симптоматическое. Швы снимают через 8—10 дней.

При других вариантах гермафродитизма поступают в соответствии с положением половых желез. Например, при двустороннем расположении их в области пахового канала разрез делают как и при паховых грыжах у свинок. Если половые железы и матка выходят под кожу, поступают следующим образом: рассекают кожу длиной 6—8 см, глубже расположенные ткани разъединяют ручкой скальпеля. Через операционную рану извлекают рог матки с половыми железами. Рассекают связку, затем на рог матки накладывают лигатуру и удаляют его вместе с половыми железами. Оставшуюся культю ушивают 2—3 стежками прерывистых швов. Аналогично поступают с другой стороны пахового канала.

### КАСТРАЦИЯ КРИПТОРХИДОВ

У хрячков 1—2-месячного возраста бывает трудно отыскать семенник в брюшной полости. Поэтому их рекомендуют кастрировать в 4—5-месячном возрасте. При двустороннем крипторхизме показан разрез, отступя от нее на 2 см. Перед операцией животному внутримышечно вводят азаперон. Можно применять инфильтрационную анестезию 0,5%-ным раствором анестетика. Длина разреза 4—5 см. После вскрытия брюшной полости вводят пальцы и отыскивают семенники. Они часто расположены в лонной и паховой области живота. После извлечения на семенной канатик накладывают лигатуру и семенник удаляют. Также поступают и со вторым семенником. Брюшную стенку зашивают двухэтажным швом: первый шов на брюшину с белой линией — прерывистый узловой (шелк № 6), также прерывистым швом соединяют кожу. Послеоперационное лечение симптоматическое.

*Осложнения в момент проведения кастрации и в послекастрационный период.* Кровотечение чаще всего наблюдается из внутренней семенной артерии. Причи-

на — недостаточное затягивание лигатуры или самопроизвольное ее спадение с семенного канатика, при отрыве семенника без фиксации семенного канатика. Для остановки кровотечения на семенной канатик накладывают лигатуру. Если же это сделать не удается, применяют тампонаду культи путем введения в полость общей влагалищной оболочки кровоостанавливающей марли.

**Выпадение петель кишечника.** Причина данного осложнения — широкие паховые кольца, встречающиеся у хряков как врожденная аномалия. При выпадении петель кишечника животное приподнимают за тазовые конечности. Кишечник вправляется в брюшную полость самостоятельно или его вводят рукой. Затем дополнительно делают разрез в области внутреннего пахового кольца, предварительно проведя инфильтрационную анестезию. Раздвинув мягкие ткани, отыскивают паховое кольцо. Под контролем пальца его ушивают 2—3 стежками прерывистого шва, также поступают и с другим семенником, если выпадение было двусторонним.

Некоторые авторы предлагают при выпадении петель кишечника зашивать общую влагалищную оболочку. Однако после такой операции впоследствии образуются интравагинальные грыжи, петли кишечника срываются с общей влагалищной оболочкой.

## ОПЕРАЦИИ У ОВЕЦ

### ВСКРЫТИЕ СЫЧУГА

**Показания.** Сычуг у овец вскрывают для удаления безоаров, представляющих собой плотные шары из переплетенных, скатанных растительных волокон или шерсти овец.

Фитобезоары (камни, шары растительного происхождения) часто обнаруживаются в сычуге овец в степных районах. Причина — недостаточное поение животных в засушливые годы.

Пилобезоары (волосные шары) часто формируются у ягнят в стойловый период. При однообразном составе кормов, недостатке в рационе минеральных веществ у ягнят вырабатывается привычка поедать шерсть матерей. Наличие безоаров проявляется приступами колик. Во время развития тимпании или приступа колик животное может погибнуть.

**Фиксация и обезболивание.** Животное фиксируют в спинном лежащем положении. Операцию выполняют под местной анестезией.

**Техника операции.** После подготовки операционного поля брюшную стенку вскрывают по белой линии живота позади мечевидного хряща. Длина разреза 10—15 см. Руку вводят в брюшную полость и отводят сальник влево. Захватывают пальцами пилорическую часть сычуга, что предупреждает перемещение мелких безоаров в двенадцатиперстную кишку. Сычуг подтягивают в рану и изолируют салфетками. Стенку сычуга разрезают слева на границе большой и малой кривизны. Линия разреза проходит ближе к пилорической части параллельно большой кривизне, и ее длина должна соответствовать размеру наибольшего безоара. Безоар фиксируют пальцами через стенку сычуга и, ориентируясь на него, проводят разрез. Безоар выпадает в рану и через нее извлекают остальные камни. Раневые края сычуга и его стенки осторожно освобождают стерильными тампонами от содержимого. Стенку сычуга зашивают двухэтажным швом: первый этаж — по Шмидену, а второй по Ламберу или по Садовскому — Плахотину.

На брюшную стенку также накладывают двухэтажный шов. На белую линию с захватом брюшины накладывают непрерывный шов, а на кожу — обычный узловатый шов. Швы снимают на 7—8-й день.

В послеоперационный период в первые дни прием корма несколько ограничивают и обращают внимание на полноценное кормление легкопереваримыми кормами.

### ЛЕЧЕНИЕ ЦЕНУРОЗА

**Показания.** Операцию проводят в случаях, когда ценурозный пузырь достиг значительных размеров и его дальнейшее развитие сопровождается выраженными клиническими признаками. Успех операции во многом зависит от определения места поражения головного мозга.

Топическая диагностика при ценурозе головного мозга разработана П. П. Герценом (рис. 21). Суть ее заключается в том, что наружный свод черепа овцы делится на четыре квадранта. Поражение головного мозга в зоне того или иного квадранта сопровождается определенным симптомокомплексом. Например, при лока-

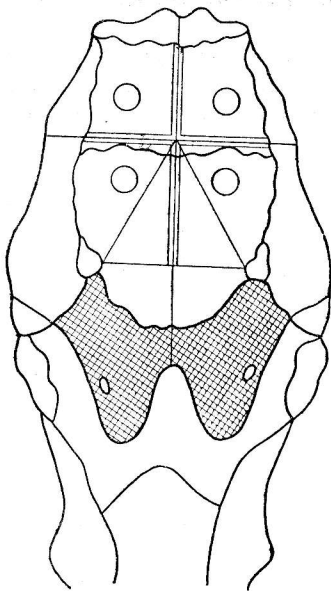


Рис. 21. Схема топической диагностики при целурозе по П. П. Герцену.

лизации пузыря в правом заднем квадранте отмечают маневренные движения в правую сторону, поворот головы в левую сторону. Зрение нарушено незначительно. При локализации целурозного пузыря в передних квадрантах наблюдают потерю зрения. Для диагностики целуроза используют также пальпацию и перкуссию.

По данным В. Р. Тарасова (1956), В. И. Бондаревой (1957), П. П. Герцена (1981), целурозом чаще поражаются лобные и височные доли мозга. В правом переднем квадранте целурозный пузырь обнаруживают в 50% случаев, в левом переднем квадранте — в 39%. Реже поражаются затылочные доли и мозжечок. В правом заднем квадранте целурозный пузырь обнаруживают в 8% случаев, а в левом заднем — в 3%.

**Фиксация и обезболивание.** Животных фиксируют в боковом лежащем положении на стороне предполагаемого поражения. За 10—15 минут до операции в зависимости от возраста и массы овцам рекомендуется ввести 1—2 мл 2,5%-ного раствора аминазина. Местно по линии разреза применяют 20—30 мл 0,5%-ного раствора новокаина.

**Техника операции.** После подготовки операционного поля делают угловой разрез кожи по линиям квадранта. Длина разреза 4—5 см. Кожу отпрепаровывают до надкостницы, затем разрезают надкостницу, отступя на 3—5 мм до края разреза кожи. Надкостницу снимают с костной ткани с помощью распатора или осторожно скальпелем.

При сильном размягчении костной ткани трепанацию свода черепно-мозговой коробки выполняют скальпелем, копытным ножом. При значительной плотности костной

пластинки используют трепан, трефин, диаметр коронки которых равен 10—12 мм.

Если вскрытие свода черепно-мозговой коробки проведено точно в месте локализации целурозного пузыря, то он просматривается через твердую мозговую оболочку в виде темного пятна. Мозговую оболочку вскрывают скальпелем или разрезают крестообразно острием иглы. Целурозный пузырь из операционной раны осторожно извлекают. Голову животного при этом наклоняют несколько вниз для удаления скопившегося экссудата.

При значительной глубине залегания целурозного пузыря П. П. Герцен рекомендует вводить в ткани мозга в направлении предполагаемой локализации анатомический пинцет. С закрытыми браншами его постепенно погружают в ткани мозга, а когда его концы коснутся стенок пузыря, то он начинает выпячиваться из операционной раны вслед за удаляемым пинцетом.

Если при попытках отыскать и извлечь пузырь разрываются его стенки, то осторожно стараются захватить браншами пинцета оболочки пузыря и, скручивая их, извлекают. Некоторые исследователи рекомендуют при разрыве стенок целурозного пузыря вводить в сделанное пинцетом отверстие резиновую трубку и с помощью шприца втягивать оболочку в ее просвет.

После извлечения пузыря надкостницу, кожу возвращают в обычное положение. На кожу с захватом надкостницы накладывают узловатые швы, начиная с вершины кожного лоскута.

**Послеоперационное лечение.** В рацион для слабых животных обязательно вводят концентраты. На 2—3-й день после операции животных можно выпускать на пастбище. Швы снимают на 7—10-й день.

Для предупреждения осложнений в послеоперационный период назначают курс антибиотикотерапии. Часто после удаления целурозного пузыря развивается гнойный менингоэнцефалит. В этом случае дополнительно назначают медикаментозное и хирургическое лечение (пункция патологической полости на месте целурозного пузыря). По данным В. Р. Тарасова, П. П. Герцена, после оперативного лечения целуроза 80—85% животных изживают.



## УДАЛЕНИЕ МЕЖПАЛЬЦЕВОЙ ЖЕЛЕЗЫ

**Показания.** Гнойное воспаление железы. Расположена она между венечными костями ближе к дорсальной поверхности, и ее выводной проток открывается над сводом межкопытцевой щели.

**Фиксация и обезболивание.** Животное оперируют в боковом лежащем положении. Выполняют циркулярную анестезию в области пясны (плюсны) или инфильтрационную анестезию.

**Техника операции.** После подготовки операционного поля делают циркулярный разрез кожи вокруг выводного протока, удерживая и подтягивая его хирургическим пинцетом до полного удаления всей железы. После этого рану обрабатывают спиртовым раствором йода, накладывают повязку с мазью Вишневского, дегтем подопам с вазелиновым маслом.

**Послеоперационное лечение.** В течение 2—3 суток овец содержат на сухой подстилке в кошарах, а затем выпасают на сухих пастбищах. Смена повязки через 5—7 дней.

## КАСТРАЦИЯ БАРАНОВ

**Показания.** Кастрирование баранов проводят в любом возрасте. Однако следует учитывать, что животные, обесполенные в раннем возрасте, в сравнении с некастрированными развиваются несколько слабее. Нормальное развитие отмечают у животных, кастрированных в 3—4-месячном возрасте и позже. Бараны, кастрированные в 4—5-месячном возрасте и позже, продолжительное время сохраняют поведенческую половую реакцию.

**Фиксация и обезболивание.** Баранов фиксируют в лежащем боковом или чаще спинном положении. Помощник удерживает животное на коленях, фиксируя одновременно все четыре конечности. Молодых баранчиков часто кастрируют без обезболивания, баранам старше 5—6 месяцев и взрослым в шейку мошонки или в толщу семенника вводят до 10 мл 3%-ного раствора новокаина, дополнительно по линии разреза инъецируют 0,5%-ный раствор этого препарата.

**Техника операции.** При кастрации молодых баранов открытым способом предварительно готовят операцион-

ное поле. Шерсть на мошонке по линии разреза выстригают и кожу обрабатывают 5%-ным спиртовым раствором йода. Кастрируют баранов как открытым, так и закрытым способом. Мошонку можно вскрыть, отсекая ее дно. С этой целью дно мошонки захватывают пальцами, оттягивают ее и отсекают скальпелем. Можно мошонку разрезать и вдоль семенника по передней ее поверхности.

При открытом способе кастрации вскрывают общую влагалищную оболочку, извлекая семенник, рассекают переходную связку и накладывают лигатуру. Семенной канатик отрезают на расстоянии 1—1,5 см ниже лигатуры.

При закрытом способе кастрации лигатуру накладывают на семенной канатик с общей влагалищной оболочкой. У крупных баранов иногда накладывают прошивную лигатуру или лигатуру накладывают после предварительного сдавливания семенного канатика щипцами Занда. Края кожной раны обрабатывают спиртовым раствором йода, а полость кастрационной раны присыпают антисептическим порошком.

Баранов, выбракованных по возрасту или по племенным качествам, рекомендуют кастрировать с ампутацией мошонки, так как она низко опущена, кожа склерозирована в послеоперационный период сильно инфицируется. После операции в полости мошонки скапливаются сгустки крови, полость ее из-за склероза кожи и атонии поднимателя семенника не уменьшается. В результате до 20% баранов, кастрированных обычными методами, погибает.

Предложено несколько методов этой операции. Кожу рассекают циркулярно в области шейки мошонки и семенники с кожей несколько оттягивают вниз. На семенные канатики с общей влагалищной оболочкой накладывают щипцы Занда и сильно их сжимают. После их снятия на это место накладывают лигатуру и ниже ее на 1—1,5 см отсекают семенники. Культи отторгаются на 14—15-й день.

После инфильтрационной анестезии шейки мошонки на ее кожу накладывают кисетный шов, расположенный на 2 см ниже рудиментарных сосков. От кисетного шва отступают вниз на 1,5 см и циркулярно рассекают кожу. Кожу несколько смещают вниз и на семенные канатики с общей влагалищной оболочкой накладывают

щипцы Занда при сильном их сдавливании на 5 мин. Затем семенники откручивают, культю припудривают антибиотиком. Наложенный ранее кисетный шов стягивают и завязывают. Таким образом операционная рана наглухо закрывается.

Если взрослых баранов кастрируют без ампутации мошонки, то в ее полость вставляют марлевую салфетку, пропитанную йодоформом, антибиотиками, скипидаром или мазью. Тампон удаляют на 3—4-й день.

Наряду с открытым способом кастрации баранов применяют и бескровный (перкутанный) метод. Для операции используют щипцы Бурдицко, Голенского, Глушко, Телятникова и Ханина. Щипцы накладывают ближе к семеннику на семенной канатик. В сжатом состоянии щипцы удерживают 5 с, а затем снимают. Ощущаемый в момент сжатия хруст указывает на разрыв сосудов семенного канатика. При отсутствии хруста щипцы перемещают выше на 1—1,5 см и сжимают повторно. Таким же образом поступают со вторым семенным канатиком. Развивающаяся припухлость через неделю исчезает. Семенники атрофируются в течение 5—7 месяцев.

## **ХИРУРГИЧЕСКИЕ ОПЕРАЦИИ С ЦЕЛЬЮ ПРОФИЛАКТИКИ ТРАВМАТИЗМА**

### **ПРЕДУПРЕЖДЕНИЕ РОГООБРАЗОВАНИЯ У ТЕЛЯТ**

**Показания.** Рогообразование у телят предупреждают для уменьшения травматических повреждений при беспривязном содержании коров, нетелей, откормочных бычков в промышленных комплексах и на обычных фермах с использованием пастбищ, а также в период транспортировки на мясокомбинат, при предубойной выдержке животных.

Наиболее безопасно и рационально обезроживать телят в 10—20-дневном возрасте. У них разрушают эпидермис и основу кожи в области роговых бугорков. Подобная операция в более старшем возрасте трудно выполнима и возможны осложнения (кровотечение, воспаление лобной пазухи).

Рогообразование у телят можно предупредить, используя химические, термические, хирургические способы.

**Фиксация и обезболивание.** Теленка фиксируют в стоячем положении, удерживая одной рукой за морду, а другой за ухо. Обезболивание при этих операциях не проводят.

**Техника операции.** *Предупреждение рогообразования химическим методом.* Вокруг рогового бугорка на ширину пальца выстригают волосы. Для более надежного предупреждения роста рогов скальпелем срезают верхушку роговых бугорков диаметром около 3—5 мм. Затем на область рогового бугорка наносят насыщенный раствор калия или натрия гидроокиси (каустическая сода). Для приготовления препарата берут 50 г натрия гидроокиси и добавляют 2 мл воды, чтобы получилась кашицеобразная масса. Натрия гидроокись сильно поглощает влагу, и тем самым поддерживается нужная консистенция. Насыщенный раствор наносят на подготовленное место (стеклянной палочкой, концом пробирки, закрытой пробкой), круговыми движениями втирают в роговой зачаток и окружающую кожу до почернения. Для предупреждения ожога больших участков кожу вокруг бугорков смазывают вазелином или применяют кусок резины с отверстием в центре для рогового зачатка.

При работе с насыщенным раствором натрия гидроокиси необходимо соблюдать осторожность, принимать меры личной профилактики, избегая попадания раствора на кожу рук, лица, особенно в глаза. Работать следует в резиновых перчатках.

После выстригания шерсти и смачивания рогового бугорка водой круговыми движениями концом палочки втирают препарат в течение 15—20 с или до появления капли крови. Роговой бугорок для наиболее надежного обезроживания перед втиранием натрия гидроокиси срезают скальпелем. На месте нанесения препарата на 2—3-й день образуется сухой струп, который отторгается через 2—3 недели.

**Приготовление палочек натрия гидроокиси.** В фарфоровую чашку или кружку насыпают 50—60 г препарата и подогревают до расплавления. Затем его разливают в пробирки, пластмассовые цилиндры диаметром 7—8 мм, вставленные в песок. После

остывания твердые белые стержни извлекают из цилиндров (пробирки разбивают) и вставляют в резиновые трубки такого же диаметра, один конец которой закрывают пробкой, а второй — рабочий — оставляют открытым. Стержни можно также опустить в расплавленный парафин и быстро извлечь, обернуть бумагой и в таком виде хранить. При работе конец палочки постепенно освобождают от парафина, бумаги, резины.

Телят после обработки натрия гидроокиси нельзя выпускать на прогулку в дождливую погоду, снегопад, а при содержании под коровами-кормилицами во избежание ожога вымени обработанные роговые зачатки необходимо заклеить лейкопластырем.

Для химического метода предупреждения рогообразования рекомендуются и другие вещества, а также и способы их применения (например, введение в роговой зачаток спиртового раствора новокаина и т. п.), но они широко не используются.

*Предупреждение рогообразования термическим методом.* Обезроживают телят в 15—30-дневном возрасте. После выстригания шерсти на роговой бугорок прикладывают на 3—5 с добела раскаленный металлический наконечник. Следует иметь в виду, что если нагревать его до 350°C (темно-красного цвета), то не будет глубокого прижигания, так как кожа прилипает к наконечнику. В результате получается ожог кожи второй, реже первой степени. При этом рост рога не прекращается, так как полностью сосудисто-нервное сплетение основы кожи не нарушается. Температура же около 1000°C (светло-красного, белого цвета конец наконечника) приводит к моментальной коагуляции тканей рогового зачатка на достаточную глубину с образованием сухого струпа. Через 2—3 недели он самопроизвольно отпадает.

Для термического прижигания роговых зачатков чаще всего пользуются электрическими термокаутерами. Работают они от электросети на 220 В через понижающий трансформатор до 12 В или от автомобильного аккумулятора.

*Предупреждение рогообразования хирургическим способом.* Оперируют телят в 15—30-дневном возрасте. Для этой цели используют стальную трубку с наружным диаметром 20 мм, края у которой на одном конце затачивают. Трубку подводят к роговому зачатку, быстрыми вращательными движениями прорезают кожу и, по-

вернув трубку на 90°, срезают роговой зачаток и периост лобной кости. Кровотечение останавливается самопроизвольно. Рану припудривают антисептическим порошком (трициллин, борная кислота 6 г, йодоформ 2, сульфазол 1,5, перманганат калия 0,5 г, ксероформ и нафталин по ровну, йодоформ и борная кислота по ровну и др.).

Из перечисленных методов обезроживания по простоте выполнения, надежности, отсутствию кровотечения, стерильности лучшим считается электротермический. При химическом способе из-за беспокойства теленка не всегда достигается точность нанесения препарата и иногда у животных вырастают короткие деформированные рога. Следует отметить, что у электротермокаутеров быстро выходит из строя спираль, а главное — процесс обезроживания сопровождается выделением дыма с неприятным запахом жженого волоса и тканей. Поэтому при массовой обработке большого количества животных (в откормочных комплексах) для фиксатора и оператора создаются некоторые неудобства в работе. В этих случаях желательно работать в респираторах.

### *ЭКЗАРТИКУЛЯЦИЯ ХВОСТА У ТЕЛЯТ, ПОРОСЯТ И ЯГНЯТ*

У животных хвост ампутируют чаще с профилактической целью, реже с лечебной (при некрозе хвоста, открытом переломе и др.).

*Экзартикуляция хвоста у бычков. Показания.* Ампутируют хвост для профилактики его травм и предупреждения травматической паралигии тазовых конечностей у быков в откормочных комплексах при групповом содержании на бетонных щелевых полах. Операцию выполняют у всех бычков в возрасте 10—30 дней при постановке на комплекс.

*Фиксация и обезболивание.* Бычков фиксируют в стоячем положении, нередко направляя его голову в разделительную решетку у кормушки. Обезболивание не выполняют.

*Техника операции.* Для ампутации хвоста используют эмаскулятор для кастрации крупных животных. Накладывают его на середину хвоста и через 1—2 с снимают. Культю хвоста обрабатывают порошком йодоформа. Осложнений после операции не наблюдается. На приростах массы животного операция не отражает-

ся. В редких случаях после ампутации наблюдается кровотечение из культи хвоста, для его остановки рекомендуется ампутацию выполнить повторно, отступив несколько от культи хвоста. На тело позвонка эмаскулятор накладывают режущей поверхностью к кончику хвоста.

**Послеоперационное лечение.** Операционная рана заживает без осложнений, и лечебных процедур в послеоперационный период обычно не требуется.

**Профилактическая экзартикуляция хвоста у поросят.** Показания. С целью профилактики травм и отгрызания хвоста другими поросятами. Ампутацию выполняют у новорожденных поросят в одно — трехдневном возрасте.

**Фиксация и обезболивание.** Помощник удерживает поросенка руками или прижимает к туловищу локтем одной руки. Обезболивание не выполняют.

**Техника операции.** После обычной обработки операционного поля хвост отсекают у основания, отступя на 1 см от корня хвоста. Для отсечения хвоста используют эмаскулятор для кастрации мелких животных или ножницы.

**Послеоперационное лечение.** Осложнений обычно не наблюдается, и лечение в послеоперационный период не требуется.

**Профилактическая экзартикуляция хвоста у ягнят.** Показания. У ягнят тонкорунных и некоторых полугрубошерстных пород хвост ампутируют с целью предупреждения загрязнения фекалием и мочой шерсти на задней поверхности тазовых конечностей. Оперируют ягнят в 10-дневном возрасте. Фиксируют их руками, обезболивание не проводят.

**Техника операции.** Пальцами левой руки сжимают хвост на расстоянии 6—10 см от корня хвоста и смещают кожу к его основанию. Конец хвоста отрезают ножницами или ножом. Через 20—30 с пальцы левой руки расслабляют и кожу осторожно смещают на культю хвоста. Рану обрабатывают порошком йодоформа или дезинфицирующим раствором, который можно использовать и для обработки операционного поля (3%-ный раствор карболовой кислоты и др.).

В некоторых хозяйствах хвост ампутируют путем откручивания и обрыва. Лево́й рукой хвост прочно удерживают на расстоянии 6—10 см от корня хвоста, а пра-

вой рукой перекручивают через межпозвоночное сочленение. После подкожного разрыва и разрушения тканей резким движением обрывают кожу хвоста. Кровотечения не наблюдается, рана прикрывается кожей и заживает без осложнений.

## УДАЛЕНИЕ КЛЫКОВ У ПОРОСЯТ

**Показания.** Отношение к удалению (срезанию) клыков и окрайков у поросят неоднозначное. Многие исследователи рекомендуют молочные клыки и окрайки срезать у всех новорожденных поросят, другие же выступают против этой процедуры и предлагают запретить срезание зубов. Большинство авторов советуют удалять только острые зубы и зубы неправильной формы.

По мнению В. М. Власенко, срезание клыков, окрайков у новорожденных поросят приводит к нарушению целостности эмали, дентина и нервно-сосудистого пучка. На зубах и окружающих тканях развиваются патологические процессы, которые ведут к интоксикации организма, снижению реактивности организма. Такие животные отстают в росте, более подвержены простудным заболеваниям, расстройствам желудочно-кишечного тракта.

Для срезания пораженных зубов, зубов неправильной формы используют зубные, костные щипцы, не допускается применять для этой цели сахарные щипцы, плоскогубцы и другие инструменты.

## ПРИМЕНЕНИЕ НЕЙРОЛЕПТИКОВ В ХИРУРГИИ

Для общего обезболивания, успокоения, снижения болевой чувствительности, мышечной релаксации у животных применяют различные лекарственные вещества. Эти препараты позволяют более спокойно зафиксировать и обработать животное, предупредить стрессовые реакции и возможный травматизм не только у животных, но и обслуживающего персонала, а также облегчить проведение хирургических операций, сократить их длительность, расширить возможности хирургического лечения различных заболеваний, снизить степень риска для животного при проведении сложных хирургических вмешательств.



В ветеринарной практике для успокоения продуктивных животных обычно применяют нейролептики (в основном аминазин). Следует иметь в виду, что они не обладают ни анестезирующим, ни наркотизирующим действием. В отличие от других седативных средств (барбитуратов) эти препараты существенно не нарушают функцию коры больших полушарий, а в основном оказывают угнетающее действие на ретикулярную формуляцию среднего мозга. В результате такого действия притупляются рефлексы на внешние раздражения, вследствие чего наступает успокоение животного. Кроме того, они понижают мышечный тонус и, что особенно важно, нейролептики усиливают (протенцируют и пролонгируют) действие анестетиков и наркотиков.

Установлено, что при перегруппировке, транспортировке животных, а также ряде зоогигиенических, технологических и других отрицательных факторов возникают стрессовые состояния, которым особенно подвержены телята и поросята.

Известно, что при стрессе у животных изменяется физиологическое состояние, в том числе состав крови, образуются язвы в желудке, а иногда и в кишечнике. Все это ведет к понижению продуктивности животных и их резистентности к различным заболеваниям.

Нейролептики применяют также для профилактики стресса перед отъемом поросят, при перегруппировке животных.

Предварительное введение нейролептиков перед погрузкой и транспортировкой взрослого рогатого скота и свиней позволяет снизить травматизм и потери живой массы.

Введение нейролептиков перед местной анестезией или наркозом в значительной мере обеспечивает более спокойное проведение повала, фиксации животного. Применение нейролептиков с местным обезболиванием не только успокаивает животное, но и удлиняет и усиливает действие анестетиков.

Нейролептики снижают, а иногда снимают стадию возбуждения и, что особенно важно, при меньшей дозе наркотиков позволяют получить более глубокое и продолжительное общее обезболивание (наркоз).

## ИСПОЛЬЗОВАНИЕ ОТДЕЛЬНЫХ НЕЙРОЛЕПТИКОВ

**Аминазин.** Относится к ряду фенотиазина. Белый или слегка желтоватый порошок, разрушающийся на свету, гигроскопичен, легко растворяется в воде. Выпускается в виде драже или 2,5%-ного раствора. Вследствие несовместимости его нельзя применять с барбитуратами, раствором Рингера.

Аминазин оказывает сложное действие как на центральную, так и на периферическую нервную систему. Обладая седативными свойствами, он оказывает успокаивающее действие, которое сопровождается уменьшением двигательной активности животных, расслаблением скелетных и гладких мышц, понижением общей температуры тела, кровяного давления. Кроме того, препарат обладает противорвотным, противошоковым свойствами, уменьшает количество секрета рубца, вызывает расслабление пищевода, а также выпадение полового члена у быков (П. И. Панкрев, Е. Э. Школьников, 1965).

На животных разных видов препарат действует неодинаково.

Аминазин применяют обычно внутривенно или внутримышечно, при подкожном же введении он часто вызывает появление воспалительных инфильтратов. При внутримышечных инъекциях с целью снятия раздражающего действия его рекомендуют вводить в равных объемах с 0,5%-ным раствором новокаина.

Раствор аминазина для внутривенного введения П. И. Магда, И. И. Воронин (1967) предлагают разводить в соотношении 1:3, 1:5 с 40%-ным раствором глюкозы. Глюкоза снимает гемолитическое действие аминазина и снижает вызываемую им тахикардию.

Доза аминазина зависит от цели, способа его применения и состояния животного. Внутримышечно препарат вводят в дозе 1,0—1,5 мг/кг массы животного; внутривенно назначают из расчета 0,5—1 мг/кг. Слабым, истощенным, старым и коровам во второй половине стельности доза препарата не должна превышать 0,5 мг/кг.

Действие препарата при внутримышечном введении наступает через 15—30 мин, при внутривенном — через 5—10 мин и длится до 2 ч. У свиней успокоение наступ-

пает после внутримышечного введения в дозе 1,5—2 мг или внутривенного — 2,5—3,5 мг/кг, у овец и коз после внутримышечного (2,5 мг/кг) продолжается до 2 ч. Однако ослабленное успокаивающее действие его может продолжаться до 3—4 ч.

Аминазин противопоказан при заболеваниях сердечно-сосудистой системы (понижает кровяное давление), а также при острых болезнях легких, печени, почек. По данным Т. П. Жаровой (1988), препарат, введенный крупному рогатому скоту, вызывает снижение бактерицидной активности организма до 48 ч.

К последним достижениям ветеринарной науки относится создание таких препаратов, которые сочетают анальгезическое, нейролептическое и миорелаксантное действие. Эти препараты, по нашему мнению, заслуживают особое внимание, так как они наиболее отвечают запросам специалистов хозяйств. К таким препаратам относятся:

**Ромпун.** По своему действию на организм животного этот препарат весьма сложный. У крупного рогатого скота он вызывает сноподобное состояние, сопровождающееся значительной общей аналгезией. Глубина этого состояния зависит от дозы ромпуна. В начальной и конечной фазах действия препарата не наблюдается стадии возбуждения. Под его воздействием наступает замедление дыхания, как и в нормальном состоянии сна.

Препарат не вызывает изменений, опасных для жизни животного, как в сердечно-сосудистой, так и в других системах организма. У крупного рогатого скота препарат применяют для успокоения строптивых животных и при их исследовании, а также при хирургических вмешательствах. Препарат выпускается в 2%-ной концентрации.

Крупному рогатому скоту ромпун вводят внутримышечно. Действие препарата наступает через 5—15 мин. При этом отмечают слюнотечение. После введения малой дозы (0,25 мл на 100 кг массы тела) у животных наступает сонливое состояние, отмечаются ослабление реакции на внешнее воздействие (успокоение) и некоторая шаткость при движении. Иногда животные ложатся, но легко встают при понуждении. Заметно понижается болевая чувствительность. Сокращения рубца становятся неритмичными. Несколько понижается кровяное давление. Такую дозу препарата обычно приме-

няют при перевозках животных, их взвешивании, массовых обработках, а также для подготовки животных к местной анестезии и наркозу.

В дозе 0,5 мл на 100 кг массы тела ромпун вызывает у животного успокоение. Оставленное в покое оно обычно ложится, становится легкоуправляемым, податливым. Отмечается слюнотечение и ослабление сокращений рубца. При такой дозе ромпун используют при небольших операциях (обработка копыт, операции на сосках, введения носовых колец, обезроживание и т. п.), а в сочетании с местной анестезией и при кесаревом сечении, ампутации пальца.

В повышенной дозе (1 мл на 100 кг массы животного) отмечают сильное угнетение, потерю болевой чувствительности, помимо этого, наступает миорелаксантное действие с полным расслаблением скелетных мышц, в результате животное ложится и не может встать. Наблюдается обильное слюнотечение и умеренная тимпания. Понижается артериальное давление. Дыхание становится более редким. Обычно через 1,5—2 ч эти явления проходят.

Такие дозы препарата обычно применяют для повала животного при сложных хирургических операциях (кесарево сечение, операции на пальцах, зубах и т. п.) без дополнительной анестезии.

После введения ромпуна в больших дозах у крупного рогатого скота седативное действие продолжается несколько часов, а анальгезическое продолжается до 40 мин. При введении повышенных доз ромпуна крупный рогатый скот необходимо выдержать 12 ч на голодной диете с целью профилактики тимпании, а для предотвращения аспирации слюны или корма следует прижать голову более низкое положение.

Противопоказано применение препарата коровам во второй половине беременности.

**Домоседан.** Обладает анальгезирующим действием, используют для успокоения и обездвиживания крупного рогатого скота, овец при таких хирургических вмешательствах, как операции на сосках, при лечении ран, зубов, сухожилий, удалении кожных новообразований, ректальном исследовании строптивых коров, лечении конечностей, а также для профилактики стрессов при транспортировке.

Дозы домоседана крупному рогатому скоту (внутривенно или внутримышечно): для инъекций — 0,2—0,4 мл/100 кг массы животного, действие препарата начинается через 3—5 мин и продолжается 0,5—1 ч. Отмечается слабое пошатывание. Более продолжительное действие оказывает препарат (от 0,5 до 2 ч) в дозе 0,4—0,8 мл/100 кг.

Очень сильное действие (животное ложится) оказывает домоседан в дозе 0,8—1,5 мл/100 кг. Начинается оно через 1—5 мин и продолжается от 2 до 6 ч.

В зависимости от того, какую операцию проводят овцам, внутривенно или внутримышечно вводят от 0,25 до 0,75 мл/50 кг. Побочных явлений, опасных для жизни животных, не отмечено. У крупного рогатого скота иногда возникает незначительная тимпания.

**Калипсовет (кетамин).** Аналгезирующее средство. Особенность действия препарата — быстрый и непродолжительный эффект.

Применяют его при кратковременных операциях, не требующих мышечной релаксации, а также при исследовании беспокойных животных, рентгенодиагностике, офтальмологических вмешательствах. Крупному рогатому скоту внутривенно 2—5 г и внутримышечно 11 мг/кг, свиньям — соответственно 10—11 и 0,01 мг/кг (с атропином), овцам 22 и 0,2 мг/кг (с атропином).

**Рометар.** Обладает седативным, миорелаксантным, аналгезирующим и анестезирующим свойствами, выпускают в виде 2%-ного раствора. У крупного рогатого скота вызывает состояние от незначительной седации до торможения, схожего с наркозом. Во избежание аспирации отрыгиваемого содержимого рубца рекомендуют голову животного наклонить. После внутримышечного введения его действие начинается через 5 мин (атаксия, животное ложится). Максимальное торможение наблюдают к 30 минуте и в зависимости от применяемой дозы действие сохраняется 1—3 ч. Сначала наступает аналгезия, затем миорелаксация и наконец успокаивающее действие. У большинства животных отмечают обильное слюноотечение, которое может быть предотвращено предварительным введением подкожно 1%-ного раствора атропина.

При внутривенном введении действие препарата наступает через 1 мин. В зависимости от выбранной дозы препарата (от 0,25 до 1,5 мл/100 кг) можно проводить

такие хирургические вмешательства, как обработка ран, кастрация агрессивных быков, кесарево сечение и др.

У овец чувствительность к рометару в 5 раз ниже. Так, чтобы получить аналгезический эффект, им внутримышечно вводят от 0,15 до 0,25 мл/10 кг. При более сложных хирургических или гинекологических вмешательствах можно применять препарат в дозе 0,5 мл/10 кг.

Из побочных явлений отмечены замедленное, а во время максимального действия (через 45 мин) — полное прекращение сокращения рубца, с последующим восстановлением руминации через 1—1,5 ч.

**Азаперон.** Относится к нейролептикам бутиферонного ряда. Препарат отечественного производства, выпускают в виде 4%-ного раствора. Применяют только для свиней строго внутримышечно. Для снятия стрессовых состояний при транспортировке вводят 0,5 мл/10 кг, для обезболивания — 0,5—1 мл/10 кг. При дозе 4 мл/20 кг массы животного наступает сонливое состояние, полная релаксация скелетных мышц. Продолжительность такого состояния 45—60 мин. У животных после введения азаперона можно без дополнительной анестезии выполнять такие операции, как грыжесечение, кесарево сечение и др. Препарат удлиняет действие наркотических средств и обладает гипотермическим свойством.

Аналогичное действие на организм свиней оказывает стрессил. Выпускают его также в 4%-ной концентрации. Назначают в таких же дозах, как и азаперон.

## ПРИМЕНЕНИЕ НЕЙРОЛЕПТИКОВ В СОЧЕТАНИИ С НАРКОТИКАМИ

Как показали клинко-экспериментальные исследования, проведенные В. С. Портновым (1979), нейролептический эффект у крупного рогатого скота, овец и свиней можно достигнуть путем сочетанного применения фентанила и дроперидола.

**Фентанил.** Вызывает быстро наступающее, но кратковременное обезболивание. В аналгезирующих дозах препарат вызывает атаксию и угнетение дыхания, поэтому его обычно применяют в сочетании с нейролептиками, в частности с дроперидолом, который снижает угнетающее действие фентанила.

**Дроперидол.** Обладает нейролептическим действием,

стимулирует дыхание. Растворы фентанила и дроперидола в равных объемах вводят внутримышечно.

По данным автора, у крупного рогатого скота, овец и свиней при внутримышечной инъекции препарата возникает седативная реакция, сопровождающаяся значительным ослаблением реакции на внешние раздражители, расслаблением скелетных мышц и резким понижением болевой чувствительности. Незначительно снижается температура тела животного, замедляется дыхание; у крупного рогатого скота отмечают некоторое ослабление моторики рубца, у быков — выпадение полового члена.

Дозы смеси препаратов крупному рогатому скоту — 2,5 мл/100 кг, овцам — 2 мл/10 кг, свиньям — 3 мл/10 кг. Действие препаратов наступает через 20 мин и продолжается у крупного рогатого скота и овец 1,5 ч, а у свиней — до 1 ч 20 мин.

Применяют эти смеси при повале и фиксации животных, при хирургических обработках, расчистке копыт, кастрации самцов и самок, грыжесечении, операциях на пальцах. В сочетании с местной анестезией препараты можно применять при проведении более сложных операций, таких как абомазотомия, руминотомия, энтеротомия и кесарево сечение (если плод мертвый).

Нельзя вводить препараты при заболевании дыхательных путей, а также кесаревом сечении, когда плод живой, так как угнетается дыхательный центр, в результате чего плод может погибнуть.

Для выполнения операции у свиней, связанных со значительными травматическими повреждениями и более продолжительным сроком их проведения, Г. И. Доника (1988) рекомендует применять смесь гексенала с дроперидолом. Вводят ее внутримышечно. В результате продолжительность наркозного сна увеличивается до 40—45 мин. Доза гексенала — 0,5 мл/кг при одновременном внутримышечном введении дроперидола в дозе 0,25 мл/кг.

При некоторых хирургических операциях автор рекомендует и другое сочетание препаратов. В частности, внутривенно вводить сомбревин по 0,012 г/кг (0,25 мл/кг) и внутримышечно дроперидол по 0,25 мл/кг (0,0006 г/кг). Продолжительность наркозного сна 20—25 мин.

Применение комбинации гексенал — дроперидол или

сомбревин — дроперидол, как сообщает автор, обеспечивает надежную релаксацию скелетных мышц, потерю болевой чувствительности. Рекомендуется использовать эти смеси также для профилактики травматизма при транспортировке, стрессов при перегруппировке свиней.

## ЛИТИЧЕСКИЕ СМЕСИ

С целью премедикации или потенцирования обезбоживания применяют растворы, состоящие из смеси седативных, ваголитических, антигистаминных и других препаратов, называемые литическими смесями. В такие смеси, помимо нейролептиков (аминазина), включают димедрол, промедол и другие препараты с целью более многогранного положительного воздействия на организм. Например, димедрол, кроме слабого седативного анестезирующего действия у крупного рогатого скота, обладает выраженным антигистаминным свойством. Этот препарат предупреждает также развитие отеков, шока, расслабления гладких мышц. Учитывая болеутоляющие и спазмолитические свойства, промедол также включают в названные смеси.

В ветеринарной практике И. И. Магда с успехом применял литическую смесь в составе: 2,5%-ного раствора аминазина — 10 мл, 2%-ного раствора промедола — 5 мл и 1%-ного раствора димедрола — 5 мл. Эту смесь вводят внутривенно или внутримышечно. Для уменьшения раздражения тканей при внутривенном введении ее разбавляют в половинном или в равном объемах физиологическим раствором, 0,5%-ным новокаином или раствором глюкозы. Литическую смесь применяют за 20—30 мин до операции.



# СОДЕРЖАНИЕ

Введение . . . . .	3
Операции на голове крупного рогатого скота . . . . .	5
Перелом рога . . . . .	5
Вскрытие лобной пазухи . . . . .	7
Разрыв носовой перегородки и носогубного зеркала у быков-производителей . . . . .	9
Операции на шее . . . . .	10
Резекция яремной вены . . . . .	10
Удаление инородных предметов из пищевода . . . . .	12
Трахеотомия . . . . .	14
Абдоминальные операции . . . . .	16
Руминотомия . . . . .	16
Кесарево сечение у коров . . . . .	25
Операции при брюшных грыжах у крупного рогатого скота . . . . .	31
Операции при пупочных грыжах у телят . . . . .	34
Операции на сосках у коров . . . . .	36
Лечение ран сосков . . . . .	36
Устранение тугодойности и заращений соскового канала . . . . .	41
Лечение гранулем сосковой цистерны . . . . .	45
Операции на наружных половых органах у крупного рогатого скота . . . . .	45
Выпадение влагалища . . . . .	45
Удаление новообразований на слизистой оболочке влагалища . . . . .	47
Новообразования на половом члене у быков . . . . .	48
Подготовка быков-пробников . . . . .	50
Кастрация быков . . . . .	53
Перкутанные способы кастрации . . . . .	54
Операции на пальцах у крупного рогатого скота . . . . .	57
Экзартикуляция третьей фаланги . . . . .	57
Ампутация пальца . . . . .	59
Операции у свиней . . . . .	60
Пупочные грыжи . . . . .	60
Открытый метод операции пупочных грыж . . . . .	63
Интравагинальные грыжи . . . . .	66

Кастрация свиней . . . . .	68
Кесарево сечение у свиней . . . . .	70
Кастрация хрячков . . . . .	71
Кастрация гермафродитов . . . . .	72
Кастрация крипторхидов . . . . .	73
Операции у овец . . . . .	74
Вскрытие сычуга . . . . .	74
Лечение ценуроза . . . . .	75
Удаление межпальцевой железы . . . . .	78
Кастрация баранов . . . . .	78
Хирургические операции с целью профилактики травматизма . . . . .	80
Предупреждение рогообразования у телят . . . . .	80
Экзартикуляция хвоста у телят, поросят и ягнят . . . . .	83
Удаление клыков у поросят . . . . .	85
Применение нейролептиков в хирургии . . . . .	85
Использование отдельных нейролептиков . . . . .	87
Применение нейролептиков в сочетании с наркотиками . . . . .	91
Литические смеси . . . . .	93

Производственное издание

Семенов Борис Степанович,  
Пономарев Владимир Сергеевич

*ХИРУРГИЯ НА ФЕРМЕ*

Зав. редакцией *В. Г. Федотов*  
Художник *Л. Ч. Гоцлавский*  
Художественный редактор *А. И. Бершачевская*  
Технический редактор *Е. В. Соломович*  
Корректор *Т. Н. Бобрикова*

ИБ № 6383

Сдано в набор 04.12.90. Подписано к печати 13.02.91. Формат 84×108<sup>1</sup>/<sub>32</sub>. Бумага тип. № 2. Гарнитура Литературная. Печать высокая. Усл. печ. л. 5,04. Усл. кр.-отт. 5,25. Уч.-изд. л. 4,98. Изд. № 485. Тираж 33 500 экз. Заказ № 6334. Цена 50 коп.

Ордена Трудового Красного Знамени ВО «Агропромиздат», 107807, ГСП-6, Москва, Б-78, ул. Садовая-Спасская, 18.

Областная типография управления печати и массовой информации Ивановского облисполкома, 153628, г. Иваново, ул. Типографская, 6.